QUARTA EDIÇÃO

RADIOLOGIA Ortopédica

Uma Abordagem Prática

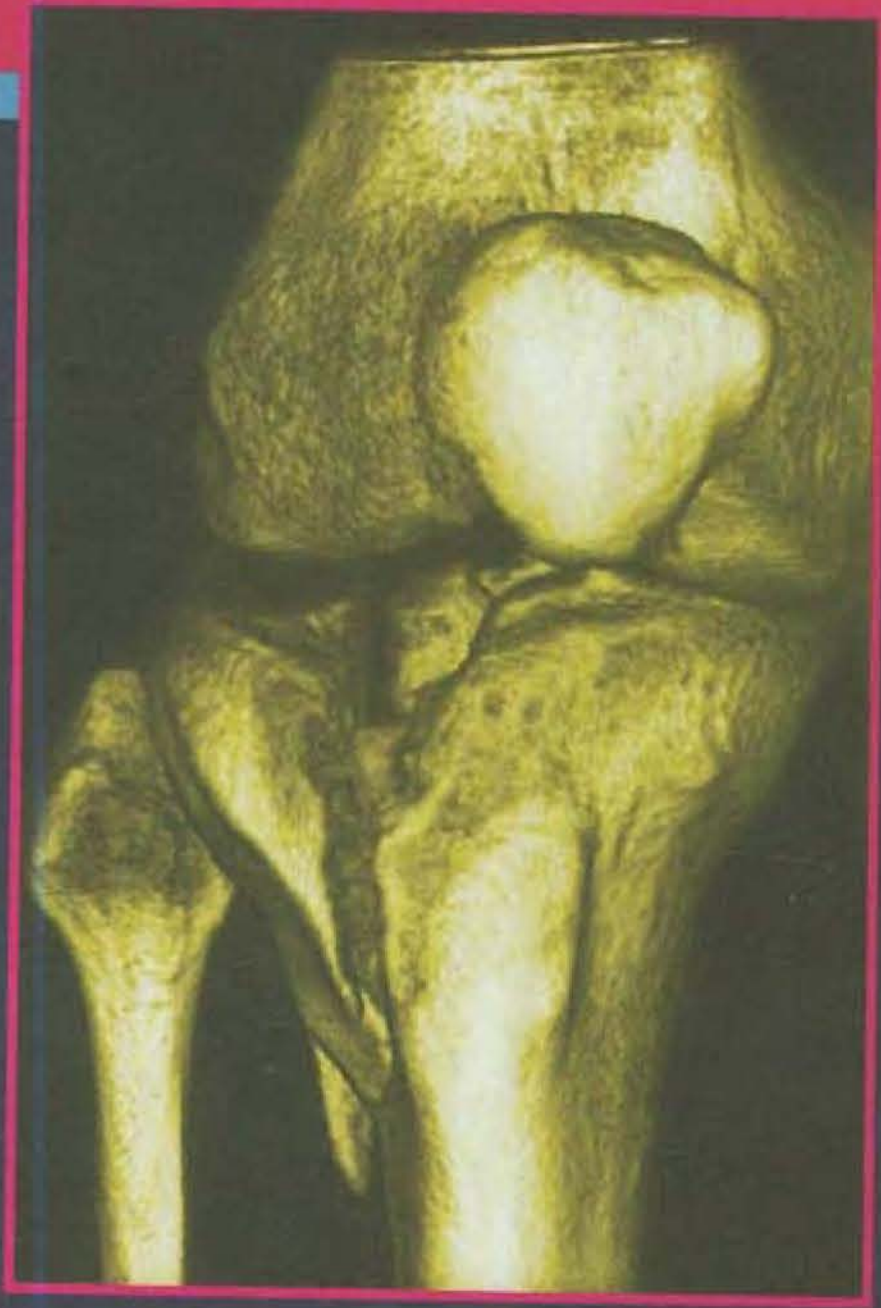

ADAM GREENSPAN

Introdução por MICHAEL W. CHAPMAN

GUANABARA KOOGAN

Radiologia Ortopédica

QUARTA EDIÇÃO

UMA ABORDAGEM PRÁTICA

CÓPIA NÃO AUTORIZADA É CRIME
ABDR
ASSOCIAÇÃO BRASILEIRA DE DIREITOS REPROGRÁFICOS
RESPEITE O DIREITO AUTORAL

Radiologia Ortopédica

QUARTA EDIÇÃO

UMA ABORDAGEM PRÁTICA

Adam Greenspan, M.D., F.A.C.R.
Professor, Departments of Radiology and Orthopedic Surgery
University of California, Davis School of Medicine
Chief, Section of Musculoskeletal Imaging
University of California, Davis Medical Center
Sacramento, California
Consultant, Shriners Hospital for Children
Sacramento, California

Introdução por
Michael W. Chapman, M.D.

com ilustrações de Laura Pardi Duprey

Esta obra é uma tradução de
Orthopedic Imaging:
A Practical Approach

GUANABARA KOOGAN

Revisão Técnica

Gilberto Torres Neto
Professor Auxiliar da Disciplina de Radiologia da Faculdade de Medicina da Universidade do Estado do Rio de Janeiro.
Médico do Serviço de Radiologia do Hospital de Clínicas de Niterói – Niterói – RJ

Tradução

Aline Vecchi
Caps. 12 a 15

Antonio Francisco Dieb Paulo
Caps. 1 a 11, 16 a 23, 26 a 30

Maria Inês Garbino Rodrigues
Caps. 24 e 25

Ricardo Ierusalimschy
Caps. 31, 32 e 33

Para a minha esposa Barbara,
meus filhos Michael, Samantha e Luddy
e meus netos Sydney e Anna, que iluminam minha vida

CONTEÚDO

PARTE I INTRODUÇÃO À RADIOLOGIA ORTOPÉDICA

CAPÍTULO 1
O Papel do Radiologista Ortopédico, 3
Leituras Sugeridas, 16

CAPÍTULO 2
Técnicas de Imagem em Ortopedia, 17
Escolha da Modalidade de Imagem, 17
Técnicas de Imagem, 18
Radiografia Convencional, 18
Radiografia com Ampliação, 18
Incidências sob Estresse, 18
Escanometria, 18
Fluoroscopia e Filmagem em Vídeo, 18
Radiografia Digital, 18
Tomografia, 20
Tomografia Computadorizada, 20
Artrografia, 23
Tenografia e Bursografia, 25
Angiografia, 25
Mielografia, 25
Discografia, 26
Ultra-sonografia, 26
Cintigrafia (Imagem Óssea por Radionuclídeos), 27
Difosfonatos, 29
Gálio 67, 30
Índio, 30
Nanocolóide, 30
Imunoglobulinas, 30
Peptídeos Quimiotáticos, 30
Iodo, 30
Gadolínio, 30
Tomografia por Emissão de Pósitrons, 30
Ressonância Magnética, 31
Leituras Sugeridas, 36

CAPÍTULO 3
Formação e Crescimento Ósseos, 39
Leituras Sugeridas, 43

PARTE II TRAUMATISMO

CAPÍTULO 4
Avaliação Radiológica do Traumatismo, 47
Modalidades de Imagens Radiológicas, 47
Radiografia, Fluoroscopia e Tomografia Linear, 47
Tomografia Computadorizada, 47
Cintigrafia, 51
Artrografia, 53
Mielografia e Discografia, 53
Angiografia, 54
Ressonância Magnética, 54
Fraturas e Luxações, 55
Diagnóstico, 55
Avaliação Radiográfica das Fraturas, 57
Sinais Indiretos como Indícios Diagnósticos, 57
Avaliação Radiológica das Luxações, 66
Monitoração dos Resultados do Tratamento, 66
Consolidação de Fraturas e Complicações, 66
Outras Complicações de Fraturas e Luxações, 70
Fraturas por Estresse, 84
Lesão dos Tecidos Moles, 87
Aspectos Práticos a Serem Lembrados, 89
Leituras Sugeridas, 90

CAPÍTULO 5
Membro Superior I: Cíngulo do Membro Superior, 93
Cíngulo do Membro Superior, 93
Considerações Anatomorradiológicas, 93
Lesão do Cíngulo do Membro Superior, 109
Fraturas ao Redor do Ombro, 109
Luxações na Articulação Glenoumeral, 114
Síndrome de Impacção, 119
Ruptura do Manguito Rotador, 121
Lesão do Lábio Cartilaginoso, 125
Lesão dos Ligamentos Glenoumerais (LGU), 126
Outras Anormalidades, 126
Aspectos Práticos a Serem Lembrados, 130
Leituras Sugeridas, 131

CAPÍTULO 6
Membro Superior II: Cotovelo, 135
Cotovelo, 135
Considerações Anatomorradiológicas, 135
Lesão do Cotovelo, 146
Fraturas ao Redor do Cotovelo, 146
Osteocondrite Dissecante do Capítulo, 151
Luxações na Articulação do Cotovelo, 159
Lesões dos Tecidos Moles, 161
Aspectos Práticos a Serem Lembrados, 162
Leituras Sugeridas, 163

CAPÍTULO 7
Membro Superior III: Porção Distal do Antebraço, Punho e Mão, 165
Porção Distal do Antebraço, 165
Considerações Anatomorradiológicas, 165
Lesão da Porção Distal do Antebraço, 170
Fraturas da Porção Distal do Rádio, 170
Lesão dos Tecidos Moles na Articulação Radioulnar Distal, 177
Punho e Mão, 179
Considerações Anatomorradiológicas, 179

Artrite Reumatóide Juvenil com Início Pauciarticular, 485
Outros Tipos de Artrite Reumatóide Juvenil, 488
Aspectos Radiológicos, 488
Espondiloartropatias Soronegativas, 488
Espondilite Anquilosante, 488
Aspectos Clínicos, 488
Aspectos Radiológicos, 491
Síndrome de Reiter, 491
Aspectos Clínicos, 491
Aspectos Radiológicos, 491
Artrite Psoriática, 493
Aspectos Clínicos, 493
Aspectos Radiológicos, 495
Artropatias Enteropáticas, 495
Aspectos Práticos a Serem Lembrados, 499
Leituras Sugeridas, 500

CAPÍTULO 15
Outras Artrites e Artropatias, 503
Artropatias do Tecido Conectivo, 503
Lúpus Eritematoso Sistêmico, 503
Esclerodermia, 506
Polimiosite e Dermatomiosite, 506
Doença Mista do Tecido Conectivo, 509
Vasculite, 509
Artrites Metabólicas e Endócrinas, 509
Gota, 509
Hiperuricemia, 509
Exame do Líquido Sinovial, 510
Características Radiográficas, 515
Doença por Depósito de Cristais de CPPD, 515
Manifestações Clínicas, 515
Características Radiográficas, 517
Doença por Deposição de Cristais de HAC, 517
Hemocromatose, 519
Alcaptonúria (Ocronose), 520
Hiperparatireoidismo, 520
Acromegalia, 521
Outras Condições, 521
Amiloidose, 521
Retículo-histiocitose Multicêntrica, 522
Hemofilia, 523
Artrite de Jaccoud, 523
Artrite Associada à Síndrome de Imunodeficiência Adquirida, 523
Artrite Infecciosa, 524
Aspectos Práticos a Serem Lembrados, 524
Leituras Sugeridas, 525

PARTE IV TUMORES E LESÕES SEMELHANTES A TUMOR

CAPÍTULO 16
Avaliação Radiológica de Tumores e Lesões Semelhantes a Tumor, 529
Classificação de Tumores e Lesões Semelhantes a Tumor, 529
Modalidades de Imagens Radiológicas, 531
Tumores e Lesões Semelhantes a Tumor do Osso, 540
Diagnóstico, 540
Informação Clínica, 542
Modalidades de Imagem, 542
Aspectos Radiográficos das Lesões Ósseas, 542
Tratamento, 554
Monitorizando os Resultados do Tratamento, 559
Complicações, 559
Tumores de Tecidos Moles, 562
Aspectos Práticos a Serem Lembrados, 567
Leituras Sugeridas, 568

CAPÍTULO 17
Tumores Benignos e Lesões Semelhantes a Tumor I: Lesões Osteoblásticas, 571
Lesões Osteoblásticas Benignas, 571
Osteoma, 571
Diagnóstico Diferencial, 571
Osteoma Osteóide, 573
Diagnóstico Diferencial, 576
Complicações, 578
Tratamento, 584
Osteoblastoma, 584
Diagnóstico Diferencial, 587
Tratamento, 588
Aspectos Práticos a Serem Lembrados, 594
Leituras Sugeridas, 594

CAPÍTULO 18
Tumores Benignos e Lesões Semelhantes a Tumor II: Lesões de Origem Cartilaginosa, 597
Lesões Condroblásticas Benignas, 597
Encondroma (Condroma), 597
Diagnóstico Diferencial, 604
Complicações, 604
Tratamento, 604
Encondromatose (Doença de Ollier), 604
Complicações, 608
Osteocondroma, 609
Complicações, 610
Tratamento, 610
Exostoses Osteocartilaginosas Múltiplas, 610
Complicações, 617
Tratamento, 617
Condroblastoma, 617
Tratamento e Complicações, 617
Fibroma Condromixóide, 617
Diagnóstico Diferencial, 622
Tratamento, 622
Aspectos Práticos a Serem Lembrados, 622
Leituras Sugeridas, 623

CAPÍTULO 19
Tumores Benignos e Lesões Semelhantes a Tumor III: Lesões Fibrosas, Fibroósseas e Fibro-histiocíticas, 627
Defeito Cortical Fibroso e Fibroma Não-ossificante, 627
Complicações e Tratamento, 628
Fibro-histiocitoma Benigno, 630
Desmóide Periosteal, 630
Diagnóstico Diferencial, 630
Displasia Fibrosa, 630
Displasia Fibrosa Monostótica, 631
Displasia Fibrosa Poliostótica, 635
Complicações, 637
Transtornos Associados, 637
Síndrome de Albright-McCune, 637
Síndrome de Mazabraud, 637
Displasia Osteofibrosa, 641
Complicações e Tratamento, 643
Fibroma Desmoplásico, 644
Aspectos Práticos a Serem Lembrados, 647
Leituras Sugeridas, 647

CAPÍTULO 20
Tumores Benignos e Lesões Semelhantes a Tumor IV: Outras Lesões, 649
Cisto Ósseo Simples, 649

Complicações e Diagnóstico Diferencial, 649
Tratamento, 652
Cisto Ósseo Aneurismático, 652
Complicações e Diagnóstico Diferencial, 657
Tratamento, 657
Variante Sólida do Cisto Ósseo Aneurismático, 658
Tumor de Células Gigantes, 658
Diagnóstico Diferencial, 665
Tratamento e Complicações, 666
Mesenquimoma Fibrocartilaginoso, 666
Hemangioma, 669
Diagnóstico Diferencial, 677
Tratamento, 677
Lipoma Intra-ósseo, 677
Lesões Não-neoplásicas Simulando Tumores, 678
Gânglion Intra-ósseo, 678
Tumor Marrom de Hiperparatireoidismo, 679
Histiocitose das Células de Langerhans (Granuloma Eosinofílico), 679
Doença de Chester-Erdheim (Lipogranulomatose), 683
Infarto Ósseo Medular, 683
Miosite Ossificante, 684
Aspectos Práticos a Serem Lembrados, 684
Leituras Sugeridas, 685

CAPÍTULO 21
Tumores Ósseos Malignos I: Osteossarcomas e Condrossarcomas, 689
Osteossarcomas, 689
Osteossarcomas Primários, 691
Osteossarcoma Convencional, 691
Osteossarcoma Central de Baixo Grau, 692
Osteossarcoma Telangiectásico, 692
Osteossarcoma de Pequenas Células, 699
Osteossarcoma Fibro-histiocítico, 699
Osteossarcoma Intracortical, 702
Osteossarcoma Gnático, 702
Osteossarcoma Multicêntrico (Multifocal), 702
Osteossarcomas Justacorticais, 704
Osteossarcoma de Tecidos Moles (Extra-ósseo), 710
Osteossarcomas Secundários, 711
Condrossarcomas, 712
Condrossarcomas Primários, 713
Condrossarcoma Convencional, 713
Condrossarcoma de Células Claras, 713
Condrossarcoma Mesenquimatoso, 718
Condrossarcoma Desdiferenciado, 718
Condrossarcoma Periosteal, 719
Condrossarcomas Secundários, 719
Aspectos Práticos a Serem Lembrados, 719
Leituras Sugeridas, 719

CAPÍTULO 22
Tumores Ósseos Malignos II: Tumores Mistos, 725
Fibrossarcoma e Fibro-histiocitoma Maligno, 725
Diagnóstico Diferencial, 727
Complicações e Tratamento, 728
Sarcoma de Ewing, 728
Diagnóstico Diferencial, 731
Tratamento, 731
Linfoma Maligno, 731
Diagnóstico Diferencial, 734
Tratamento, 734
Mieloma, 734
Diagnóstico Diferencial, 734
Complicações e Tratamento, 739
Adamantinoma, 739
Tratamento, 739
Cordoma, 739
Complicações e Tratamento, 740
Leiomiossarcoma Primário do Osso, 740
Hemangioendotelioma e Angiossarcoma, 742
Transtornos Benignos com Potencial Maligno, 744
Infarto Ósseo Medular, 744
Trajeto Fistuloso Crônico de Drenagem de Osteomielite, 745
Neurofibromatose Plexiforme, 745
Doença de Paget, 745
Sarcoma Induzido por Radiação, 746
Metástases Ósseas, 746
Complicações, 751
Aspectos Práticos a Serem Lembrados, 752
Leituras Sugeridas, 752

CAPÍTULO 23
Tumores e Lesões Semelhantes a Tumor das Articulações, 759
Lesões Benignas, 759
(Osteo)Condromatose Sinovial, 759
Diagnóstico Diferencial, 762
Sinovite Vilonodular Pigmentada, 763
Diagnóstico Diferencial, 766
Tratamento, 767
Hemangioma Sinovial, 767
Diagnóstico Diferencial, 768
Lipoma Arborescente, 768
Tumores Malignos, 770
Sarcoma Sinovial, 770
Condrossarcoma Sinovial, 770
Diagnóstico Diferencial, 771
Sinovite Vilonodular Pigmentada Maligna, 772
Aspectos Práticos a Serem Lembrados, 772
Leituras Sugeridas, 772

PARTE V INFECÇÕES

CAPÍTULO 24
Avaliação Radiológica das Infecções Musculoesqueléticas, 777
Infecções Musculoesqueléticas, 777
Osteomielite, 777
Artrite Infecciosa, 779
Celulite, 779
Infecções da Coluna Vertebral, 779
Avaliação Radiológica das Infecções, 779
Monitorização do Tratamento e Complicações das Infecções, 785
Aspectos Práticos a Serem Lembrados, 787
Leituras Sugeridas, 787

CAPÍTULO 25
Osteomielite, Artrite Infecciosa e Infecções de Tecidos Moles, 789
Osteomielite, 789
Infecções Ósseas Piogênicas, 789
Osteomielite Aguda e Crônica, 789
Osteomielite Subaguda, 789
Infecções Ósseas Não Piogênicas, 790
Infecções Tuberculosas, 790
Infecções Fúngicas, 790
Infecção Sifilítica, 791
Diagnóstico Diferencial da Osteomielite, 794
Artrites Infecciosas, 794
Infecções Articulares Piogênicas, 794
Complicações, 798
Infecções Articulares Não Piogênicas, 798
Artrite Tuberculosa, 798
Outras Artrites Infecciosas, 798
Infecções da Coluna Vertebral, 798
Infecções Piogênicas, 798
Infecções Não Piogênicas, 801
Tuberculose da Coluna Vertebral, 801

Infecções dos Tecidos Moles, 801
Aspectos Práticos a Serem Lembrados, 808
Leituras Sugeridas, 808

PARTE VI TRANSTORNOS METABÓLICOS E ENDÓCRINOS

CAPÍTULO 26
Avaliação Radiológica dos Transtornos Metabólicos e Endócrinos, 813
Composição e Produção do Osso, 813
Avaliação dos Transtornos Metabólicos e Endócrinos, 813
Modalidades de Imagens Radiológicas, 814
Radiografia Convencional e com Ampliação, 814
Tomografia Computadorizada, 817
Cintigrafia, 818
Ressonância Magnética, 818
Técnicas de Imagem para Medida da Densidade Mineral Óssea, 819
Técnicas com Radionuclídios e Raios X, 819
Técnica de Tomografia Computadorizada, 820
Técnica de Ultra-som Quantitativo, 820
Aspectos Práticos a Serem Lembrados, 821
Leituras Sugeridas, 822

CAPÍTULO 27
Osteoporose, Raquitismo e Osteomalacia, 823
Osteoporose, 823
Osteoporose Generalizada, 823
Osteoporose Localizada, 829
Raquitismo e Osteomalacia, 829
Raquitismo, 830
Raquitismo do Lactente, 830
Raquitismo Resistente à Vitamina D, 830
Osteomalacia, 832
Osteodistrofia Renal, 832
Aspectos Práticos a Serem Lembrados, 836
Leituras Sugeridas, 836

CAPÍTULO 28
Hiperparatireoidismo, 837
Fisiopatologia, 837
Fisiologia do Metabolismo do Cálcio, 838
Avaliação Radiológica, 838
Complicações, 842
Aspectos Práticos a Serem Lembrados, 842
Leituras Sugeridas, 842

CAPÍTULO 29
Doença de Paget, 843
Fisiopatologia, 843
Avaliação Radiológica, 844
Diagnóstico Diferencial, 852
Complicações, 852
Fraturas Patológicas, 852
Doença Articular Degenerativa, 852
Complicações Neurológicas, 852
Complicações Neoplásicas, 852
Tratamento Ortopédico, 852
Aspectos Práticos a Serem Lembrados, 857
Leituras Sugeridas, 857

CAPÍTULO 30
Outros Transtornos Metabólicos e Endócrinos, 859
Hiperfosfatasia Idiopática Familiar, 859
Avaliação Radiológica, 859
Diagnóstico Diferencial, 859
Acromegalia, 862
Avaliação Radiológica, 862
Doença de Gaucher, 863
Classificação, 863
Avaliação Radiológica, 864
Complicações, 865
Tratamento, 865
Calcinose Tumorosa, 865
Fisiopatologia, 865
Avaliação Radiológica, 865
Tratamento, 868
Hipotireoidismo, 868
Fisiopatologia, 868
Avaliação Radiológica, 868
Complicações, 868
Escorbuto, 868
Fisiopatologia, 868
Avaliação Radiológica, 868
Diagnóstico Diferencial, 868
Aspectos Práticos a Serem Lembrados, 871
Leituras Sugeridas, 872

PARTE VII ANOMALIAS CONGÊNITAS E DO DESENVOLVIMENTO

CAPÍTULO 31
Avaliação Radiológica de Anomalias Ósseas, 875
Classificação, 875
Modalidades de Imagem Radiológica, 881
Aspectos Práticos a Serem Lembrados, 889
Leituras Sugeridas, 889

CAPÍTULO 32
Anomalias dos Membros Superiores e Inferiores, 891
Anomalias da Cintura Escapular e dos Membros Superiores, 891
Elevação Congênita da Escápula, 891
Deformidade de Madelung, 891
Anomalias da Cintura Pélvica e do Quadril, 893
Luxação Congênita do Quadril (Displasia de Desenvolvimento do Quadril), 893
Avaliação Radiográfica, 895
Medições, 895
Artrografia e Tomografia Computadorizada, 896
Ultra-sonografia, 897
Classificação, 901
Tratamento, 901
Complicações, 902
Deficiência Femoral Focal Proximal, 902
Classificação e Avaliação Radiográfica, 903
Tratamento, 903
Doença de Legg-Calvé-Perthes, 903
Avaliação Radiológica, 904
Classificação, 905
Diagnóstico Diferencial, 906
Tratamento, 906
Deslizamento da Epífise da Cabeça do Fêmur, 906
Avaliação Radiológica, 907
Tratamento e Complicações, 909
Anomalias dos Membros Inferiores, 911
Tíbia Vara Congênita, 911
Avaliação Radiográfica e Diagnóstico Diferencial, 911
Classificação, 914
Tratamento, 914
Displasia Epifisária Hemimélica, 914
Avaliação Radiográfica e Tratamento, 914
Pé Eqüinovaro, 914
Mensurações e Avaliação Radiográfica, 915
Tratamento, 915

Tálus Vertical Congênito, 915
Avaliação Radiográfica, 915
Tratamento, 916
Coalizão do Tarso, 916
Coalizão Calcaneonavicular, 916
Coalizão Talonavicular, 916
Coalizão Talocalcânea, 916
Aspectos Práticos a Serem Lembrados, 923
Leituras Sugeridas, 924

CAPÍTULO 33
Escoliose e Anomalias com Comprometimento Geral do Esqueleto, 927
Escoliose, 927
Escoliose Idiopática, 927
Escoliose Congênita, 927
Escolioses Diversas, 929
Avaliação Radiológica, 929
Medidas, 929
Tratamento, 936
Anomalias com Comprometimento Geral do Esqueleto, 936
Neurofibromatose, 936
Osteogênese Imperfeita, 940
Classificação, 941
Avaliação Radiológica, 941
Diagnóstico Diferencial, 941
Tratamento, 943
Acondroplasia, 943
Mucopolissacaridoses, 947
Fibrodisplasia Ossificante Progressiva (Miosite Ossificante Progressiva), 947
Avaliação Radiológica, 948
Histopatologia, 948
Displasias Ósseas Esclerosantes, 949
Osteopetrose, 949
Picnodisostose, 953
Enostose, Osteopoiquilose e Osteopatia Estriada, 953
Displasia Diafisária Progressiva, 955
Melorreostose, 957
Outras Displasias Esclerosantes Mistas, 959
Aspectos Práticos a Serem Lembrados, 960
Leituras Sugeridas, 961

Créditos das Figuras, 965

Índice Alfabético, 967

INTRODUÇÃO

Nesta quarta edição, o Dr. Greenspan expandiu e melhorou significativamente sua tão popular e amplamente usada terceira edição. Embora o livro anterior apresentasse muito material de outras modalidades de imagem, além da radiografia de rotina, tal expansão reflete os extraordinários avanços e inovações que ocorreram na investigação pela imagem nestes cinco anos desde a publicação da última edição. Tratamentos e procedimentos cirúrgicos "minimamente invasivos" por via percutânea para diversos transtornos, inclusive aqueles no sistema musculoesquelético, foram aprimorados e incluídos na prática diária. Essa evolução está refletida na discussão do Dr. Greenspan sobre a ablação térmica guiada por radiofreqüência orientada por TC do osteoma osteóide, bem como sobre outras técnicas. Técnicas de imagem sofisticadas não apenas são essenciais para distinguir diversos diagnósticos, mas também estão sendo integradas rapidamente a várias terapias.

Esta quarta edição continua sendo uma excelente ferramenta de aprendizado na interpretação de imagens, com ênfase na radiografia convencional; porém, igualmente importante, é essencial para a decisão dos tipos de estudos radiológicos mais apropriados a uma dada condição e para determinar qual seqüência de estudos de imagem seria mais provável de oferecer um diagnóstico definitivo pelo menor custo. Por exemplo, para uma suspeita de fratura por estresse do colo do fêmur com radiografias negativas, é melhor solicitar uma RM ou cintilografia? O Capítulo 1, O Papel do Radiologista Ortopédico, aborda essas questões e é leitura essencial para todos os profissionais de saúde que solicitam exames radiológicos. O Capítulo 2, Técnicas de Imagem em Ortopedia, prossegue com informações detalhadas e diretrizes para cada técnica de imagem e é leitura necessária para o restante do texto. O Capítulo 3, destinado à formação e ao crescimento ósseos, é uma base para se compreender a mecânica de diversos processos patológicos que afetam estruturas ósseas; já os Capítulos 4 a 33 contêm dados específicos sobre estudo radiológico de várias anormalidades ósseas e de articulações, inclusive transtornos traumáticos, artríticos, neoplásicos, infecciosos, metabólicos, endócrinos e congênitos.

Em seu Prefácio, o Dr. Greenspan descreve minuciosamente as mudanças realizadas nesta quarta edição, quando comparada à terceira; portanto, não pretendo prolongar sua descrição, mas alguns pontos merecem ser enfatizados. A qualidade das imagens reproduzidas no texto é excelente, já que o Dr. Greenspan, nesta edição, substituiu ilustrações menos definidas por reproduções de alta qualidade. O uso de desenhos para aprimorar as imagens e vários quadros fornece ao leitor valiosos recursos para compreender melhor o material e subsídios para aprender o essencial. Mesmo mantendo o livro em um único volume, o Dr. Greenspan fez acréscimos importantes a tópicos já abordados na terceira edição, além de incluir muitos artigos novos, tornando, assim, o texto mais abrangente sobre o sistema musculoesquelético.

O livro é imprescindível para radiologistas, cirurgiões ortopédicos, fisiatras e reumatologistas, porém todo profissional de saúde que trate de transtornos musculoesqueléticos e solicite estudos radiológicos por imagem deve consultá-lo. É um recurso de estudo essencial para estudantes de medicina e para residentes nas especialidades de radiologia, medicina musculoesquelética e cirurgia. Espero ver os exemplares da terceira edição, já bastante manuseados, no Department of Orthopedic Surgery da University of California Davis Medical Center, sendo substituídos por esta excelente, atualizada e ampliada quarta edição.

Michael W. Chapman, M.D.
Professor Emeritus of Orthopaedic Surgery
University of California, Davis School of Medicine
Sacramento, California

PREFÁCIO DA PRIMEIRA EDIÇÃO

Radiologia Ortopédica: Uma Abordagem Prática foi escrito para facilitar o complexo processo de investigação diagnóstica de uma grande variedade de transtornos ortopédicos. Seu conceito básico é triplo: oferecer uma compreensão básica das modalidades de imagem disponíveis atualmente usadas para diagnosticar muitos transtornos comuns dos ossos e articulações; ajudar na escolha da técnica radiológica mais eficaz, buscando minimizar o custo do exame, bem como a exposição dos pacientes à radiação; e enfatizar a necessidade de fornecer ao cirurgião ortopédico as informações necessárias para distinguir o tratamento adequado. Não tenta competir em tamanho e propósito com outros livros sobre o mesmo tema. Muitos transtornos raros foram excluídos, bem como as instruções exatas para realizar os procedimentos. Da mesma forma, a natureza desta obra não permite inclusão de todos os detalhes de determinado transtorno ou a discussão completa de aspectos controversos. Essas questões são sugeridas ao leitor para estudo adicional da literatura e dos muitos tratados padrões e especializados, compilados na seção Referências e Leituras Sugeridas, ao fim do volume.

Radiologia Ortopédica esforça-se para oferecer ao seu público-alvo, estudantes de medicina e residentes em radiologia e ortopedia, uma abordagem prática do tema. Para isso, informações decisivas no texto de cada capítulo foram dispostas em uma seção intitulada "Aspectos Práticos a Serem Lembrados", ao fim de cada capítulo. Foram desenvolvidos inúmeros diagramas esquemáticos e quadros originais, detalhando, por exemplo, as classificações das fraturas, as características morfológicas dos processos artríticos e neoplásicos e o posicionamento dos pacientes para as várias incidências radiológicas básicas e especiais, bem como as técnicas radiológicas mais eficazes para demonstrar anormalidades. Reproduções radiológicas, muitas acompanhadas por desenhos explicativos, com indicações, foram especialmente preparadas para oferecer exemplos de alta qualidade das apresentações clássicas de um amplo espectro de transtornos ortopédicos. Além disso, a maioria das legendas das figuras foram escritas em formato de estudo de caso, o que, combinado a um sistema de anotações diagnósticas (explicado no Cap. 1) após cada legenda, tem por objetivo transmitir uma avaliação do processo de investigações radiológicas. Embora seu propósito seja ensinar, *Radiologia Ortopédica* também deve servir como referência útil aos médicos interessados em transtornos ósseos e articulares, assim como a todos aqueles que, habitualmente, empregam os estudos radiológicos em sua prática diária.

Adam Greenspan, M.D., F.A.C.R.

PREFÁCIO

Cinco anos se passaram desde a publicação da terceira edição deste livro. É muito tempo, se considerarmos o progresso rápido na radiologia e os contínuos avanços tecnológicos nesse campo. Esses fatos nos incitaram a elaborar uma nova edição, que, em parte, reflete esse progresso, sendo uma cópia amplamente "revisada" e melhorada das edições anteriores. Visto que, atualmente, os radiologistas estão utilizando tecnologias de imagem não conectadas a um feixe de raios X, como a ressonância magnética, ultra-sonografia e cintigrafia, os termos mais antigos "radiografia" e "radiologia" estão sendo substituídos freqüentemente por um termo novo: "técnicas de imagem". Porém, apesar do uso freqüente dessas técnicas avançadas "de alta tecnologia" em ortopedia, neste livro, como nas edições prévias, a ênfase é dada à radiografia convencional, que, pelo menos para mim, ainda é uma modalidade custo-eficaz e tem uma participação fundamental no atendimento prestado pelos cirurgiões ortopédicos e por outros médicos aos pacientes, devendo sempre ser executada antes de técnicas de imagem mais sofisticadas e avançadas. Não obstante, como nas edições prévias, o objetivo principal deste livro é demonstrar a disponibilidade de várias modalidades de imagem para a avaliação de transtornos traumáticos, artríticos, neoplásicos, infecciosos, metabólicos, endócrinos e congênitos do sistema musculoesquelético e indicar a efetividade de técnicas adequadas para anormalidades específicas.

Há, porém, muitas mudanças, acréscimos e melhorias nesta edição. O livro recebeu um *design* novo, e utilizou-se cor para descrever melhor os títulos e os subtítulos. Como sugerido por um dos revisores da edição precedente, foram melhoradas as legendas das ilustrações, com o diagnóstico sendo colocado no começo, em negrito. Ilustrações tecnicamente subótimas ou foram substituídas por outras com imagens de melhor qualidade, ou não foram utilizadas. Texto e referências ultrapassados foram substituídos por outros mais atualizados. Foram acrescentados quadros novos que resumem as características importantes de vários distúrbios. Além disso, o texto foi revisado para incluir muitos estudos por RM, TC de corte fino e TC em 3D.

Várias seções novas foram acrescentadas a quase todos os capítulos. Por exemplo, o capítulo sobre técnicas de imagem contém informações mais recentes sobre o uso diagnóstico da tomografia por emissão de pósitrons (PET com glicose ligada a F^{18}). Nos capítulos sobre traumatismo, lesão da glenóide e dos ligamentos glenoumerais, foi incluída a classificação, segundo a RM, de lesão da articulação acromioclavicular, síndrome do nervo supra-escapular, lesão dos tecidos moles do cotovelo (inclusive lacerações dos ligamentos), fratura–luxação de Essex-Lopresti, síndromes de compressão ulnar e impacção ulnar, e luxações do escafóide. O material novo também inclui danos ao lábio acetabular, avanços mais novos em RM de lesões de menisco, fraturas de osso navicular, síndromes do seio tarsal e do túnel do tarso, doença de Scheuermann e lacerações anulares do disco intervertebral. Na seção sobre artrites, acrescentei os recentes avanços em artroplastia total, dados atualizados sobre coxartropatia de Postel, informações mais novas sobre osteoartrite erosiva e artropatia por amilóide que complicam a hemodiálise de longa duração e a insuficiência renal crônica. A seção sobre tumores contém informações atuais sobre os mais recentes avanços na investigação por imagem de osteoma osteóide e ablação térmica com radiofreqüência orientada por TC dessa lesão. Condições antes omitidas foram todas agora incorporadas: condroma intracortical, síndrome de Jaffe-Campanacci, displasia fibrocartilaginosa de ossos longos, síndrome de Mazabraud, a variante sólida de cisto ósseo aneurismático (granuloma reparador de células gigantes), tumores multifocais de células gigantes, estagiamento de tumor de células gigantes, hemangioma epitelióide, osteossarcoma de tecidos moles (extra-esqueléticos) e seu diagnóstico diferencial, classificação revisada de linfomas, leiomiossarcoma primário do osso, hemangioendotelioma e angiossarcoma do osso e lipoma arborescente. Na seção sobre infecções musculoesqueléticas, foi ampliado o papel da RM para distinguir seus diagnósticos. A seção sobre transtornos metabólicos incorpora as informações mais recentes sobre as técnicas de imagem para medida da densidade mineral dos ossos. Na seção sobre anomalias congênitas e do desenvolvimento, as informações sobre a deformidade de Madelung, o tratamento da displasia congênita de quadril e sobre algumas das displasias ósseas esclerosantes também recebem adendos. Novamente, como nas edições prévias, ao término de cada capítulo são fornecidas referências e sugestões de leitura atualizadas.

Apesar do número aumentado de ilustrações e do texto adicional, foi mantido o formato de volume único. Isso deve facilitar o uso desta obra por radiologistas, cirurgiões ortopédicos e outros médicos interessados na aplicação de técnicas de imagem aos transtornos musculoesqueléticos e deve expandir os conhecimentos das edições com vários volumes de obras semelhantes no mercado.

Adam Greenspan, M.D., F.A.C.R.

AGRADECIMENTOS

Como as edições anteriores, este projeto não poderia ter sido concluído sem a ajuda de muitos de meus amigos e colegas. Agradeço aos muitos profissionais da Lippincott Williams & Wilkins que me guiaram e ajudaram na preparação deste texto. Meu agradecimento especial vai para Lisa McAllister, editora executiva, Kerry Barrett, editor de desenvolvimento, e Rakesh Rampertab, editor de produção sênior, pelos conselhos editoriais e coordenação da produção deste livro; para Doug Smock, diretor de arte sênior, pelo *design* do livro e sua capa; e para Pat Mrozek, gerente de projeto, pela supervisão durante a composição final deste texto. Uma nota especial de reconhecimento vai para Angela Michelier, pela ajuda inestimável na assistência secretarial e na preparação a tempo do manuscrito. Também gostaria de agradecer a Laura Pardi Duprey, pela preparação dos diagramas e desenhos; a Aaron Peterson, pela ajuda na criação de algumas das ilustrações digitais; a Sharon Rule, pela ajuda na redação de algumas das seções; e ao Dr. Michael W. Chapman, por escrever o Prefácio. Igualmente, gostaria de expressar minha gratidão a todos os autores que deram permissão para reproduzir ilustrações selecionadas dos seus livros e publicações. Eles recebem o agradecimento separadamente nos Créditos das Figuras, ao término do livro. Sem os esforços conscienciosos de muitos desses profissionais, teria sido impossível realizar esta tarefa.

Radiologia Ortopédica

QUARTA EDIÇÃO

UMA ABORDAGEM PRÁTICA

PARTE

I

INTRODUÇÃO À RADIOLOGIA ORTOPÉDICA

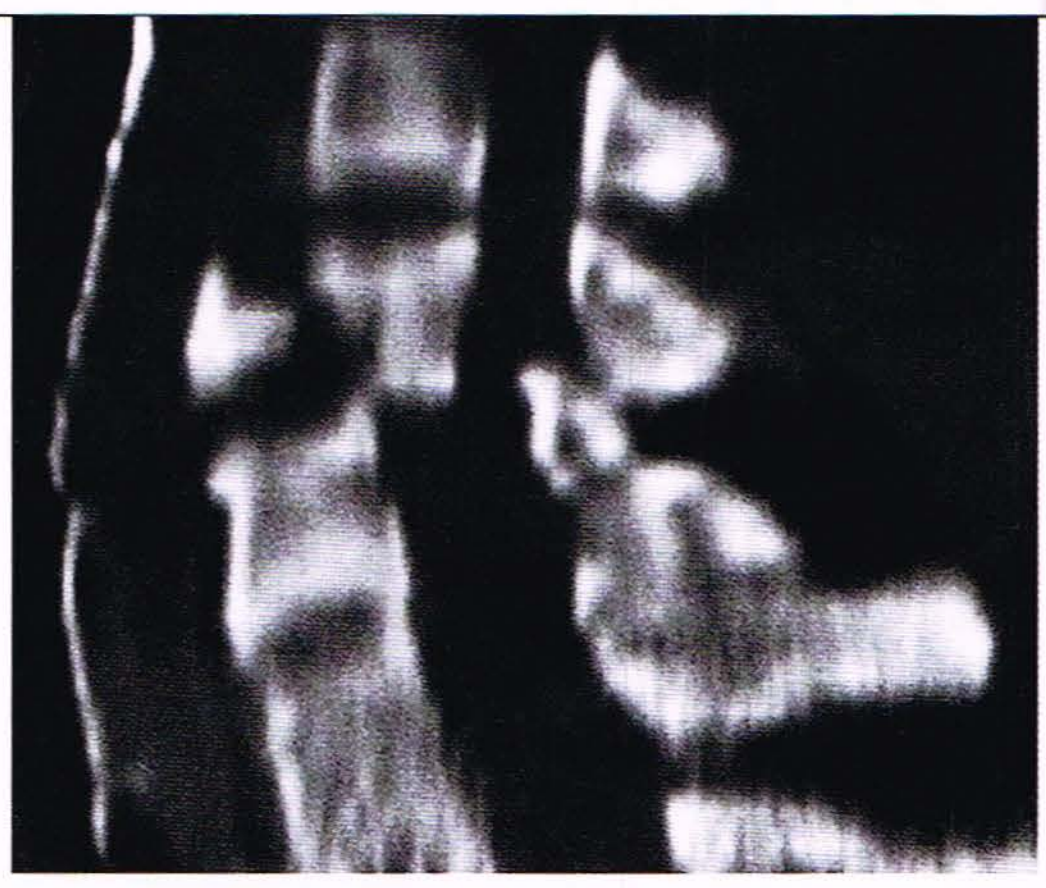

CAPÍTULO

1

O PAPEL DO RADIOLOGISTA ORTOPÉDICO

Um espetacular progresso vem ocorrendo no campo da radiologia. A introdução e os constantes aperfeiçoamentos das novas modalidades de imagem — tomografia computadorizada (TC) e suas variações espiral (helicoidal) e tridimensional (3D), radiografia digital (RD), computadorizada (RC) e suas variações, radiografia com subtração digital (RSD) e angiografia com subtração digital (ASD), ultra-sonografia (US) tridimensional, angiografia com radionuclídeos e cintigrafia de perfusão, tomografia por emissão de pósitrons (TEP), tomografia computadorizada por emissão de fóton único (TCEFU), ressonância magnética (RM), entre outros — expandiram o arsenal do radiologista, facilitando o processo algumas vezes difícil do diagnóstico. Esses novos desenvolvimentos tecnológicos trouxeram também desvantagens. Contribuíram para o aumento drástico do custo da assistência médica e freqüentemente levaram os médicos a tentar acompanhar as novas modalidades de imagem, a solicitar muitos exames radiológicos freqüentemente desnecessários.

Esta situação serviu para enfatizar a importância fundamental do radiologista ortopédico e o lugar da radiografia convencional. O radiologista não deve apenas cumprir os pré-requisitos para vários exames, mas também, e isso é mais importante, rastreá-los para escolher apenas aqueles procedimentos que levarão ao diagnóstico e à avaliação corretos de um determinado transtorno. Para tanto, os radiologistas devem estar cientes dos seguintes objetivos no desempenho de suas funções:

1. *Diagnosticar um transtorno desconhecido*, de preferência usando incidências padronizadas juntamente com projeções e técnicas especiais que podem ser obtidas na radiografia convencional antes de usar as modalidades mais sofisticadas atualmente disponíveis.
2. Realizar exames na *seqüência apropriada* e para saber o que deve ser feito *em seguida* na investigação radiológica.
3. Mostrar os *aspectos radiológicos* determinantes de um *transtorno conhecido*, a *distribuição* de uma lesão no esqueleto e sua *localização* no osso.
4. Monitorizar o *progresso da terapia* e as *complicações* possíveis.
5. Saber quais são as *informações específicas* importantes para o cirurgião ortopédico.
6. Perceber os *limites da investigação radiológica não-invasiva* e saber quando *empregar técnicas invasivas.*
7. Identificar as lesões que demandam biópsia e as que não demandam (lesões do tipo "não toque").
8. Ser mais atento na conduta terapêutica ao realizar um processo de embolização, administrar quimioterápicos por meio de cateterismo seletivo ou realizar ablação térmica por radiofreqüência (geralmente, guiada por TC) de lesões ósseas (como o osteoma osteóide).

O diagnóstico radiológico de muitos transtornos ósseos e articulares
pode ser feito unicamente com base nos padrões radiológicos es-
íficos reconhecíveis. Dados clínicos, como idade, sexo, sintomas,
mnese e achados laboratoriais do paciente, também são importan-
para o radiologista interpretar corretamente um exame por imagem.
asionalmente, a informação clínica é tão indicativa de um certo trans-
no que pode ser suficiente para fundamentar o diagnóstico. A dor
ea em um paciente jovem que é tipicamente mais intensa à noite e é
pronto aliviada com salicilatos, por exemplo, é tão sugestiva de
eoma osteóide que, freqüentemente, a única tarefa do radiologista
ncontrar a lesão. Todavia, em muitos casos os dados clínicos não são
cientes e podem até induzir a erro.

Quando apresentado a um paciente, cuja etiologia da queixa é *desco-
cida* (Fig. 1.1) ou *se supõe* com base nos dados clínicos (Fig. 1.2), o
iologista deve evitar, como ponto de partida no ex...

gia do osso. O cristal de apatita de cálcio, um dos minerais constituin-
tes do osso, é um agente de contraste intrínseco, que confere à radiolo-
gia óssea grande vantagem sobre outras subespecialidades radiológicas
e torna fácil obter informações sobre a produção e destruição ósseas
por intermédio da radiografia convencional. A observação simples de
alterações na forma ou densidade do osso normal, por exemplo, nas
vértebras, pode ser um fator decisivo para se chegar a um diagnóstico
específico (Figs. 1.3 e 1.4).

Para ajudar o radiologista a analisar os padrões e sinais radiológicos,
alguns patognomônicos e outros inespecíficos, existem várias opções
dentro dos limites da radiografia convencional. Certas *formas de posicio-
namento do paciente* quando da realização de radiografias asseguram ao
radiologista a oportunidade de avaliar locais anatômicos que estariam
ocultos e de demonstrar mais adequadamente uma anormalidade em

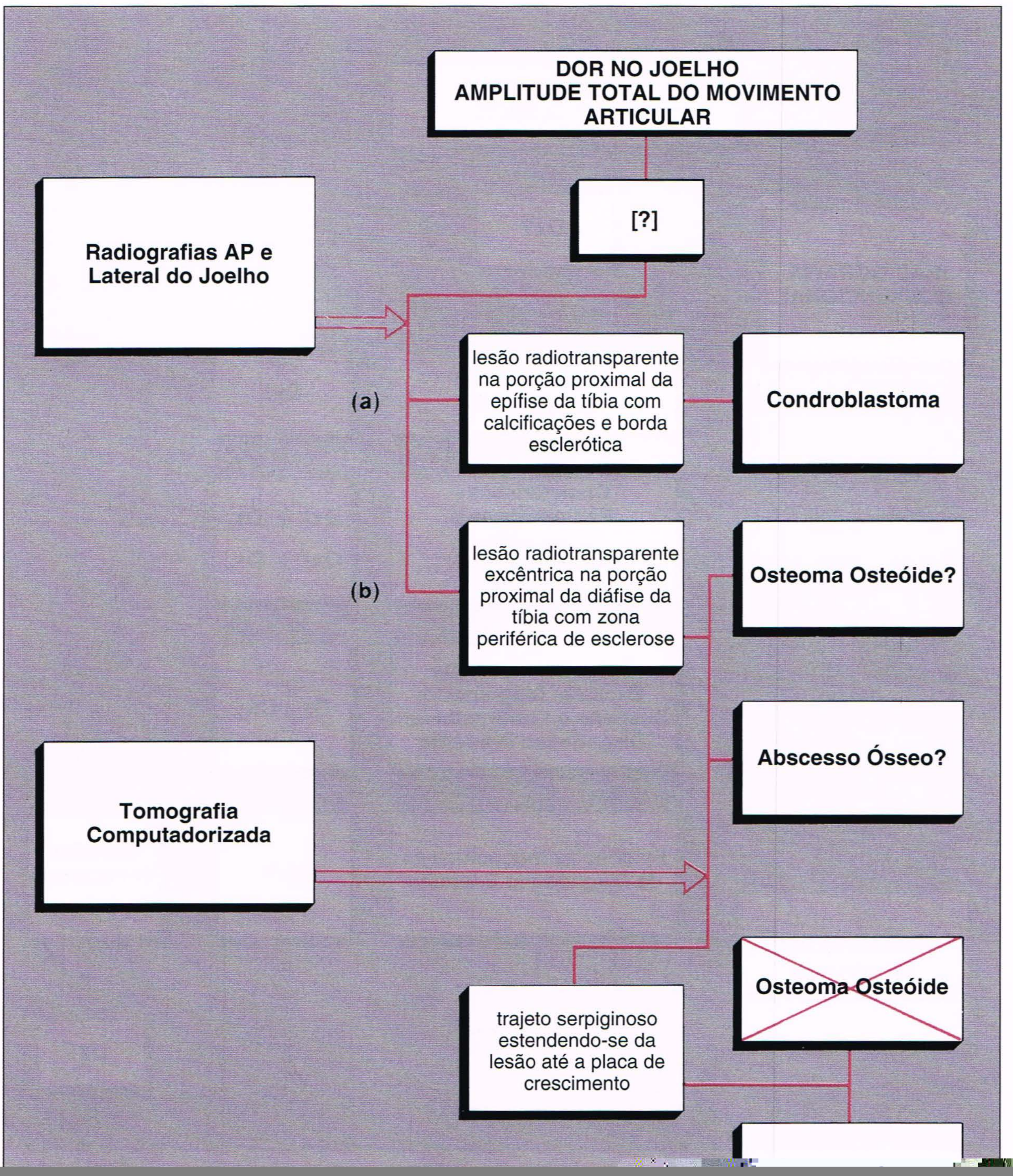
DOR NO JOELHO
AMPLITUDE TOTAL DO MOVIMENTO ARTICULAR
[?]
Radiografias AP e Lateral do Joelho
(a)
lesão radiotransparente na porção proximal da epífise da tíbia com calcificações e borda esclerótica
Condroblastoma
(b)
lesão radiotransparente excêntrica na porção proximal da diáfise da tíbia com zona periférica de esclerose
Osteoma Osteóide?
Abscesso Ósseo?
Tomografia Computadorizada
trajeto serpiginoso estendendo-se da lesão até a placa de crescimento
Osteoma Osteóide

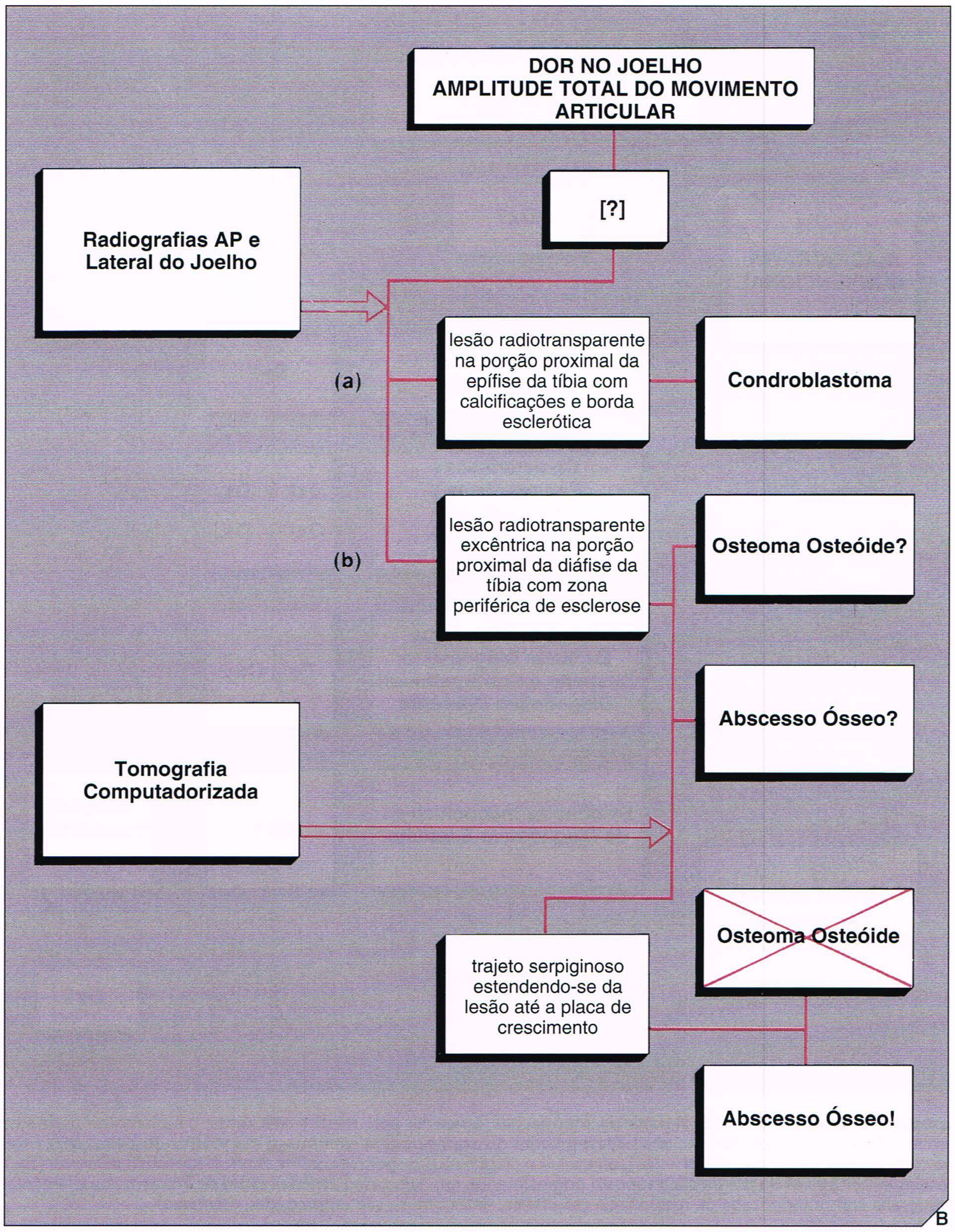

Fig. 1.1 *Continuação.*

mento epifisário da cabeça femoral (ver Fig. 32.30B). Da mesma forma, a aplicação de *técnicas especiais* pode ajudar a identificar uma lesão difícil de se detectar em radiografias de rotina. Fraturas de estruturas complexas como cotovelo, punho, tornozelo e pé nem sempre são demonstradas nas incidências padronizadas. Devido à superposição dos ossos na incidência lateral do cotovelo, por exemplo, a detecção de uma fratura sem luxação ou com luxação mínima da cabeça do rádio ocasionalmente exige uma incidência especial com um ângulo de 45° (denominada incidência da cabeça do rádio-capitelo) que projeta a cabeça do rádio sem as estruturas adjacentes, evidenciando uma lesão obscura (ver Figs. 6.12 e 6.28). As incidências radiológicas sob estresse são similarmente úteis, em particular na avaliação de rupturas de vários ligamentos das articulações do joelho e do tornozelo (ver Figs. 9.16, 9.71B, 10.10, 10.11).

Um diagnóstico acurado depende das observações precisas e da análise cuidadosa por parte do radiologista à luz das informações clínicas, dos achados radiológicos em relação ao tamanho, forma, configuração e densidade de uma lesão, sua localização dentro do osso e sua distri-

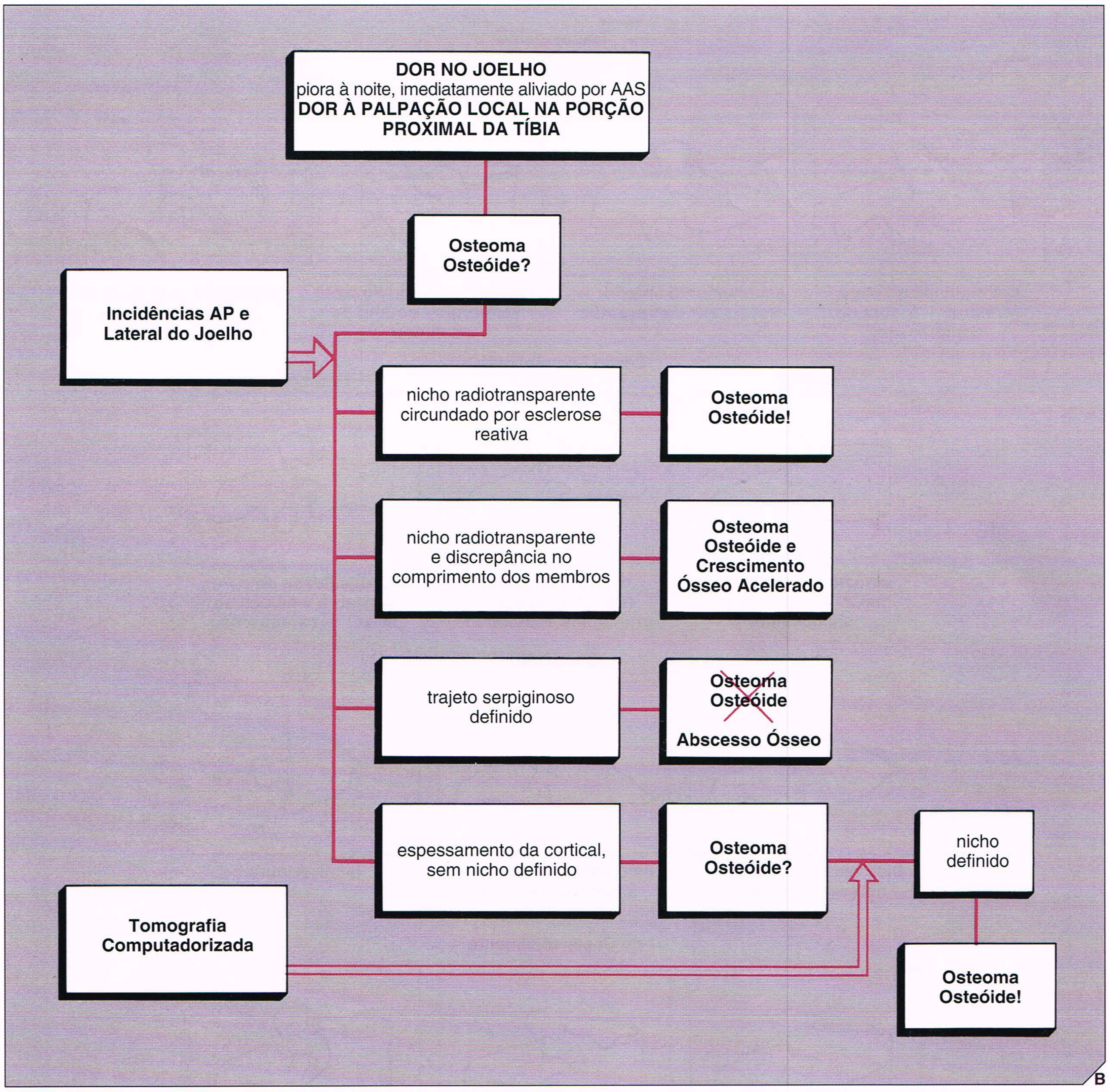

Fig. 1.2 *Continuação.*

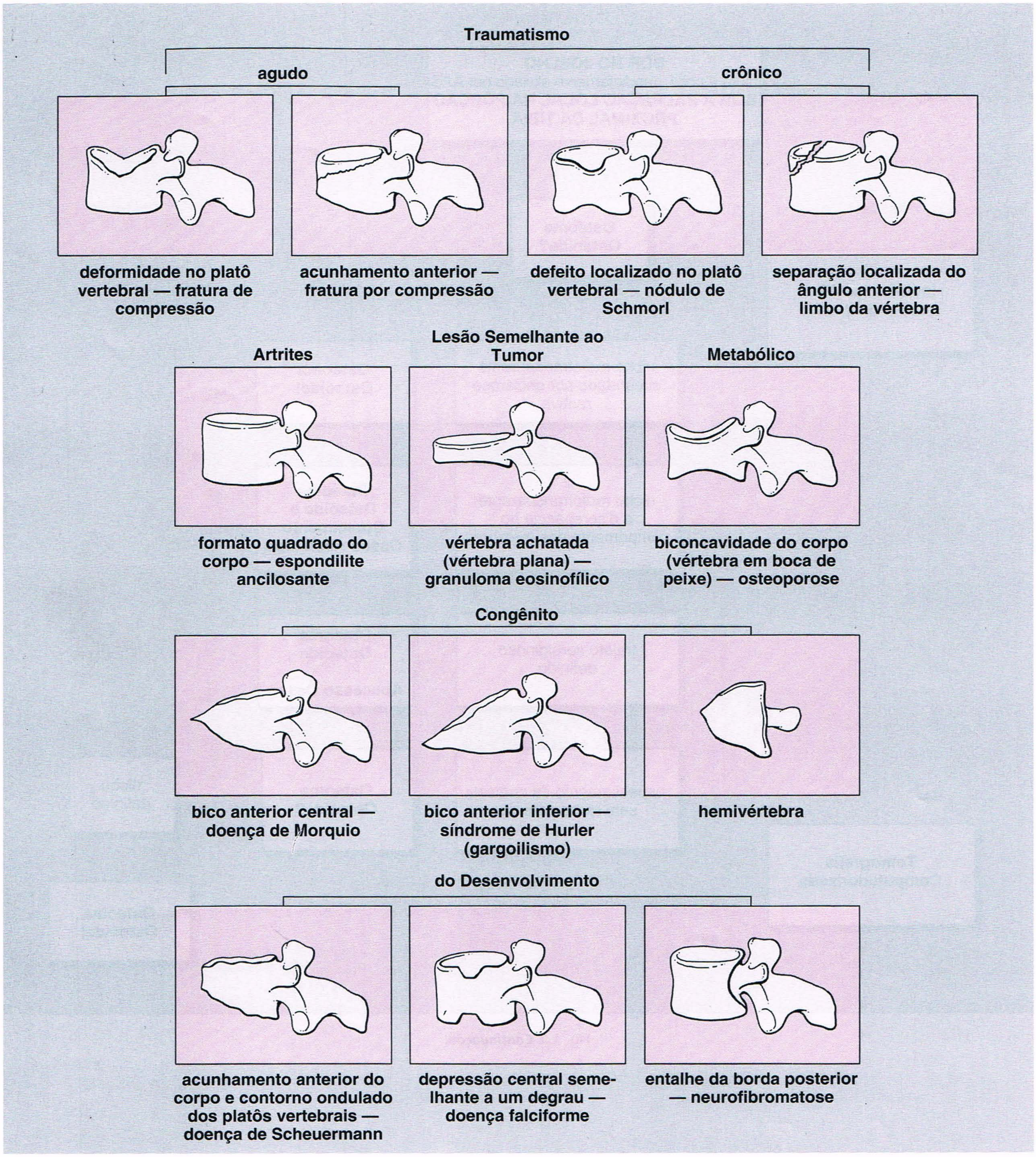

Fig. 1.3 **Forma e contorno do osso.** Observação de alterações na forma e no contorno de um corpo vertebral em radiografias convencionais pode revelar informações fundamentais que levam a um diagnóstico correto.

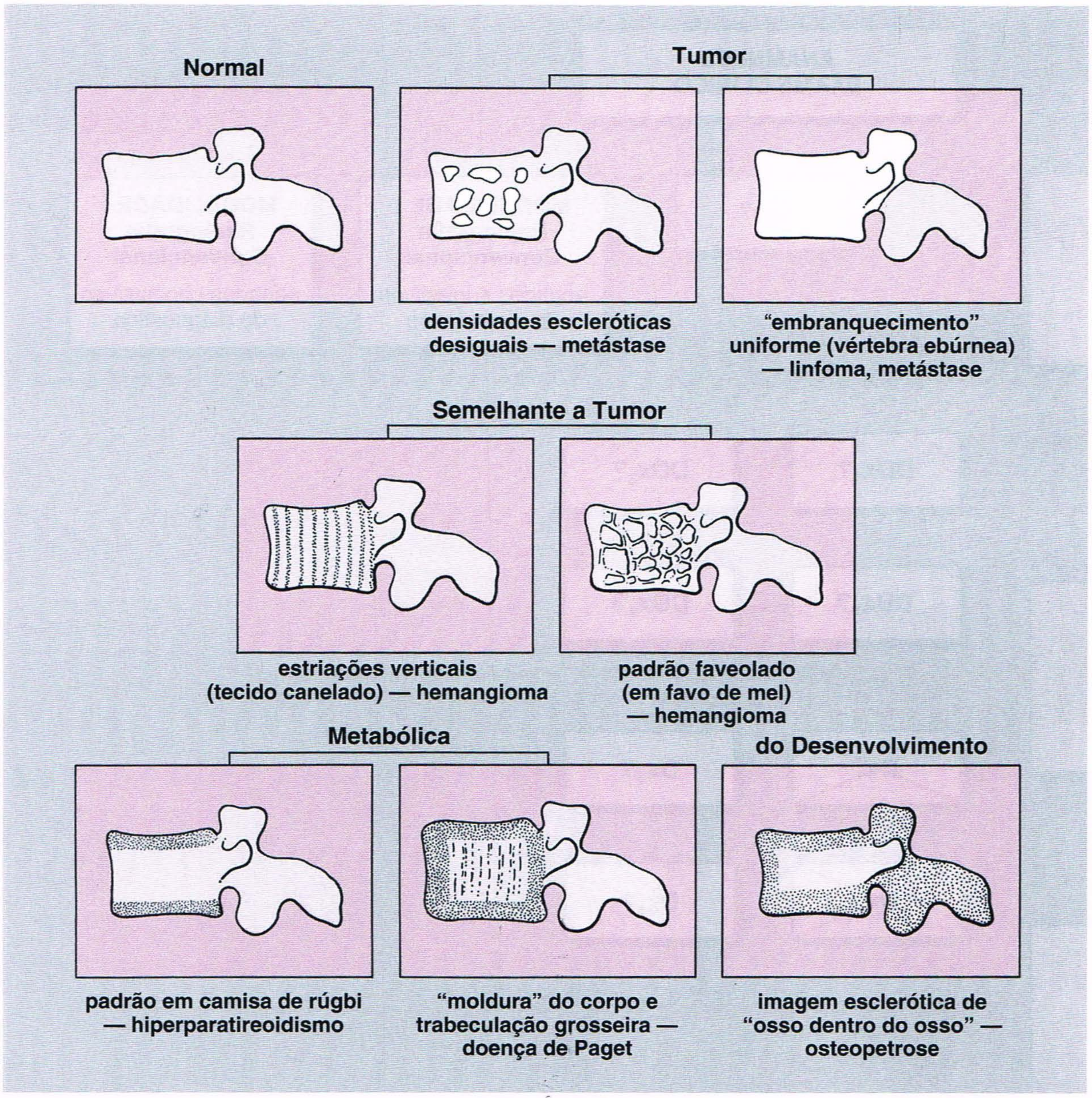

Fig. 1.4 Textura e densidade do osso. Alterações na densidade e na textura de um corpo vertebral em radiografias convencionais podem oferecer dados úteis para se chegar a um diagnóstico.

buição no sistema esquelético. Até que a conduta convencional com sua variedade de opções seja incapaz de fornecer os achados radiográficos necessários para o diagnóstico correto e a avaliação precisa de uma anormalidade, o radiologista não precisa recorrer a procedimentos mais dispendiosos.

O conhecimento da *seqüência apropriada* dos procedimentos em investigação radiológica depende, em grande extensão, das informações clínicas pertinentes fornecidas pelo médico solicitante. A escolha da modalidade ou modalidades para estudar pela imagem uma lesão ou investigar um processo patológico é ditada pela apresentação clínica bem como pelo equipamento, disponibilidade, habilidade do médico, custos e restrições de cada paciente. Saber *onde começar* e *o que fazer em seguida*, tão rudimentar quanto possa parecer, é de fundamental importância para alcançar um diagnóstico preciso pela via mais curta possível, com o menor custo e menor detrimento possíveis para o paciente. Devem ser evitados exames redundantes. Por exemplo, se um paciente apresentar artrite e um médico estiver interessado em demonstrar a distribuição dos locais "silenciosos" do transtorno, o radiologista não deve começar com radiografias de todas as articulações (o denominado estudo articular). Em vez disso, é mais sensato realizar uma cintigrafia e, depois, solicitar radiografias apenas daquelas áreas que mostram captação aumentada de radiofármaco. Uma cintigrafia óssea simples, ao invés de um estudo ósseo de grande amplitude, é também um ponto de partida razoável para investigar outros sítios possíveis de envolvimento quando uma lesão é detectada em um único osso e há suspeita de representar parte de um transtorno multifocal ou sistêmico, como a displasia fibrosa poliostótica ou a doença metastática. Da mesma forma, se o paciente apresentar suspeita de osteoma osteóide ao redor da articulação do quadril, e a radiografia padronizada não demonstrou o nicho, uma cintigrafia óssea deve ser realizada em seguida para determinar o sítio da lesão. Depois deve ser realizada uma tomografia linear ou TC para localização mais precisa de um nicho no osso. Entretanto, se o exame de rotina demonstrar o nicho, a cintigrafia e a tomografia linear podem ser omitidas da seqüência de exames. Neste ponto, apenas a TC é necessária para determinar a localização exata da lesão no osso e para obter as medidas específicas no nicho (Fig. 1.5; ver também Fig. 17.11). Se houver suspeita de osteonecrose (ON) da cabeça do fêmur e as radiografias forem normais, a RM deve ser solicitada como próximo procedimento diagnóstico, porque se trata de modalidade mais sensível do que a tomografia linear (convencional), TC ou cintigrafia. O texto a seguir brinda os leitores com muitas situações similares nas quais a seqüência apropriada de modalidades de imagem pode abreviar em muito a investigação diagnóstica.

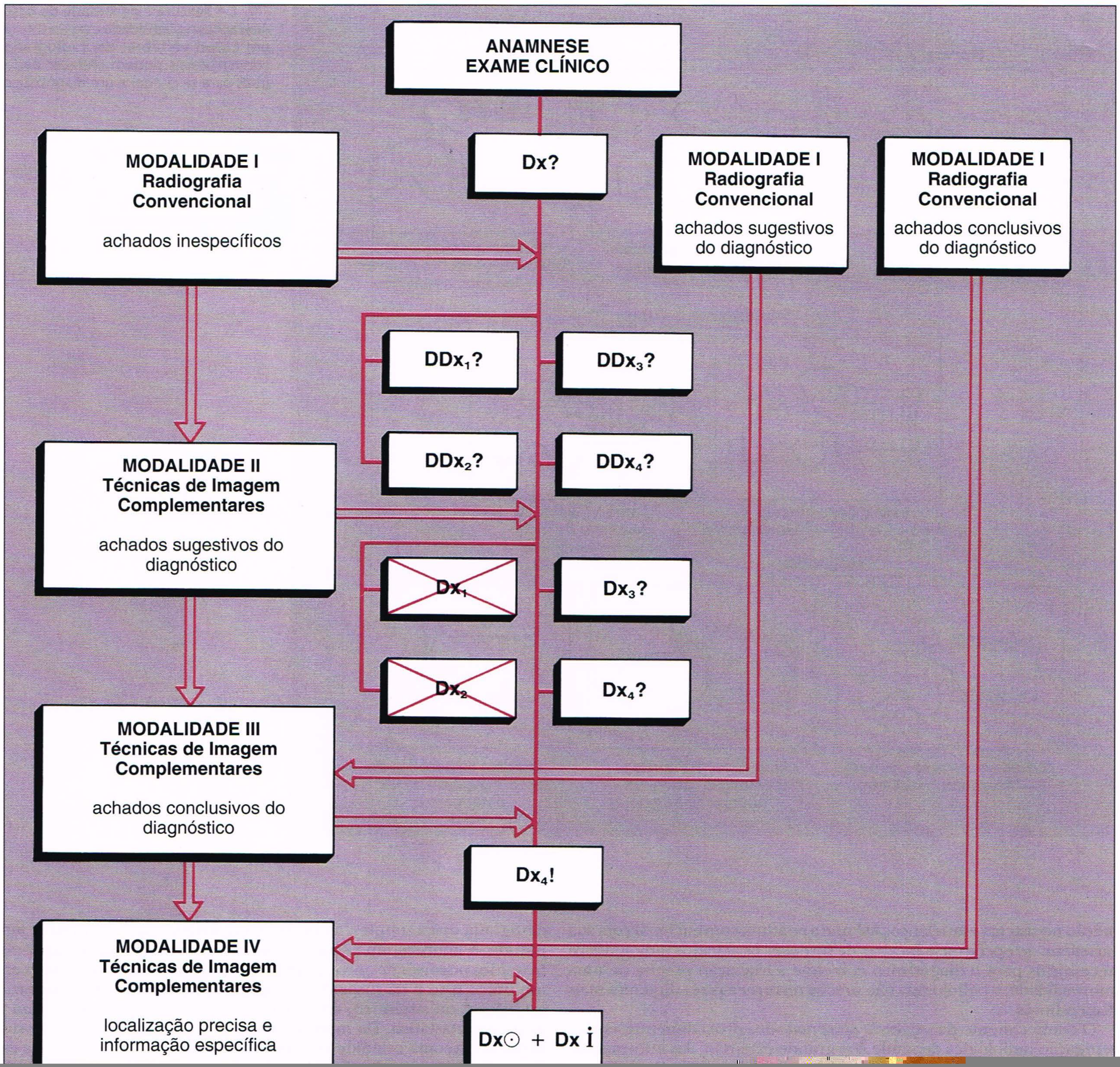
ANAMNESE
EXAME CLÍNICO
Dx?
MODALIDADE I
Radiografia
Convencional
achados inespecíficos
MODALIDADE I
Radiografia
Convencional
achados sugestivos do diagnóstico
MODALIDADE I
Radiografia
Convencional
achados conclusivos do diagnóstico
DDx_1?
DDx_3?
DDx_2?
DDx_4?
MODALIDADE II
Técnicas de Imagem
Complementares
achados sugestivos do diagnóstico
Dx_1
Dx_3?
Dx_2
Dx_4?
MODALIDADE III
Técnicas de Imagem
Complementares
achados conclusivos do diagnóstico
Dx_4!
MODALIDADE IV
Técnicas de Imagem
Complementares
localização precisa e
informação específica
Dx⊙ + Dx i

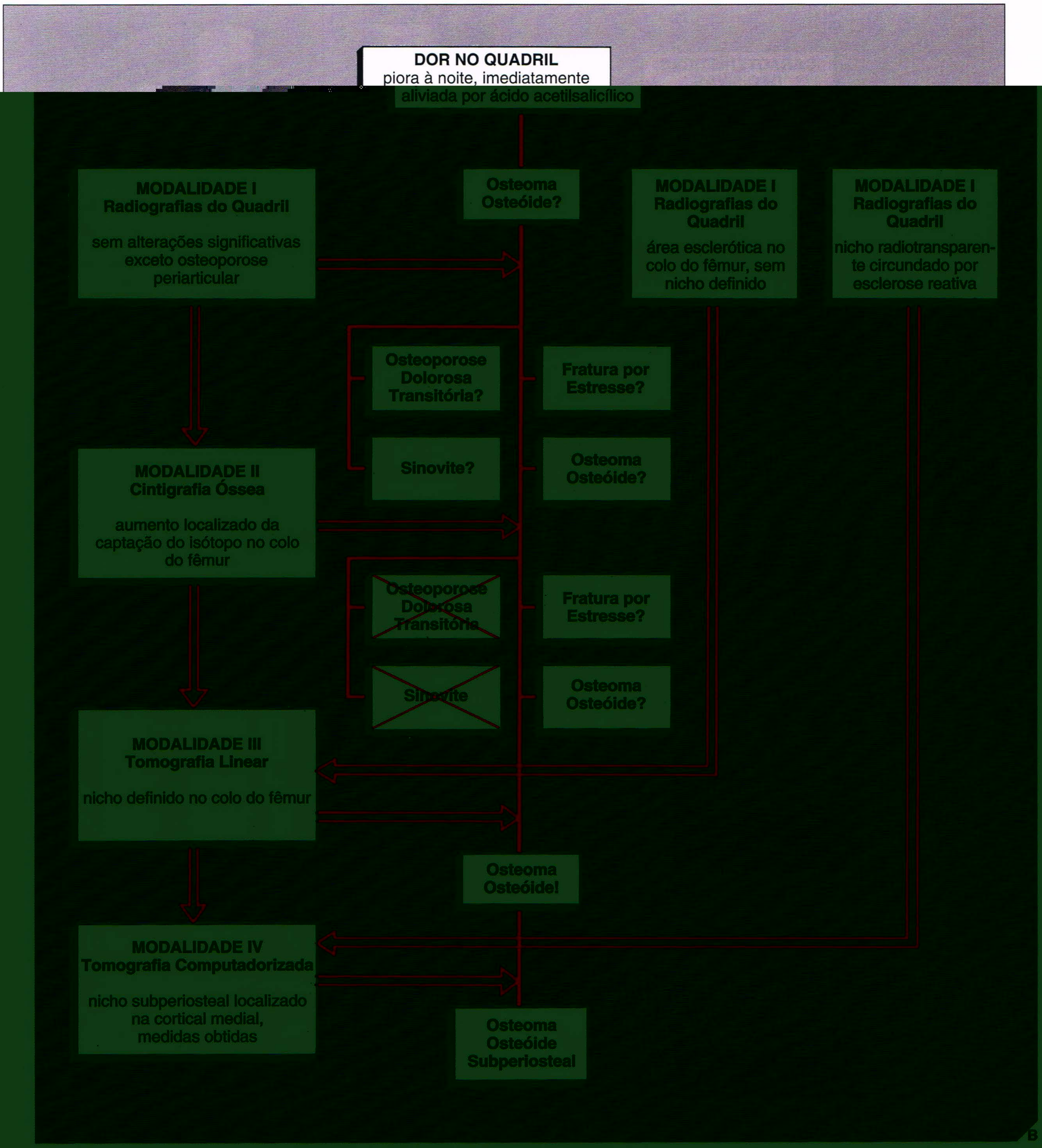

Fig. 1.5 *Continuação.*

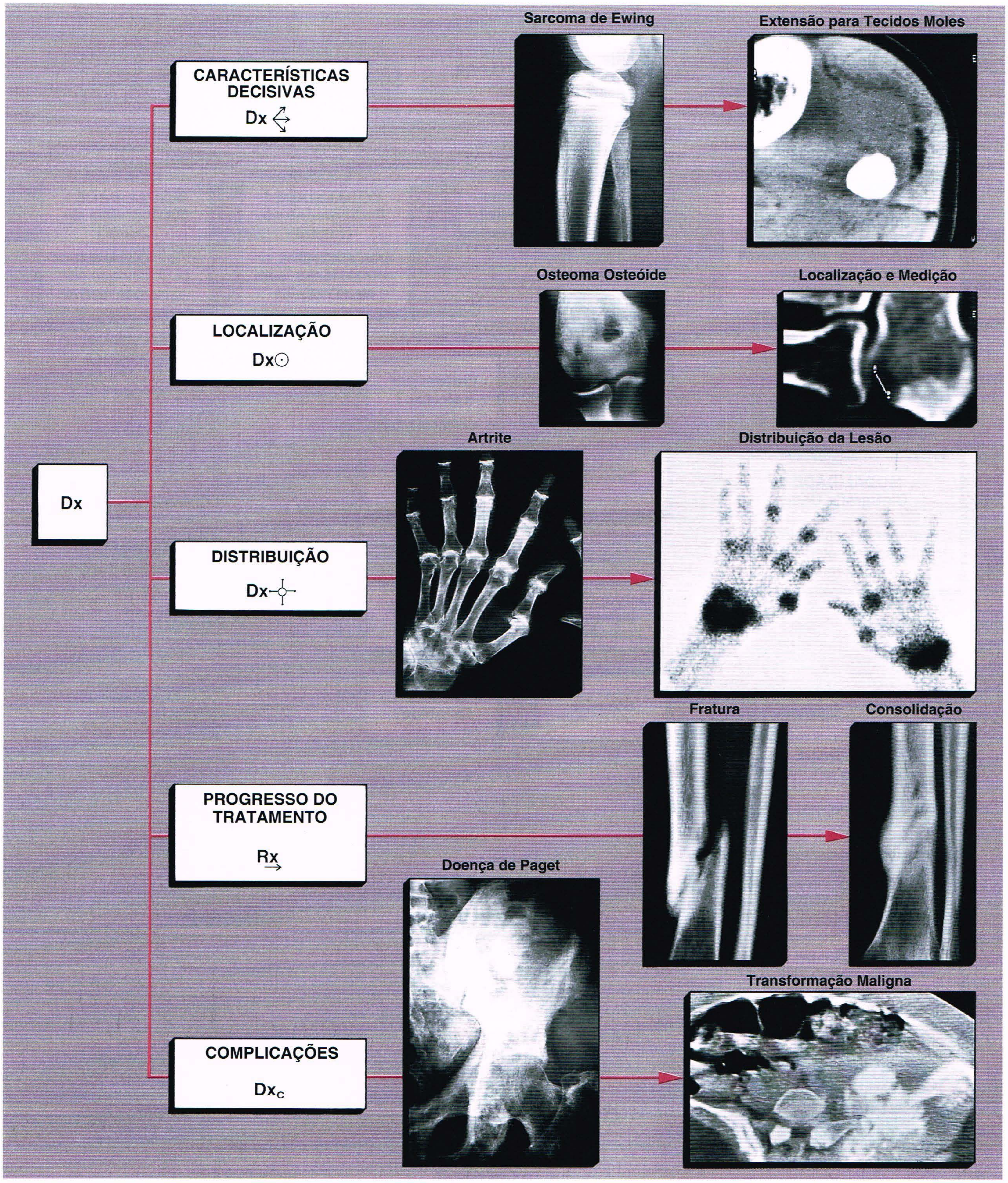

Fig. 1.6 **Distinguindo as características da lesão, progresso do tratamento e complicações.** O diagnóstico é conhecido (*Dx*). O médico está interessado em demonstrar: (1) os aspectos básicos da lesão (*Dx*), i.e., seu caráter, sua extensão, seu estágio e outros dados pertinentes; (2) a localização da lesão no osso (*Dx*⊙); (3) a distribuição da lesão no esqueleto (*Dx*); (4) o progresso do tratamento (*Rx*); e (5) o aparecimento de quaisquer complicações (*Dx$_c$*).

O diagnóstico correto não termina o processo de investigação radiológica, porque o curso do tratamento freqüentemente depende da *investigação de aspectos distintos de um transtorno distinto* (Fig. 1.6). Por exemplo, o diagnóstico de sarcoma de Ewing pela radiografia convencional é apenas o início de uma investigação radiológica do paciente. Os *aspectos cruciais* deste tumor precisam ser identificados, como disseminação intra-óssea e para os tecidos moles (por TC ou RM) e vascularização da lesão (por arteriografia convencional ou angiorressonância magnética [ARM]). De modo similar, um diagnóstico de osteossarcoma deve ser seguido por uma determinação da extensão exata da lesão no osso e o estado da medula óssea na vizinhança do tumor. Isso pode ser feito pela medida precisa da densidade da medula óssea usando-se os números de Hounsfield durante a TC (ver Fig. 2.10) ou usando-se imagens de RM com ou sem contraste. O diagnóstico da doença de Paget pode ser uma conquista importante na investigação de um transtorno desconhecido, porém ainda mais importante é a busca adicional de uma resposta a uma questão fundamental: Existe algum sinal de transformação maligna? (ver Fig. 29.18). A *localização* de uma lesão no esqueleto ou em um osso em particular pode freqüentemente ser mais importante do que o próprio diagnóstico. O melhor exemplo disso é, mais uma vez, a localização precisa do nicho do osteoma osteóide, porque a ressecção incompleta dessa lesão invariavelmente resulta em recorrência. A determinação da *distribuição de uma lesão* no esqueleto é útil para o planejamento do tratamento de várias artrites e para o tratamento de um paciente com doença metastática. A cintigrafia é uma técnica valiosa neste aspecto.

Muitas das perguntas mais importantes feitas ao radiologista pelo cirurgião ortopédico dizem respeito à monitorização do *progresso do tratamento* e do surgimento de possíveis *complicações*. No estágio em que o diagnóstico já foi confirmado, o destino da lesão e conseqüentemente do paciente devem ser estabelecidos. A comparação de exames radiológicos anteriores com os achados atuais tem importância crucial neste estágio, porque pode desvendar a dinâmica de condições específicas (ver Fig. 16.21). Da mesma forma, na monitoração do progresso de fraturas em consolidação, o estudo da seqüência diagnóstica de radiografias complementadas pela tomografia linear ou TC deve decidir os casos duvidosos. Técnicas de imagem complementares como cintigrafia, TC e RM são essenciais na avaliação de uma das mais graves complicações dos tumores benignos e das lesões semelhantes aos tumores — a transformação maligna, como pode ocorrer no encondroma, no osteocondroma, na displasia fibrosa ou na doença de Paget.

O fornecimento de *informações específicas* ao cirurgião ortopédico também é uma função importante do radiologista no momento em que o diagnóstico estiver sendo estabelecido. Se, por exemplo, a osteocondrite dissecante for diagnosticada, a decisão sobre a escolha da terapia exige informação acerca do estado da cartilagem articular que cobre a lesão. Esta informação pode ser obtida por artrografia contrastada, isolada ou associada a TC, ou por RM (ver Figs. 6.39–6.41). Se a cartilagem estiver intacta, deve ser considerado o tratamento conservador; se estiver lesada, a intervenção cirúrgica é o tratamento mais provável. Da mesma forma, para o plano de tratamento da luxação anterior na articulação do ombro, o radiologista deve estar atento para a importância que tem para o cirurgião a informação acerca do estado do lábio cartilaginoso da glenóide (ver Fig. 5.47) e a possível presença de corpos osteocondrais na articulação. Estas características devem ser confirmadas ou excluídas por artrografia combinada com tomografia (artrotomografia), com TC (artrotomografia computadorizada) ou por RM (Fig. 1.7).

Definir os *limites da investigação radiológica não-invasiva* e o momento certo para prosseguir com *técnicas invasivas* é tão importante para se chegar a um diagnóstico de uma condição como qualquer um dos pontos já mencionados. Esta situação é mais bem ilustrada no caso de tumores e lesões ósseas semelhantes aos tumores. Muitas lesões semelhantes aos tumores têm apresentações radiográficas distintas que levam a diagnósticos inquestionáveis nos estudos convencionais. Nesses casos procedimentos invasivos como biópsia não estão indicados. Isto é par-

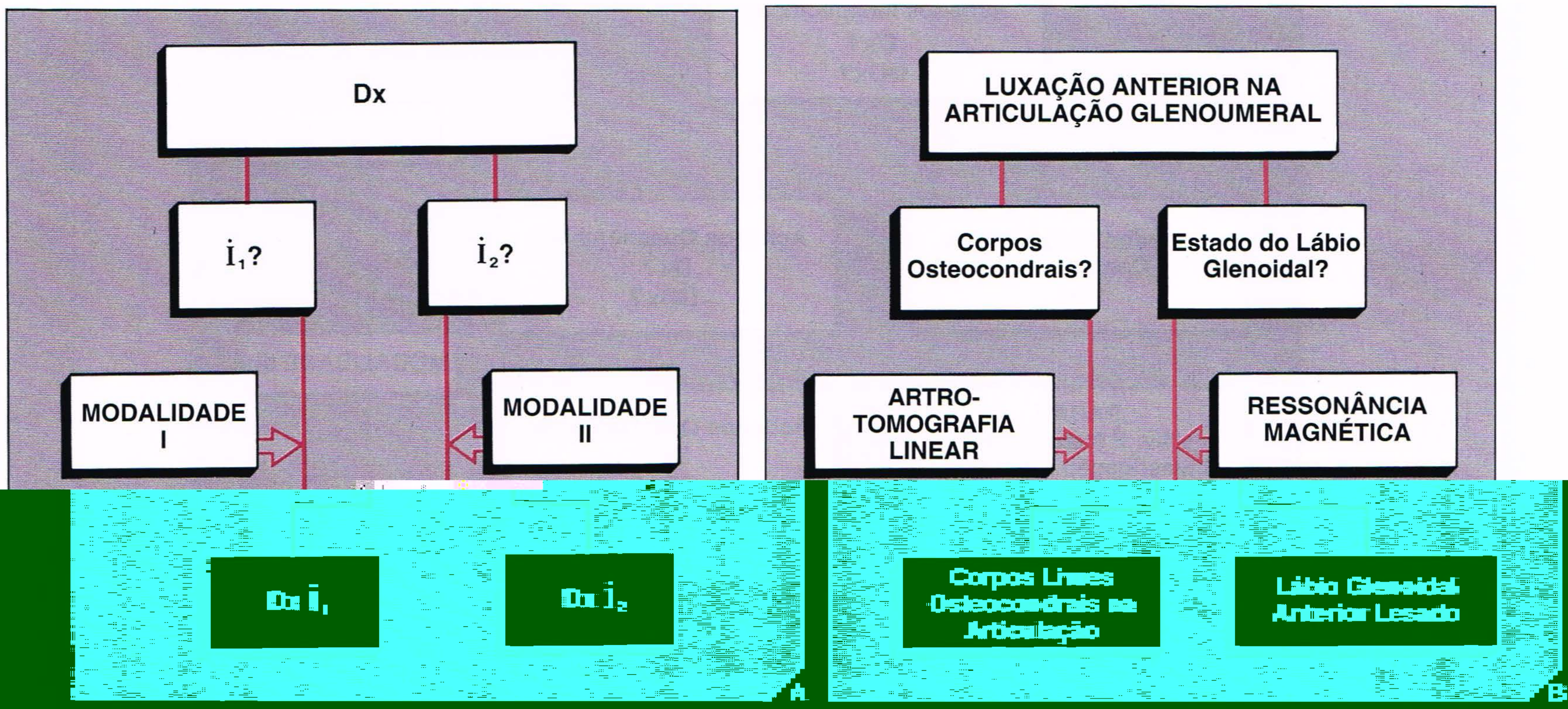

Fig. 1.7 Informações específicas. (A) e (B) O diagnóstico é conhecido (Dx). O radiologista deve conhecer as informações específicas (i), por exemplo, em relação às características (i_1?) ou ao grau (i_2?) de uma lesão, que são necessárias para que o cirurgião ortopédico possa planejar o tratamento. As informações também podem ser concernentes à distribuição de uma lesão e sua localização, ao progresso do tratamento, ao aparecimento de complicações. A aplicação da melhor modalidade radiológica para demonstrar as informações necessárias é uma das funções primordiais do radiologista. As modalidades variam dependendo das informações específicas necessárias.

ticularmente verdadeiro em um grupo de transtornos definitivamente benignos comumente denominados lesões do tipo "não toque" (ver Fig. 16.48 e Quadro 16.10). A expressão "não toque" fala por si só. Transtornos como uma ilhota óssea (enostose), miosite ossificante justacortical pós-traumática e um desmóide periosteal são lesões inquestionavelmente benignas cujos aspectos determinantes podem com certeza ser demonstrados por técnicas não-invasivas apropriadas, sem necessidade de confirmação histopatológica. A realização de uma biópsia nessas lesões pode, de fato, levar a erros no diagnóstico e no tratamento. O aspecto histológico de um desmóide periosteal, por exemplo, pode exibir aspectos agressivos que lembram um tumor maligno; com iniciados, isto pode levar a um tratamento inadequado. Todavia, existem ocasiões em que o radiologista se depara com o fato de haver uma bateria de técnicas não-invasivas convencionais e sofisticadas fornecendo informações questionáveis. Neste ponto, não é vergonha dizer: "Eu não sei o que é isto, mas sei que deve ser realizada uma biópsia" (Fig. 1.8). A biópsia percutânea guiada por fluoroscopia ou por TC pode ser realizada pelo radiologista na sala de radiologia eliminando-se o uso dispendioso do tempo e da equipe da sala de cirurgia. Ocasionalmente, o radiologista também pode ser mais precavido na conduta terapêutica realizando um procedimento de embolização com intensificação de imagem ou com orientação pela TC, ou uma ablação térmica por radiofreqüência da lesão óssea. Esse procedimento mais intervencionista para o radiologista pode reduzir o tempo da internação e ser mais custo-eficaz.

Em resumo, para controlar suficientemente o diagnóstico e o tratamento de pacientes com condições que afetam o sistema musculoesquelético, o radiologista e o médico solicitante devem estar atentos para a variedade de modalidades radiológicas e suas indicações apropriadas. Isto aumentará a precisão da investigação radiológica diagnóstica e também reduzirá a quantidade de radiação à qual um paciente é exposto e também o custo da hospitalização. A obrigação do radiologista é:

- Usar os métodos radiográficos convencionais, com conhecimento das capacidades e da eficácia das várias técnicas antes de recorrer a modalidades mais sofisticadas.
- Seguir uma seqüência lógica de modalidades de imagem na investigação diagnóstica.
- Ser o menos invasivo possível de início, mas usar técnicas invasivas se estas puderem abreviar o diagnóstico.
- Melhorar a comunicação entre o radiologista e o cirurgião ortopédico utilizando a mesma linguagem e sabendo o que o cirurgião precisa conhecer acerca da lesão.

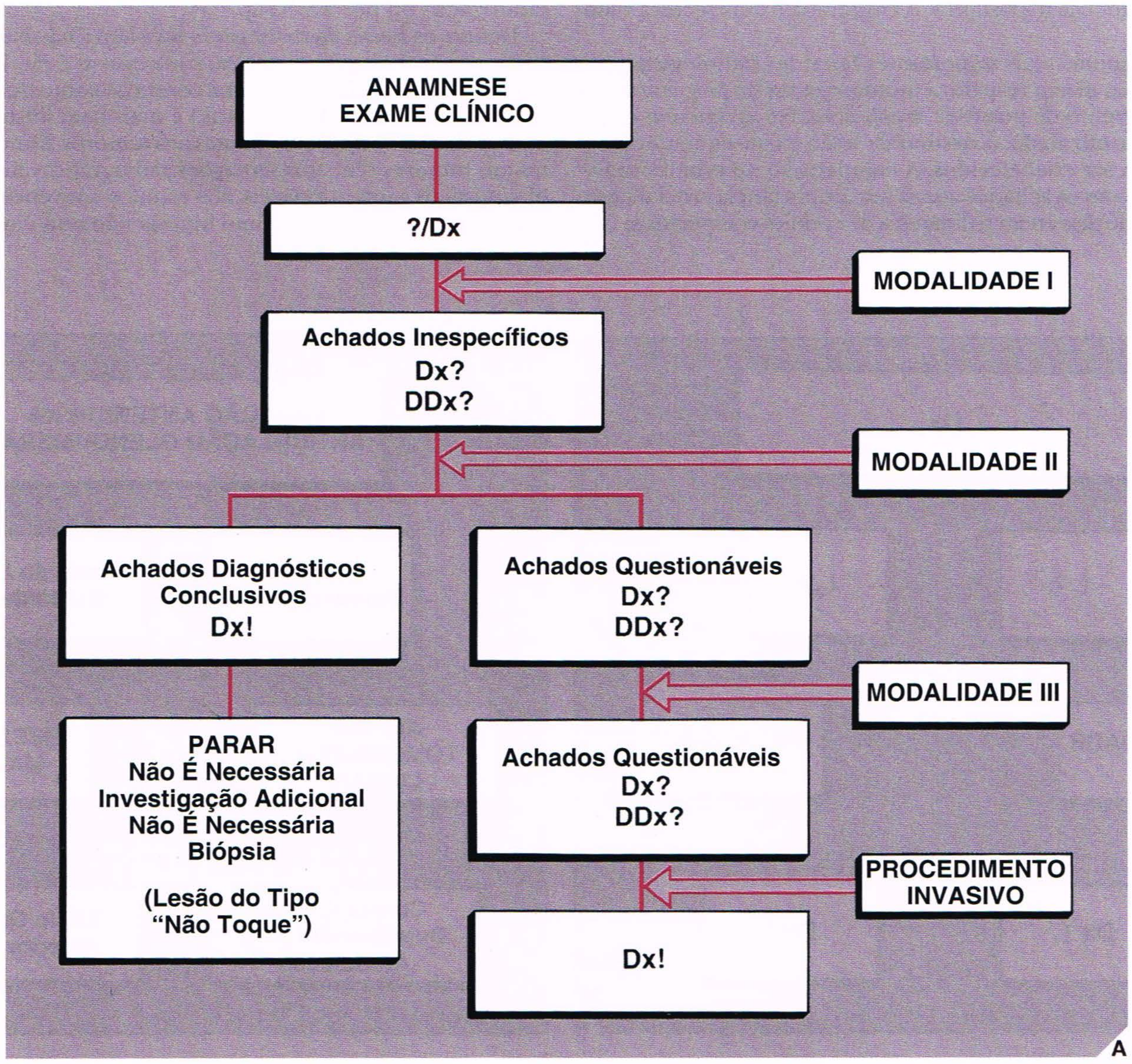

Fig. 1.8 Procedimentos não-invasivos versus invasivos. **(A)** e **(B)** O diagnóstico é desconhecido (*?*) ou suspeito (*Dx?*). Os procedimentos radiológicos não-invasivos podem fornecer dados suficientes para firmar um diagnóstico inquestionável. Não há necessidade de mais investigação nem indicação de biópsia, particularmente se for diagnosticada uma condição definitivamente benigna denominada lesão do tipo "não toque". Todavia, os procedimentos não-invasivos podem fornecer dados não elucidativos em cada etapa do exame. Neste ponto, recomenda-se prosseguir até um procedimento invasivo como a biópsia.

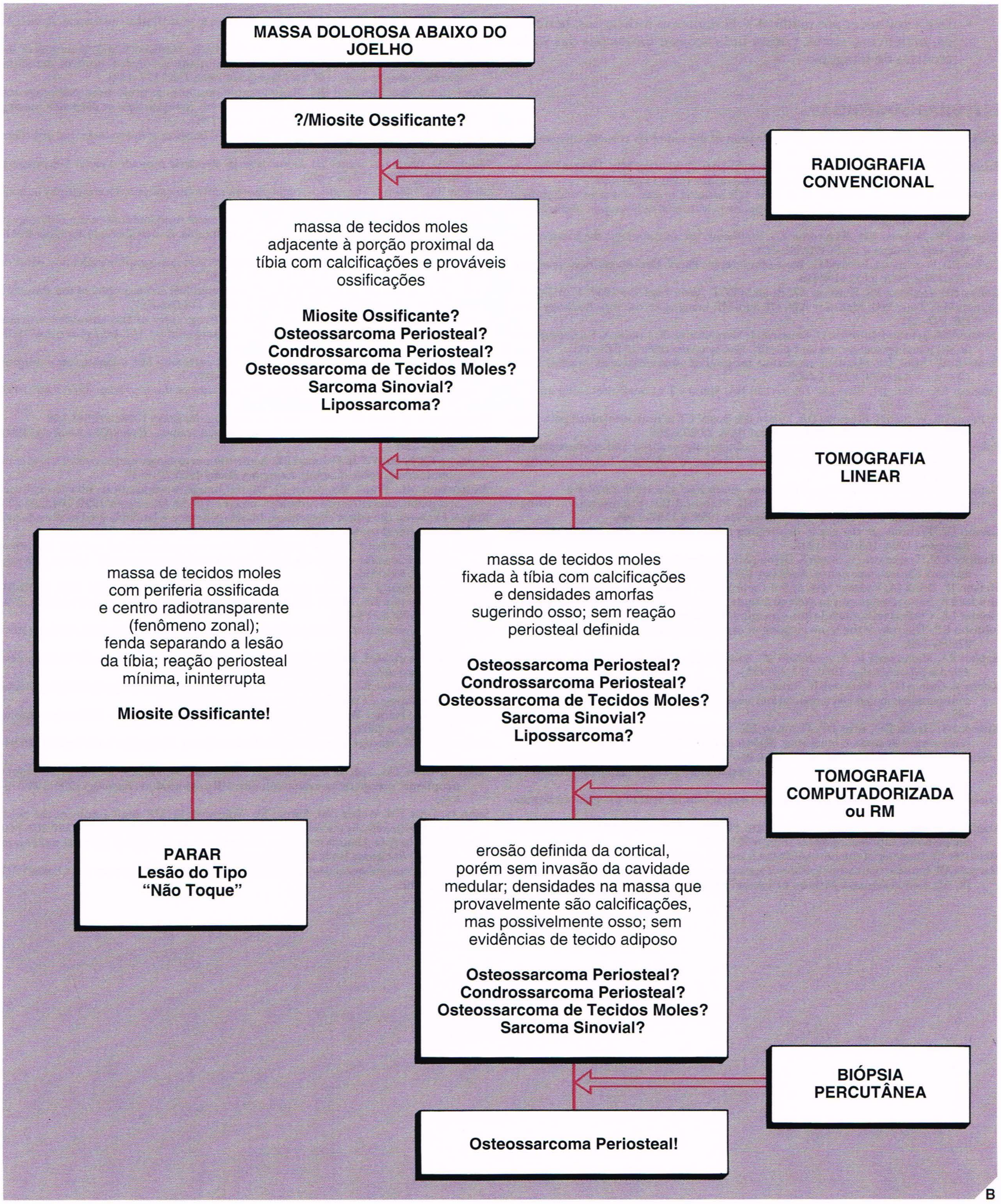

Fig. 1.8 *Continuação.*

- Dar a conhecer aos médicos solicitantes as indicações, benefícios, malefícios, riscos, contra-indicações e limitações das várias técnicas de imagem.

LEITURAS SUGERIDAS

Blackmore CC, Magid DJ. Methologic evaluation of the radiology cost-effectiveness literature. *Radiology* 1997; 203:87–91.

Brink JA, Heiken JP, Wang G, McEnery KW, Schlueter FJ, Vannier MW. Helical CT: principles and technical considerations. *Radiographics* 1994; 14:887–893.

Brossmann J, Muhle C, Büll CC, et al. Cine MR imaging before and after realignment surgery for patellar maltracking — comparison with axial radiographs. *Skeletal Radiol* 1995; 24:191–196.

Cascade PN, Webster EW, Kazerooni EA. Ineffective use of radiology: the hidden cost. *AJR Am J Roentgenol* 1998; 170:561–564.

Collier BD, Fogelman I, Brown ML. Bone scintigraphy: Part 2. Orthopedic bone scanning. *J Nucl Med* 1993; 34:2241–2246.

Collier BD, Hellman RS, Krasnow AZ. Bone SPECT. *Semin Nucl Med* 1987; 17:247–266.

Conway WF, Totty WG, McEnery KW. CT and MR imaging of the hip. *Radiology* 1996; 198:297–307.

Delfaut EM, Beltran J, Johnson G, Rousseau J, Marchandise X, Cotten A. Fat suppression in MR imaging: techniques and pitfalls. *Radiographics* 1999; 19:373–382.

Deutsch AL, Mink JH. Magnetic resonance imaging of musculoskeletal injuries. *Radiol Clin North Am* 1989; 27:983–1002.

Fishman EK, Wyatt SH, Bluemke DA, Urban BA. Spiral CT of musculoskeletal injuries. *Radiol Clin North Am* 1989; 27:983–1002.

Fishman EK, Wyatt SH, Bluemke DA, Urban BA. Spiral CT of musculoskeletal pathology: preliminary observations. *Skeletal Radiol* 1993; 22:253–256.

Foley WD, Wilson CR. Digital orthopedic radiography: vascular and nonvascular. In: Galasko CSB, Isherwood I, eds. *Imaging techniques in orthopedics*. London: Springer-Verlag; 1989: 145–158.

Gates GF. SPECT bone scanning of the spine. *Semin Nucl Med* 1998; 28:78–94.

Genant HK, Wu CY, van Kuijk C, Nevitt MC. Vertebral fracture assessment using a semiquantitative technique. *J Bone Miner Res* 1993; 8:1137–1148.

Gibson DJ. Technology: the key to controlling health care cost in the future. *AJR Am J Roentgenol* 1994; 163:1289–1293.

Hamper UM, Trapanotto V, Sheth S, Dejong MR, Caskey CI. Three-dimensional US: preliminary clinical experience. *Radiology* 1994; 191:397–401.

Heiken JP, Brink JA, Vannier MW. Spiral (helical) CT. *Radiology* 1993; 189:647–656.

Holder LE. Bone scintigraphy in skeletal trauma. *Radiol Clin North Am* 1993; 31:739–781.

Holder LE. Clinical radionuclide bone imaging. *Radiology* 1990; 176:607–614.

Johnson RP. The role of the bone imaging in orthopedic practice. *Semin Nucl Med* 1997; 27:386–389.

Kaplan PA, Matamoros Jr, A, Anderson JC. Sonography of the musculoskeletal system. *AJR Am J Roentgenology* 1990; 155:237–245.

Kumar R, Guinto FC Jr, Madewell JE, Swischuk L, David R. The vertebral body: radiographic configurations in various congenital and acquired disorders. *Radiographics* 1988; 8:455–485.

Kuszyk BS, Heath DG, Bliss DF, Fishman EK. Skeletal 3-D CT: advantages of volume rendering over surface rendering. *Skeletal Radiol* 1996; 25:207–214.

Levin DC, Spettell CM, Rao VM, Sunshine J, Bansal S, Busheé GR. Impact of MR imaging on nationwide health care costs and comparison with other imaging procedures. *AJR Am J Roentgenol* 1998; 170:557–560.

Loehr SP, Pope Th Jr, Martin DF, et al. Three-dimensional MRI of the glenoid labrum. *Skeletal Radiol* 1995; 24:117–121.

Magid D, Fishman EK, Sponseller PD, Griffin PP. 2D and 3D computed tomography of the pediatric hip. *Radiographics* 1988; 8:901–933.

Manaster BJ. Imaging of the musculoskeletal system. *Acad Radiol* 1995; 2:S164–S166.

Margulis AR. Introduction to the algorithmic approach to radiology. In: Eisenberg RL, Amberg JR, eds. *Critical diagnostic pathways in radiology*. Philadelphia: JB Lippincott; 1981.

McDougall IR, Rieser RP. Scintigraphic techniques in musculoskeletal trauma. *Radiol Clin North Am* 1989; 27:1003–1011.

McEnery KW, Wilson AJ, Pilgram TK, Murphy WA Jr, Marushack MM. Fractures of the tibial plateau: value of spiral CT coronal plane reconstructions of detecting displacement in vitro. *AJR Am J Roentgenol* 1994; 163:1177–1181.

Meschan I, Farrer-Meschan RM. Radiographic positioning, projection, pathology and definition of special terms. In: Meschan I, ed. *Roentgen signs in diagnostic imaging*, vol. 4, 2nd ed. Philadelphia: WB Saunders; 1987.

Mirowitz SA. Fast scanning and fat-suppression MR imaging of musculoskeletal disorders. *AJR Am J Roentgenol* 1993; 161:1147–1157.

Moore SG, Bisset GS, Siegel MJ, Donaldson JS. Pediatric musculoskeletal MR imaging. *Radiology* 1991; 179:345–360.

Murray IPC, Dixon J. The role of single photon emission computed tomography in bone scintigraphy. *Skeletal Radiol* 1989; 18:493–505.

Nelson SW. Some important diagnostic and technical fundamentals in the radiology of trauma, with particular emphasis on skeletal trauma. *Radiol Clin North Am* 1966; 4:241–259.

O'Sullivan GS, Goodman SB, Jones HH. Computerized tomographic evaluation of acetabular anatomy. *Clin Orthop* 1992; 277:175–181.

Palmer WE, Brown JH, Rosenthal DI. Fat-suppressed MR arthrography of the shoulder: evaluation of the rotator cuff. *Radiology* 1993; 188:683–687.

Palmer WE, Caslowitz PL, Chew FS. MR arthrography of the shoulder: normal intraarticular structures and common abnormalities. *AJR Am J Roentgenol* 1995; 164:141–146.

Peterfy CG, Roberts T, Genant HK. Dedicated extremity MR imaging: an emerging technology. *Radiol Clin North Am* 1997; 35:1-20.

Petersilge CA. Current concepts of MR arthrography of the hip. *Semin US CT MR* 1997; 18:291–301.

Pettersson H, Resnick D. Musculoskeletal imaging. *Radiology* 1998; 208:561-562.

Pitt MJ, Speer DP. Radiologic reporting of skeletal trauma. *Radiol Clin North Am* 1990; 28:247–256.

Pretorius ES, Scott WW Jr, Fishman EK. Acute trauma to the shoulder: role of spiral computed tomographic imaging. *Emergency Radiol* 1995; 2:13–17.

Richardson ML, Frank MS, Stern EJ. Digital image manipulation: what constitutes acceptable alteration of a radiologic image? *AJR Am J Roentgenol* 1995; 164:228–229.

Rogers LF. From the editor's notebook. Imaging literacy: a laudable goal in the education of medical students. *AJR Am J Roentgenol* 2003; 180:1201.

Rubin DA, Kneeland JB. MR imaging of the musculoskeletal system: technical considerations for enhancing image quality and diagnostic yield. *AJR Am J Roentgenol* 1994; 163:1155–1163.

Ryan PJ, Fogelman I. The bone scan: where are we now? *Semin Nucl Med* 1995; 25:76–91.

Seibert JA, Shelton DK, Moore EH. Computed radiography x-ray exposure trends. *Acad Radiol* 1996; 3:313–318.

Sheppard S. Basic concepts in magnetic resonance angiography. *Radiol Clin North Am* 1995; 33:91–113.

Slone RM, Heare MM, Vander Griend RA, Montgomery WJ. Orthopedic fixation devices. *Radiographics* 1991; 11:823–847.

Smith RC, Constable RT, Reinhold C, McCauley T, Lange RC, McCarthy S. Fast spinecho STIR imaging. *J Comput Assit Tomogr* 1994; 18:209–213.

Steinbach LS, Palmer WE, Schweitzer ME. Special focus session — MR arthrography. *Radiographics* 2002; 22:1223–1246.

Stoller DW. MR arthrography of the glenohumeral joint. *Radiol Clin North Am* 1997;35:97–116.

Swan JS, Grist TM, Sproat IA, Heiner JP, Wiersma SR, Heisey SM. Musculoskeletal neoplasms: preoperative evaluation with MR angiography. *Radiology* 1995; 194:519–524.

Swan JS, Grist TM, Weber DM, Sproat IA, Wojtowycz M. MR angiography of the pelvis with variable velocity encoding and a phased-array coil. *Radiology* 1994; 190:363–369.

Thrall JH, Aubrey O. Hampton lecture. Directions in radiology for the next millenium. *AJR Am J Roentgenol* 1998; 171:1459–1462.

Udupa JK. Three-dimensional imaging techniques: a current perspective. *Acad Radiol* 1995; 2:335–340.

CAPÍTULO

2

TÉCNICAS DE IMAGEM EM ORTOPEDIA

Escolha da Modalidade de Imagem

Neste capítulo, descrevemos os princípios e as limitações das técnicas atuais de imagem. A compreensão da base das modalidades disponíveis para diagnosticar muitos transtornos dos ossos e das articulações comumente encontrados é de suma importância. Pode ajudar a determinar a técnica radiológica mais eficaz, minimizando o custo do exame e a exposição dos pacientes à radiação. Para tanto, é importante escolher a modalidade apropriada para os tipos específicos de anormalidades ortopédicas, e, quando se empregar as técnicas convencionais (isto é, radiografia "simples"), estar familiarizado com as incidências e as técnicas que demonstrem melhor a anormalidade. É importante enfatizar que a radiografia simples (ou convencional) continua sendo a forma mais eficaz de se revelar uma anormalidade óssea e articular.

O uso de técnicas radiológicas difere na avaliação da existência, tipo e extensão de várias anormalidades ósseas, articulares e dos tecidos moles. Por conseguinte, o radiologista e o cirurgião ortopédico devem conhecer as indicações de uso de cada técnica, as limitações de uma modalidade em particular e os tipos de imagem apropriados para anormalidades em locais específicos. "Que modalidade devo usar para este problema específico?" Esta pergunta é amiúde formulada por radiologistas e cirurgiões ortopédicos de modo semelhante, e embora existam vários algoritmos disponíveis para avaliar vários problemas em diferentes locais anatômicos, a resposta nem sempre pode ser claramente estabelecida. A escolha das técnicas para a realização de imagens de anormalidades ósseas e dos tecidos moles é determinada não apenas pela apresentação clínica, mas também pela disponibilidade do equipamento, experiência e custo. As restrições também podem ser impostas pelas necessidades de cada paciente. Por exemplo, alergia a contrastes iodados iônicos e não-iônicos pode impedir o uso de artrografia; o marcapasso impediria o uso da ressonância magnética (RM); estados fisiológicos, como a gravidez, impedem o uso de radiação ionizante, favorecendo, por exemplo, a ultra-sonografia. A consideração de tempo e custo deve evitar estudos redundantes.

Independentemente da técnica complementar empregada, a radiografia convencional deve estar disponível para comparação. Na maioria das vezes, a escolha da técnica de imagem é determinada pelo tipo de anormalidade suspeita. Por exemplo, diante de suspeita de osteonecrose após a realização de radiografias convencionais, o exame seguinte deve ser a RM, que detecta as alterações necróticas no osso muito tempo antes de as radiografias, tomografia, tomografia computadorizada (TC) ou cintigrafia tornarem-se positivas. Na avaliação de transtorno interno do joelho, as radiografias convencionais devem ser obtidas primeiramente e, se a anormalidade não for observada, devem ser novamente seguidas por RM, porque esta modalidade oferece uma resolução de contraste excelente da medula óssea, da cartilagem articu-

lar, ligamentos, meniscos e tecidos moles. A RM e a artrografia atualmente são os procedimentos mais eficazes para a avaliação de anormalidades no manguito rotador, sobretudo quando há suspeita de ruptura parcial ou completa. Embora a ultra-sonografia possa também detectar uma ruptura do manguito rotador, sua baixa sensibilidade (68%) e baixa especificidade (75% a 84%) fazem dela um método diagnóstico menos definitivo. Na avaliação de uma dor no punho, as radiografias convencionais e a tomografia triespiral devem preceder o uso de técnicas mais sofisticadas, como a artrotomografia ou a artrografia por TC. Também pode ser realizada a RM; todavia, sua sensibilidade e especificidade na detecção de anormalidades da fibrocartilagem triangular e de vários ligamentos intercarpais são um pouco menores que a da artrotomografia por TC, sobretudo se for usada injeção nos três compartimentos. Se houver suspeita de síndrome do túnel do carpo, a RM é preferida porque proporciona uma diferença de alto contraste entre músculos, tendões, ligamentos e nervos. De modo similar, na suspeita de osteonecrose dos ossos do carpo e com radiografias convencionais normais, a RM seria o método de escolha para mostrar esta anormalidade. Na avaliação de fraturas e de consolidação de fraturas dos ossos do carpo, a tomografia triespiral e a TC ainda são as preferidas à RM, devido ao alto grau de resolução espacial. Nos diagnósticos de tumores ósseos, a radiografia convencional e a tomografia ainda são os métodos diagnósticos ideais. Todavia, para avaliar a disseminação intra-óssea e para tecidos moles do tumor, devem ser acompanhados por TC ou RM, sendo esta última modalidade a mais precisa. Para avaliar os resultados da radioterapia e da quimioterapia de tumores malignos, a RM dinâmica usando-se gadopentato de dimeglumina (Gd-DTPA) como contraste é muito superior à cintigrafia, à TC ou até à RM sem contraste.

Técnicas de Imagem

Radiografia Convencional

A modalidade mais freqüentemente usada para avaliação de transtornos ósseos e articulares, e sobretudo de condições traumáticas, é a radiografia convencional. O radiologista deve obter pelo menos duas incidências do osso envolvido, com ângulos de 90º entre si, com cada incidência incluindo duas articulações adjacentes. Isso diminui o risco de não diagnosticar uma fratura, subluxação e/ou luxação em um local distante da lesão primária aparente. Em crianças, freqüentemente é necessário obter uma radiografia do membro não afetado normal para comparação. Geralmente, as radiografias padronizadas compreendem as incidências ântero-posterior e lateral (perfil); ocasionalmente, as incidências oblíquas e especiais, sobretudo na avaliação de estruturas complexas como cotovelo, punho, tornozelo e pelve, são necessárias. Uma incidência com carga pode ser valiosa para a avaliação dinâmica do espaço articular sob o peso do corpo. Incidências especiais, como aquelas descritas nos capítulos seguintes, podem ser necessárias às vezes para mais bem mostrar uma anormalidade óssea ou articular.

Radiografia com Ampliação

Ocasionalmente, a radiografia com ampliação é solicitada para realçar detalhes ósseos mal apreciados nas incidências radiológicas padronizadas e para maximizar a informação diagnóstica obtida por imagem radiográfica. Esta técnica envolve um tubo radiológico com ponto focal pequeno, um sistema écran-filme especial e maior distância entre o objeto e o filme, resultando em aumento geométrico que produz imagens ampliadas dos ossos e articulações com maior nitidez e mais detalhes. É especialmente eficaz para mostrar alterações iniciais em algumas artrites (ver Fig. 12.7), bem como em vários transtornos met...

Incidências sob Estresse

...gar de goleiro”, resultante da ruptura do ligamento colateral ulnar da primeira articulação metacarpofalângica, é suspeito. No membro inferior, as incidências sob estresse das articulações do joelho e do tornozelo freqüentemente são realizadas. A avaliação da instabilidade do joelho causada por lesões ligamentares pode demandar o uso desta técnica em casos de ruptura suspeita do ligamento colateral medial e, menos freqüentemente, na avaliação de insuficiência dos ligamentos cruzados anterior e posterior. A avaliação dos ligamentos do tornozelo também pode exigir radiografias sob o estresse. As incidências sob estresse em inversão (adução) e em gaveta anterior são as mais freqüentemente obtidas nesta classificação (ver Figs. 4.4, 10.10, 10.11).

Escanometria

A escanometria é o método mais usado para a medida do comprimento do membro. Esta técnica exige um diafragma de fenda com abertura de 1/16 de polegada fixado ao tubo radiográfico e um chassi longo. O tubo radiográfico move-se no eixo longo da mesa radiológica. Durante a exposição, o tubo atravessa todo o comprimento do filme, visualizando o membro inteiro. Esta técnica permite que o feixe de raios X atravesse as extremidades ósseas perpendicularmente; portanto, podem ser feitas medidas comparativas dos comprimentos dos membros. Quando não há um tubo de raios X motorizado, uma técnica modificada com três exposições separadas pode ser usada sob as articulações do quadril, joelhos e tornozelos. Nesta técnica, uma fita métrica opaca é colocada longitudinalmente no centro da mesa de raios X. Às vezes, é obtida uma ortorradiografia. Para esta técnica, o paciente é posicionado em decúbito dorsal com os membros inferiores sobre um chassi com 90 cm de comprimento e uma régua longa de um lado. É realizada uma única exposição, centralizada nos joelhos para incluir todo o comprimento dos membros e a régua.

Fluoroscopia e Filmagem em Vídeo

A fluoroscopia é uma ferramenta fundamental para vários procedimentos radiológicos, incluindo artrografia, tenografia, bursografia, arteriografia e biópsia percutânea do osso ou dos tecidos moles. A fluoroscopia combinada com a filmagem em vídeo é útil na avaliação da cinemática das articulações. Todavia, devido à alta dose de radiação, é apenas ocasionalmente empregada, como na avaliação do movimento de várias articulações, ou para detectar uma subluxação transitória (isto é, instabilidade do carpo). Algumas vezes, é usada após fraturas no exame de seguimento do processo de consolidação para avaliar a solidez da consolidação óssea. A fluoroscopia ainda é usada junto com a mielografia, em que é importante para observar o movimento da coluna de contraste no espaço subaracnóideo; na artrografia, para verificar o posicionamento apropriado da agulha e para monitorizar o fluxo do contraste; e durante uma cirurgia, para avaliar a redução de uma fratura ou o posicionamento do equipamento.

Radiografia Digital

A radiografia digital (computadorizada) é o nome dado ao processo de aquisição digital da imagem empregando-se um detector de raios X constituído por uma placa de formação de imagem com fósforo fotoestimulável e um leitor–gravador de imagens que processa a informação de imagem latente para subseqüente representação em escala com brilho e impressão a laser em filme (Fig. 2.1). O sistema funciona baseado no princípio da luminescência fotoestimulada. Quando o écran absorve raios X, a energia dos raios X é convertida em energia luminosa pelo processo de fluorescência, com a intensidade da luz sendo pro-

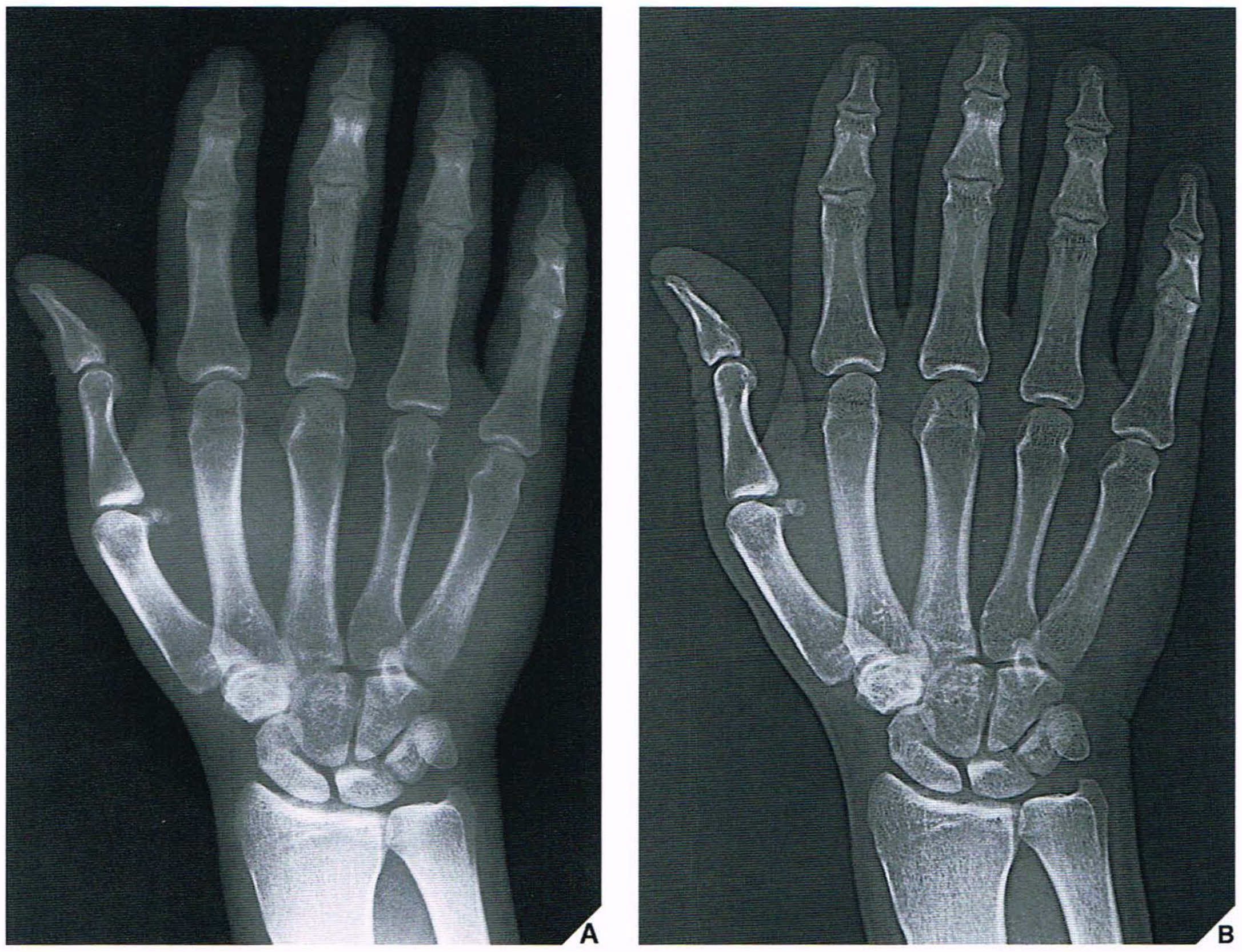

Fig. 2.1 **Radiografia digital.** Radiografia digital da mão sem **(A)** e com **(B)** realce de borda. Os detalhes ósseos dos tecidos moles são mais bem observados que em radiografias convencionais.

mento da imagem, quantificação das informações da imagem, e facilitação do armazenamento e recuperação da imagem. Ademais, a imagem com subtração de energia (também denominada subtração com energia dupla) pode ser adquirida. Duas imagens, adquiridas seqüencialmente ou simultaneamente com filtração diferente, são usadas para reconstruir uma imagem apenas com tecidos moles ou uma imagem apenas com osso.

Na radiografia com subtração digital, um processador de vídeo e um disco digital são acrescentados a um complexo destinado a adquirir imagem fluoroscópica para fornecer visualização *online* de imagens por subtração. Esta técnica é mais utilizada na avaliação do sistema vascular, porém também pode ser usada em conjunto com a artrografia para avaliar várias articulações. O uso de câmeras de vídeo de alto desempenho com características de baixo ruído permite que quadros de vídeos únicos de imagens de pré-contraste e pós-contraste sejam usados para subtração. A resolução espacial pode ser maximizada usando-se uma combinação de ampliação geométrica, ampliação elétrica e uma pequena distância anodo-alvo. A técnica de subtração remove as estruturas anatômicas circunvizinhas e assim isola o vaso ou a articulação opacificada, tornando-o mais nítido.

A radiografia digital não vascular pode ser usada para avaliar várias anormalidades ósseas e, em conjunto com a injeção de contraste, um procedimento denominado artrografia com subtração digital (Fig. 2.2), para avaliar anormalidades sutis das articulações, como as rupturas da fibrocartilagem triangular ou os ligamentos intercarpais no punho, ou para avaliar a estabilidade da substituição de próteses. A radiografia digi-

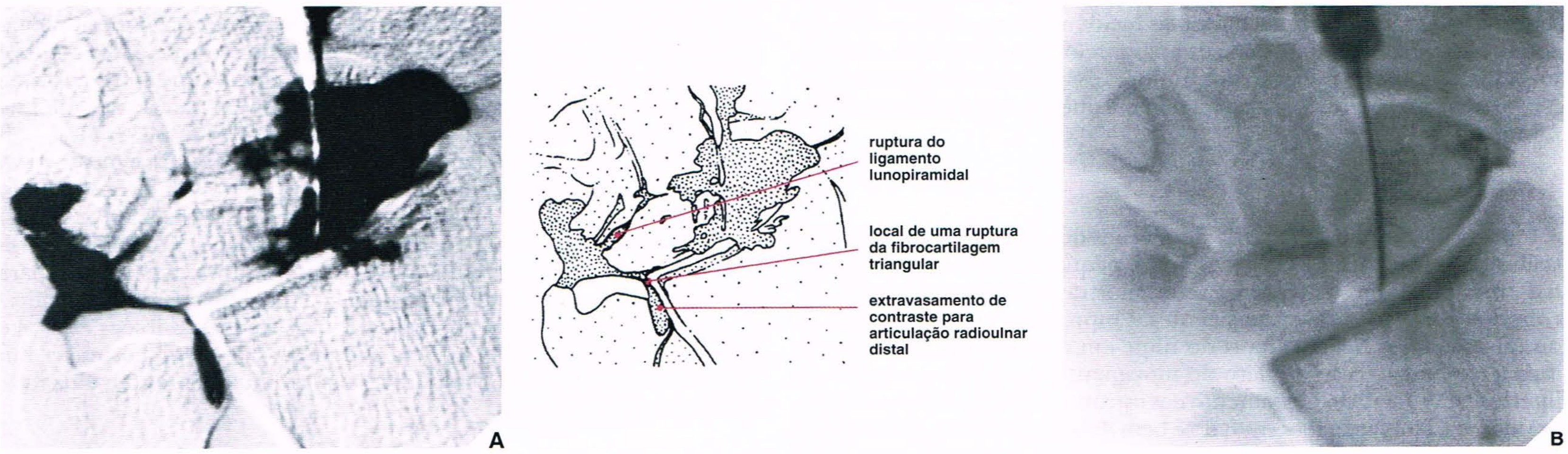

Fig. 2.2 **Artrografia com subtração digital.** A artrografia com subtração digital mostra rupturas do ligamento lunopiramidal e do complexo da fibrocartilagem triangular. **(A)** Esta imagem foi obtida por subtração da imagem adquirida de forma digital na etapa da pré-injeção **(B)** a partir da imagem da pós-injeção. (Cortesia de Dr. B. J. Manaster, Denver, Colorado.)

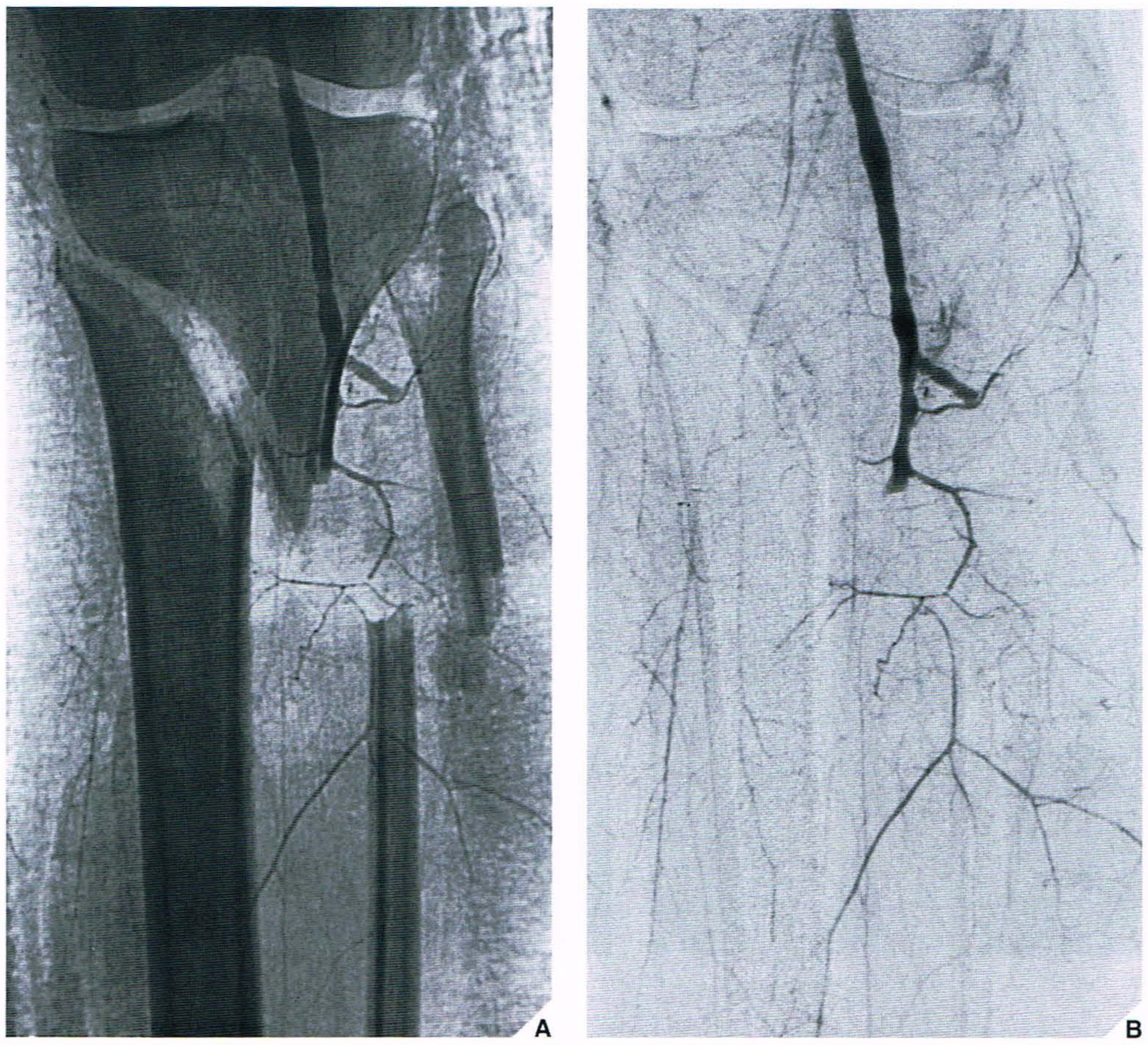

Fig. 2.3 **Angiografia com subtração digital.** Radiografia digital (**A**) e angiografia com subtração digital (**B**) de um homem de 23 anos de idade que sofreu fraturas nas porções proximais da tíbia e da fíbula mostram ruptura do segmento distal da artéria poplítea.

tal oferece as vantagens potenciais da qualidade da imagem, sensibilidade do contraste e latitude da exposição melhoradas, proporcionando o armazenamento, a recuperação e transmissão de dados de imagens radiográficas. As imagens digitais podem ser apresentadas em filme ou em um monitor de vídeo. Uma vantagem significativa da digitalização de imagens é a capacidade de produzir dados com baixo ruído e uma ampla faixa dinâmica adequada para a análise do nível de janela de maneira comparável àquela empregada em um equipamento de TC.

A angiografia com subtração digital (ASD), o tipo de radiografia digital utilizado com maior freqüência, pode ser solicitada na avaliação de traumatismo, tumores ósseos e dos tecidos moles, e na avaliação geral do sistema vascular. No traumatismo do membro, a ASD é efetivamente empregada para avaliar oclusão arterial, pseudo-aneurismas, fístulas arteriovenosas e transecção das artérias (Fig. 2.3). Algumas vantagens da ASD sobre as técnicas convencionais são que suas imagens podem ser estudadas rapidamente e múltiplas incidências repetidas podem ser adquiridas. A subtração óssea é útil para delinear claramente as estruturas vasculares. Na avaliação dos tumores ósseos e dos tecidos moles, a ASD é uma ferramenta eficaz para o mapeamento da vascularização do tumor.

Tomografia

A tomografia é uma radiografia de secções do corpo que permite a visualização mais acurada de lesões muito pequenas para serem observadas em radiografias convencionais ou mostra detalhes anatômicos encobertos por estruturas suprajacentes. Emprega movimento contínuo do tubo de raios X e do chassi do filme em direções opostas durante toda a exposição, com o fulcro do movimento localizado no plano de interesse. Por meio do borramento das estruturas acima e abaixo da área examinada, o objeto a ser estudado é bem delineado em um plano único de foco. O plano focal pode variar em espessura de acordo com a distância que o tubo de raios X percorre: quanto maior a distância (ou o arco) percorrida pelo tubo, mais fino o corte em foco. Unidades tomográficas recentemente desenvolvidas podem localizar a imagem mais precisamente e ajudar muito na capacidade de detectar lesões pequenas de apenas 1 mm.

O movimento tomográfico mais simples é linear, com o tubo de raios X e o chassi do filme movendo-se sobre uma linha reta em sentidos opostos. O movimento linear tem pouca aplicação no estudo dos ossos porque cria estrias que freqüentemente interferem na interpretação radiológica. A resolução do plano de foco é muito mais nítida quando há borramento mais uniforme das estruturas indesejadas. Isto exige um movimento multidirecional, como na zonografia ou na tomografia circular, na qual o tubo de raios X faz um movimento circular em um ângulo de inclinação preestabelecido. Os movimentos hipocicloidais multidirecionais ou triespirais mais complexos aumentam a distância de movimento do tubo e criam um ângulo variável de incidência do feixe de raios X durante a exposição. Esses movimentos complexos trazem mais benefícios porque produzem um borramento ainda maior e as imagens são mais nítidas. A tomografia triespiral é uma técnica radiológica importante no diagnóstico e manuseio de vários problemas ósseos e articulares. Ainda é um dos exames básicos para avaliação de pacientes que sofreram traumatismo do sistema esquelético. Suas vantagens em relação às radiografias convencionais incluem a visualização de fraturas sutis (ver Figs. 4.5B e 4.6B). É útil não apenas para delinear a linha de fratura e mostrar sua extensão, mas também ajuda na avaliação do processo de consolidação (ver Fig. 4.43B), complicações pós-traumáticas (ver Figs. 4.50B e 4.59C) e enxertos ósseos no tratamento de não-consolidações. Também é inestimável na avaliação de vários tumores e lesões tumorosas (p. ex., para mostrar o nicho do osteoma osteóide ou para delinear a matriz calcificada no encondroma ou no condrossarcoma). Pequenas lesões císticas e escleróticas e erosões sutis também podem ser mais bem mostradas. Em geral, as tomografias devem ser interpretadas juntamente com uma radiografia para comparação.

Tomografia Computadorizada

A TC é uma modalidade radiológica que contém uma fonte de raios X, detectores e um sistema computadorizado de processamento de dados.

Os componentes essenciais de um sistema de TC incluem um *gantry* (túnel) explorador circular, que abriga o tubo de raios X e sensores de imagem, uma mesa para o paciente, um gerador de raios X e uma unidade de processamento de dados computadorizada. O paciente deita-se sobre uma mesa e é colocado dentro do *gantry*. O tubo de raios X é rodado 360° ao redor do paciente, enquanto o computador coleta os dados e produz uma imagem axial ou "fatia". Cada fatia de corte transversal representa uma espessura entre 0,1 e 1,5 cm de tecido corporal.

Os aparelhos mais novos de TC utilizam um leque rotatório de feixes de raios X, um anel fixo de detectores e um colimador do tipo pré-detector. Um feixe de raios X altamente colimado é transmitido através da área que está sendo visualizada. Os tecidos absorvem o feixe de raios X em vários graus, dependendo do número atômico e da densidade do tecido específico. O feixe remanescente e não absorvido (não atenuado) passa através dos tecidos e é detectado e processado pelo computador. O programa do computador converte as atenuações do feixe de raios X do tecido em um número de TC (unidades Hounsfield), por meio de comparação com a atenuação da água. A atenuação da água é designada como 0 (zero) H, a atenuação do ar é designada como −1.000 H, e a atenuação do osso cortical normal é +1.000 H. Rotineiramente, são obtidos cortes axiais; no entanto, a reconstrução (reformatação) computadorizada em muitos planos pode ser obtida, se desejado.

A introdução da tomografia em espiral (helicoidal) foi um aperfeiçoamento da TC. Esta técnica, denominada como TC de aquisição de volume, tornou possível um sistema de reunião de dados utilizando-se uma rotação contínua da fonte de raios X e dos detectores. Permite a rápida aquisição de volumes dos dados da TC e oferece a capacidade de reformatar as imagens em quaisquer intervalos predeterminados, variando de 0,5 a 10 mm. Ao contrário da TC padronizada, na qual até um máximo de 12 imagens podia ser obtido por minuto, a TC helicoidal adquire todos os dados em 24 ou 32 segundos, produzindo até 92 cortes. Esta tecnologia reduziu acentuadamente os tempos de aquisição de cada imagem e eliminou a demora entre as imagens. Portanto, eliminou também o movimento entre as aquisições de imagens. Isto também diminuiu os artefatos de movimento, melhorou a definição das estruturas examinadas e aumentou significativamente a capacidade de se obter reconstruções tridimensionais produzidas por múltiplas imagens transaxiais superpostas adquiridas em uma única suspensão da respiração. A TC em espiral permite que os dados sejam adquiridos durante a fase de realce de contraste máximo, otimizando assim a detecção de uma lesão. O volume de dados pode ser visualizado como imagens transaxiais convencionais ou como reconstrução multiplanar e tridimensional.

A TC é indispensável na avaliação de muitas condições traumáticas e de vários tumores ósseos e tecidos moles em face de sua capacidade de formar imagens em cortes transversais. No traumatismo, a TC é extremamente útil para definir a presença e a extensão de fratura ou luxação; para avaliar várias anormalidades intra-articulares, como a lesão da cartilagem articular ou a presença de corpos osteocartilaginosos não calcificados e calcificados; e para avaliar tecidos moles adjacentes. A TC é de particular importância na detecção de pequenos fragmentos ósseos deslocados para dentro das articulações após traumatismos; na detecção de pequenos fragmentos deslocados de corpos vertebrais fraturados; na avaliação de lesão concomitante da medula ou do saco tecal. A vantagem da TC sobre a radiografia convencional é sua capacidade de fornecer uma excelente resolução de contraste, medir acuradamente o coeficiente de atenuação do tecido e obter imagens transaxiais diretas (ver Figs. 11.23C, 11.31, 11.33B e 11.57C). Uma outra vantagem é sua capacidade — por intermédio de dados obtidos de cortes finos contíguos — de obter imagem do osso nos planos coronal, sagital e oblíquo usando-se a técnica de reconstrução. Esta reconstrução multiplanar é sobretudo útil na avaliação do alinhamento vertebral (Fig. 2.4), mostrando fraturas orientadas horizontalmente do corpo vertebral, ou avaliando fraturas complexas da pelve, quadril (Fig. 2.5) ou calcâneo, anormalidades das articulações sacrais e sacroilíacas, esterno e articulações esternoclaviculares, articulações temporomandibulares (ATM) e punho. Os aparelhos modernos de TC empregam feixes em leque colimados dirigidos apenas na camada de tecido sob investigação. Os avanços mais recentes nos programas (software) sofisticados possibilitam a reconstrução tridimensional, que é útil na análise de regiões com anatomia complexa, como a face, pelve, coluna vertebral, pé, tornozelo e punho (Figs. 2.6 a 2.9). Novos sistemas computadorizados permitem agora a criação de modelos plásticos da área de interesse baseada em imagens tridimensionais. Estes modelos facilitam o planejamento cirúrgico e permitem cirurgia de ensaio de procedimentos complexos de reconstrução.

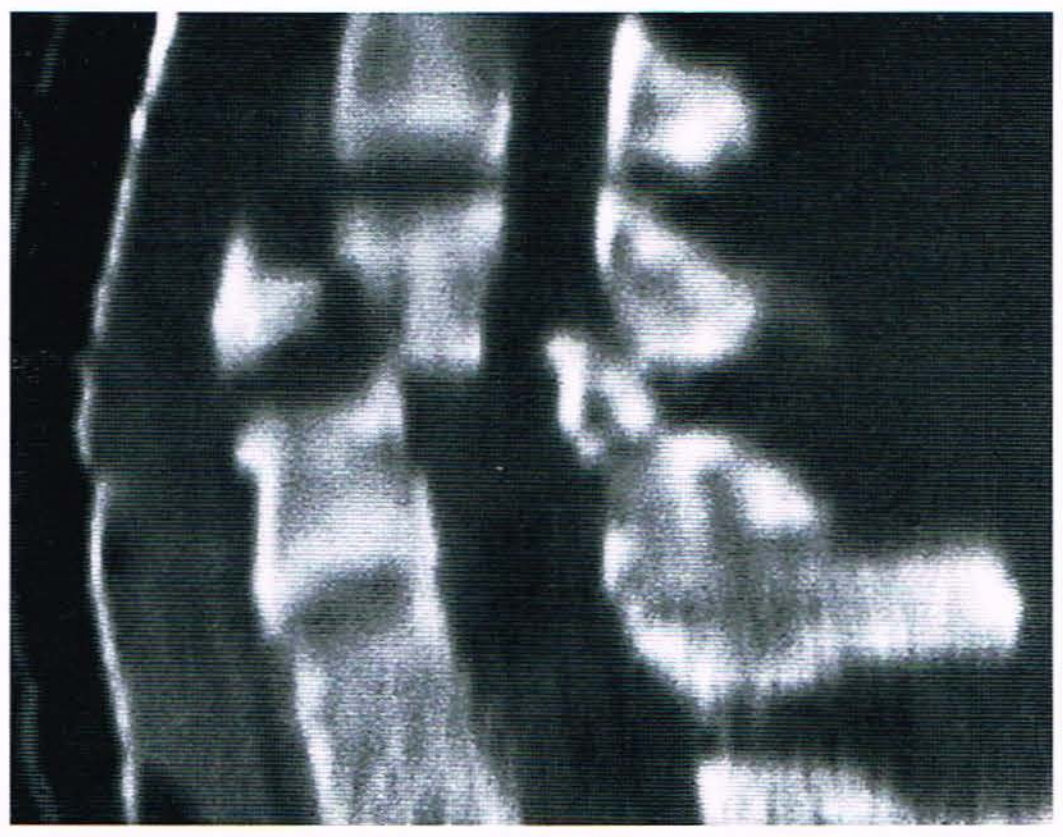

Fig. 2.4 Imagem por reconstrução de TC. Imagem por reconstrução de TC sagital mostra a fratura em lágrima, em flexão, de C5. Também mostra efetivamente a alteração do alinhamento do corpo vertebral e estreitamento do canal vertebral. (Reproduzido de Greenspan A, 1992, com permissão.)

A TC é muito importante na avaliação de tumores ósseos e de tecidos moles, devido a sua maior resolução de contraste e a sua capacidade de medir com precisão o coeficiente de atenuação tecidual. Embora a TC por si só raramente seja útil para firmar o diagnóstico específico, ela pode avaliar precisamente a extensão da lesão óssea e mostrar uma ruptura através do córtex e o envolvimento de tecidos moles circunvizinhos. Ademais, a TC é muito útil para delinear um tumor em ossos que têm estruturas anatômicas complexas, como a escápula, a pelve e o sacro, cuja imagem completa com técnicas radiográficas convencionais ou mesmo com a tomografia linear pode ser difícil de se obter. A TC é fundamental para determinar a extensão e disseminação de um tumor no osso se for considerada a preservação do membro, de forma que possa ser planejada uma margem segura de ressecção (Fig. 2.10). Ela pode mostrar efetivamente a disseminação intra-óssea de um tumor e o envolvimento extra-ósseo nos tecidos moles como músculos e feixes neurovasculares. Também é útil para monitorizar os resultados do tratamento, avaliar a recorrência de tumor ressecado e mostrar o efeito de tratamentos não cirúrgicos como a radioterapia e a quimioterapia.

Ocasionalmente, contrastes iodados podem ser administrados por via intravenosa para realçar as imagens da TC. O contraste altera diretamente o contraste da imagem mediante aumento na atenuação dos raios X, mostrando com isso maior brilho nas imagens de TC. Pode auxiliar na identificação de uma massa de tecidos moles suspeita quando os resultados da TC inicial não são dignos de nota ou pode avaliar a vascularização do tumor de tecidos moles ou ósseos.

A TC é fundamental na análise mineral dos ossos. A possibilidade de a TC medir os coeficientes de atenuação de cada pixel fornece uma base para análise mineral óssea quantitativa precisa no osso trabecular (esponjoso) e cortical. A tomografia computadorizada quantitativa (TCQ) é um método para medir o conteúdo mineral da coluna lombar pelo qual os valores de densidade médios de uma região de interesse são referenciados ao do material de calibração estudado na mesma ocasião que a da paciente. As medidas são realizadas em um aparelho de TC usando-se um padrão de mineral para calibração simultânea e uma radiografia computadorizada (imagem de referência) para localização. A avaliação da medida da massa óssea fornece então elucidação relevante para melhorar a avaliação e o tratamento da osteoporose e de outros transtornos metabólicos.

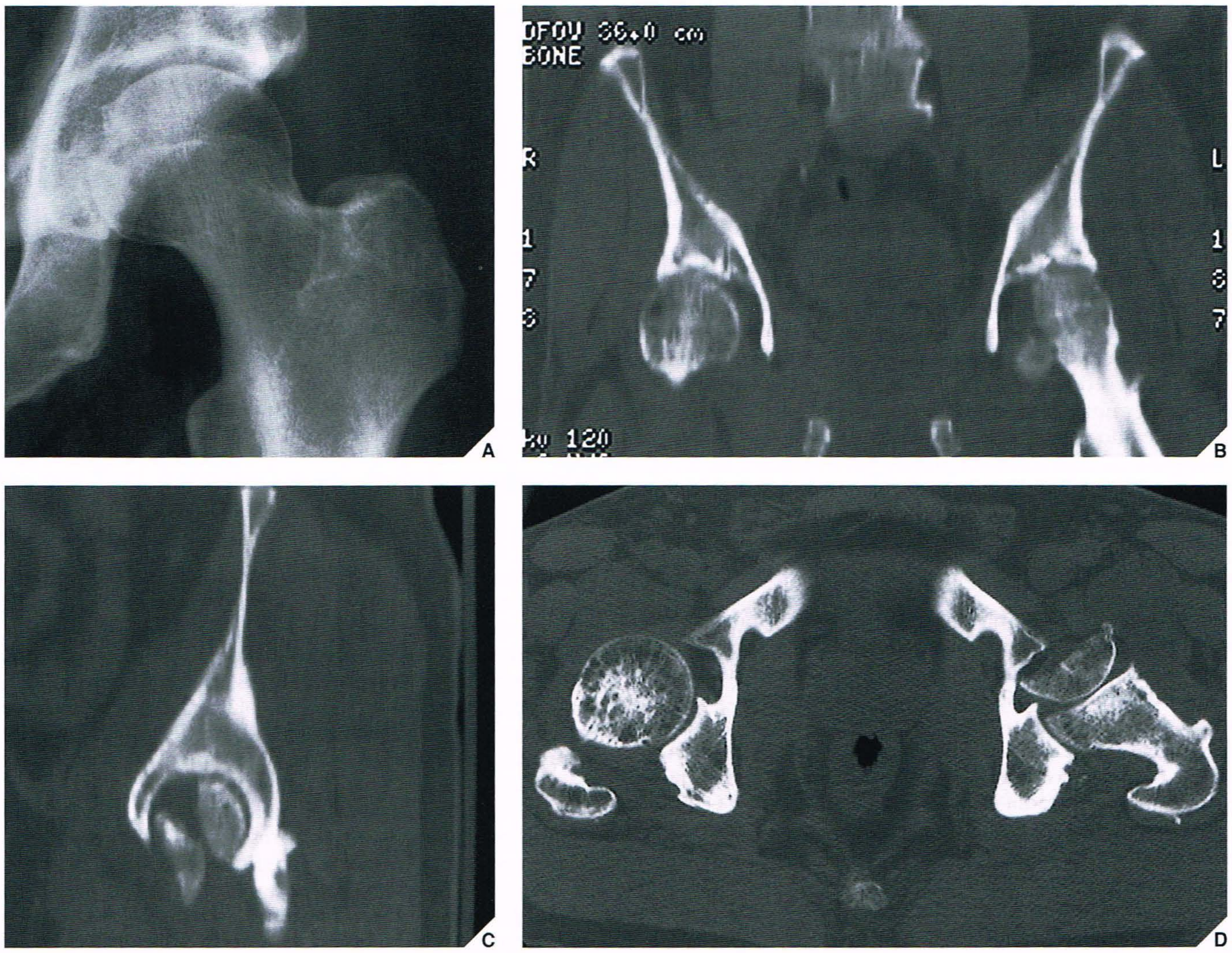

Fig. 2.5 **Imagem multiplanar por TC.** Um homem de 62 anos de idade sofreu uma luxação posterior da cabeça femoral esquerda. Após redução da luxação, a incidência ântero-posterior do quadril esquerdo mostrou aumento do espaço articular medial e distorção da face medial da cabeça do fêmur **(A)**. Para avaliar melhor a articulação do quadril, foi realizada uma TC. Imagens reconstruídas coronal **(B)** e sagital **(C)** mostraram fratura não suspeita da cabeça do fêmur, e imagem axial **(D)** mostrou rotação de 180° do fragmento fraturado.

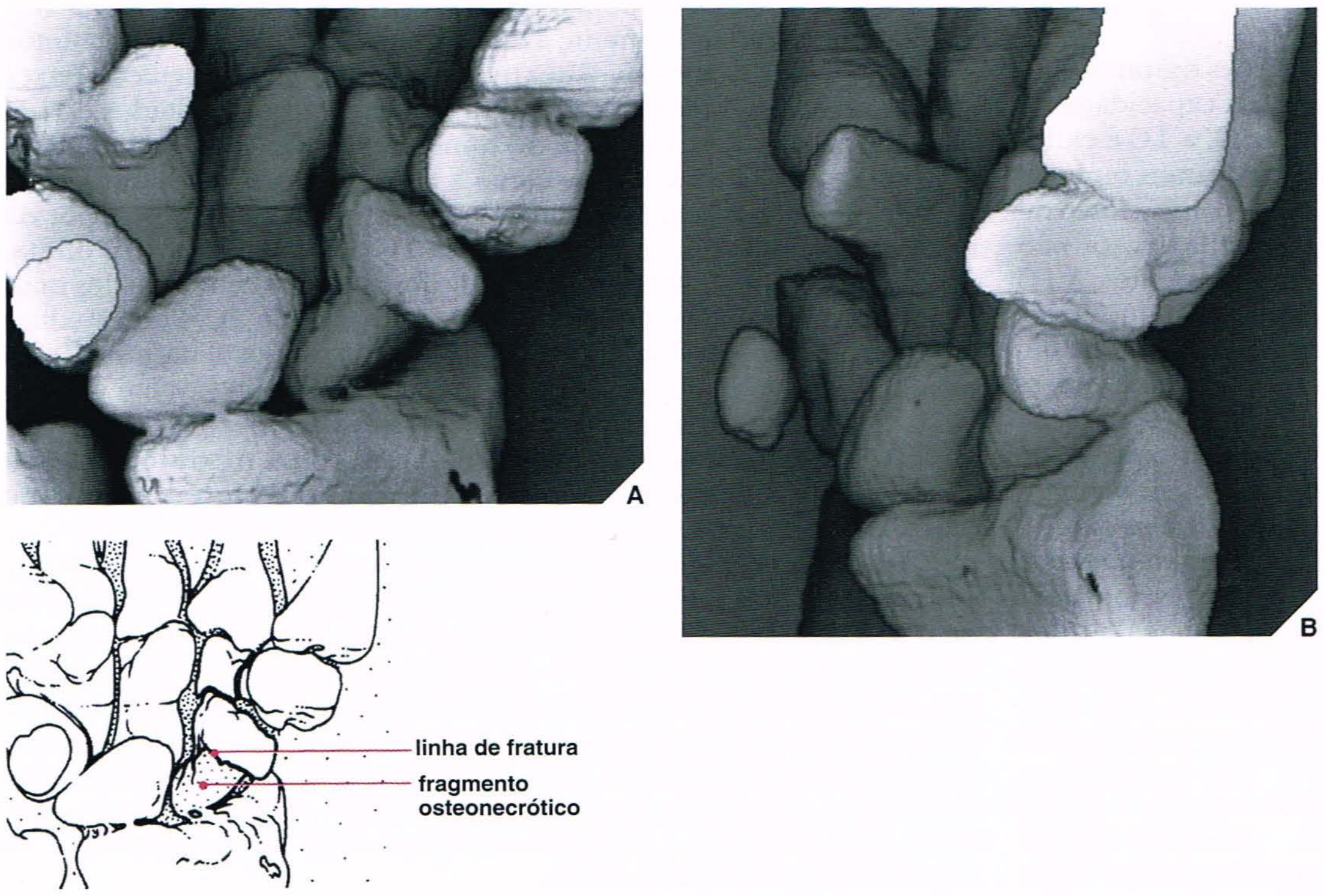

Fig. 2.6 **Imagem tridimensional de TC.** A reconstrução de TC tridimensional ântero-posterior **(A)** e oblíqua **(B)** do punho mostra fratura através da cintura do osso escafóide, complicada por osteonecrose do fragmento proximal.

Fig. 2.7 **Imagem de TC tridimensional.** A reconstrução de TC tridimensional do cotovelo mostra fratura do colo do rádio (*seta*) e frat

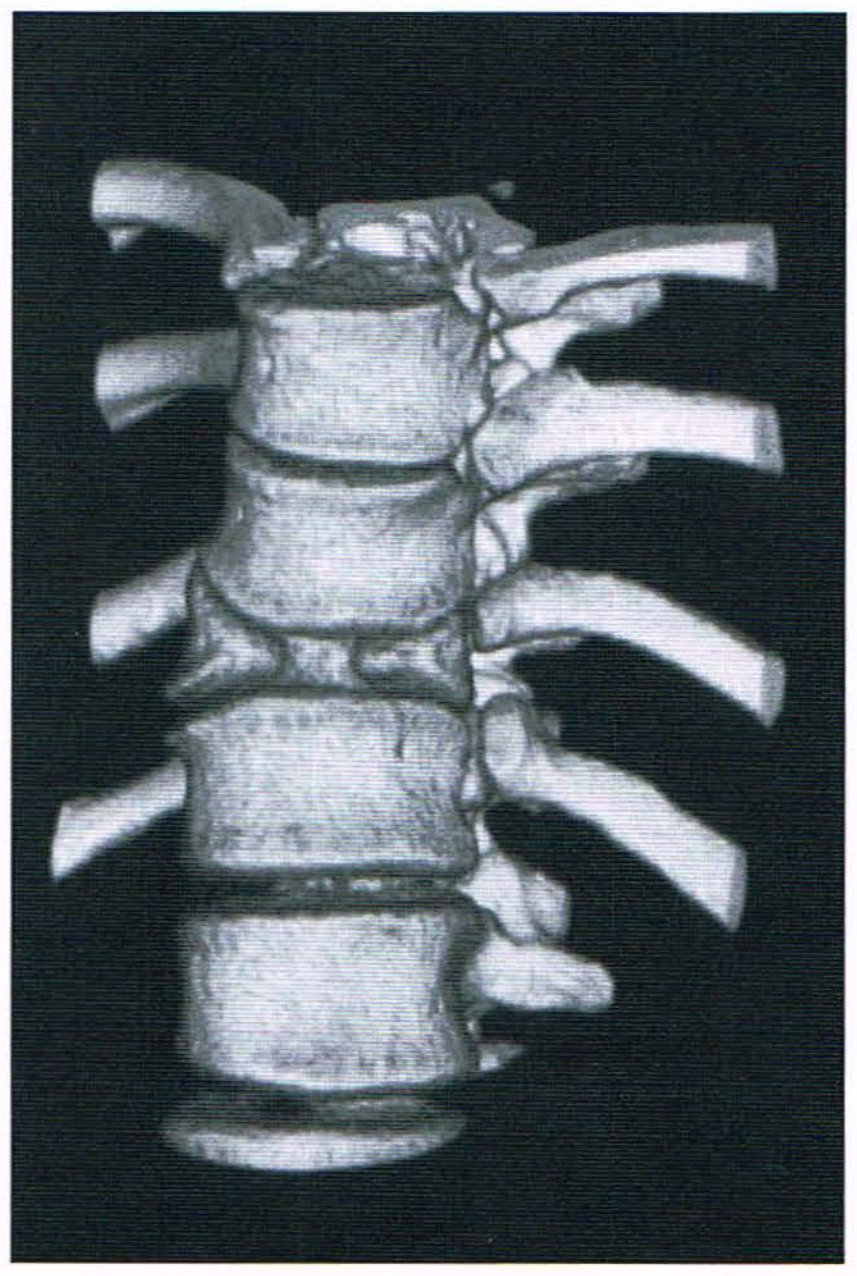

Fig. 2.9 **TC tridimensional**. Reconstrução de TC tridimensional da coluna torácica mostra fenda sagital com um defeito anterior de T11, imagem típica de vértebra em forma de borboleta congênita.

Algumas desvantagens da TC incluem o assim chamado efeito de volume parcial que resulta da falta de homogeneidade na composição

Artrografia

Fig. 2.8

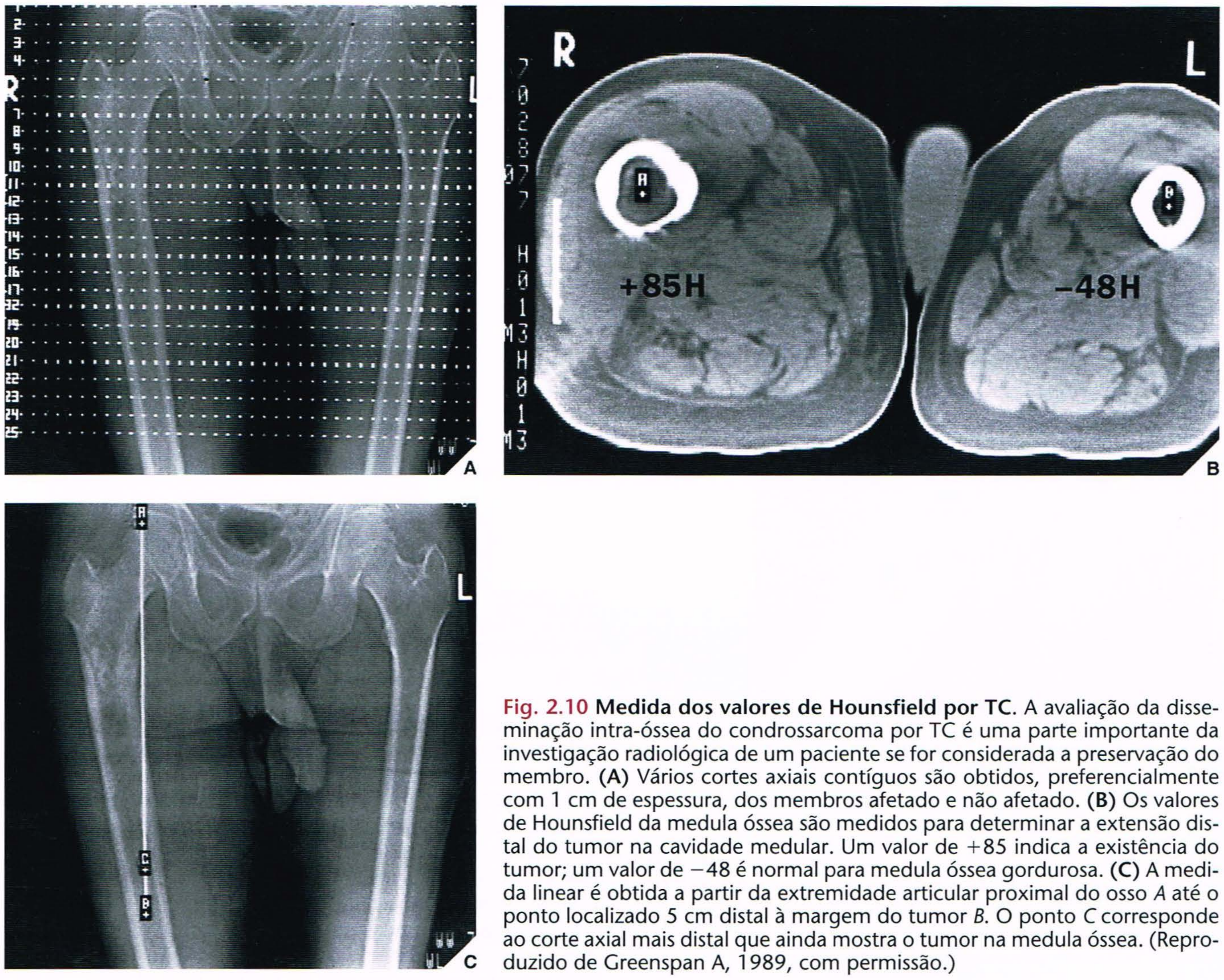

Fig. 2.10 **Medida dos valores de Hounsfield por TC.** A avaliação da disseminação intra-óssea do condrossarcoma por TC é uma parte importante da investigação radiológica de um paciente se for considerada a preservação do membro. **(A)** Vários cortes axiais contíguos são obtidos, preferencialmente com 1 cm de espessura, dos membros afetado e não afetado. **(B)** Os valores de Hounsfield da medula óssea são medidos para determinar a extensão distal do tumor na cavidade medular. Um valor de +85 indica a existência do tumor; um valor de −48 é normal para medula óssea gordurosa. **(C)** A medida linear é obtida a partir da extremidade articular proximal do osso *A* até o ponto localizado 5 cm distal à margem do tumor *B*. O ponto *C* corresponde ao corte axial mais distal que ainda mostra o tumor na medula óssea. (Reproduzido de Greenspan A, 1989, com permissão.)

tração digital (ver Fig. 2.2) e TC pós-artrografia tornaram esta modalidade muito efetiva quando se avalia um punho doloroso.

Embora tenha sido quase que completamente substituída pela RM, a artrografia do joelho ainda pode ser usada para mostrar lesões de estruturas de tecidos moles, como cápsula articular, menisco e vários ligamentos (ver Fig. 9.61). Ela também fornece importantes informações sobre o estado da cartilagem articular, sobretudo quando houver suspeita de fratura condral ou osteocondral sutil, ou quando a presen-

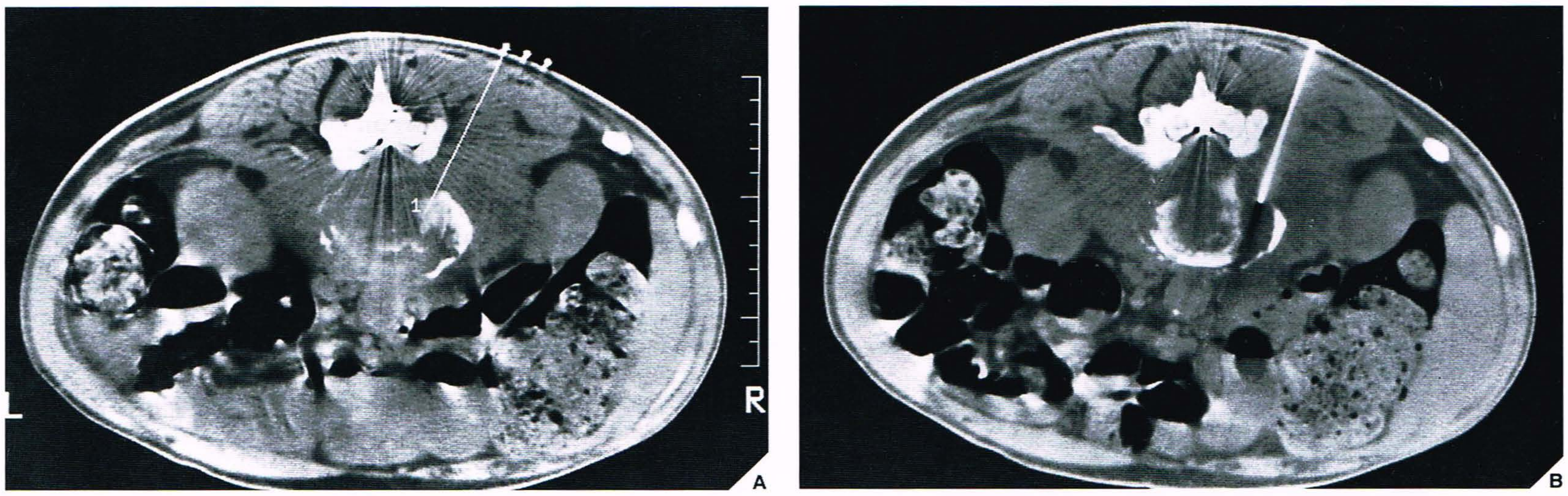

Fig. 2.11 **Biópsia por aspiração guiada por TC.** A biópsia por aspiração de um disco intervertebral infectado é realizada sob orientação de TC. **(A)** A medida é obtida desde a superfície cutânea até a área de interesse (disco intervertebral). **(B)** A agulha é avançada sob orientação de TC e posicionada no local do disco parcialmente destruído.

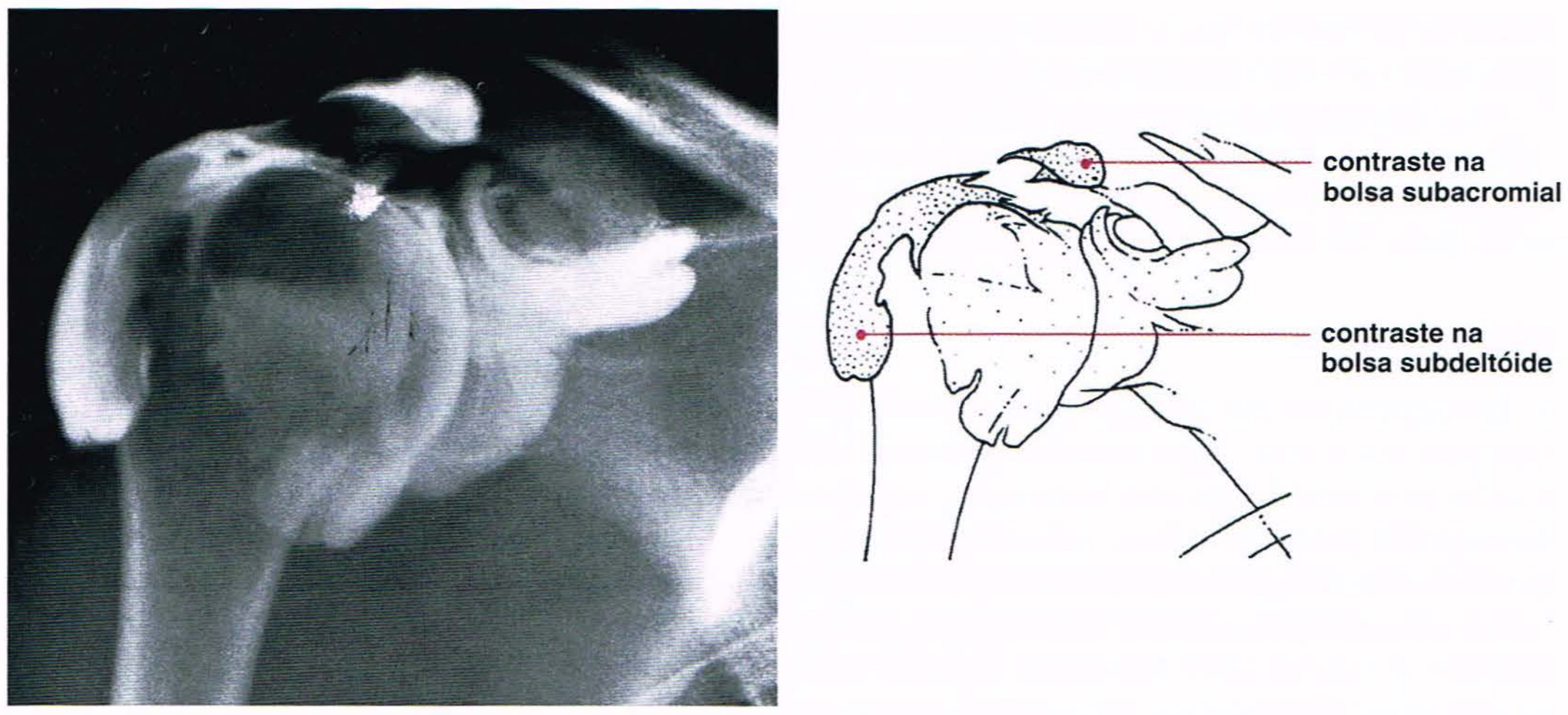

Fig. 2.12 Artrografia do ombro. Após injeção de contraste na articulação glenoumeral há enchimento do complexo de bolsas subacromial–subdeltóide, indicando ruptura do manguito rotador.

ça ou ausência de corpos osteocondrais (isto é, na osteocondrite dissecante) deva ser confirmada (ver Figs. 9.46D, 9.50C).

No exame de qualquer das articulações, a artrografia pode ser combinada com a tomografia (denominada artrotomografia), com a TC (artrografia por TC) (Fig. 2.13) ou com a digitalização da imagem (artrografia com subtração digital) (ver Fig. 2.2), fornecendo assim mais informações.

Há relativamente poucas contra-indicações absolutas à artrografia. Até mesmo a hipersensibilidade ao iodo é uma contra-indicação relativa porque, neste caso, pode ser realizado um estudo de contraste simples usando-se apenas ar.

Tenografia e Bursografia

Ocasionalmente, para avaliar a integridade de um tendão, o contraste é injetado na bainha tendinosa. Este processo é conhecido como tenografia (ver Figs. 10.13 e 10.71). Em vista da introdução de modalidades diagnósticas mais modernas, como a TC e a RM, raramente este procedimento é realizado. Tem aplicação clínica relativamente limitada, sendo principalmente usado para avaliar condições traumáticas ou inflamatórias dos tendões (como os fibulares longo e curto, tibiais anterior e posterior e flexor longo dos dedos) do membro inferior e no membro superior para delinear as bainhas sinoviais dentro do túnel do carpo.

A bursografia envolve a injeção de contraste em várias bolsas. Este procedimento em geral foi abandonado e apenas ocasionalmente é realizada a injeção direta de contraste no complexo das bolsas subacromial–subdeltóide para mostrar rupturas parciais do manguito rotador.

Angiografia

O emprego de contraste injetado diretamente em ramos seletivos da circulação arterial e venosa ajudou muito na avaliação do envolvimento do sistema circulatório em várias condições e ofereceu um método preciso para definir a patologia local. Com a arteriografia, o contraste é injetado nas artérias e são feitas radiografias, geralmente em seqüência rápida. Na venografia, o contraste é injetado nas veias. Os dois procedimentos são freqüentemente usados na avaliação de traumatismo, sobretudo se houver suspeita de lesão concomitante ao sistema vascular (ver Figs. 2.3 e 4.13).

Na avaliação de tumores, a arteriografia é solicitada principalmente para mapear lesões ósseas, mostrar a vascularização da lesão e avaliar a extensão da doença. Também é usada para mostrar o suprimento vascular de um tumor e para localizar vasos adequados para quimioterapia intra-arterial pré-operatória. É muito útil para mostrar a área adequada para biópsia a céu aberto, pois as partes mais vascularizadas de um tumor contêm o componente mais agressivo da lesão. Às vezes, a arteriografia pode ser usada para mostrar vasos tumorosos anormais, corroborando achados da radiografia e da tomografia (ver Fig. 16.11B). Freqüentemente a arteriografia é extremamente útil no planejamento de procedimentos de preservação do membro, porque mostra anatomia vascular regional e, portanto, permite fazer um plano para a ressecção do tumor. Também algumas vezes é usada para delinear os principais vasos antes da ressecção de uma lesão benigna (ver Fig. 16.12). Também pode ser combinada com um procedimento intervencionista, como a embolização de tumores hipervascularizados, antes do tratamento complementar (ver Fig. 16.13).

Mielografia

Durante este procedimento, contrastes hidrossolúveis são injetados no espaço subaracnóide, misturando-se livremente com o líquido cerebrospinal para produzir uma coluna de líquido opacificada com maior gravidade específica do que o líquido não opacificado. A inclinação do

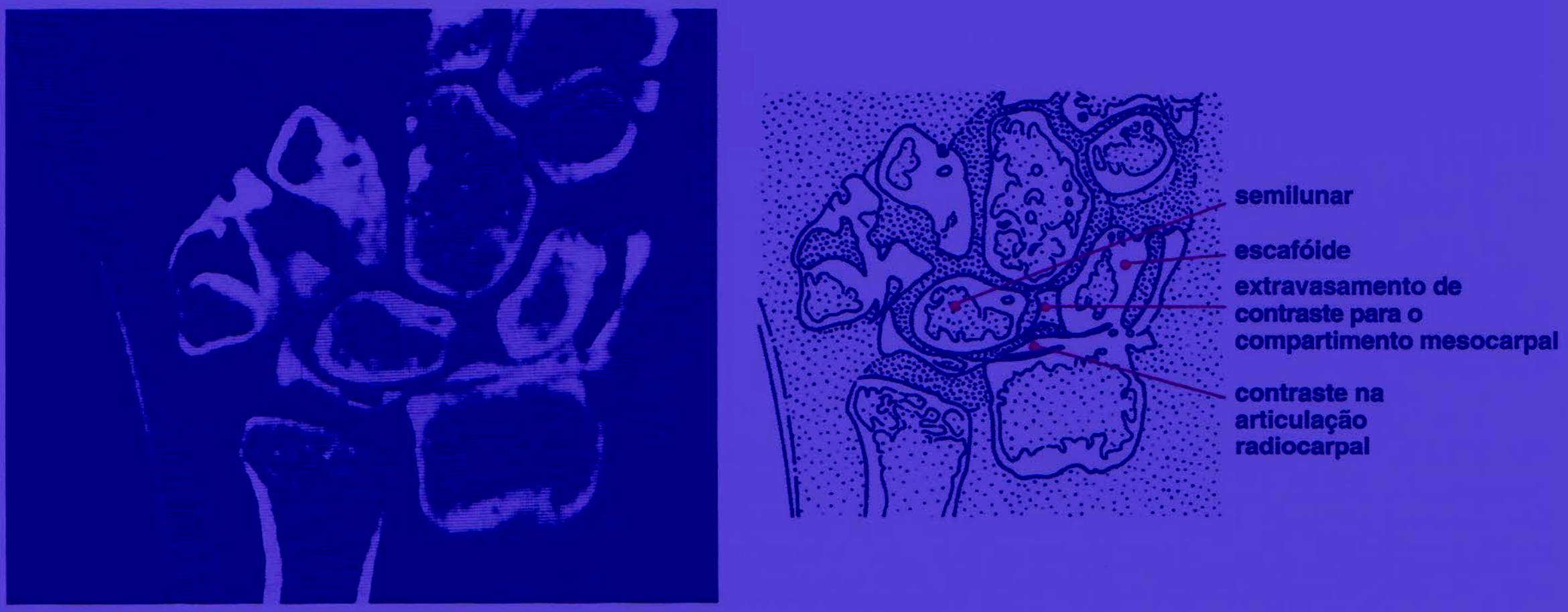

Fig. 2.13 Artrografia por TC. Artrografia por TC coronal do punho mostra extravasamento discreto de contraste da articulação radiocarpal através de uma ruptura no ligamento escapulolunar, um achado não detectado à artrografia de rotina do punho.

paciente permitirá que o líquido opacificado desloque-se para cima ou para baixo no saco tecal sob a influência da gravidade (ver Figs. 11.16 e 11.48). Geralmente, a punção é realizada na área lombar aos níveis de L2-3 ou L3-4. Para exame do segmento cervical, a punção de C1-2 é realizada (ver Fig. 11.16A). A mielografia foi quase totalmente substituída pela TC de alta resolução e pela RM de alta qualidade.

Discografia

A discografia é uma injeção de contraste no núcleo pulposo. Embora este procedimento seja controvertido e já tenha sido abandonado por muitos pesquisadores, sob indicações rígidas e técnica imaculada, uma discografia pode produzir informações valiosas. A discografia é uma ajuda muito útil para determinar a causa de lombalgia de um paciente. Não é uma simples técnica de imagem, porque os sintomas produzidos durante o exame (dor durante a injeção ou indução de dor) parecem ter um valor diagnóstico até mesmo maior que as radiografias obtidas. Deve ser sempre associada à TC (denominada discografia por TC ou TC-discografia) (ver Figs. 11.49 e 11.50). De acordo com a posição oficial sobre discografia do Executive Committee of the North American Spine Society, de 1988, este procedimento "está indicado na avaliação de pacientes com dor vertebral contínua, com ou sem dor nos membros, com mais de quatro meses de duração, quando a dor não responder a todos os métodos apropriados de tratamento conservador". De acordo com a mesma afirmação, antes que um discograma seja realizado, o paciente deve ser submetido a investigação com outras modalidades (como TC, RM e mielografia) e a correção cirúrgica do problema do paciente deve ser prevista.

Ultra-sonografia

Nos últimos anos, a ultra-sonografia teve um impacto enorme no campo da radiologia e se tornou uma ferramenta útil na aquisição de imagens do sistema esquelético. Tem várias vantagens inerentes. Seu custo é relativamente baixo, permite comparações com o lado oposto normal, não utiliza radiação ionizante e pode ser realizada à cabeceira do leito ou na sala de cirurgia. Trata-se de modalidade não-invasiva, baseando-se na interação de ondas sonoras propagadas com interfaces teciduais no corpo. Sempre que o pulso dirigido de ondas sonoras encontra uma interface entre tecidos de diferente impedância acústica, ocorre reflexão ou refração. As ondas sonoras refletidas de volta para o transdutor do ultra-som são registradas e convertidas em imagens.

Existem vários tipos de exame por ultra-som. O equipamento de ultra-som mais moderno mostra informações dinâmicas em "tempo real", semelhantes às informações fornecidas pela fluoroscopia. Na ultra-sonografia em tempo real, as imagens podem ser obtidas em qualquer plano de observação mediante o simples deslocamento do transdutor. Desta forma, a formação de imagem pode incluir imagens transversais ou longitudinais e qualquer obliqüidade também pode ser produzida. A tecnologia das sondas modernas estendeu a utilidade da ultra-sonografia em radiologia ortopédica (Fig. 2.14). Transdutores de alta freqüência de 7,5 e 10 MHz têm excelente resolução espacial e são ideais para a aquisição de imagens do esqueleto apendicular.

As aplicações da ultra-sonografia em ortopedia incluem a avaliação do manguito rotador, de lesões de vários tendões (p. ex., o tendão aquileu), e, ocasionalmente, de tumores de tecidos moles (como o hemangioma).

No entanto, a aplicação mais efetiva é na avaliação do quadril do lactente, na qual a ultra-sonografia tornou-se a modalidade de imagem de escolha. Os fatores que contribuem são a composição cartilaginosa do quadril, a capacidade de tempo real do ultra-som para estudar movimentos e estresse, a ausência de radiação ionizante e a boa relação custo–eficácia. O desenvolvimento mais recente nesta área é a introdução da ultra-sonografia tridimensional para a avaliação da displasia do quadril em desenvolvimento. A ultra-sonografia tridimensional oferece utilidade funcional na avaliação da articulação no plano sagital adi-

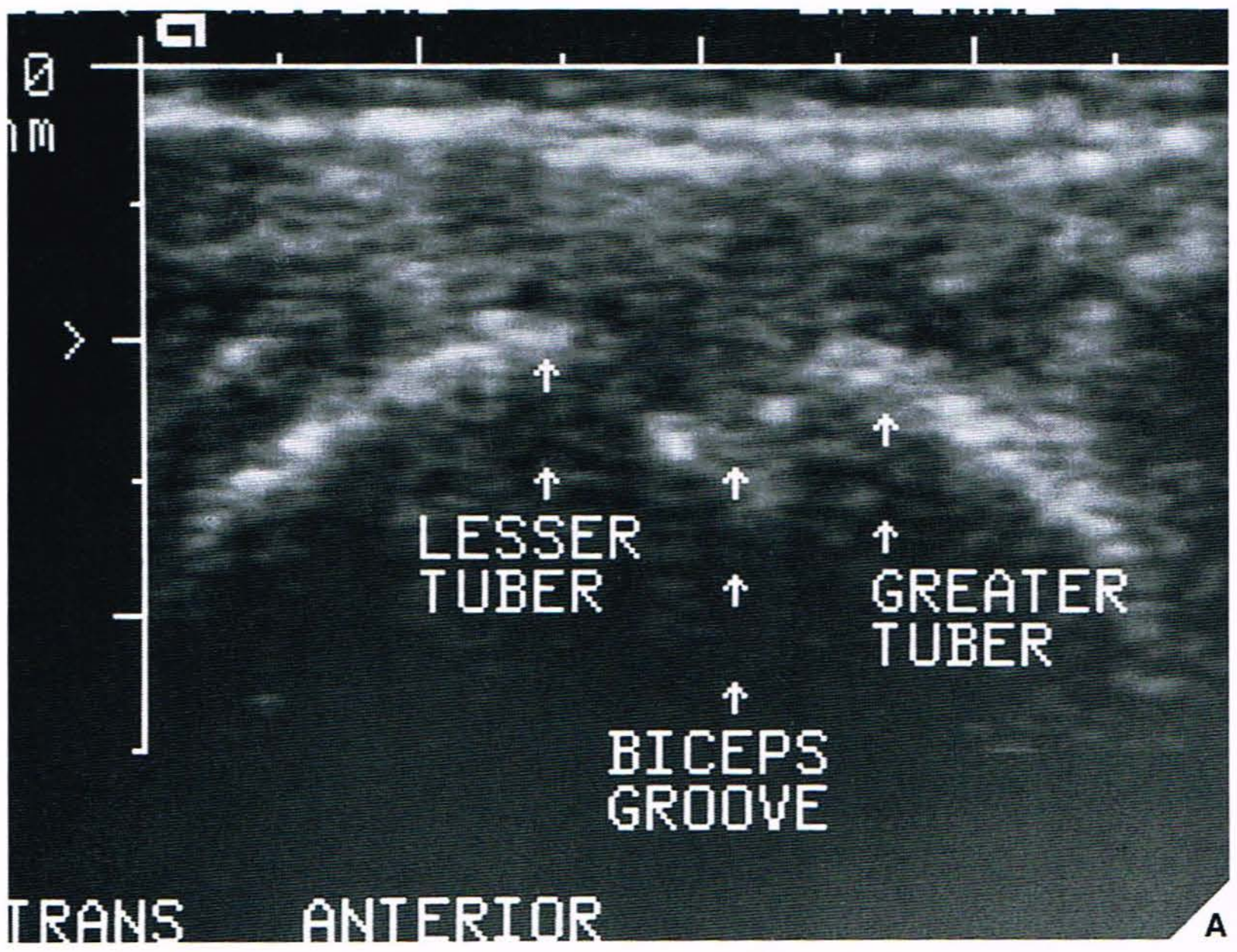

A

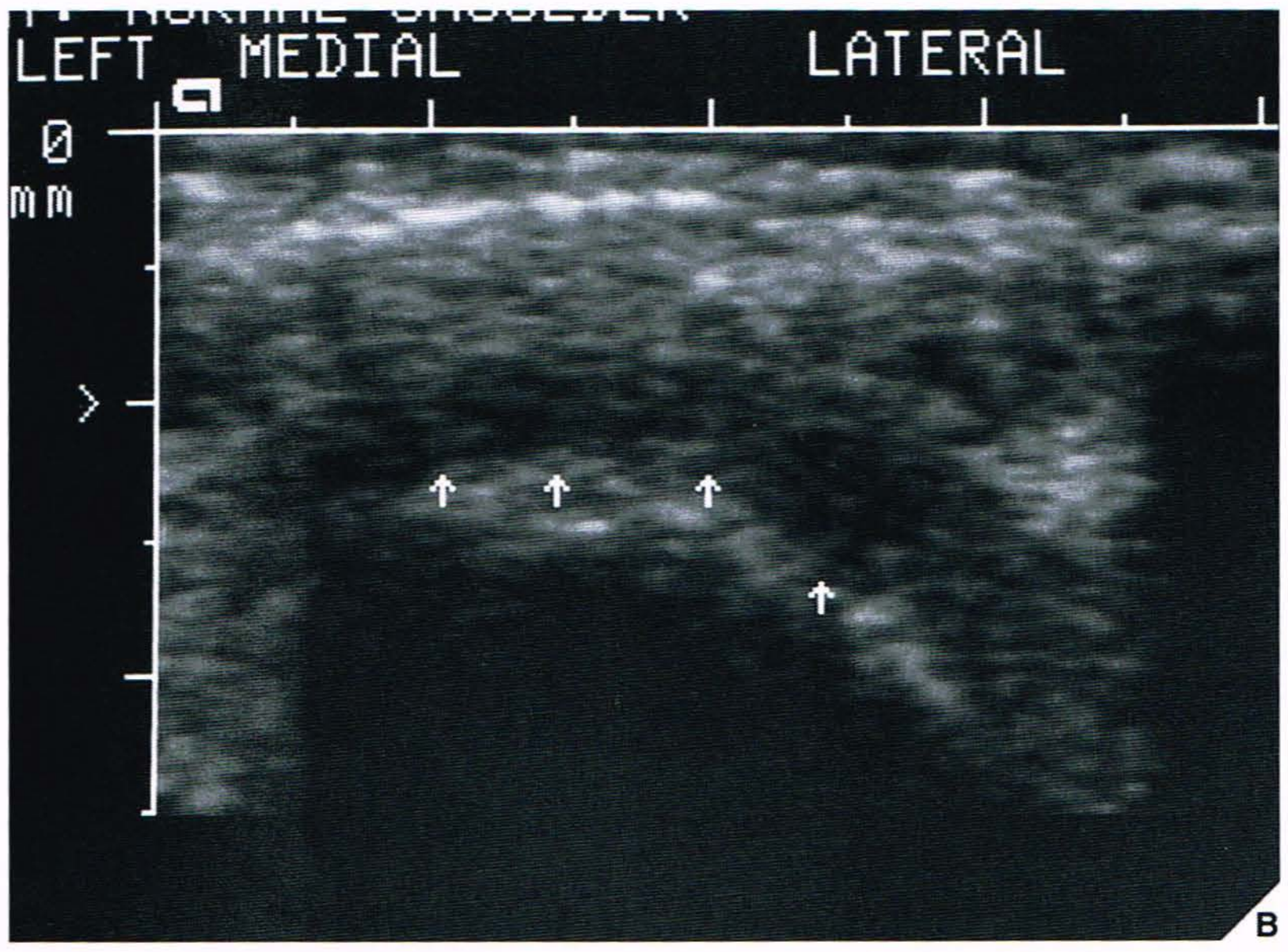

B

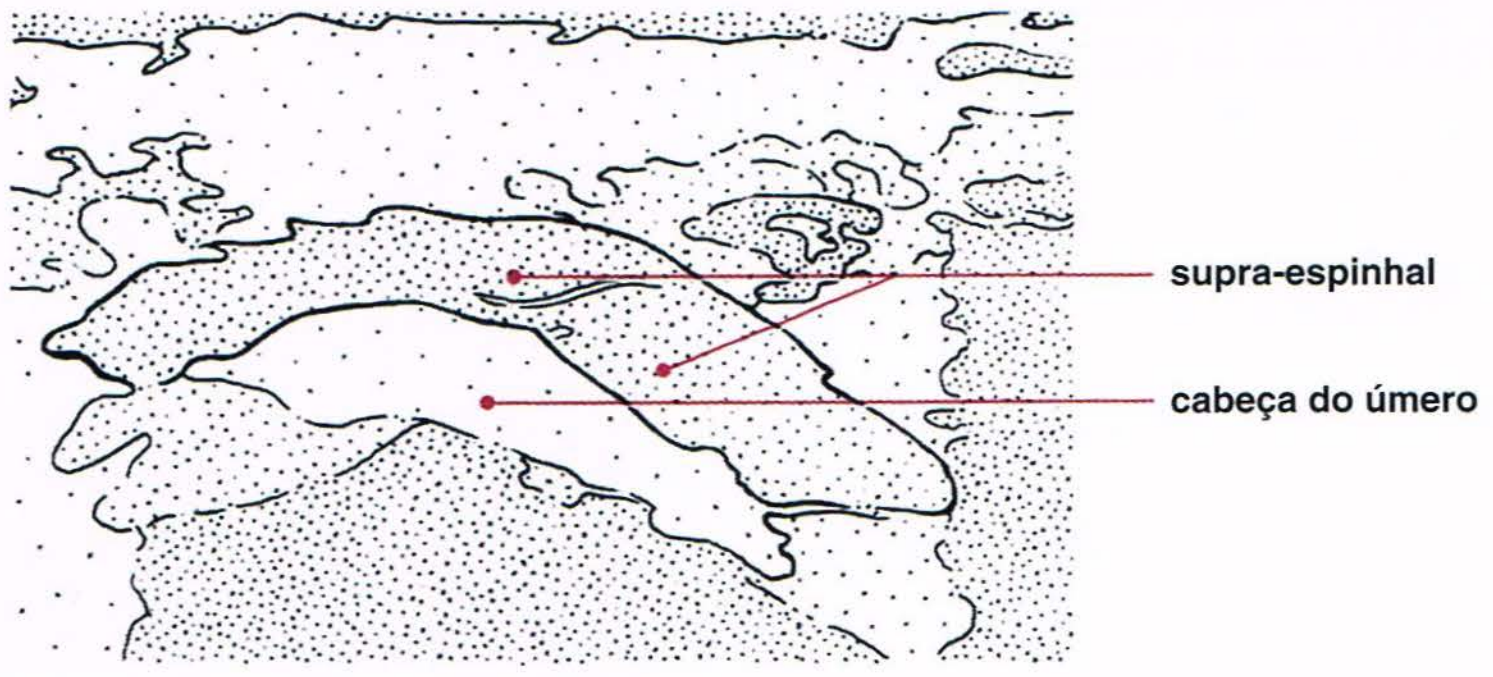

Fig. 2.14 **Ultra-sonografia de ombro. (A)** Marcos de referência ósseos (tuberosidade maior, tuberosidade menor, sulco bicipital) e **(B)** estruturas tendinosas (supra-espinhal) são bem delineados. LESSER TUBER = TUBEROSIDADE MENOR; GREATER TUBER = TUBEROSIDADE MAIOR; BICEPS GROOVE = SULCO BICIPITAL; TRANS = TRANS; LEFT = ESQUERDO.

cional (imagem do corte) e na projeção craniocaudal (imagem espacial giratória). Esta técnica permite uma demonstração excelente da relação entre a cabeça do fêmur e o acetábulo (ver Figs. 32.16, 32.17). É importante não só por propiciar aquisição de imagem em tempo real, mas também reconstrução subseqüente e visualização no setor de trabalho, possibilitando melhor manipulação da imagem do volume. Isto permite medidas úteis e realce da informação anatômica obtida das imagens.

Recentemente, a ultra-sonografia foi aplicada a certas áreas em transtornos reumáticos, sobretudo para detectar acúmulo de líquido intra-articular e periarticular e para diferenciação de massas na fossa poplítea (p. ex., aneurisma ou cisto de Baker ou sinóvia hipertrofiada).

Técnicas de ultra-sonografia mais recentes como o ultra-som com Doppler ou a imagem do fluxo colorido, que expressa o movimento das hemácias em cores, encontraram aplicações limitadas em radiologia ortopédica. Esta modalidade é usada principalmente para detectar estenose arterial e trombose venosa. Entretanto, houve um número limitado de relatos concernentes ao uso desta tecnologia na detecção de vascularização tumorosa dentro das massas de tecidos moles.

Cintigrafia (Imagem Óssea por Radionuclídeos)

A cintigrafia é uma modalidade que detecta a distribuição no corpo de agente radioativo injetado no sistema vascular. Após uma injeção intravenosa de radiofármaco, o paciente é colocado sob uma câmera de cintilação, que detecta a distribuição na radioatividade do corpo por meio da medida da interação de raios gama emitidos do corpo com cristais de iodeto de sódio na frente da câmera. As imagens são obtidas em múltiplas projeções e podem incluir todo o corpo ou partes selecionadas.

Uma grande vantagem da cintigrafia óssea em relação a todas as outras técnicas de imagem é sua capacidade de formar imagem de todo o esqueleto de uma só vez (Fig. 2.15). Como observou Johnson, ela fornece um "quadro metabólico" localizando anatomicamente uma lesão por meio da avaliação de sua atividade metabólica comparada com o osso normal adjacente. A cintigrafia pode confirmar a doença, mostrar a distribuição da lesão e ajudar a avaliar o processo patológico. As indicações para a cintigrafia óssea incluem condições traumáticas, tumores (primários e metastáticos), várias artrites, infecções e doença óssea metabólica. A anormalidade detectada pode consistir em diminuição da captação de radiofármaco com tropismo pelos ossos (p. ex., no estágio inicial de osteonecrose) ou em captação aumentada (como no caso de fratura, neoplasia, um foco de osteomielite, etc.). Em condições normais algumas estruturas podem mostrar aumento da atividade (como as articulações sacroilíacas ou as placas de crescimento normais).

A cintigrafia é uma modalidade de imagem muito sensível; entretanto, não é específica e, freqüentemente, é impossível distinguir vários processos que podem causar aumento da captação. Ocasionalmente, contudo, a cintigrafia óssea fornece informações muito específicas e até mesmo sugere o diagnóstico, por exemplo, no mieloma múltiplo ou no osteoma osteóide. Na pesquisa de mieloma, a cintigrafia pode distinguir entre metástases ósseas de aparência semelhante, pois na maioria dos casos de mieloma não ocorre aumento significativo da captação de radiofármaco; entretanto, na metástase óssea, invariavelmente a captação do traçador está significativamente elevada. No caso do osteoma osteóide, a cintigrafia óssea típica pode mostrar o chamado sinal da dupla densidade — maior aumento da captação no centro, em relação ao nicho da lesão, e menor aumento de captação na periferia, relacionado com a esclerose reativa em torno do nicho (Fig. 2.16).

A cintigrafia óssea é um indicador da renovação mineral. Como geralmente há aumento do depósito de radiofármacos com tropismo pelos ossos nas áreas que sofrem alteração e reparo, a cintigrafia óssea é útil na localização de tumores e de lesões tumorosas no esqueleto. É ideal em condições como displasia fibrosa, histiocitose das células de Langerhans, ou câncer metastático, nos quais se encontra mais de uma lesão e algumas podem representar um local "silencioso" do transtorno. É também importante na localização de pequenas lesões, como o osteoma osteóide, que nem sempre pode ser observado em exames com radiografias convencionais. Na maioria dos casos, a cintigrafia óssea não pode distinguir entre lesões benignas e tumores malignos, pois o aumento do fluxo sangüíneo com conseqüente aumento do depósito do isótopo e da atividade osteoblástica ocorrerão nas duas condições.

Em casos de traumatismo, a cintigrafia é extremamente útil no diagnóstico precoce de fraturas por estresse. Estas fraturas podem não ser observadas nas radiografias convencionais ou mesmo nos exames tomográficos. A cintigrafia freqüentemente é usada para diferenciar fraturas tibiais por estresse da síndrome de inflamação musculotendinosa nas pernas. Na fratura por estresse aguda, tipicamente existem hiperperfusão e hiperemia e as imagens tardias mostram captação em forma de faixa ou fusiforme na lesão. Em contrapartida, a síndrome de

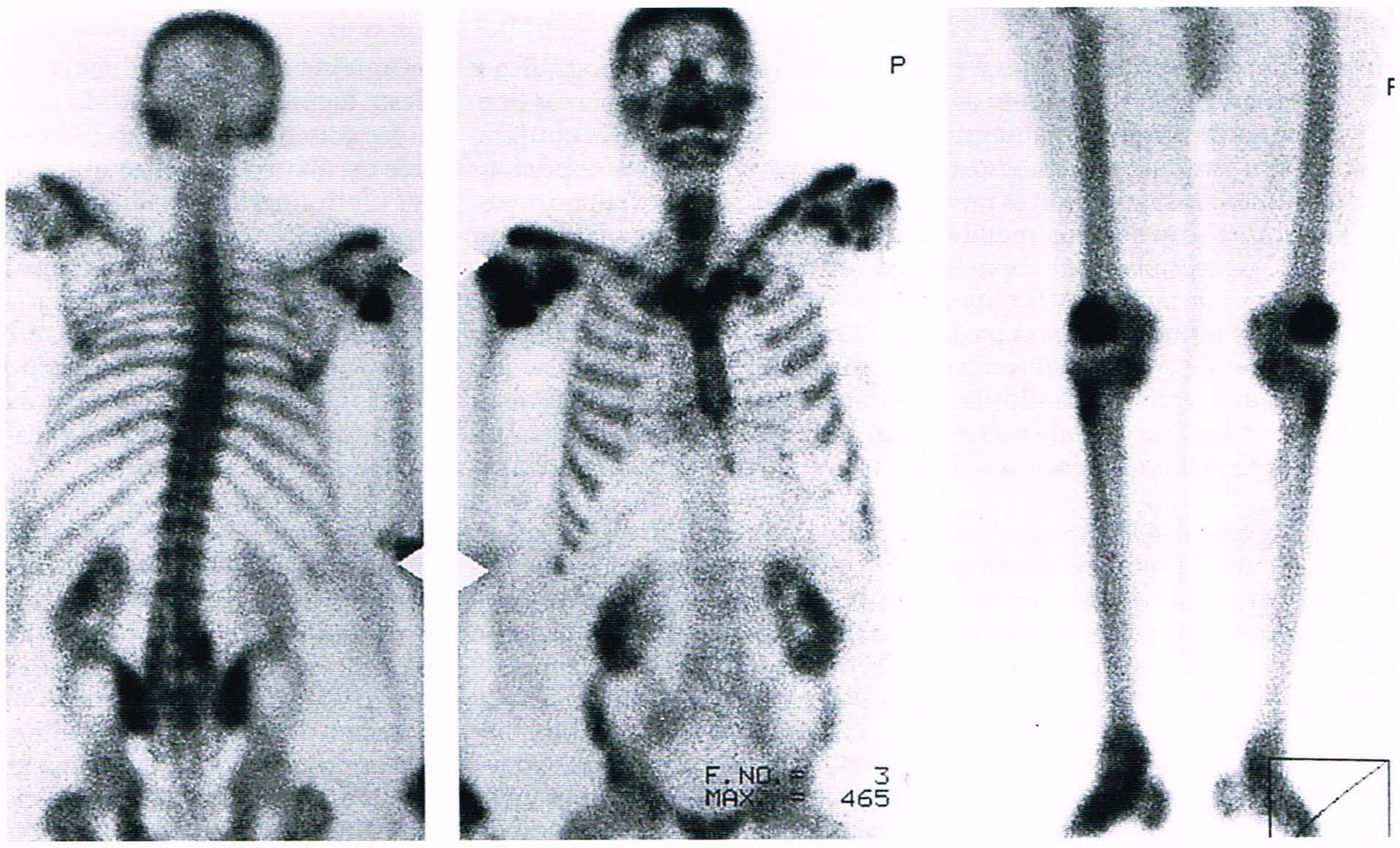

Fig. 2.15 **Cintigrafia óssea.** A cintigrafia obtida em um paciente com doença renal e hiperparatireoidismo secundário mostra várias anormalidades: hidronefrose à esquerda secundária a obstrução urinária, alterações reabsortivas das extremidades distais das clavículas e calcificações dos tecidos moles periarticulares em torno dos ombros.

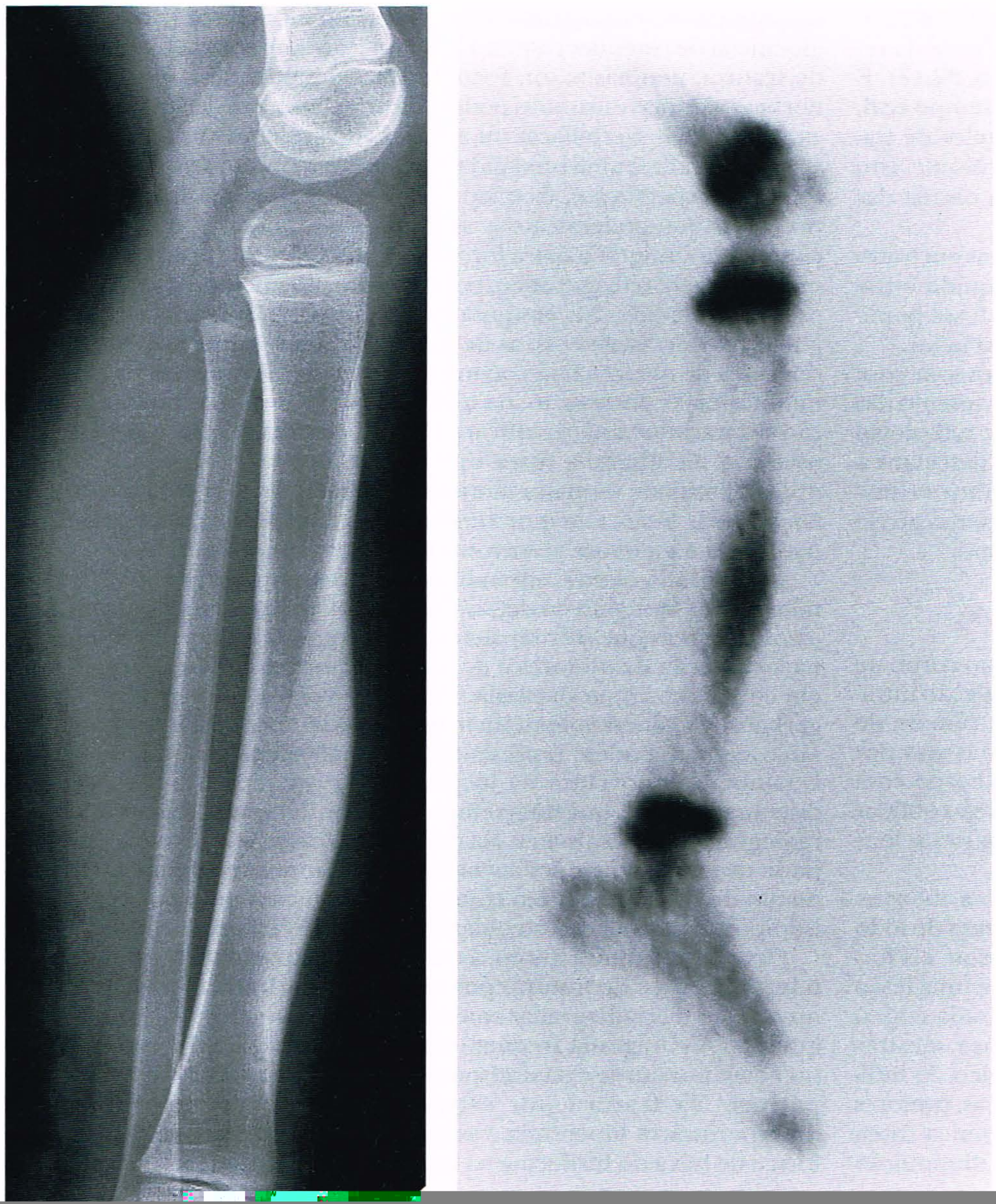

Fig. 2.16 **Osteoma osteóide — diagnóstico por cintigrafia.** Uma menina de 4 anos de idade apresentava sintomas sugestivos de um diagnóstico de osteoma osteóide; no entanto, a radiografia convencional **(A)** não mostrou o nicho. A cintigrafia **(B)** mostra um sinal de "dupla densidade" característico: o maior aumento da captação no centro está relacionado ao nicho de osteoma osteóide, ao passo que o menor aumento da captação na periferia denota esclerose reativa.

estudo é essencial para a classificação do grau de um tumor ósseo. É importante lembrar que embora o grau de captação anormal possa estar relacionado à agressividade da lesão, isto não se correlaciona bem com o grau histológico. O gálio 67 pode mostrar captação em um sarcoma de tecidos moles e ajudar a diferenciar entre um sarcoma e uma lesão benigna de tecidos moles.

Embora uma cintigrafia óssea possa mostrar a extensão do tumor maligno primário no osso, não é tão acurada quanto a TC ou a RM. Pode ser útil na detecção de uma recorrência local do tumor e ocasionalmente indicar a resposta ou ausência de resposta ao tratamento (no caso de radioterapia ou quimioterapia).

Na avaliação de artrites, uma cintigrafia óssea é extremamente útil para mostrar a distribuição da lesão no esqueleto, e substituir totalmente o estudo articular radiológico previamente usado (ver Fig. 12.13A). A cintigrafia pode determinar a distribuição das alterações artríticas, não apenas em grandes e pequenas articulações mas também em áreas geralmente não detectadas pela radiografia convencional, como as articulações esternomanubriais e temporomandibulares, entre outras.

Com o desenvolvimento da tomografia por emissão de fóton único (SPET) e da tomografia computadorizada por emissão de fóton único (SPECT), a precisão diagnóstica na avaliação de anormalidades ósseas e articulares aumentou imensamente. A eficácia da instrumentação para SPECT está melhorando com a introdução de múltiplos detectores de cristal, feixe em leque e colimadores do feixe em cone, detecção de maior fração de fótons, e algoritmos aperfeiçoados. Em comparação com as imagens planares, a SPECT fornece maior resolução de contraste usando um modo tomográfico similar à tomografia linear, que elimina o ruído do tecido fora do plano de aquisição de imagem (Fig. 2.17). Fornece não apenas informações qualitativas sobre a captação de radiofármacos que buscam por osso, mas também dados quantitativos.

O benefício principal da SPECT é a melhora da detecção da lesão e a localização anatômica, com isso produzindo melhor sensibilidade diagnóstica. A SPECT óssea mostrou ser sobretudo útil na detecção de lesões em estruturas anatômicas grandes e complexas, nas quais permite a remoção da atividade suprajacente e subjacente das áreas de interesse. As aplicações mais amplas foram encontradas na aquisição de imagens da coluna vertebral, da pelve, joelhos e tornozelos. Usando as imagens SPECT no estudo da coluna vertebral, por exemplo, as lesões podem ser localizadas em diferentes partes da vértebra (isto é, corpo vertebral, pedículo, processos articulares, lâmina, porção interarticular, processo espinhoso e transverso). No joelho, a SPECT mostrou ser bastante eficaz na detecção de rupturas do menisco.

Vários traçadores que buscam o osso estão disponíveis para as imagens cintilográficas. Os mais usados são os seguintes:

Difosfonatos

Nos últimos anos houve um progresso notável no desenvolvimento de novos agentes diagnósticos emissores de raios gama para estudo com

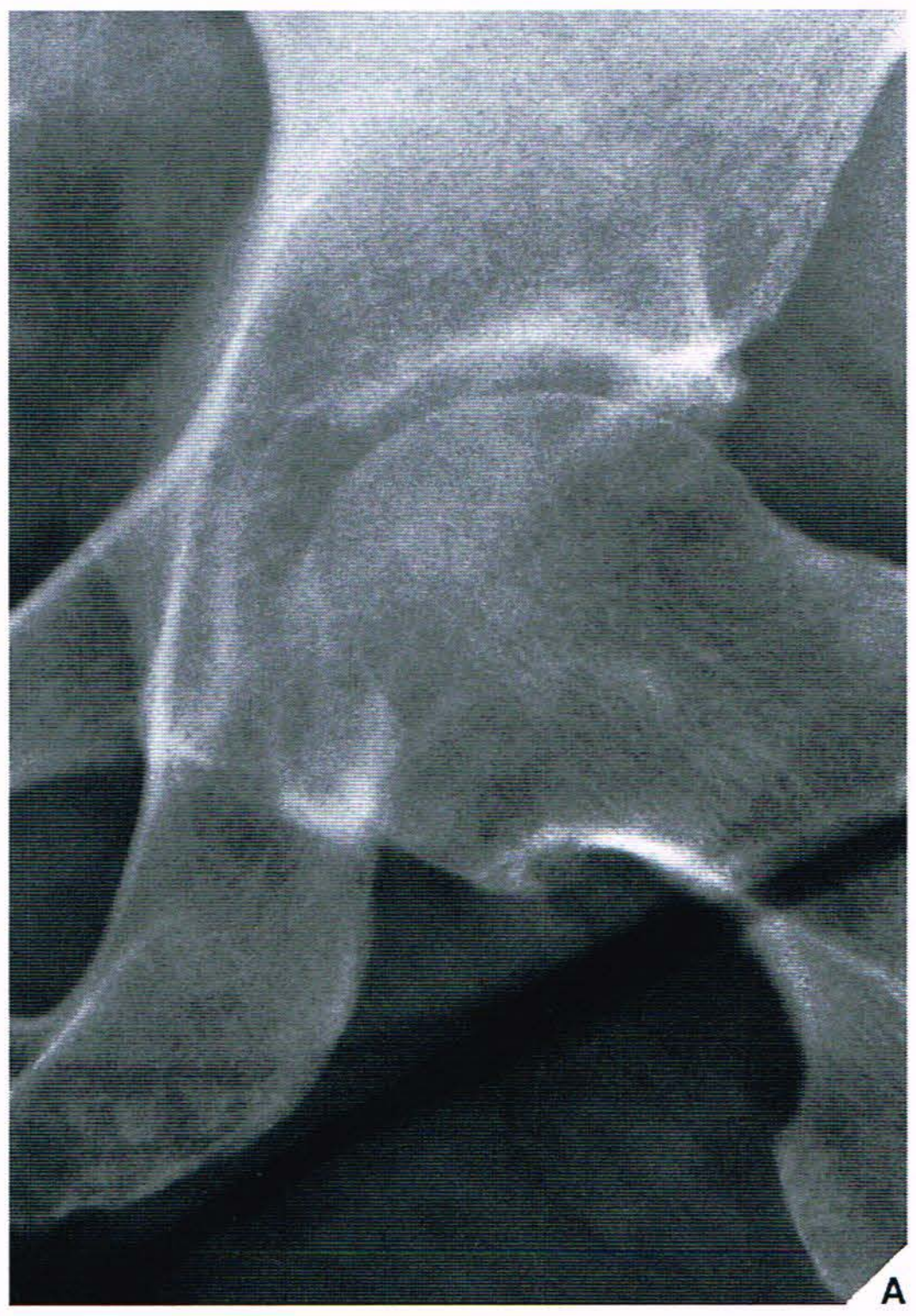

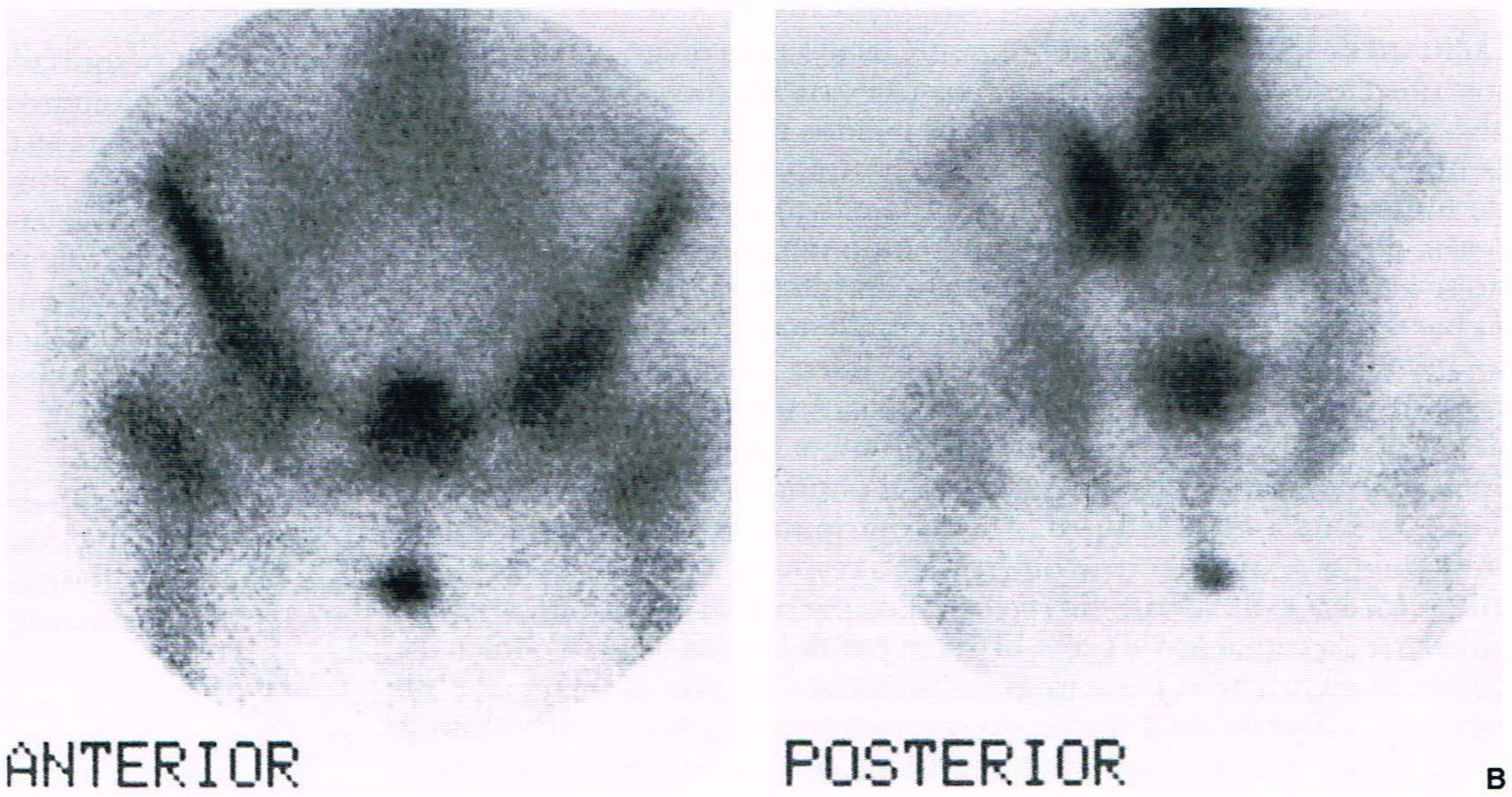

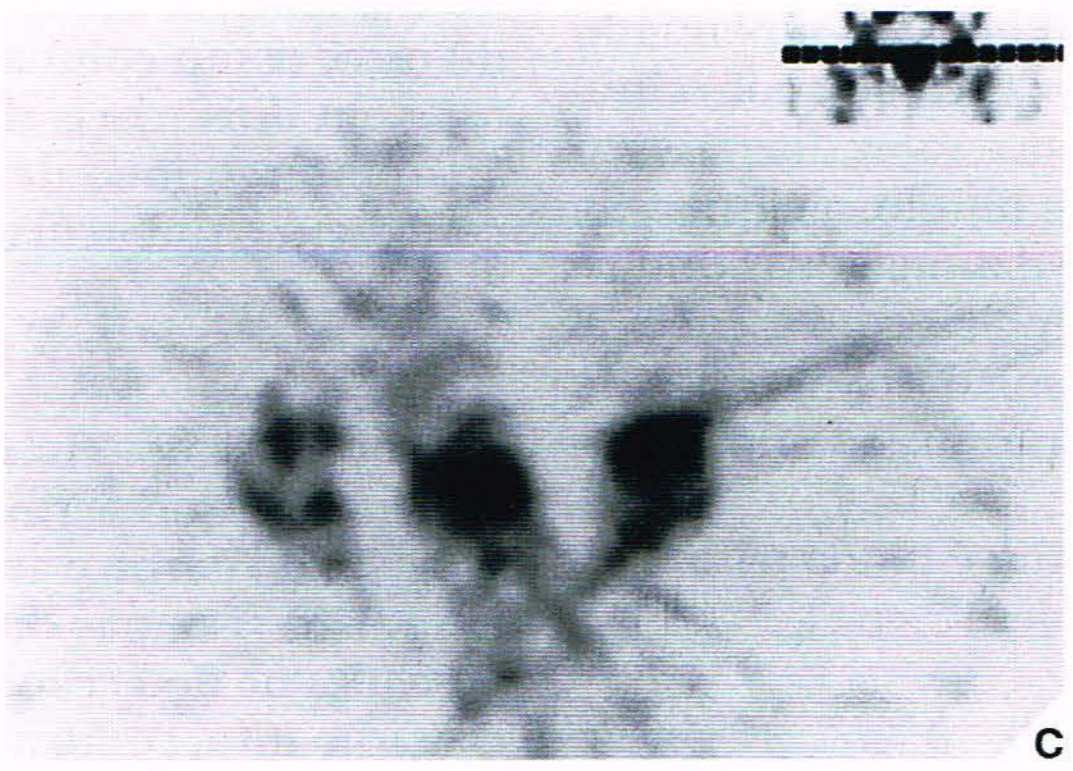

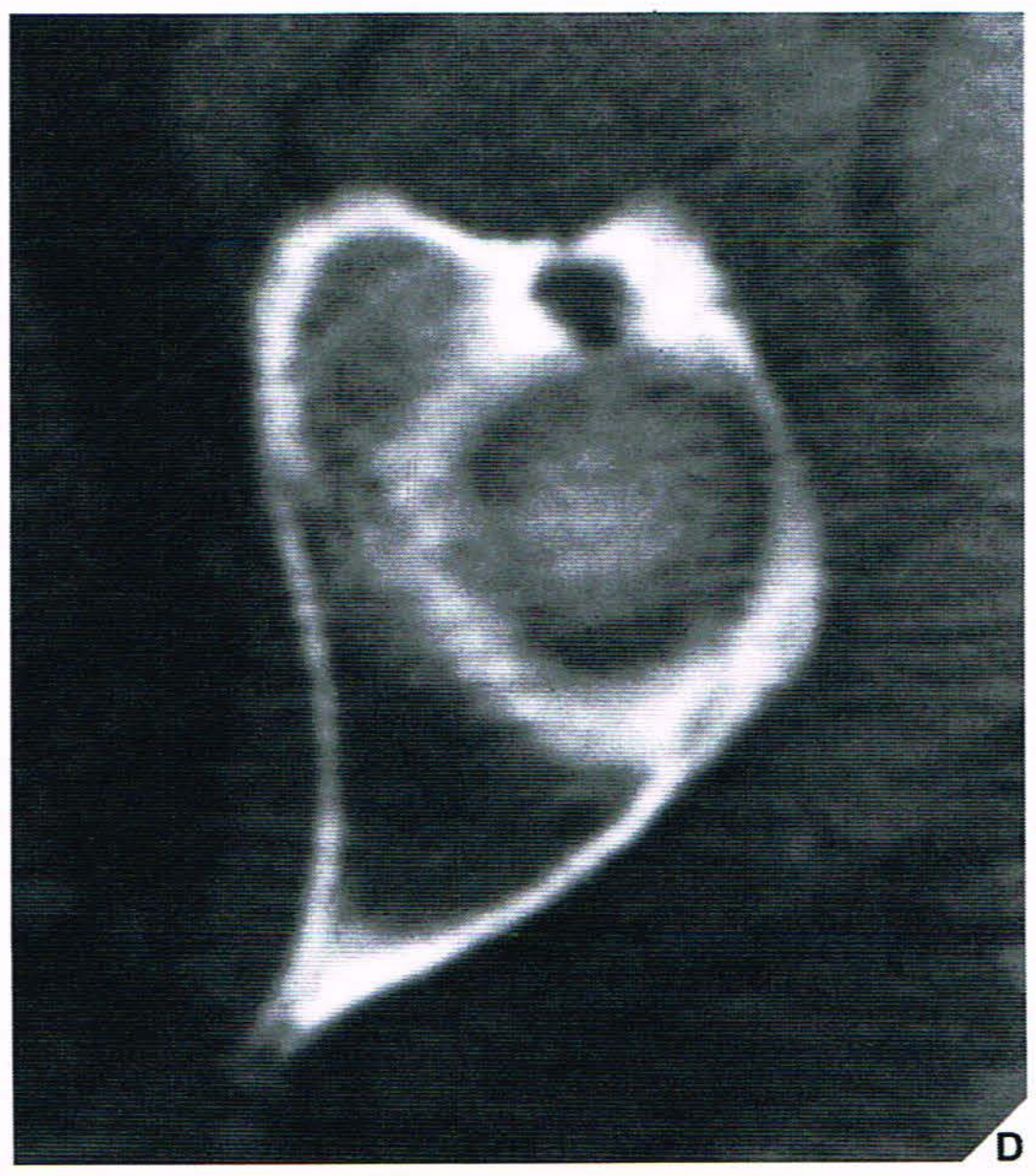

Fig. 2.17 Efetividade da SPECT. Uma mulher de 46 anos sentia dor no quadril esquerdo há vários meses. **(A)** A radiografia mostrou apenas alterações degenerativas mínimas da articulação do quadril. Uma pequena área radiotransparente da porção superior do acetábulo levantou algumas dúvidas quanto ao diagnóstico. **(B)** A cintigrafia óssea convencional em incidências anterior e posterior mostrou um discreto aumento da captação do traçador localizado na articulação do quadril esquerdo. **(C)** Foi realizada SPECT. No corte tomográfico, ao nível do acetábulo (*detalhe*), há uma área de aumento da atividade localizada na face ântero-superior do acetábulo esquerdo e áreas focais de atividade relacionadas com osteófitos na cabeça do fêmur. **(D)** TC mostrando um grande cisto degenerativo (geodo) no acetábulo na área correspondente à captação anormal de um traçador no corte da SPECT.

radionuclídeos. Os radiofármacos atualmente em uso em cintigrafia óssea incluem difosfonatos orgânicos, difosfonatos de etileno (HEPD), difosfonatos de metileno (MDP) e hidroxidifosfonatos de metano (HNDP), todos marcados com Tc^{99m}, um emissor de raios gama puro com uma meia-vida de 6 horas. O MDP é mais freqüentemente usado, sobretudo em adultos, tipicamente em uma dose que fornece 15 mCi (555 MBq) de Tc^{99m}. Após injeção intravenosa do radiofármaco, aproximadamente 50% da dose se localiza no osso. O restante circula livremente no corpo e acaba sendo excretado pelos rins. Uma câmera gama então pode ser usada em um procedimento conhecido como cintigrafia óssea com isótopos em quatro fases. A primeira fase, a *angiografia com radionuclídeos*, é o primeiro minuto após a injeção, quando as imagens seriadas obtidas a cada 2 segundos mostram o traçador radioativo dos grandes vasos sangüíneos. Na segunda fase, o *exame do acúmulo de sangue* (*pool* sangüíneo), que dura de 1 a 3 minutos após a injeção, o isótopo é detectado no sistema vascular e no espaço extracelular nos tecidos moles antes de ser captado pelo osso. A terceira fase, ou *exame estático do osso*, geralmente ocorre 2 a 3 horas após a injeção e mostra o radiofármaco no osso. Esta fase pode ser dividida em dois estágios. No primeiro, o isótopo se difunde passivamente através dos capilares ósseos. No segundo estágio, o radionuclídeo é concentrado no osso. A localização mais intensa ocorre na primeira e segunda fases em áreas com fluxo sangüíneo aumentado, e na terceira fase, em áreas com aumento da atividade osteogênica, aumento do metabolismo do cálcio e renovação óssea ativa. A quarta fase é uma *imagem estática* após 24 horas.

Gálio 67

O citrato de gálio 67 é freqüentemente usado para diagnosticar processos infecciosos e inflamatórios em ossos e articulações. Embora o local-alvo da localização do gálio sejam os tecidos moles, o gálio se localiza também em alguma extensão no osso porque é incorporado no cristal de hidroxiapatita de cálcio como um análogo do cálcio, e na medula óssea, devido a seu comportamento como um análogo do ferro. O gálio se acumula em regiões de infecção devido a associação com resíduos bacterianos e celulares e também com leucócitos. Como os leucócitos migram para os focos de inflamação e infecção, parte do gálio é transportada para estes locais dentro das células. A sensibilidade do Ga^{67} para detecção de abscessos varia de 58% a 100% e a especificidade varia de 75% a 99%. As imagens são geralmente obtidas 6 e 24 horas após a injeção de 5 mCi (185 MBq) deste radiofármaco. Estas imagens são extremamente acuradas em acompanhar a resposta à terapia da osteomielite crônica e da artrite infecciosa. Em particular, a modificação da atividade da captação de Ga^{67} corre em paralelo com o curso clínico do paciente na artrite séptica mais intimamente do que as imagens obtidas após a injeção de difosfonato marcado com tecnécio. Nos últimos anos, houve considerável modificação na utilização das imagens com gálio na infecção. Tendo sido a principal modalidade de imagem por radionuclídeos para infecção, o estudo com gálio agora foi suplantado pelas imagens realizadas com leucócitos marcados. O estudo com citrato de gálio 67, entretanto, aumenta e complementa o valor diagnóstico do estudo com MDP-Tc^{99m}. Em conjunto com este último, a cintigrafia com gálio é usada para melhorar a especificidade das imag

75% a 90%, e a especificidade, como foi recentemente relatada, é de cerca de 91%. Freqüentemente, resultados falso-negativos são encontrados em pacientes com infecções crônicas nos quais há redução do influxo dos leucócitos circulantes. Resultados falso-positivos são encontrados em pacientes que têm um processo inflamatório sem infecção (como a artrite reumatóide confundida com artrite séptica).

Nanocolóide

Partículas muito pequenas de colóide de albumina sérica humana marcadas com Tc^{99m} foram experimentadas como agente para estudo da medula óssea. Cerca de 86% dessas partículas têm 30 nm ou menos, e as restantes medem entre 30 e 80 nm. Este nanocolóide tem sensibilidade para detecção de osteomielite nos membros igual à dos leucócitos marcados com índio. O valor clínico deste método ainda não foi determinado.

Imunoglobulinas

Recentemente, a IgG policlonal humana radiomarcada foi usada como agente para varredura por imagem da infecção. Acredita-se que esta imunoglobulina marcada se liga a receptores Fc expressos por células (macrófagos, leucócitos polimorfonucleares, linfócitos) envolvidas na resposta inflamatória. Em um estudo de 128 pacientes, a IgG policlonal exibiu sensibilidade de 91% e especificidade de 100%. As imunoglobulinas policlonais têm várias vantagens, como a disponibilidade em forma de kit e o fato de que não exigem o uso de marcadores *in vivo*.

Peptídeos Quimiotáticos

Os mesmos pesquisadores que desenvolveram a IgG marcada com In^{111} também são pioneiros no uso de peptídeos quimiotáticos para imagem da infecção. Trata-se de pequenos peptídeos produzidos por bactérias. Ligam-se a receptores de alta afinidade na membrana celular dos leucócitos polimorfonucleares e fagócitos mononucleares, estimulando a quimiotaxia. Em vez de usar-se o peptídeo nativo, são criados análogos sintéticos que permitem a marcação radioativa. O pequeno tamanho dos peptídeos quimiotáticos marcados com In^{111} permite que o componente atravesse rapidamente as paredes vasculares e entre no local da infecção.

Iodo

O iodo 125 é usado em uma técnica conhecida como absortometria de fóton único (SPA) para determinar a densidade mineral óssea nos locais ósseos periféricos como os dedos das mãos e o rádio. Esse método mede principalmente a densidade do osso cortical.

Gadolínio

O gadolínio 153 é uma fonte de radionuclídeo na técnica de absortometria de fóton duplo (DPA), que também é usada para calcular a densidade mineral óssea. Esta técnica permite a medida de locais centrais do osso, como coluna vertebral e quadril. O gadolínio 153 produz fótons em dois níveis de energia, e as imagens são produzidas em um aparelho retilíneo de corpo total. As medidas são obtidas para o osso compacto e trabecular.

Tomografia por Emissão de Pósitrons

sea (como a pós-quimioterapia) podem ser observadas nas imagens com FDG PET. Recentemente, um progresso significativo foi alcançado na aplicação da PET com o fim de diagnosticar infecções associadas a implantes metálicos em pacientes com traumatismos.

Ressonância Magnética

A ressonância magnética é baseada na reemissão de um sinal de radiofreqüência (rf) absorvido enquanto o paciente encontra-se em um forte campo magnético. Um campo magnético externo geralmente é produzido por um ímã com potência de campo de 0,2 a 1,5 tesla (T). O sistema inclui um ímã, bobinas de rf (transmissor e receptor), bobinas de gradiente e uma unidade de monitorização computadorizada com sistemas de armazenamento digital. Os princípios físicos da RM não podem ser estudados aqui em detalhes devido às limitações de espaço; será feita apenas uma breve revisão geral.

A capacidade de a RM formar imagem de partes do corpo depende da rotação intrínseca de núcleos atômicos com um número ímpar de prótons e/ou nêutrons (p. ex., hidrogênio), gerando assim um momento magnético. Os núcleos atômicos de tecidos situados dentro do campo magnético principal a partir do alinhamento aleatório habitual dos seus pólos magnéticos tendem a se alinhar ao longo da direção daquele campo. A aplicação de pulsos de rf faz com que os núcleos absorvam energia e induz à ressonância de grupos específicos de núcleos, o que causa sua orientação para o campo magnético. A freqüência de pulso necessária é determinada pela potência do campo magnético e pelo núcleo específico em investigação. Quando o campo de radiofreqüência é removido, a energia absorvida durante a transição de um estado de alta energia para um de baixa energia é em seguida liberada, e isso pode ser registrado como um sinal elétrico que fornece os dados nos quais são derivadas as imagens digitais. A intensidade do sinal refere-se à potência da onda de rádio que o tecido emite após a excitação. A potência desta onda determina o grau de brilho das estruturas visualizadas. Uma área brilhante (branca) em uma imagem mostra sinal de intensidade elevada, ao passo que uma área escura (preta) mostra sinal de baixa intensidade. A intensidade de um determinado tecido é uma função da concentração de átomos de hidrogênio (prótons) ressonando dentro do volume visualizado e dos tempos de relaxamento longitudinal e transversal que, por sua vez, dependem do estado biofísico das moléculas de água do tecido.

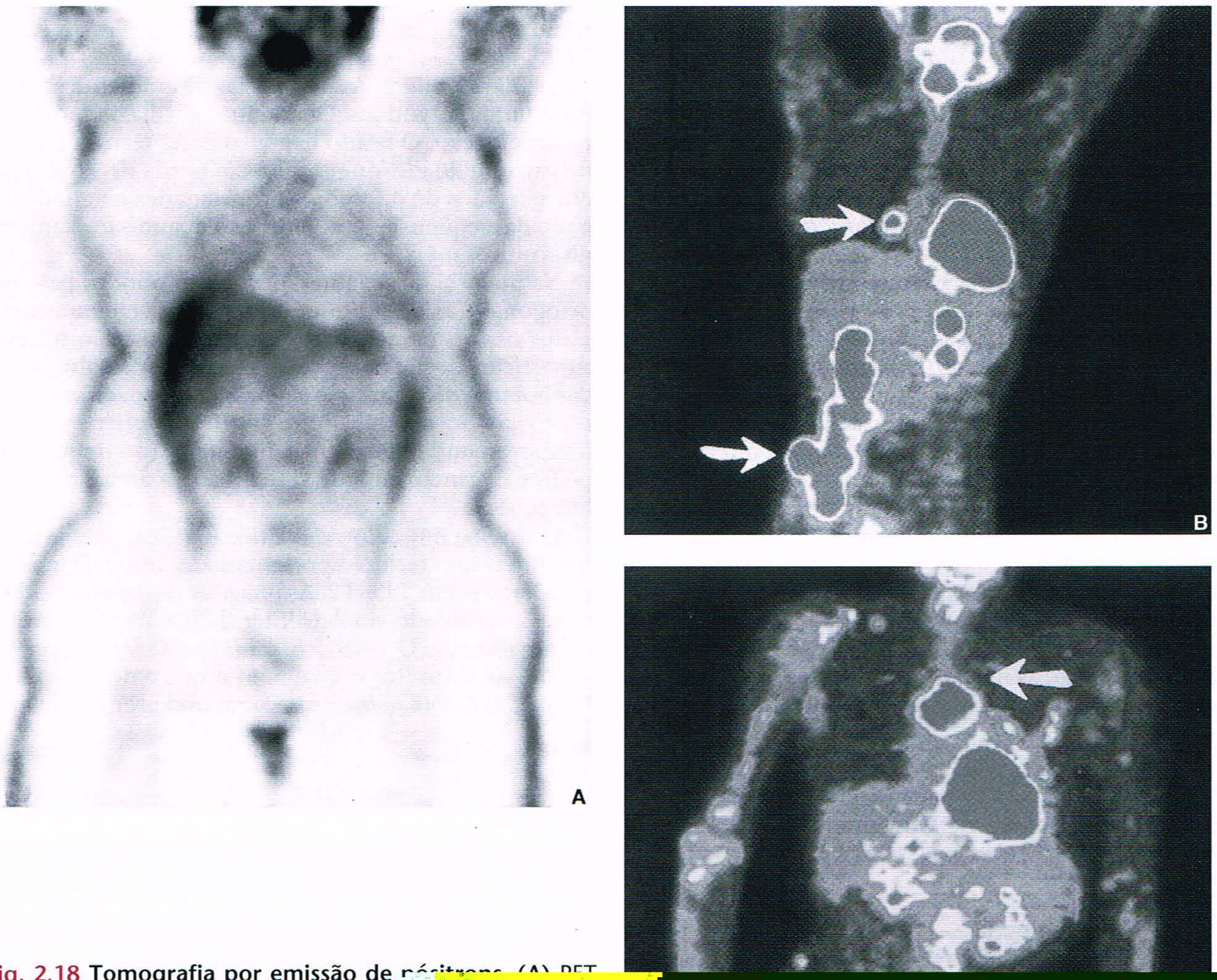

Fig. 2.18 Tomografia por emissão de [redacted]

Dois tempos de relaxamento são descritos, denominados T1 e T2. O tempo de relaxamento T1 (longitudinal) é usado para descrever o retorno de prótons ao equilíbrio após a aplicação e remoção do pulso de radiofreqüência. O tempo de relaxamento T2 (transversal) é usado para descrever a perda associada de coerência ou fase entre cada um dos prótons imediatamente após a aplicação do pulso de rf. Várias seqüên-

dura. O método da *fase oposta* é recomendado para demonstração de lesões que contêm somente pequenas quantidades de gordura. A incapacidade desta técnica, para detectar pequenos tumores envolvidos em tecido adiposo, é notória.

Recentemente, as técnicas com supressão de gordura foram combinadas com imagem gradiente eco tridimensional, resultando em mo-

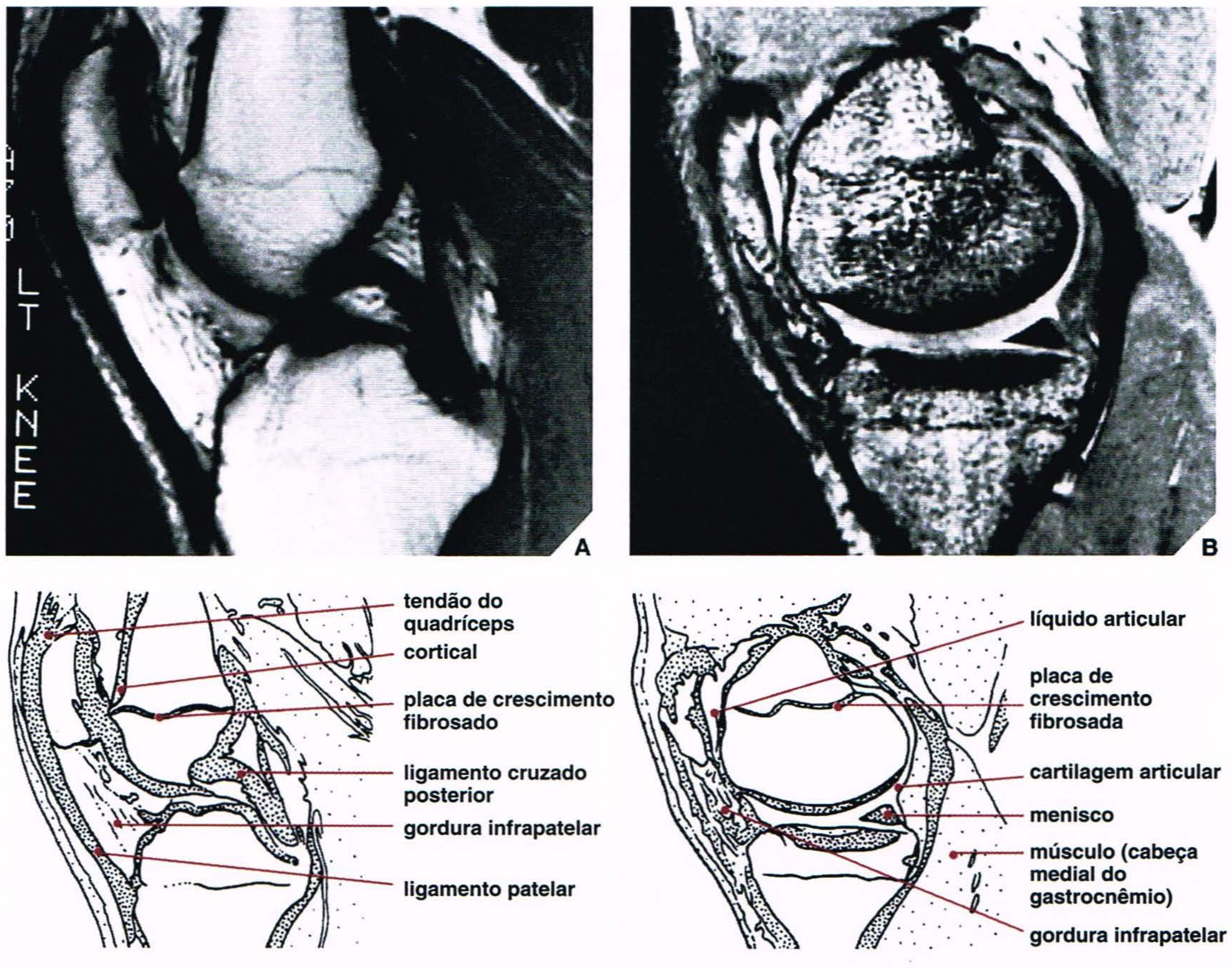

Fig. 2.19 RM de joelho. **(A)** Imagem de RM sagital ponderada em T1 em spin-eco (SE; TR 600/TE 20 ms) e **(B)** imagem sagital ponderada em T2*MPGR (ângulo de inclinação: 30°, TR 35/TE 15 ms) mostra várias estruturas anatômicas causadas por variações na intensidade de sinal do osso, cartilagem articular, fibrocartilagem, ligamentos, músculos e gordura.

ao do músculo normal e sinal maior que o do músculo, porém mais baixo que o da gordura subcutânea (brilhante). O *sinal de alta intensidade* pode ser subdividido em sinal igual a gordura subcutânea normal (brilhante) e sinal maior que o da gordura subcutânea (muito brilhante). O sinal de alta intensidade dos planos de gordura e diferenças na intensidade de sinal de várias estruturas permite a separação dos diferentes componentes teciduais, incluindo músculos, tendões, ligamentos, vasos, nervos, cartilagem hialina, fibrocartilagem, osso cortical e osso trabecular (Fig. 2.19). Por exemplo, a gordura e a medula óssea amarela (adiposa) mostram sinal de intensidade elevada nas imagens ponderadas em T1 e sinal intermediário nas imagens ponderadas em T2; o hematoma mostra sinal de intensidade relativamente alta em seqüências ponderadas em T1 e T2. O osso cortical, ar, ligamentos, tendões e fibrocartilagem mostram um sinal de baixa intensidade em imagens ponderadas em T1 e T2; músculo, nervos e cartilagem hialina mostram sinais de intensidade intermediária em imagens ponderadas em T1 e T2. A medula vermelha (hematopoética) mostra sinal de baixa intensidade nas imagens ponderadas em T1 e sinal de intensidade baixa a intermediária nas imagens ponderadas em T2. O líquido mostra sinal intermediário nas imagens ponderadas em T1 e sinal de alta intensidade em T2. A maioria dos tumores mostra sinal de intensidade baixa a intermediária em imagens ponderadas em T1 e sinal de intensidade elevada em imagens ponderadas em T2. Os lipomas mostram sinal de intensidade elevada em T1 e intermediária em imagens ponderadas em T2 (Quadro 2.2).

Os traumatismos dos ossos e dos tecidos moles são sobretudo adequados para o diagnóstico e avaliação por RM. Algumas anormalidades, como as contusões ósseas ou microfraturas trabeculares, não observa-

Quadro 2.2 **Intensidades de Sinal de RM de Vários Tecidos**

TECIDO	**IMAGEM**	
	PONDERADA EM T1	***PONDERADA EM T2***
Hematoma, hemorragia (aguda, subaguda)	Intermediária/Alta	Alta
Hematoma, hemorragia (crônica)	Baixa	Baixa
Gordura, medula óssea gordurosa	Alta	Intermediária
Músculos, nervos, cartilagem hialina	Intermediária	Intermediária
Osso cortical, tendões, ligamentos, fibrocartilagem, tecido cicatricial	Baixa	Baixa
Cartilagem hialina	Intermediária	Intermediária
Medula óssea vermelha (hematopoética)	Baixa	Intermediária
Ar	Baixa	Baixa
Líquido	Intermediária	Alta
Líquido proteináceo	Alta	Alta
Tumores (em geral)	Intermediária a baixa	Alta
Lipoma	Alta	Intermediária
Hemangioma	Intermediária (ligeiramente maior que o músculo)	Alta

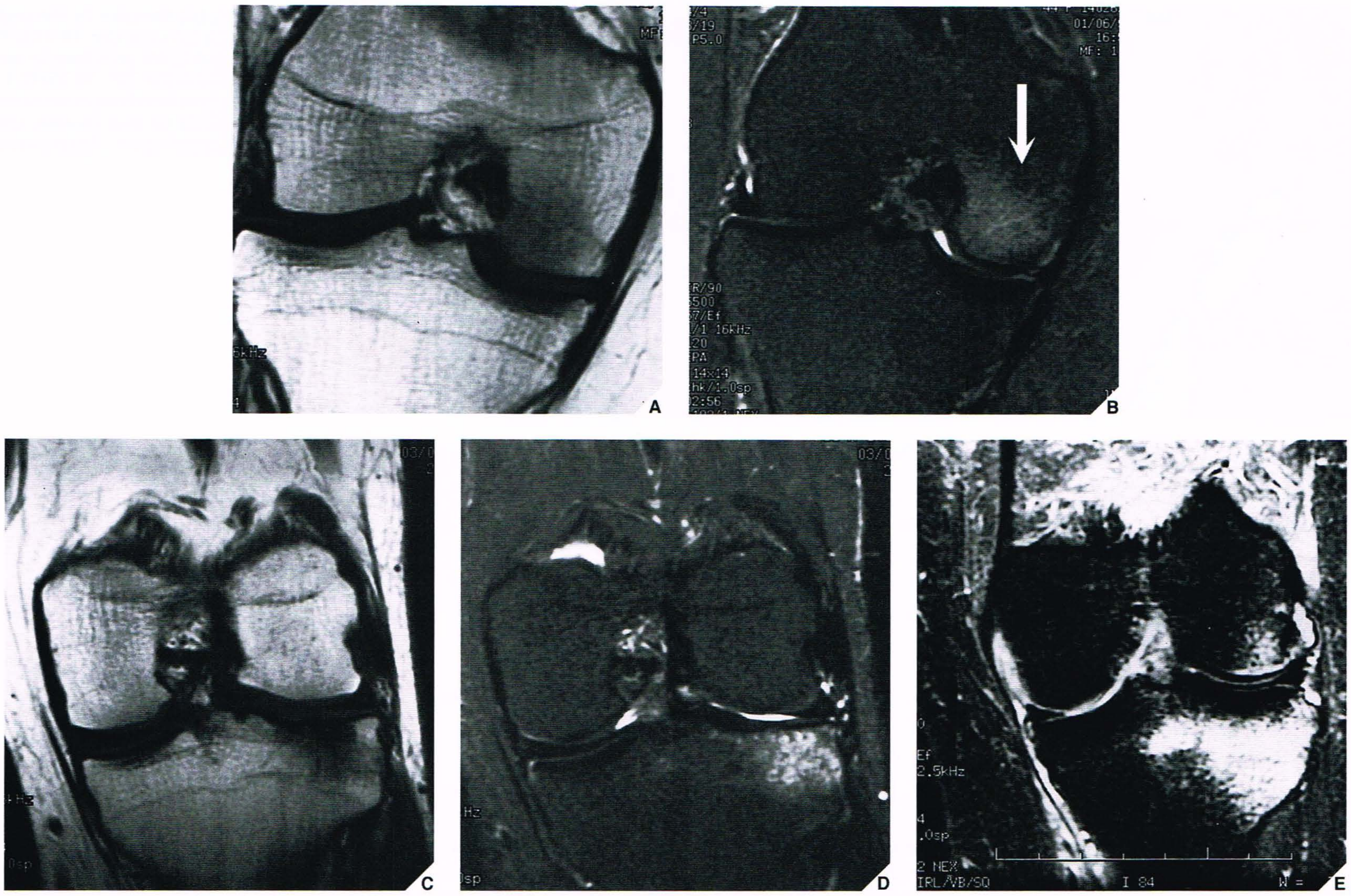

Fig. 2.20 Contusão óssea (lesão trabecular). **(A)** Imagem de RM coronal ponderada em T1 de uma mulher de 44 anos de idade que sofreu traumatismo no joelho direito mostra área de sinal de baixa intensidade no côndilo femoral medial. **(B)** Na imagem em spin-eco rápida em inversão–recuperação (FSE-IR), a lesão trabecular torna-se mais visível como um foco de sinal de intensidade elevada contra o fundo de baixa intensidade de gordura medular suprimida (*seta*). Em um outro paciente, um homem de 35 anos, as imagens de RM coronais ponderadas em T1 **(C)** e em FSE-IR **(D)** mostram lesão trabecular da face lateral do platô tibial do joelho esquerdo. Em uma mulher de 29 anos de idade, a RM coronal IR ponderada em T2 com saturação da gordura **(E)** mostra lesão trabecular do côndilo femoral lateral e da face lateral da porção proximal da tíbia.

das à radiografia e à TC, são bem mostradas por esta técnica (Fig. 2.20). Fraturas ocultas, que podem não ser diagnosticadas em radiografias convencionais, tornam-se evidentes à RM (Fig. 2.21).

Ocasionalmente, as imagens de RM podem ser realçadas por injeção intravenosa de Gd-DTPA, substância conhecida como gadolínio, um composto paramagnético que mostra maior intensidade de sinal nas imagens ponderadas em T1. O mecanismo pelo qual o gadolínio produz realce na RM é fundamentalmente diferente do mecanismo de contraste da TC. Ao contrário do iodo na TC, o próprio gadolínio não produz sinal de RM. Em vez disso, atua encurtando os tempos de relaxamento T1 e T2 dos tecidos para os quais extravasa, resultando em aumento da intensidade do sinal nas seqüências de imagens ponderadas em T1 (TR/TE curto).

A artrorressonância magnética tornou-se popular nos últimos anos. A acurácia diagnóstica desta técnica pode exceder a da RM convencional, visto que as estruturas intra-articulares são mais bem mostradas se forem separadas por meio de distensão capsular. Esta distensão pode ser produzida com injeção intra-articular de contraste, como a dimeglumina gadopentato (gadolínio) diluída ou soro fisiológico. Mais comumente, uma mistura de soro fisiológico estéril, contraste iodado, lidocaína a 1% (ou Xylocaine) e gadolínio-DTPA é injetada na articulação sob orientação fluoroscópica. As imagens produzidas são muito semelhantes àquelas obtidas da articulação com líquido articular preexistente (derrame articular). Na prática médica, a artrorressonância magnética é predominantemente usada na avaliação de anormalidades do ombro, como transtorno interno, instabilidade da articulação glenoumeral, transtornos do manguito rotador ou anormalidades da cartilagem articular e do lábio cartilaginoso (Fig. 2.22). A artrorressonância magnética indireta é um procedimento no qual é administrada uma injeção intravenosa de gadolínio antes da RM da articulação. Esta técnica, assim como a própria artrografia por ressonância magnética, pode melhorar a detecção de rupturas do manguito rotador, patologia do lábio e capsulite adesiva.

A angiorressonância magnética (ARM) é uma técnica que ajuda a visualizar vasos sangüíneos. Ao contrário da angiografia contrastada convencional, não visualiza o volume sangüíneo em si, porém representa uma propriedade do fluxo sangüíneo. Uma de suas vantagens é que, após a coleta de um conjunto de dados tridimensional, pode-se escolher qualquer número de direções da imagem. Esta característica também elimina a superposição vascular. Foram propostas muitas seqüências de pulso para produzir contraste angiográfico. Algumas são baseadas no rápido influxo de sangue relaxado para a região na qual o tecido estacionário é saturado. Estes métodos são denominados tempo de movimento — *time-of-flight* (TOF) — ou realce relacionado ao fluxo

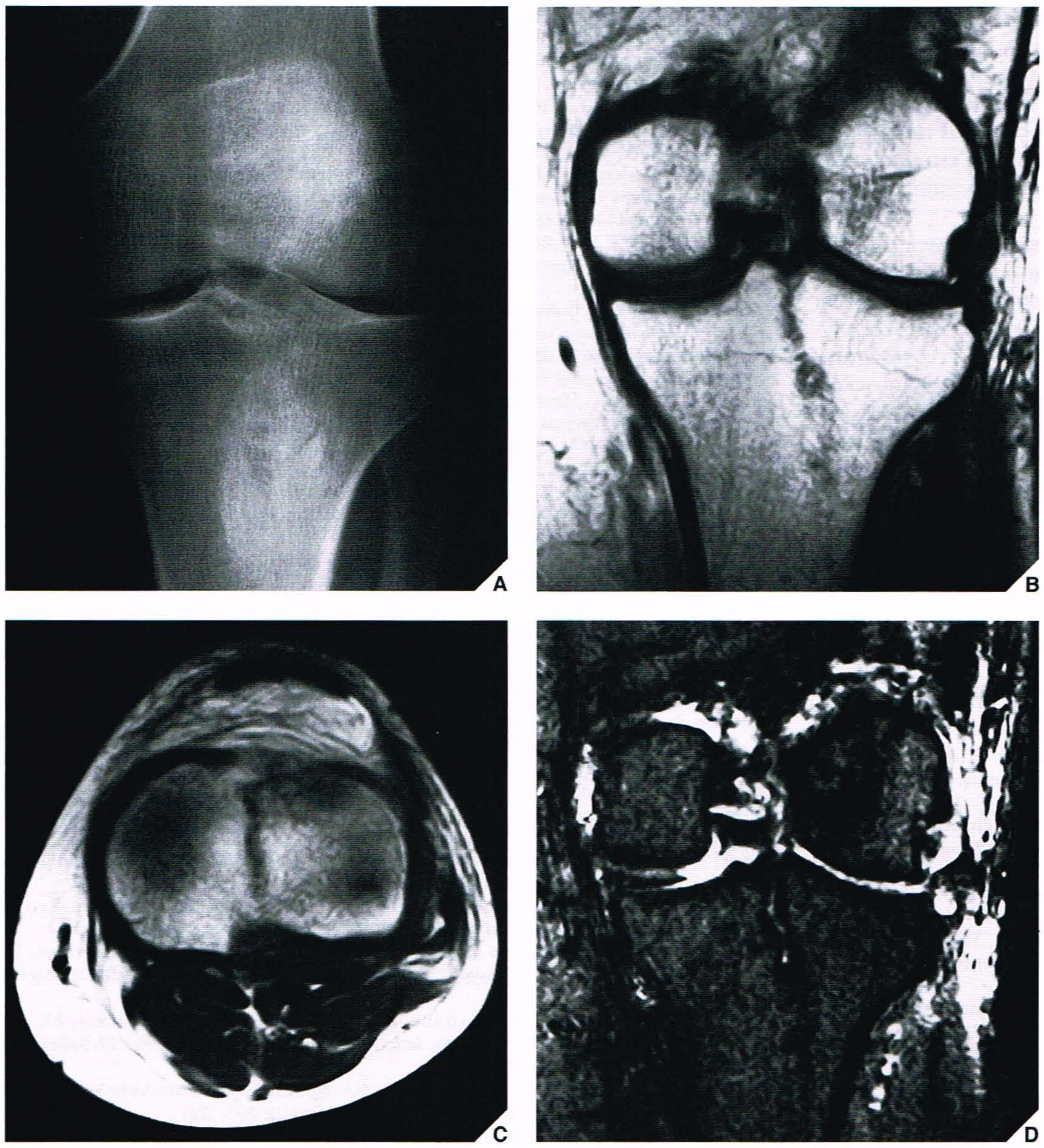

Fig. 2.21 Fratura oculta da tíbia. Uma mulher de 47 anos de idade sofreu lesão no joelho esquerdo em um acidente automobilístico. **(A)** A incidência ântero-posterior mostra área esclerótica na porção proximal da tíbia, porém não se observa fratura definitiva. Imagens de RM ponderadas em T1 **(B)** coronal e **(C)** axial mostram uma linha de fratura vertical estendendo-se para as espinhas tibiais. **(D)** Imagem de RM coronal ponderada em T2 em inversão–recuperação além da linha de fratura mostra as rupturas do menisco lateral e do ligamento colateral lateral, e também líquido articular.

Fig. 2.22 Ruptura do lábio glenoidal. Artrografia por ressonância magnética de um homem de 26 anos de idade que sofreu lesão no ombro direito mostra várias anormalidades. **(A)** Imagem de RM coronal ponderada em T1 com saturação de gordura mostra ruptura do lábio cartilaginoso inferior da glenóide. **(B)** Imagem de RM axial ponderada em T1 com saturação de gordura mostra lacerações dos lábios cartilaginosos anterior e posterior associadas a arrancamento da cápsula articular anterior.

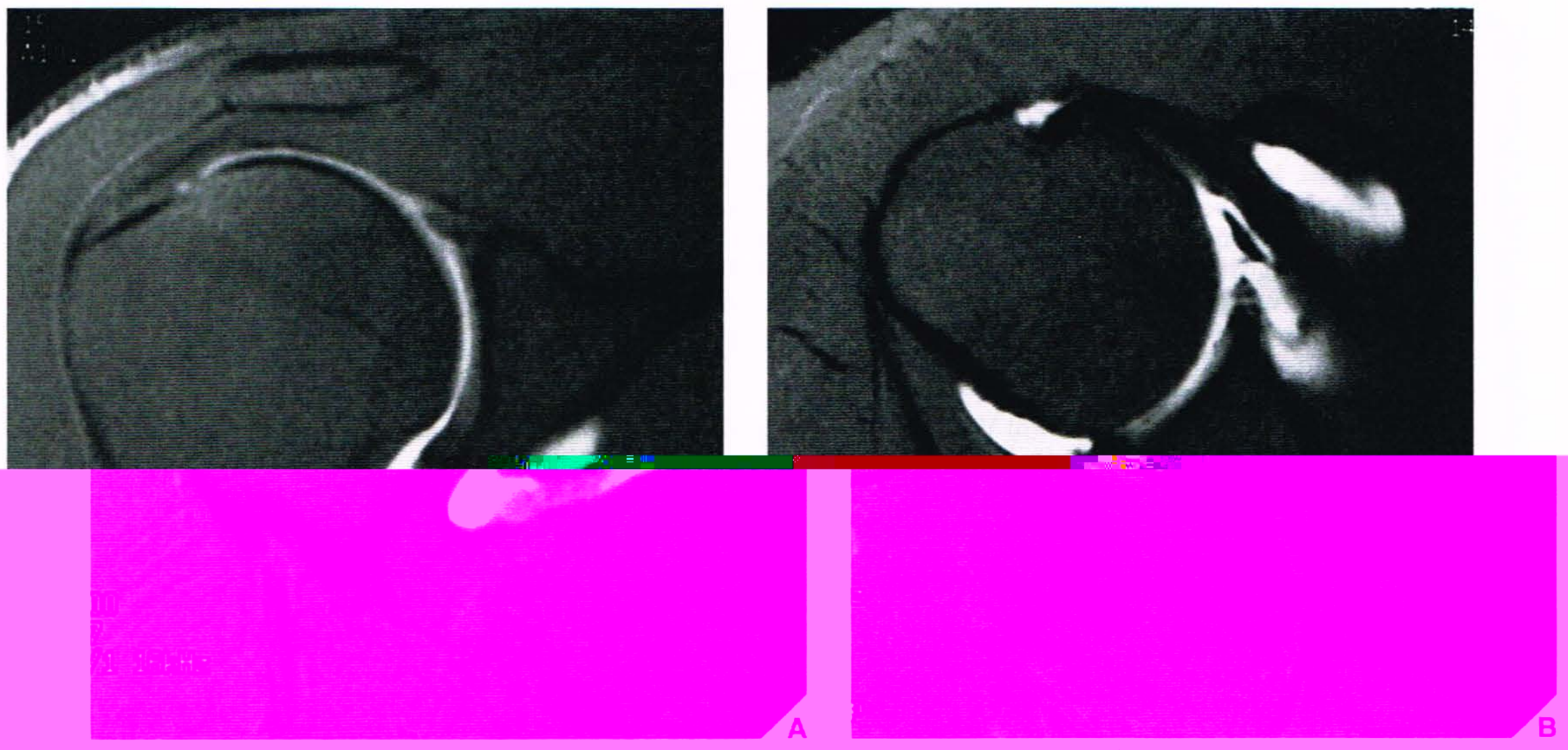

(FRE). Outros, baseados na mudança de fase dependente de velocidade do sangue em movimento na presença de um gradiente de campo magnético, são denominados métodos de contraste de fase. Alguns métodos envolvem a subtração de imagens com defasagem de fluxo de imagens com compensação de fluxo. As aplicações da ARM na radiologia ortopédica incluem avaliação de estruturas vasculares em pacientes que sofreram traumatismo dos membros e avaliação da vascularização das neoplasias musculoesqueléticas.

Embora a RM tenha muitas vantagens, também existem desvantagens. Estas incluem as contra-indicações típicas de examinar pacientes com marcapassos cardíacos, grampos em aneurisma cerebral e claustrofobia. A presença de objetos metálicos, como grampos cirúrgicos ferromagnéticos, causa perda focal do sinal com ou sem distorção de imagem. Os objetos metálicos criam "buracos na imagem", porém os objetos ferromagnéticos causam maior distorção. Como na TC, um efeito de volume parcial pode ser observado nas RM, causando armadilhas ocasionais de interpretação.

LEITURAS SUGERIDAS

Abdel-Dayem HM. The role of nuclear medicine in primary bone and soft tissue tumors. *Semin Nucl Med* 1997;27:355–363.

Adam G, Drobnitzky M, Nolte-Ernsting CCA, Günther RW. Optimizing joint imaging: MR imaging techniques. *Eur Radiol* 1996;6:882–889.

Aisen AN, Martel W, Braunstein EM, McMillin KI, Phillips WA, Kling TF. MRI and CT evaluation of primary bone and soft tissue tumors. *AJR Am J Roentgenol* 1986;146:749–756.

Allman K, Schafer O, Hauer M, et al. Indirect MR arthrography of the unexercised glenohumeral joint in patients with rotator cuff tears. *Invest Radiol* 1999;34:435–440.

Al Sheikh W, Sfakianakis GN, Mnaymneh W, et al. Subacute and chronic bone infections: diagnosis using In-111, Ga-67, and Tc-99m MDP bone scintigraphy, and radiography. *Radiology* 1985;155:501–506.

Alazraki NP. Radionuclide imaging in the evaluation of infectious and inflammatory disease. *Radiol Clin North Am* 1993;31:783–794.

Alazraki N, Dries D, Datz F, Lawrence P, Greenberg E, Taylor A Jr. Value of a 24-hour image (four-phase bone scan) in assessing osteomyelitis in patients with peripheral vascular disease. *J Nucl Med* 1985;26:711–717.

Alley MT, Shifrin RY, Pelc NJ, Herfkens RJ. Ultrafast contrast-enhanced three-dimensional MR angiography: state of the art. *Radiographics* 1998;18:273–285.

Ammann W, Matheson GO. Radionuclide bone imaging in the detection of stress fractures. *Clin J Sports Med* 1991;1:115–122.

Anderson MW, Greenspan A. State of the art: stress fractures. *Radiology* 1996;199:1–12.

Aoki J, Watanabe H, Shinozaki T, et al. FDG PET of primary benign and malignant bone tumors: standardized uptake value in 52 lesions. *Radiology* 2001;219:774–777.

Aoki J, Watanabe H, Shinozaki T, Takagishi K, Tokunaga M, Koyama Y, Sato N, Endo K. FDG-PET for preoperative differential diagnosis between benign and malignant soft tissue masses. *Skeletal Radiol* 2003;32:133–138.

Arndt WF III, Truax AL, Barnett FM, Simmons GE, Brown DC. MR diagnosis of bone contusions of the knee: comparison of coronal T2-weighted fast spin-echo with fat saturation and fast spin-echo STIR images with conventional STIR images. *AJR Am J Roentgenol* 1996;166:119–124.

Ballinger PW. *Merrill's atlas of radiographic positions and radiologic procedures,* 3rd ed, vol. 1. St Louis: Mosby; 1986.

Beck RN. Radionuclide imaging principles. In: Taveras JM, Ferrucci JT, eds. *Radiology—diagnosis, imaging, intervention,* vol. 1. Philadelphia: JB Lippincott; 1990:1–9.

Becker W, Goldenberg DM, Wolf F. The use of monoclonal antibodies and antibody fragments in the imaging of infectious lesions. *Semin Nucl Med* 1994;24:142–153.

Beltran J, Bencardino J, Mellado J, Rosenberg ZS, Irish RD. MR arthrography of the shoulder: variants and pitfalls. *Radiographics* 1997;17:1403–1412.

Beltran J, Gray LA, Bools JC, Zuelzer W, Weis LD, Unverferth LJ. Rotator cuff lesions of the shoulder: evaluation by direct sagittal CT arthrography. *Radiology* 1986;160:161–165.

Beltran J, Rosenberg ZS, Chandnani VP, Cuomo F, Beltran S, Rokito A. Glenohumeral instability: evaluation with MR arthrography. *Radiographics* 1997;17:657–673.

Bordalo-Rodrigues M, Galant C, Lonneux M, Clause D, Vande Berg BC. Focal nodular hyperplasia of the hematopietic marrow simulating vertebral metastasis on FDG positron emission tomography. *AJR Am J Roentgenol* 2003;180:669–671.

Borders J, Kerr E, Sartoris DJ, et al. Quantitative dual-energy radiographic absorptiometry of the lumbar spine: in vivo comparison with dual-photon absorptiometry. *Radiology* 1989;170:129–131.

Brandt TD, Cardone BW, Grant TH, Post M, Weiss CA. Rotator cuff sonography: a reassessment. *Radiology* 1989;173:323–327.

Brower AC. *Arthritis in black and white,* 2nd ed. Philadelphia: Saunders; 1997.

Brown ML, O'Connor MK, Hung JC, Hayostek RJ. Technical aspects of bone scintigraphy. *Radiol Clin North Am* 1993;31:721–730.

Buckwalter KA, Braunstein EM. Digital skeletal radiography. *AJR Am J Roentgenol* 1992;158:1071–1080.

Buckwalter KA, Rydberg J, Kopecky KK, Crow K, Yang EL. Musculoskeletal imaging with multislice CT. Pictorial Essay. *AJR Am J Roentgenol* 2001;176:979–986.

Burk DL, Mears DC, Kennedy WH, Cooperstein LA, Herbert DL. Three-dimensional computed tomography of acetabular fractures. *Radiology* 1985;155:183–186.

Chhem RK, Cardinal E, Cho KH. Skeletal and superficial soft tissues. In: McGahan JP, Goldberg BB, eds. *Diagnostic ultrasound. A logical approach.* Philadelphia: Lippincott-Raven Publishers; 1998:1115–1134.

Dalinka MK, Boorstein JM, Zlatkin MB. Computed tomography of musculoskeletal trauma. *Radiol Clin North Am* 1989;27:933–944.

Datz FL. Indium-111-labeled leukocytes for the detection of infection: current status. *Semin Nucl Med* 1994;24:92–109.

Datz FL, Morton KA. New radiopharmaceuticals for detecting infection. *Invest Radiol* 1993;28:356–365.

Delfaut EM, Beltran J, Johnson G, Rousseau J, Marchandise X, Cotten A. Fat suppression in MR imaging: techniques and pitfalls. *Radiographics* 1999;19:373–382.

Delpassand ES, Garcia JR, Bhadkamkar V, Podoloff DA. Value of SPECT imaging of the thoracolumbar spine in cancer patients. *Clin Nucl Med* 1995;20:1047–1051.

Derchi LE, Balconi G, DeFlaviis L, Oliva A, Rosso F. Sonographic appearance of hemangiomas of skeletal muscle. *J Ultrasound Med* 1989;8:263–267.

Deutsch AL, Mink JH. Magnetic resonance imaging of musculoskeletal injuries. *Radiol Clin North Am* 1989;27:983–1002.

Dewhirst MW, Sostman HD, Leopold KA, et al. Soft-tissue sarcomas: MR imaging and MR spectroscopy for prognosis and therapy monitoring. *Radiology* 1990;174:847–853.

Disler DG, Recht MP, McCauley TR. MR imaging of articular cartilage. *Skeletal Radiol* 2000;29:367–377.

Erlemann R, Reiser MF, Peters PE, et al. Musculoskeletal neoplasms: static and dynamic Gd-DTPA-enhanced MR imaging. *Radiology* 1989;171:767–773.

Erlemann R, Sciuk J, Bosse A, et al. Response of osteosarcoma and Ewing sarcoma to preoperative chemotherapy: assessment with dynamic and static MR imaging and skeletal scintigraphy. *Radiology* 1990;175:791–796.

Erlemann R, Vassallo P, Bongartz G, et al. Musculoskeletal neoplasms: fast low-angle shot MR imaging with and without Gd-DTPA. *Radiology* 1990;176:489–495.

Errico TJ. The role of diskography in the 1980s. *Radiology* 1989;162:285–286.

Even-Sapir E, Martin RH, Barnes DC, Pringle CR, Iles SE, Mitchell MJ. Role of SPECT in differentiating malignant from benign lesions in the lower thoracic and lumbar vertebrae. *Radiology* 1993;187:193–198.

Farooki S, Seeger LL. Magnetic resonance imaging in the evaluation of ligament injuries. *Skeletal Radiol* 1999;28:61–74.

Feldman F, van Heertum R, Manos C. ^{18}FDG PET scanning of benign and malignant musculoskeletal lesions. *Skeletal Radiol* 2003;32:201–208.

Ferrucci JT. Imaging algorithms for radiologic diagnosis. In: Traveras JM, Ferrucci JT, eds. *Radiology—diagnosis, imaging, intervention,* vol. 1. Philadelphia: JB Lippincott; 1990:1–79.

Fishman EK. Spiral CT evaluation of the musculoskeletal system. In: Fishman EK, Jeffrey RB Jr, eds. *Spiral CT. Principles, techniques, and clinical applications.* Philadelphia: Lippincott-Raven;1998:273–298.

Fishman EK, Wyatt SH, Bluemke DA, Urban BA. Spiral CT of musculoskeletal pathology: preliminary observations. *Skeletal Radiol* 1993;22:253–256.

Flannigan B, Kursunoglu-Brahme S, Snyder S, et al. MR arthrography of the shoulder: comparison with conventional MR imaging. *AJR Am J Roentgenol* 1990;155:829–832.

Fogelman I, Ryan PJ. Bone scanning in Paget's disease. In: Collier BD Jr, Fogelman I, Rosenthal L, eds. *Skeletal nuclear medicine.* St. Louis: Mosby; 1996:171–181.

Foley WD, Wilson CR. Digital orthopedic radiography: vascular and nonvascular. In: Galasko CSB, Isherwood I, eds. *Imaging techniques in orthopedics.* London: Springer-Verlag; 1989:145–158.

Foo TKF, Sawyer AM, Faulkner WH, Mills DG. Inversion in the steady state: contrast optimization and reduced imaging time with fast three-dimensional inversion-recovery-prepared GRE pulse sequences. *Radiology* 1994;191:85–90.

Fornage BD. Achilles tendon: US examination. *Radiology* 1986;159:759–764.

Fox IM, Zeiger L. Tc-99m-HMPAO leukocyte scintigraphy for the diagnosis of osteomyelitis in diabetic foot infections. *J Foot Ankle* Surg 1993;32:591–594.

Freiberger RH. Introducing arthrography. In: Freiberger RH, Kaye JJ, eds. *Arthrography.* New York: Appleton-Century-Crofts; 1979:1–4.

Freiberger RH, Pavlov H. Knee arthrography. *Radiology* 1988;166:489–492.

Fuchs AW. Cervical vertebrae (part I). *Radiogr Clin Photogr* 1940;16:2–17.

Genant HK, Doi K, Mall JC. Optical versus radiographic magnification for fine-detail skeletal radiography. *Invest Radiol* 1975;10:160–172.

Genant HK, Doi K, Mall JC, Sickles EA. Direct radiographic magnification for skeletal radiology. An assessment of image quality and clinical application. *Radiology* 1977;123:47–55.

Gerscovich EO, Cronan MS, Greenspan A, Jain K, McGahan JP. Developmental dysplasia of the hip (DDH): three-dimensional ultrasound evaluation. Proceedings of the 4th Congress of the International Society for Musculoskeletal Sonography (ISMUS), Madrid, Spain, 1998:71–74.

Gerscovich EO, Greenspan A, Cronan MS, Karol LA, McGahan JP. Three-dimensional sonographic evaluation of developmental dysplasia of the hip: preliminary findings. *Radiology* 1994;190:407–410.

Goodman PC, Jeffrey RB Jr, Brant-Zawadzki M. Digital subtraction angiography in extremity trauma. *Radiology* 1984;153:61–64.

Greenspan A, Tehranzadeh J. Imaging of infectious arthritis. *Radiol Clin North Am* 2001;39:267–276.

Greenspan A. Tumors of cartilage origin. *Orthop Clin North Am* 1989;20:347–366.

Greenspan A. Imaging modalities in orthopaedics. In: Chapman MW, ed. *Chapman's Orthopaedic Surgery*, 3rd ed. Philadelphia: Lippincott-Williams & Wilkins; 2001:53–74.
Greenspan A, Norman A. The radial head-capitellum view: useful technique in elbow trauma. *AJR Am J Roentgenol* 1982;138:1186–1188.
Greenspan A, Stadalnik RC. A musculoskeletal radiologist's view of nuclear medicine. *Semin Nucl Med* 1997;27:372–385.
Guhlmann A, Brecht Krauss D, Suger G, et al. Fluorine-18-FDG PET and technetium-99m antigranulocyte antibody scintigraphy in chronic osteomyelitis. *J Nucl Med* 1998;39:2145–2152.
Haacke EM, Tkach JA. Fast MR imaging: techniques and clinical applications. *AJR Am J Roentgenol* 1990;155:951–964.
Hamper UM, Trapanotto V, Sheth S, DeJong MR, Caskey CI. Three-dimensional US: preliminary clinical experience. *Radiology* 1994;191:397–401.
Harcke HT, Grisson LE. Performing dynamic sonography of the infant hip. *AJR Am J Roentgenol* 1990;155:837–844.
Harned EM, Mitchell DG, Burk DJ, Vinitski S, Rifkin MD. Bone marrow findings on magnetic resonance images of the knee: accentuation by fat suppression. *Magn Reson Imaging* 1990;8:27–31.
Heiken JP, Brink JA, Vannier MW. Spiral (helical) CT. *Radiology* 1993;189:647–656.
Helgason JW, Chandnani VP, Yu JS. MR arthrography: a review of current technique and applications. *AJR Am J Roentgenol* 1997;168:1473–1480.
Ho C, Sartoris DJ, Resnick D. Conventional tomography in musculoskeletal trauma. *Radiol Clin North Am* 1989;27:929–932.
Hodler J, Fretz CJ, Terrier F, Gerber C. Rotator cuff tears: correlation of sonographic and surgical findings. *Radiology* 1988;169:791–794.
Holder LE. Bone scintigraphy in skeletal trauma. *Radiol Clin North Am* 1993;31:739–781.
Hopper KD, Pierantozzi D, Potok PS, et al. The quality of 3D reconstructions from 1.0 and 1.5 pitch helical and conventional CT. *J Comput Assist Tomogr* 1996;20:841–847.
Hu H, He HD, Foley WD, Fox SH. Four multidetector-row helical CT: image quality and volume coverage speed. *Radiology* 2000;215:55–62.
Hunter JC, Blatz DJ, Escobedo EM. SLAP lesions of the glenoid labrum: CT arthrographic and arthroscopic correlation. *Radiology* 1992;184:513–518.
Jacobson AF. Bone scanning in metastatic disease. In: Collier BD Jr, Fogelman I, Rosenthall L, eds. *Skeletal nuclear medicine.* St. Louis: Mosby; 1996:87–123.
Jadvar H, Conti PS. Diagnostic utility of FDG PET in multiple myeloma. *Skeletal Radiol* 2002;31:690–694.
Johnson RP. The role of bone imaging in orthopedic practice. *Semin Nucl Med* 1997;27:386–389.
Jung H-S, Jee W-H, McCauley TR, Ha K-Y, Choi K-H. Discrimination of metastatic from acute osteoporotic compression spinal fractures with MR imaging. *Radiographics* 2003;23:179–187.
Kapelov SR, Teresi LM, Bradley WG, et al. Bone contusions of the knee: increased lesion detection with fast spin echo imaging with spectroscopic fat saturation. *Radiology* 1993;189:901–904.
Kaplan PA, Anderson MC, Norris MA, Matamoros A Jr. Ultrasonography of post-traumatic soft-tissue lesions. *Radiol Clin North Am* 1989;27:973–982.
Kaplan PA, Matamoros A Jr, Anderson JC. Sonography of the musculoskeletal system. *AJR Am J Roentgenol* 1990;155:237–245.
King AD, Peters AM, Stuttle AWJ, Lavender JP. Imaging of bone infection with labelled white cells: role of contemporaneous bone marrow imaging. *Eur J Nucl Med* 1990;17:148–151.
König H, Sieper J, Wolf KJ. Rheumatoid arthritis: evaluation of hypervascular and fibrous pannus with dynamic MR imaging enhanced with Gd-DTPA. *Radiology* 1990;176:473–477.
Kostakoglu L, Agress Jr H, Goldsmith SJ. Clinical role of FDG PET in evaluation of cancer patients. *Radiographics* 2003;23:315–340.
Krinsky G, Rofsky NM, Weinreb JC. Nonspecificity of short inversion time inversion recovery (STIR) as a technique of fat suppression: pitfalls in image interpretation. *AJR Am J Roentgenol* 1996;166:523–526.
Kuszyk BS, Heath DG, Bliss DF, Fishman EK. Skeletal 3-D CT: advantages of volume rendering over surface rendering. *Skeletal Radiol* 1996;25:207–214.
Lang P, Steiger P, Faulkner K, Glüer C, Genant HK. Osteoporosis. Current techniques and recent developments in quantitative bone densitometry. *Radiol Clin North Am* 1991;29:49–76.
Lang TF, Augat P, Lane NE, Genant HK. Trochanteric hip fracture: strong association with spinal trabecular bone mineral density measured with quantitative CT. *Radiology* 1998;209:525–530.
Levinsohn EM, Palmer AK, Coren AB, Zinberg E. Wrist arthrography: the value of the three compartment injection technique. *Skeletal Radiol* 1987;16:539–544.
Lodge MA, Lucas JD, Marsken PK, et al. A PET Study: 18-FDG uptake in soft tissue masses. *Eur J Nucl Med* 1999;26:22–30.
Love C, Din AS, Tomas MB, Kalapparambath TP, Palestro CJ. Radionuclide bone imaging: an illustrative review. *Radiographics* 2003;23:341–358.
Lund PJ, Nisbet JK, Valencia FG, Ruth JT. Current sonographic applications in orthopedics. *AJR Am J Roentgenol* 1996;166:889–895.
Magid D, Fishman EK. Imaging of musculoskeletal trauma in three dimensions. *Radiol Clin North Am* 1989;27:945–956.
Mao J, Yan H. Fat tissue and fat suppression. *Magn Reson Imaging* 1993;11:385–393.
Massengill AD, Seeger LL, Yao L, et al. Labrocapsular ligamentous complex of the shoulder: normal anatomy, anatomic variation, and pitfalls of MR imaging and MR arthrography. *Radiographics* 1994;14:1211–1223.
McAfee JG. Update on radiopharmaceuticals for medical imaging. *Radiology* 1989;171:593–601.
McCollough CH, Zink FE. Performance evaluation of a multi-slice CT system. *Med Phys* 1999;26:2223–2230.
Meuli RA, Wedeeen VJ, Geller SC, et al. MR gated subtraction angiography: evaluation of lower extremities. *Radiology* 1986;159:411–418.
Mink JH, Deutsch AL. Occult cartilage and bone injuries of the knee: detection, classification, and assessment with MR imaging. *Radiology* 1989;170:823–829.
Mitchell DG, Stolpen AH, Siegelman ES, Bolinger L, Outwater EK. Fatty tissue on opposed-phase MR images: paradoxical suppression of signal intensity by paramagnetic contrast agents. *Radiology* 1996;198:351–357.
Murphey MD, Quale JL, Martin NL, Bramble JM, Cook LT, Dwyer SJ III. Computed radiography in musculoskeletal imaging: state of the art. *AJR Am J Roentgenol* 1992;158:19–27.
Murray IPC, Dixon J. The role of single photon emission computed tomography in bone scintigraphy. *Skeletal Radiol* 1989;18:493–505.
Negendank WG, Crowley MG, Ryan JR, Keller NA, Evelhoch JL. Bone and soft-tissue lesions: diagnosis with combined H-1 MR imaging and P-31 MR spectroscopy. *Radiology* 1989;173:181–188.
Newhouse KE, El-Khoury GY, Buckwalter JA. Occult sacral fractures in osteopenic patients. *J Bone Joint Surg [Am]* 1992;74A:1472–1477.
Ney DR, Fishman EK, Kawashima A, et al. Comparison of helical and serial CT with regard to three-dimensional imaging of musculoskeletal anatomy. *Radiology* 1992;185:865–869.
Palestro CJ, Roumanas P, Swyer AJ, Kim CK, Goldsmith SJ. Diagnosis of musculoskeletal infection using combined In-111 labeled leukocyte and Tc-99m SC marrow imaging. *Clin Nucl Med* 1992;17:269–273.
Palestro CJ, Torres MA. Radionuclide imaging in orthopedic infections. *Semin Nucl Med* 1997;27:334–345.
Palmer WE. MR arthrography: is it worthwhile? *Top Magn Reson Imaging* 1996;8:24–43.
Palmer WE, Brown JH, Rosenthal DI. Rotator cuff: evaluation with fat-suppressed MR arthrography. *Radiology* 1993;188:683–687.
Palmer WE, Brown JH, Rosenthal DI. Labral-ligamentous complex of the shoulder: evaluation with MR arthrography. *Radiology* 1994;190:645–651.
Palmer WE, Caslowitz PL, Chew FS. MR arthrography of the shoulder: normal intraarticular structures and common abnormalities. *AJR Am J Roentgenol* 1995;164:141–146.
Peh WC, Cassar-Pullicino VN. Magnetic resonance arthrography: current status. *Clin Radiol* 1999;54:575–587.
Pennington WT, Mott MP, Thometz JG, Sty JR, Metz D. Photopenic bone scan osteomyelitis: a clinical prospective. *J Pediatr Orthop* 1999;19:695–698
Peterfy CG, Majumdar S, Lang P, van Dijke CF, Sack K, Genant HK. MR imaging of the arthritic knee: improved discrimination of cartilage, synovium, and effusion with pulsed saturation transfer and fat-suppressed T1-weighted sequences. *Radiology* 1994;191:413–419.
Petersein J, Saini S. Fast MR imaging: technical strategies. *AJR Am J Roentgenol* 1995;165:1105–1109.
Petersilge CA, Lewin JS, Duerk JL, Hatem SF. MR arthrography of the shoulder: rethinking traditional imaging procedures to meet the technical requirements of MR imaging guidance. *AJR Am J Roentgenol* 1997;169:1453–1457.
Pettersson H, Resnick D. Musculoskeletal imaging. *Radiology* 1998;208:561–562.
Piraino DW, Davros WJ, Lieber M, et al. Selenium-based digital radiography versus conventional film-screen radiography of the hands and feet: a subjective comparison. *AJR Am J Roentgenol* 1999;172:177–184.
Pretorius DH, Nelson TR, Jaffe JS. 3-dimensional sonographic analysis based on color flow Doppler and gray scale image data: a preliminary report. *J Ultrasound Med* 1992;11:225–232.
Pugh DG, Winkler TN. Scanography of leg-length measurement: an easy satisfactory method. *Radiology* 1966;87:130–133.
Rankin RN, Fenster A, Downey DB, Munk PL, Levin MF, Vellet AD. Three-dimensional sonographic reconstruction: techniques and diagnostic applications. *AJR Am J Roentgenol* 1993;161:695–702.
Ravenel JG, Gordon LL, Pope TL, Reed CE. FDG-PET uptake in occult acute pelvic fracture. *Skeletal Radiol* 2004;33:99–101.
Reed MH. Limb-length discrepancies. In: Reed MH, ed. *Pediatric skeletal radiology.* Baltimore: Williams & Wilkins; 1992:666–668.
Reeder SB, Pelc NJ, Alley MT, Gold GE. Rapid imaging of articular cartilage with steady-state free precession and multipoint fat-water separation. *AJR Am Roentgenol* 2003;180:357–362.
Reinus WR, Hardy DC, Totty WG, Gilula LA. Arthrographic evaluation of the carpal triangular fibrocartilage complex. *J Hand Surg* 1987;12:495–503.
Reuther G, Mutschler W. Detection of local recurrent disease in musculoskeletal tumors: magnetic resonance imaging versus computed tomography. *Skeletal Radiol* 1990;19:85–90.
Rosenberg ZS, Cheung Y. Diagnostic imaging of the ankle and foot. In: Jahss MH, ed. *Disorders of the foot and ankle,* 2nd ed. Philadelphia: WB Saunders; 1991:109–154.
Rubin DA. MR imaging of the knee menisci. *Radiol Clin North Am* 1997;35:21–44.
Rubin RH, Fischman AJ, Callahan RJ, et al. ^{111}In-labeled nonspecific immunoglobulin scanning in the detection of focal infection. *N Engl J Med* 1989;321:935–940.
Rubin RH, Fischman AJ, Needleman NM, et al. Radiolabeled, nonspecific, polyclonal human immunoglobulin in the detection of focal inflammation by scintigraphy: comparison with gallium-67 citrate and technetium-99m labeled albumin. *J Nucl Med* 1989;30:385–389.
Ryan PJ, Fogelman I. The bone scan: where are we now? *Semin Nucl Med* 1995;25:76–91.
Ryan PJ, Taylor M, Grevitt M, Allen P, Shields J, Clarke SE, Fogelman I. Bone single-photon emission computed tomography in recent meniscal tears: an assessment of di-

agnostic criteria. *Eur J Nucl Med* 1993;20:703–707.
Saloner DA, Anderson CM, Lee RE. Magnetic resonance angiography. In: Higgins CB, Hricak H, Helms CA, eds. *Magnetic resonance imaging of the body,* 2nd ed. New York, Raven Press; 1992:679–718.
Sartoris DJ, Resnick D. Current and innovative methods for noninvasive bone densitometry. *Radiol Clin North Am* 1990;28:257–278.
Sartoris DJ, Sommer FG. Digital film processing: applications to the musculo-skeletal system. *Skeletal Radiol* 1984;11:274–281.
Savelli G, Maffioli L, Maccauro M, De Deckere E, Bombardieri E. Bone scintigraphy and the added value of SPECT (single photon emission tomography) in detecting skeletal lesions. *Q J Nucl Med* 2001;45:27–37.
Schauwecker DS. Osteomyelitis: diagnosis with In-111-labeled leukocytes. *Radiology* 1989;171:141–146.
Schauwecker DS. The scintigraphic diagnosis of osteomyelitis. *AJR Am J Roentgenol* 1992;158:9–18.
Schiesser M, Stumpe KDM, Trentz O, Kossmann T, von Schulthess GK. Detection of metallic implant-associated infections with FDG PET in patients with trauma: correlation with microbiologic results. *Radiology* 2003;226:391–398.
Schirrmeister H, Guhlmann A, Elsner K, et al. Sensitivity in detecting osseous lesions depends on anatomic localization: planar bone scintigraphy versus ^{18}F PET. *J Nucl Med* 1999;40:1623–1629.
Schulte-Altendorneburg G, Gebhard M, Wohlgemuth WA, Fischer W, Zentner J, Wegener R, Balzer T, Bohndorf K. MR arthrography: pharmacology, efficacy and safety in clinical trials. *Skeletal Radiol* 2003;32:1–12.
Sciuk J, Brandau W, Vollet B, et al. Comparison of technetium 99m polyclonal human immunoglobin and technetium 99m monoclonal antibodies for imaging chronic osteomyelitis: first clinical results. *Eur J Nucl Med* 1991;18:401–407.
Seibert JA, Shelton DK, Moore EH. Computed radiography x-ray exposure trends. *Acad Radiol* 1996;4:313–318.
Shapiro R. Current status of lumbar diskography (letter). *Radiology* 1986;159:815.
Shih TT, Huang KM, Li YW. Solitary vertebral collapse: distinction between benign and malignant causes using MR patterns. *J Magn Reson Imaging* 1999;9:635–642.
Shreve PD, Anzai Y, Whal RL. Pitfalls in oncologic diagnosis with FDG PET imaging: physiologic and benign variants. *Radiographics* 1999;19:61–77.
Soble MG, Kaye AD, Guay RC. Rotator cuff tear: clinical experience with sonographic detection. *Radiology* 1989;173:319–321.
Sorsdahl OA, Goodhart GL, Williams HT, Hanna LJ, Rodriguez J. Quantitative bone gallium scintigraphy in osteomyelitis. *Skeletal Radiol* 1993;22:239–242.
Sostman HD, Charles HC, Rockwell S, et al. Soft-tissue sarcomas: detection of metabolic heterogeneity with P-31 MR spectroscopy. *Radiology* 1990;176:837–843.
Steinbach LS, Palmer WE, Schweitzer ME. Special focus session. MR arthrography. *Radiographics* 2002;22:1223–1246.
Streule K, DeShriver M, Fridrich R. ^{99m}Tc-labeled HSA-nanocolloid vs ^{111}In oxine-labeled granulocytes in detecting skeletal septic process. *Nucl Med Commun* 1988;9:59–67.
Stumpe KD, Dazzi H, Schaffner A, von Schulthess GK. Infection imaging using whole-body FDG-PET. *Eur J Nucl Med* 2000;27:822–832.
Sundaram M, McLeod RA. MR imaging of tumor and tumorlike lesions of bones and soft tissues. *AJR Am J Roentgenol* 1990;155:817–824.
Swan JS, Grist TM, Sproat IA, et al. Musculoskeletal neoplasms: preoperative evaluation with MR angiography. *Radiology* 1995;194:519–524.
Totterman S, Weiss SL, Szumowski J, et al. MR fat suppression technique in the evaluation of normal structures of the knee. *J Comput Assist Tomogr* 1989;13:473–479.
Tumeh SS, Aliabadi P, Weissman BN, McNeil BJ. Chronic osteomyelitis: bone and gallium scan patterns associated with active disease. *Radiology* 1986;158:685–688.
Walker CW, Aronson J, Kaplan PA, Molpus WA, Seibert JJ. Radiologic evaluation of limb-lengthening procedures. *AJR Am J Roentgenol* 1991;156:353–358.
Yagei B, Manisals M, Yilmaz E, Ekin A, Ozaksoy D, Kovanlikaya I. Indirect MR arthrography of the shoulder in detection of rotator cuff ruptures. *Eur Radiol* 2001;11:258–262.
Zucherman J, Derby R, Hsu K, et al. Normal magnetic resonance imaging with abnormal discography. *Spine* 1988;13:1355–1359.

CAPÍTULO

3

FORMAÇÃO E CRESCIMENTO ÓSSEOS

O esqueleto é constituído de osso cortical e esponjoso, que são formas altamente especializadas de tecido conectivo. Cada tipo de tecido ósseo tem a mesma estrutura histológica básica, mas o componente cortical tem uma arquitetura compacta e sólida interrompida apenas por canais estreitos que contêm vasos sangüíneos (sistemas haversianos), enquanto o componente esponjoso consiste em trabéculas separadas por medula óssea gordurosa ou hematopoética. O osso é um material calcificado rígido e cresce pela adição de novo tecido às superfícies existentes. A remoção de osso impróprio, denominada *remodelagem simultânea*, também é um componente necessário do crescimento ósseo. Ao contrário da maioria dos tecidos, o osso cresce apenas por aposição sobre a superfície de um substrato já existente, como osso ou cartilagem calcificada. Todavia, a cartilagem cresce por proliferação celular intersticial e formação de matriz.

O osso normal é formado por intermédio de uma combinação de dois processos: *ossificação endocondral* (*encondral*) e *ossificação intramembranosa* (*membranosa*). Em geral, a constituição esponjosa desenvolve-se por ossificação endocondral, e a cortical, por ossificação intramembranosa. Uma vez formado, o osso vivo nunca fica metabolicamente em repouso. Começando no período fetal, ele constantemente é remodelado e ordena seus minerais ao longo das linhas de esforço mecânico. Este processo continua durante toda a vida, acelerando durante

lactação e na adolescência. Os fatores que controlam a formação e a reabsorção ósseas ainda não foram bem elucidados, porém um fato é certo: a formação e a reabsorção ósseas são processos associados extremamente balanceados em que a formação óssea final é igual à reabsorção óssea final.

A maior parte do esqueleto é formada por ossificação endocondral (Fig. 3.1), processo altamente organizado que transforma a cartilagem em osso e contribui principalmente para aumentar o comprimento ósseo. A ossificação endocondral é responsável pela formação de todos os ossos tubulares e planos, vértebras, base do crânio, etmóide, extremidades medial e lateral da clavícula. Por exemplo, com aproximadamente 7 semanas de vida embrionária, as células cartilaginosas (condroblastos e condrócitos) produzem um modelo de cartilagem hialina dos ossos tubulares longos a partir do agregado mesenquimal condensado. Os mecanismos que levam à calcificação da matriz cartilaginosa não estão completamente esclarecidos, porém acredita-se geralmente que os promotores da calcificação sejam pequenas vesículas ligadas por membranas conhecidas como vesículas da matriz, que estão presentes na matriz intersticial entre as células. Com aproximadamente 9 semanas, os capilares periféricos penetram no modelo, induzindo a formação de osteoblastos. O tecido ósseo é então deposi-

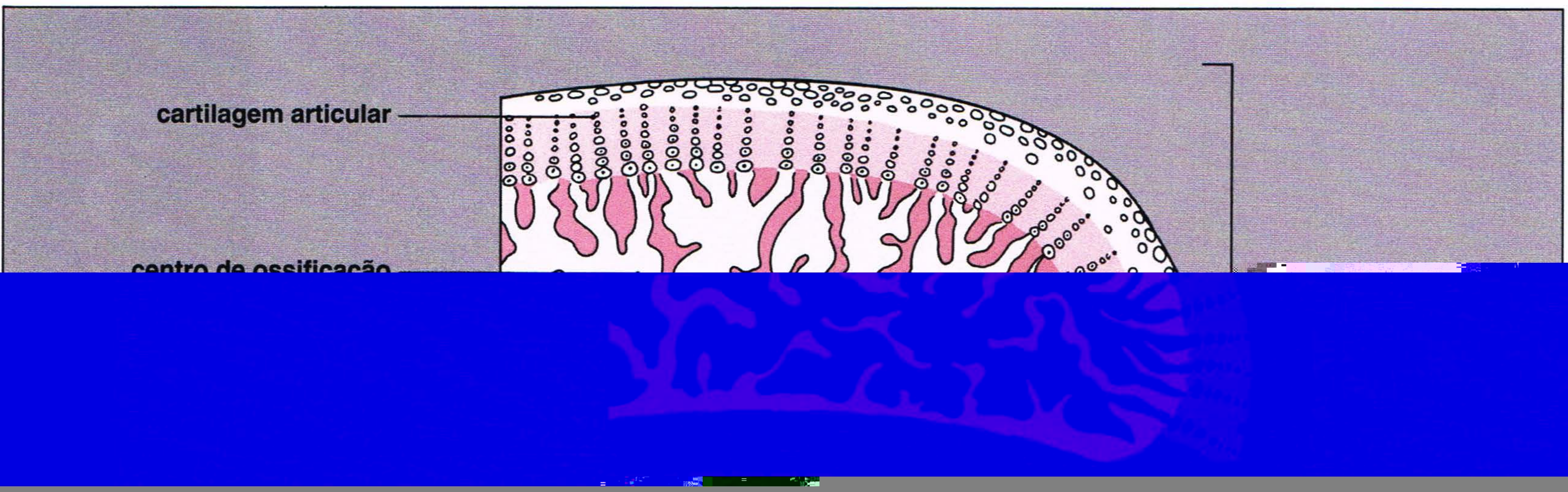
cartilagem articular

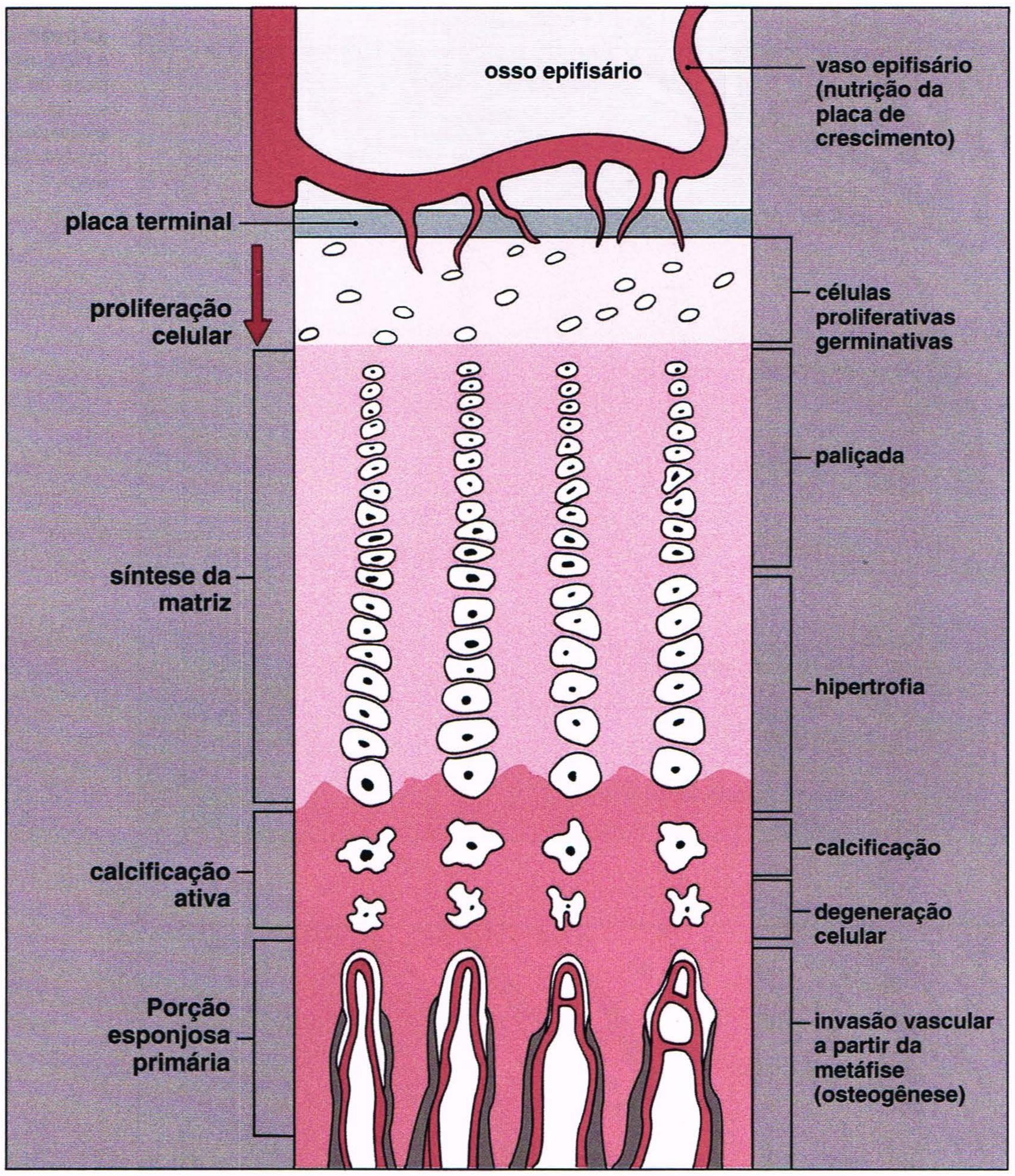

Fig. 3.2 Representação esquemática da placa de crescimento. Placa de crescimento durante o crescimento ósseo ativo. No topo do diagrama, os vasos epifisários estão nutrindo as células proliferativas germinativas. Mais abaixo, as células começam a se dispor em paliçada em colunas verticais e, à medida que se aproximam da metáfise, sofrem hipertrofia e a matriz se calcifica. A matriz calcificada é então invadida por vasos sangüíneos e a porção esponjosa primária é formada. (Modificado de Bullough PG, 1992, com permissão.)

e ossificação semelhantes às da placa de crescimento. Normalmente, a formação de osso endocondral não é observada após o fechamento da placa de crescimento.

Na ossificação intramembranosa, o osso é formado diretamente sem o estágio cartilaginoso interveniente (Fig. 3.3). Inicialmente, as células mesenquimais condensadas diferenciam-se em células osteoprogenitoras que, depois, se diferenciam em fibroblastos que produzem colágeno e tecidos conectivos fibrosos, e osteoblastos que produzem osteóide. Começando aproximadamente na nona semana de vida fetal, a membrana fibrosa produzida pelos fibroblastos forma um colar periosteal e é substituída por osteóide pela ação dos osteoblastos. Entre os ossos formados por este processo estão o frontal, o parietal e o temporal, bem como suas escamas; os ossos da porção superior da face e também as partes timpânicas do osso temporal; e o vômer e o pterigóide medial.

A ossificação intramembranosa também contribui para a formação aposicional de osso periosteal em torno das diáfises dos ossos tubulares, formando assim a substância cortical dos ossos longos e planos. Este tipo de formação óssea aumenta a largura do osso. Além do envelope periosteal na superfície externa do osso, a ossificação intramembranosa é ativa no envelope endosteal que cobre a superfície interna da cortical e no envelope haversiano na superfície interna de todos os canais intracorticais. Estes três revestimentos são locais de potente ação celular envolvendo reabsorção e formação do osso durante toda a vida.

É interessante notar que a mandíbula e as porções médias da clavícula são formadas por um processo de características compartilhadas de ossificação endocondral e intramembranosa. Estes ossos são pré-formados na cartilagem, na vida embrionária, porém não sofrem ossificação endocondral da maneira convencional. Em vez disso, o modelo de cartilagem simplesmente serve como uma superfície para a deposição de osso pelos tecidos conectivos. Por fim, a cartilagem é reabsorvida e os ossos tornam-se totalmente ossificados.

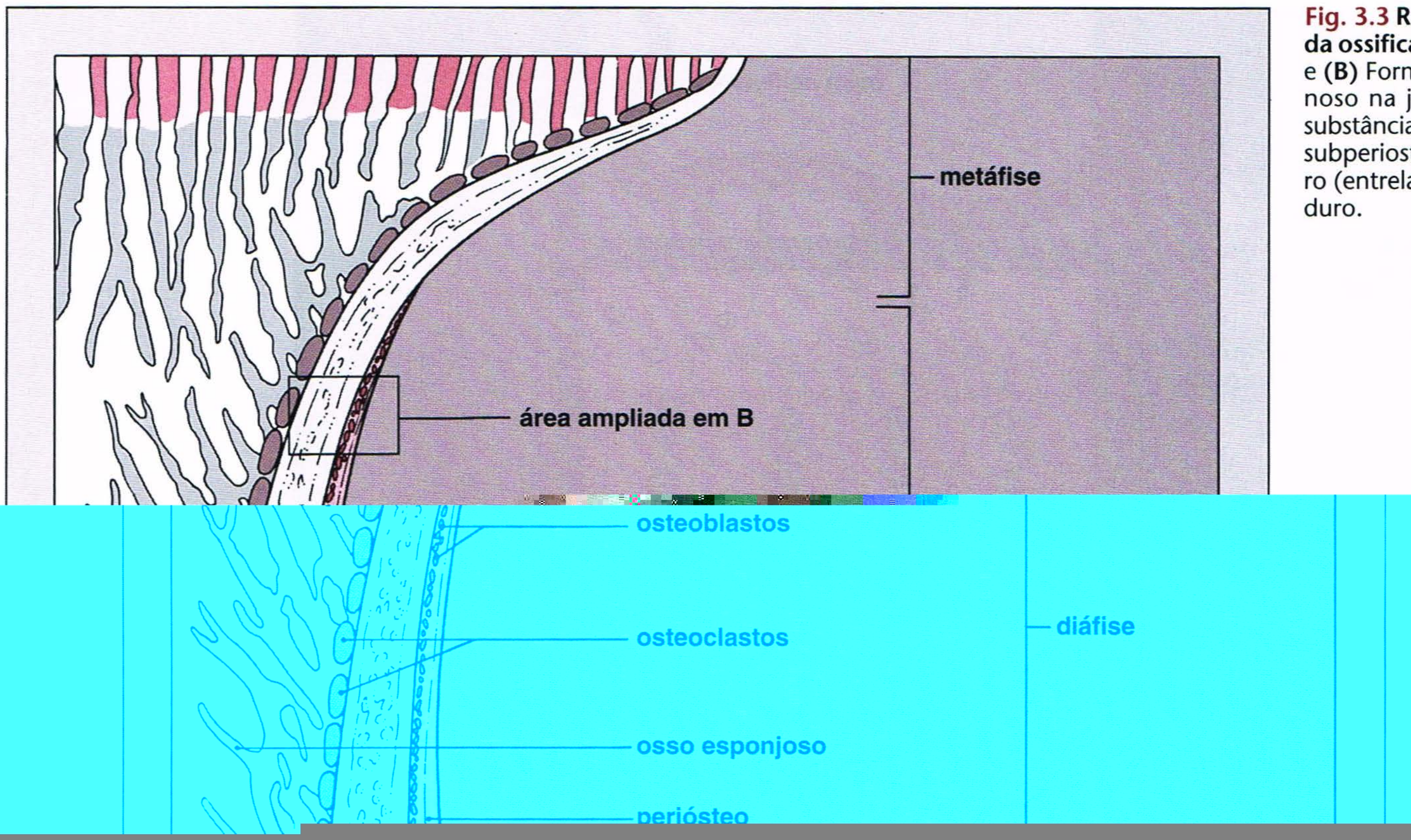

Fig. 3.3 Representação esquemática da ossificação intramembranosa. (A) e **(B)** Formação de osso intramembranoso na junção do periósteo com a substância cortical. A formação de osso subperiosteal progride de osso imaturo (entrelaçado) para o osso mais maduro.

LEITURAS SUGERIDAS

Anderson HC. Mechanism of mineral formation in bone. *Lab Invest* 1989;60:320–330.

Aoki J, Yamamoto I, Hino M, et al. Reactive endosteal bone formation. *Skeletal Radiol* 1987;16:545–551.

Bernard GW, Pease DC. An electron microscopic study of initial intramembranous osteogenesis. *Am J Anat* 1969;125:271–290.

Brighton CT. Longitudinal bone growth: the growth plate and its dysfunction. In: Griffin PP, ed. *Instructional course lectures,* vol. 36. Chicago: American Academy of Orthopedic Surgery; 1987:3–25.

Buckwalter JA, Cooper RR. Bone structure and function. In: Griffin PP, ed. *Instructional course lectures,* vol. 36. Chicago: American Academy Orthopedic Surgery; 1987:27–48.

Bullough PG. *Atlas of orthopedic pathology with clinical and radiologic correlations,* 2nd ed. New York: Gower Medical Publishing; 1992:1.2–1.35.

Canalis E, McCarthy T, Centrella M. Growth factors and the regulation of bone remodeling. *J Clin Invest* 1988;81:277–281.

Jaffe HL. *Metabolic, degenerative and inflammatory diseases of bones and joints.* Philadelphia: Lea & Febiger; 1972.

Kirkpatrick JA Jr. Bone and joint growth—normal and in disease. *Clin Rheum Dis* 1981;7:671–688.

Lee WR, Marshall JH, Sissons HA. Calcium accretion and bone formation in dogs. *J Bone Joint Surg [Br]* 1965;47B:157–180.

Oestreich AE. The acrophysis: a unifying concept for enchondral bone growth and its disorders. *Skeletal Radiol* 2003;32:121–127.

Oestreich AE, Crawford AH. *Atlas of Pediatric Orthopedic Radiology,* Stuttgart: Thieme; 1985:17–18.

Posner AS. The mineral of bone. *Clin Orthop* 1985;200:87–99.

Raisz LG, Kream BE. Regulation of bone formation. *N Engl J Med* 1983;309:83–89.

Reddi AH, Anderson WA. Collagenous bone matrix-induced endochondral ossification and hemopoiesis. *J Cell Biol* 1976;69:557–572.

Reed MH. Normal and abnormal development. In: Reed MH, ed. *Pediatric Skeletal Radiology,* Baltimore: Williams & Wilkins; 1992:349–392.

Resnick D, Manolagas SC, Niwayama G. Histogenesis, anatomy, and physiology of bone. In: Resnick D, ed. *Bone and joint imaging.* Philadelphia: WB Saunders; 1989:16–28.

Rubin P. *Dynamic classification of bone dysplasias.* Chicago: Year Book Medical Publishers; 1964:1–23.

Sissons HA. Structure and growth of bones and joints. In: Taveras JM, Ferrucci JT, eds. *Radiology, diagnosis-imaging-intervention,* vol. 5. Philadelphia: JB Lippincott; 1986:1–11.

Sissons HA. The growth of bone. In: *The biochemistry and physiology of bone,* vol. 3, 2nd ed. New York: Academic Press; 1971.

Warshawsky H. Embryology and development of the skeletal system. In: Cruess RL, ed. *The Musculoskeletal system. Embryology, biochemistry, physiology.* New York: Churchill Livingstone; 1982.

PARTE

II

TRAUMATISMO

CAPÍTULO

4

AVALIAÇÃO RADIOLÓGICA DO TRAUMATISMO

Modalidades de Imagens Radiológicas

As modalidades radiológicas usadas para analisar as lesões do sistema musculoesquelético são as seguintes:

1. Radiografia convencional, incluindo incidências de rotina (específicas para várias partes do corpo), incidências especiais e incidências sobre estresse
2. Radiografia digital, incluindo artrografia e angiografia com subtração digital (ASD)
3. Fluoroscopia, isoladamente ou combinada com filmagem em vídeo
4. Tomografia (sobretudo tomografia triespiral)
5. Tomografia computadorizada (TC)
6. Artrografia, tenografia e bursografia
7. Mielografia e discografia
8. Angiografia (arteriografia e venografia)
9. Cintigrafia (estudo ósseo com radionuclídios)
10. Ressonância magnética (RM)

Radiografia, Fluoroscopia e Tomografia Linear

Em muitas situações, as radiografias obtidas em duas incidências ortogonais, geralmente ântero-posterior e lateral, com 90° entre elas são suficientes (Fig. 4.1). Ocasionalmente, as incidências oblíquas e especiais são necessárias, sobretudo para avaliar fraturas de estruturas complexas como pelve, cotovelo, punho e tornozelo (Figs. 4.2 e 4.3). As incidências sob estresse são importantes na avaliação de rupturas ligamentares e da estabilidade articular (Fig. 4.4).

Certas modalidades especiais são usadas com maior freqüência na avaliação de diferentes tipos de lesões em localizações anatômicas específicas. A fluoroscopia e a filmagem em vídeo são úteis na avaliação da cinemática das articulações. A tomografia (zono ou triespiral) é útil para confirmar fratura (Figs. 4.5 e 4.6), delineando a extensão de uma linha de fratura e avaliando a posição dos fragmentos. Também é valiosa na monitoração do progresso da consolidação.

Tomografia Computadorizada

A TC é essencial na avaliação de fraturas complexas, particularmente nas vértebras e pelve (Fig. 4.7). Os benefícios da TC em comparação com a radiografia convencional (simples) são a sua capacidade de oferecer imagens tridimensionais, excelente resolução de contraste e medida acurada do coeficiente de atenuação tecidual. O uso de reconstrução sagital, coronal e multiplanar proporciona mais um benefício em relação a outras modalidades de exame.

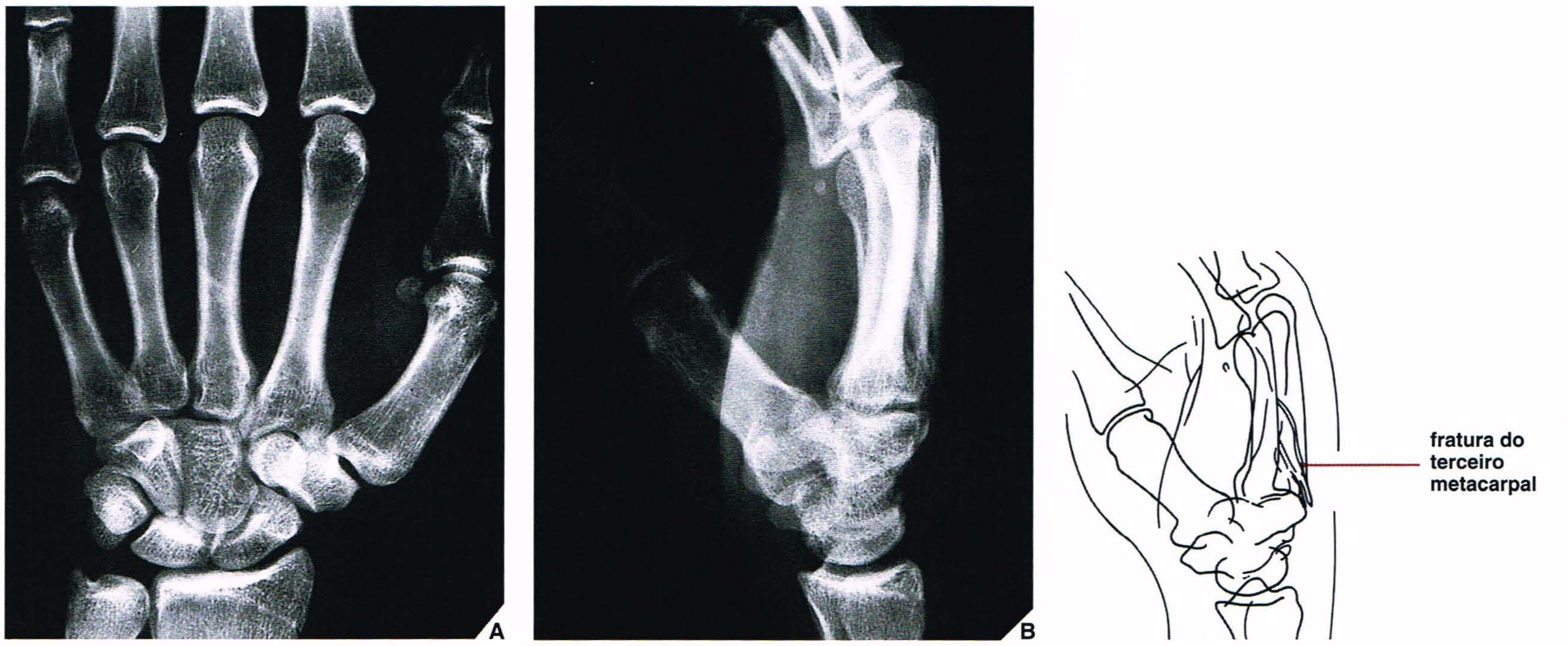

Fig. 4.1 **Fratura do osso metacarpal. (A)** Incidência dorsopalmar (póstero-anterior) da mão não mostra fratura. **(B)** A incidência lateral revela fratura do terceiro osso metacarpal.

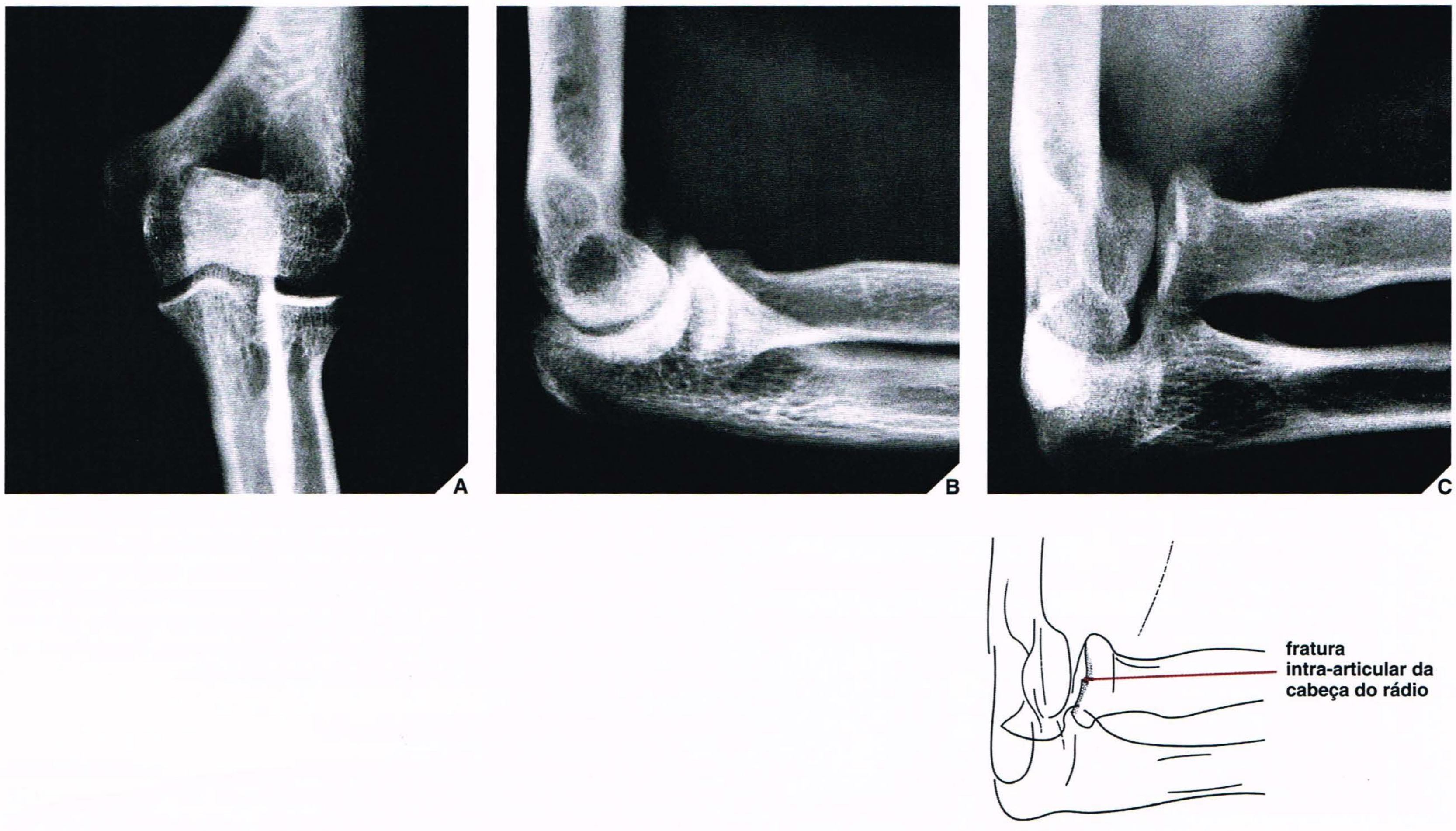

Fig. 4.2 **Fratura da cabeça do rádio.** Um paciente apresentou-se com dor no cotovelo após uma queda. As incidências ântero-posterior **(A)** e lateral **(B)** são normais; no entanto, a cabeça do rádio e os processos coronóides não estão bem mostrados devido a sobreposição óssea. Uma incidência especial com ângulo de 45° do cotovelo **(C)** é usada para projetar ventralmente a cabeça do rádio, livre da sobreposição de outros ossos. Uma fratura intra-articular curta da cabeça do rádio agora é claramente visualizada.

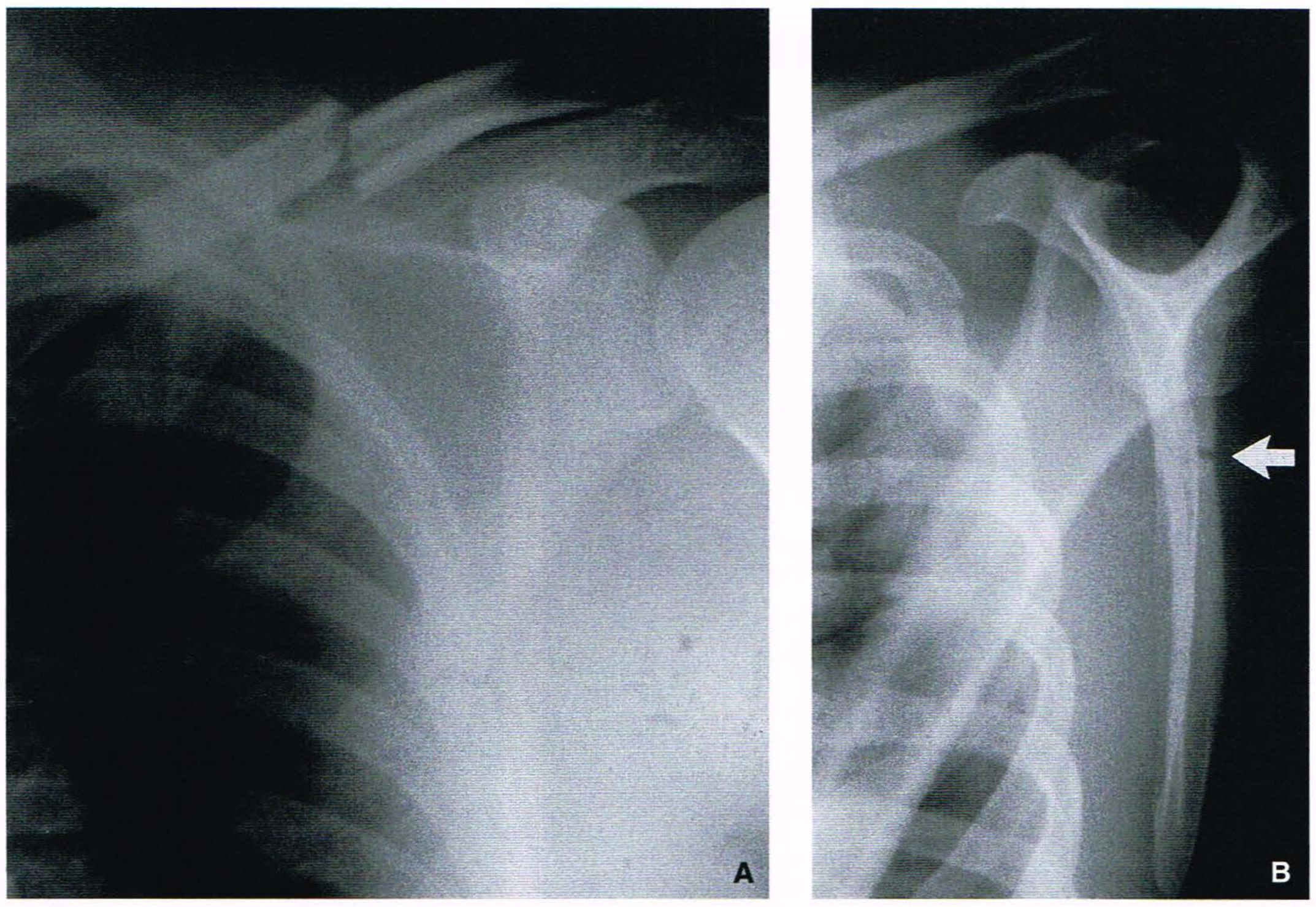

Fig. 4.3 **Fratura da escápula. (A)** Radiografia ântero-posterior do ombro esquerdo mostra fratura da clavícula. A lesão da escápula não é bem mostrada. **(B)** Incidência especial em "Y" da escápula mostra claramente a fratura (*seta*).

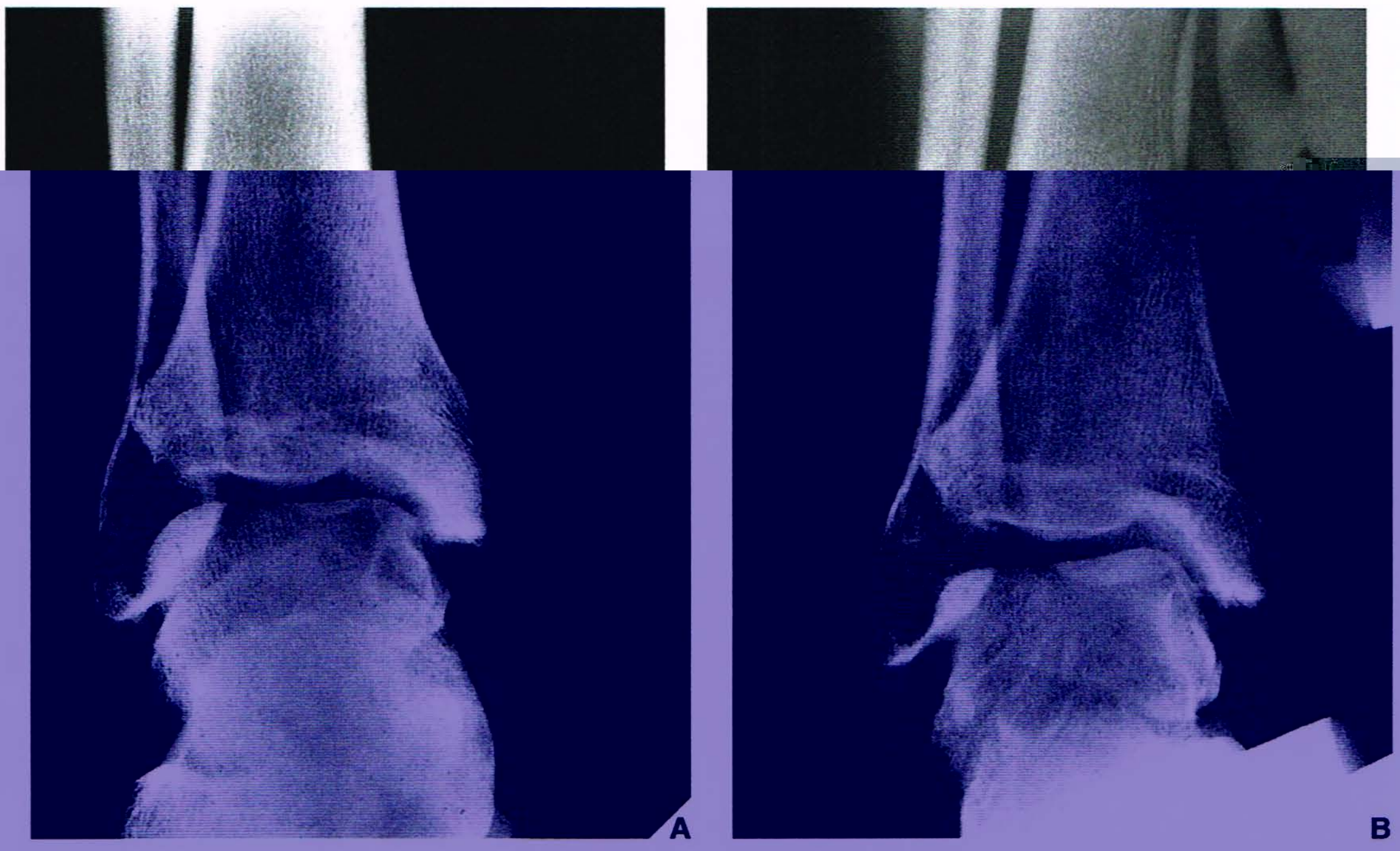

Fig. 4.4 **Ruptura do ligamento colateral lateral.** Na maioria das lesões do tornozelo, se houver suspeita de ruptura ligamentar, então as radiografias convencionais devem ser suplementadas por incidências sob estresse. A radiografia ântero-posterior padronizada deste tornozelo **(A)** não é digna de nota. A aplicação de estresse de adução (inversão) **(B)** mostra o alargamento do compartimento lateral da articulação tibiotalar (tornozelo), indicando ruptura do ligamento colateral lateral.

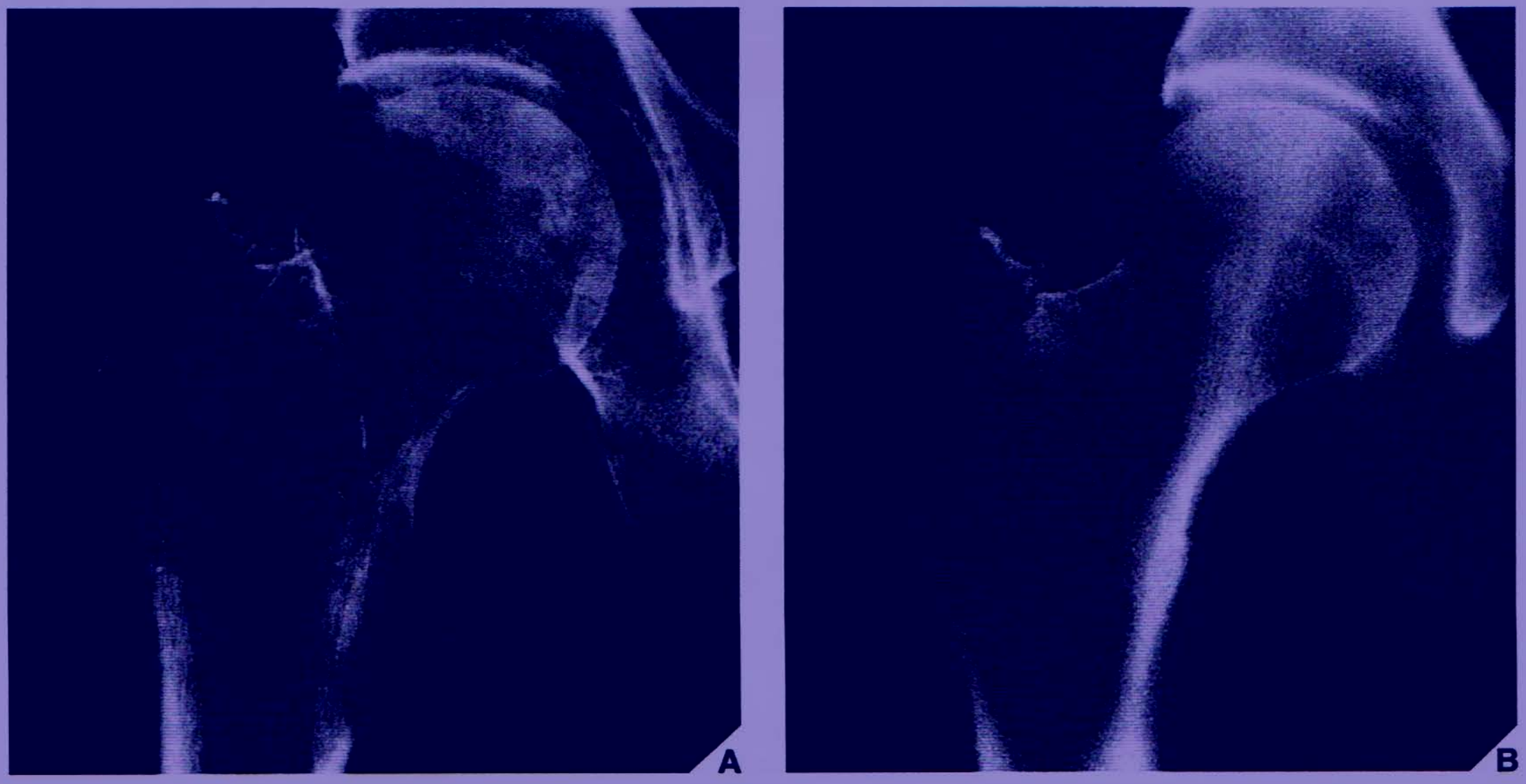

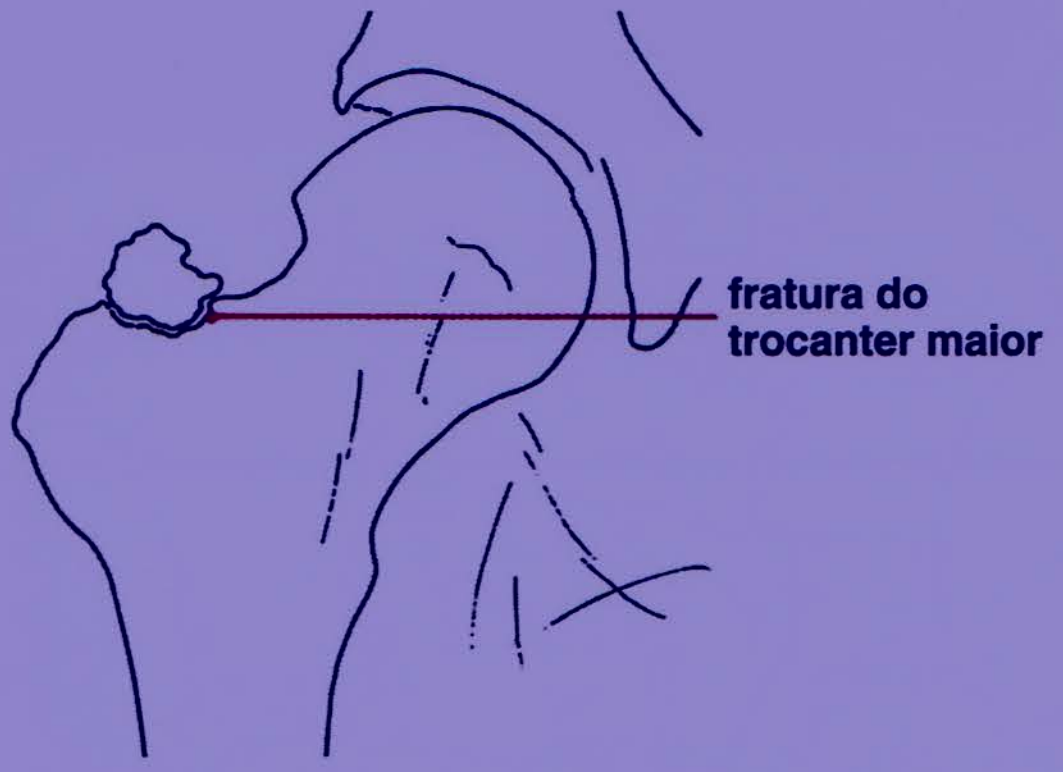

Fig. 4.5 **Fratura do trocanter maior.** Este paciente caiu da cama e houve suspeita de fratura do colo do fêmur. A incidência ântero-posterior do quadril direito **(A)** não é convincente. A tomografia **(B)** mostra fratura do trocanter maior, porém ausência de fratura do colo do fêmur.

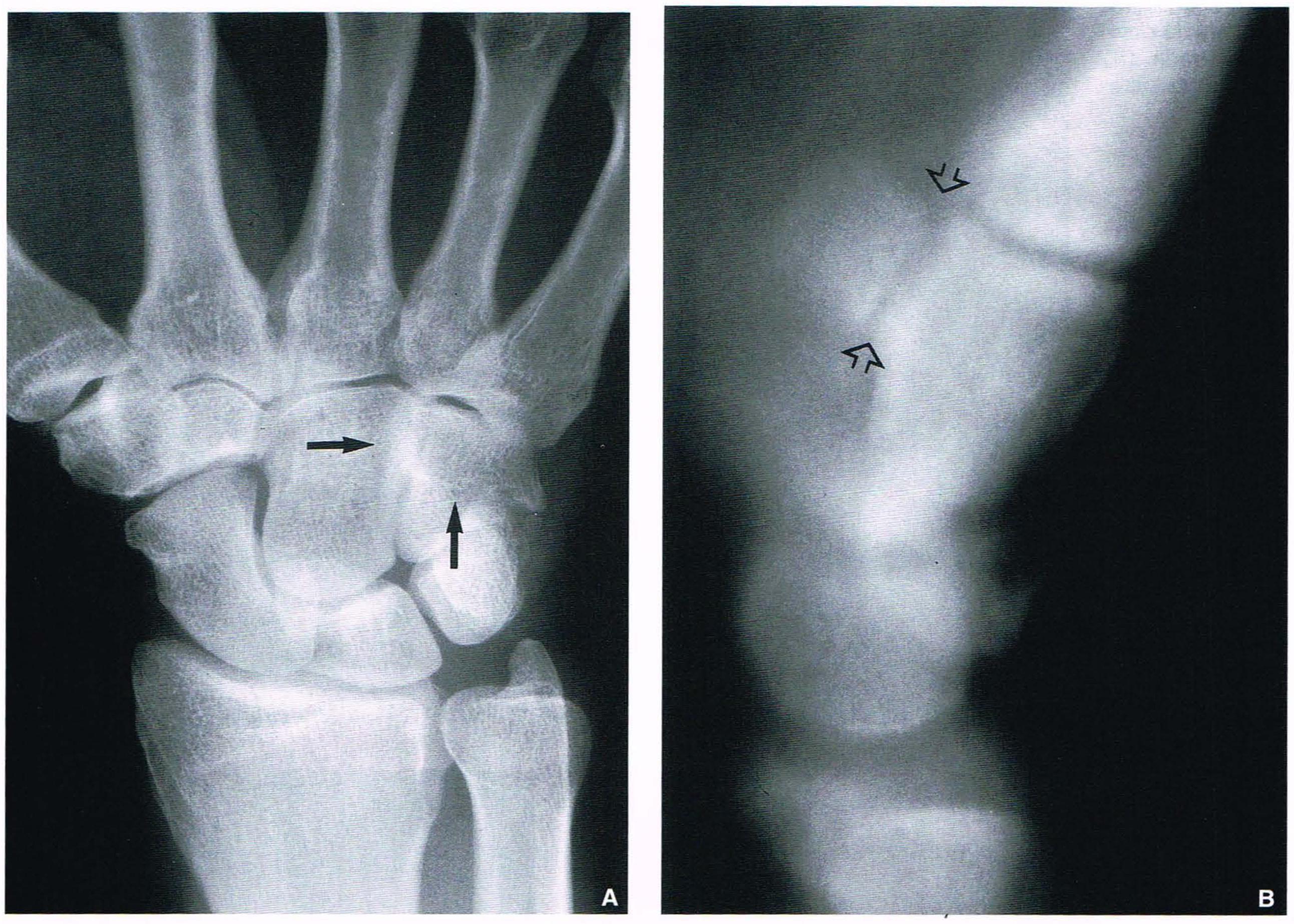

Fig. 4.6 Fratura do hâmulo do hamato. Um tenista de 55 anos de idade relatou dor na palma da mão esquerda na região hipotenar. **(A)** Radiografia dorsopalmar mostra margens borradas do hâmulo (gancho) do hamato (*setas*), sugestivas — porém não conclusivas — de fratura. **(B)** Tomografia triespiral lateral mostra fratura óbvia na base do hâmulo (*setas abertas*).

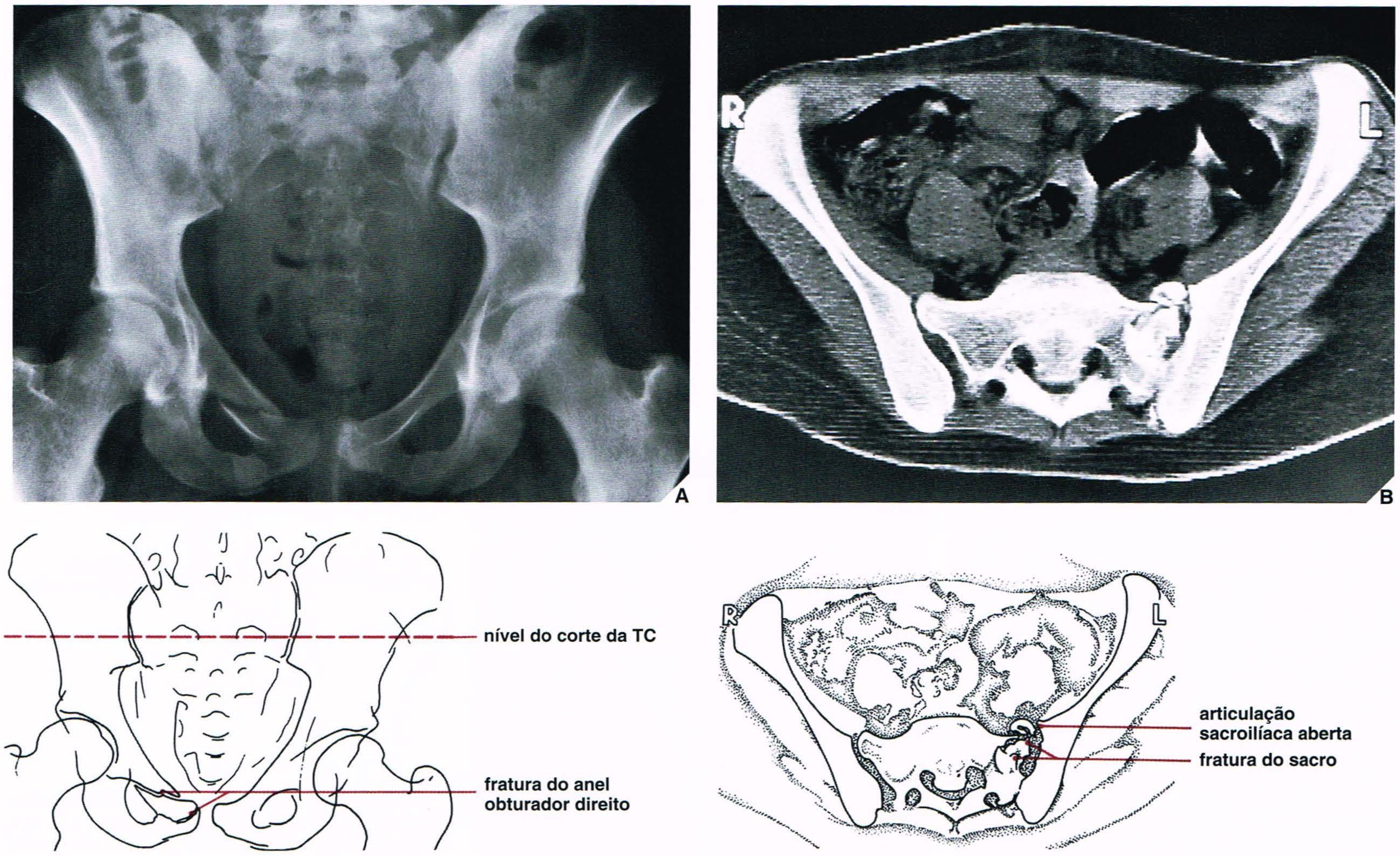

Fig. 4.7 Fratura do sacro e do acetábulo. **(A)** Incidência ântero-posterior padronizada da pelve mostra fraturas evidentes no anel obturador direito. **(B)** TC mostra fratura não suspeitada do sacro e comprometimento da articulação sacroilíaca esquerda. (*continua*)

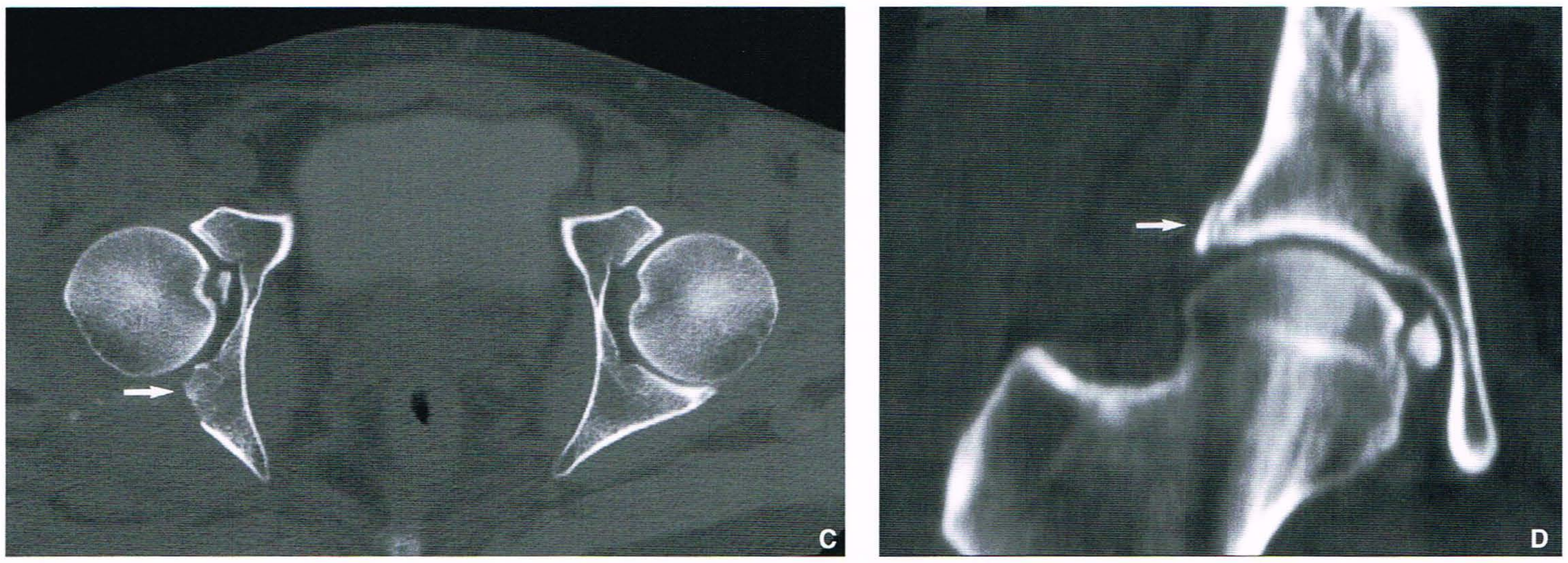

Fig. 4.7 **Fratura do sacro e do acetábulo.** ***Continuação.*** **(C)** Imagens reconstruídas por TC **(C)** axial e **(D)** coronal em outro paciente mostram fragmento fraturado não suspeitado em radiografias convencionais, deslocado para dentro da articulação do quadril. As setas apontam para a fratura da coluna posterior do acetábulo direito.

Cintigrafia

A cintigrafia óssea consegue detectar fraturas ocultas ou fraturas muito sutis não observadas nas radiografias convencionais ou nas tomografias lineares (Fig. 4.8). Esta técnica também é útil na diferenciação entre fraturas tibiais por estresse e a síndrome medial tibial. Ocasionalmente a cintigrafia ajuda a fazer o diagnóstico diferencial entre fraturas antigas e fraturas recentes e a detectar complicações como osteonecrose em estágio inicial. Entretanto, as cintigrafias ósseas raramente fornecem novas informações acerca do estado da consolidação da fratura e, em particular, as cintigrafias ósseas estáticas não conseguem separar as fraturas que se consolidam normalmente daquelas que têm consolidação tardia ou que resultam em não-consolidação. Ademais, uma cintigrafia óssea não pode indicar o ponto do qual a consolidação clínica é estabelecida. Contudo, a cintigrafia é útil para distinguir fraturas não-infectadas de fraturas infectadas. Na osteomielite, a cintigrafia, mediante uso de citrato de gálio (^{67}Ga) e leucócitos marcados com índio (^{111}In), mostra aumento significativo na captação do traçador. Visto que o ^{67}Ga também é captado ativamente no local de uma fratura em consolidação normal, porém encontrado menos significativamente do que com o exame com tecnécio (^{99m}Tc), a combinação de ^{67}Ga e difosfonato de metileno (MDP)-^{99m}Tc foi sugerida, usando-se a relação de captação de ^{67}Ga e ^{99m}Tc para determinar se a fratura é infectada. A relação entre ^{67}Ga e ^{99m}Tc MDP deve ser maior em fraturas infectadas do que em não-infectadas. É muito difícil diferenciar pseudo-artrose de infecção no local de fratura. As cintigrafias ósseas padronizadas com ^{99m}Tc e ^{67}Ga não são úteis, porque ambas podem ser positivas nas duas condições. Nestas situações, a cintigrafia com leucócitos marcados com ^{111}In combinada com a cintigrafia com ^{99m}Tc MDP parece ser o melhor método para

Fig. 4.8 **Fratura do colo do fêmur. (A)** Incidência ântero-posterior do quadril esquerdo revela uma faixa de densidade aumentada, sugerindo fratura do colo do fêmur. **(B)** Cintigrafia realizada após administração de 15 mCi (555 MBq) de difosfato de metileno marcado com ^{99m}TC mostra a captação aumentada do isótopo na região do colo do fêmur, confirmando a fratura.

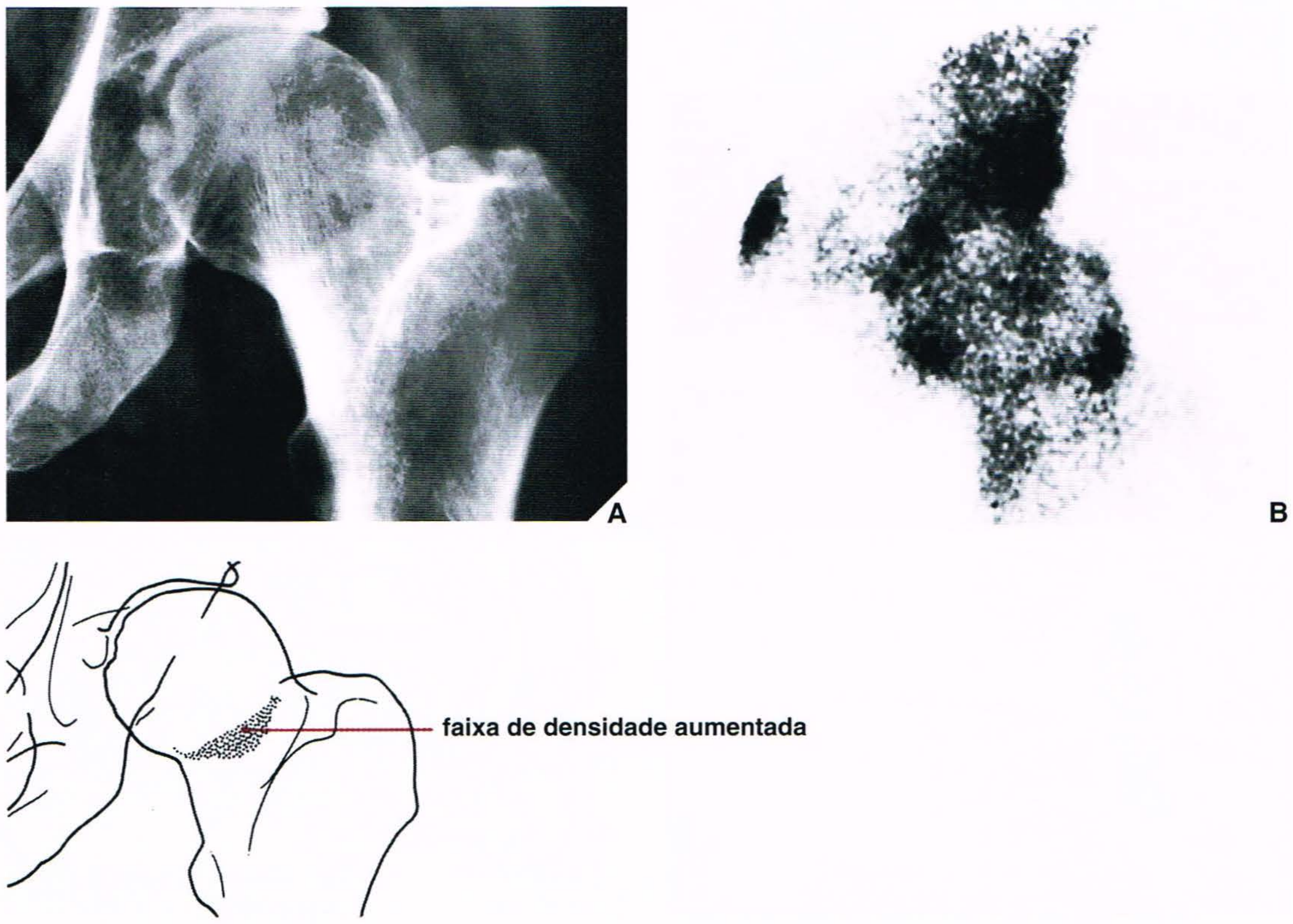

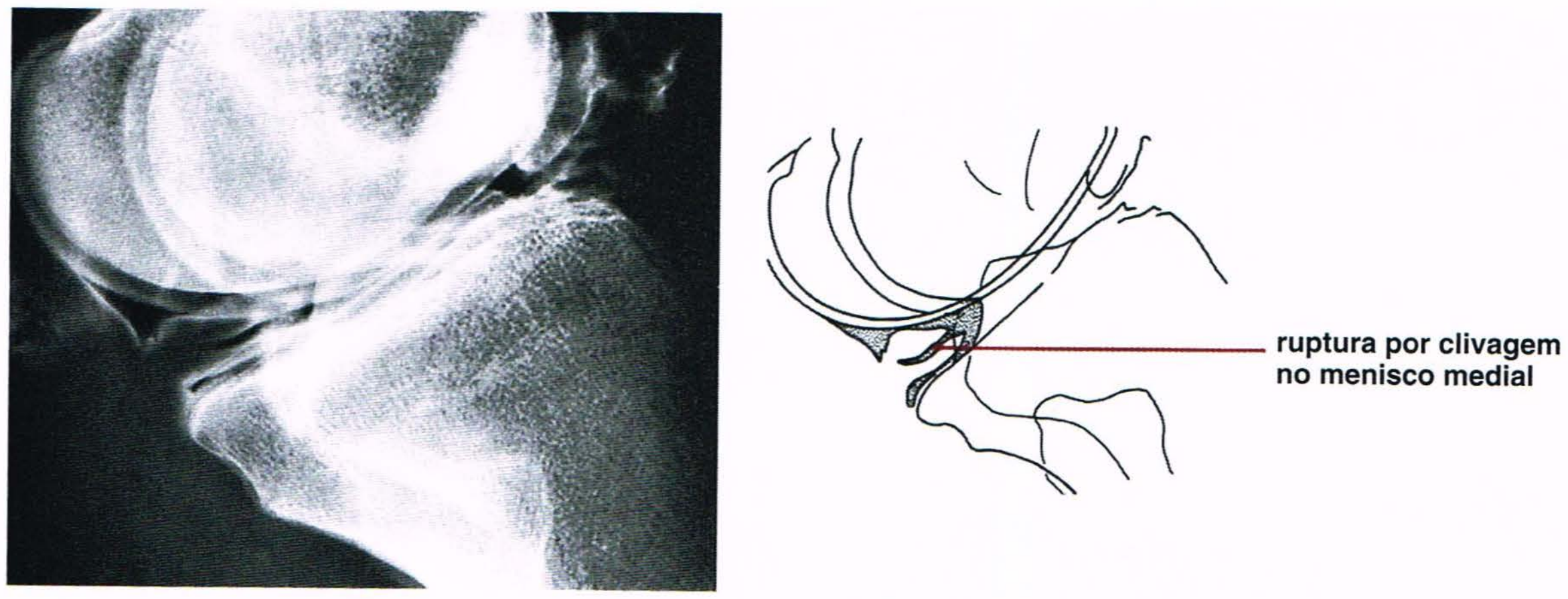

Fig. 4.9 Ruptura do menisco medial. Neste paciente, a artrografia com duplo contraste do joelho mostra ruptura de clivagem horizontal no corno posterior do menisco medial.

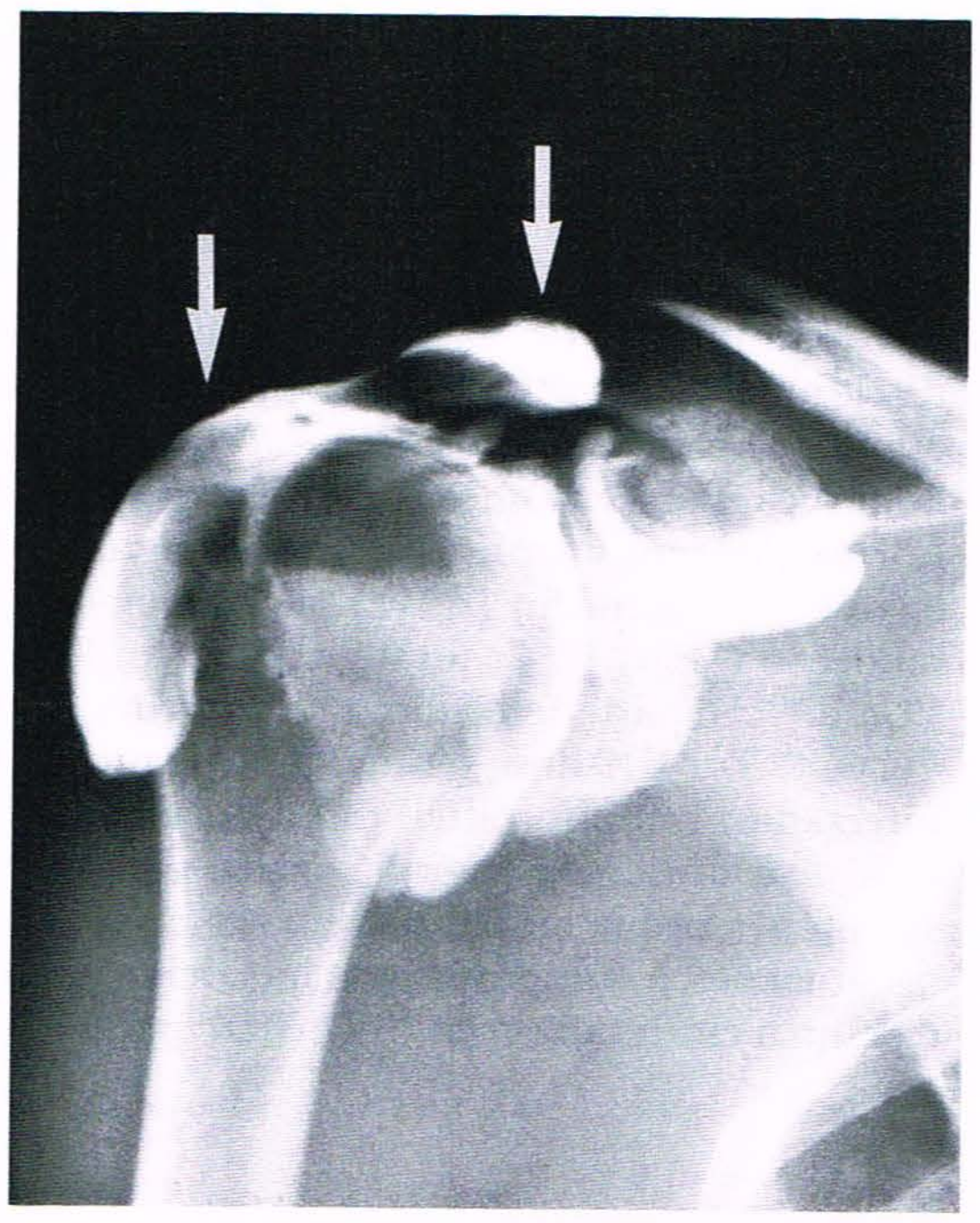

Fig. 4.10 Ruptura do manguito rotador. Artrografia por contraste único do ombro direito mostra extravasamento de contraste para o interior do complexo das bolsas subacromial–subdeltóide (setas), diagnóstico de ruptura em toda a espessura do tendão do supra-espinhal.

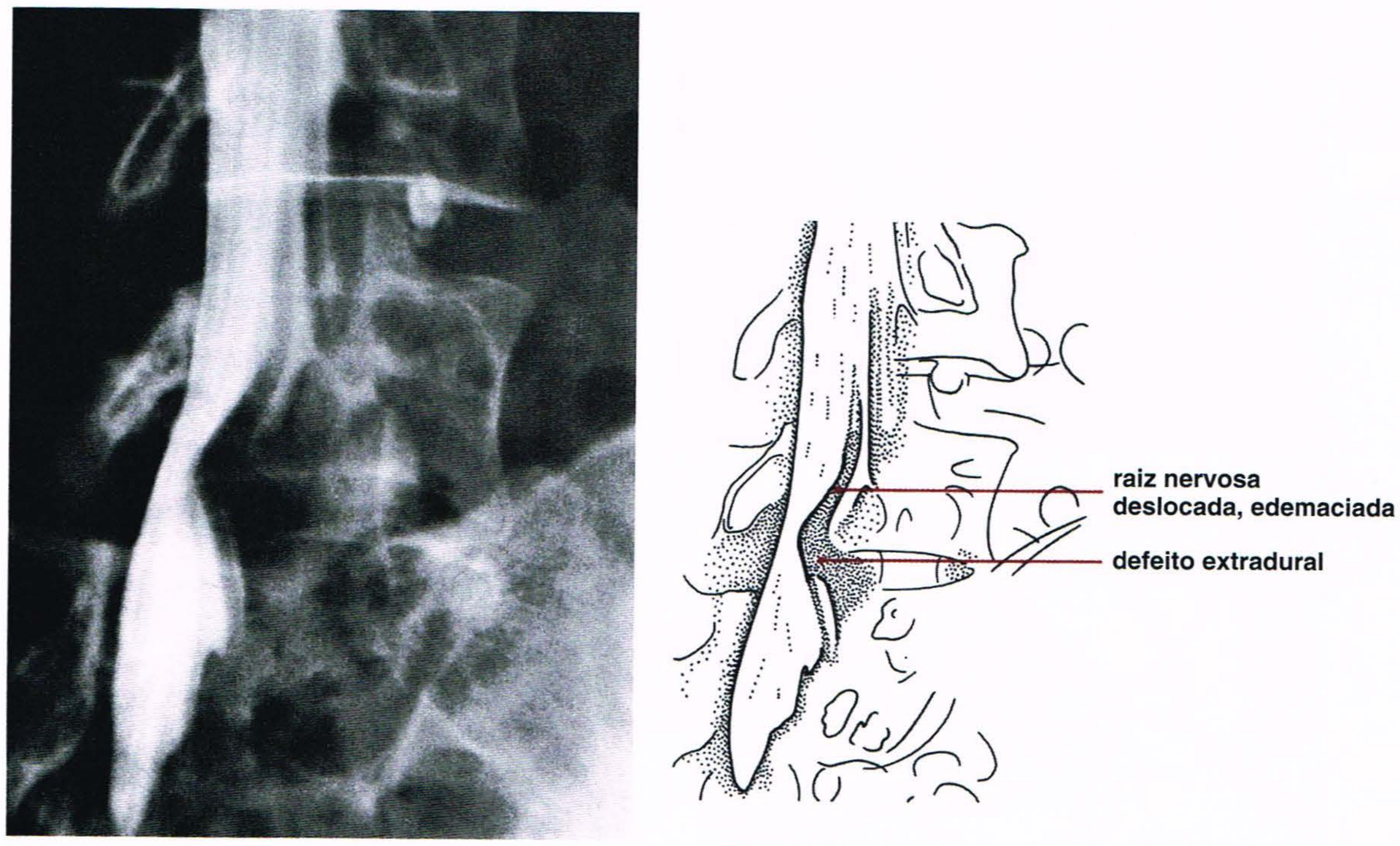

Fig. 4.11 Hérnia do disco lombar. Um paciente distendeu a região dorsal ao levantar um objeto pesado. Incidência oblíqua da porção inferior da coluna lombossacra após injeção do contraste metrizamida no espaço subaracnóide mostra um defeito de pressão extradural no saco tecal no espaço intervertebral L5-S1 característico de hérnia de disco. Observe a raiz nervosa muito tumefeita e deslocada.

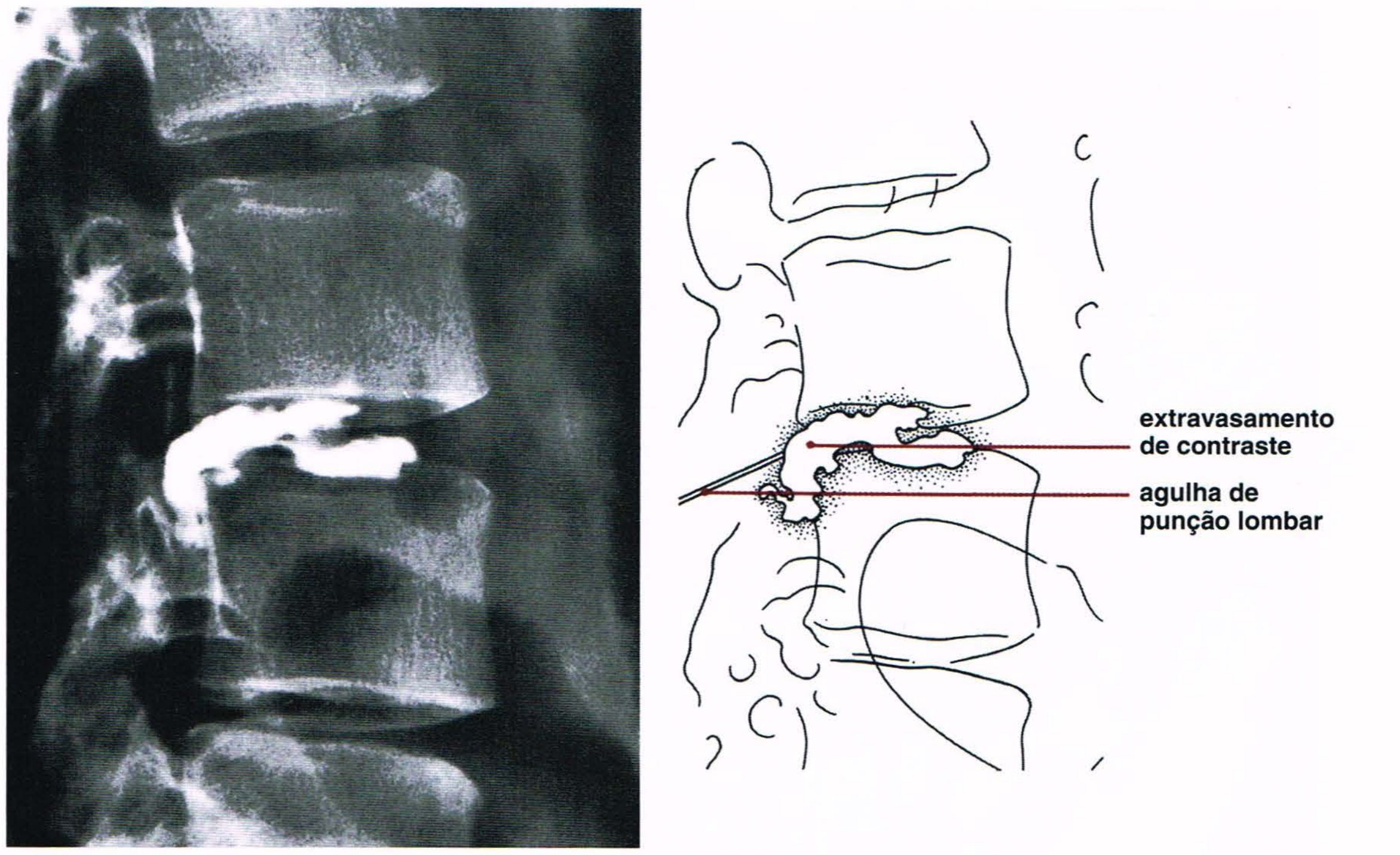

Fig. 4.12 Ruptura do anel fibroso e hérnia de disco. Uma agulha de punção lombar foi introduzida no centro do núcleo pulposo e foram injetados alguns mililitros de metrizamida. O extravasamento do contraste para o espaço extradural indica ruptura do anel fibroso e hérnia de disco posterior.

determinar se um osso fraturado ou traumatizado está infectado. Para maiores informações em relação a estudos recentes de avaliação de fraturas infectadas com novos agentes radionuclídios incluindo imunoglobulinas, ver Capítulo 2.

Artrografia

A artrografia ainda é usada na avaliação de lesões da cartilagem articular, meniscos, cápsulas articulares, tendões e ligamentos (Figs. 4.9 e 4.10). Embora praticamente todas as articulações possam receber injeção de contraste, o exame é mais freqüentemente realizado nas articulações do joelho, ombro, tornozelo e cotovelo. As tenografias ajudam a avaliar as lesões dos tendões.

Mielografia e Discografia

A mielografia, isoladamente ou em conjunto com a TC, é usada para avaliar certas condições traumáticas da coluna vertebral (Fig. 4.11). Se

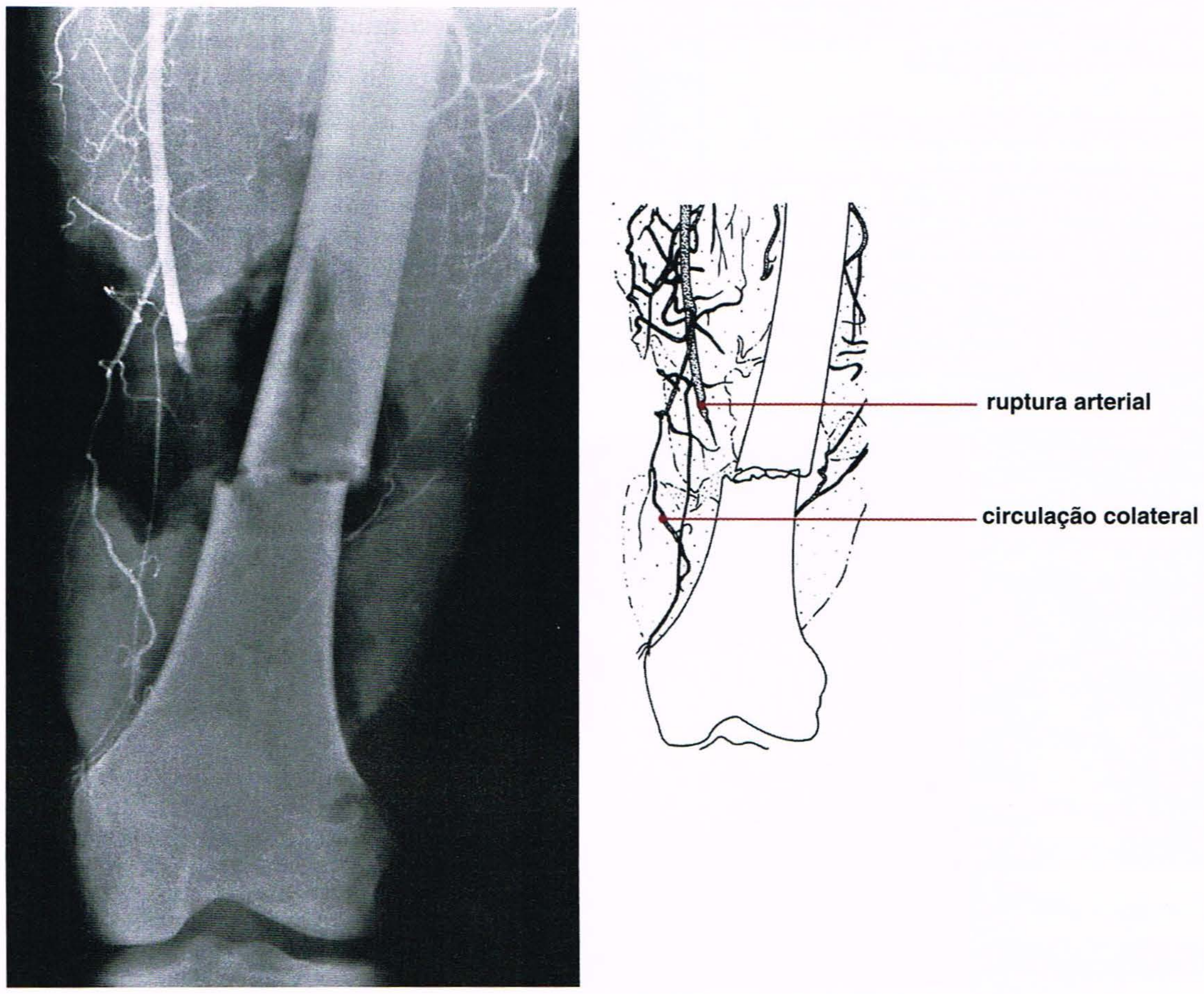

Fig. 4.13 Ruptura da artéria femoral. Foi realizada arteriografia femoral para descartar dano das estruturas vasculares em conseqüência de fratura do fêmur. A fratura transversal resultou em transecção da artéria femoral superficial.

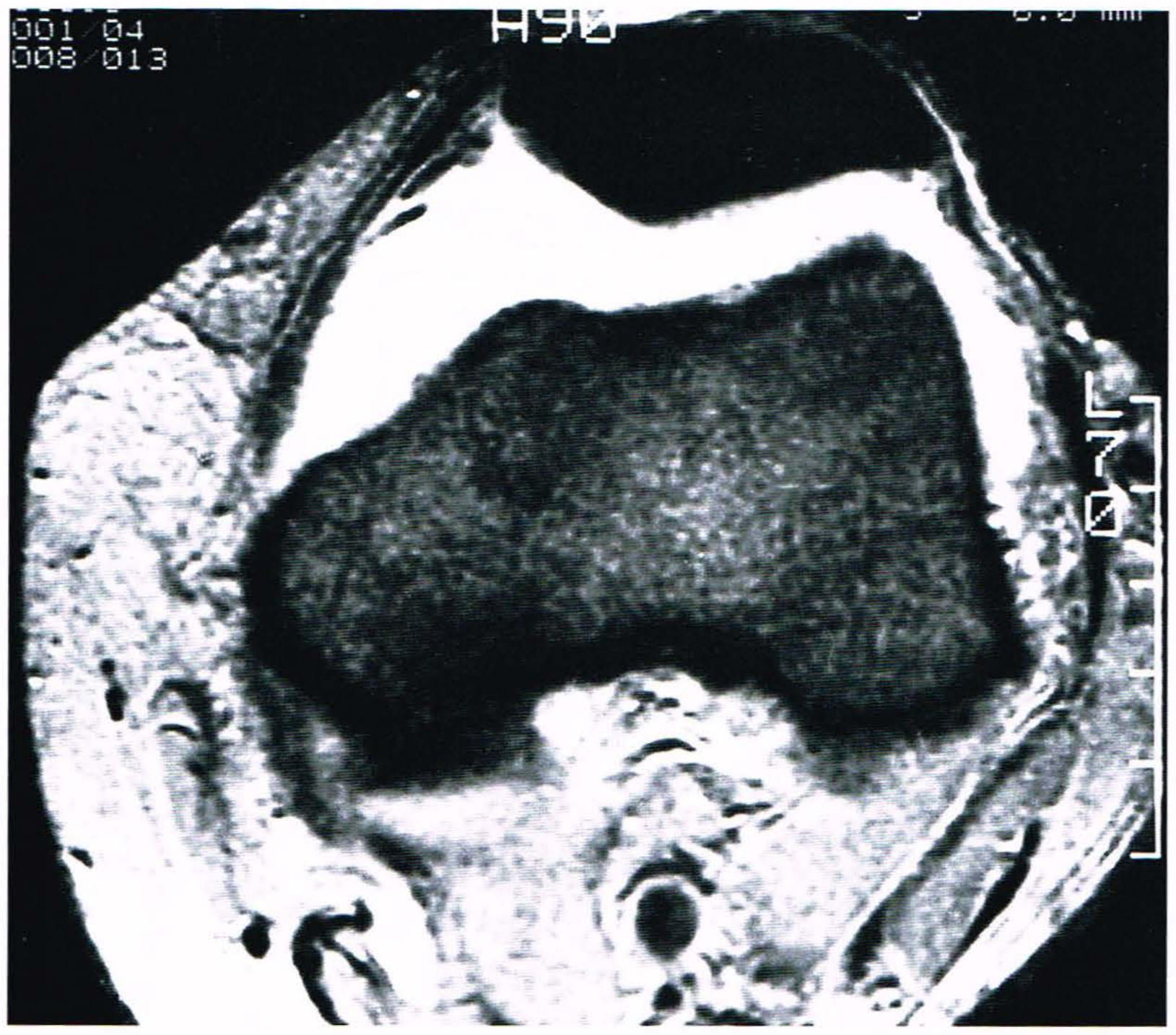

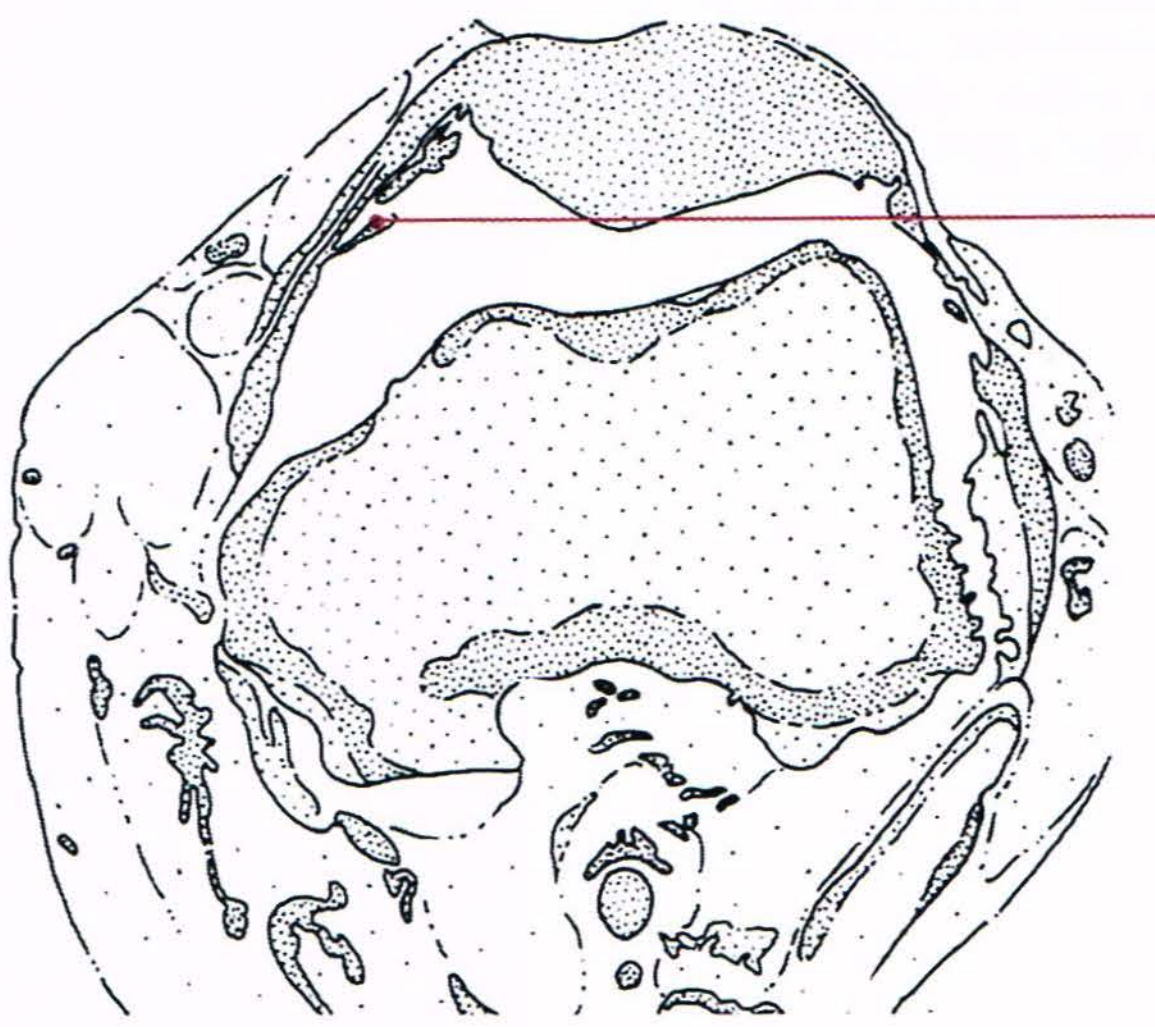

Fig. 4.14 **Derrame articular.** Um homem de 64 anos de idade sofreu lesão do joelho esquerdo. A RM axial (multiplanar gradient-recalled, TR 500/TE 15 ms, ângulo de inclinação: 30°) mostra ruptura parcial do retináculo medial. O derrame pós-traumático mostra sinal de alta intensidade. Observe o adelgaçamento acentuado da cartilagem articular da patela devido a osteoartrite.

houver suspeita de anormalidade discal e a mielografia não for diagnóstica, a discografia pode fornecer informações necessárias para melhor tratamento do paciente (Fig. 4.12).

Angiografia

A angiografia está indicada se houver suspeita de lesão concomitante do sistema vascular (Fig. 4.13). A ASD é preferível porque a subtração dos ossos sobrejacentes resulta em uma delineação clara das estruturas vasculares (ver Fig. 2.3)

Ressonância Magnética

A ressonância magnética é importante na avaliação do traumatismo do osso, cartilagem e tecidos moles. A avaliação por RM do traumatismo do joelho, sobretudo anormalidades dos meniscos e ligamentos, tem alto valor preditivo negativo. A RM pode ser usada para examinar pacientes antes da cirurgia, de modo a evitar artroscopias desnecessárias. A RM provavelmente é a única modalidade de imagem que pode mostrar as assim denominadas contusões ósseas. As anormalidades consistem em alteração pós-traumática na medula óssea resultante de uma combinação de hemorragia, edema e lesão microtrabecular (ver Fig. 2.16). Outras anormalidades sutis de várias estruturas e derrame articular pós-traumático também podem ser bem visualizadas (Fig. 4.14). De modo similar, os ligamentos colaterais medial e lateral, ligamentos cruzados anterior e posterior, e tendões ao redor da articulação do joelho podem ser bem mostrados (ver Figs. 9.14 e 9.15) e anormalidades destas estruturas podem ser diagnosticadas com alta precisão. Embora ocasionalmente sejam difíceis de detectar, outros tipos de lesões meniscais, como as rupturas em alça de balde, rupturas da borda livre e descolamentos periféricos podem ser diagnosticados. Na maioria das vezes, no ombro, a síndrome de colisão e rupturas completas ou incompletas do manguito rotador podem ser eficientemente diagnosticadas (Fig. 4.15). As lesões traumáticas dos tendões (como a ruptura do tendão do bíceps), derrames articulares traumáticos e hematomas são facilmente diagnosticados pela RM. A ruptura do lábio cartilaginoso é muito mais difícil de diagnosticar. As alterações da osteonecrose em vários locais, particularmente em seu estágio inicial, podem ser detectadas pela RM quando outras modalidades, como a radiografia convencional, a tomografia

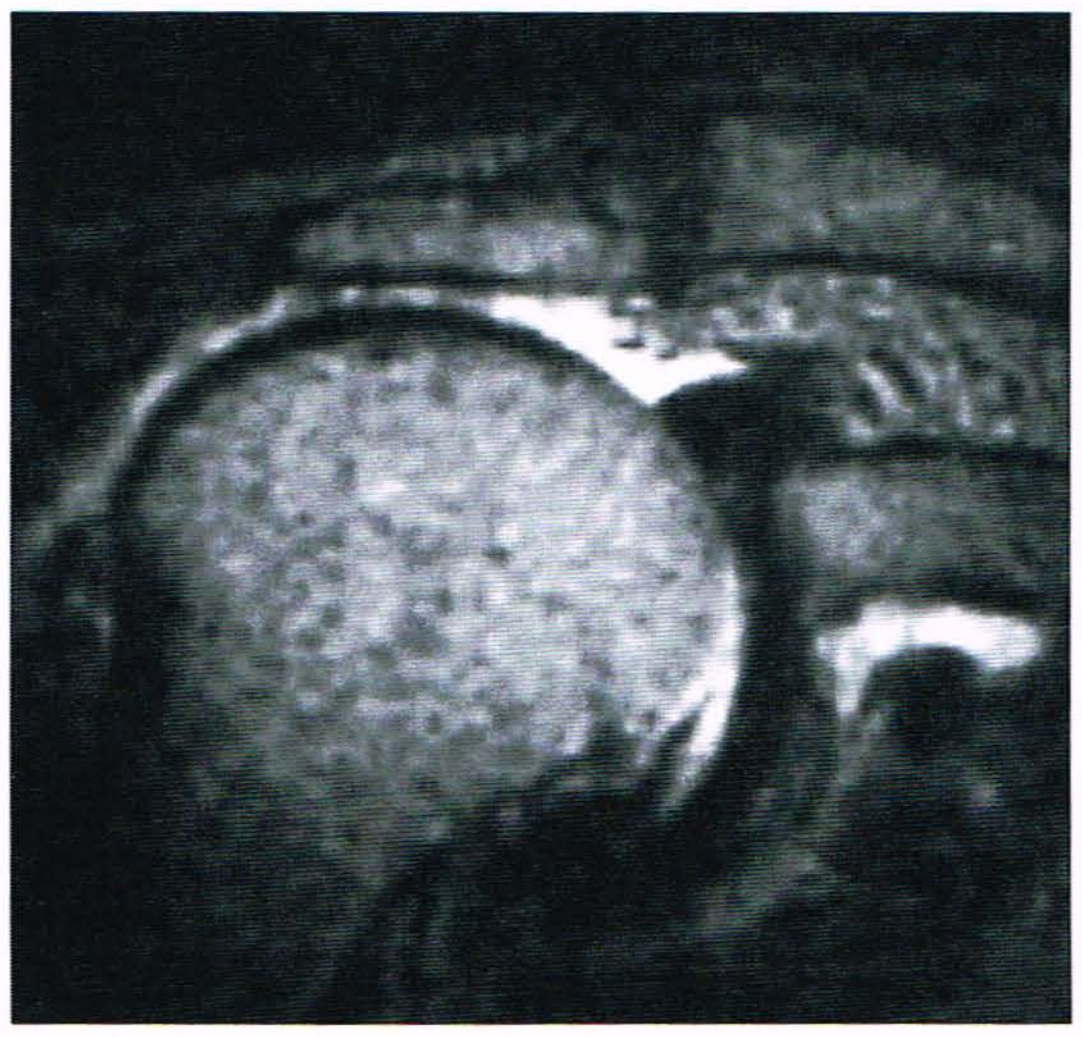

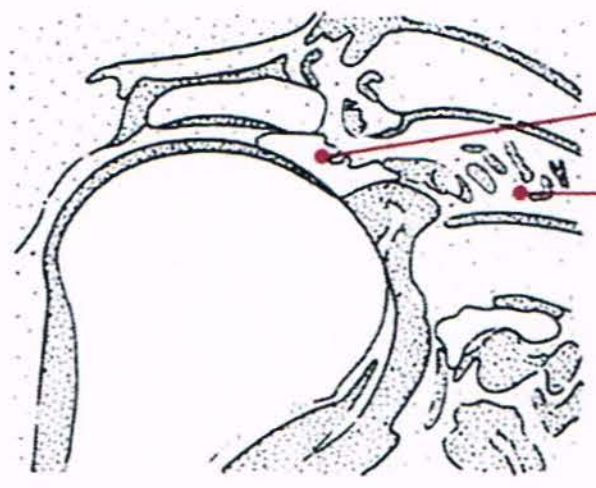

Fig. 4.15 **Ruptura do manguito rotador.** Um homem de 60 anos de idade apresentou dor no ombro direito. A imagem RM ponderada em T2 coronal oblíqua (SE; TR 2000/TE 80 ms) mostra ruptura completa do manguito rotador. O músculo supra-espinhal está retraído medialmente e não há tecido tendinoso no espaço subacromial. O líquido articular mostra sinal de alta intensidade. (Reproduzido de Beltran J, 1990, com permissão.)

e até mesmo a cintigrafia podem ser normais. A RM do tornozelo e do pé é usada para diagnosticar ruptura de tendões e osteonecrose pós-traumática do tálus. No punho e na mão, a RM é usada com sucesso no diagnóstico precoce de osteonecrose pós-traumática do escafóide. A RM é fortemente defendida como a técnica de escolha na avaliação de anormalidades do complexo da fibrocartilagem triangular, embora a artrografia, principalmente em conjunto com as imagens digitais e TC, também seja uma modalidade muito eficiente. O maior uso da RM é para avaliar o traumatismo da coluna vertebral, da medula espinal, do saco tecal e das raízes nervosas, bem como herniação do disco (ver Fig. 11.89). A RM também é útil na avaliação da lesão do ligamento espinal. A demonstração da relação entre fragmentos vertebrais e medula espinal pela imagem sagital direta é extremamente útil, sobretudo para avaliar lesão nas áreas cervical e torácica.

Fraturas e Luxações

As fraturas e luxações estão entre as condições traumáticas mais encontradas pelos radiologistas. Por definição, *fratura* é a ruptura completa na continuidade do osso (Fig. 4.16). Se apenas parte das trabéculas ósseas estiver completamente dividida enquanto outras estiverem curvadas ou permanecerem intactas, a fratura é incompleta (Fig. 4.17). *Luxação* é a ruptura completa de uma articulação; as superfícies articulares não estão mais em contato (Fig. 4.18). Entretanto, *subluxação* é a ruptura menor de uma articulação, na qual permanece ainda algum contato articular (Fig. 4.19). A avaliação radiológica apropriada destes distúrbios contribui grandemente para o sucesso do tratamento pelo cirurgião ortopédico.

Diante de um traumatismo, o radiologista tem duas tarefas principais:

1. Diagnosticar e avaliar o tipo de fratura ou luxação
2. Monitorizar os resultados do tratamento e procurar possíveis complicações.

Fig. 4.17 Uma fratura incompleta (em galho verde). A ulna está curvada e há uma linha de fratura estendendo-se apenas através da cortical posterior. Na fratura radial, algumas trabéculas permanecem intactas.

Diagnóstico

O princípio radiológico importante no diagnóstico de traumatismo ósseo é obter pelo menos duas incidências do osso envolvido, e cada incidência deve incluir duas articulações adjacentes ao osso lesado (Fig. 4.20). Em assim fazendo, o radiologista elimina o risco de não observar uma fratura, subluxação e/ou luxação associada no local distante da lesão

Fig. 4.16 Uma fratura completa. A continuidade do osso é interrompida e há uma fenda estreita entre os fragmentos ósseos.

Fig. 4.18 Luxação. Luxação anterior típica da cabeça do úmero. A superfície articular do úmero perde o contato com a superfície articular da glenóide.

Fig. 4.19 **Subluxação.** Há desalinhamento da cabeça do úmero e da fossa glenóide, mas resta algum contato articular. Observe a fratura associada do colo cirúrgico do úmero.

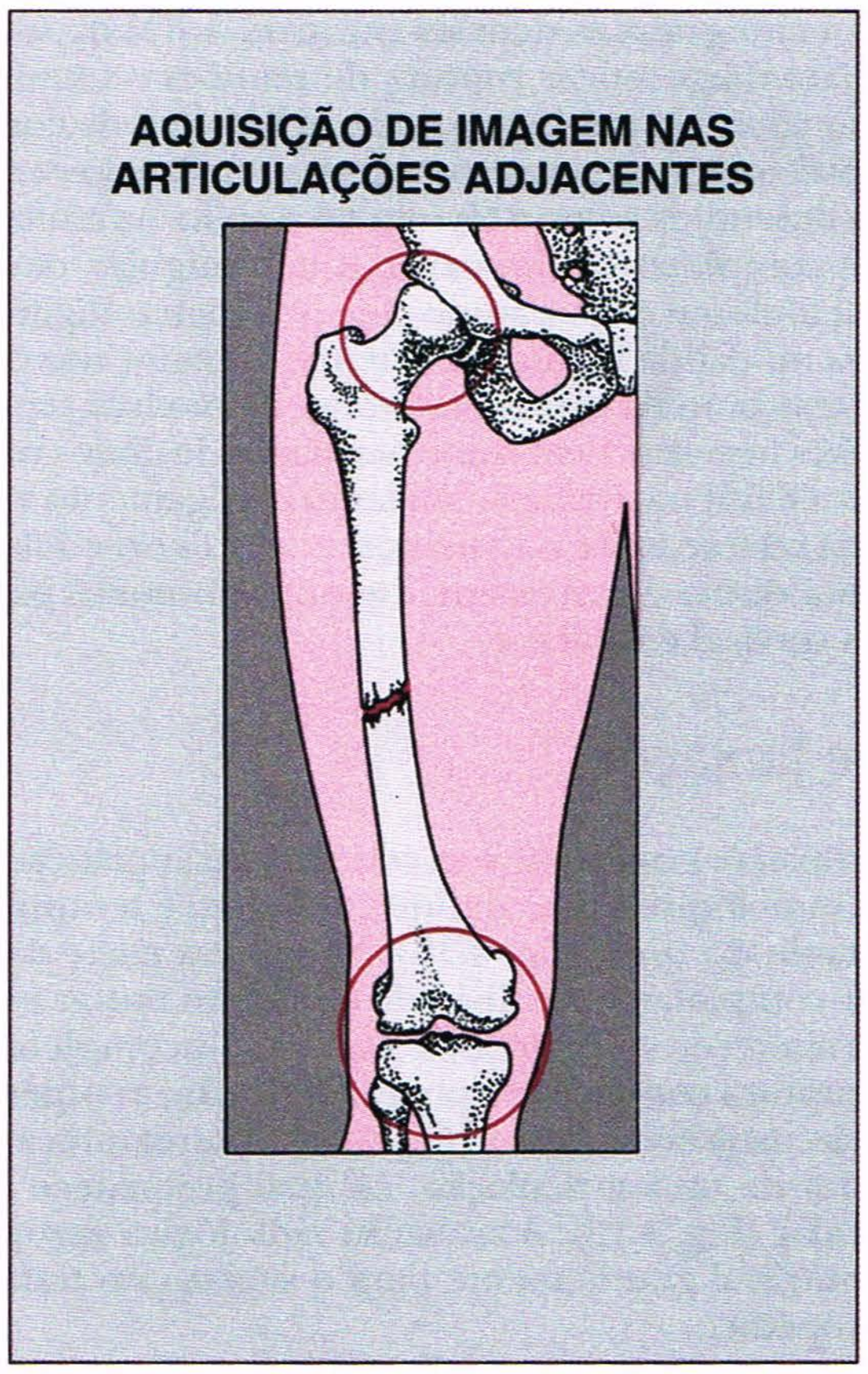

Fig. 4.20 **Articulações adjacentes.** A radiografia de suspeita de fratura da diáfise femoral deve incluir as articulações do quadril e do joelho.

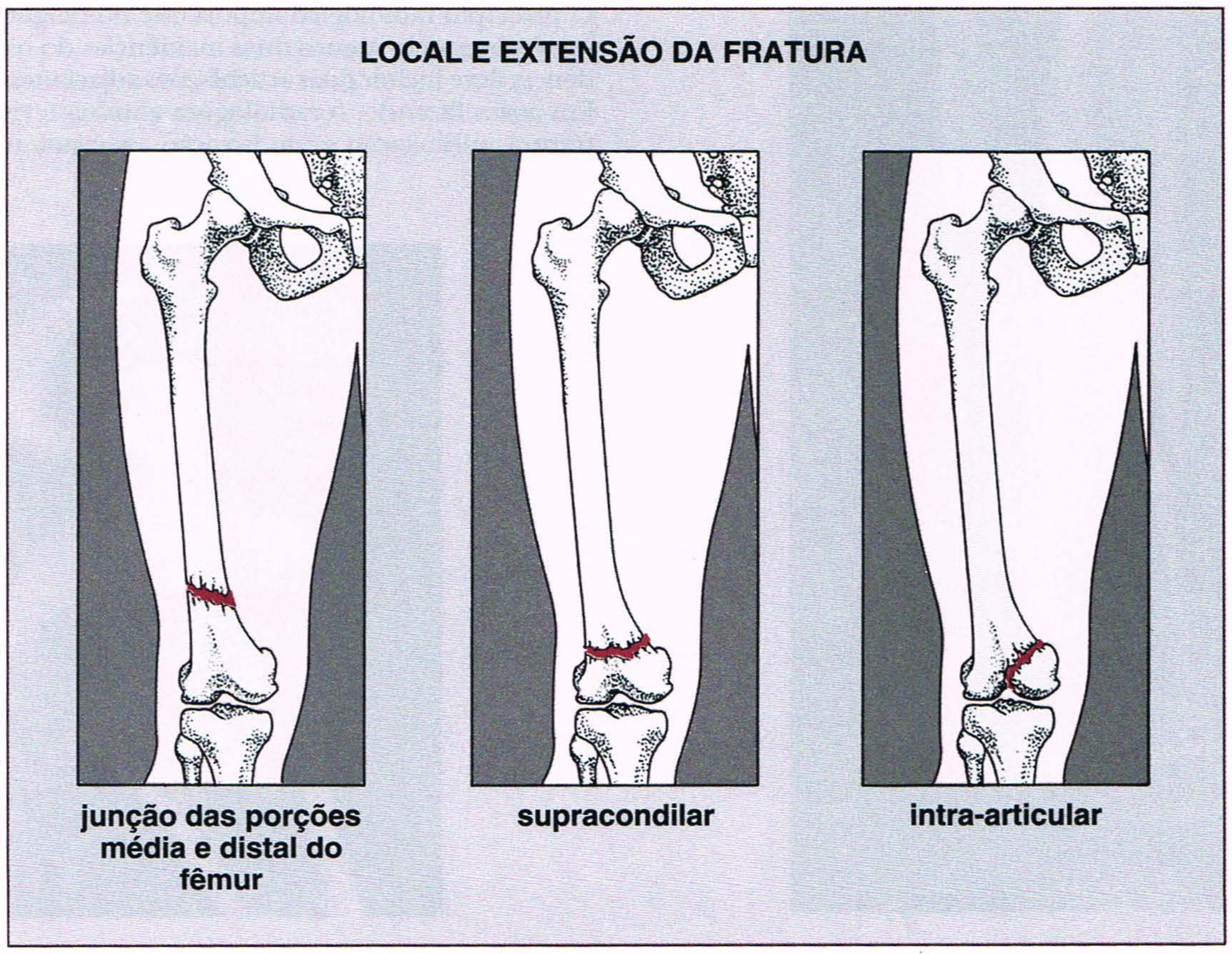

Fig. 4.21 **Local e extensão.** Fatores na avaliação radiológica de uma fratura: o local anatômico e a extensão.

primária aparente. Em crianças, freqüentemente é necessário adquirir uma radiografia do membro não afetado normal para comparação.

Avaliação Radiográfica das Fraturas

A avaliação radiográfica completa das fraturas deve incluir os seguintes elementos: (a) o *sítio* anatômico e a *extensão* de uma fratura (Fig. 4.21); (b) o *tipo* da fratura, se é incompleta, como observado predominantemente em crianças, ou completa (Fig. 4.22); (c) o *alinhamento* dos fragmentos com relação a deslocamento, angulação, rotação, encurtamento ou afastamento (Fig. 4.23); (d) a *direção* da linha de fratura em relação ao eixo longitudinal do osso (Fig. 4.24); (e) a presença de *características especiais* como impacção, depressão ou compressão (Fig. 4.25); (f) a presença de *anormalidades associadas*, como fratura com luxação ou diástase concomitantes (Fig. 4.26); e (g) *tipos especiais* de fraturas que podem ocorrer como resultado de estresse anormal ou fraturas secundárias a processo patológico ósseo (Fig. 4.27). A distinção entre fratura *exposta* (ou *composta*, aberta), na qual o osso fraturado se comunica com o ambiente externo através de uma ferida aberta, e fratura *fechada* (ou *simples*), a qual não produz ferida aberta na pele, deve ser feita preferencialmente por exame clínico e não radiológico.

Em crianças, a avaliação radiológica das fraturas, particularmente nas extremidades dos ossos tubulares, deve também levar em consideração o envolvimento da placa de crescimento (fise). A localização da linha de fratura tem implicações com relação ao mecanismo da lesão e possíveis complicações. Uma classificação útil das lesões que afetam a fise, metáfise, epífise ou todas essas estruturas foi proposta por Salter e Harris (tipos I a V) e ampliada por Rang (tipo VI) e Ogden (tipos VII a IX) para incluir quatro outros tipos de fratura (Fig. 4.28). Embora as lesões descritas por Rang e Ogden não envolvam diretamente a placa de crescimento, as seqüelas deste traumatismo afetam a fise da mesma maneira que as lesões diretas descritas por Salter e Harris. No tipo VI, que envolve apenas a região periférica da placa de crescimento, a lesão nem sempre pode estar associada com fratura. Pode resultar de uma contusão localizada, infecção induzida pelo traumatismo, ou queimadura grave. A lesão do tipo VII consiste em uma fratura puramente transepifisária que, se a epífise não estiver completamente ossificada, não pode sequer ser detectada na radiografia convencional. A lesão do tipo VIII envolvendo a região metafisária pode ser complicada por dano aos vasos sangüíneos que suprem a placa de crescimento, e no tipo IX, a lesão do periósteo pode interferir no mecanismo membranoso da formação óssea. Todos esses traumas, porém particularmente os dos tipos IV e V (ver Fig. 4.70), podem levar a distúrbios do crescimento com conseqüente discrepância no comprimento dos membros.

Sinais Indiretos como Indícios Diagnósticos

Embora o diagnóstico da maioria das fraturas possa ser feito por meio de radiografias convencionais, algumas fraturas sutis, sem deslocamento e finas como um fio de cabelo podem não ser aparentes no momento da lesão. Nestas circunstâncias, certos sinais indiretos de fratura fornecem indícios diagnósticos úteis.

Edemas de Tecidos Moles. O traumatismo ósseo sempre está associado a lesão dos tecidos moles, e em quase todos os casos de fratura aguda existe alguma evidência radiológica de edema de tecidos moles no local da fratura (Fig. 4.29A). A ausência de edema de tecidos moles, entretanto, praticamente exclui a possibilidade de fratura aguda (Fig. 4.29B).

Obliteração ou Deslocamento das Linhas de Gordura. Fraturas sutis, sobretudo na porção distal do rádio, no escafóide do carpo, trapézio e na base do primeiro metacarpal, resultam em obliteração ou deslocamento dos planos fasciais. Na incidência lateral do punho, pode ser detectada uma linha radiotransparente representando uma coleção de gordura entre o pronador quadrado e os tendões do músculo flexor profundo dos dedos. A fratura da porção distal do rádio resulta em uma alteração na aparência da *linha de gordura do pronador quadrado*, que pode estar deslocada anteriormente (no sentido palmar), borrada ou obliterada (sinal de MacEwan) (Fig. 4.30).

Terry e Ramin apontaram a utilidade de reconhecer a *linha de gordura do escafóide*, que geralmente é visível como uma fina linha radiotrans-

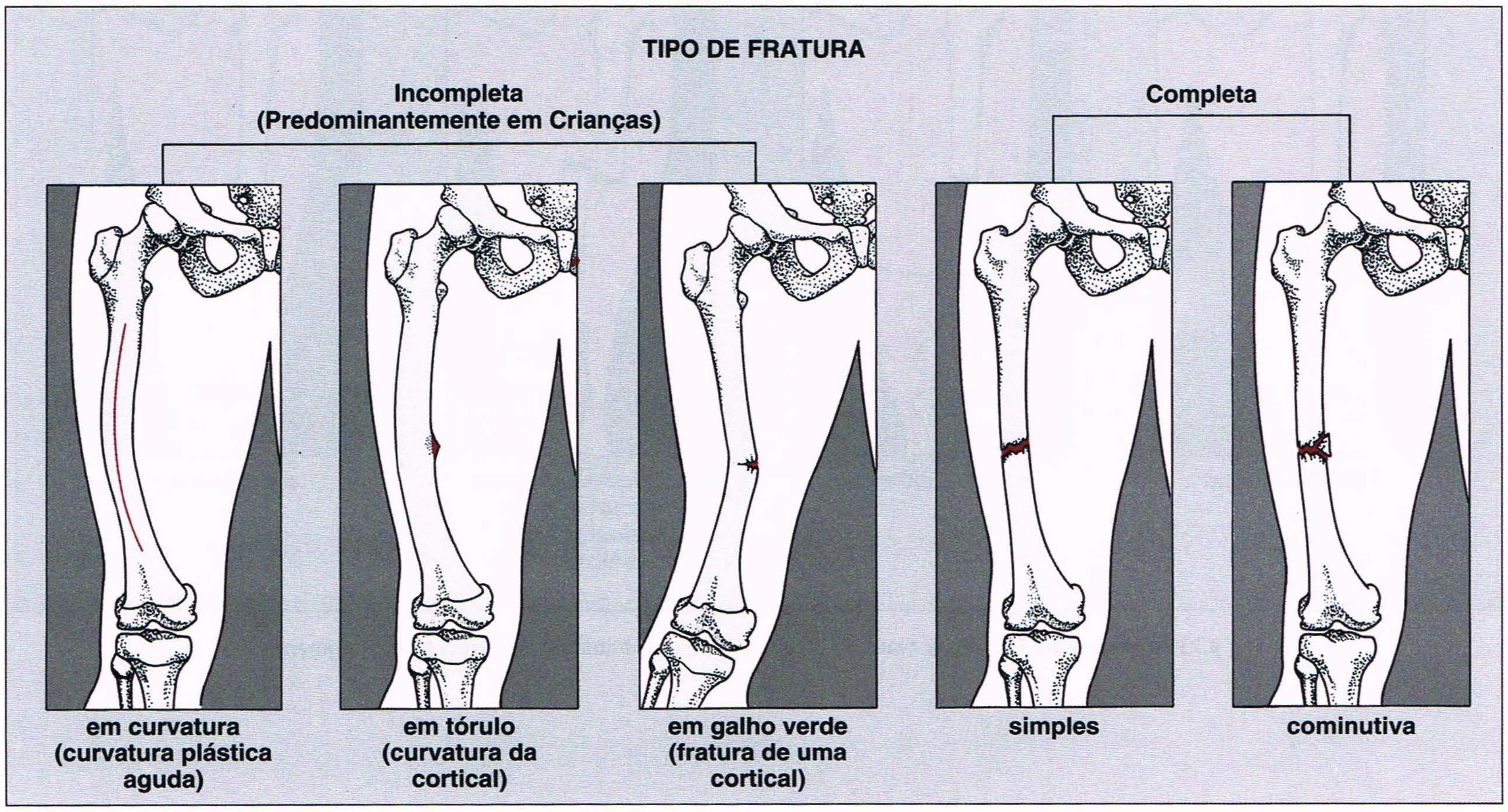

Fig. 4.22 Fraturas incompletas e completas. Fatores na avaliação radiológica de uma fratura: o tipo de fratura, incompleta ou completa.

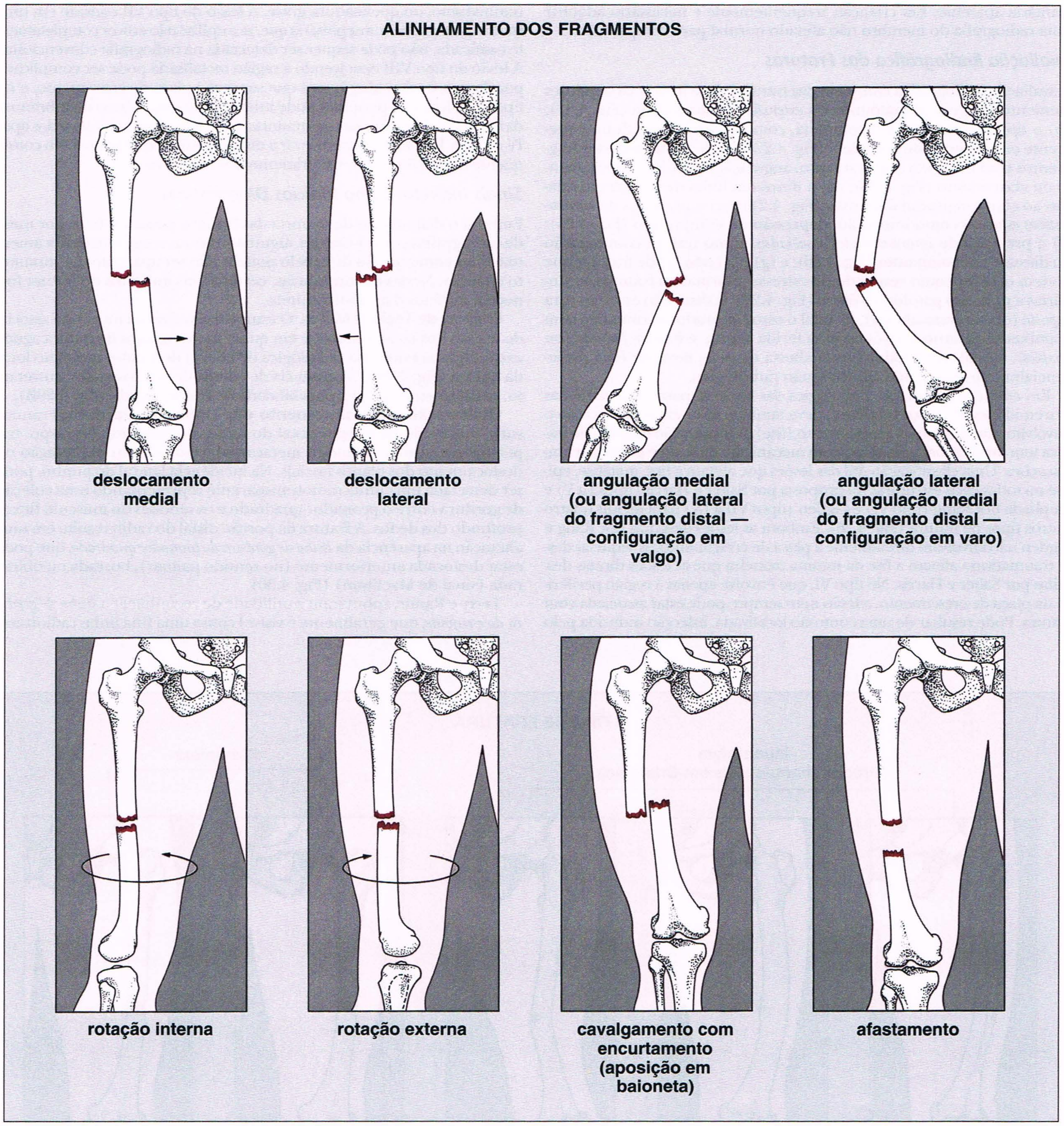

Fig. 4.23 **Alinhamento.** Fatores na avaliação radiológica de uma fratura: o alinhamento dos fragmentos.

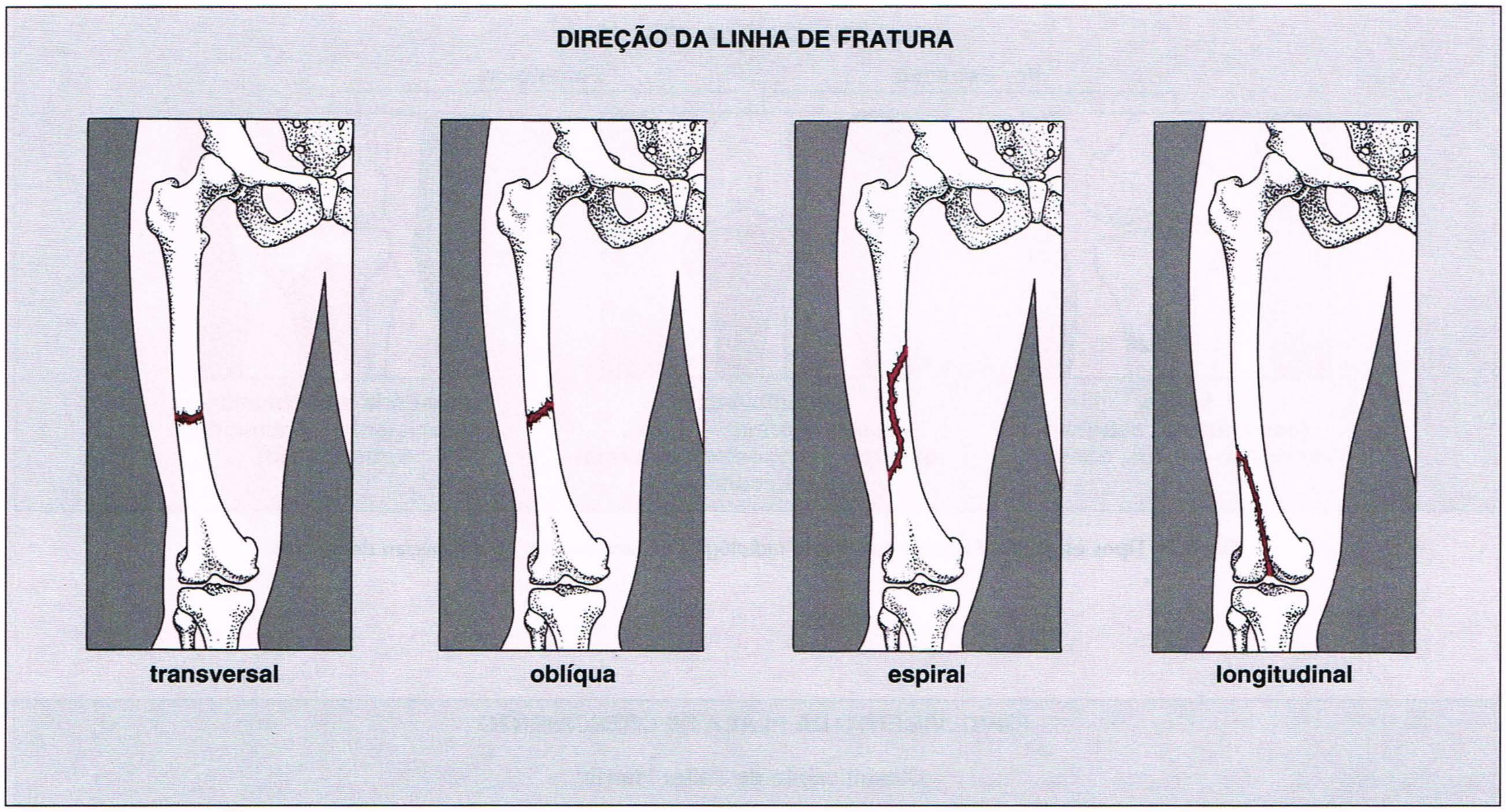

Fig. 4.24 **Direção.** Fatores na avaliação radiológica de uma fratura: a direção da linha de fratura.

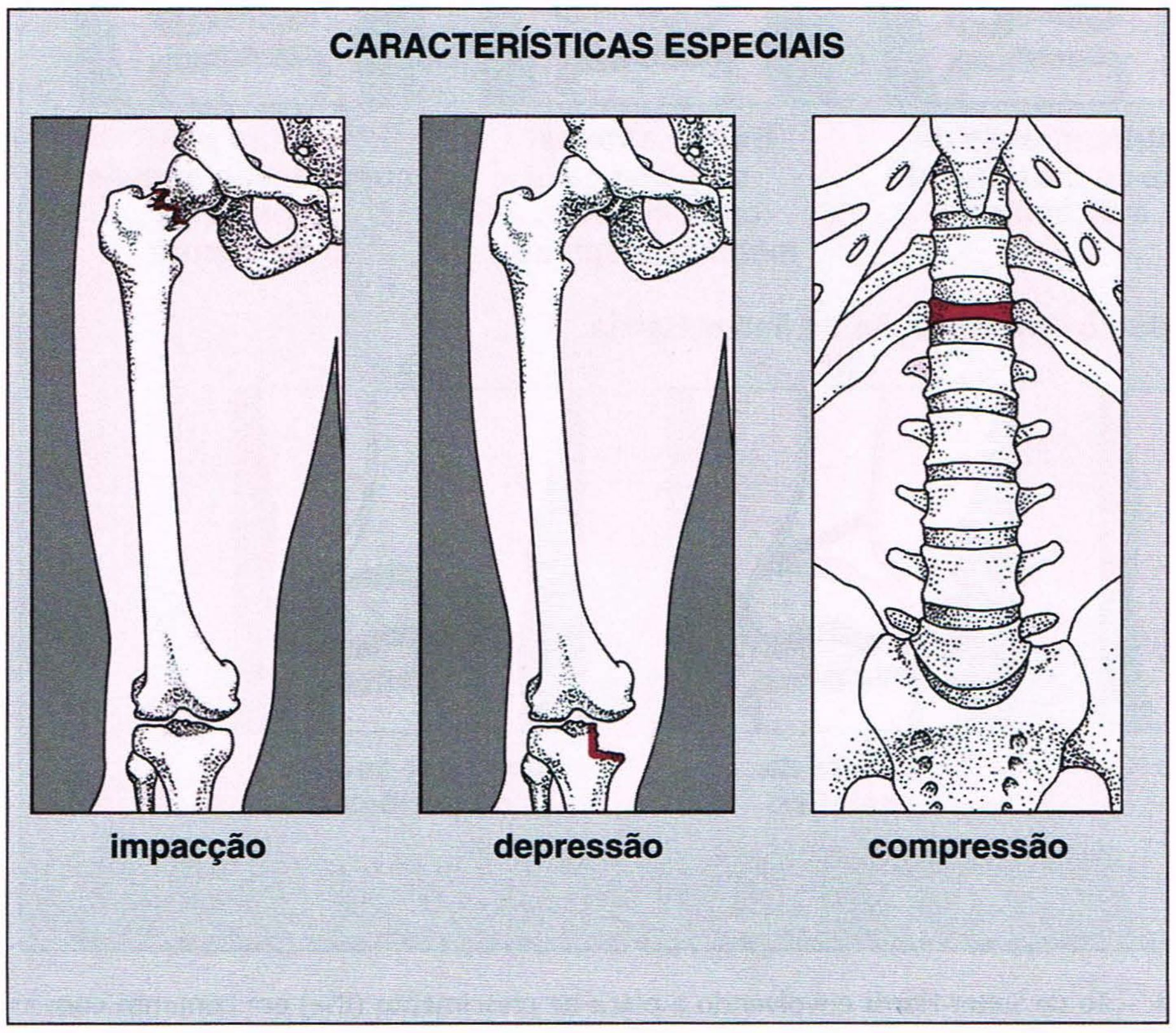

Fig. 4.25 **Características especiais.** Fatores na avaliação radiológica de uma fratura: características especiais.

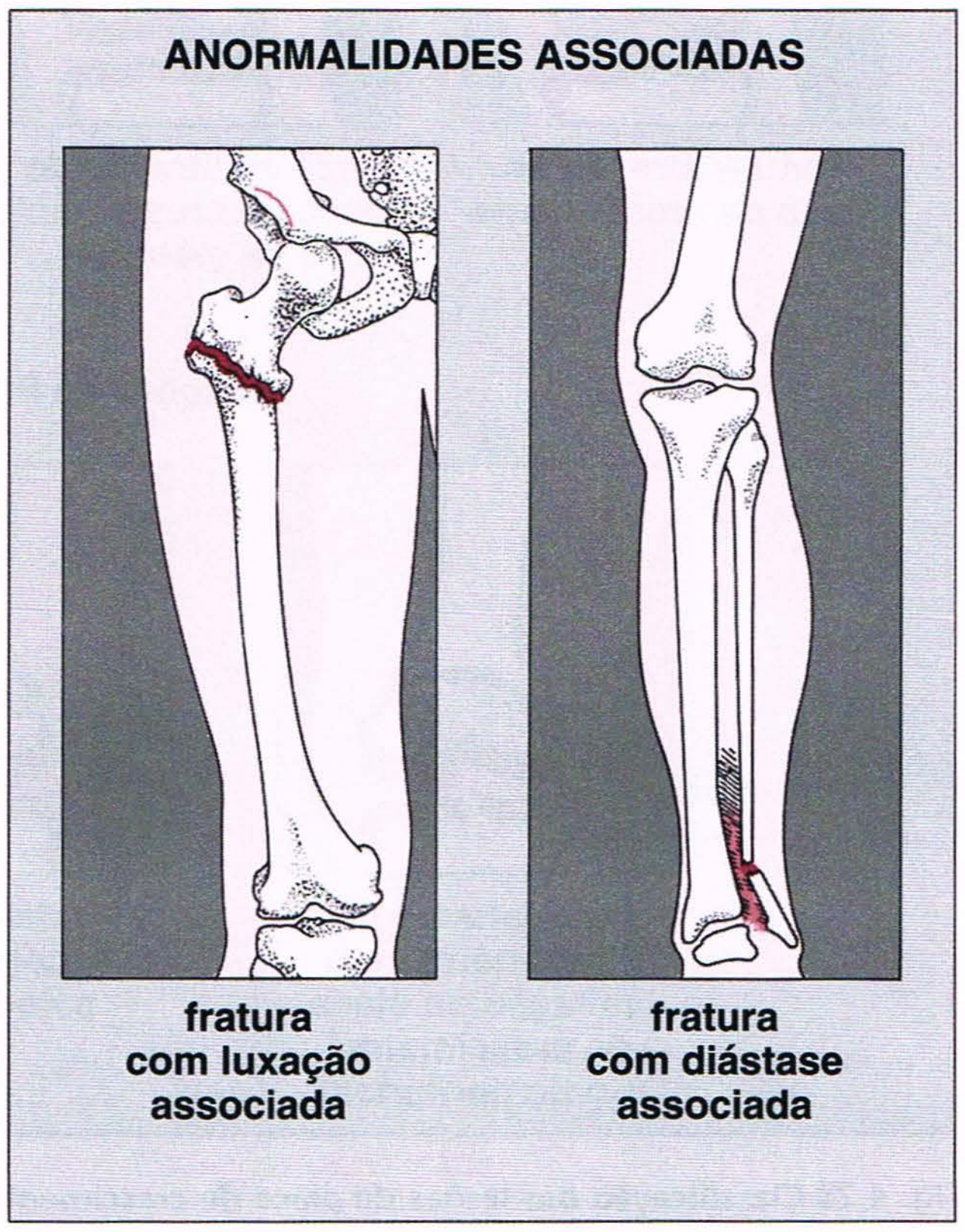

Fig. 4.26 **Anormalidades associadas.** Fatores na avaliação radiológica de uma fratura: anormalidades associadas.

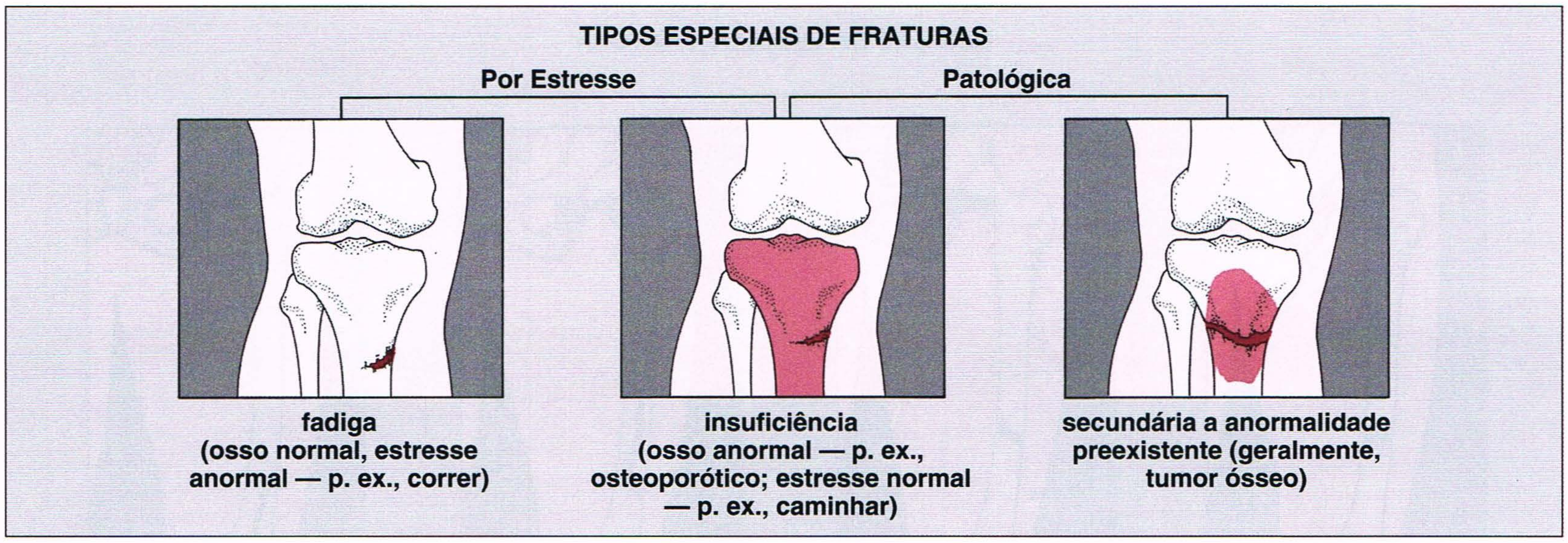

Fig. 4.27 Tipos especiais. Fatores na avaliação radiológica de uma fratura: tipos especiais de fraturas.

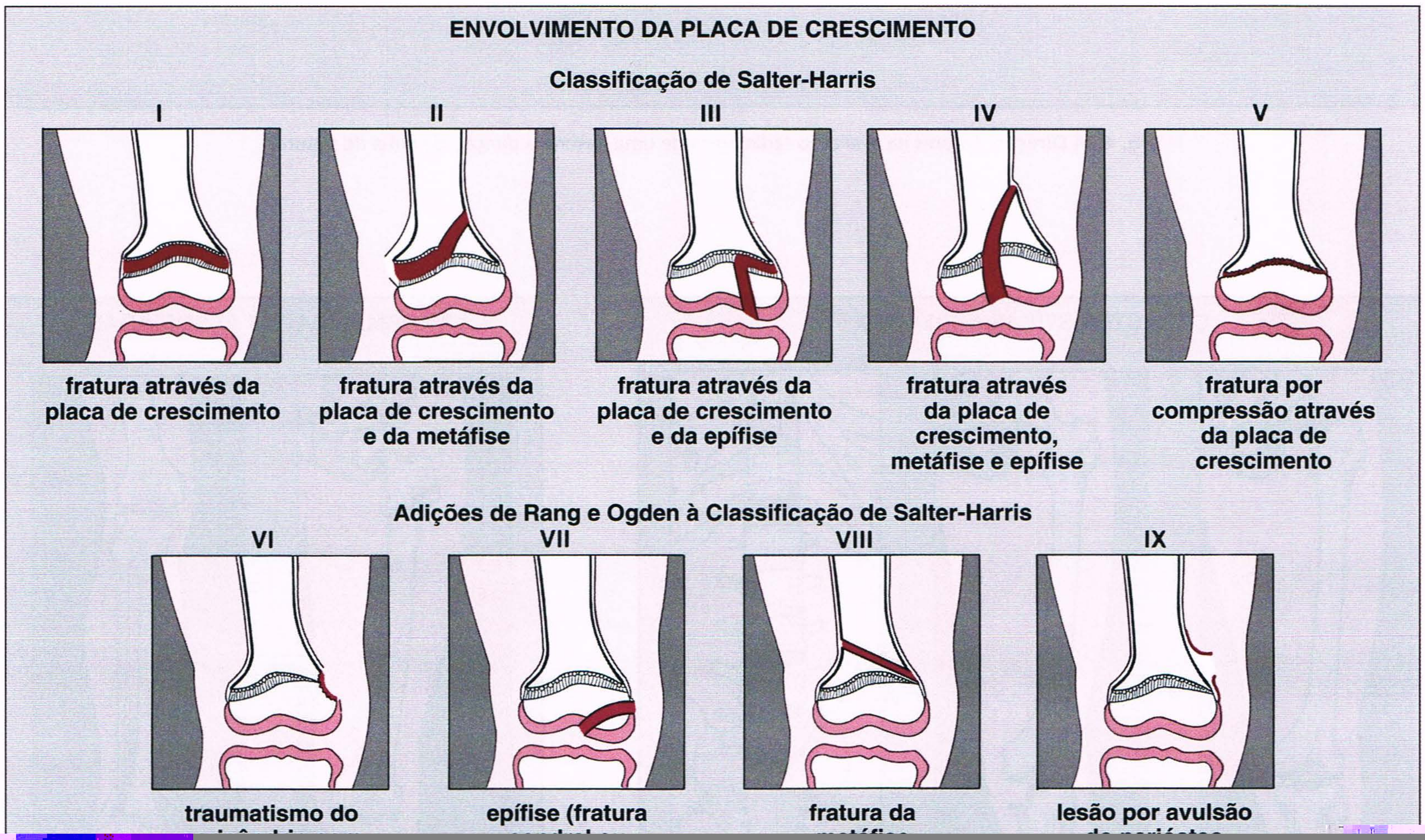

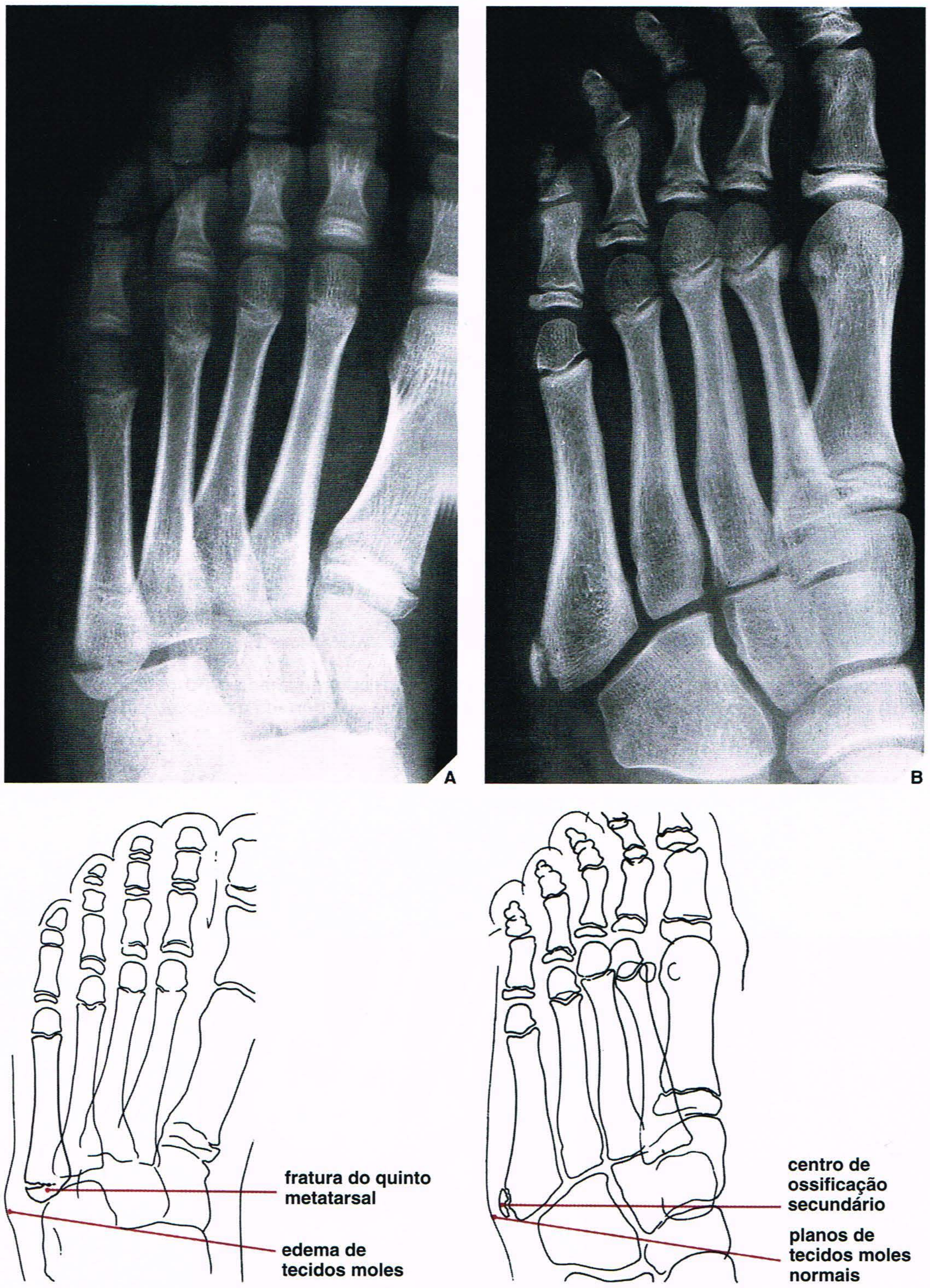

Fig. 4.29 **Fratura *versus* centro de ossificação. (A)** Incidência dorsoplantar do pé revela edema de tecidos moles proeminentes localizado na face lateral. A linha radiotransparente na base do quinto metatarsal indica fratura. **(B)** Uma linha radiotransparente similar separa o fragmento ósseo da base do quinto metatarsal em outro paciente que tinha suspeita de fratura deste osso. Observe a ausência completa de edema dos tecidos moles. O achado representa um centro de ossificação secundário e não uma fratura.

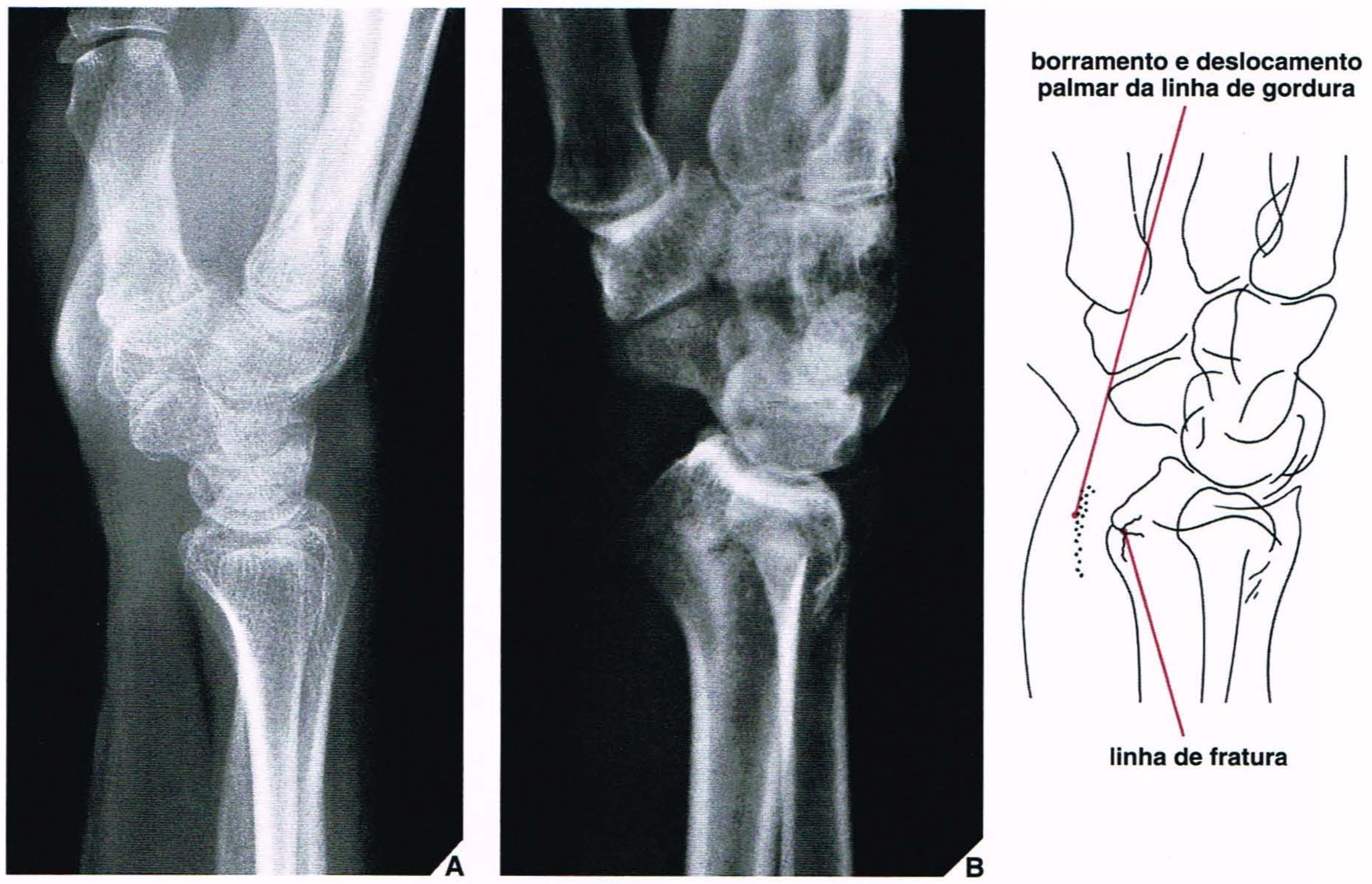

Fig. 4.30 Linha de gordura do pronador quadrado. (A) O plano fascial do músculo pronador quadrado é mostrado na face palmar do antebraço distal como uma linha radiotransparente. **(B)** Na fratura da porção distal do rádio, a linha de gordura está borrada e deslocada no sentido palmar devido a edema local e hemorragia periosteal.

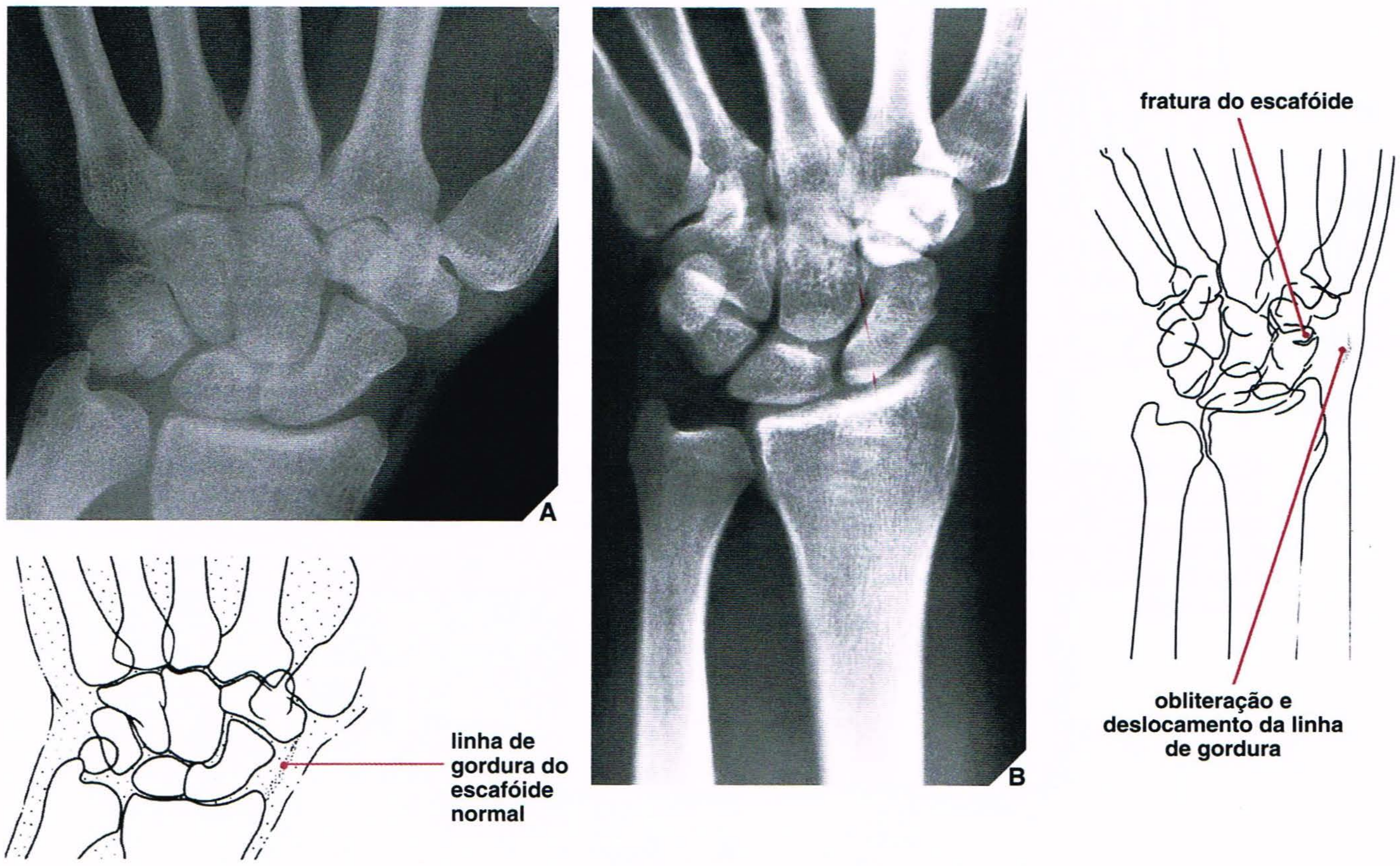

Fig. 4.31 Linha de gordura do escafóide. (A) Linha de gordura do escafóide normal. **(B)** Fratura discreta do escafóide resultou em obliteração e deslocamento radial da linha de gordura.

parente paralela à superfície lateral do osso escafóide entre o ligamento colateral radial e a bainha sinovial do abdutor longo do polegar e do extensor curto do polegar. Na maioria das fraturas do escafóide carpal, estilóide do rádio, trapézio, ou da base do primeiro metacarpal, a linha de gordura do escafóide está obliterada ou deslocada. Este achado é mais aparente na incidência dorsopalmar do punho (Fig. 4.31).

Reações Periosteal e Endosteal. A linha de fratura pode não ser visível, porém a resposta periosteal ou endosteal pode ser o primeiro sinal radiológico de uma fratura (Fig. 4.32).

Derrame Articular. Este achado, que resulta na aparência radiográfica

articular pelo líquido sinovial ou hemorrágico faz com que o coxim de gordura posterior se torne visível e também desloque o coxim de gordura anterior, produzindo o *sinal do coxim de gordura* (Fig. 4.33). Quando há história de traumatismo do cotovelo e o sinal de coxim de gordura for positivo, em geral existe fratura associada e todo o esforço deve ser feito para demonstrá-la. Mesmo se a linha de fratura não for mostrada em várias radiografias, o paciente deve receber tratamento para fratura.

Nível Gordura–Líquido Intracapsular. Se uma fratura envolver a extremidade articular de um osso (particularmente um osso longo como tíbia, úmero ou fêmur), o sangue e a gordura da medula óssea entram

Fig. 4.32

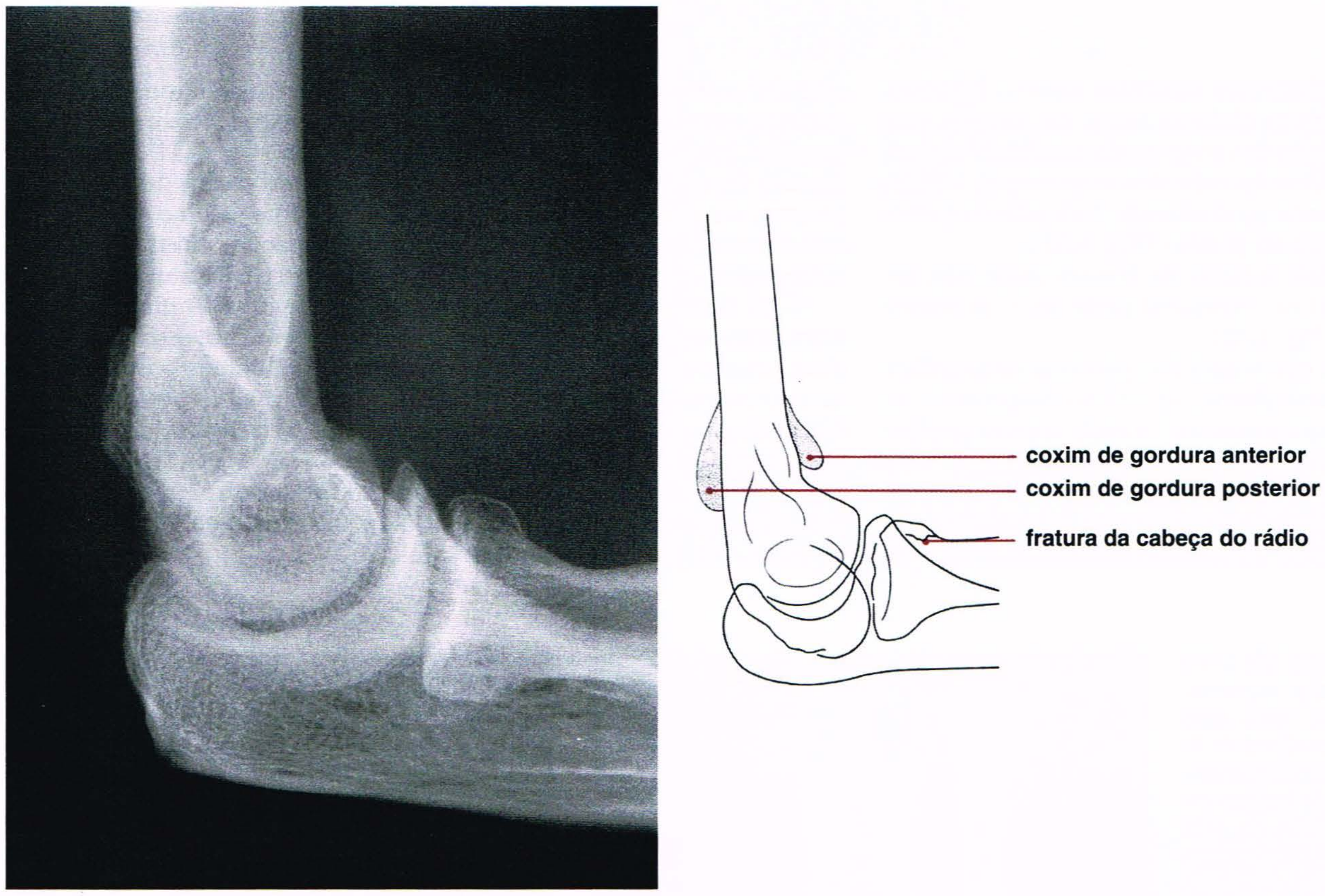

Fig. 4.33 Fratura da cabeça do rádio. Incidência lateral do cotovelo mostra um sinal do coxim de gordura positivo. O coxim de gordura anterior está acentuadamente elevado e o coxim de gordura posterior é claramente visível neste paciente. Há uma fratura discreta não deslocada da cabeça do rádio.

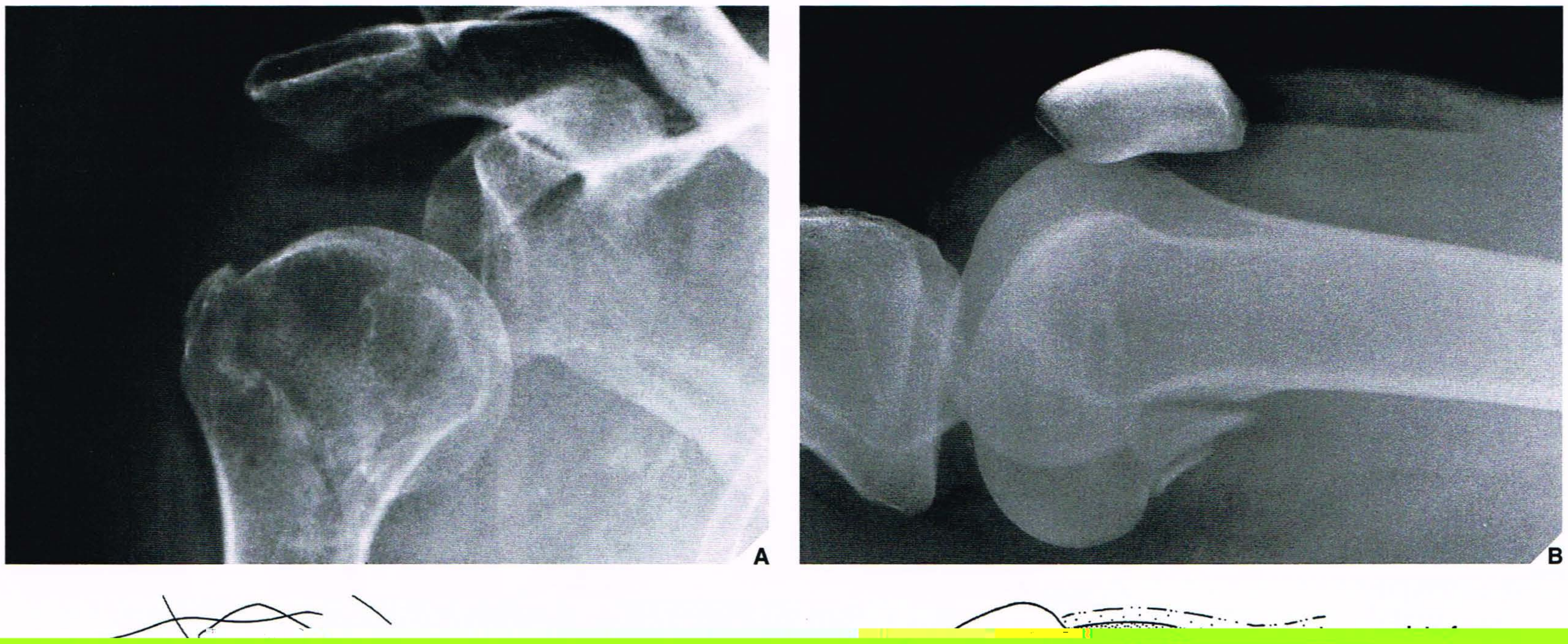

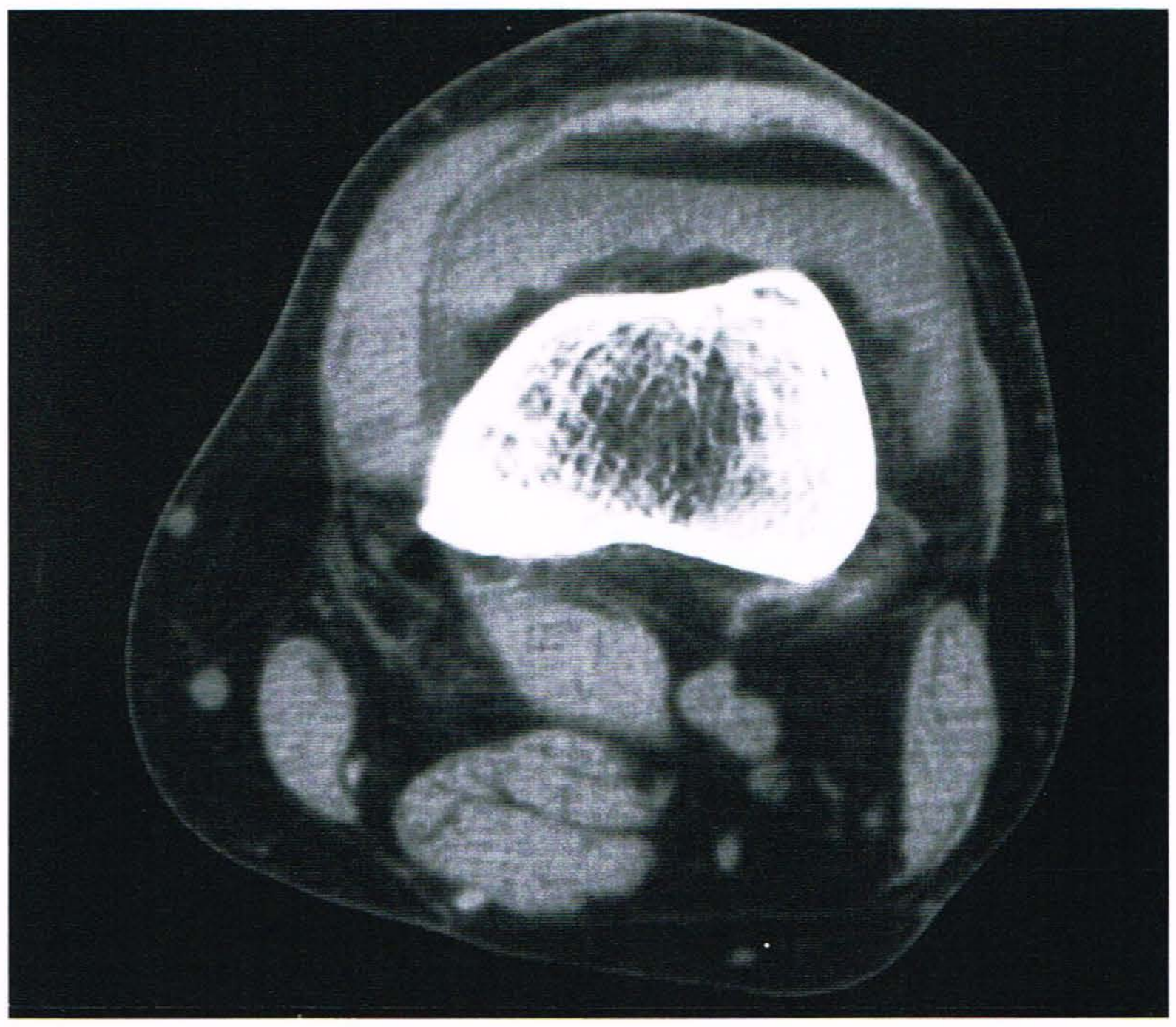

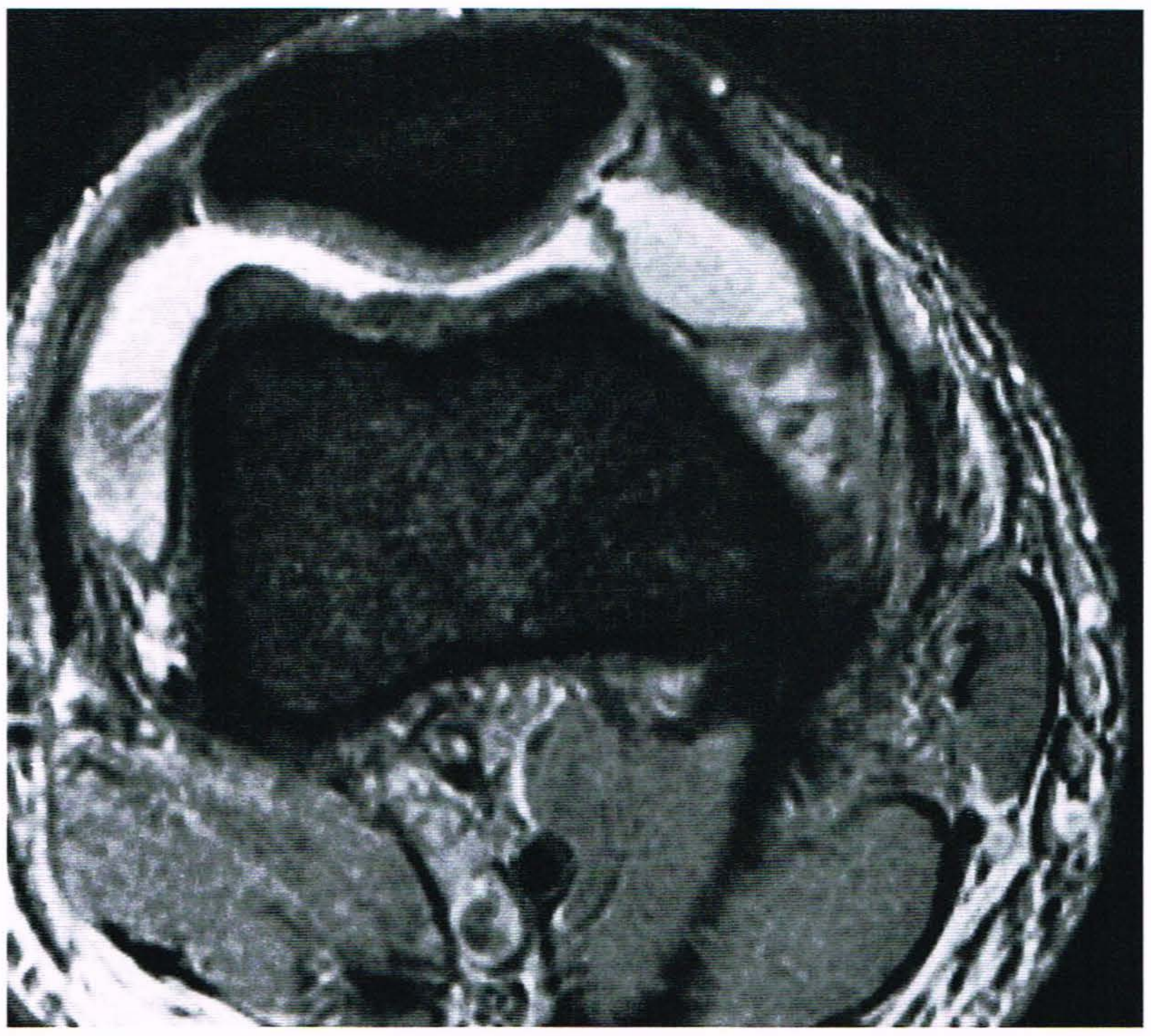

Fig. 4.35 Sinal da interface gordura-sang

Fig. 4.36

Fig. 4.37

Fig. 4.38

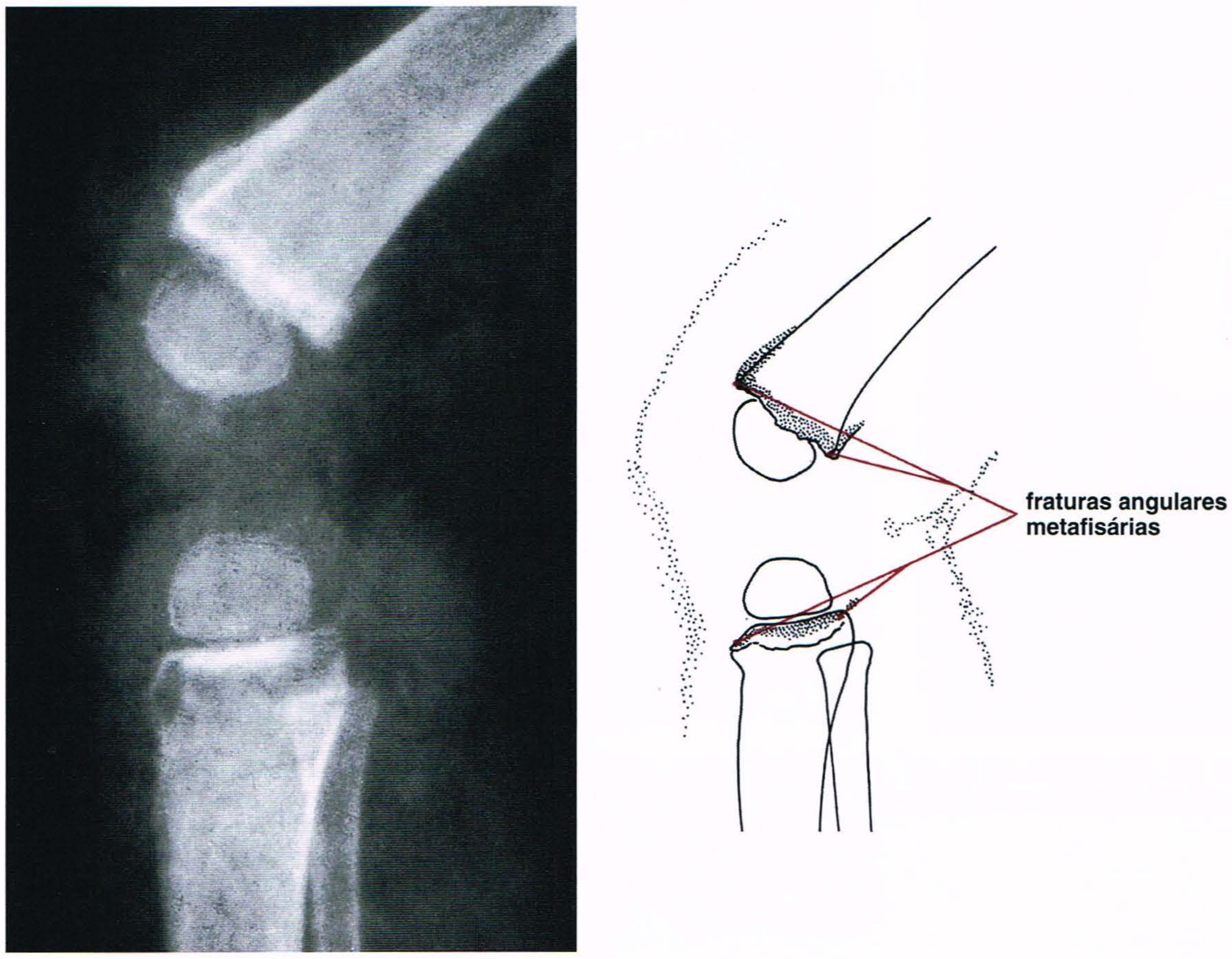

Fig. 4.39 Síndrome da criança espancada. Incidência lateral do joelho revela contornos irregulares das metáfises da porção distal do fêmur e da proximal da tíbia, e fraturas discretas dos ângulos, características da síndrome da criança espancada.

Linha Cortical Dupla. Este achado indica uma fratura discreta, porém deprimida. A linha de fratura verdadeira pode não ser aparente, mas o contorno duplo da cortical reflete a impacção (Fig. 4.37).

Deformação da Cortical. Conhecida como *fratura em tórulo* (*ou tórus*), este pode ser o único sinal de uma fratura de osso tubular em crianças (Fig. 4.38). Este achado algumas vezes é identificado mais facilmente na incidência lateral do que na incidência frontal.

Fig. 4.40

Ângulos Metafisários Irregulares. Este sinal, que é secundário a pequenas fraturas por avulsão da metáfise, indica lesão discreta do osso causada por uma força rotatória rápida exercida sobre a inserção dos ligamentos. Como resultado, pequenos fragmentos ósseos são separados da metáfise. Estas *fraturas de ângulo* freqüentemente são encontradas em lactentes e outras crianças que sofrem traumatismo ósseo, devendo ser procuradas particularmente na síndrome da criança espancada, também conhecida como "síndrome do bebê espancado" ou síndrome de espancamento do bebê pelos pais (SEBP) (Fig. 4.39).

Avaliação Radiológica das Luxações

As luxações são mais óbvias do que as fraturas das radiografias convencionais e, conseqüentemente, são mais facilmente diagnosticadas. Algumas exibem uma aparência tão característica na projeção frontal (incidência ântero-posterior), que este único exame é suficiente para o diagnóstico (Fig. 4.40). Todavia, deve ser aplicado o mesmo princípio de se obter pelo menos duas incidências orientadas a 90° entre si. As radiografias suplementares às vezes são necessárias e, em algumas situações, a TC é necessária para avaliação exata da luxação.

Monitoração dos Resultados do Tratamento

A radiografia é importante na monitoração do progresso da consolidação das fraturas

Quadro 4.1 Fatores que Influenciam a Consolidação

PROMOTORES	RETARDADORES
Boa imobilização	Movimento
Hormônio do crescimento	Corticosteróides
Hormônio tireoidiano	Vitaminas A e D (alta dose)
Calcitonina	Anticoagulantes
Insulina	Anemia
Vitaminas A e D	Radiação
Hialuronidase	Suprimento sangüíneo insuficiente
Anticoagulantes	Infecção
Correntes elétricas	Osteoporose
Oxigênio	Osteonecrose
Exercício físico	Cominução
Idade jovem	Idade avançada

(Quadro 4.1). Muitas fraturas consolidam-se por alguma combinação de calo osteal e periosteal. Considerando que o suprimento sangüíneo é adequado, as fraturas não deslocadas e as anatomicamente reduzidas imobilizadas com compressão adequada unem-se por *consolidação primária*. Neste tipo de consolidação, a linha de fratura é obliterada por calo endosteal (interno). Fraturas deslocadas, isto é, aquelas que não estão anatomicamente alinhadas ou com um espaço entre os fragmentos, unem-se por *consolidação secundária*. Este tipo de consolidação é alcançado principalmente pelo calo periosteal (externo) excessivo, que sofre ossificação completa através dos estágios de tecido de granulação, tecido fibroso, fibrocartilagem, osso entrelaçado e osso compacto. Para o radiologista que avalia as radiografias de acompanhamento, a indicação principal do reparo ósseo é a evidência radiográfica de formação de calo periosteal (externo) e endosteal (interno) (Fig. 4.41). Contudo, este processo pode não ser radiograficamente aparente no estágio inicial de consolidação. A resposta periosteal pode não ser visível nas radiografias nos locais onde há uma falta anatômica de periósteo, por exemplo, na porção intracapsular do colo do fêmur. Da mesma forma, as radiografias podem não mostrar a formação de calo endosteal, porque o calo contém apenas tecido fibroso e cartilagem, que são elementos radiotransparentes. Neste estágio inicial da consolidação, uma fratura pode estar *clinicamente consolidada*, isto é, não mostra evidências de movimento sob estresse, embora radiograficamente na faixa radiotransparente entre os fragmentos possa persistir (Fig. 4.42A). À medida que o calo primário, temporariamente radiotransparente, for gradualmente convertido pelo processo de ossificação endocondral a osso lamelar mais maduro, ele é observado na radiografia como uma ponte densa (Fig. 4.42B). Esta constitui a *consolidação radiológica*.

Embora as radiografias convencionais freqüentemente sejam suficientes para avaliar o progresso da consolidação de fraturas, estudos de rotina às vezes devem ser suplementados por tomografia. Se um aparelho gessado, por exemplo, ainda estiver no lugar e encobrir os detalhes ósseos, ou se os achados radiográficos forem duvidosos (Fig. 4.43), a tomografia pode esclarecer o estado da consolidação.

Recentemente, a TC com reconstrução multiplanar mostrou ser um bom método para avaliar a consolidação de fraturas. Foi, em particular, eficaz em pacientes com elementos metálicos remanescentes e naqueles submetidos a múltiplos procedimentos cirúrgicos incluindo enxerto ósseo. A TC com reconstrução nos planos coronal e sagital ajudou o planejamento cirúrgico por oferecer uma avaliação mais detalhada do desalinhamento e das deformidades angulares, da magnitude do intervalo no osso e da integridade das articulações de suporte de peso adjacentes.

Além de monitorizar o progresso da formação do calo, o radiologista deve estar atento para evidências radiológicas de complicações asso-

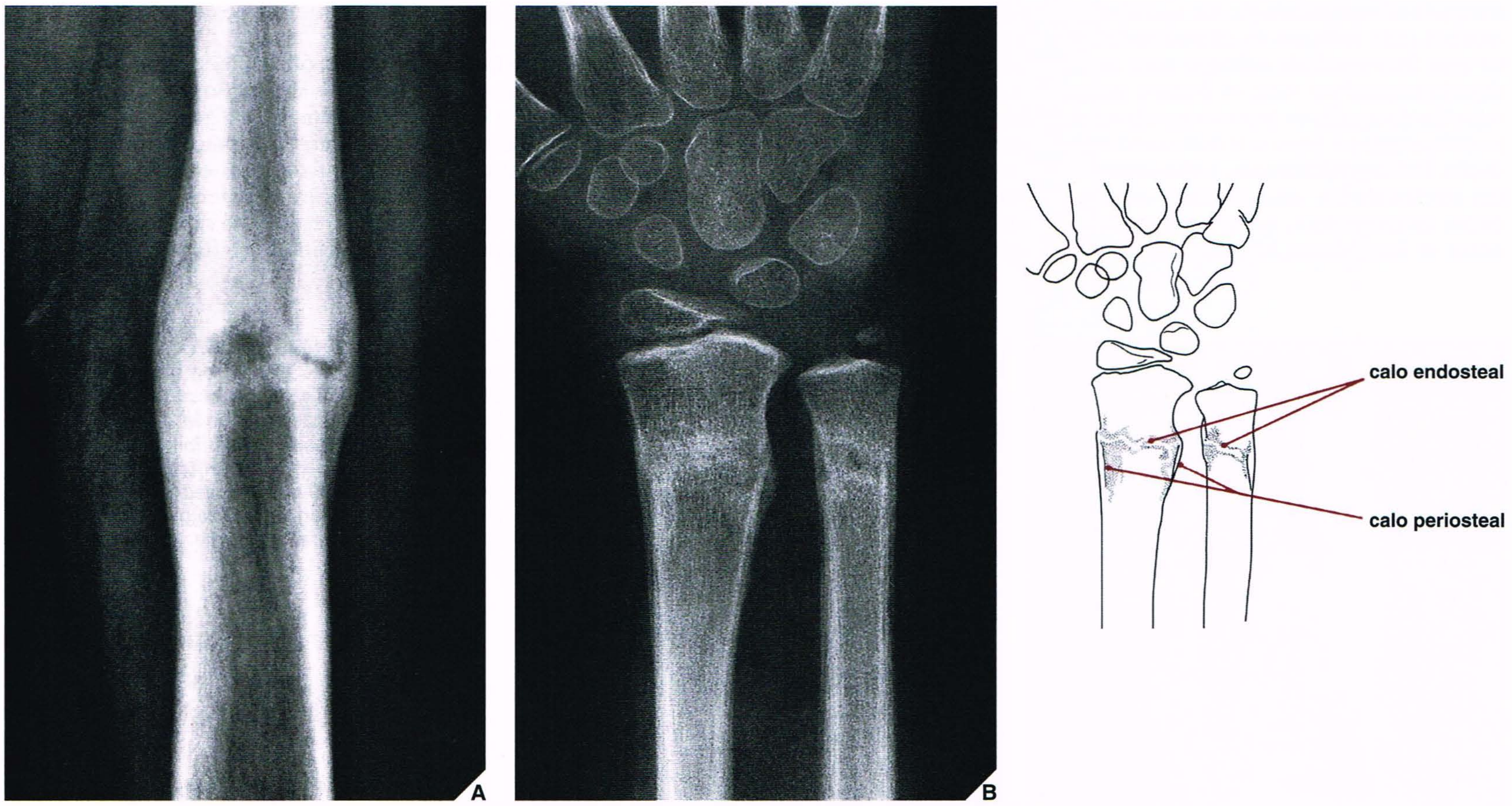

Fig. 4.41 Consolidação de fratura. (A) Radiografia ântero-posterior do fêmur mostra consolidação de fratura predominantemente por formação de calo periosteal. Não há evidências radiográficas de calo endosteal, e a linha de fratura ainda é visível. **(B)** Radiografia póstero-anterior da porção distal do antebraço mostra fraturas em consolidação do rádio e da ulna. As linhas de fratura são quase que completamente obliteradas em decorrência da formação do calo endosteal. Observe também a quantidade mínima de calo periosteal.

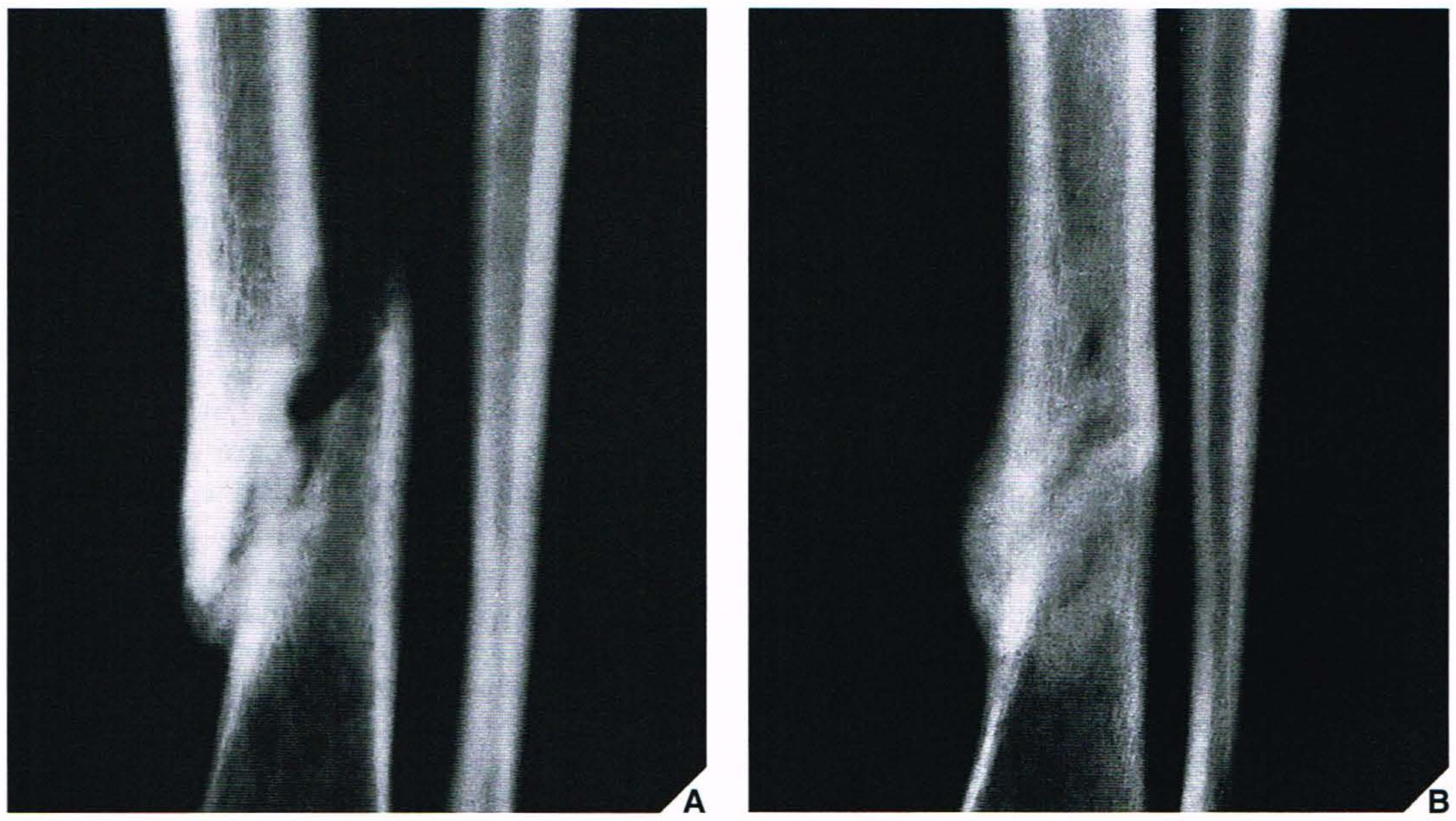

Fig. 4.42 Consolidação clínica *versus* radiológica. Uma mulher de 30 anos de idade sofreu fratura da porção distal da tíbia. **(A)** Após 3 meses de imobilização o aparelho gessado foi removido. A radiografia mostra um calo periosteal unilateral da face medial, porém a linha de fratura ainda é nitidamente visível. Clinicamente, entretanto, esta fratura estava completamente consolidada e foi permitido ao paciente suportar peso sem aparelho gessado. **(B)** Um mês e meio depois, há evidências de uma ponte densa de calo periosteal e endosteal, indicando a consolidação radiográfica.

ciadas ao processo de consolidação. Estas complicações são a consolidação tardia, a não-consolidação e a má consolidação. Das três, a *má consolidação* é a mais aparente radiograficamente e é caracterizada pela consolidação de fragmentos ósseos em uma posição defeituosa e inaceitável (Fig. 4.44); a intervenção cirúrgica geralmente é o método preferido de tratamento neste caso.

A *consolidação tardia* refere-se a uma fratura que não se une em um período de tempo razoável (16 a 18 semanas), dependendo da idade do paciente e do local de fratura. Contudo, a *não-consolidação* aplica-se a uma fratura que simplesmente não se une (Fig. 4.45). Algumas das causas de não-consolidação são correlacionadas no Quadro 4.2. A *pseudo-artrose* é uma variação da não-consolidação na qual existe a formação de uma falsa cavidade articular com uma cápsula sinovial e até mesmo líquido sinovial no local da fratura; entretanto, alguns médicos fazem referência a qualquer fratura que não se consolida em até 9 meses como pseudo-artrose e usam o termo como um sinônimo para a não-consolidação. Radiograficamente, a não-consolidação é caracterizada por bordas arredondadas; uniformidade e esclerose (eburnação) das extremidades do fragmento, que são separadas por uma fenda; e movimento entre os fragmentos (mostrado sob fluoroscopia ou em radiografias consecutivas sob estresse). Para fornecer a avaliação adequada da ausência de consolidação, o radiologista precisa distinguir entre os três tipos de não-consolidação: reativa, não-reativa e infectada (Fig. 4.46).

Não-consolidação Reativa (Hipertrófica e Oligotrófica). Radiograficamente, este tipo de não-consolidação é caracterizado por reação óssea exuberante e conseqüente alargamento e esclerose das extremidades ósseas — do tipo pata de elefante ou casco de cavalo (Fig. 4.47). As áreas escleróticas não representam osso morto, mas a aposição de novo osso bem vascularizado. A cintigrafia óssea mostra aumento acentuado da captação de isótopos no local de fratura. Este tipo de fratura não consolidada geralmente é tratado com a colocação de pinos intramedulares ou placas de compressão.

Não-consolidação Não Reativa (Atrófica). Neste tipo de não-consolidação, a radiografia mostra ausência de reação óssea nas extremidades do fragmento, e o suprimento sangüíneo geralmente é muito escasso (Fig. 4.48). A cintigrafia óssea mostra captação de isótopos mínima ou nenhuma captação. Além da fixação interna e estável, estas fraturas freqüentemente exigem descorticação extensa e enxerto ósseo.

Não-consolidação Infectada. A apresentação radiográfica da não-consolidação infectada depende da atividade da infecção. A osteomi-

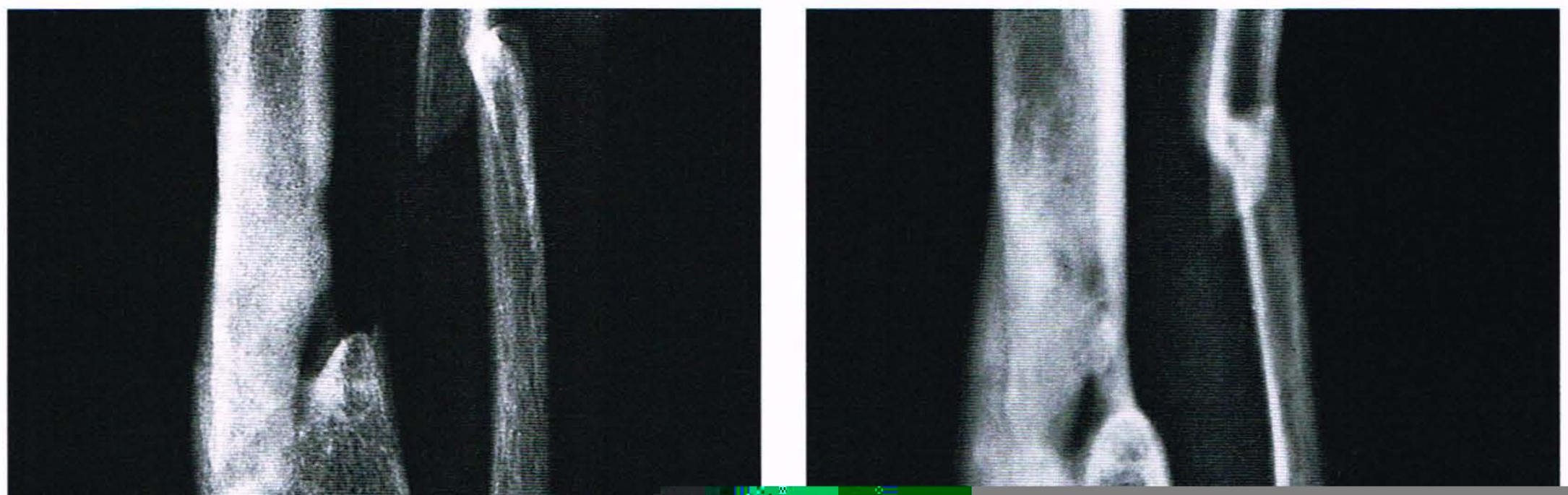

Fig. 4.43 Valor da tomografia. (A) Radiografia convencional da porção inferior da tíbia revela fratura oblíqua da diafisária distal. Embora o calo externo seja bem mostrado, existe uma fenda de 2 mm entre os fragmentos, levantando a possibilidade de não-consolidação. Incidências suplementares também foram questionáveis. **(B)** O exame tomográfico mostra boa consolidação dos fragmentos pelo calo periosteal das faces medial e lateral, confirmando a consolidação radiológica.

Fig. 4.44 Má consolidação. (A) Radiografia ântero-posterior da perna mostra má consolidação angular. A fratura da tíbia e a fratura segmentar da fíbula estão solidamente consolidadas. Entretanto a parte distal da tíbia exibe rotação e angulação anterior, e as fraturas da fíbula uniram-se em uma deformidade em arco. **(B)** A má consolidação foi tratada cirurgicamente por osteotomia dupla e fixação interna da tíbia com uma haste intramedular para corrigir o alinhamento longitudinal e restaurar o eixo anatômico.

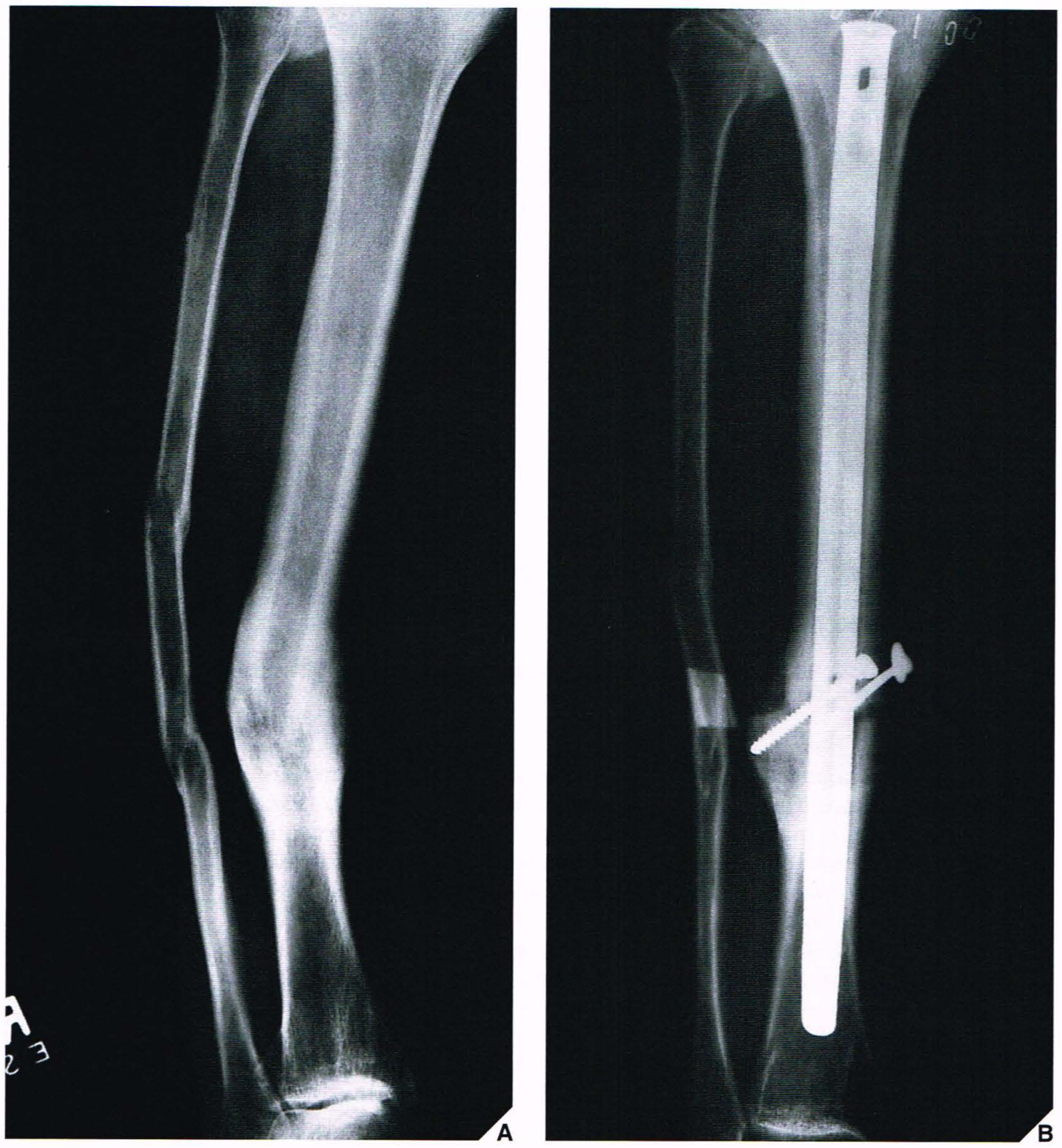

Fig. 4.45 Não-consolidação. Fratura da porção proximal da fíbula não se consolidou. Observe a fenda entre os fragmentos, a ausência completa de formação de calo e o arredondamento das bordas do fragmento.

Quadro 4.2 Causas de Não-consolidação

I. Movimento excessivo (mobilização inadequada)
II. Fenda entre os fragmentos
  A. Interposição de tecidos moles
  B. Afastamento por tração ou aparelho
  C. Posição anômala, cavalgamento ou deslocamento de fragmentos
  D. Perda de substância óssea
III. Perda de suprimento sangüíneo
  A. Lesão dos vasos nutrícios
  B. Arrancamento excessivo ou lesão do periósteo e do músculo
  C. Fragmentos livres, cominução grave
  D. Avascularização causada por colocação de aparelho
  E. Osteonecrose
IV. Infecção
  A. Osteomielite
  B. Necrose extensa das margens de fratura (fenda)
  C. Morte óssea (seqüestro)
  D. Osteólise (fenda)
  E. Afrouxamento de implantes (movimento)

Modificado de Rosen H, 1993, com permissão.

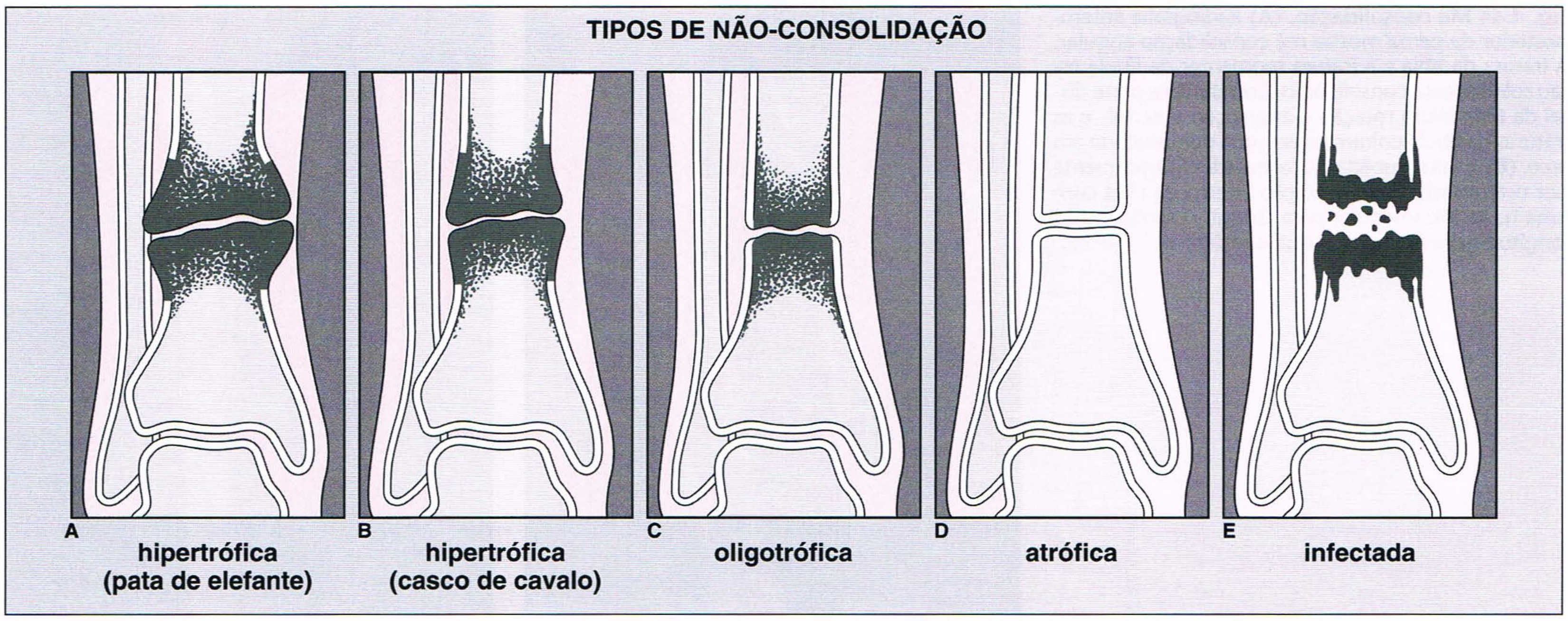

Fig. 4.46 Complicações da fratura. Tipos de não-consolidação: reativa (**A-C**); não reativa (**D**); infectada (**E**).

elite *inativa*, antiga, mostra espessamento irregular da cortical, reação periosteal bem organizada e esclerose reativa do osso esponjoso (Fig. 4.49), enquanto a forma *ativa* mostra edema de tecidos moles, destruição da cortical e osso esponjoso associado a formação de novo osso periosteal, e seqüestro (Fig. 4.50). O tratamento da não-consolidação infectada depende do estágio da osteomielite. A descorticação e o enxerto ósseo combinados com a colocação de placas de compressão são usados se a não-consolidação for acompanhada por osteomielite inativa. O tratamento da osteomielite ativa envolve a aplicação de antibióticos e de seqüestrectomia, geralmente seguida por enxerto ósseo e estabilização intramedular. Procedimentos diferentes são individualizados, dependendo do local anatômico e de vários fatores gerais e locais.

Outras Complicações de Fraturas e Luxações

Além das possíveis complicações associadas ao processo de consolidação de fraturas, o radiologista pode encontrar complicações que não estão relacionadas a este processo. Evidências radiológicas na presença destas complicações nem sempre podem aparecer no exame de acompanhamento imediato, porque elas podem ocorrer semanas, meses ou até mesmo anos após o traumatismo e, algumas vezes, em local distante do local original da lesão. Conseqüentemente, ao lidar com pacientes que apresentam história de fratura ou luxação, os radiologistas devem focar sua investigação em áreas onde estas complicações associadas possam ocorrer e devem estar atentos para suas características e aparências radiológicas.

Fig. 4.47 Não-consolidação reativa. Na não-consolidação hipertrófica, obser-

Fig. 4.48 Não-consolidação não reativa. Na não-consolidação atrófica, ob-

Fig. 4.49 Não-consolidação infectada. A não-consolidação de fratura da diáfise distal do fêmur com evidências de osteomielite inativa antiga mostra espessamento irregular da cortical, esclerose reativa da porção medular do osso e reação periosteal bem organizada.

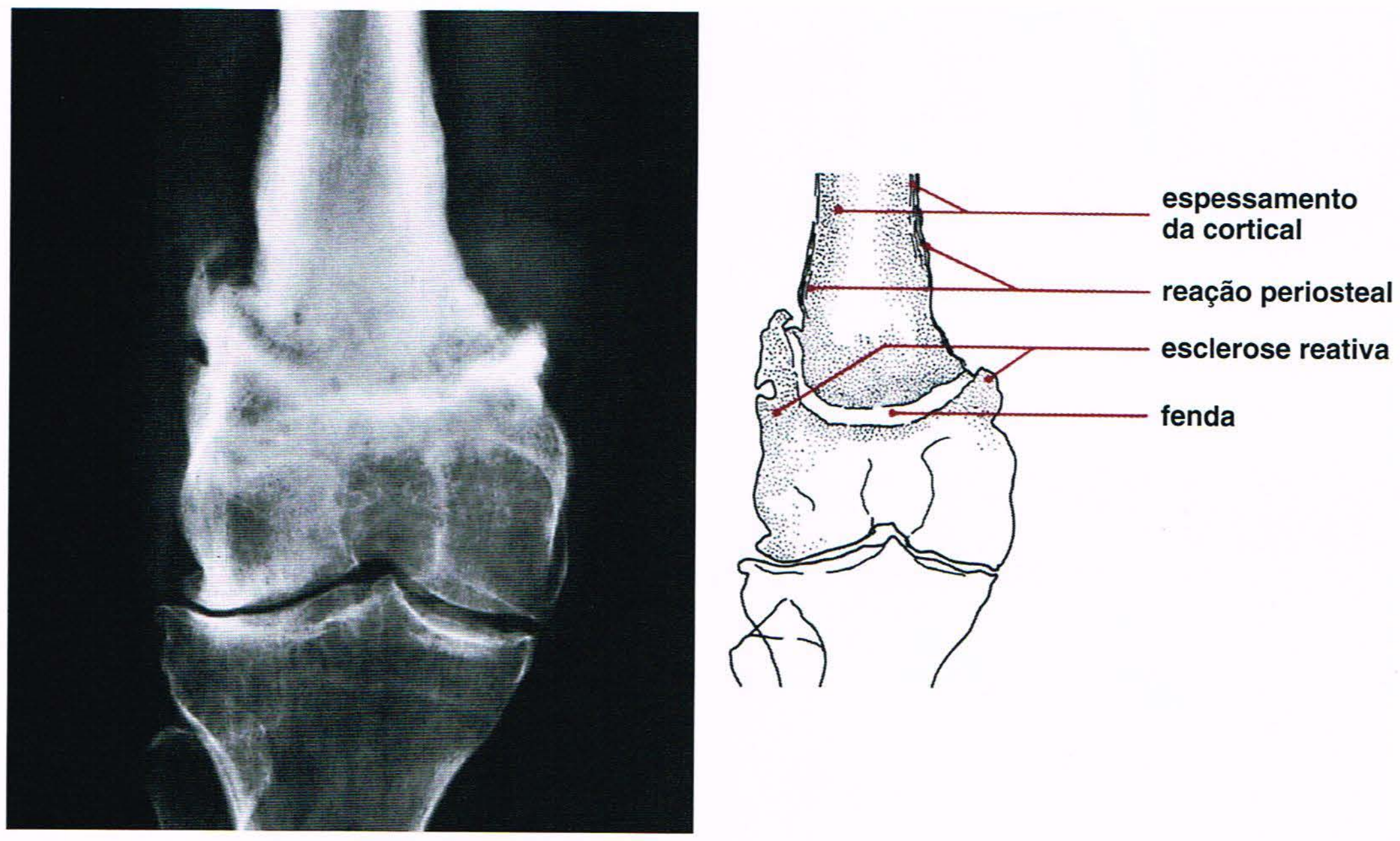

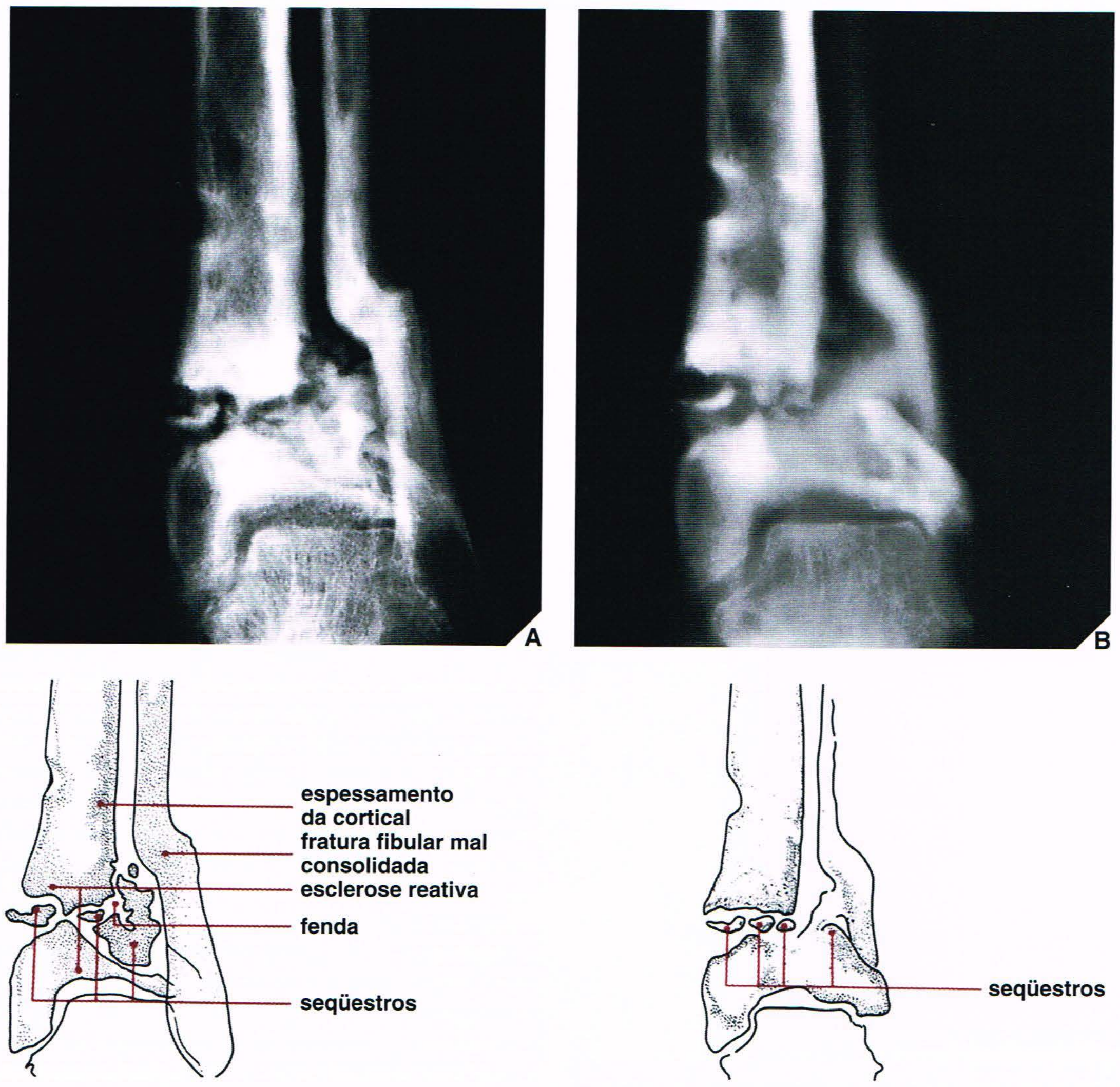

Fig. 4.50 Não-consolidação infectada. (A) Radiografia de fratura não consolidada na diáfise distal da tíbia com osteomielite ativa associada mostra espessamento da cortical, esclerose do osso esponjoso, uma fenda entre os fragmentos ósseos e vários seqüestros. **(B)** A tomografia mostra melhor os múltiplos seqüestros, sinal fundamental de infecção ativa.

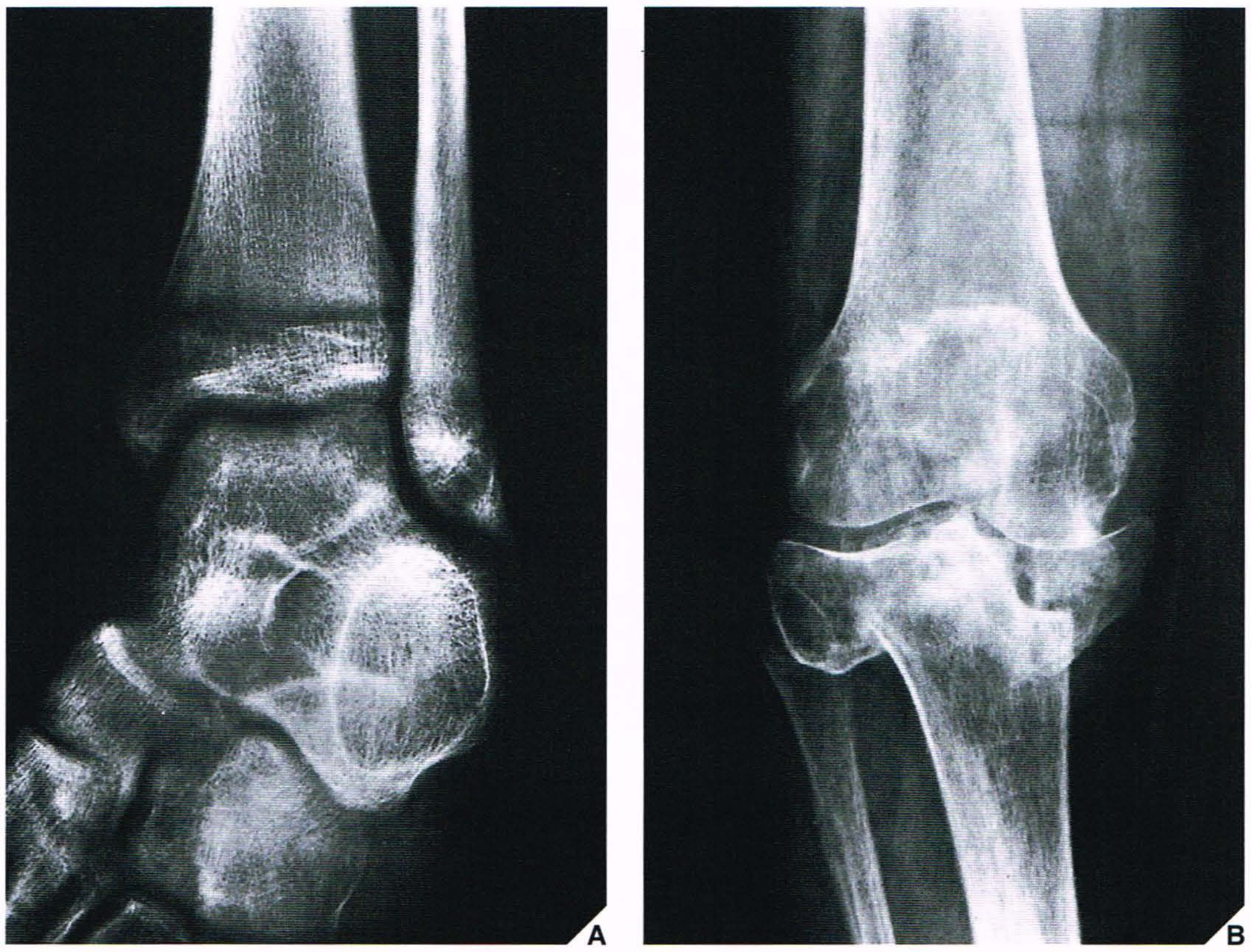

Fig. 4.51 Osteoporose por desuso. (A) Incidência oblíqua do tornozelo mostra fratura completamente consolidada da porção distal da fíbula. A osteoporose justarticular por desuso é evidente pelo adelgaçamento dos córtices associado a diminuição da densidade óssea. **(B)** Incidência ântero-posterior do joelho mostra fratura não consolidada do platô tibial, com moderada osteoporose por desuso.

Osteoporose por Desuso. A osteoporose leve ou moderada, que pode ser geralmente definida como uma diminuição na massa óssea, freqüentemente ocorre após fratura ou luxação como resultado do desuso do membro causado por dor e imobilização em aparelho gessado. Outros termos freqüentemente usados para descrever esta condição são desmineralização, desossificação, atrofia óssea e osteopenia. Este último termo geralmente é aceito como a melhor descrição da natureza desta complicação. Radiologicamente, é identificada por áreas radiotransparentes de densidade óssea diminuída, secundárias ao adelgaçamento da cortical e à atrofia das trabéculas ósseas. Pode acompanhar fraturas consolidadas bem como fraturas não-consolidadas (Fig. 4.51).

Síndrome de Distrofia Simpática Reflexa. Também conhecida como osteoporose dolorosa pós-traumática ou atrofia de Sudeck, a síndrome de distrofia simpática reflexa (SDSR), forma grave de osteoporose, pode ocorrer subseqüentemente a uma fratura ou até mesmo a uma forma mais leve de lesão. Foi relatada em decorrência de anormalidades neurológicas e vasculares não relacionadas com o traumatismo. Clinicamente, o paciente apresenta um membro com sensibilidade dolorosa à palpação e hiperestesia, edema difuso de tecidos moles, rigidez articular, instabilidade vasomotora e alterações cutâneas distróficas. Foram identificados três estágios. O estágio inflamatório inicial (ou agudo) dura de 1 a 7 semanas e é caracterizado por dor regional difusa, inflamação, edema e hipotermia ou hipertermia. No segundo estágio (ou distrófico), que perdura por 3 a 24 meses, os achados clínicos incluem dor ao esforço, aumento da sensibilidade da pele a alterações de pressão e temperatura, e atrofias cutânea e muscular. No estágio final (ou atrófico), alterações cutâneas irreversíveis semelhantes à esclerodermia e retração aponeurótica e tendinosa podem ocorrer. Na radiografia, a SDSR é caracterizada por edema de tecidos moles e osteoporose segmentar grave que progride rapidamente (Fig. 4.52). A cintigrafia óssea trifásica com tecnécio tipicamente mostra aumento do fluxo sangüíneo, aumento do *pool* sangüíneo e aumento da captação periarticular nas áreas afetadas. Estes achados são encontrados em aproximadamente 60% dos pacientes afetados.



Fig. 4.52 Atrofia de Sudeck. Um homem de 35 anos de idade sofreu fraturas da tíbia e da fíbula, que acabaram consolidando. Subseqüentemente, entretanto, ele relatou fraqueza, rigidez e dor no pé. O exame radiológico mostrou alterações típicas da síndrome de distrofia simpática reflexa no pé: osteoporose segmentar rapidamente progressiva associada a edema acentuado dos tecidos moles.

Contratura Isquêmica de Volkmann. Geralmente desenvolvendo-se após fratura supracondilar do úmero, a contratura de Volkmann é causada por isquemia dos músculos seguida por fibrose. Clinicamente, é caracterizada como a síndrome dos "cinco Ps" — pulso ausente, dor (do inglês, *pain*), palidez, parestesia e paralisia. Geralmente, o exame radiológico revela contratura de flexão no punho e nas articulações interfalângicas dos dedos e hiperextensão (ou raramente, flexão) das articulações metacarpofalângicas associada a atrofia dos tecidos moles (Fig. 4.53).

Miosite Ossificante Pós-traumática. Ocasionalmente, após fratura, luxação ou até mesmo traumatismo de menor importância dos teci-

Fig. 4.53 **Contratura de Volkmann.** Após ter sofrido fratura supracondilar do úmero que se consolidou, um homem de 23 anos apresentou-se com sintomas típicos de contratura isquêmica de Volkmann. Incidência lateral da porção distal do antebraço, incluindo o punho e a mão, mostra contratura em flexão nas articulações metacarpofalângicas e interfalângicas, juntamente com atrofia acentuada dos tecidos moles.

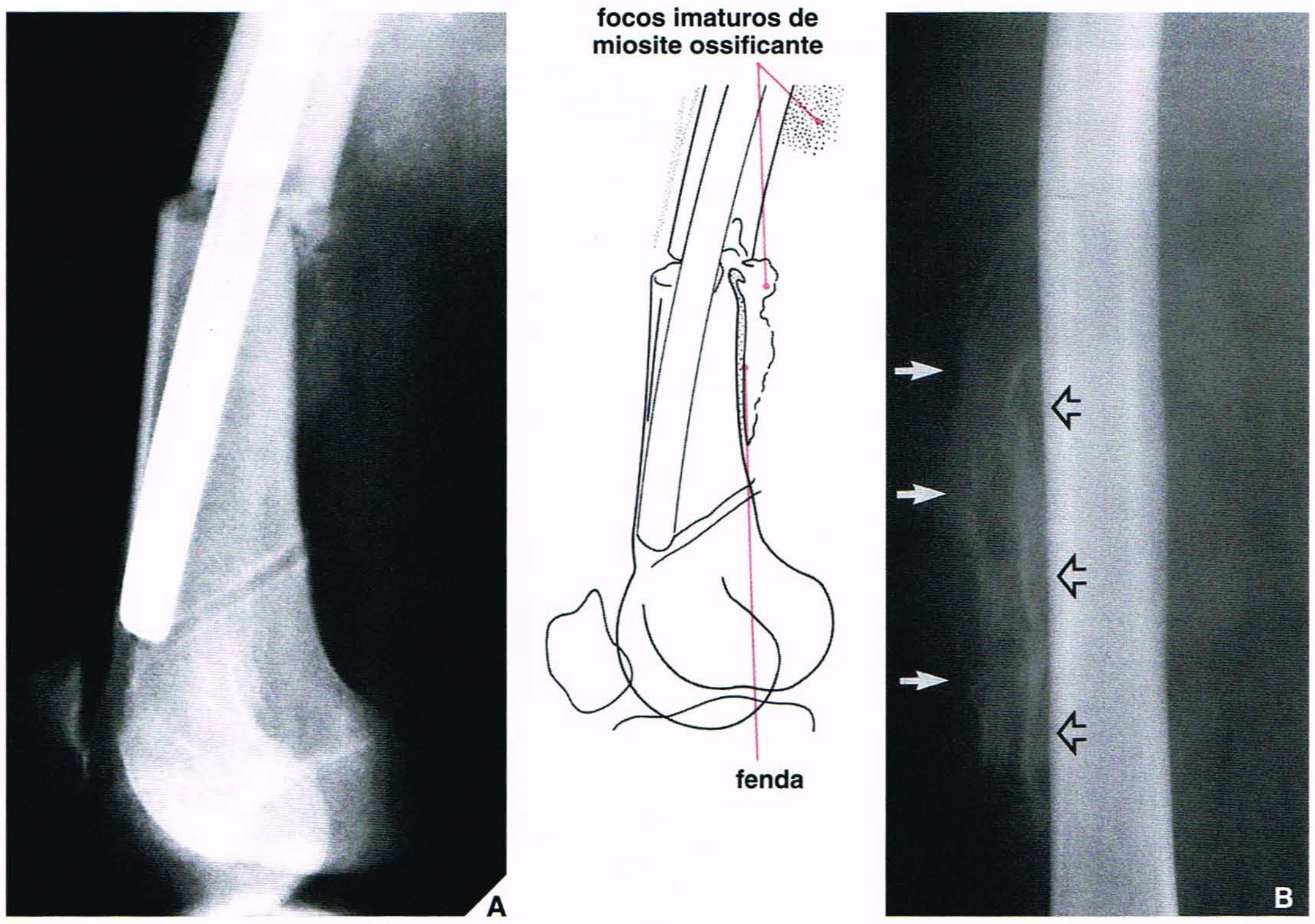

Fig. 4.54 **Miosite ossificante pós-traumática.** **(A)** Um homem de 20 anos de idade sofreu fratura transversal na junção dos terços médio e distal do fêmur. A fratura foi tratada por redução a céu aberto e fixação interna com uma haste intramedular. Na incidência lateral, obtida 3,5 semanas após a lesão, um foco imaturo de miosite ossificante com densidade mal definida na massa de tecidos moles é evidente, adjacente à cortical posterior do fêmur. **(B)** Maturação de miosite ossificante em uma mulher de 28 anos que sofreu lesão da coxa 5 semanas antes de ser obtida esta radiografia. Observe a formação de ossificação periférica (*setas*) e a presença de uma fenda radiotransparente (*setas abertas*). **(C)** Esta radiografia de um homem de 27 anos que 1 ano antes sofreu fratura–luxação no cotovelo, que se consolidou, mostra um foco maduro bem organizado de miosite ossificante. Observe a cortical bem desenvolvida na periferia da massa óssea e a lacuna radiotransparente separando a lesão da cortical do úmero.

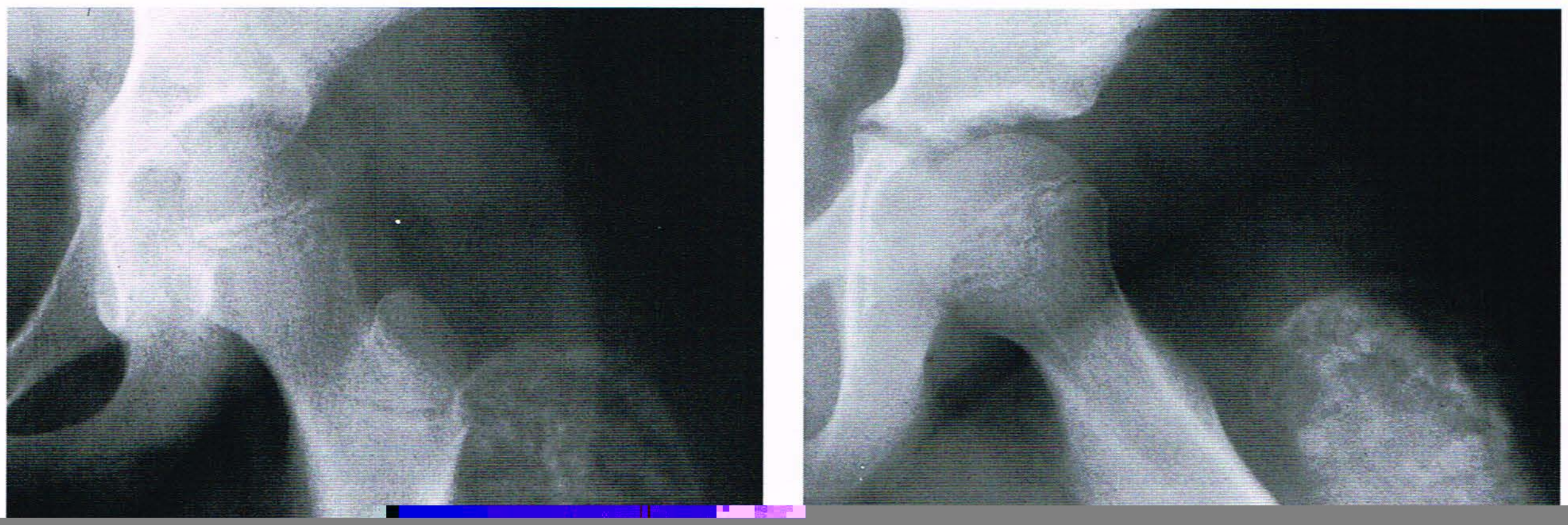

Fig. 4.55 Miosite ossificante pós-traumática. Um menino de 7 anos sofreu traumatismo 6 semanas antes desta radiografia. Radiografia ântero-posterior do quadril esquerdo **(A)** mostra lesão que exibe aspectos do fenômeno zonal característico de miosite ossificante justacortical. Na incidência lateral em rã **(B)** note a fenda separando a massa ossificada da cortical póstero-lateral.

dos moles, uma massa dolorosa e crescente se desenvolve no local da lesão. O aspecto característico desta lesão inclui o padrão nitidamente reconhecível de sua evolução, que se correlaciona bem com o lapso de tempo após o traumatismo. Portanto, por volta da terceira ou quarta semana, calcificações e ossificações na massa começam a se desenvolver (Fig. 4.54A e B), e por volta da sexta à oitava semanas, a periferia da massa mostra osso cortical definido bem organizado (Fig. 4.54C). O marco de referência radiológico importante desta complicação é a presença do denominado fenômeno zonal. Na radiografia, este fenômeno é caracterizado por uma área radiotransparente no centro da lesão, indicando a formação de osso imaturo, e por uma zona densa de ossificação madura na periferia. Além disso, uma fina fenda radiotransparente separa a massa ossificada da cortical adjacente (Fig. 4.55). Estas características importantes ajudam a diferenciar este distúrbio do osteossarcoma justacortical, que pode, às vezes, ser muito semelhante. Entretanto, deve ser enfatizado que, ocasionalmente, o foco de miosite ossificante pode se aderir e se fundir com a cortical, simulando osteossarcoma parosteal nas radiografias. Nestes casos, a TC pode propiciar maiores informações, como o fenômeno zonal característico de miosite ossificante (Fig. 4.56).

A imagem da miosite ossificante à RM depende do estágio de maturação da lesão. No estágio inicial, seqüências ponderadas em T1 geralmente mostram uma massa que não tem bordas definidas com sinal de intensidade intermediária homogênea, discretamente maior que a do músculo adjacente. Imagens ponderadas em T2 mostram a lesão com sinal de intensidade elevada. Após injeção intravenosa de gadopentetato dimeglumina, as imagens ponderadas em T1 mostram um halo periférico bem definido de realce de contraste, porém o centro da lesão não é realçado. As lesões mais maduras mostram sinal de intensidade intermediária nas seqüências ponderadas em T1 isointensas com o músculo adjacente, circundado por um halo de sinal de baixa intensidade, que corresponde à maturação do osso periférico. Nas imagens ponderadas em T2, geralmente a lesão exibe um sinal de intensidade elevada, porém pode aparecer heterogênea. O halo de baixo sinal é observado na periferia. Algumas vezes, o foco de miosite ossificante (seja imaturo ou maduro) pode conter um componente gorduroso, conferindo à lesão um sinal de alta intensidade nas imagens ponderadas em T1 (Fig. 4.57).

Osteonecrose (Necrose Isquêmica ou Avascular). A osteonecrose, morte celular do tecido ósseo, ocorre após fratura ou luxação quando o osso é privado de suprimento suficiente de sangue arterial. Entretanto, é importante reconhecer que esta condição também pode se desenvolver em decorrência de fatores não relacionados com o traumatismo mecânico. Independentemente da causa, o mecanismo patogênico da osteonecrose inclui obstrução vascular intraluminal, compressão vascular ou ruptura de vaso sangüíneo. Entre as causas relatadas de osteonecrose (outras além da fratura ou luxação) estão as seguintes:

1. *Embolização de artérias.* Isto pode ocorrer em vários distúrbios. É encontrada, por exemplo, em certas hemoglobinopatias, como a doença falciforme, na qual as artérias são ocluídas por hemácias anormais; nos estados de descompressão de transtornos disbáricos, como a doença do caixão, na qual ocorre por bolhas de nitrogênio; ou no etilismo crônico e na pancreatite, quando as partículas de gordura embolizam as artérias.
2. *Vasculite.* Inflamação dos vasos sangüíneos pode levar a interrupção do suprimento de sangue arterial ao osso, como é encontrado nos transtornos do colágeno, como o lúpus eritematoso sistêmico.
3. *Acúmulo anormal de células.* Na doença de Gaucher, que é caracterizada pelo acúmulo anormal de histiócitos contendo lipídios na medula óssea, ou após esteroidoterapia, que pode levar a um aumento das células adiposas, o fluxo sangüíneo sinusoidal pode estar comprometido, resultando em privação de suprimento sangüíneo ao osso.
4. *Pressão intra-óssea elevada.* Esta teoria, elaborada por Hungerford e Lennox, sugere que qualquer processo fisiológico ou patológico que resulte em aumento da pressão dentro da cabeça femoral (que é essencialmente uma esfera de osso esponjoso, medula e gordura circundada por um envoltório cortical) pode comprometer o fluxo sangüíneo e levar a osteonecrose.
5. *Inibição da angiogênese.* A osteonecrose pode ser resultante de comprometimento da angiogênese normal que ocorre consistentemente no tecido ósseo. Esta nova hipótese recentemente foi introduzida por Smith et al. É apoiada pelo fato de que vários medicamentos e mediadores, incluindo glicocorticóides, interferons e

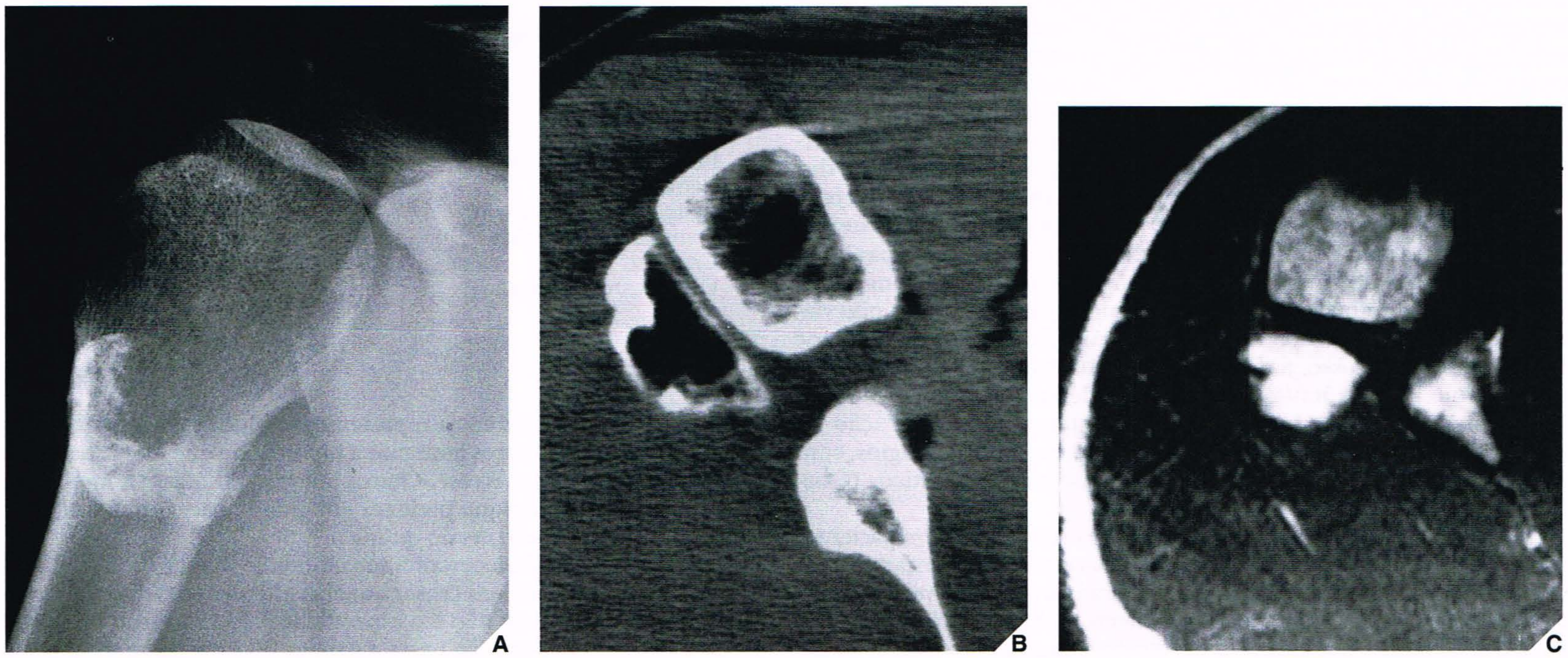

Fig. 4.57 Miosite ossificante pós-traumática. Um homem de 41 anos de idade apresentou-se com massa palpável sobre a face póstero-lateral da porção proximal do úmero direito. **(A)** Radiografia ântero-posterior convencional do ombro direito mostra calcificações e ossificações sobre a porção proximal do úmero. **(B)** Corte de TC mostra o fenômeno de zoneamento típico de miosite ossificante. O centro da lesão mostra uma área de baixa atenuação causada por alterações gordurosas. A fenda separa a massa da cortical. **(C)** Imagens de RM axial ponderada em T1 (SE; TR 600/TE 20 ms) mostra o centro da lesão que tem um sinal de alta intensidade, enquanto a periferia exibe sinal de intensidade baixa a intermediária.

outras citocinas produzidas endogenamente inibem a angiogênese. Efeito semelhante foi observado em estudos angiográficos da cabeça do fêmur após administração de esteróides.

Quadro 4.3 **Doenças ou Distúrbios Associados ou Causadores de Osteonecrose**

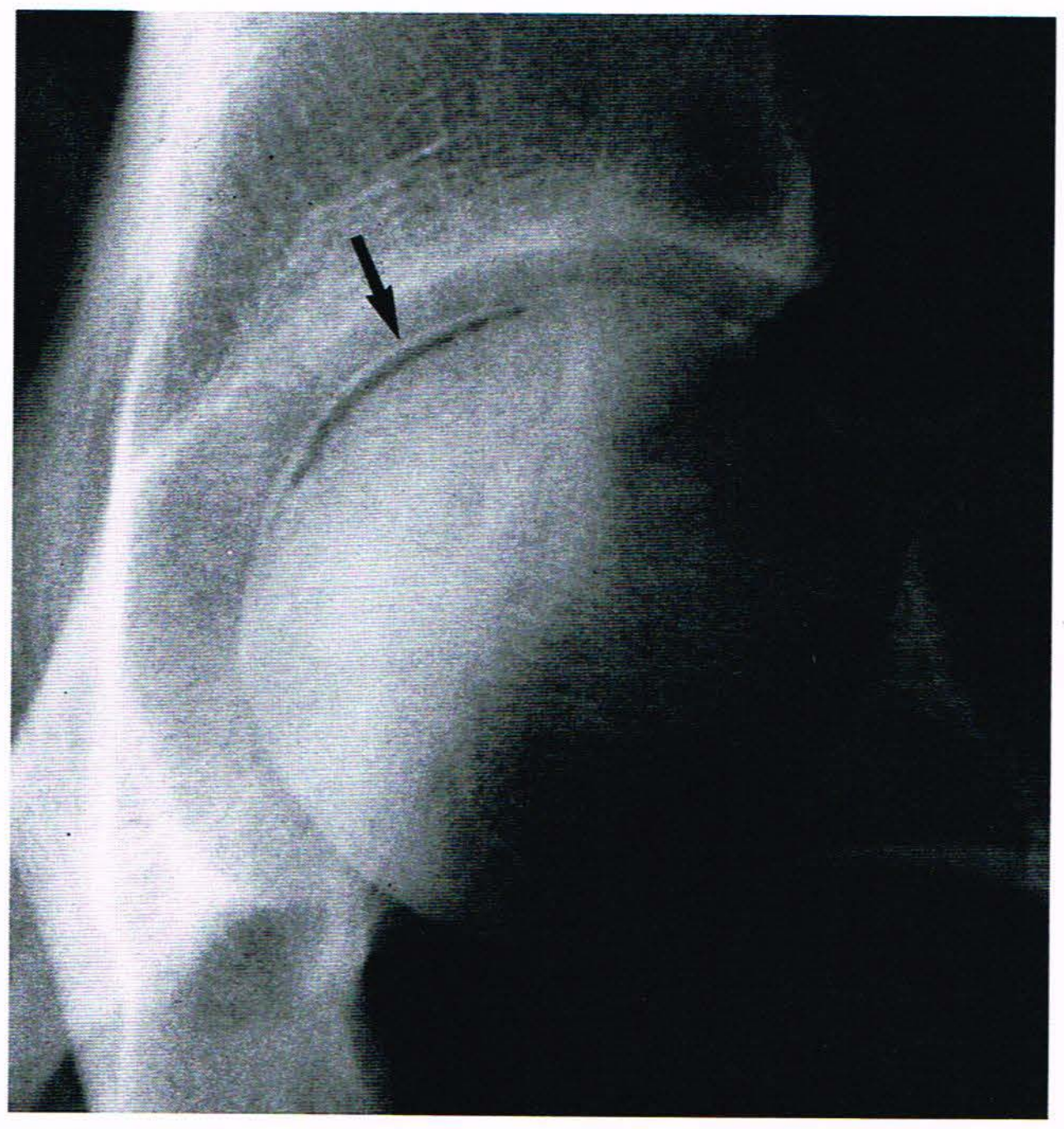

Fig. 4.58 Osteonecrose da cabeça do fêmur. A incidência lateral em rã do quadril esquerdo mostra o sinal do crescente (*seta*) em uma mulher de 45 anos de idade que sofreu luxação do quadril 5 semanas antes.

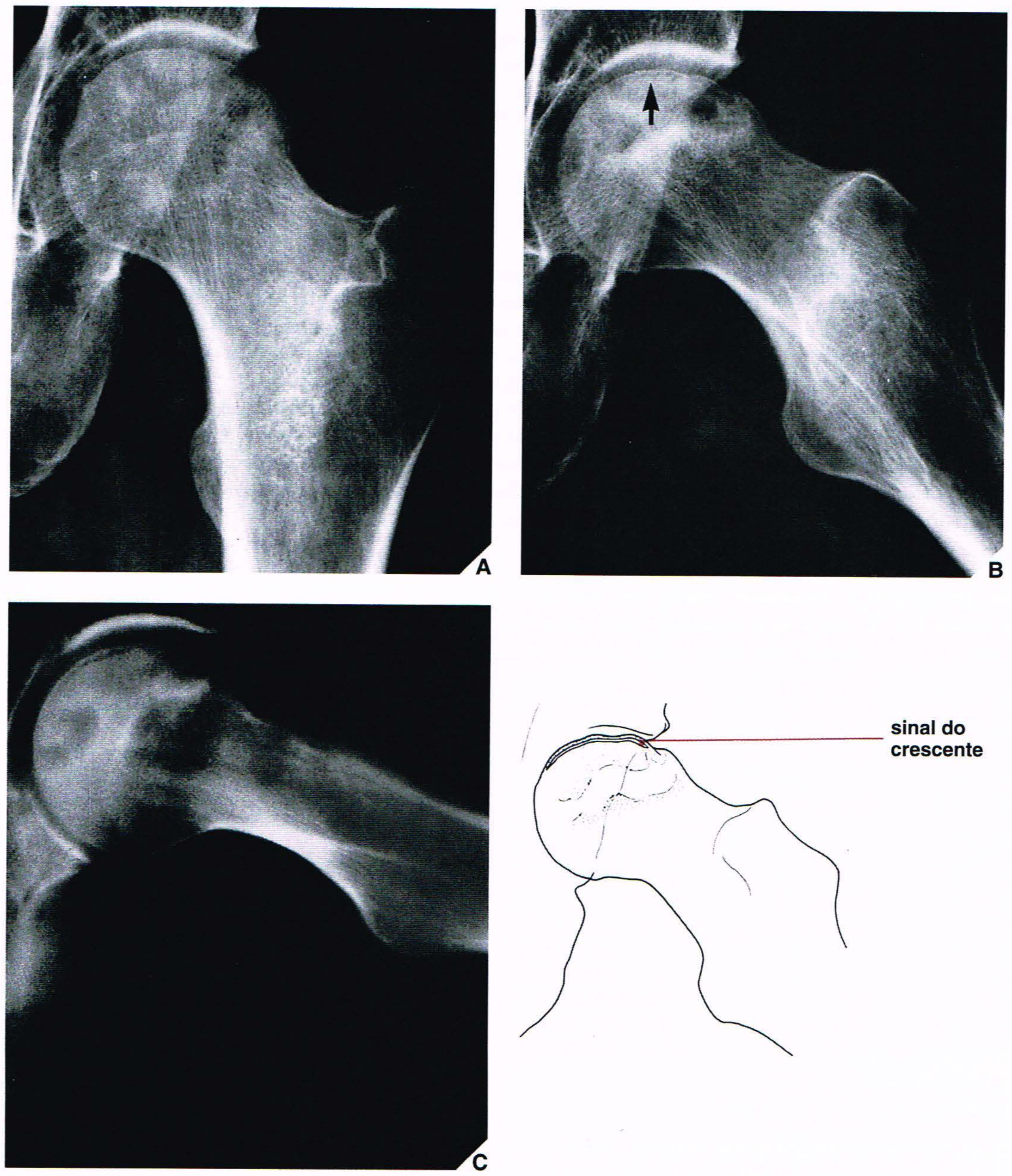

Fig. 4.59 Osteonecrose da cabeça do fêmur. (A) Um homem de 41 anos de idade apresentou-se com história de luxação traumática na articulação do quadril esquerdo. Na incidência frontal, densidade aumentada da cabeça do fêmur sugere osteonecrose, porém o diagnóstico definitivo não pode ser firmado. **(B)** A incidência lateral em rã mostra uma fina linha radiotransparente paralela à superfície articular da cabeça do fêmur (*seta*). Esta linha representa o sinal do crescente, um marco de referência radiológico de osteonecrose. **(C)** A tomografia confirma as características típicas de osteonecrose: sinal do crescente, cabeça femoral densa e preservação do espaço articular radiológico indicando cartilagem articular intacta.

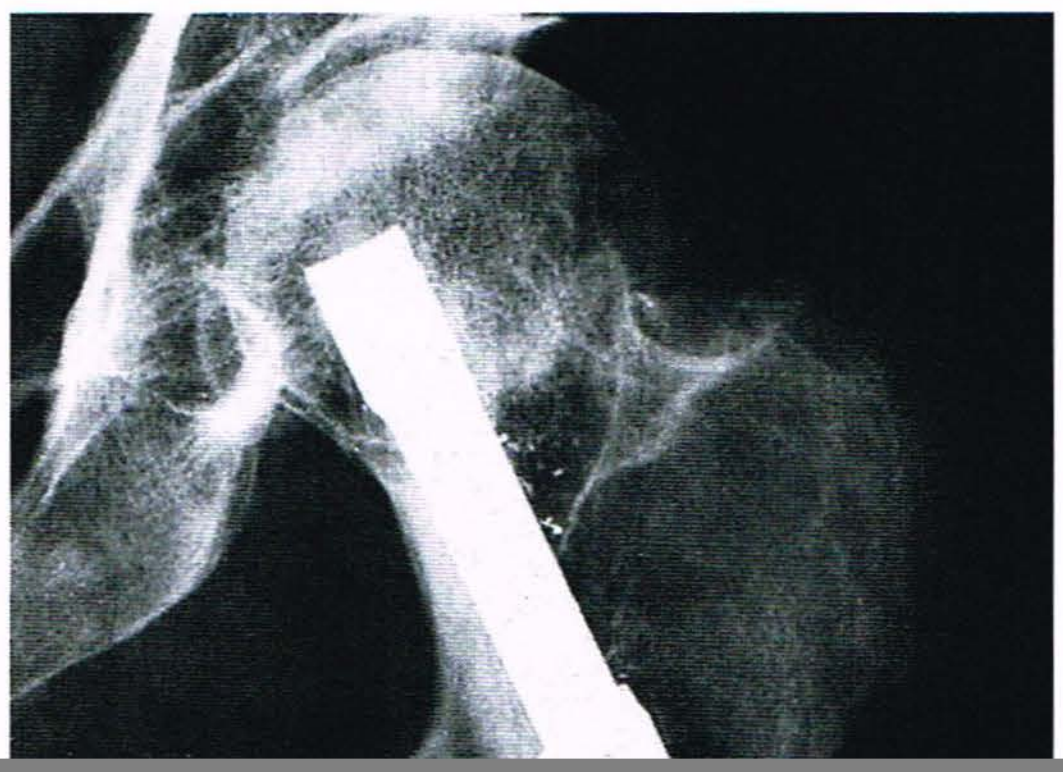

TR/TE curtos ponderadas em T1 e de sinal de intensidade intermediária nas imagens TR/TE longos ponderadas em T2. Posteriormente, quando ocorre inflamação ou ingurgitamento vascular suficiente, ou se houver hemorragia subaguda (classe B ou semelhante ao sangue), um sinal de alta intensidade é notado nas imagens com TR/TE curtos e longos. O sinal é similar ao de uma hemorragia subaguda. Se houver inflamação, hiperemia e fibrose suficientes para substituir o conteúdo de gordura da cabeça do fêmur (classe C ou similar a líquido), é observado um sinal de baixa intensidade com TR/TE curtos e sinal de intensidade elevada com TR/TE longo. Finalmente, em estágios avançados, onde a fibrose e a esclerose predominam (classe D ou similar à fibrose), o sinal de baixa intensidade está presente tanto em imagens com TR/TE curtos

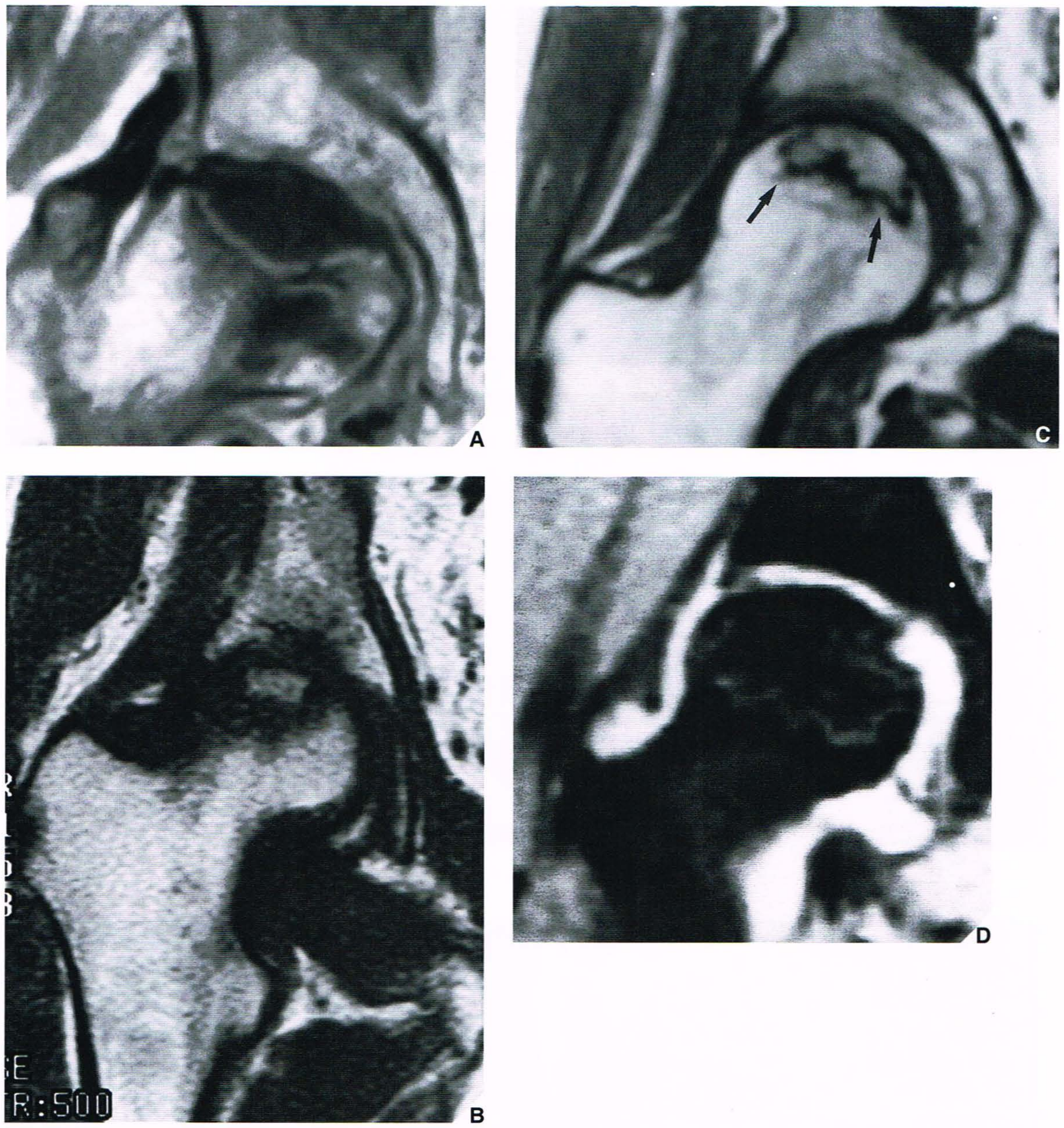

Fig. 4.61 Osteonecrose da cabeça do fêmur mostrada por RM. (A) Imagem coronal ponderada em T1 (SE; TR 650/TE 25 ms) mostra área subcondral ovóide de diminuição de sinal. **(B)** Imagem coronal ponderada em T1 (SE; TR 500/TE 25 ms) mostra um halo em forma crescente de sinal diminuído no segmento de suporte de carga da cabeça do fêmur. **(C)** Imagem coronal ponderada em T1 (SE; TR 650/TE 25 ms) mostra segmento osteonecrótico separado do osso normal por borda serpiginosa de baixa intensidade (*setas*). **(D)** Imagem coronal ponderada em T2 gradiente-eco (multiplanar gradient-recalled, TR 500/TE 15 ms, ângulo de inclinação: 15°) mostra o sinal da "linha dupla" característico de osteonecrose. Observe também o sinal de alta intensidade do líquido articular.

completamente uma artéria (ver Figs. 2.3, 4.13) ou veia, resultando em

Distúrbio do Crescimento Complicação comum das fraturas de Sal

Quadro 4.5

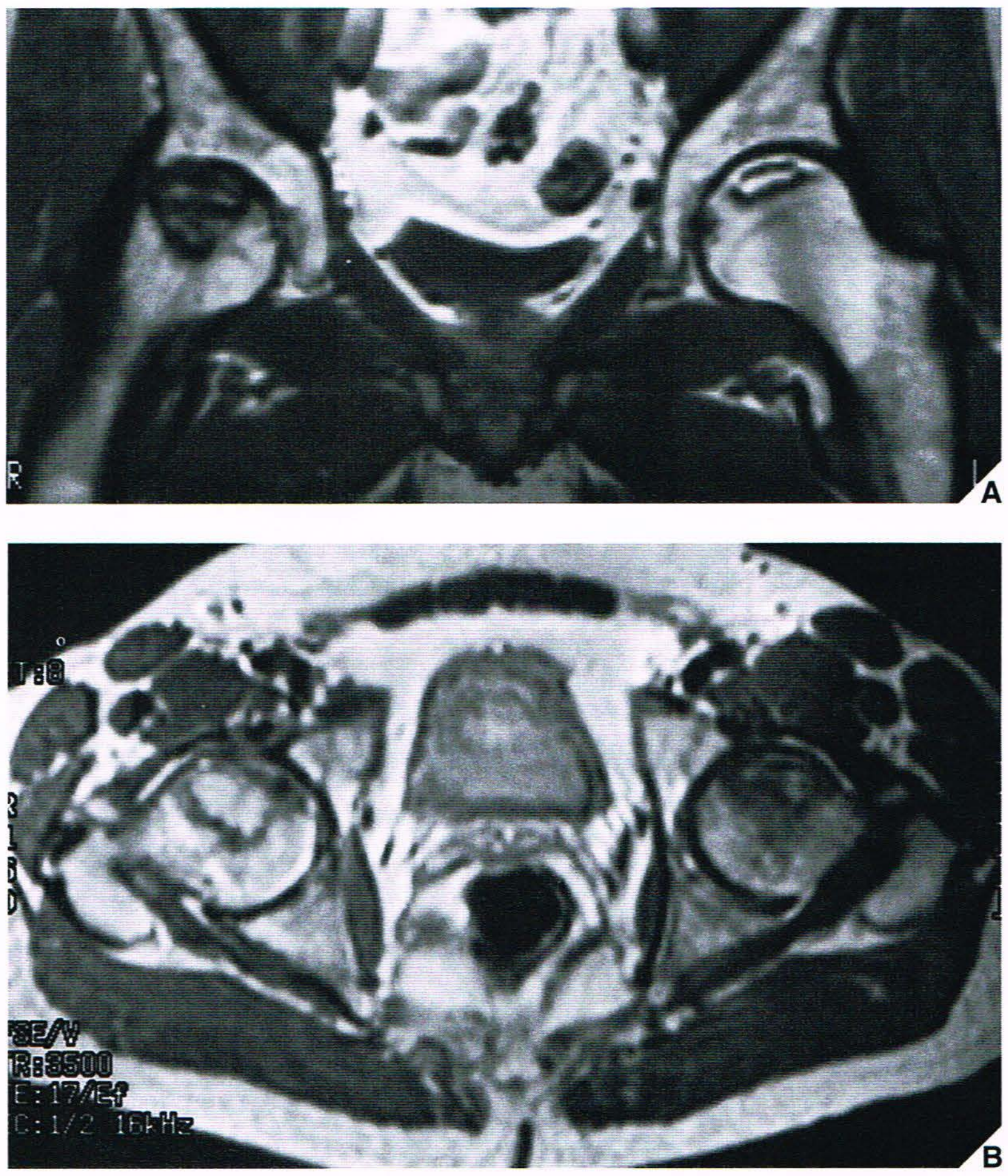

Fig. 4.62 **Estadiamento de osteonecrose por RM (classe A). (A)** Imagem coronal ponderada em T1 (SE; TR 600/TE 20 ms) mostra a preservação de um sinal brilhante normal de gordura dentro da lesão, circundado por uma margem reativa de baixa intensidade na cabeça dos dois fêmures. **(B)** Imagem axial ponderada em T2 (FSE; TR 3500/TE 17 ms/Ef) mostra sinal intermediário dentro de um segmento osteonecrótico, análogo à gordura.

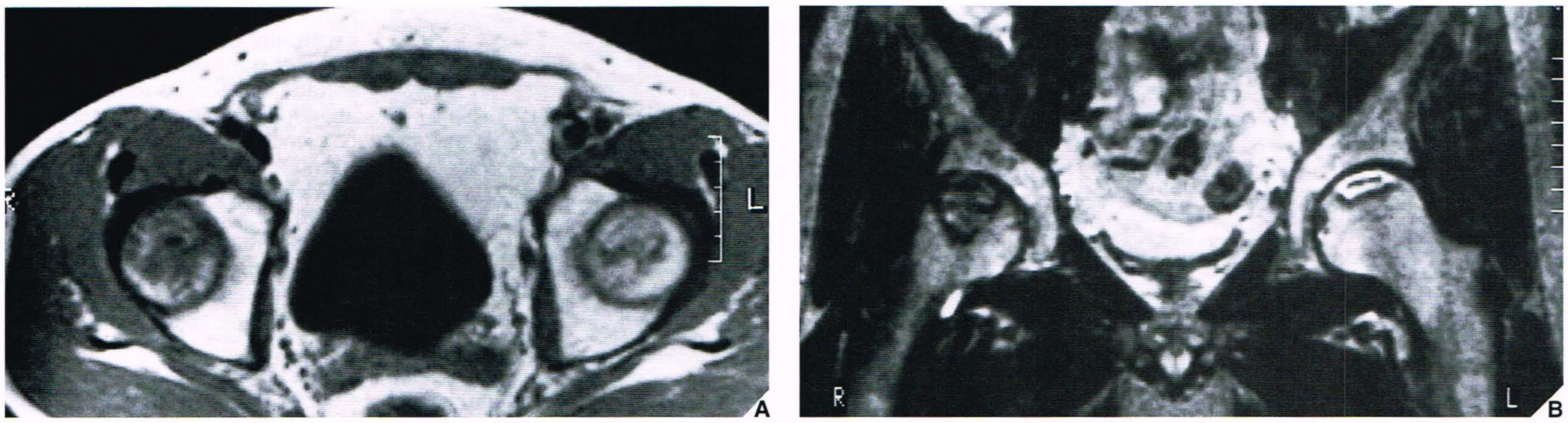

Fig. 4.64 **Estadiamento de osteonecrose por RM (classe C). (A)** Imagem axial ponderada em T1 (SE; TR 600/TE 20 ms) mostra áreas de sinal de baixa intensidade na cabeça dos dois fêmures. **(B)** Imagem coronal ponderada em T2 (SE; TR 2000/TE 80 ms) mostra uma área de sinal de alta intensidade (mais pronunciada na cabeça femoral esquerda) circundada por margem com sinal de baixa intensidade.

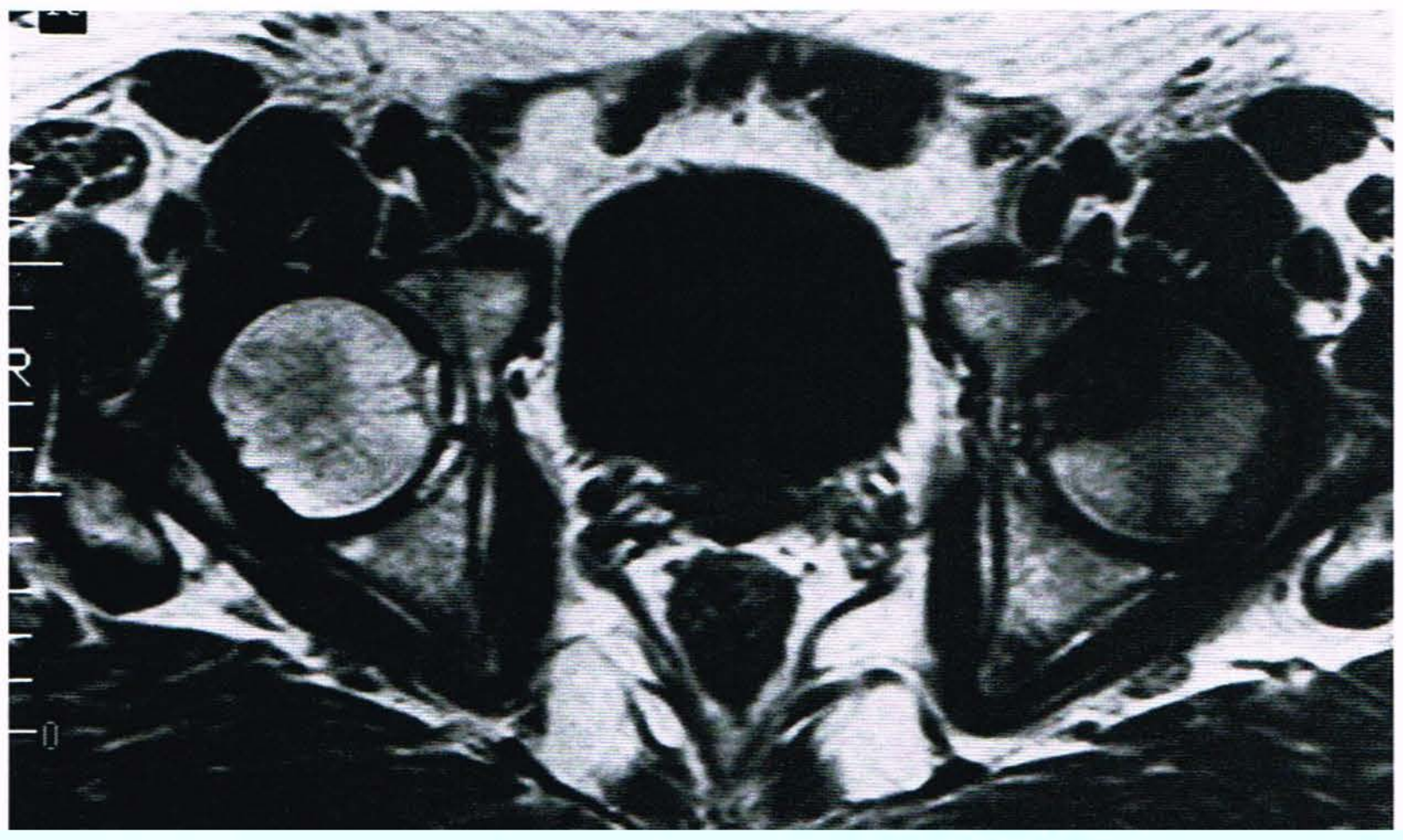

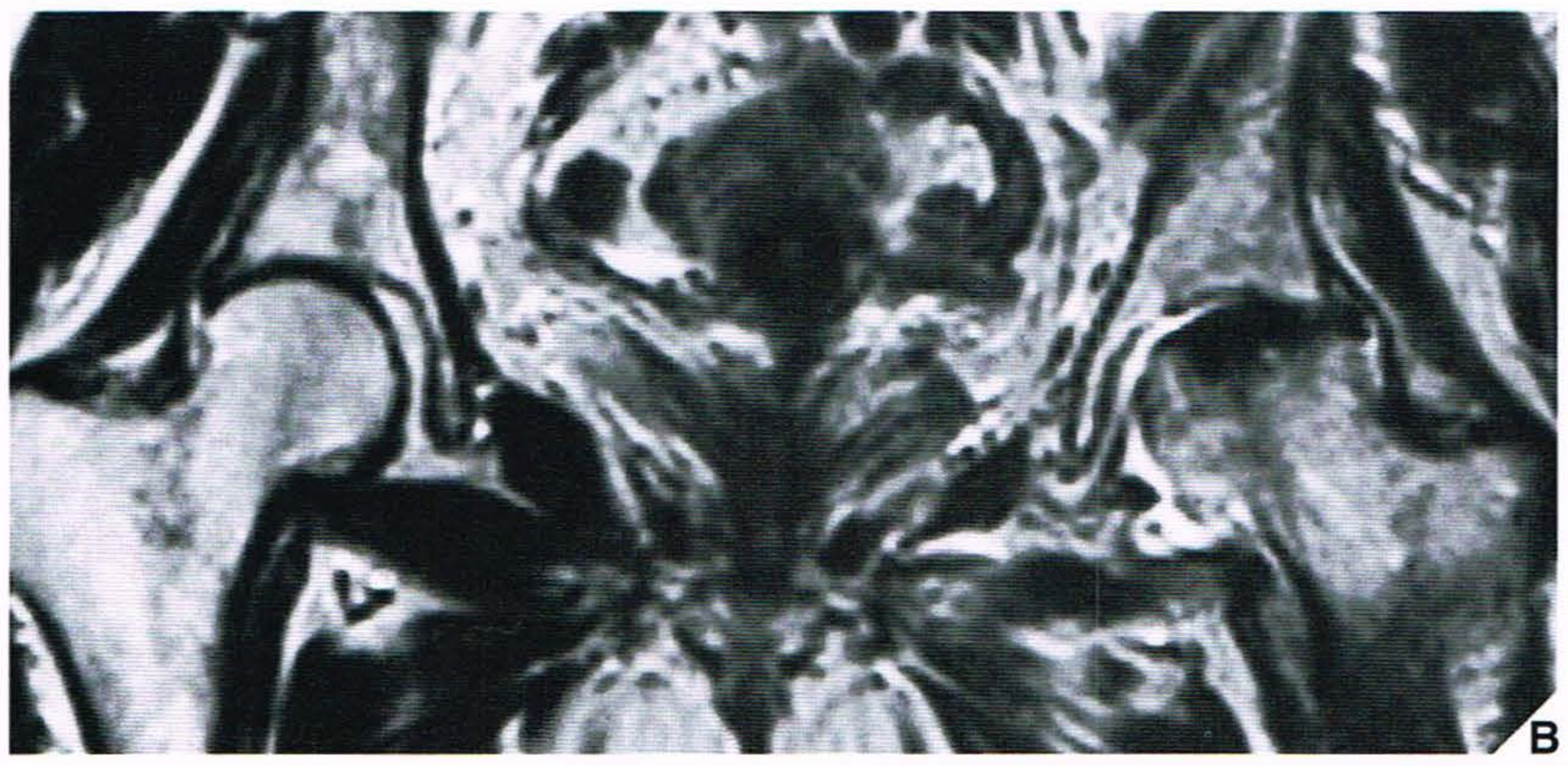

Fig. 4.65 **Estadiamento de osteonecrose por RM (classe D). (A)** Imagem axial ponderada em T1 (SE; TR 600/TE 20 ms) e **(B)** imagem coronal ponderada em T2 (FSE; TR 3000/TE 136 ms/Ef) mostram

Fig. 4.66

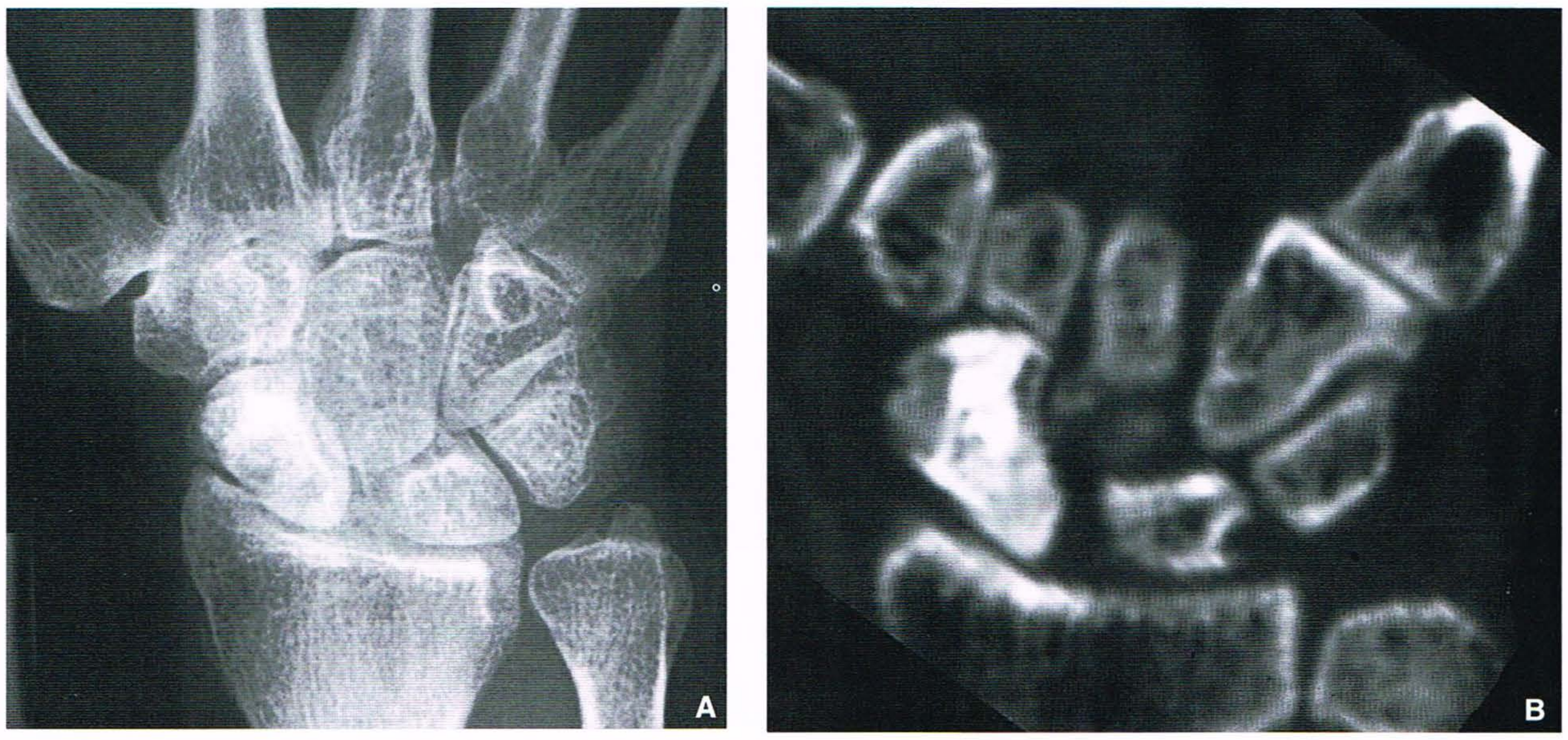

Fig. 4.67 TC de osteonecrose do escafóide. Uma mulher de 52 anos de idade sofreu fratura do escafóide, tratada conservadoramente com aparelho gessado. **(A)** Radiografia convencional mostra alterações escleróticas no escafóide, que podem ser devidas ao processo de consolidação ou a osteonecrose. **(B)** TC reconstruída coronal mostra fratura do escafóide parcialmente consolidada complicada por osteonecrose.

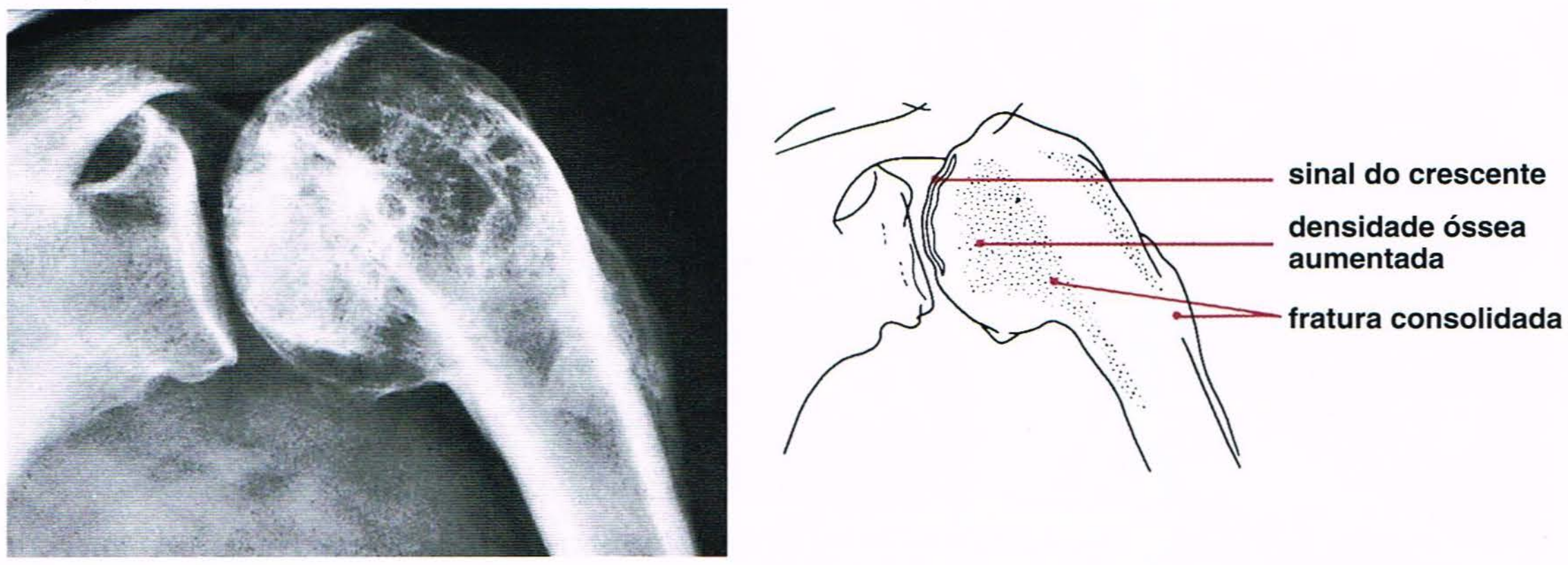

Fig. 4.68 Osteonecrose da cabeça do úmero. Seis meses após sofrer fratura do colo do úmero esquerdo que se consolidou, um homem de 62 anos de idade apresentou osteonecrose da cabeça do úmero, evidente na radiografia pelo aumento da densidade óssea e pelo colapso do segmento subcondral.

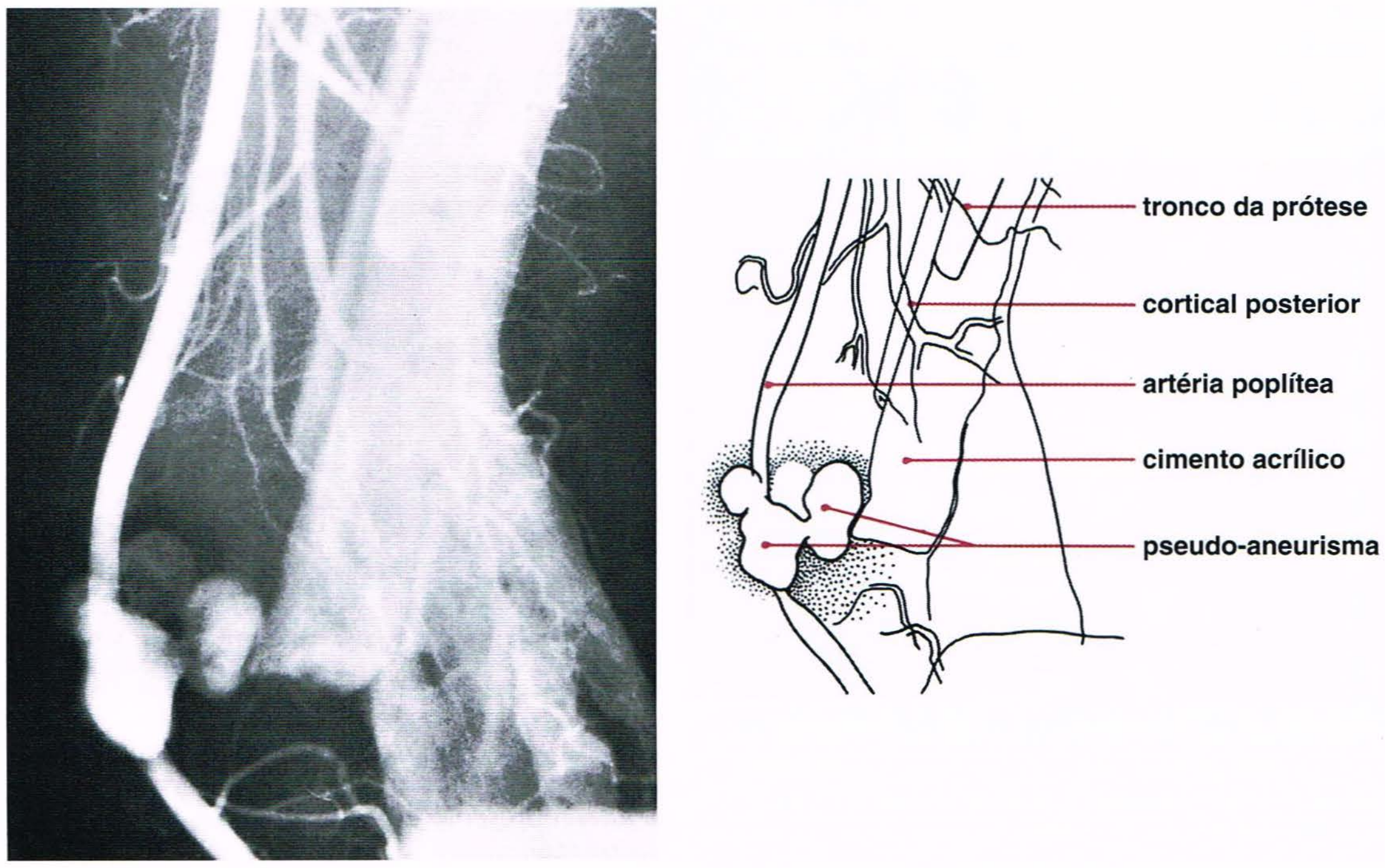

Fig. 4.69 Pseudo-aneurisma da artéria poplítea. Uma mulher de 30 anos de idade com doença de Gaucher e artroplastia total de quadril como resultado de osteonecrose da cabeça do fêmur sofreu fratura transversal da diáfise femoral esquerda através do cimento acrílico logo distal ao tronco da prótese. Arteriografia femoral revelou pseudo-aneurisma da artéria poplítea em decorrência da lesão do vaso pelo fragmento ósseo fraturado e cimento acrílico. (Reproduzido de Baker ND, 1981, com permissão.)

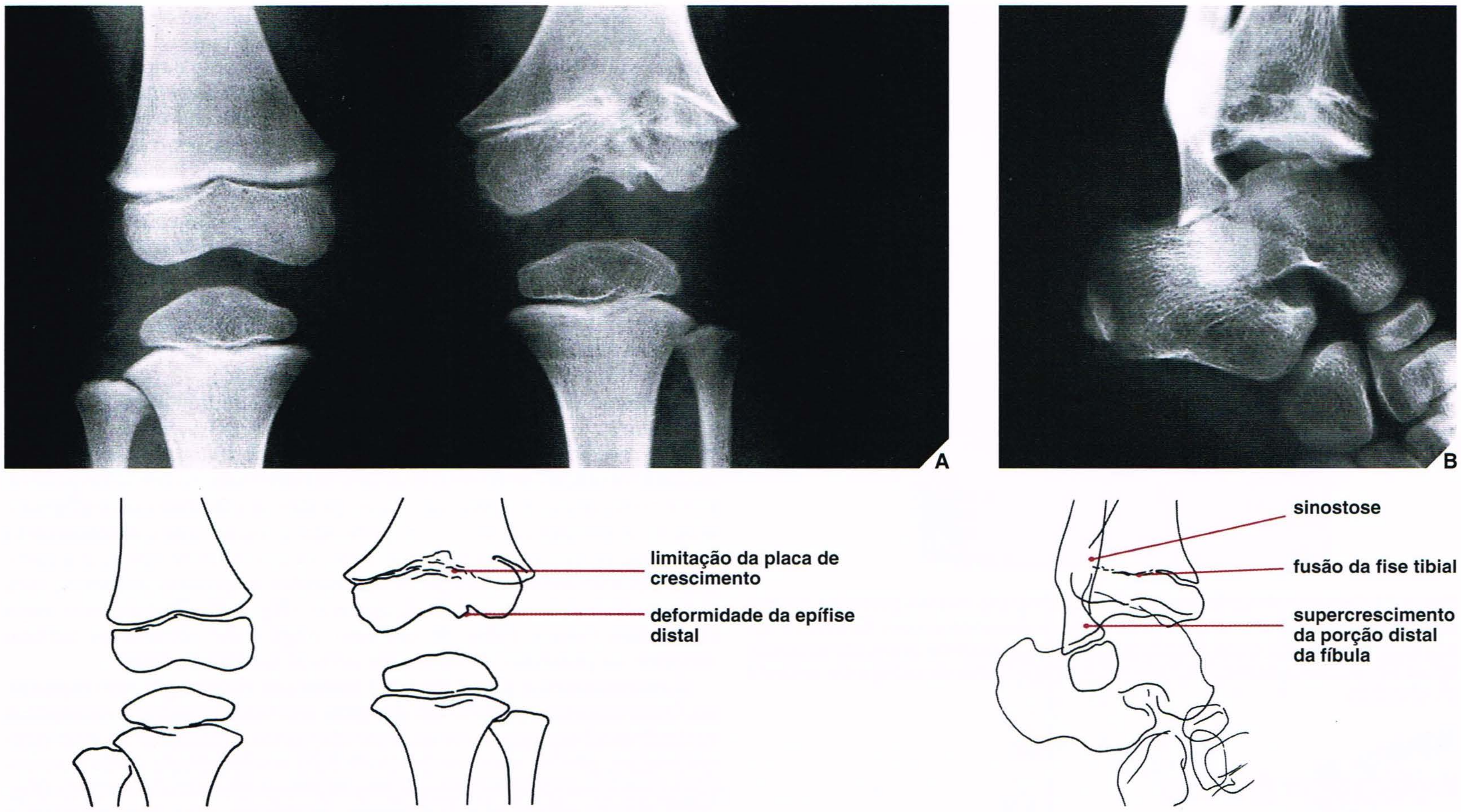

Fig. 4.70 Distúrbios do crescimento. **(A)** Um menino de 3 anos de idade sofreu fratura da porção distal do fêmur esquerdo que se estendeu através da placa de crescimento. Como resultado, o osso nesta extremidade prematuramente interrompeu seu crescimento. Radiografia ântero-posterior dos joelhos mostra discrepância no comprimento dos fêmures associada a deformidade da epífise distal do fêmur esquerdo secundária ao aprisionamento da placa de crescimento. **(B)** Uma menina de 5 anos de idade sofreu fratura de Salter-Harris do tipo V da porção distal da tíbia. À incidência lateral, uma deformidade articular é evidente como resultado da fusão da fise da tíbia e do crescimento exagerado da porção distal da fíbula. Observe também a sinostose pós-traumática desses dois ossos.

rádio e a ulna ou a tíbia e a fíbula) é lesada e pára de crescer, o osso não lesado continua a crescer na velocidade normal, levando ao crescimento exagerado e à conseqüente deformidade articular (Fig. 4.70B).

Artrite Pós-traumática. Se a linha de fratura estender-se para a articulação, a superfície articular pode se tornar irregular. Tal incongruência nas superfícies articulares resulta em estresses anormais que levam a alterações degenerativas precoces reconhecidas na radiografia por estreitamento do espaço articular, esclerose subcondral e formação de osteófitos marginais (Fig. 4.71). Também pode ser observada uma complicação similar após luxação (Fig. 4.72).

Fig. 4.71 Osteoartrite pós-traumática. Incidências dorsopalmar **(A)** e lateral **(B)** do punho de um homem de 57 anos de idade que sofreu fratura intra-articular da porção distal do rádio mostra deformidade residual desse osso e estreitamento da articulação radiocarpal. Tomografia triespiral **(C)** mostra, além disso, os múltiplos cistos degenerativos subcondrais freqüentemente observados na artrite pós-traumática.

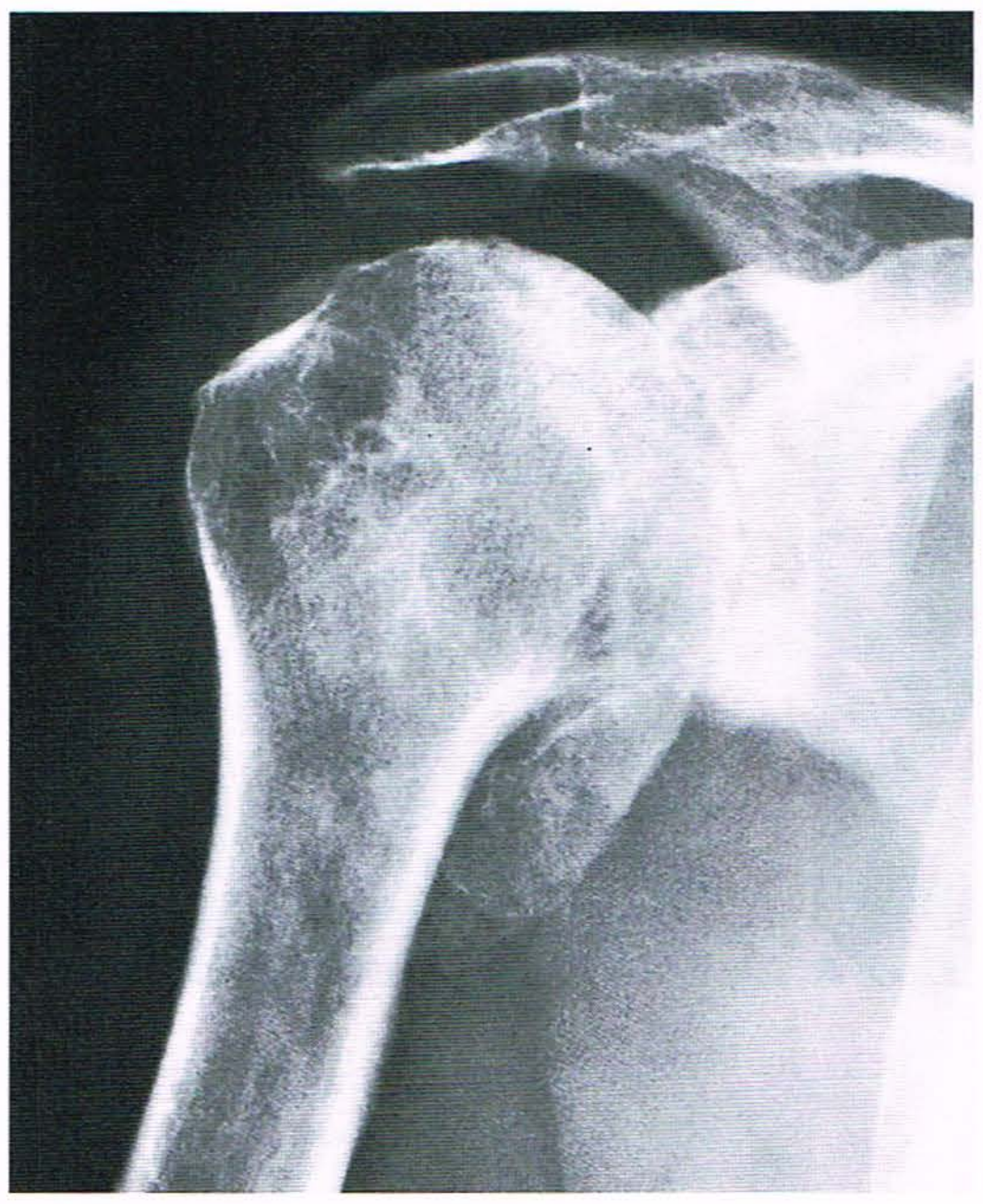

Fig. 4.72 Osteoartrite pós-traumática. Radiografia ântero-posterior do ombro direito de um homem de 72 anos que se apresentou com história de várias luxações prévias nessa articulação mostra osteoartrite avançada secundária ao traumatismo repetido das superfícies articulares da cabeça do úmero e da glenóide.

Fraturas por Estresse

O osso é um tecido dinâmico que exige estresse para o seu desenvolvimento normal. *Estresse* é a *força* ou a carga absoluta aplicada a um osso, que pode ser proveniente de ações de suporte de peso ou musculares. A força pode ser de natureza axial, curva ou por torção, e a modificação resultante no formato do osso é denominada como *deformação*. As forças de *tensão* são produzidas ao longo do lado convexo de um osso, ao passo que as forças de *compressão* ocorrem ao longo de sua margem côncava. De acordo com a lei de Wolff, forças intermitentes aplicadas ao osso estimulam a remodelagem de sua arquitetura para resistir de forma ideal ao novo ambiente mecânico. Os estresses relacionados às atividades da vida diária estimulam o processo de remodelagem que, no osso cortical, ocorrem ao nível do ósteon, a unidade básica da estrutura óssea. Não se conhece o mecanismo exato que ativa este processo, porém algumas evidências sugerem que pode estar relacionado ao desenvolvimento de microfraturas (Fig. 4.73A). A reabsorção osteoclástica levando à formação de pequenas áreas de reabsorção no local das microfraturas é a resposta inicial ao aumento do estresse; a perda óssea de pico ocorre após aproximadamente 3 semanas. Estas cavidades de reabsorção são em seguida preenchidas com osso lamelar, porém, se a osteogênese for lenta, então o desequilíbrio conseqüente entre a reabsorção e a formação ósseas resulta em enfraquecimento do osso. A proliferação periosteal, a proliferação endosteal ou ambas podem produzir novo osso nos locais de estresse em uma tentativa aparente de reforçar a cortical temporariamente enfraquecida. Os estresses no osso esponjoso podem resultar em microfraturas trabeculares parciais ou completas (Fig. 4.73B). O microcalo é produzido ao longo de fraturas completas, e estas trabéculas espessadas provavelmente são responsáveis pela esclerose observada nas radiografias quando as lesões por estresse ocorrem no osso esponjoso. Embora a microlesão seja um fenômeno fisiológico, torna-se patológico quando sua produção excede sobremaneira o reparo. Se a atividade incitante não for interrompida, os mecanismos de reparo são sobrecarregados, o que resulta no acúmulo de microlesões e em subseqüente fratura por fadiga do osso trabecular ou do osso cortical (ver Figs. 4.27 e 4.32B).

As imagens diagnósticas adquiriram importância na avaliação das lesões por estresse do osso porque a avaliação clínica isoladamente não é definitiva. Se os achados radiológicos clássicos estiverem presentes, então o diagnóstico é direto. Entretanto, como a fisiopatologia básica é um processo contínuo e não um evento único, os achados das imagens são extremamente variáveis e dependem de fatores como o tipo de atividade incitante, o osso envolvido e o momento do procedimento de imagem.

As radiografias convencionais são importantes na investigação diagnóstica de suspeita de fratura por estresse e devem ser o primeiro estudo por imagem obtido. Infelizmente, as radiografias iniciais freqüentemente são normais, o que não causa surpresa, em vista do grau de remodelagem microscópica que ocorre nos estágios iniciais da lesão por estresse. A sensibilidade das radiografias iniciais pode ser baixa, de até 15%, e as radiografias de acompanhamento mostrarão achados iniciais em apenas 50% dos casos. O tempo que decorre entre a manifestação dos sintomas iniciais e a detecção dos achados radiológicos varia de uma semana a alguns meses, e a cessação da atividade física pode impedir o desenvolvimento de qualquer achado radiológico.

As alterações iniciais no osso cortical incluem uma má definição sutil da cortical ("sinal da cortical cinza") (Fig. 4.74) ou estriações radiotransparentes intracorticais fracas, que presumivelmente estão relacionadas à formação de túnel osteoclástico observada no início do processo de remodelagem. Essas alterações podem ser facilmente negligenciadas até a formação de novo osso periosteal e/ou até que o espessamento endosteal se desenvolva em uma tentativa aparente de reforçar a cortical temporariamente enfraquecida. À medida que o dano aumenta, uma linha de fratura verdadeira pode aparecer (Fig. 4.75). Tipicamente, estas lesões envolvem a diáfise de um osso longo e são comuns na cortical anterior ou posterior da tíbia e na cortical medial do fêmur.

É extremamente difícil detectar lesões por estresse no osso esponjoso. O borramento discreto das margens trabeculares e áreas radiopacas escleróticas fracas pode ser encontrado secundariamente ao calo peritrabecular, porém uma mudança de 50% na opacidade óssea é necessária para que estas alterações sejam radiologicamente detectáveis (Fig. 4.76). Com a progressão do processo patológico, uma faixa esclerótica prontamente aparente é observada (Fig. 4.77).

A cintigrafia óssea tornou-se o padrão-ouro para avaliação de fraturas por estresse devido em grande parte a sua capacidade de mostrar alterações sutis no metabolismo ósseo muito tempo antes que as radiografias simples. Os radiofármacos mais amplamente usados para imagem de uma lesão por estresse são os análogos do fosfato-^{99m}Tc; estes são captados em locais de renovação óssea, provavelmente por meios de quimioadsorção à superfície do osso. O grau de captação depende principalmente da taxa de renovação óssea e do fluxo sangüíneo local, e a captação anormal pode ser encontrada 6 a 72 horas após a lesão. A sensibilidade da cintigrafia aproxima-se de 100%, porque apenas alguns estudos falso-negativos foram relatados. Os achados cintigráficos clássicos de uma fratura por estresse incluem uma área fusiforme, focalmente intensa de captação cortical, ou uma faixa transversal de atividade aumentada (Fig. 4.78). Todavia, o espectro de achados associados ao estresse ósseo é amplo, o que mais uma vez reflete o contínuo fisiopatológico subjacente. Apesar de sua elevada sensibilidade, a especificidade da cintigrafia é um pouco menor do que a da radiografia porque outros distúrbios, como tumores, infecção, infarto ósseo ou periostite, podem produzir um estudo positivo. Nessas circunstâncias, a potencialização da cintigrafia por TC ou RM pode ser útil para mais investigação diagnóstica.

A TC é limitada no diagnóstico de lesões por estresse. É menos sensível que a cintigrafia e a radiografia no diagnóstico de fraturas por estresse, mas pode ser muito útil para definir melhor uma anormalidade descoberta por qualquer outra modalidade (Fig. 4.79). É muito adequada para delinear uma linha de fratura em uma localização que não foi muito bem mostrada na radiografia convencional. As fraturas por estresse longitudinais da tíbia ocorrem menos freqüentemente que as variações transversais ou oblíquas mais típicas, porém podem ser responsáveis por até 10% das fraturas tibiais por estresse. Estas são especialmente difíceis de detectar por radiografia em virtude de sua orientação vertical, e a TC neste particular é bem adequada ao diagnóstico.

A RM é extremamente sensível na detecção de alterações fisiopatológicas associadas a lesões por estresse, e é até mais específica do que o estudo com radionuclídios. Os achados típicos nas reações iniciais ao estresse incluem áreas de sinal de baixa intensidade na medula nas ima-

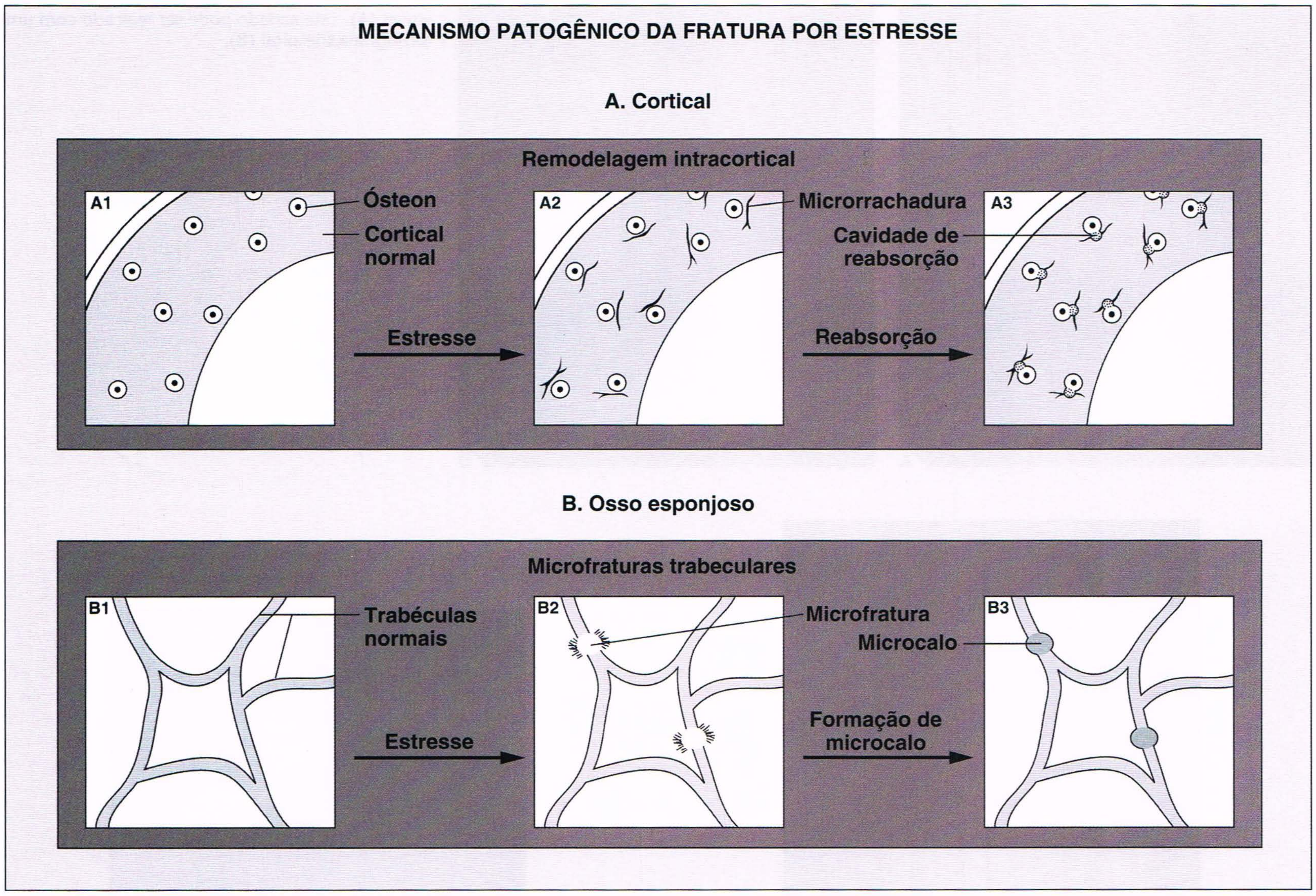

Fig. 4.73 Mecanismo patogênico da fratura por estresse. **(A)** Remodelagem intracortical. **(B)** Microfraturas trabeculares.

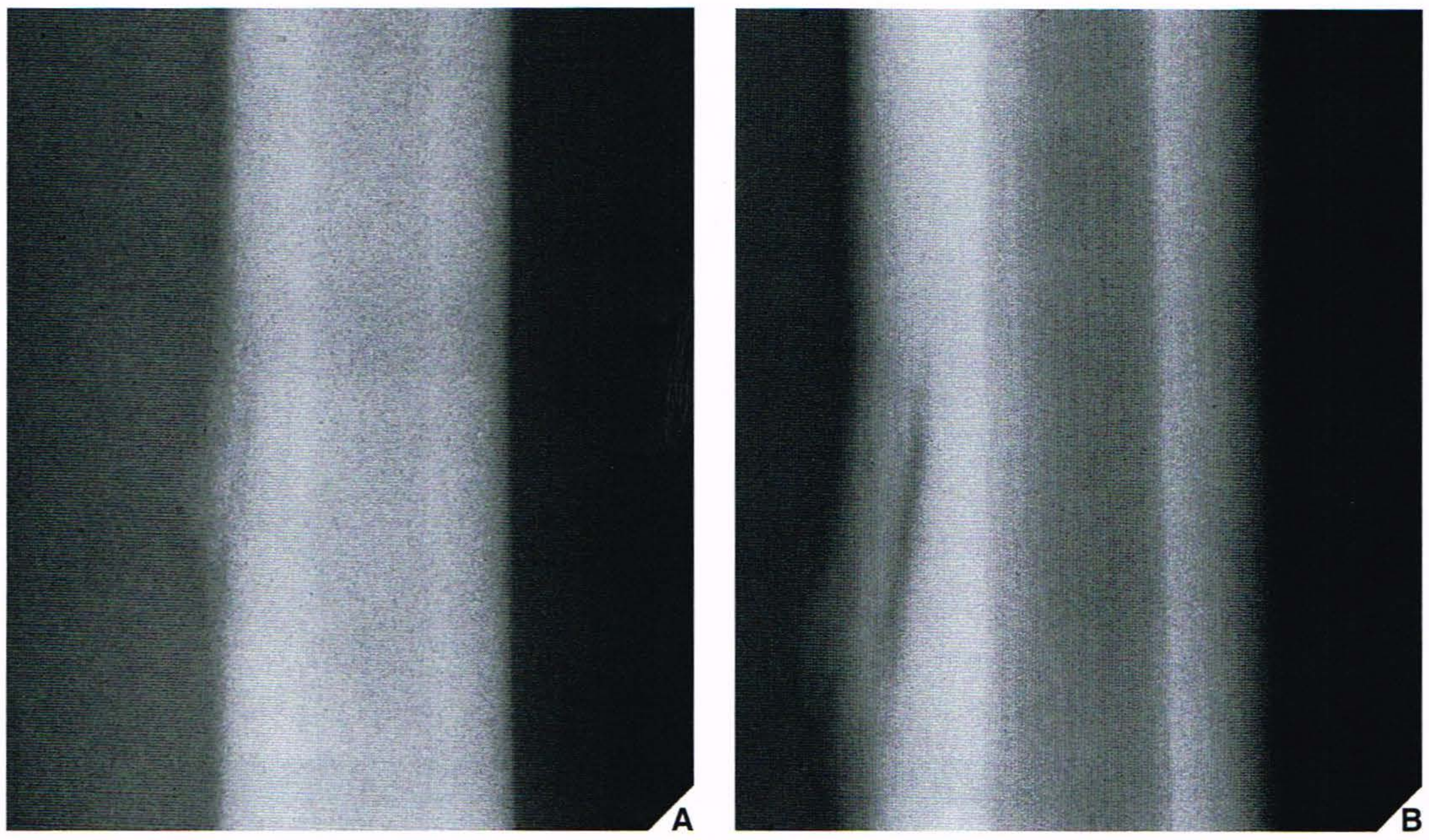

Fig. 4.75 Fratura por estresse. Com a progressão do processo patológico, uma fratura cortical torna-se visível **(A)**. Este achado pode ser realçado com uma tomografia triespiral **(B)**.

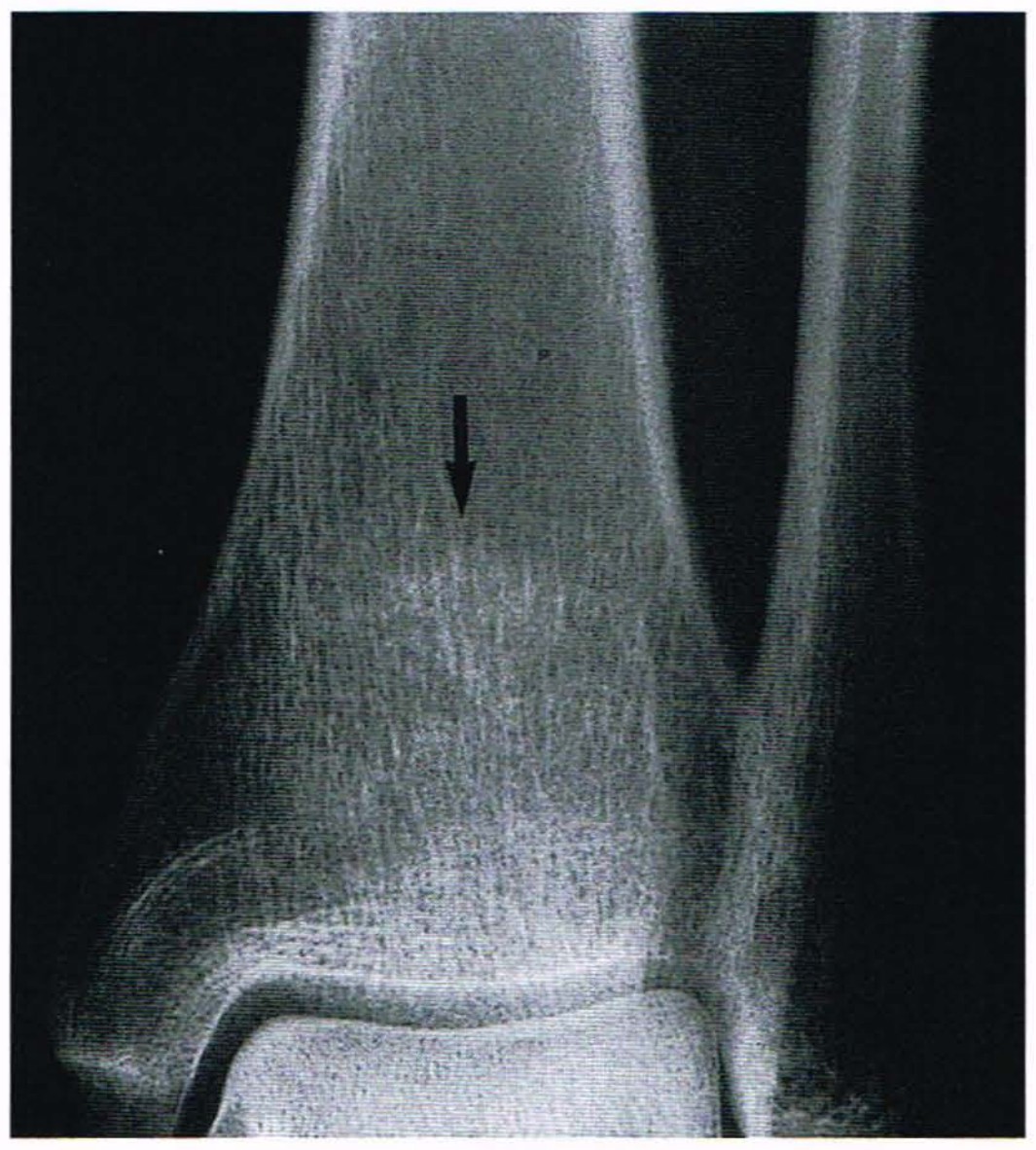

Fig. 4.76 Fratura por estresse. As alterações radiológicas mais precoces da fratura por estresse no osso esponjoso incluem borramento discreto das margens trabeculares associado a áreas escleróticas fracas (*seta*).

Fig. 4.77 Fratura por estresse. Fratura por estresse típica no calcâneo: uma faixa vertical de esclerose na face posterior do osso é característica desta lesão.

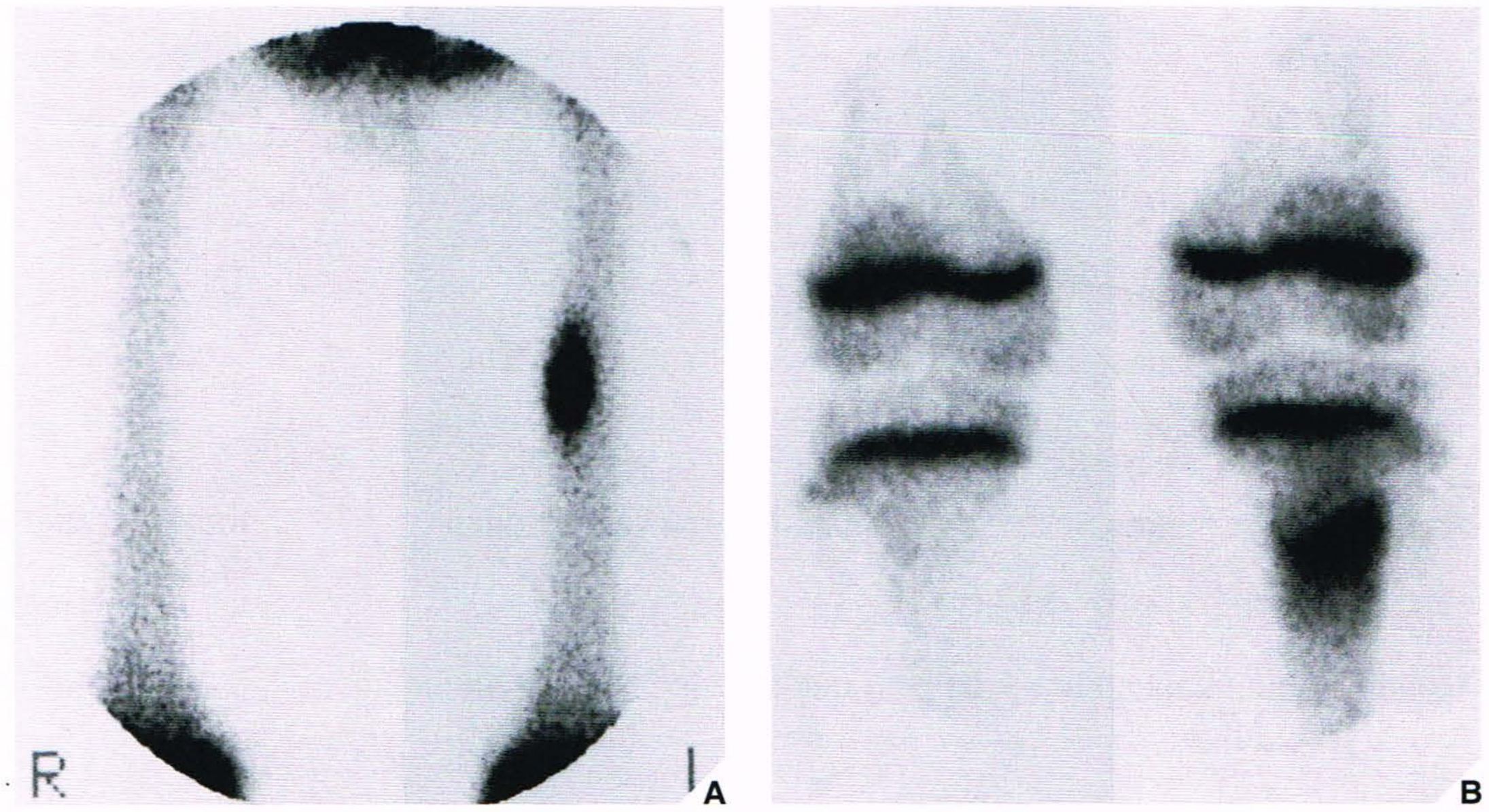

Fig. 4.78 Cintigrafia de fratura por estresse. (A) Área fusiforme de captação aumentada na cortical medial do fêmur esquerdo. **(B)** Faixa transversal de captação aumentada na diáfise proximal da tíbia esquerda.

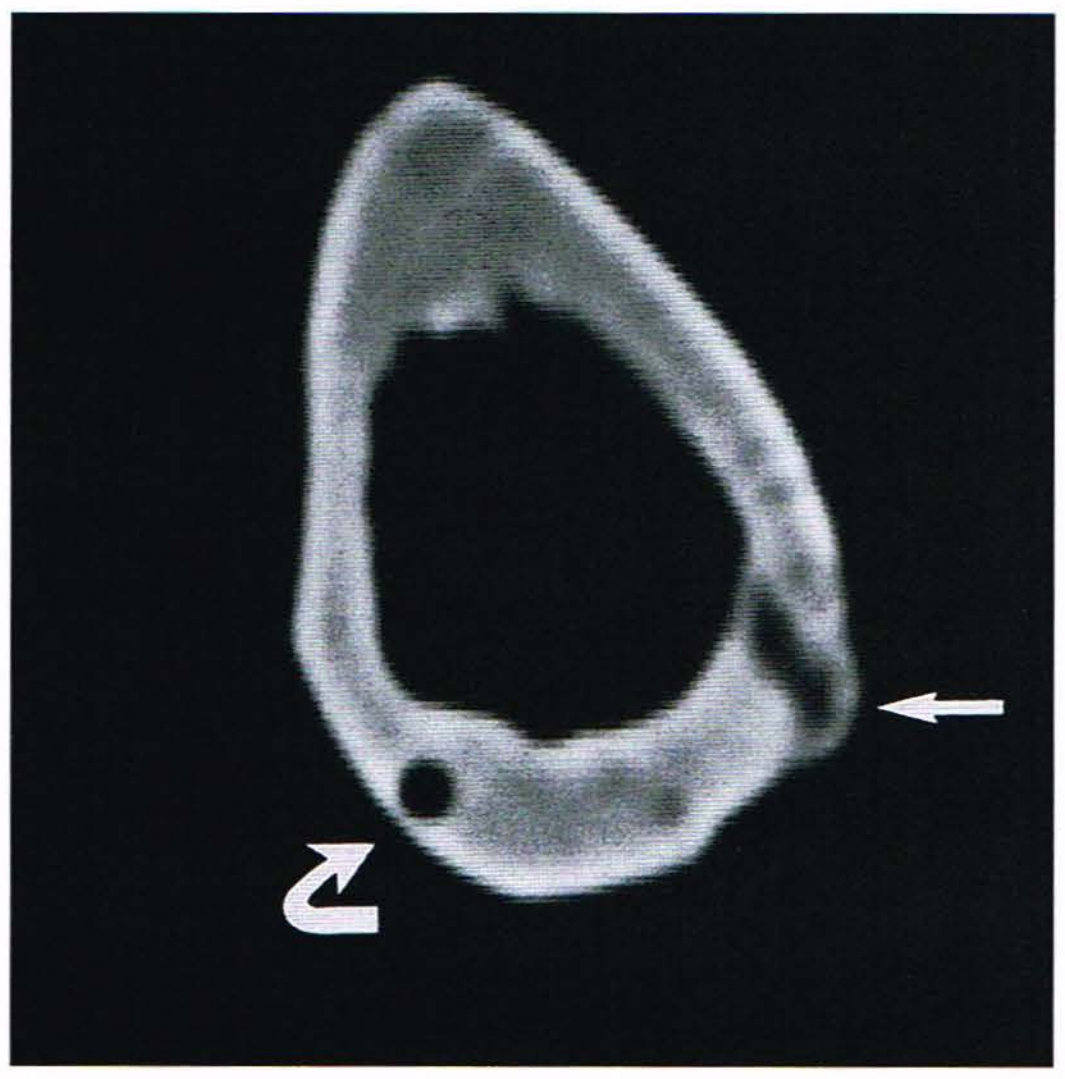

Fig. 4.79 **TC da fratura por estresse.** Fratura por estresse na tíbia (*seta*) mostrada por tomografia computadorizada. A *seta curva* aponta o forame de nutrição.

gens ponderadas em T1 e aumentam a intensidade do sinal com a ponderação em T2. As técnicas com saturação de gordura, como imagens do tipo inversão–recuperação (IR) ou em spin-eco rápido (FSE) ponderadas em T2 com saturação de gordura freqüência-seletiva são especialmente úteis para detecção dessas lesões. O conteúdo aumentado de água do edema medular ou da hemorragia medular associada resulta em sinal de intensidade elevada contra o fundo escuro da gordura suprimida, de forma que as seqüências devem maximizar a sensibilidade. Nas imagens ponderadas em T2 de lesões mais avançadas, faixas de baixa intensidade, contíguas à cortical, foram encontradas no edema da medula óssea; estas provavelmente representam linhas de fratura (Fig. 4.80). A capacidade de multiplanar da RM propicia ainda a demonstração ideal da linha de fratura. Em alguns casos, também foi observado sinal de intensidade elevada em localizações justacortical e subperiosteal. A RM foi considerada uma modalidade para solucionar problemas, como em um paciente com cintigrafia negativa ou confusa. Este exame pode assegurar o diagnóstico se for identificada a linha de fratura.

Lesão dos Tecidos Moles

Em circunstâncias fisiológicas normais, tecidos moles como músculos, tendões, ligamentos, meniscos articulares e discos intervertebrais são apenas fracamente delineados ou invisíveis em todas as radiografias

Fig. 4.81 **Lesão dos tecidos moles. (A)** Complicação comum do traumatismo de estruturas musculares, a miosite ossificante é caracterizada pela formação de osso no músculo lesado. Esta condição é aparente na radiografia convencional. (*continua*)

convencionais. Como resultado, apenas raramente, como no caso de condições traumáticas como miosite ossificante (ver abordagem anterior) ou de certas rupturas ligamentares e tendinosas, a radiografia convencional é de fato suficiente para mostrar traumatismo dos tecidos moles (Fig. 4.81). A avaliação adequada da lesão dessas estruturas e o

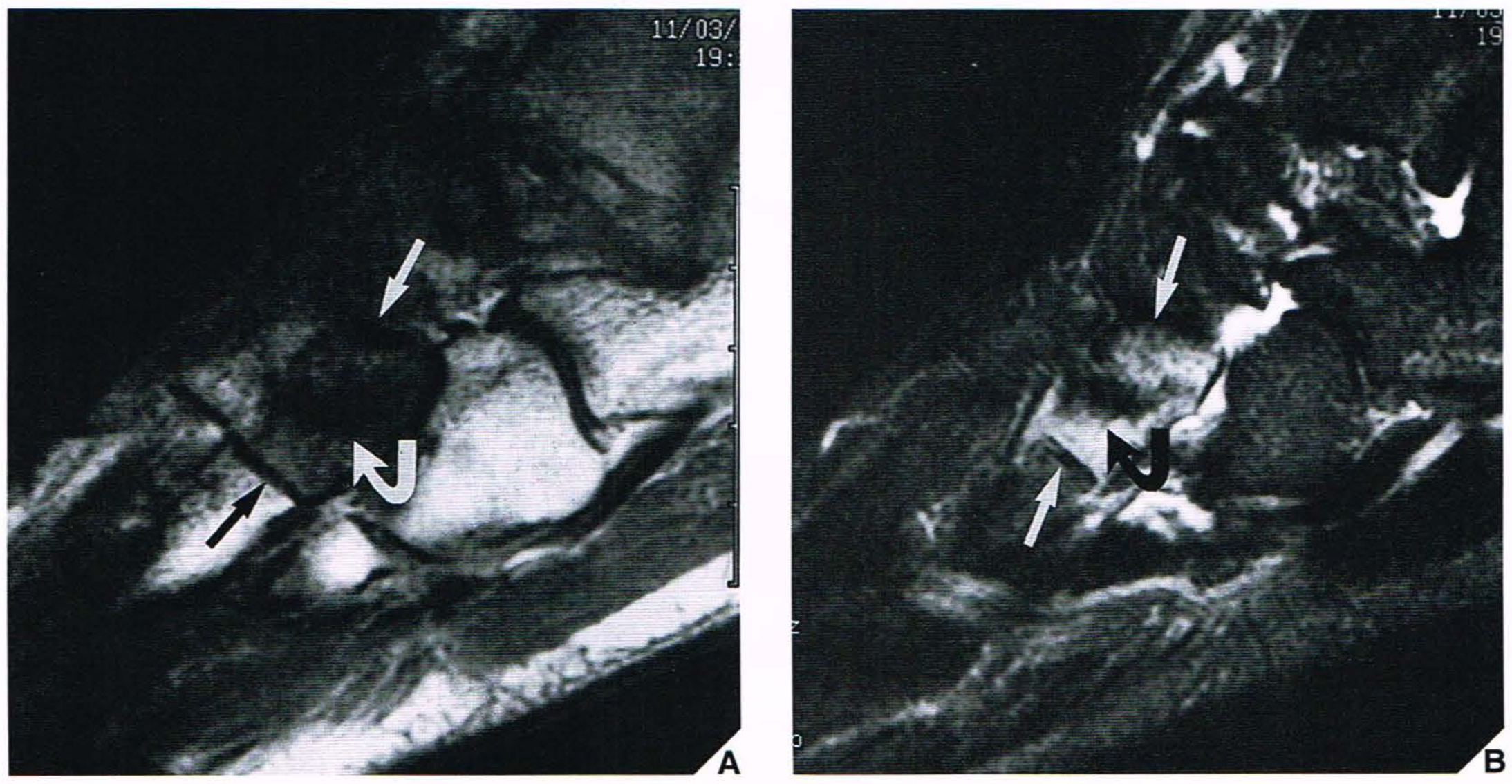

Fig. 4.80 **RM da fratura por estresse. (A)** Imagem sagital ponderada em T1 mostra um sinal difusamente diminuído no cuneiforme lateral (*setas*) e uma faixa de vácuo de sinal no centro do osso (*seta curva*). **(B)** RM sagital fast spin-echo com inversão–recuperação mostra sinal aumentado no osso cuneiforme (*seta*) representando alterações devido a edema e hemorragia. A fratura por estresse permanece com baixa intensidade de sinal (*seta curva*).

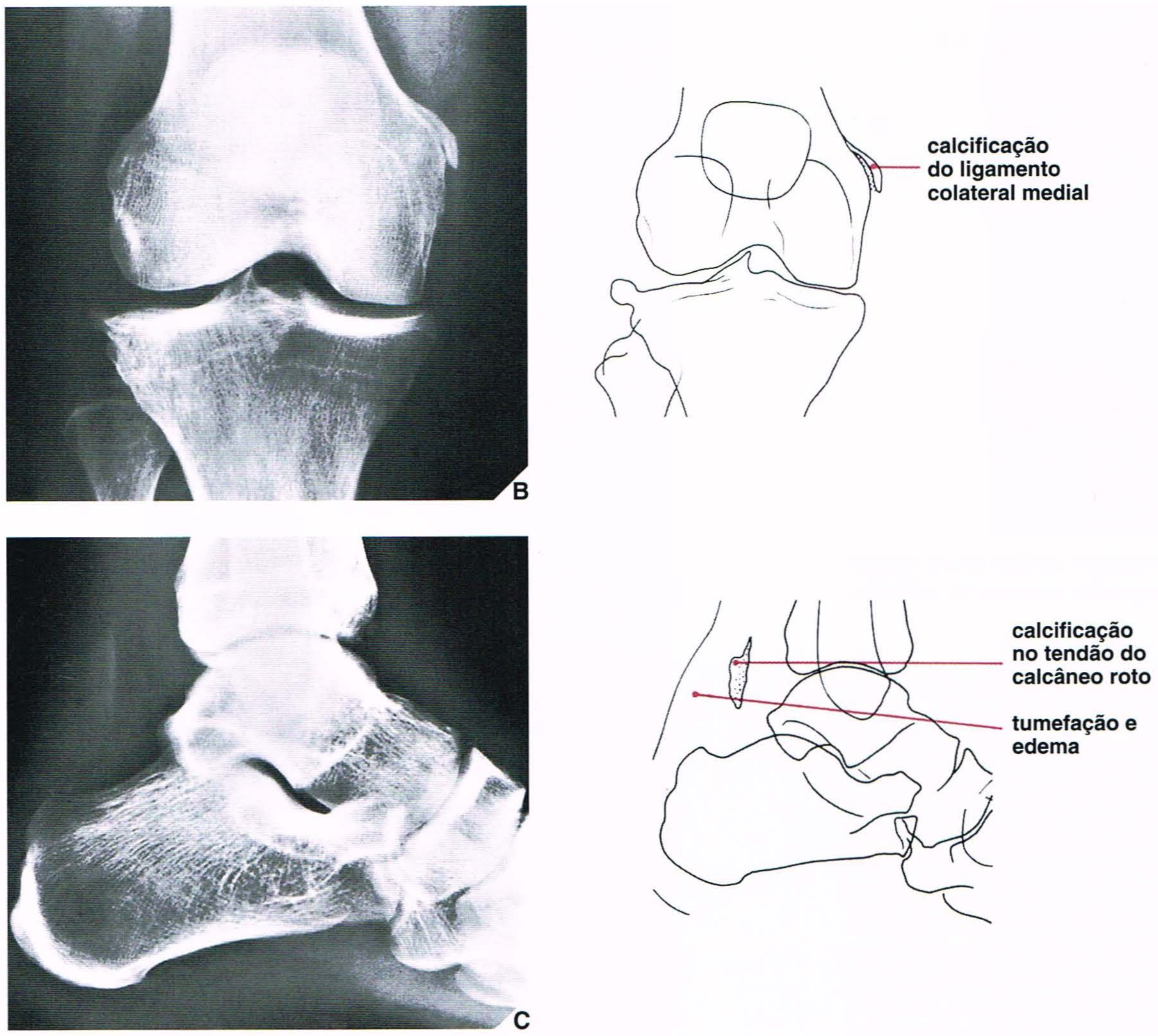

Fig. 4.81 Lesão dos tecidos moles. ***Continuação.*** **(B)** Calcificação do ligamento colateral medial do joelho, conhecida como lesão de Pellegrini-Stieda, representa seqüela de ruptura traumática deste ligamento. **(C)** Em certas situações, a ruptura de um tendão pode ser diagnosticada na radiografia. A radiografia lateral do tornozelo mostra a imagem típica de ruptura do tendão do calcâneo.

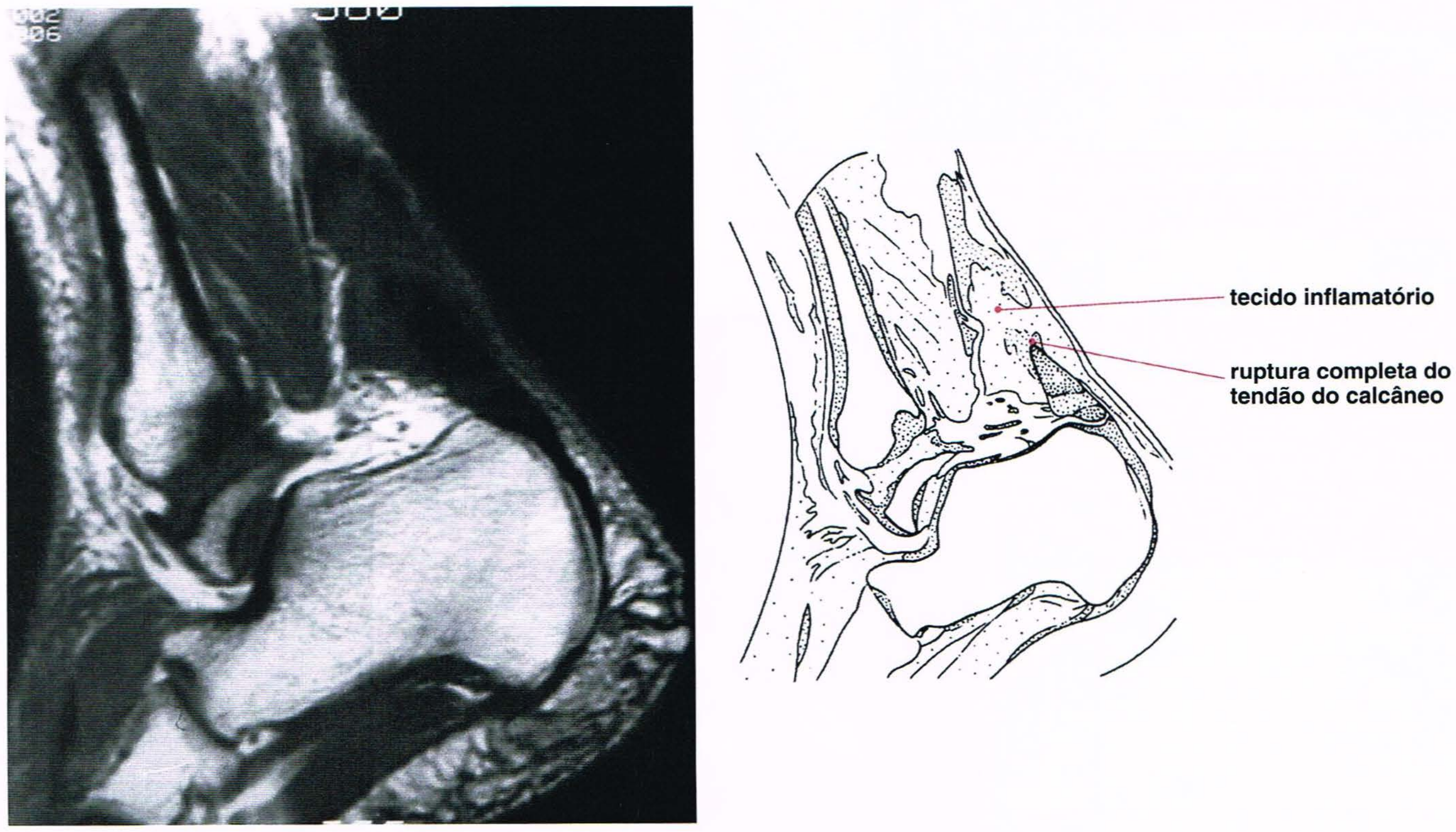

Fig. 4.82 Ruptura do tendão de Aquiles. RM sagital do tornozelo (SE; TR 2000/TE 20 ms) mostra descontinuidade do tendão do calcâneo próximo a sua inserção neste osso. Foi observada uma massa inflamatória no local da ruptura. (Reproduzido de Beltran J, 1990, com permissão.)

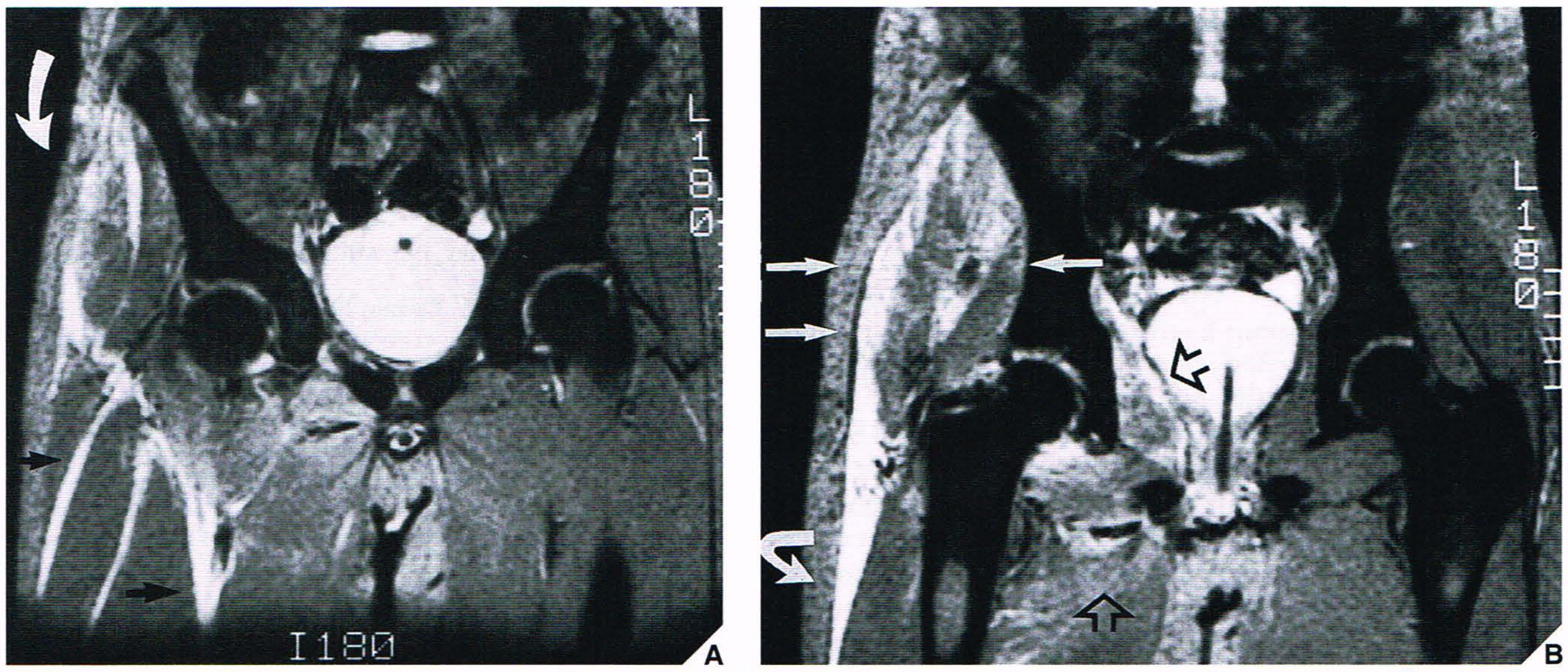

Fig. 4.83 **RM de lesão dos tecidos moles.** Um menino de 14 anos de idade apresentou-se com luxação posterior da cabeça do fêmur direito. Após a luxação ter sido reduzida, RM foi realizada para avaliar a lesão dos tecidos moles. **(A)** A seqüência coronal ponderada em T2* (multiplanar gradient-recalled TR 500/TE 15 ms, ângulo de inclinação: 15°) mostra aumento significativo do sinal circundando os músculos vasto lateral e vasto intermédio (*setas retas*). Observe também a lesão envolvendo o compartimento fascial medial e os músculos da região glútea (*seta curva*). **(B)** Um corte coronal mais posterior mostra sinal aumentado nos músculos glúteo mínimo e glúteo médio (*setas brancas retas*) e no tensor da fáscia lata (*seta curva*). Também há lesão dos músculos obturador interno, obturador externo e dos músculos adutores curto e magno (*setas abertas*). (Reproduzido de Laorr A et al., 1995, com permissão.)

progresso do tratamento, conseqüentemente, exigem exames suplementares, que podem incluir radiografia sob estresse, artrografia, tenografia, bursografia, mielografia, TC e RM.

A RM é considerada a melhor modalidade de imagem para avaliar lesões traumáticas de tecidos moles. As diferenças na intensidade de sinal permitem que as anormalidades de várias estruturas (músculos, tendões, ligamentos, fáscias, vasos e nervos) sejam efetivamente mostradas. Te-

relação à localização da ruptura (se está dentro do tendão, na inserção do tendão ou na interface musculotendinosa), ao tamanho da fenda entre as extremidades do tendão, ao tamanho do hematoma no local de ruptura, e sobre qualquer componente inflamatório (Fig. 4.82).

A RM é valiosa na identificação de várias lesões dos músculos, que podem ocorrer durante a luxação traumática do quadril (Figs. 4.83 e 4.84). O músculo esquelético normal exibe um tempo de relaxamento

- se a fratura é um tipo especial
- se a placa de crescimento está envolvida (em cujo caso a classificação de Salter-Harris, juntamente com as adições de Rang e Ogden, fornece um método útil para a avaliação precisa da lesão).

[5] Quando uma fratura não se consolida, distinguir entre os três tipos de não consolidação:

LEITURAS SUGERIDAS

Adelberg JS, Smith GH. Cor[illegible] induced avascular necrosis of the talus. *J Foot Surg* 1991;30:66–69.

Allard JC, Porter G, Ryerson RW. Occult posttraumatic avascular necrosis of hip revealed by MRI. *Magn Reson Imaging* 1992;10:155–159.

phy syndrome. *Radiology* 1975;117:21–32.

Haajanen J, Saarinen O, Laasonen L, Kuhlback B, Edgren J, Slatis P. Steroid treatment and aseptic necrosis of the femoral head in renal transplant recipients. *Transplant Proc* 1984;16:1316–1319.

Hendrix RW, Rogers LF. Diagnostic imaging of fracture complications. *Radiol Clin North Am* 1989;27:1023–1033.

Herrmann LG, Reineke HG, Caldwell JA. Post-traumatic painful osteoporosis; a clinical and roentgenological entity. *AJR Am J Roentgenol* 1942;47:353–361.

Holt G, Helms CA, Steinbach L, Neumann C, Munk PL, Genant HK. Magnetic resonance imaging of the shoulder: rationale and current applications. *Skeletal Radiol* 1990;19:5–14.

Hungerford DS, Lennox DW. The importance of increased intraoseous pressure in the development of osteonecrosis of the femoral head: implications for treatment. *Orthop Clin North Am* 1985;16:635–654.

Hungerford DS, Zizic TM. Alcoholism associated ischemic necrosis of the femoral head. *Clin Orthop* 1978;130:144–153.

Iannotti JP. Growth plate physiology and pathology. *Orthop Clin North Am* 1990;21:1–17.

Imhof H, Breitenseher M, Trattnig S, et al. Imaging of avascular necrosis of bone. *Eur Radiol* 1997;7:180–186.

Iwasaki K, Hirano T, Sagara K, Nishimura Y. Idiopathic necrosis of the femoral epiphyseal nucleus in rats. *Clin Orthop* 1992;277:31–40.

Jaramillo D, Hoffer FA, Shapiro F, Rand F. MR imaging of fractures of the growth plate. *AJR Am J Roentgenol* 1990;155:1261–1265.

Jelinek JS, Kransdorf MJ. MR imaging of soft-tissue masses. Mass-like lesions that simulate neoplasms. *Magn Reson Imaging Clin North Am* 1995;3:727–741.

Jergesen HE, Khan AS. The natural history of untreated asymptomatic hips in patients who have nontraumatic osteonecrosis. *J Bone J Surg [Am]* 1997;79A:359–363.

Johnston RM, Jones WW. Fractures through human growth plates. *Orthop Trans* 1980;4:295.

Jones DA. Volkmann's ischemia. *Surg Clin North Am* 1970;50:329–342.

Jones G. Radiological appearance of disuse osteoporosis. *Clin Radiol* 1969;20:345–353.

Jones JP, Engleman GP, Najarian JS. Systemic fat embolism after renal transplantation and treatment with corticosteroids. *N Engl J Med* 1965;273:1453–1458.

Kay NRM, Park WM, Bark MB. The relationship between pregnancy and femoral head necrosis. *Br J Radiol* 1972;45:828–831.

Khanna A, Yoon T, Mont M, Hungerford D, Bluemke D. Femoral head osteonecrosis: detection and grading by using a rapid MR imaging protocol. *Radiology* 2000;217:188–192.

Kleinmann P. *Diagnostic imaging of child abuse.* St. Louis: Mosby; 1998.

Koch E, Hofer HO, Sialer G, Marincek B, von Schulthess GK. Failure of MR imaging to detect reflex sympathetic dystrophy of the extremities. *AJR Am J Roentgenol* 1991;156:113–115.

Koo K-H, Ahn I-O, Kim R, et al. Bone marrow edema and associated pain in early stage osteonecrosis of the femoral head: prospective study with serial MR images. *Radiology* 1999;213:715–722.

Kozin F. Reflex sympathetic dystrophy syndrome: a review. *Clin Exp Rheumatol* 1992;10:401–409.

Kransdorf MJ, Meis JM, Jelinek JS. Myositis ossificans: MR appearance with radiologic-

McDougall IR, Rieser RP. Scintigraphic techniques in musculoskeletal trauma. *Radiol Clin North Am* 1989;27:1003–1011.

Merten DF, Carpenter BLM. Radiologic imaging of inflicted injury in the child abuse syndrome. *Ped Clin North Am* 1990;37:815–837.

Mink JH, Deutsch AL. Occult cartilage and bone injuries of the knee: detection, classification, and assessment with MR imaging. *Radiology* 1989;170:823–829.

Mirzai R, Chang C, Greenspan A, Gershwin ME. Avascular necrosis. *Comp Ther* 1998;24:251–255.

Mirzai A, Chang CC, Greenspan A, Gershwin ME. The pathogenesis of osteonecrosis and the relationship to corticosteroids. *J Asthma* 1999;36:77–95.

Mitchell DG, Joseph PM, Fallon M, et al. Chemical-shift MR imaging of the femoral head: an in vitro study of normal hips and hips with avascular necrosis. *AJR Am J Roentgenol* 1987;148:1159–1164.

Mitchell DG, Kressel HY, Arger PH, Dalinka M, Spritzer CE, Steinberg ME. Avascular necrosis of the femoral head: morphologic assessment by MR imaging, with CT correlation. *Radiology* 1986;161:739–742.

Mitchell DG, Kundel JL, Steinberg MF. Avascular necrosis of the hip: comparison of MR, CT and scintigraphy. *AJR Am J Roentgenol* 1986;147:67–71.

Mitchell DG, Rao VM, Dalinka MK, et al. Femoral head avascular necrosis: correlation of MR imaging, radiographic staging, radionuclide imaging, and clinical findings. *Radiology* 1987;162:709–715.

Moran MC. Osteonecrosis of the hip in sickle cell hemoglobinopathy. *Am J Orthop* 1995;24:18–24.

Müller ME, Allgower M, Schneider R, Willenegger H. *Manual of internal fixation, techniques recommended by the AO Group,* 2nd ed. Berlin: Springer-Verlag; 1979.

Naimark A, Miller K, Segal D, Kossoff J. Nonunion. *Skeletal Radiol* 1981;6:21–25.

Nelson SW. Some important diagnostic and technical fundamentals in the radiology of trauma, with particular emphasis on skeletal trauma. *Radiol Clin North Am* 1966;4:241–259.

Norell H-G. Roentgenologic visualization of the extracapsular fat. Its importance in the diagnosis of traumatic injuries to the elbow. *Acta Radiol* 1954;42:205–210.

Norman A, Bullough P. The radiolucent crescent line—an early diagnostic sign of avascular necrosis of the femoral head. *Bull Hosp J Dis* 1963;24:99–104.

Norman A, Dorfman HD. Juxtacortical circumscribed myostitis ossificans: evolution and radiographic features. *Radiology* 1970;96:301–306.

Nuovo MA, Norman A, Chumas J, Ackerman LV. Myositis ossificans with atypical clinical, radiographic, or pathologic findings: a review of 23 cases. *Skeletal Radiol* 1992;21:87–101.

Ogden JA. Skeletal growth mechanism injury patterns. *J Pediatr Orthop* 1982;2:371–377.

Ogden JA. Injury to the growth mechanisms of the immature skeleton. *Skeletal Radiol* 1981;6:237–247.

Ohzono K, Saito M. The fate of nontraumatic avascular necrosis of the femoral head: a radiologic classification to formulate prognosis. *Clin Orthop* 1992;277:73–78.

Ono K, Tohjima T. Risk factors of avascular necrosis of the femoral head in patients with systemic lupus erythematosus under high-dose corticosteroid therapy. *Clin Orthop* 1992;277:89–97.

Pappas JN. The musculoskeletal crescent sign. *Radiology* 2000;217:213–214.

Patton RW, Evans DIK. Silent avascular necrosis of the femoral head in haemophilia. *J Bone Joint Surg [Br]* 1988;70B:737–739.

Petrini F, Amoroso L, Carotti L, Cerioni M, Ravasi E, Lanza R. Myositis ossificans circumscripta: computerized tomography and m

Smith DW. Is avascular necrosis of the femoral head the result of inhibition of angiogenesis? *Med Hypotheses* 1997;49:497–500.
Steinbach LS, Fleckenstein JL, Mink JH. MRI techniques and practical applications. Magnetic resonance imaging of muscle injuries. *Orthopedics* 1994;17:991–999.
Stevens K, Tao C, Lee S-V, et al. Subchondral fractures in osteonecrosis of the femoral head: comparison of radiography, CT, and MR imaging. *AJR Am J Roentgenol* 2003;180:363–368.
Stoller DW, Maloney WJ, Glick JM. The hip. In: Stoller DW, ed. *Magnetic resonance imaging in orthopaedics and rheumatology.* Philadelphia: Lippincott Raven; 1997:93–202.
Suehiro M, Hirano T, Mihara K, Shindo H. Etiologic factors in femoral head osteonecrosis in growing rats. *J Orthop Sci* 2000;5:52–56.
Sugimoto H, Okubu RS, Ohsawa T. Chemical shift and the double-line sign in MRI of early femoral avascular necrosis. *J Comput Assist Tomogr* 1992;16:727–730.
Szabo RM, Greenspan A. Diagnosis and clinical findings of Keinböck's disease. *Hand Clin* 1993;9:399–407.
Takatori Y, Kokubo T, Ninomiya S, Nakamura S, Morimoto S, Kusuba I. Avascular necrosis of the femoral head: natural history and magnetic resonance imaging. *J Bone Joint Surg [Br]* 1993;75B:217–221.
Terry DW Jr, Ramin JE. The navicular fat stripe: a useful roentgen feature for evaluating wrist trauma. *AJR Am J Roentgenol* 1975;124:25–28.
Tervonen O, Snoep G, Stuart MJ, Ehman RL. Traumatic trabecular lesions observed on MR imaging of the knee. *Acta Radiol* 1991;32:389–392.
Thickman D, Axel L, Kressel HY, et al. Magnetic resonance imaging of avascular necrosis of the femoral head. *Skeletal Radiol* 1986;15:133–140.
Thometz JG, Lamdan R. Osteonecrosis of the femoral head after intramedullary nailing of a fracture of the femoral shaft in an adolescent. *J Bone Joint Surg [Am]* 1995;77A:1423–1426.
Trueta J. Nonunion of fractures. *Clin Orthop* 1965;43:23–35.
Trumble TE. Avascular necrosis after scaphoid fracture: a correlation of magnetic resonance imaging and histology. *J Hand Surg [Am]* 1990;15:557–564.
Vande Berg B, Malghem J, Labaisse MA, Noel H, Maldague B. Avascular necrosis of the hip: comparison of contrast-enhanced and nonenhanced MR imaging with histologic correlation. *Radiology* 1992;182:445–450.
Weissman BNW, Sledge CB. *Orthopedic radiology.* Philadelphia: WB Saunders; 1986:1–69.
Wenzel WW. The FBI sign. *Rocky Mount Med J* 1972;69:71–72.
Williams ES, Khreisat S, Ell PJ, King JD. Bone imaging and skeletal radiology in dysbaric osteonecrosis. Clin Radiol 1987;38:589–592.
Williams M, Laredo J-D, Setbon S, et al. Unusual longitudinal stress fractures of the femoral diaphysis: report of five cases. *Skeletal Radiol* 1999;27:81–85.
Zurlo JV. The double-line sign. *Radiology* 1999;212:541–542.

CAPÍTULO

5

MEMBRO SUPERIOR I

Cíngulo do Membro Superior

Cíngulo do Membro Superior

O traumatismo do cíngulo do membro superior (cintura escapular) é comum durante toda a vida, porém o local de lesão varia com a idade. Em crianças e adolescentes, a fratura da clavícula sofrida durante

Considerações Anatomorradiológicas

O cíngulo do membro superior consiste em componentes ósseos — porção proximal do úmero, escápula e clavícula, formando as articulações glenoumeral e acromioclavicular (Fig. 5.1) — e vários músculos,

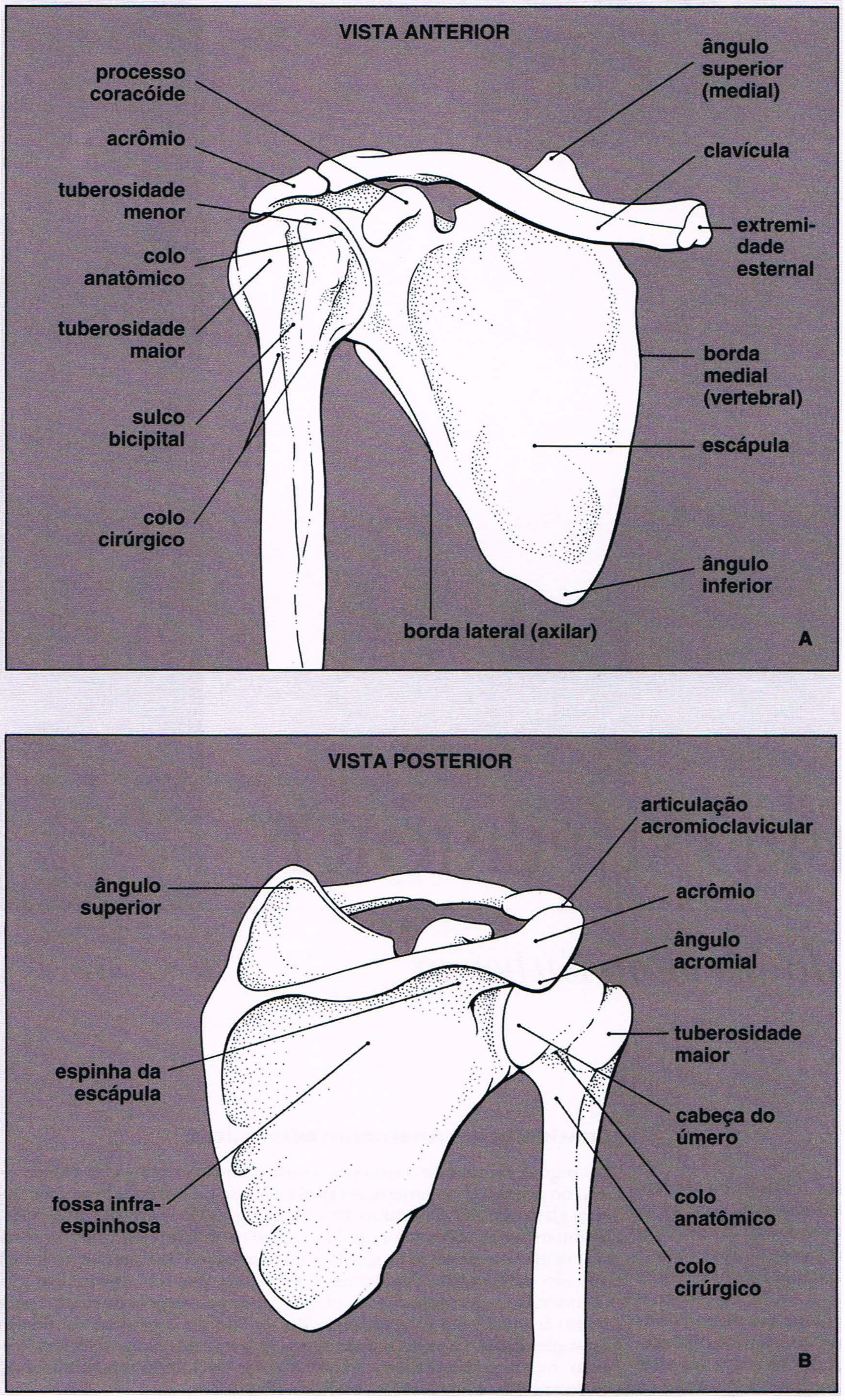

Fig. 5.1 Estruturas ósseas do ombro. Vistas anterior **(A)** e posterior **(B)** dos componentes ósseos do cíngulo do membro superior.

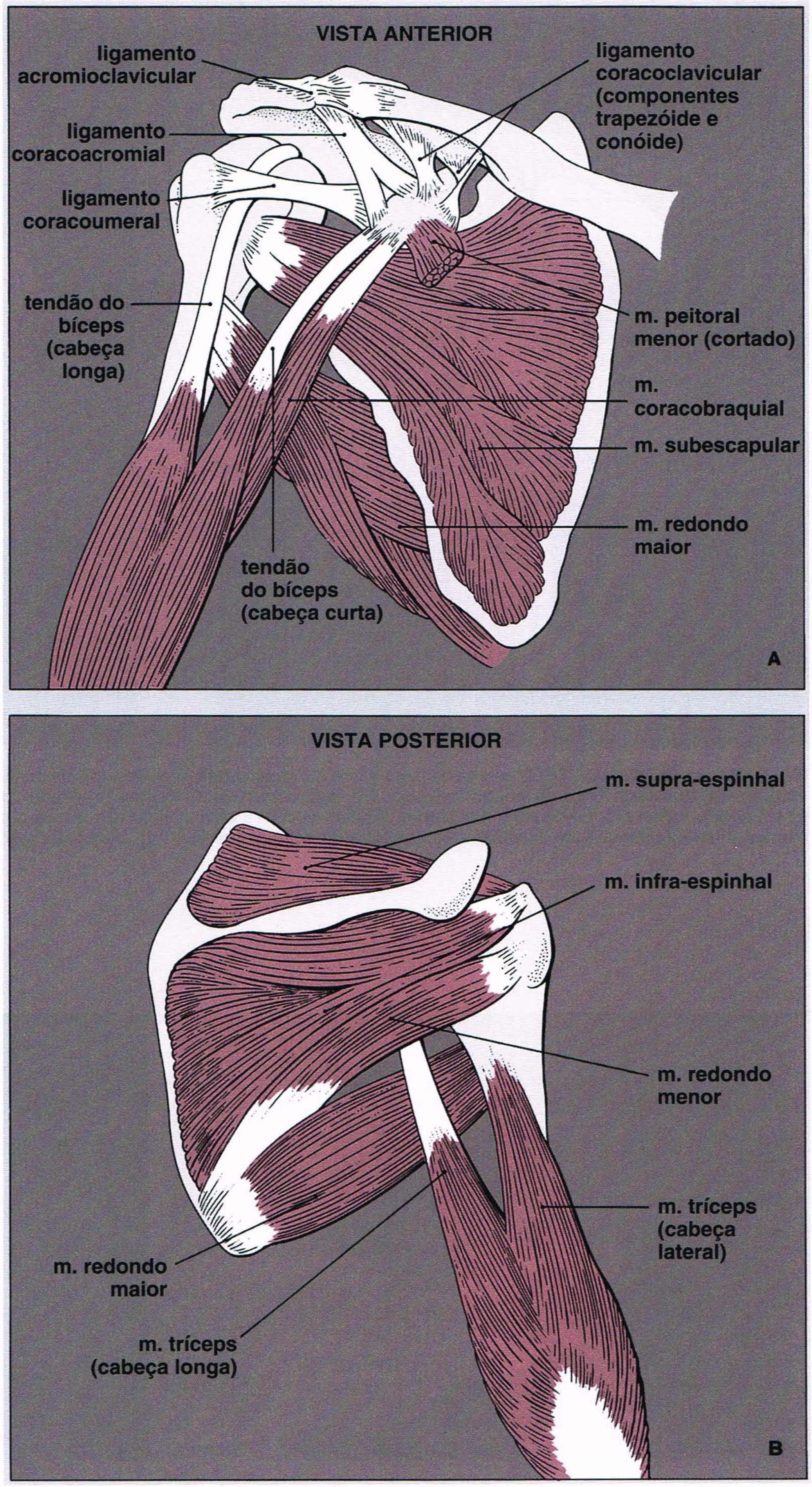

Fig. 5.2 Músculos, ligamentos e tendões do ombro. Vistas anterior **(A)** e posterior **(B)** dos músculos, ligamentos e tendões do cíngulo do membro superior. (Modificado de Middleton WD, Lawson TL, 1989, com permissão.)

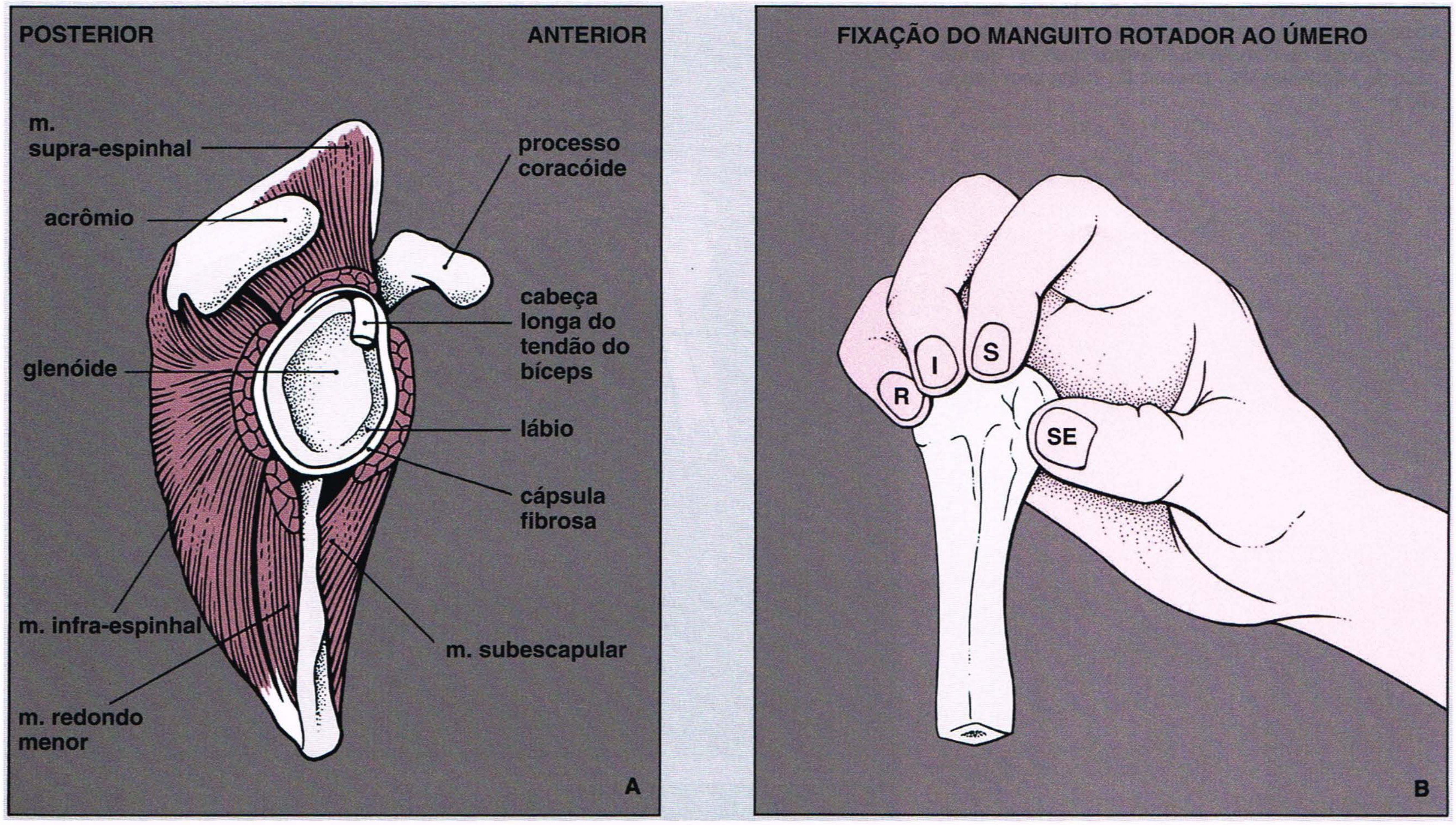

Fig. 5.3 **Manguito rotador. (A)** Esquema da fossa glenoidal (com o úmero removido) mostra a localização dos músculos do manguito rotador e a porção intracapsular da cabeça longa do tendão do bíceps. **(B)** Quatro músculos formam o "manguito rotador": subescapular (SE), supra-espinhal (S), infra-espinhal (I) e redondo menor (R). Envolvem a articulação, fundem-se com a cápsula e apreendem seus quatro pontos de fixação ao úmero como a mão na figura, mantendo assim a integridade da articulação. (Modificado de Anderson JE, 1983, com permissão.)

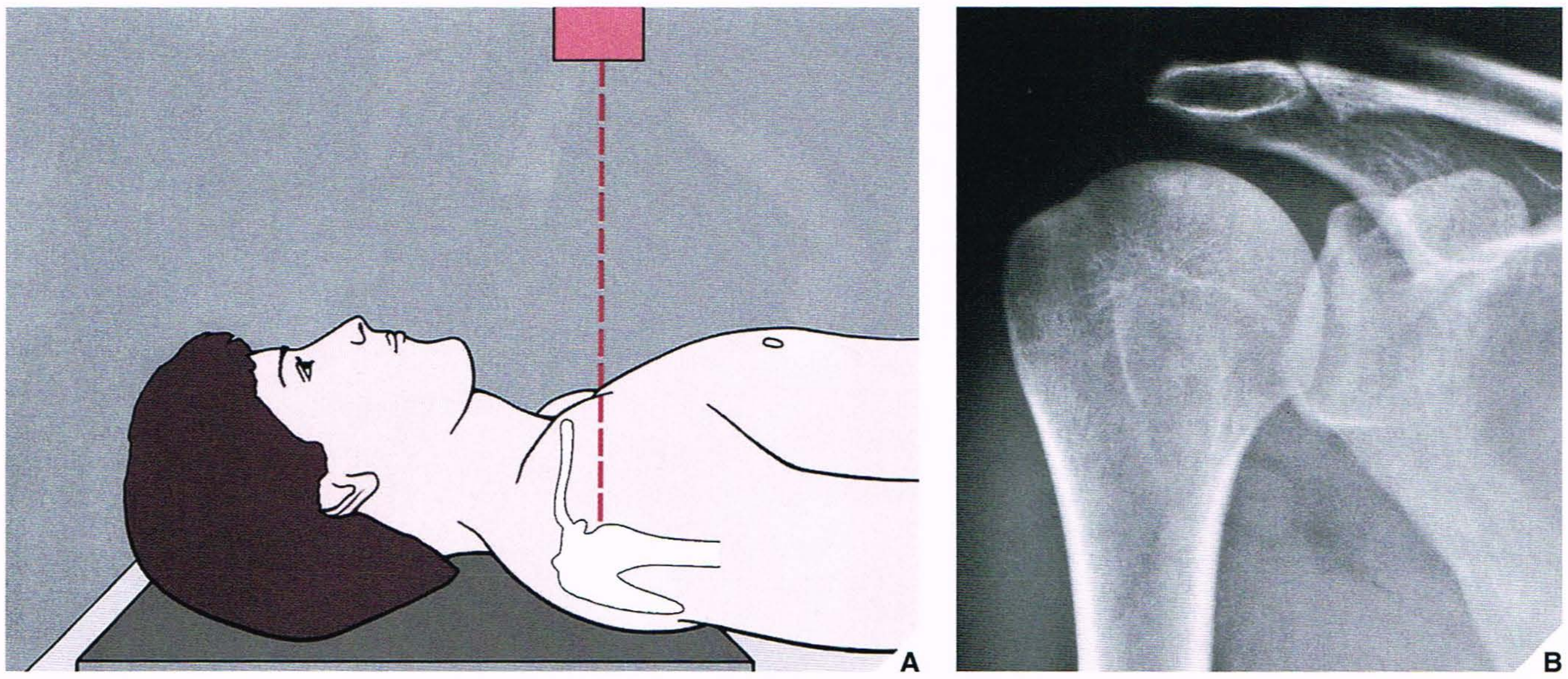

Fig. 5.4 **Incidência ântero-posterior. (A)** Para a incidência ântero-posterior padronizada do ombro, o paciente deve estar em decúbito dorsal, como é mostrado aqui, ou ereto; o braço do lado afetado está completamente esticado na posição neutra. O feixe central é orientado para a cabeça do úmero. **(B)** Nesta incidência radiográfica, a cabeça do úmero é observada sobreposta à fossa glenoidal. A articulação glenoumeral não é bem demonstrada.

mente, no redondo menor posteriormente e no supra-espinhal superiormente. O músculo subescapular insere-se na tuberosidade menor anteriormente. As inserções dos músculos supra-espinhal, infra-espinhal e redondo menor localizam-se na tuberosidade maior, posteriormen-

mente à faceta superior. O redondo menor ocupa uma posição mais inferior e se insere na faceta póstero-inferior da tuberosidade maior (Fig. 5.3B). Além disso, a cabeça longa do bíceps com o seu tendão, que na sua porção intracapsular atravessa a articulação, e o músculo tríceps,

posterior com o braço na posição *neutra* (Fig. 5.4A) ou com o braço *rodado interna* ou *externamente* para visualizar aspectos diferentes da cabeça do úmero. A única limitação destas incidências é que a cabeça do úmero é visualizada sobreposta à glenóide, com isso obscurecendo o espaço articular glenoumeral (Fig. 5.4). A eliminação da superposição pode ser obtida rodando-se o paciente aproximadamente 40° na direção do lado afetado. Esta incidência oblíqua posterior especial, conhecida como *incidência de Grashey*, permite que a glenóide seja visualizada em perfil (Fig. 5.5) e, por conseguinte, é sobretudo eficaz em demonstrar a suspeita de luxação posterior. A obliteração do espaço normalmente radiotransparente entre a cabeça do úmero e a margem da glenóide nesta incidência confirma o diagnóstico (ver Figs. 5.48 e 5.50).

Outras incidências especiais provaram ser úteis na avaliação de suspeita de traumatismo de várias faces do ombro. A incidência súpero-inferior do ombro, conhecida como incidência *axilar*, é útil para determinar a relação exata da cabeça do úmero e da fossa glenoidal (Fig. 5.6), bem como para detectar luxação anterior ou posterior. Esta incidência, entretanto, às vezes pode ser difícil de se obter, sobretudo se o paciente não for capaz de abduzir o braço, em cujo caso uma variação da incidência axilar conhecida como *incidência de West Point* pode ser eficaz de maneira

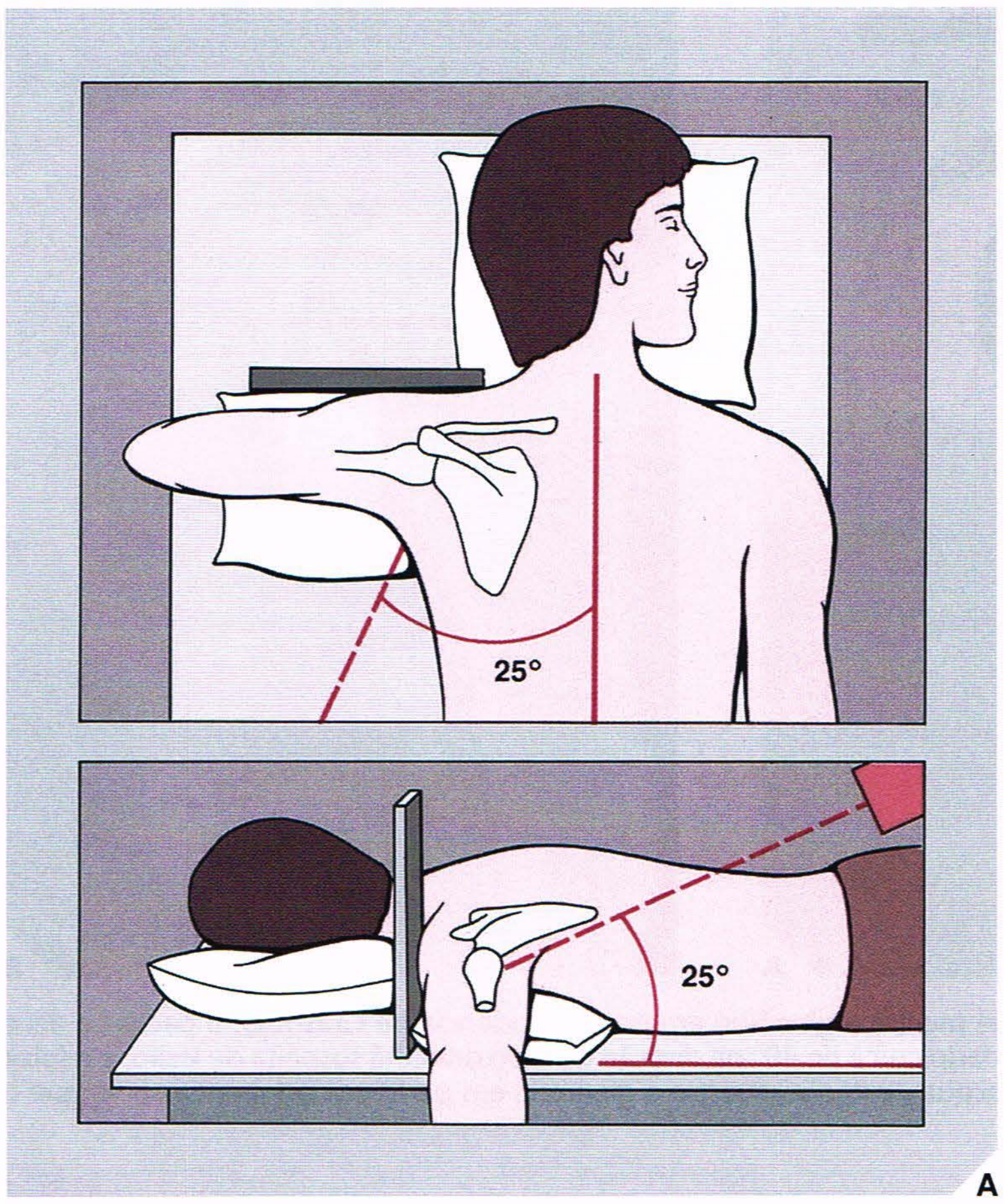

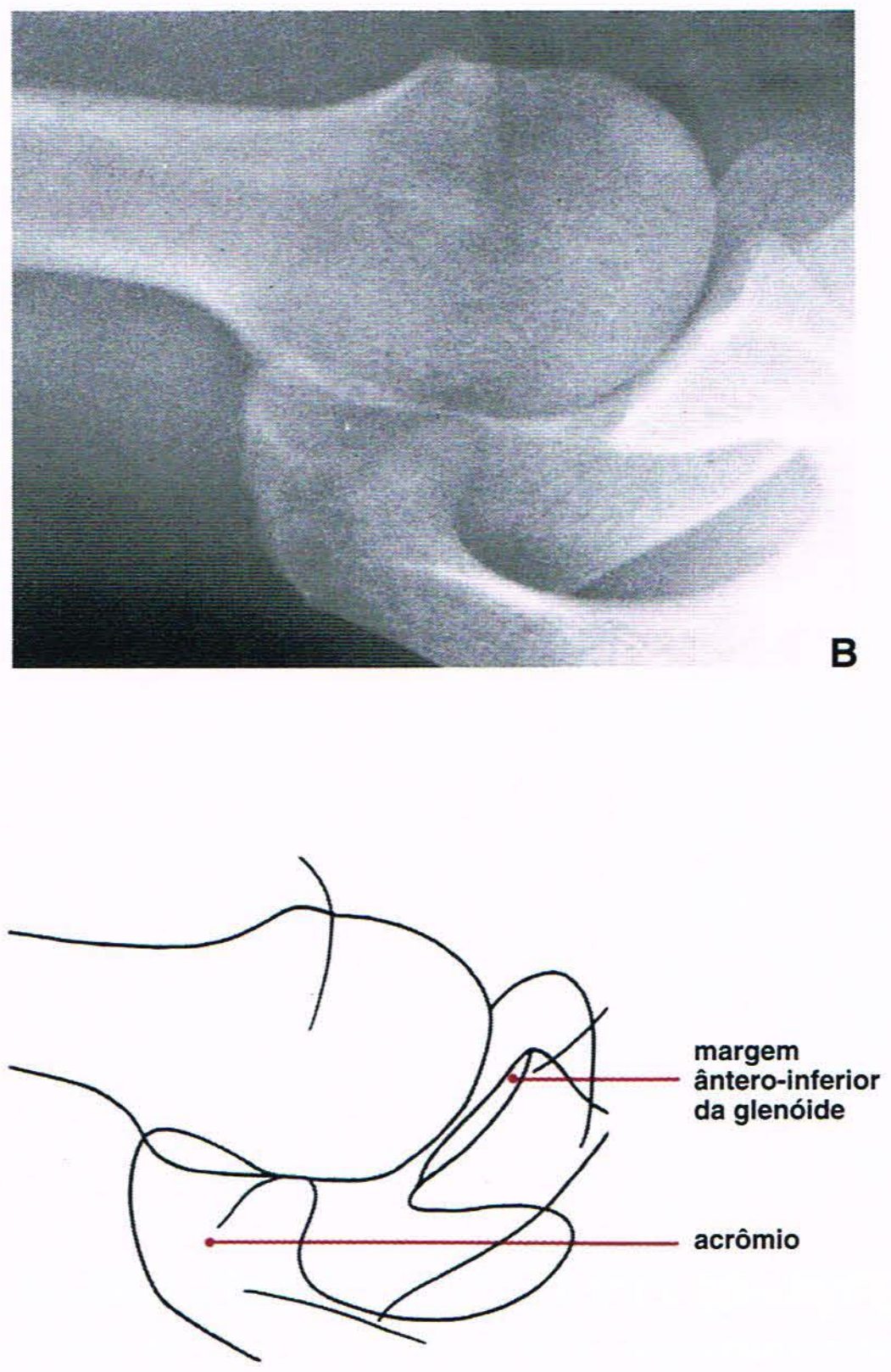

Fig. 5.7 Incidência de West Point. (A) Para a incidência de West Point do ombro, o paciente é colocado em decúbito ventral na mesa radiográfica, com uma almofada sob o ombro para elevá-lo aproximadamente 8 cm. O chassi do filme é posicionado contra a face superior do ombro. O tubo de raios X é angulado na direção da axila, formando 25° com a linha média do paciente e 25° com a superfície da mesa. **(B)** Nesta incidência radiográfica, a relação da cabeça do úmero com a cavidade glenoidal pode ser suficientemente avaliada como na incidência axilar, porém a margem ântero-inferior da glenóide, que é observada tangencialmente, é mais bem visualizada.

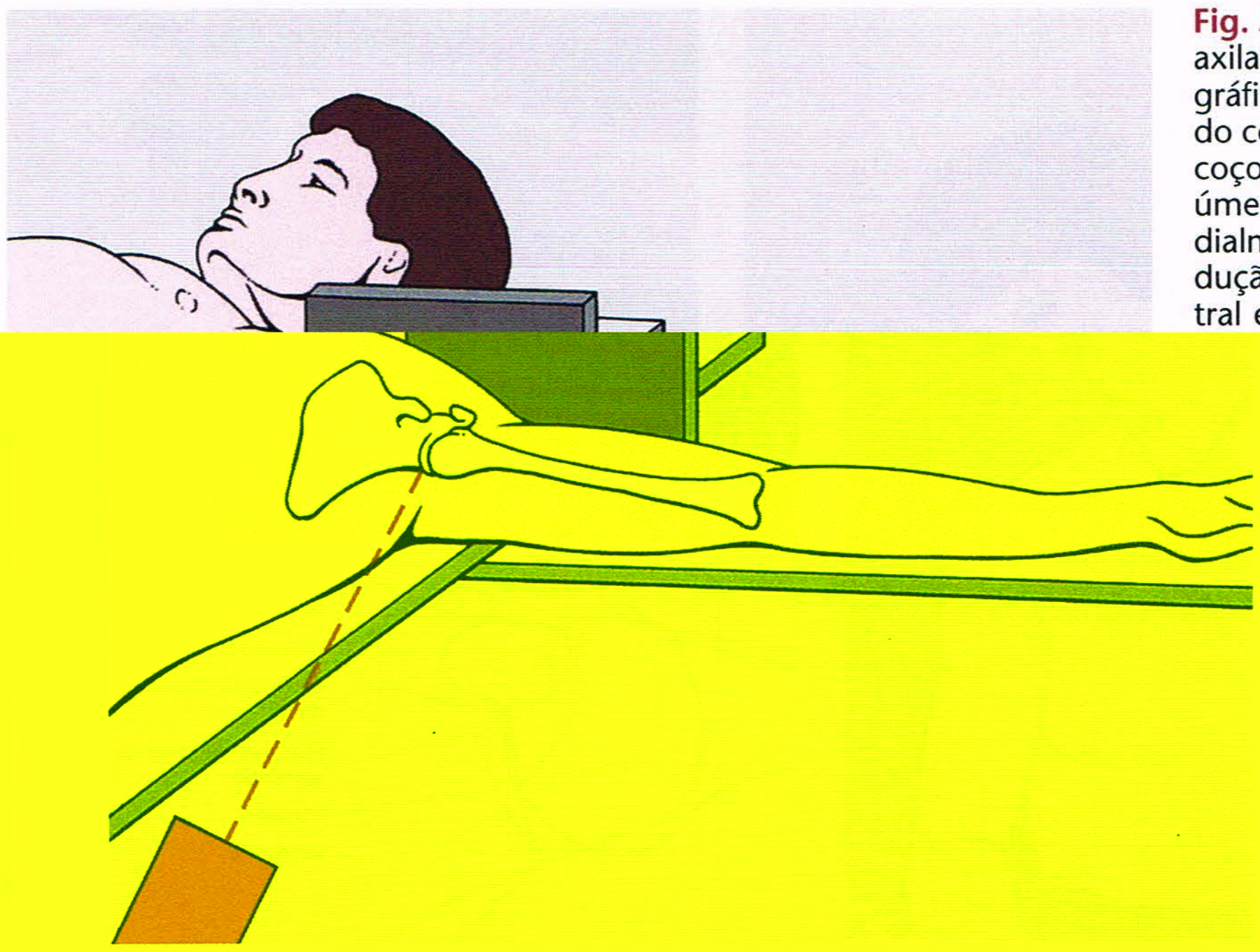

Fig. 5.8 Incidência de Lawrence. Para a variante de Lawrence da incidência axilar do ombro, o paciente é colocado em decúbito dorsal na mesa radiográfica, com o braço afetado abduzido até 90°. O chassi do filme é posicionado contra a face superior do ombro com a extremidade medial contra o pescoço, o que coloca a porção média do chassi ao nível do colo cirúrgico do úmero. O tubo de raios X está ao nível do quadril ipsilateral, e angulado medialmente na direção da axila. O grau de angulação depende do grau de abdução do braço: abdução menor exige maior angulação medial. O raio central está orientado horizontalmente um pouco superior à porção média da axila. A incidência de Lawrence mostra as mesmas estruturas que a incidência axilar padronizada.

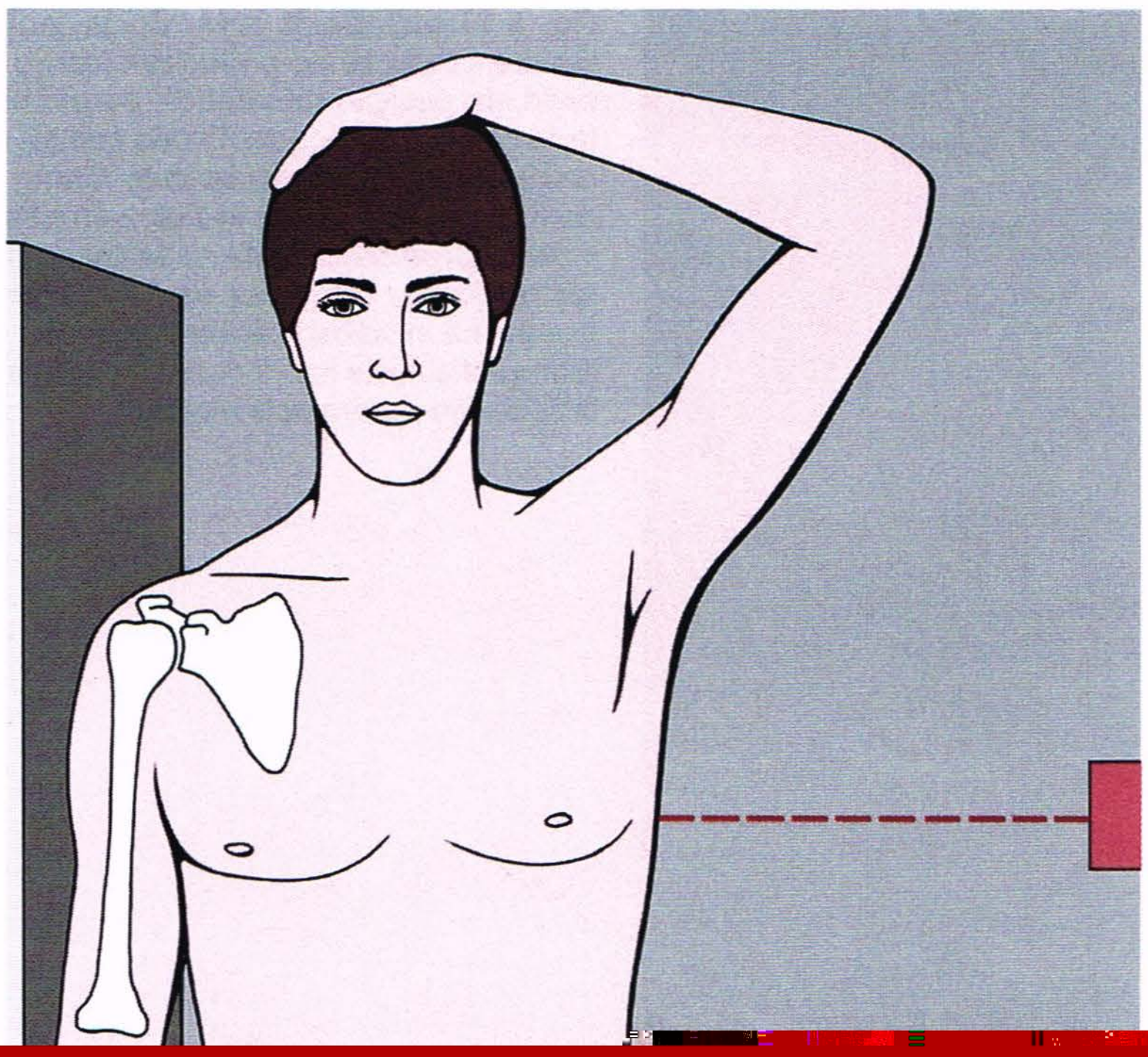

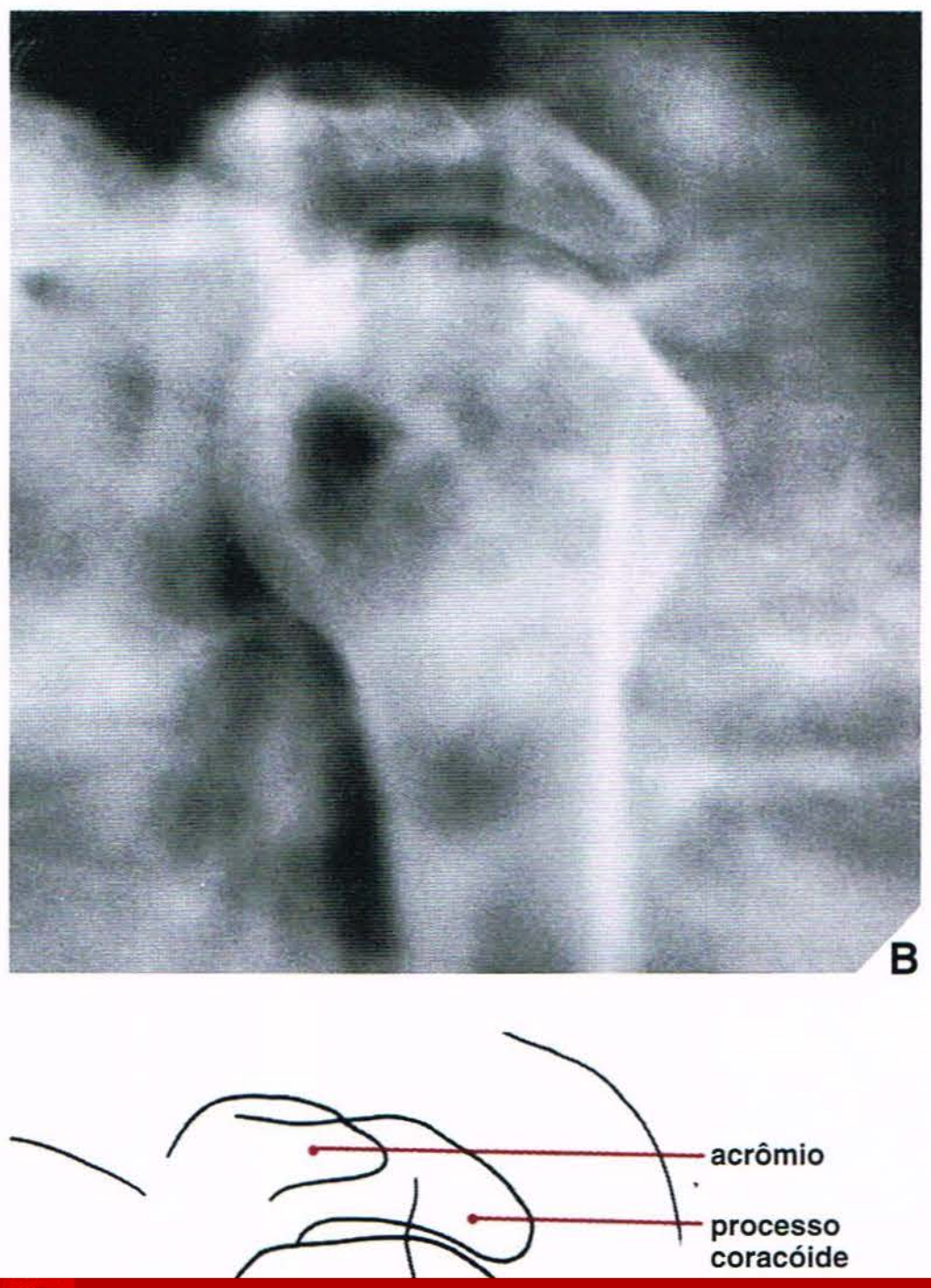
B
acrômio
processo
coracóide

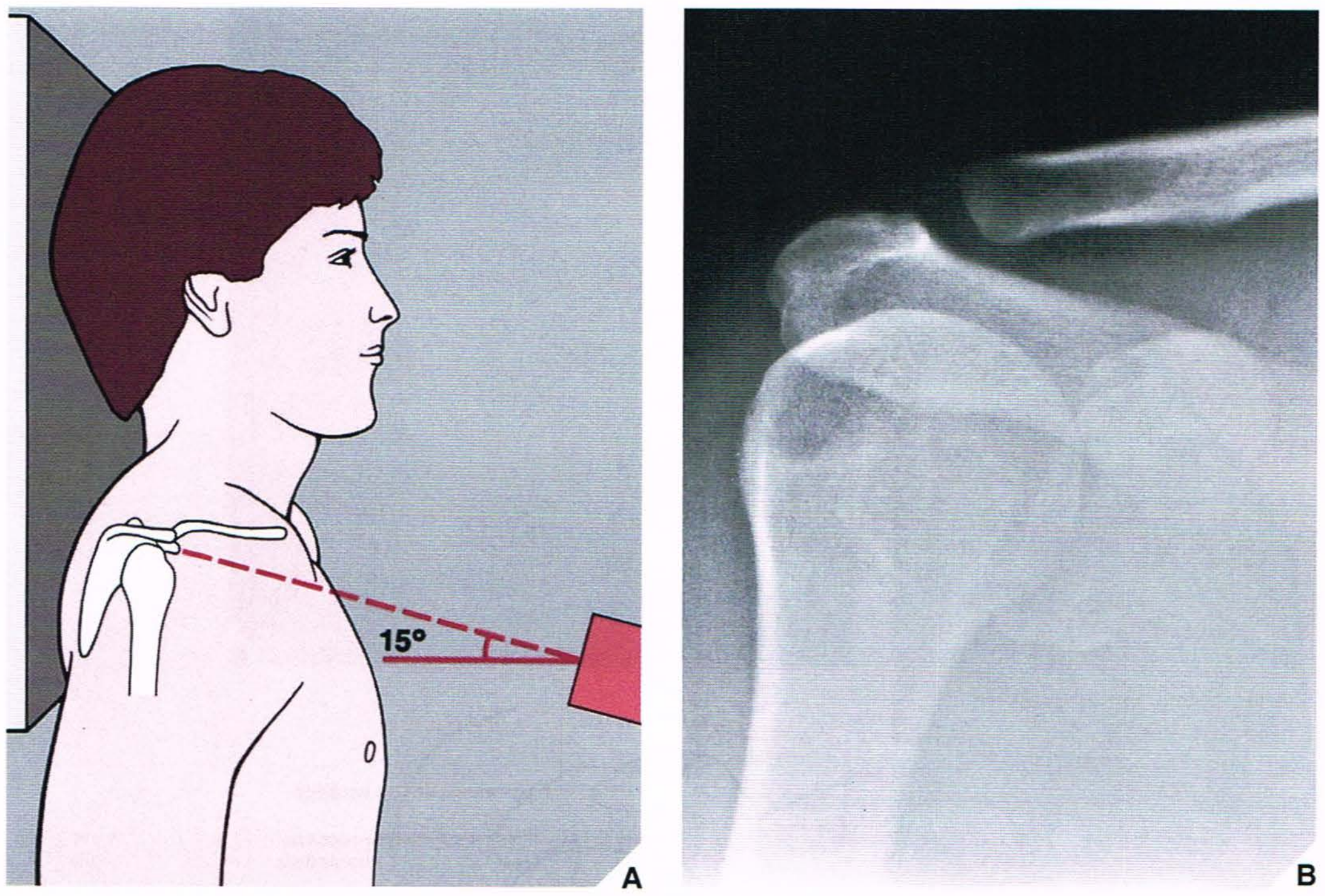

Fig. 5.11 Incidência acromioclavicular. **(A)** Para avaliar a articulação acromioclavicular, o paciente é colocado em posição ortostática, com o braço do lado afetado na posição neutra. O raio central é orientado a 15° cefálicos na direção da clavícula. Como a superexposição do filme tornará difícil avaliar a articulação acromioclavicular apropriadamente, os fatores radiográficos devem ser reduzidos em cerca de 33 a 50% em relação aos usados na incidência ântero-posterior do ombro. **(B)** A radiografia nesta incidência mostra a imagem normal da articulação acromioclavicular.

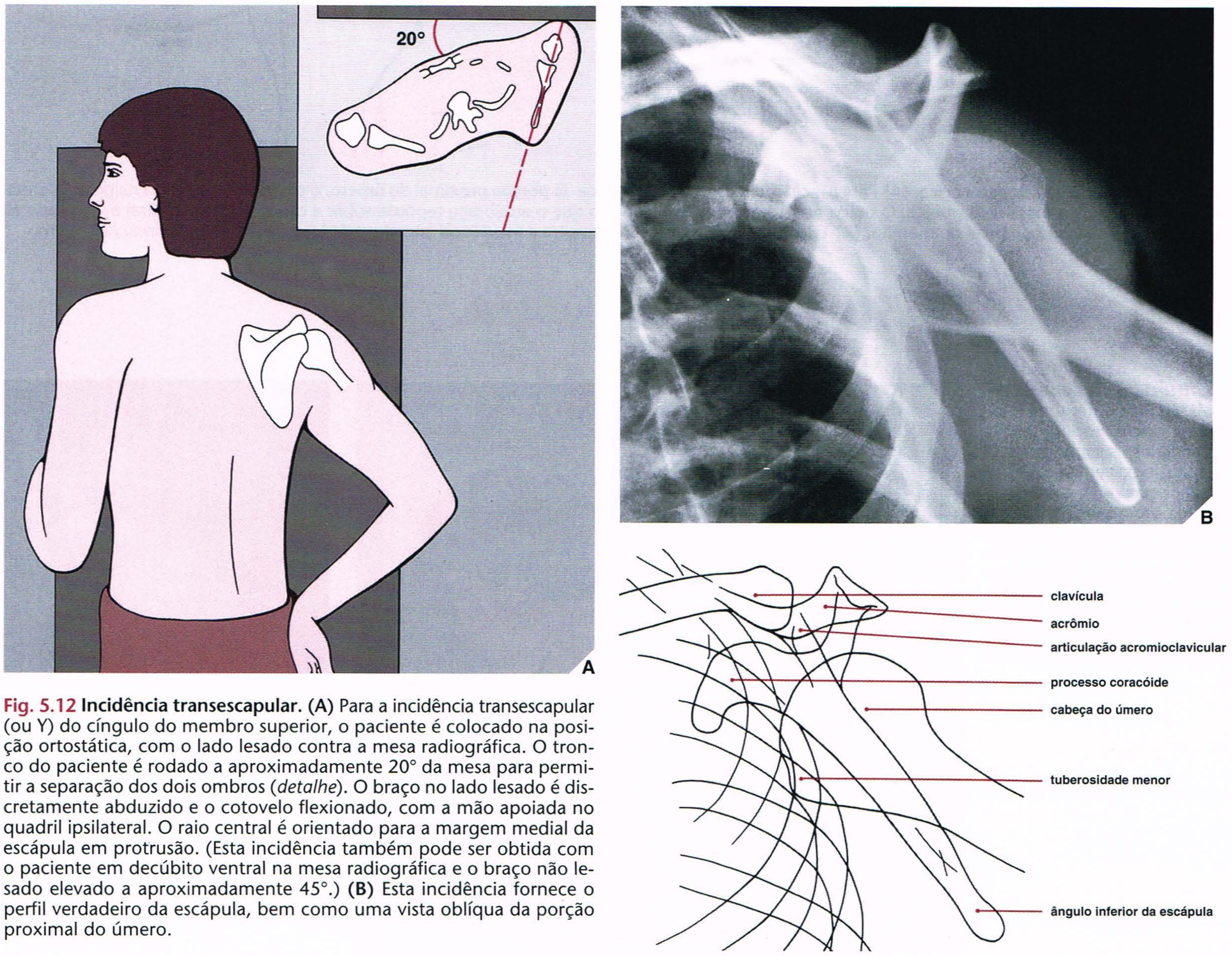

Fig. 5.12 Incidência transescapular. **(A)** Para a incidência transescapular (ou Y) do cíngulo do membro superior, o paciente é colocado na posição ortostática, com o lado lesado contra a mesa radiográfica. O tronco do paciente é rodado a aproximadamente 20° da mesa para permitir a separação dos dois ombros (*detalhe*). O braço no lado lesado é discretamente abduzido e o cotovelo flexionado, com a mão apoiada no quadril ipsilateral. O raio central é orientado para a margem medial da escápula em protrusão. (Esta incidência também pode ser obtida com o paciente em decúbito ventral na mesa radiográfica e o braço não lesado elevado a aproximadamente 45°.) **(B)** Esta incidência fornece o perfil verdadeiro da escápula, bem como uma vista oblíqua da porção proximal do úmero.

Fig. 5.13 Incidência de saída. Esta incidência mostra as mesmas estruturas anatômicas que as demonstradas na incidência em Y do cíngulo do membro superior. Além disso, o arco coracoacromial e o espaço ocupado pelo manguito rotador são bem demonstrados.

semelhante. Além de todos os benefícios da incidência axilar, a incidência de West Point efetivamente mostra a margem ântero-inferior da glenóide (Fig. 5.7). Uma outra variação útil da incidência axilar é a *incidência de Lawrence.* A importância desta incidência repousa no fato de não necessitar a abdução completa do braço, porque pode ser compensada pela angulação do tubo de raios X (Fig. 5.8). A suspeita de traumatismo da porção proximal do úmero, possível de ser demonstrada nas incidências ântero-posterior e transescapular, pode necessitar da incidência *lateral transtorácica* para uma avaliação suficiente (Fig. 5.9). Devido a esta projeção proporcionar uma incidência lateral verdadeira da porção proximal do úmero, é valiosa sobretudo na determinação do grau de deslocamento ou angulação dos fragmentos ósseos (ver Fig. 5.27B). Diante de suspeita de traumatismo do sulco bicipital, é necessária uma radiografia *tangencial* desta estrutura (Fig. 5.10). A lesão da articulação acromioclavicular geralmente é avaliada com a incidência ântero-posterior obtida com uma inclinação cefálica de 15° do tubo de raios X (Fig. 5.11). As incidências com carga (sob estresse) nesta incidência, nas quais são amarrados pesos nos antebraços do paciente, freqüentemente são obrigatórias, em especial na suspeita de subluxação acromioclavicular oculta (ver Fig. 5.64). A fratura da escápula pode necessitar de uma incidência *transescapular* (ou em *Y*) para avaliação suficiente (Fig. 5.12). A fratura do acrômio pode ser adequadamente avaliada na incidência da *saída* do ombro. Esta projeção é obtida de modo semelhante à incidência em Y do cíngulo do membro superior; todavia, o raio central é direcionado para a face superior da cabeça do úmero e inclinado em uma angulação caudal de cerca de 10 a 15° (Fig. 5.13). Esta incidência também é eficaz na demonstração de tipos morfológicos de acrômio (Fig. 5.14; ver também Fig. 5.24).

Técnicas de imagem auxiliares geralmente são usadas para avaliar a lesão da cartilagem e dos tecidos moles do ombro. As modalidades mais amiúde usadas são a artrografia e a ressonância magnética (RM). A artrografia pode ser realizada utilizando-se uma técnica de contraste simples ou duplo (Fig. 5.15). Nos casos de suspeita de ruptura do manguito rotador, por exemplo, uma artrografia contrastada simples pode revelar a comunicação anormal entre a cavidade da articulação glenoumeral e o complexo das bolsas subacromial–subdeltóide, que é diagnóstica desta anormalidade (ver Fig. 5.53C). Embora seja difícil prescrever em que condições deve-se escolher estudo com contraste simples ou duplo, este último pode ser mais bem adequado para demonstrar anormalidades da cartilagem e da cápsula articular, bem como a presença de corpos osteocondrais na articulação. Um estudo com duplo contraste, entretanto, sempre está indicado quando a artrografia for combinada à *TC* (artrotomografia computadorizada) para avaliação de anormalidades suspeitas do lábio glenoidal fibrocartilaginoso (Fig. 5.16). A eficácia desta combinação baseia-se no fato de que o ar injetado delimita o lábio anterior e posterior para melhor demonstração de alterações traumáticas sutis nas imagens de TC. Para este estudo, o paciente é colocado na posição de decúbito dorsal no aparelho de TC com o braço do lado afetado na posição neutra para permitir a ascensão do ar e realçar o contorno do lábio anterior. Para avaliar o lábio posterior, o braço é rodado externamente (ou o paciente é posicionado em decúbito ventral), a fim de forçar para trás o movimento do ar.

Estudos recentes mostraram a considerável vantagem da RM no exame do ombro. Esta modalidade é particularmente eficaz em demonstrar anormalidades traumáticas dos tecidos moles, como síndrome da colisão, rupturas parcial e completa do manguito rotador, ruptura do tendão do bíceps, rupturas do lábio glenoidal e demonstração do derrame articular traumático. Todavia, o ombro apresenta dificuldades únicas para aquisição de imagem. Devido a limitações de espaço no magneto, o ombro não pode ser posicionado no centro do campo magnético. Isto exige um

Fig. 5.14 Tipos de acrômio. Na incidência de saída do ombro, três tipos morfológicos de acrômio são bem demonstrados. **(A)** Tipo I (plano). **(B)** Tipo II (curvo). **(C)** Tipo III (em gancho).

Fig. 5.15 Artrografia do ombro. Para a artrografia do ombro, o paciente é colocado em decúbito dorsal na mesa radiográfica com o ombro não afetado um pouco elevado e o braço afetado em rotação externa com a palma voltada para cima. **(A)** Com ajuda da fluoroscopia, um marcador de chumbo é colocado próximo ao terço inferior da articulação glenoumeral para indicar o local da inserção da agulha. Sob controle fluoroscópico, 15 mL de contraste positivo (diatrizoato meglumina a 60% ou outro contraste do tipo meglumina) são injetados na cápsula articular. O estudo usual inclui radiografias em decúbito dorsal do ombro nas incidências ântero-posterior (braço na posição neutra e em rotação interna e externa) e axilar padronizadas. **(B)** Uma artrografia normal do ombro mostra o contraste delimitando a cartilagem articular do úmero e a glenóide e preenchendo a bolsa axilar, o recesso subescapular e a bainha do tendão bicipital.

desvio lateral para a centralização e o exame de uma região onde a relação entre sinal e ruído é relativamente baixa. Estes problemas foram solucionados pela combinação de imagem de alta resolução com o uso de bobinas superficiais especiais. Devido aos ossos e músculos do cíngulo do membro superior serem orientados ao longo de múltiplos eixos não ortogonais, o exame nos planos oblíquos é mais eficaz.

O paciente deve ser posicionado no magneto em decúbito dorsal, com os braços ao longo do tórax e o braço afetado rodado externamente. Os planos de exame incluem o coronal oblíquo (ao longo do eixo longitudinal do ventre do músculo supra-espinhal) o oblíquo sagital (perpendicular ao curso do músculo supra-espinhal) e o axial (Fig. 5.17). Os dois primeiros planos são ideais para avaliação de todas as estruturas do man-

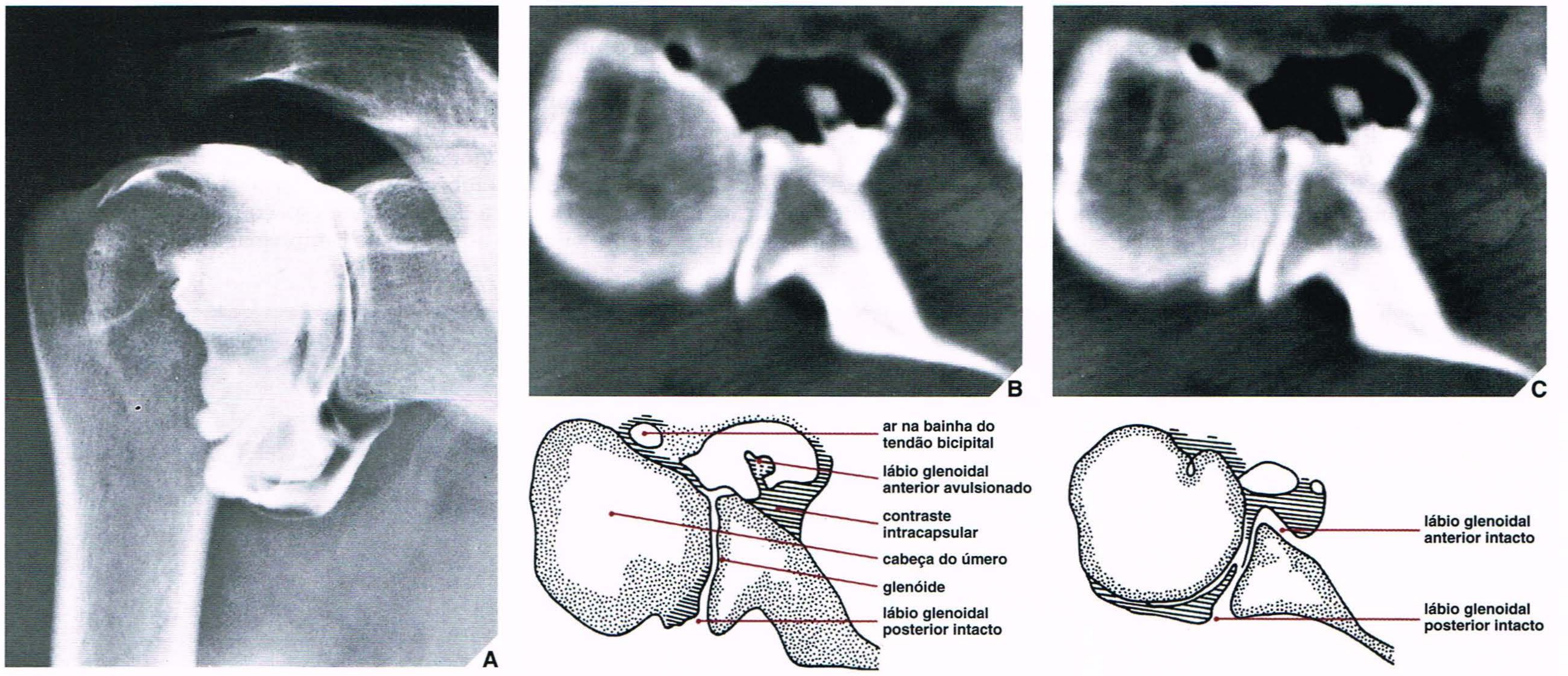

Fig. 5.16 Ruptura do lábio glenoidal. Como resultado de um acidente automobilístico, uma mulher de 33 anos sofreu lesão do ombro direito; ela apresentava dor e limitação do movimento na articulação. Radiografias padronizadas do ombro foram normais. Quando houve suspeita de lesão do lábio cartilaginoso, a artrografia com duplo contraste foi realizada: 5 mL de contraste positivo e 10 mL de ar ambiente foram injetados na cápsula articular. **(A)** Esta artrografia não mostra anormalidades evidentes. O recesso subescapular, que não é opacificado nesta incidência, posteriormente no estudo apareceu preenchido com contraste. **(B)** Em conjunto com a artrografia, um exame por TC do mesmo ombro foi realizado e mostra claramente a avulsão do lábio glenoidal anterior, um achado não apreciado na artrografia. Observe que o fragmento avulsionado é circundado por ar e mostra absorção de contraste. **(C)** A imagem normal do lábio glenoidal é mostrada para comparação.

guito rotador; o plano axial é ideal para avaliação do lábio glenoidal, sulco bicipital, tendão do bíceps e tendão subescapular. Seqüências de pulso apropriadas são fundamentais para mostrar a anatomia normal e as anormalidades traumáticas. As seqüências de pulso ponderadas em T1 demonstram suficientemente a anatomia estrutural (Figs. 5.17 e 5.18). As seqüências de pulso ponderadas em densidade protônica e T2 fornecem as informações necessárias para avaliar patologia do manguito rotador, espaço articular e ossos (ver Figs. 5.51, 5.55 e 5.57).

A demonstração dos músculos e dos tendões do manguito rotador é, em grande parte, facilitada com o emprego de RM. O músculo supra-espinhal é mais bem demonstrado em imagens sagitais e coronais oblíquas, preferencialmente obtidas em seqüências spin-eco ponderadas em T1. É visualizado como uma estrutura espessa com sinal de intensidade intermediária, e seu tendão se insere na face súpero-lateral da tuberosidade maior do úmero (Fig. 5.18). Os músculos infra-espinhal e o subescapular são mais bem demonst

corpo da escápula. Apresenta-se nas imagens axiais ponderadas em T1 como uma estrutura de intensidade intermediária que se afila anteriormente em um tendão de baixa intensidade, onde se funde com a face anterior da cápsula antes de se inserir na tuberosidade menor (Fig. 5.19).

As imagens axiais são eficazes em demonstrar a cápsula articular, que é anteriormente reforçada pelos ligamentos glenoumerais anteriores. O complexo capsular proporciona estabilização da articulação glenoumeral. O complexo capsular anterior inclui a cápsula fibrosa, os ligamentos glenoumerais anteriores, a membrana sinovial e seus recessos, o lábio glenoidal fibroso, o músculo e o tendão subescapulares e o periósteo escapular. Três tipos de inserção capsular anterior foram identificados por Zlatkin e colegas. São determinados pela proximidade da inserção na margem da glenóide (Fig. 5.20). No tipo I, a cápsula se insere na margem da glenóide em íntima proximidade com o lábio glenoidal. Nos tipos II e III, a inserção capsular está mais dis-

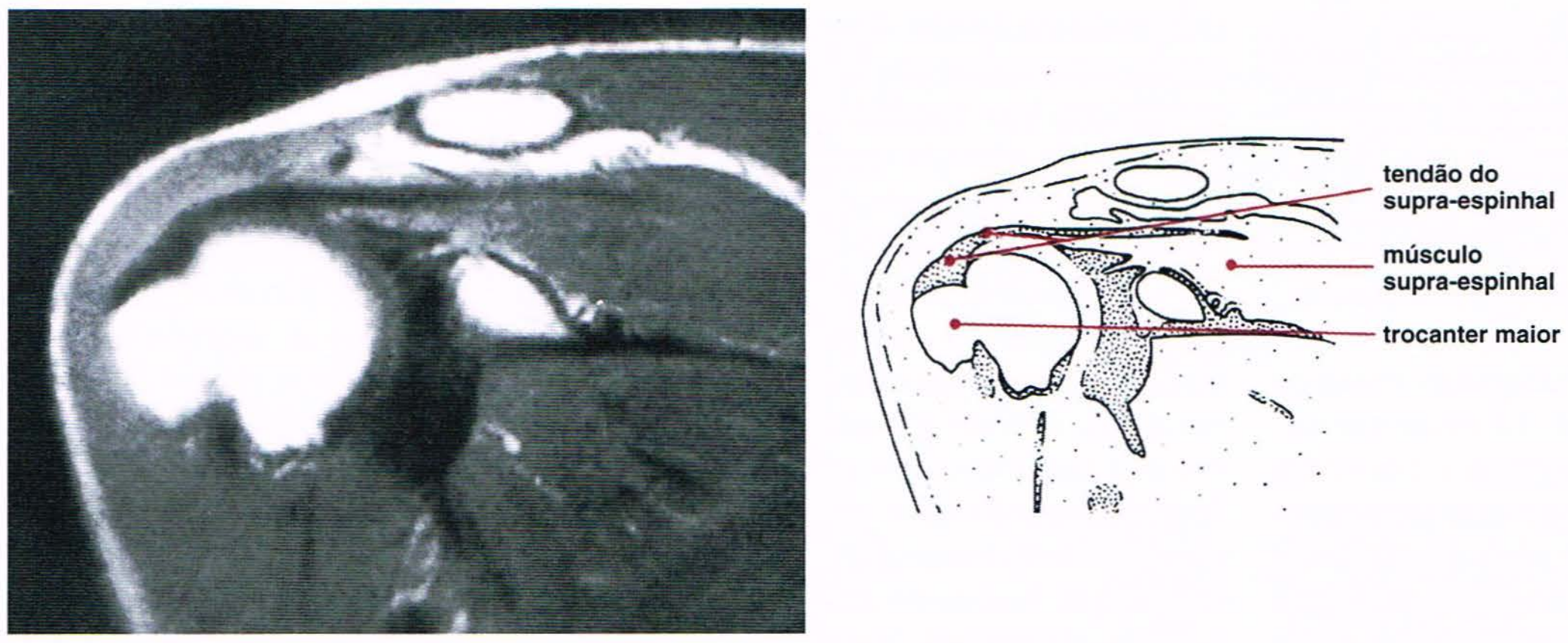

Fig. 5.18 RM de ombro. Imagem coronal ponderada em T1 do ombro direito mostra o músculo e o tendão supra-espinhais normais inserindo-se na tuberosidade maior do úmero. (Reproduzido de Holt RG et al., 1990, com permissão.)

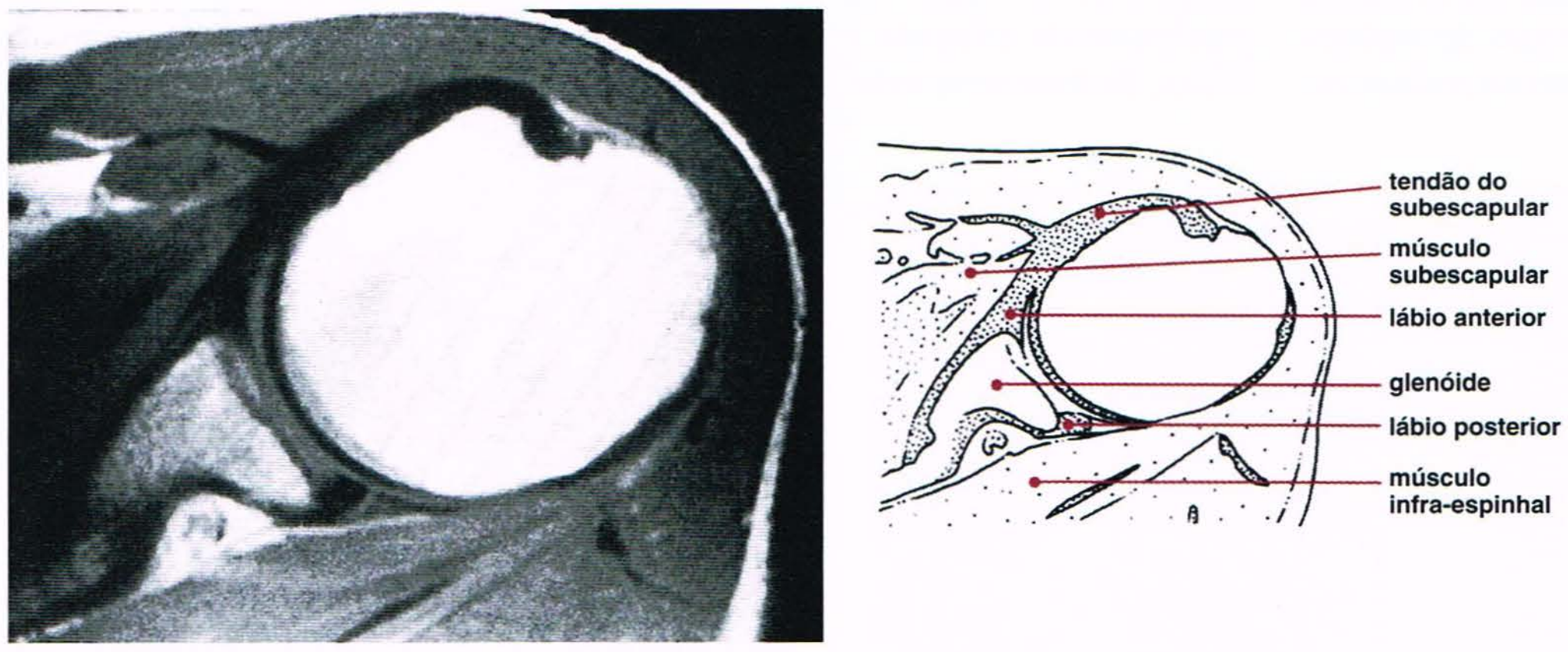

Fig. 5.19 RM de ombro. Imagem axial ponderada em T1 do ombro esquerdo mostra o músculo e o tendão subescapulares e o músculo infra-espinhal normais. (Reproduzido de Holt RG et al., 1990, com permissão.)

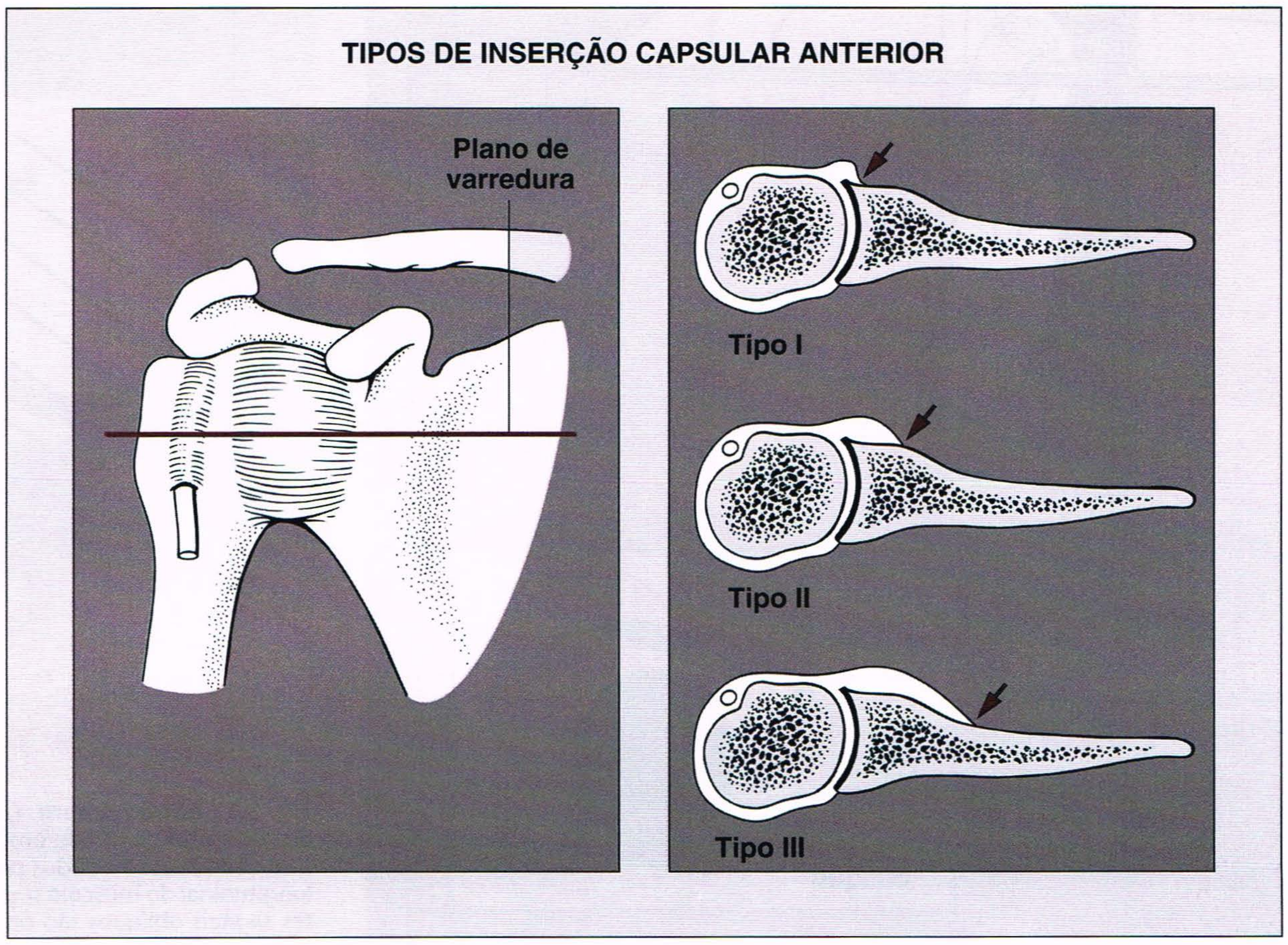

Fig. 5.20 Cápsula da articulação do ombro. Três tipos de inserção capsular anterior na escápula.

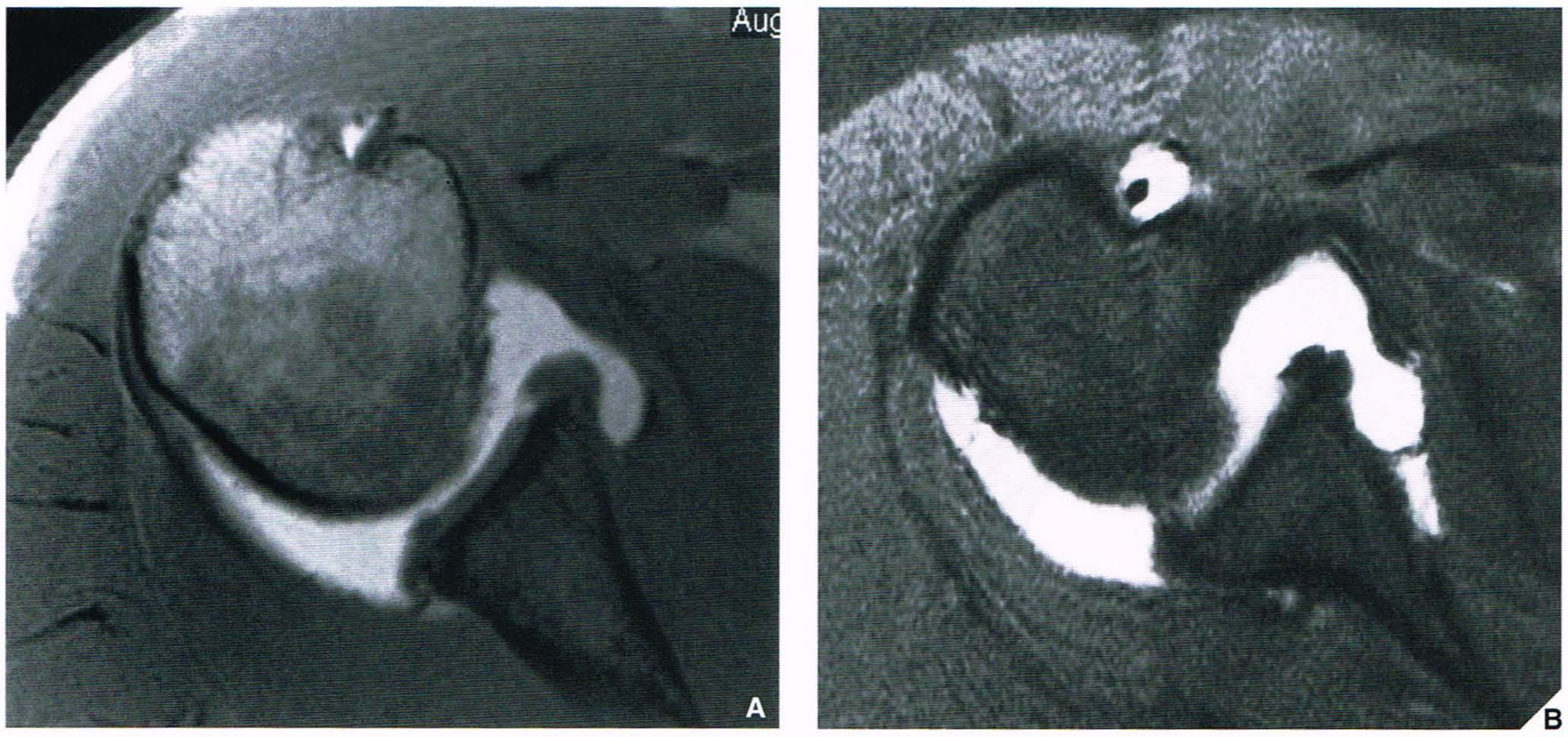

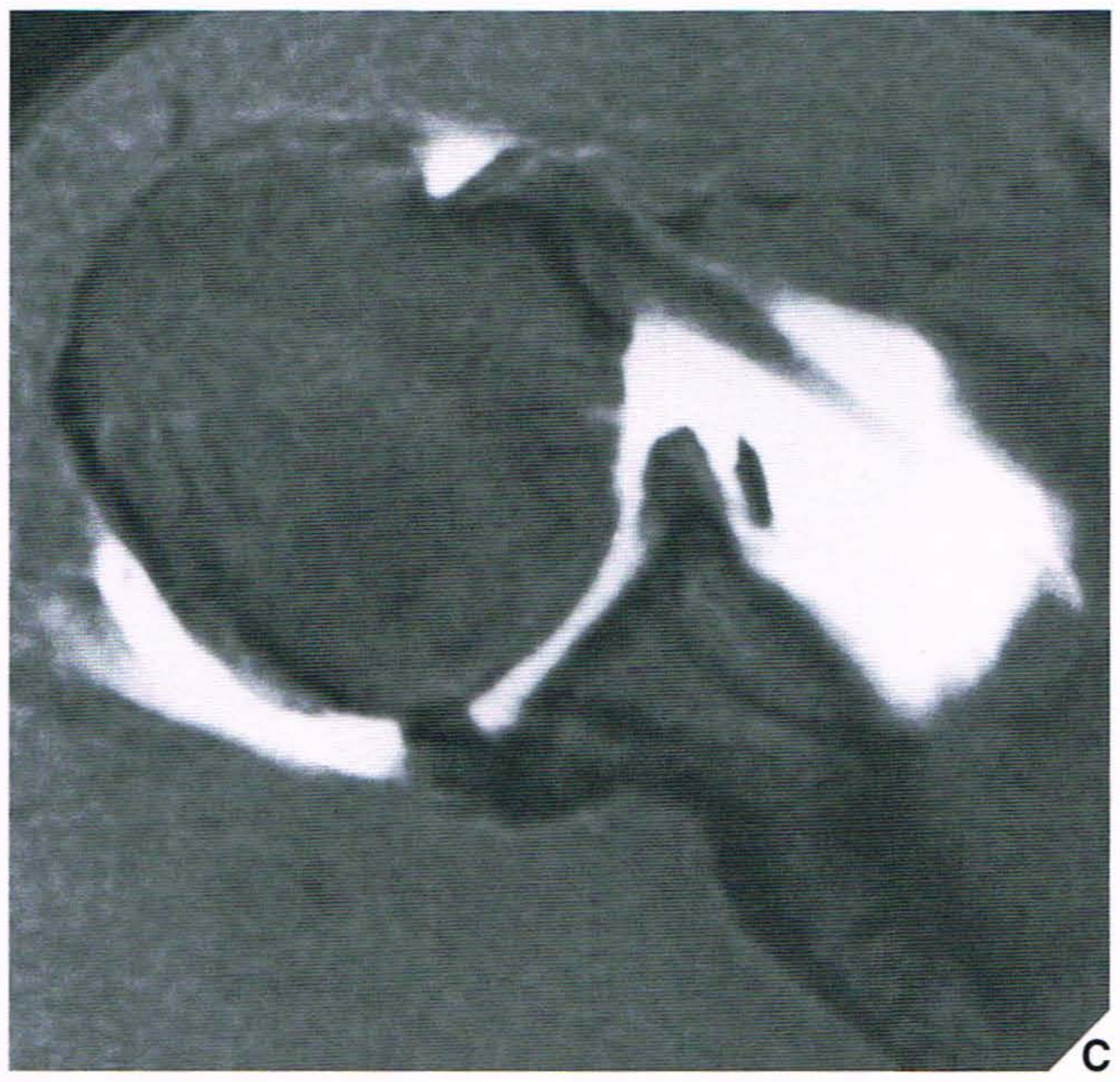

Fig. 5.21 Inserção capsular na margem da glenóide. (**A**) Imagem axial ponderada em T1 após injeção intra-articular de gadolínio mostra o tipo I de inserção capsular anterior. (**B**) Imagem axial spin-eco rápida com saturação de gordura e gadolínio intra-articular mostra o tipo II de inserção capsular anterior. (**C**) Imagem axial ponderada em T1 com saturação de gordura e gadolínio intra-articular mostra o tipo III de inserção capsular anterior.

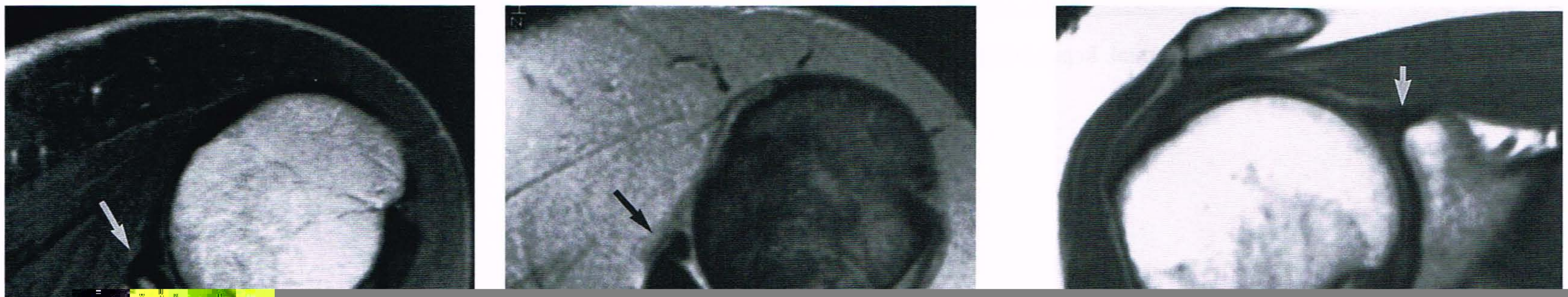

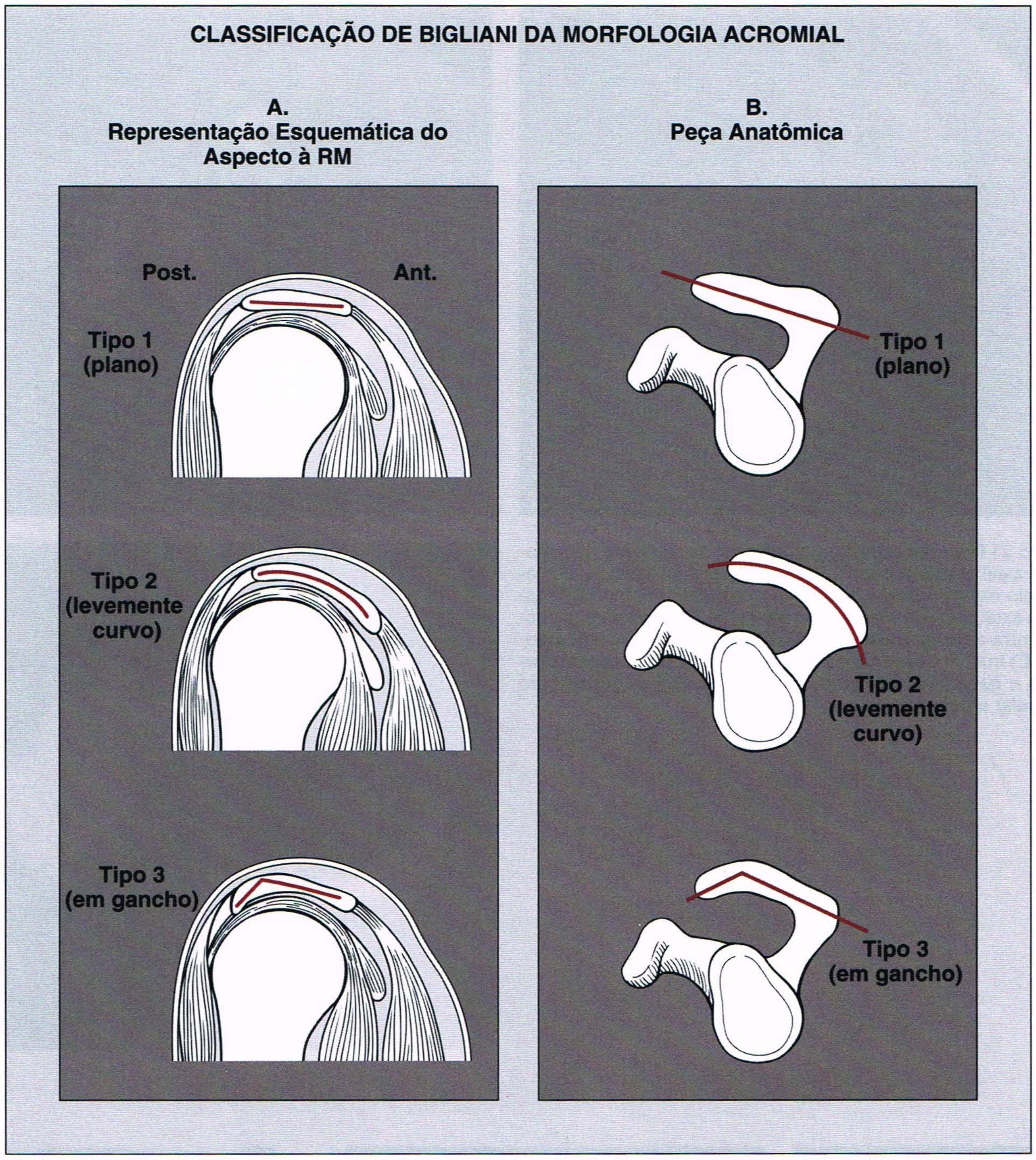

Fig. 5.24 Variações da morfologia acromial. Representação esquemática das variações morfológicas do acrômio. **(A)** RM, cortes sagitais oblíquos. **(B)** Aparência na peça anatômica.

bio cartilaginoso anterior e posterior da glenóide, que são observados como dois pequenos triângulos de sinal de baixa intensidade localizados anterior e posteriormente à margem da glenóide (Fig. 5.22). As faces superior e inferior do lábio são mais bem demonstradas nos cortes coronais oblíquos (Fig. 5.23). Existem numerosas variações de imagens da morfologia do lábio cartilaginoso. A forma mais comum é triangular, como é mostrado na Fig. 5.22. A segunda forma mais comum é arredondada. As outras variações morfológicas incluem o lábio plano e o lábio clivado ou com incisura. Em raras ocasiões, o lábio anterior e posterior pode estar ausente. Ademais, existem aspectos assemelhando-se a lágrimas labiais, como o corte por baixo do lábio pela cartilagem hialina, orifícios ou recessos sublabiais e complexos de Buford (ver Fig. 5.62).

As imagens sagitais são úteis na demonstração de variações morfológicas do acrômio. Três tipos de acrômio foram identificados por Bigliani e colaboradores. O tipo I mostra uma superfície inferior plana, o tipo II, uma superfície inferior curva, e o tipo III, uma superfície inferior em gancho (Figs. 5.24 e 5.25). O acrômio do tipo III é considerado associado a lacerações do manguito rotador proximais ao local de inserção do tendão do supra-espinhal na tuberosidade maior do úmero.

Na última década, a artrografia por RM direta usando-se injeção de contraste na articulação do ombro ganhou aceitação mundial. Esta técnica é efetiva sobretudo para demonstrar anormalidades labiais–ligamentares e distinguir lacerações parciais de completas (em toda a espessura) do manguito rotador. Várias concentrações e misturas de soluções são utilizadas por diferentes radiologistas. Em nossa instituição, seguimos a recomendação relatada por Steinbach e colegas. Adicionamos 0,8 mL de gadopentato dimeglumina (gadolínio com 287 mg/mL) a 100 mL de soro fisiológico. Depois, misturamos 10 mL dessa solução com 5 mL de diatrizoato de meglumina a 60% (contraste iodado) e 5 mL de lidocaína a 1%, o que dá uma relação de diluição final do gadolínio de 1:250. Doze a 15 mL dessa mistura são então injetados na articulação do ombro usando-se orientação fluoroscópica em uma maneira semelhante à da artrografia convencional do ombro (ver Fig. 5.15). Imagens radiográficas em detalhe (*spot*) do pré-exercício e do pós-exercício são obtidas na posição neutra e nas rotações externa e interna do braço. Em seguida, sem demora, o paciente é submetido a RM usando-se planos de exames semelhantes aos do estudo convencional de RM. Se houver suspeitas de anormalidades do lábio glenoidal, outras seqüências são obtidas na chamada posição ABRE (abdução–rotação externa).

Veja um resumo da discussão a seguir na forma de tabela nos Quadros 5.1 e 5.2 e na Fig. 5.26.

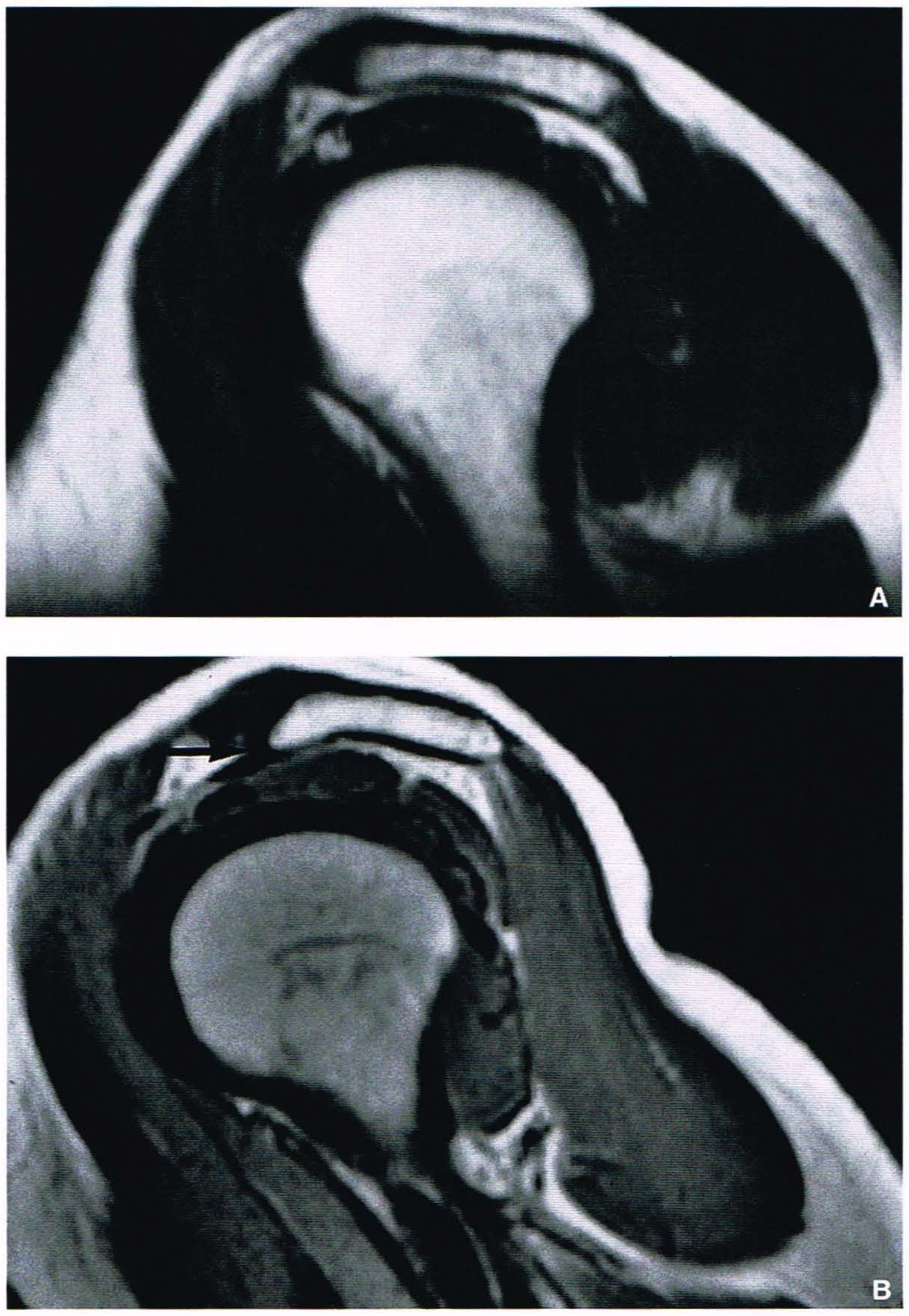

Fig. 5.25 Variações morfológicas do acrômio. (A) No plano sagital oblíquo, o acrômio do tipo II mostra uma superfície inferior suavemente curva. **(B)** Acrômio do tipo III mostra uma superfície inferior em gancho (*seta*).

Quadro 5.1 Incidências Radiográficas Padronizadas e Especiais para Avaliação de Lesão do Cíngulo do Membro Superior

Incidência	Demonstração
Ântero-posterior	
Braço na posição neutra	Fratura de: Cabeça e colo de úmero; Clavícula; Escápula Luxação anterior Lesão de Bankart
Ortostática	Interface gordura–sangue (sinal FBI) (*fat — blood interface*)
Braço em rotação interna	Lesão de Hill-Sacks
Braço em rotação externa	Fratura por compressão da cabeça do úmero (linha de impacção — canaleta) secundária a luxação posterior
Oblíqua posterior a 40° (Grashey)	Espaço articular glenoumeral Glenóide em perfil Luxação posterior
Inclinação cefálica a 15° do tubo de raios X	Articulação acromioclavicular Separação acromioclavicular Fratura de clavícula
Estresse	Luxação acromioclavicular oculta Separação acromioclavicular
Axilar	Relação entre a cabeça do úmero e a fossa glenoidal Luxações anterior e posterior Fraturas por compressão secundárias a luxações anterior e posterior Fraturas da: Porção proximal do úmero; Escápula
West Point	Mesmas estruturas e distúrbios da incidência axilar Margem ântero-inferior da glenóide
Transtorácica Lateral	Relação entre a cabeça do úmero e a fossa glenoidal Fraturas da porção proximal do úmero
Tangencial (Cabeça do Úmero)	Sulco bicipital
Transescapular (em Y)	Relação entre a cabeça do úmero e a fossa glenoidal Fraturas de: Porção proximal do úmero; Corpo da escápula; Processo coracóide; Acrômio
Oblíqua (de saída)	Arco coracoacromial Saída do manguito rotador

Quadro 5.2 Técnicas de Imagem para Avaliar Lesão da Cintura Escapular

Técnica	Demonstração	Técnica	Demonstração
Tomografia	Posição dos fragmentos e extensão da linha de fratura nas fraturas complexas Processo de consolidação: Não-consolidação Infecção secundária	*Ultra-sonografia*	Ruptura do manguito rotador
		Artrografia Contraste simples ou duplo	Ruptura completa do manguito rotador Ruptura parcial do manguito rotador
Tomografia Computadorizada	Relação entre a cabeça do úmero e a fossa glenoidal Múltiplos fragmentos nas fraturas complexas (principalmente da escápula) Deslocamento intra-articular de fragmentos ósseos em fraturas		Anormalidades da cartilagem articular e da cápsula articular* Anormalidades sinoviais* Capsulite adesiva Corpos osteocondrais em articulação* Anormalidade do tendão bicipital*† Porção intra-articular do tendão bicipital*† Superfície inferior do manguito rotador*†
Ressonância Magnética	Síndrome de impacção Ruptura parcial e completa do manguito rotador‡ Ruptura do tendão do bíceps Rupturas do lábio glenoidal‡ Instabilidade glenoumeral Derrame articular traumático	Duplo contraste combinado com TC	Todos os acima, mais: Anormalidades do lábio glenoidal cartilaginoso Corpos osteocondrais na articulação Anormalidades sinoviais sutis

*Estes distúrbios geralmente são mais bem demonstrados usando-se artrografia com duplo contraste.
†Estas características são mais bem demonstradas em radiografias com o paciente na posição ortostática.
‡Estas anormalidades são mais bem demonstradas na artrografia com RM.

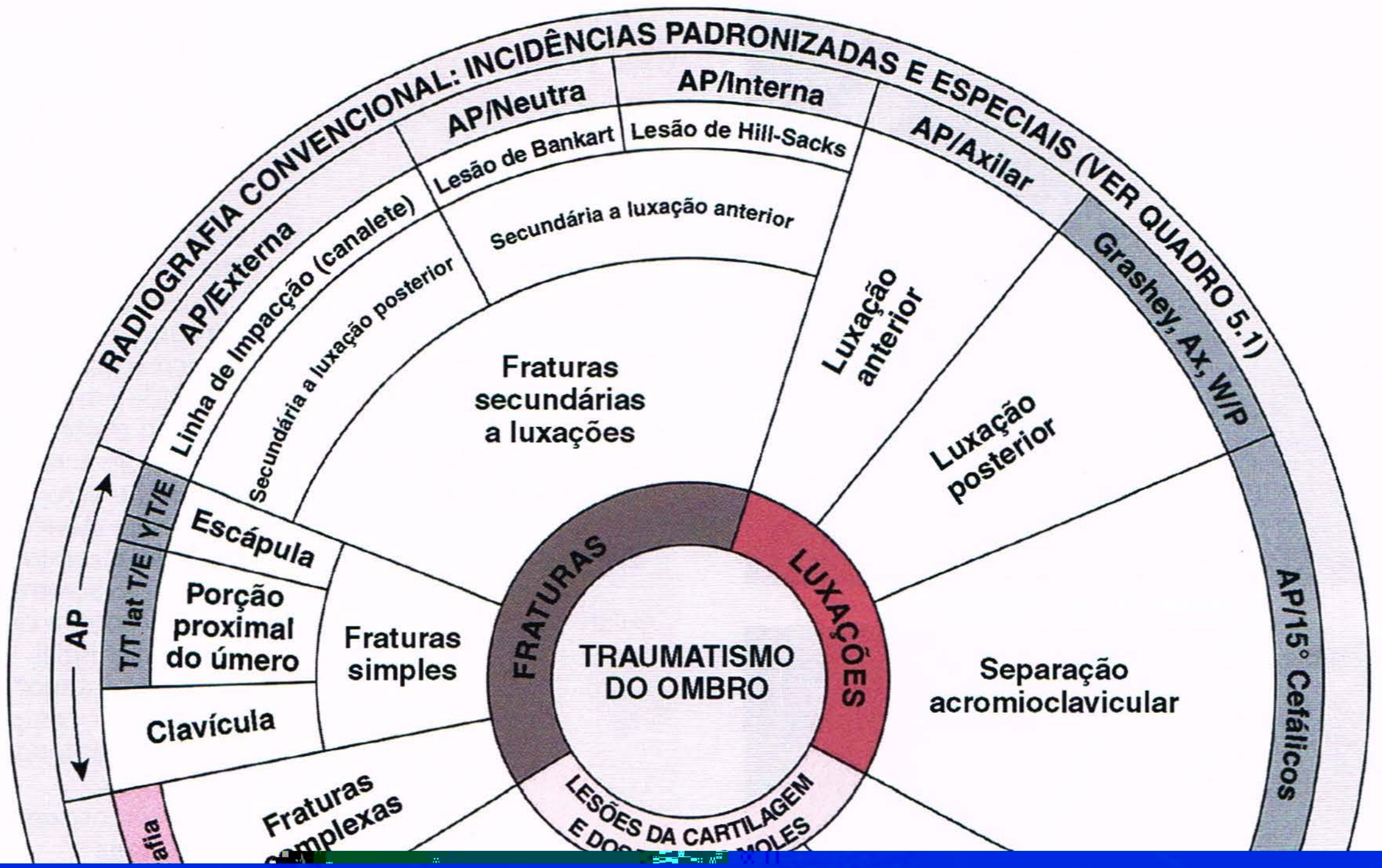

[redacted]

Lesão do Cíngulo do Membro Superior

Fraturas ao Redor do Ombro

Fraturas da Porção Proximal do Úmero. As fraturas da porç… [illegible]

A *fratura em uma parte* pode envolver qualquer um ou todos os segmentos anatômicos da porção proximal do úmero. Não há deslocamento ou o deslocamento é mínimo (menor que 1 cm) e não há angulação ou a angulação é mínima (menor que 45°); os fragmentos são manti… [illegible]

Fig. 5.27 [illegible]

CLASSIFICAÇÃO DAS FRATURAS DA PORÇÃO PROXIMAL DO ÚMERO EM QUATRO SEGMENTOS

Fig. 5.28

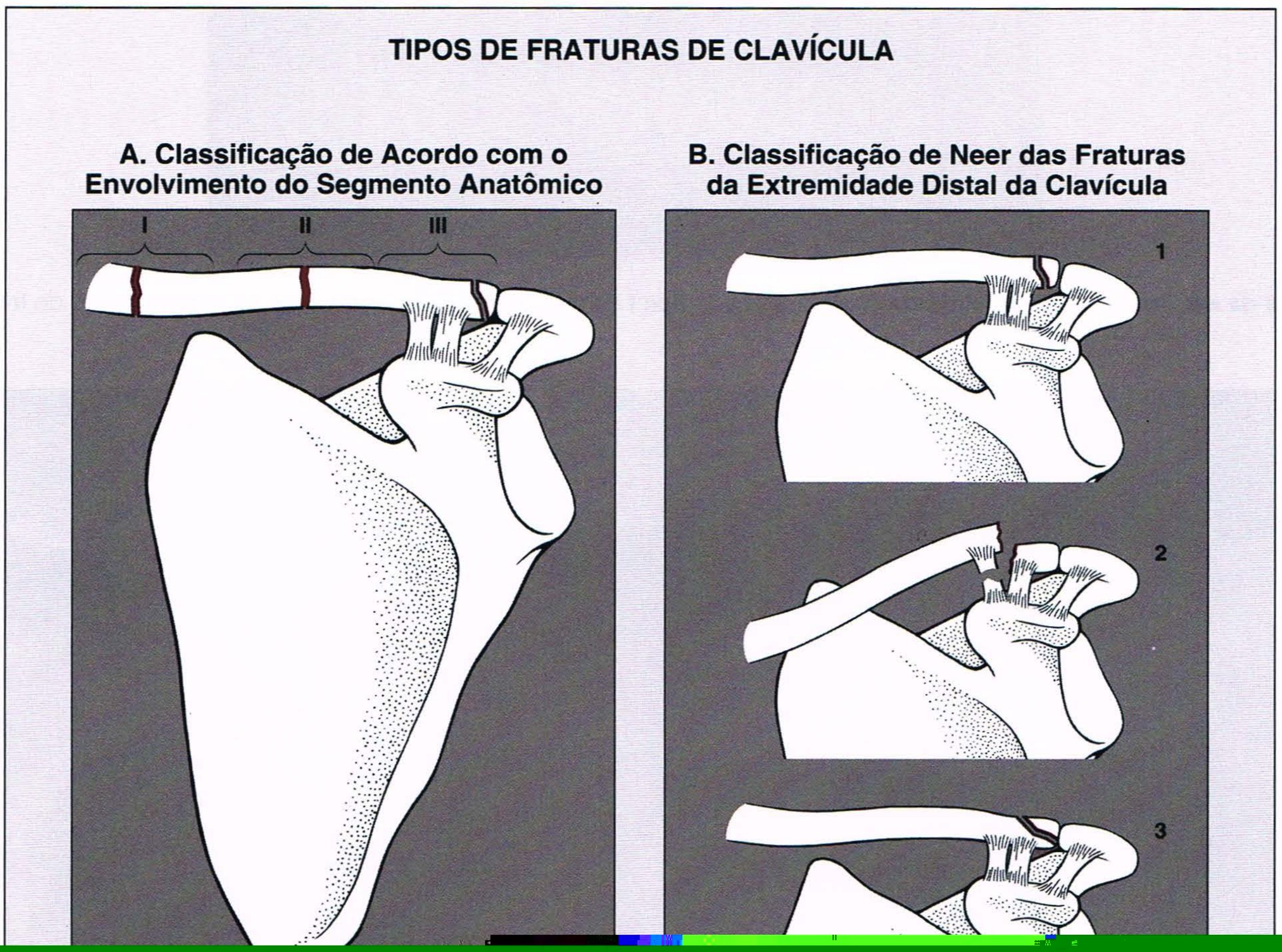
TIPOS DE FRATURAS DE CLAVÍCULA
A. Classificação de Acordo com o Envolvimento do Segmento Anatômico
I
II
III
B. Classificação de Neer das Fraturas da Extremidade Distal da Clavícula
1
2
3

Fig. 5.29

Fig. 5.30 Fratura da extremidade acromial da clavícula. Fratura do tipo I do terço distal da clavícula. Não há deslocamento do fragmento fraturado.

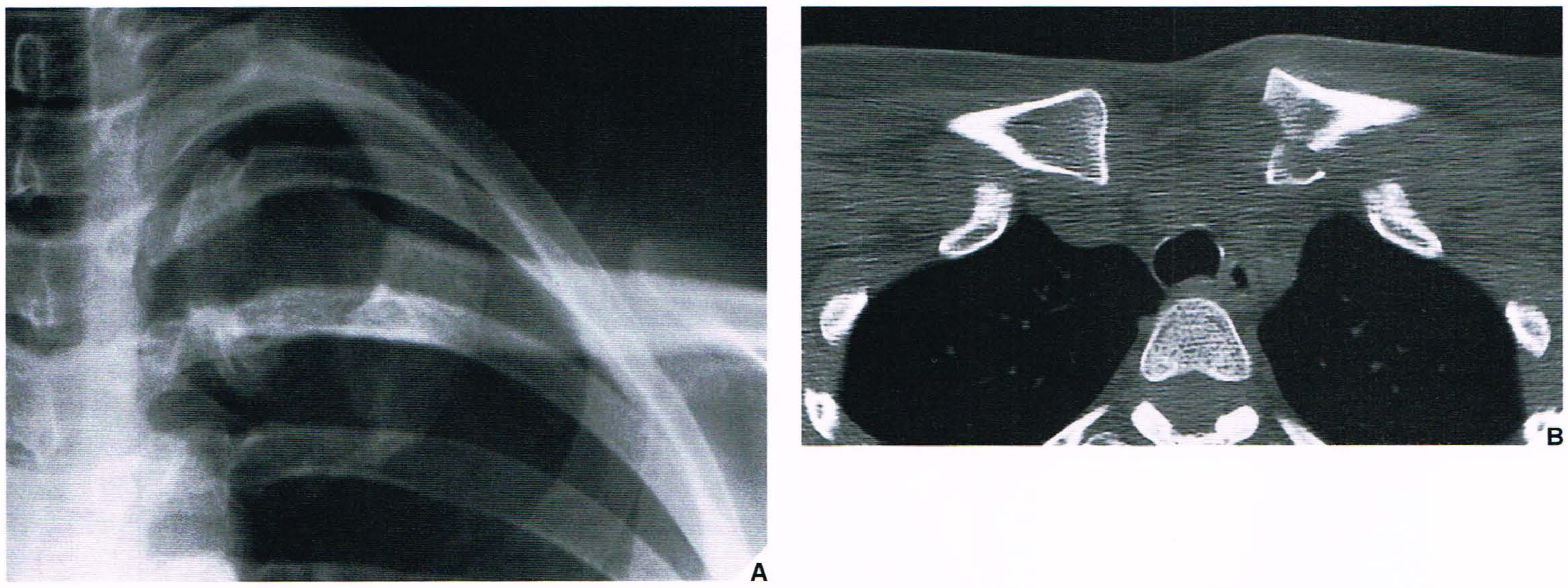

Fig. 5.33 Fratura da extremidade esternal da clavícula. Um homem de 21 anos de idade foi assaltado e sofreu lesão direta da clavícula medial esquerda. **(A)** A radiografia ântero-posterior é sugestiva de fratura da extremidade medial da clavícula, porém a linha de fratura não está bem demonstrada. **(B)** TC mostra fratura na extremidade esternal da clavícula esquerda e edema de tecidos moles associado.

ligamentos intactos (Fig. 5.30). As fraturas do tipo II são deslocadas e localizadas entre dois ligamentos: o ligamento coracoclavicular, que é separado do segmento medial, e o ligamento trapezóide, que permanece fixado ao segmento distal. A fratura do tipo III envolve a superfície articular, porém os ligamentos permanecem intactos. A incidência ântero-posterior do ombro geralmente permite a avaliação suficiente de qualquer tipo de fratura da clavícula (Fig. 5.31), porém as mesmas incidências obtidas com uma angulação cefálica de 15° do tubo de raios X também podem ser úteis, sobretudo em fraturas do terço médio da clavícula. Ocasionalmente, se o diagnóstico for questionável ou se a fratura não puder ser bem demonstrada pela radiografia convencional (simples), então a tomografia triespiral (Fig. 5.32) ou a TC (Figs. 5.33 e 5.34) podem ser mais eficazes.

Fraturas da Escápula. Invariavelmente resultantes de traumatismo direto, com freqüência causadas por acidentes com veículos automotores ou quedas de alturas, as fraturas da escápula, que constituem apro-

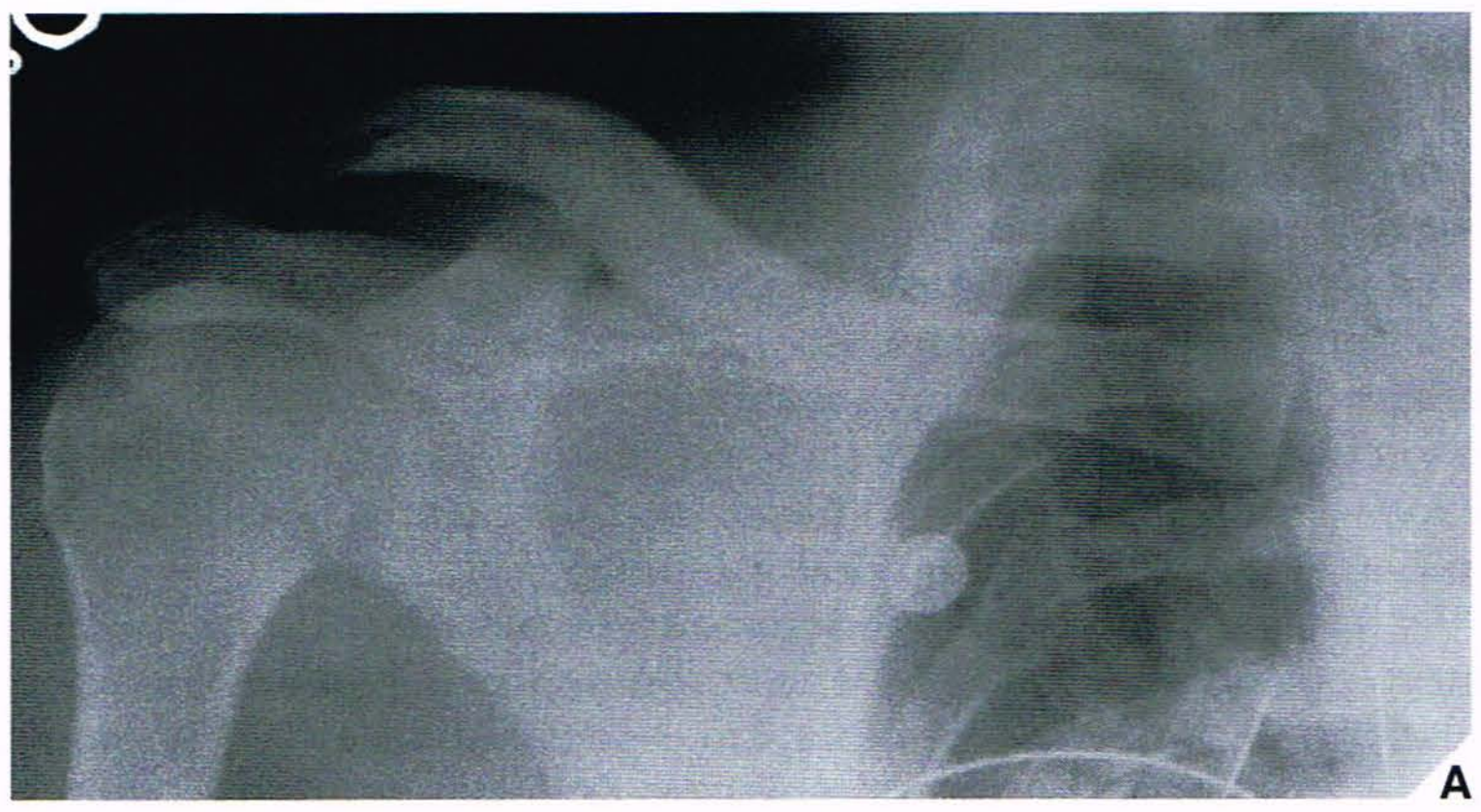

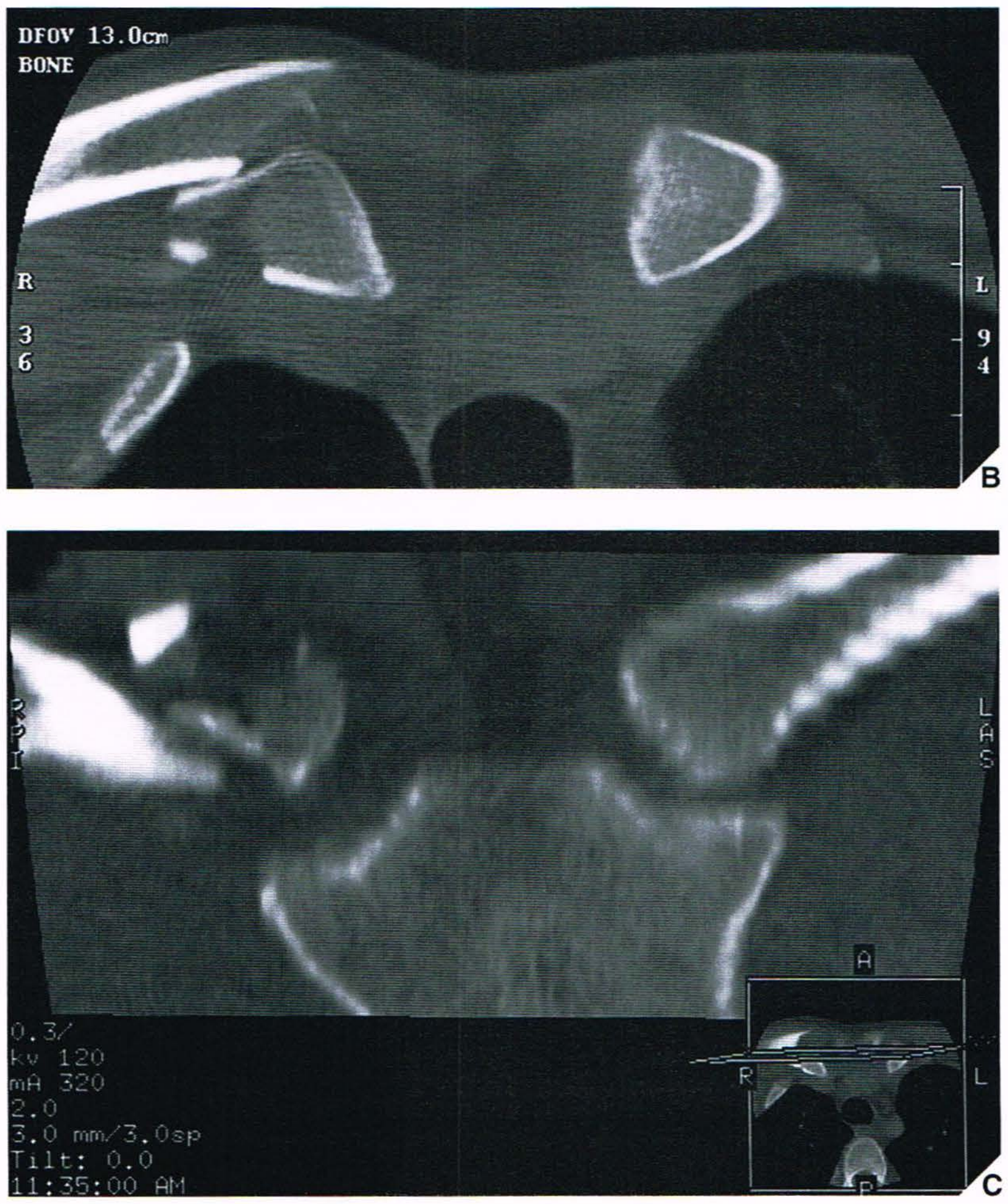

Fig. 5.34 Fratura da extremidade esternal da clavícula. Uma mulher de 34 anos sofreu traumatismo grave em acidente de carro. **(A)** A radiografia ântero-posterior do ombro direito e da porção superior do tórax mostra múltiplas fraturas costais. A porção medial da clavícula não é adequadamente visualizada. A TC axial **(B)** e reconstruída coronal **(C)** mostra fratura cominutiva da extremidade esternal da clavícula direita com deslocamento anterior e cavalgamento dos fragmentos.

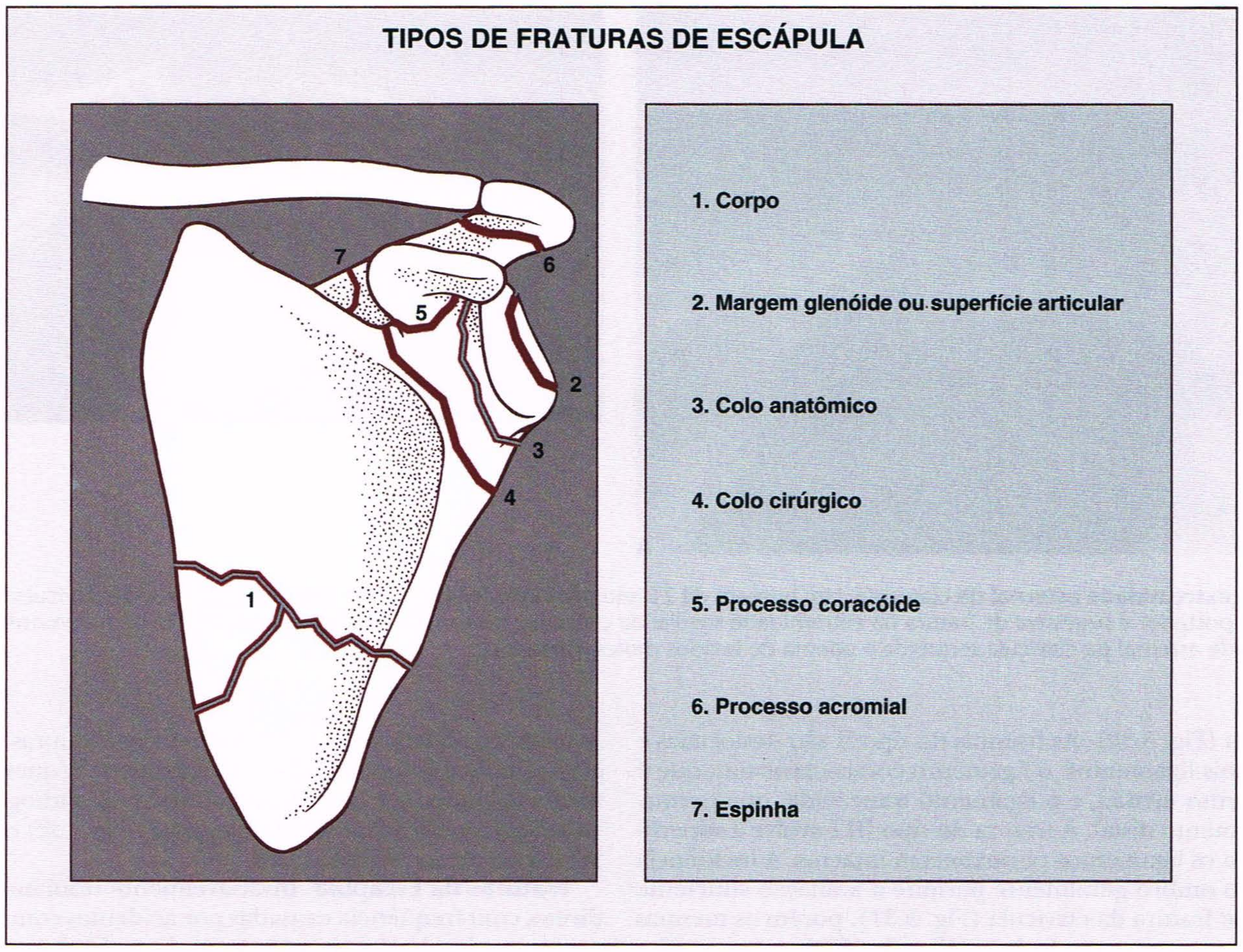

Fig. 5.35 Fraturas da escápula. Classificação das fraturas da escápula de acordo com a localização anatômica.

ximadamente 1% de todas as fraturas, 3% das lesões do cíngulo do membro superior e 5% das fraturas de ombro, são classificadas de acordo com suas localizações anatômicas (Fig. 5.35). Devido a sua extensão intra-articular, as fraturas da margem e da fossa glenoidais são particularmente importantes. Compreendem 10% de todas as fraturas da escápula; todavia, menos de 10% apresentam deslocamento significativo. Fraturas da *margem da glenóide* são subclassificadas entre as que envolvem o segmento da porção anterior e as que afetam o segmento da porção posterior. As fraturas da *fossa glenoidal* são subclassificadas em lesões que envolvem o segmento inferior; em ruptura transversa da fossa estendendo-se até a vizinhança da incisura supra-escapular e do processo coracóide; em fraturas da fossa central que se estendem através de toda a escápula; e na combinação das fraturas antes citadas, freqüentemente cominutivas e com deslocamento (Fig. 5.36).

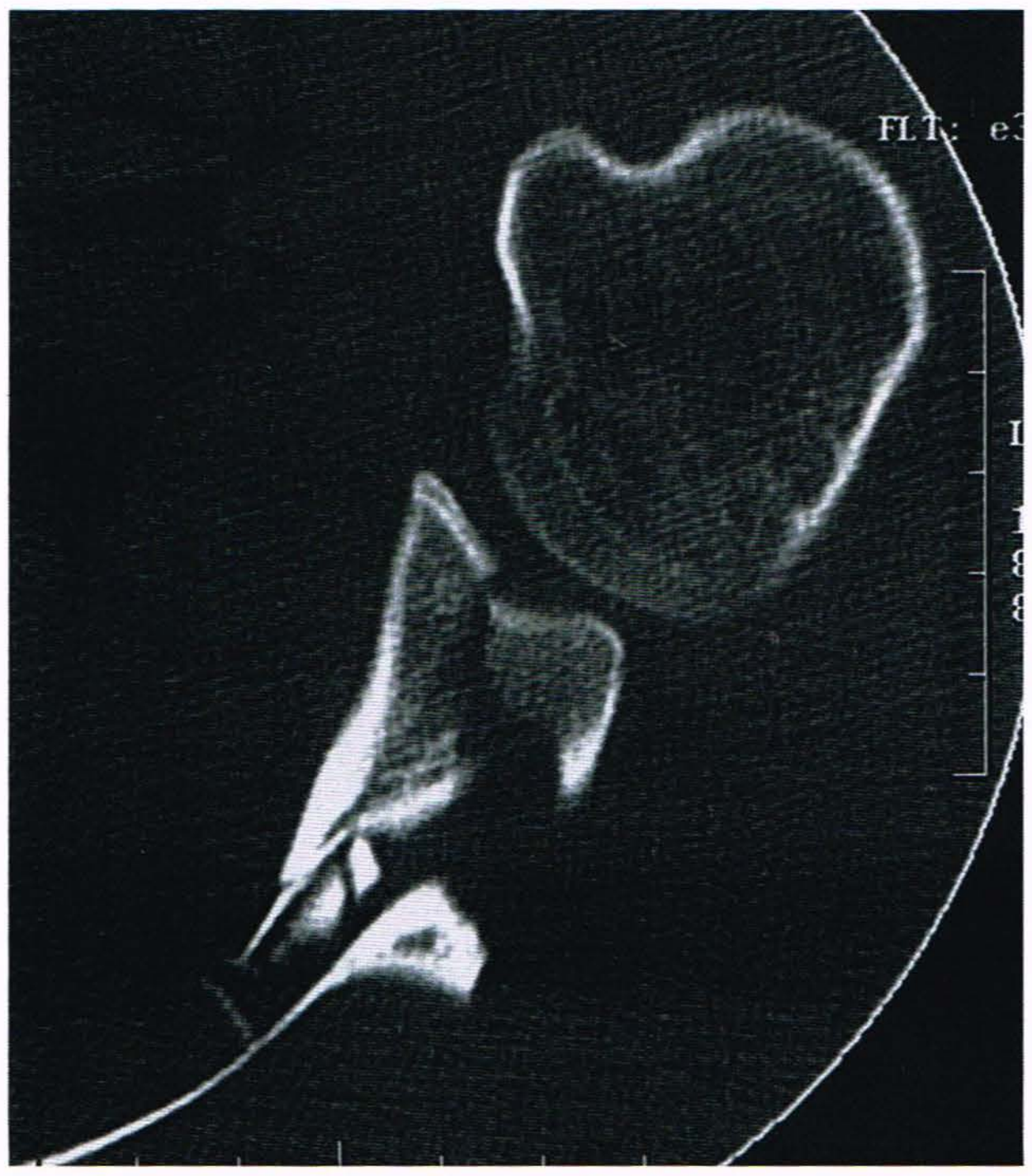

Fig. 5.36 Fratura cominutiva da glenóide. TC axial da articulação do ombro mostra fratura cominutiva da fossa glenoidal com deslocamento estendendo-se através de toda a escápula.

As fraturas da escápula podem às vezes ser avaliadas na incidência ântero-posterior do ombro. Mais comumente, a incidência transescapular (ou Y) pode ser necessária, em especial nos casos de cominução, porque esta projeção mostra melhor o deslocamento dos fragmentos (Fig. 5.37). A TC também pode demonstrar efetivamente o deslocamento de vários segmentos (Fig. 5.38). Complicações como a lesão da artéria axilar ou do plexo braquial são raras.

Luxações na Articulação Glenoumeral

Luxação Anterior. O deslocamento da cabeça do úmero anterior à fossa glenoidal, que em geral resulta da aplicação de força indireta ao braço — uma combinação de abdução, extensão e rotação externa — é responsável por aproximadamente 97% dos casos de luxação glenoumeral. É prontamente diagnosticada na incidência ântero-posterior do ombro (Fig. 5.39), embora a incidência em Y também seja eficaz (Fig. 5.40). A TC é igualmente efetiva em demonstrar a luxação anterior (Fig. 5.41).

No momento da luxação, a cabeça do úmero choca-se com a margem inferior da glenóide, e isto pode resultar em fratura por compressão de uma ou ambas essas estruturas. Mais freqüentemente, a fratura ocorre na face póstero-lateral da cabeça do úmero, na junção com o colo, produzindo um defeito em "machadinha" denominado *lesão de Hill-Sachs*; é mais bem demonstrada na incidência ântero-posterior do ombro com o

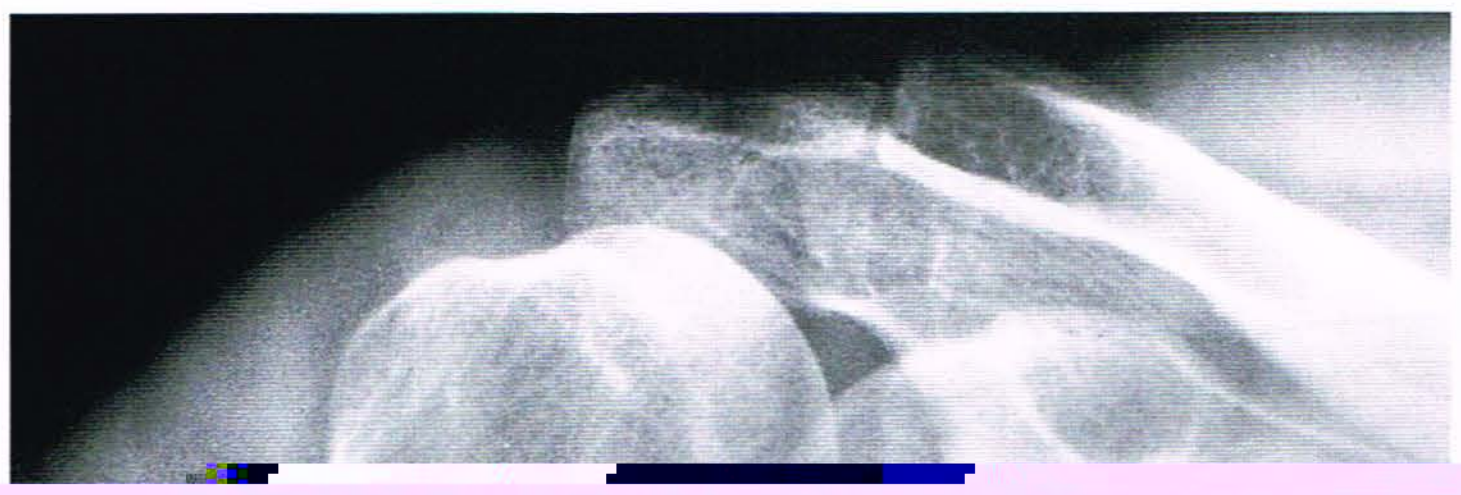

Fig. 5.37

Fig. 5.38

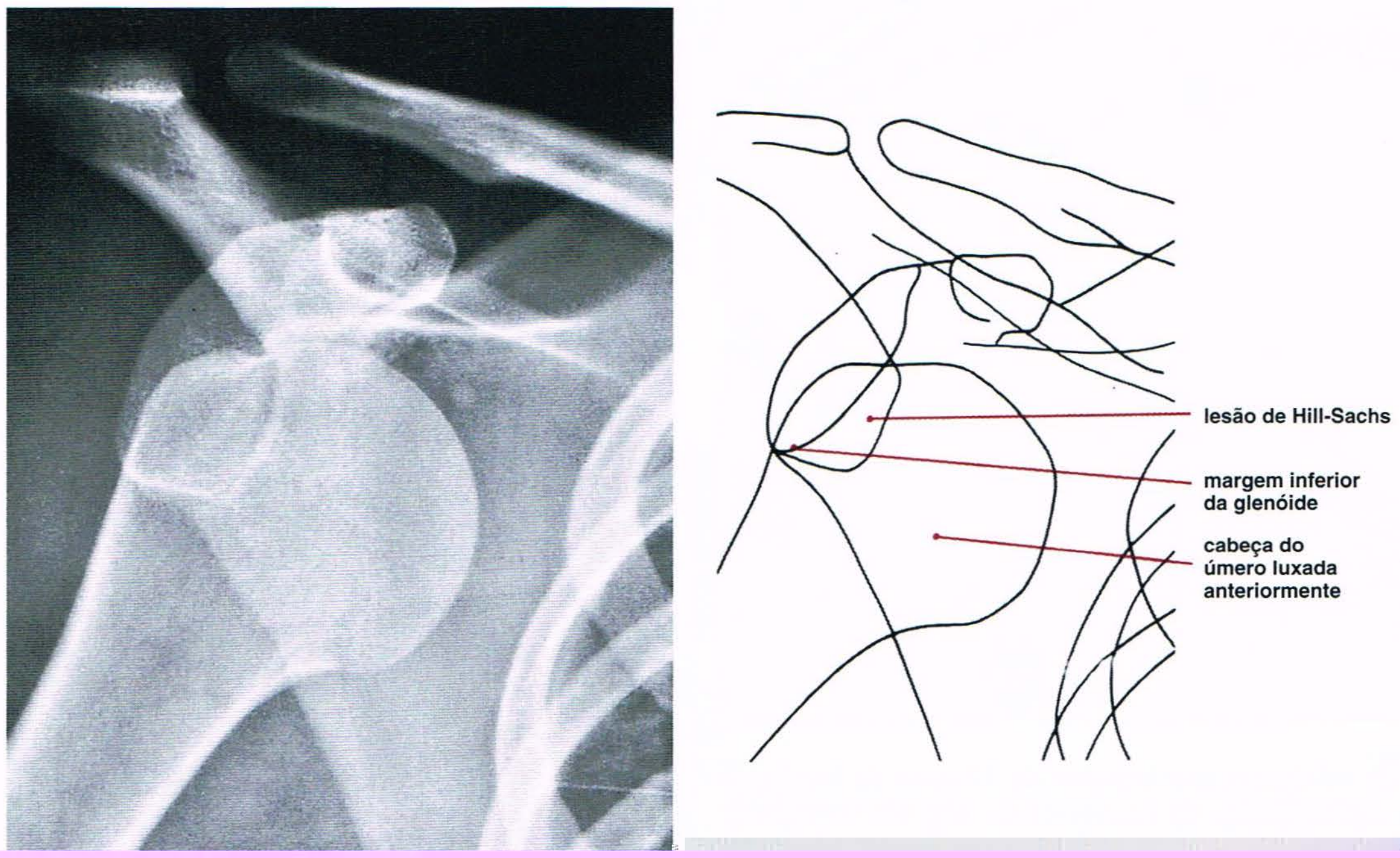

Fig. 5.39

Fig. 5.40

Fig. 5.41

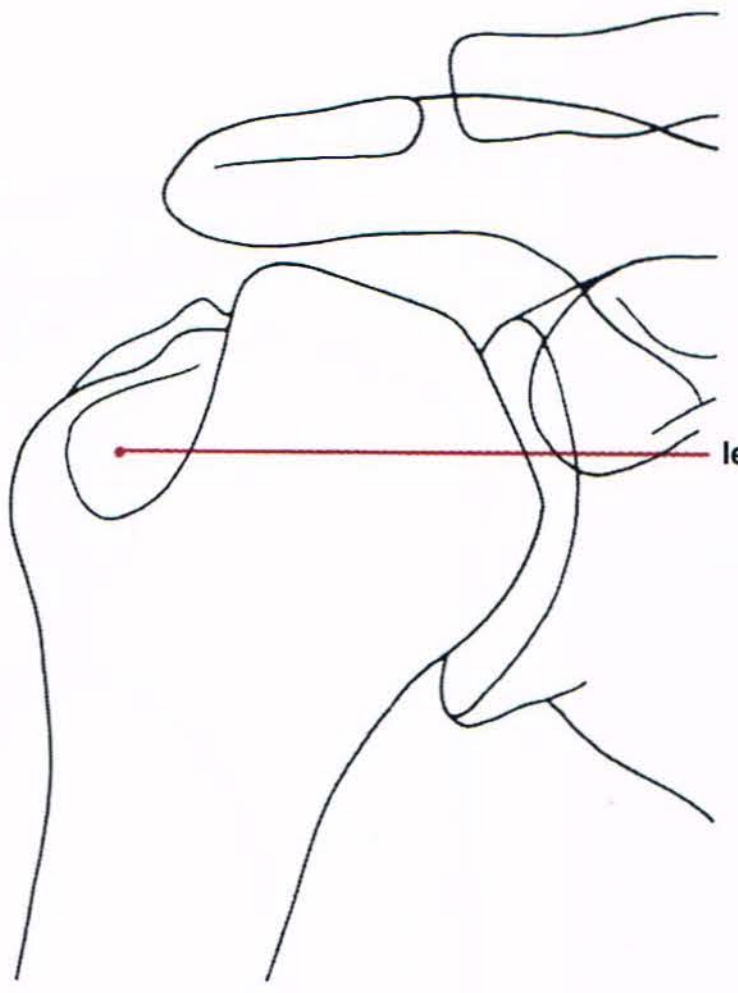

Fig. 5.42 Lesão de Hill-Sachs. Incidência ântero-posterior do ombro com o braço rodado internamente mostra um defeito em "machadinha", conhecido como lesão de Hill-Sachs, na face póstero-lateral da cabeça do úmero.

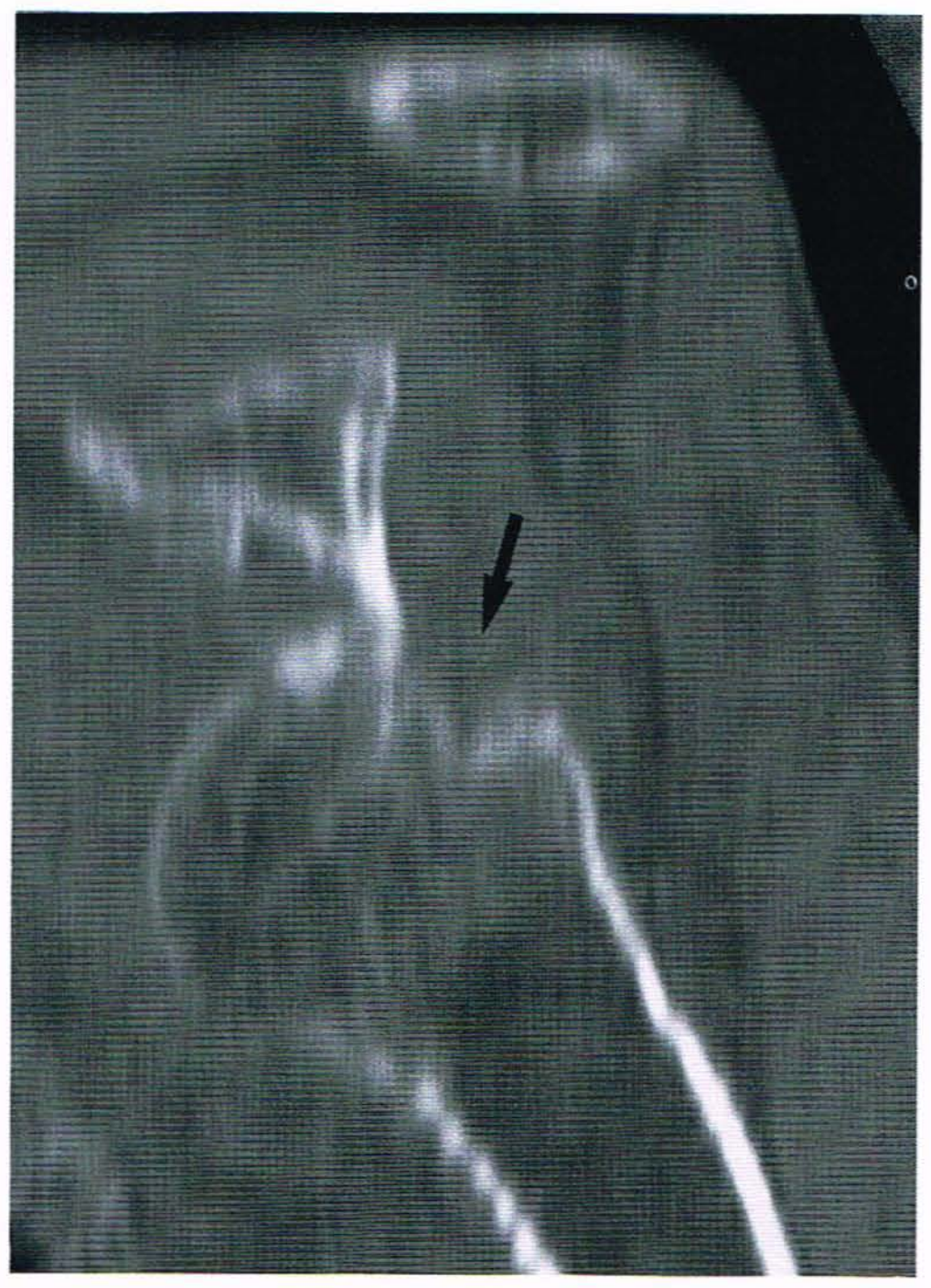

Fig. 5.43 TC da lesão de Hill-Sachs. TC coronal reconstruída mostra luxação anterior na articulação do ombro. A seta aponta para a lesão de Hill-Sachs.

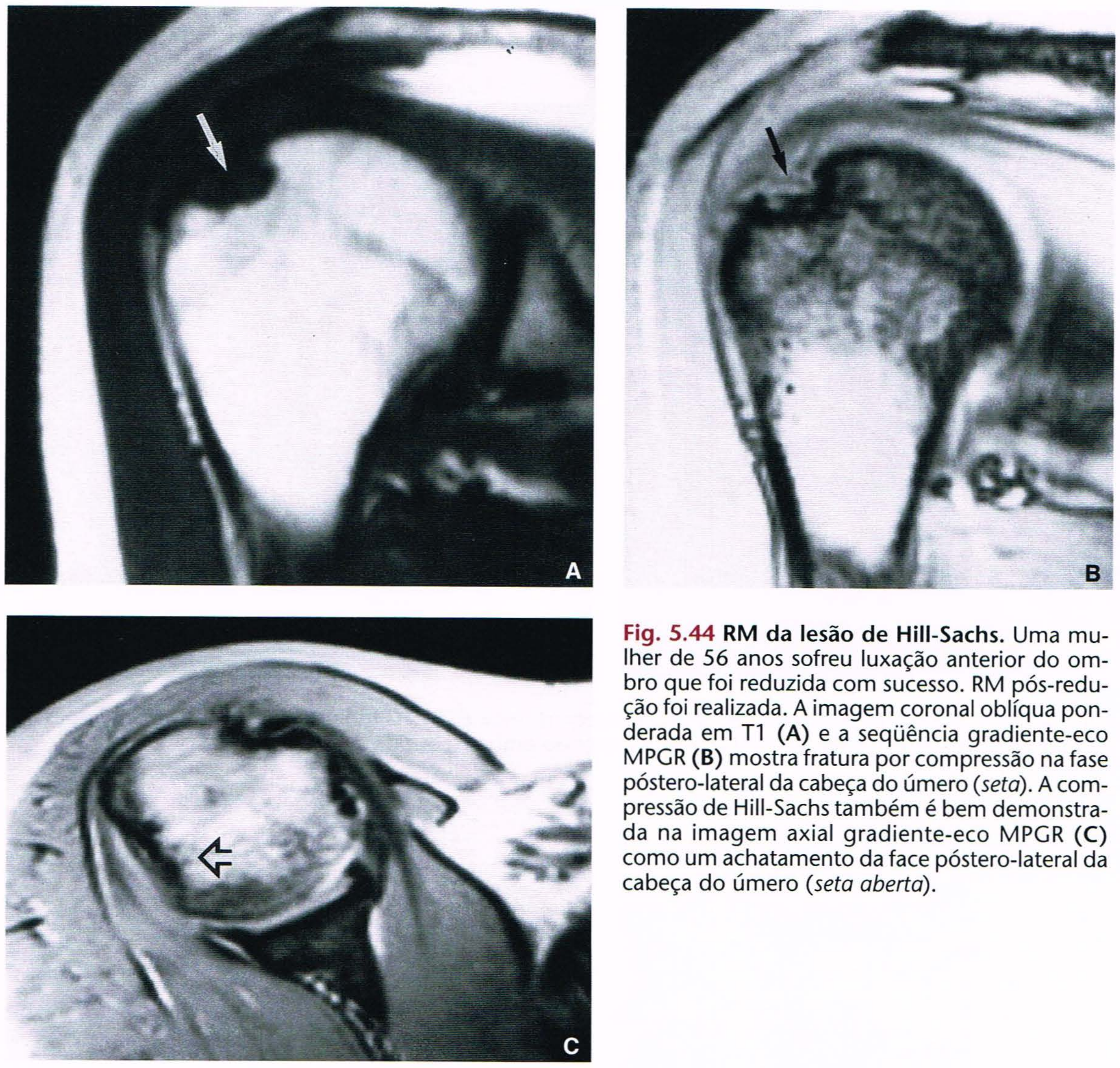

Fig. 5.44 RM da lesão de Hill-Sachs. Uma mulher de 56 anos sofreu luxação anterior do ombro que foi reduzida com sucesso. RM pós-redução foi realizada. A imagem coronal oblíqua ponderada em T1 **(A)** e a seqüência gradiente-eco MPGR **(B)** mostra fratura por compressão na fase póstero-lateral da cabeça do úmero (*seta*). A compressão de Hill-Sachs também é bem demonstrada na imagem axial gradiente-eco MPGR **(C)** como um achatamento da face póstero-lateral da cabeça do úmero (*seta aberta*).

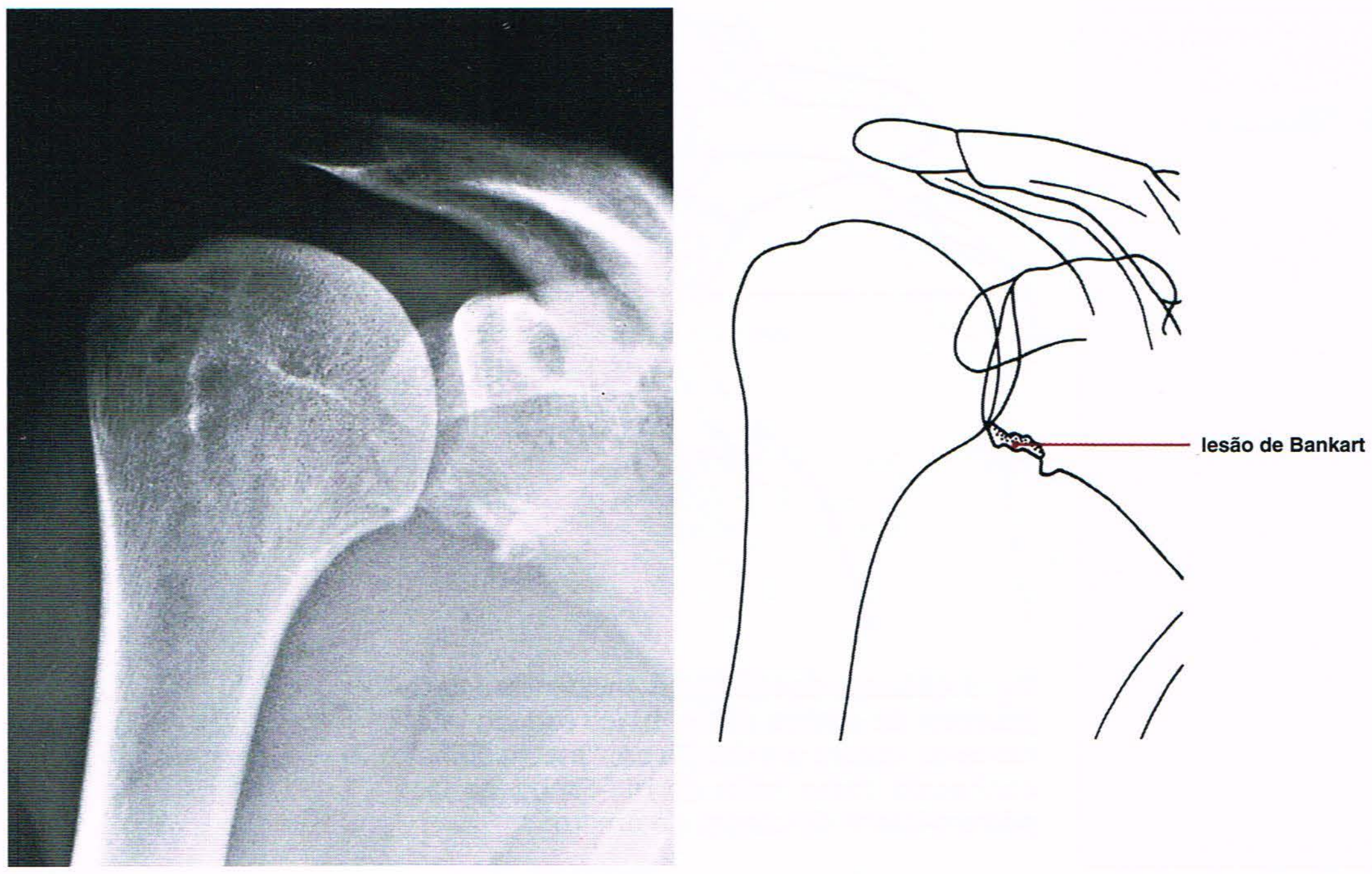

Fig. 5.45 Lesão de Bankart. Incidência ântero-posterior do ombro mostra fratura por compressão da face anterior da porção inferior da glenóide, conhecida como lesão de Bankart.

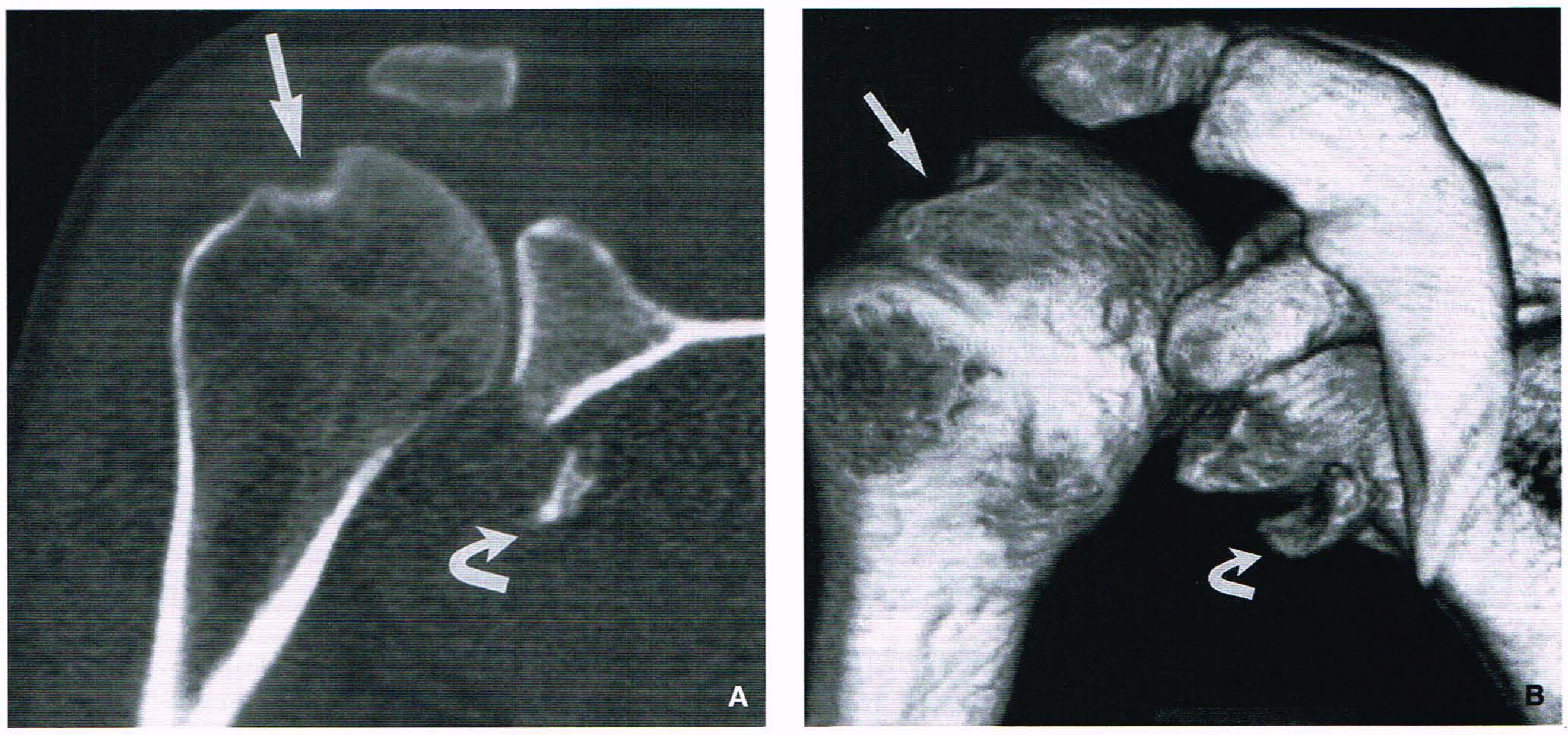

Fig. 5.46 TC das lesões de Hill-Sachs e Bankart. (A) Imagem de TC coronal reconstruída e **(B)** TC tridimensional mostram as lesões de Hill-Sachs (*setas*) e Bankart (*setas curvas*) em uma mulher de 42 anos de idade com luxação anterior do ombro reduzida.

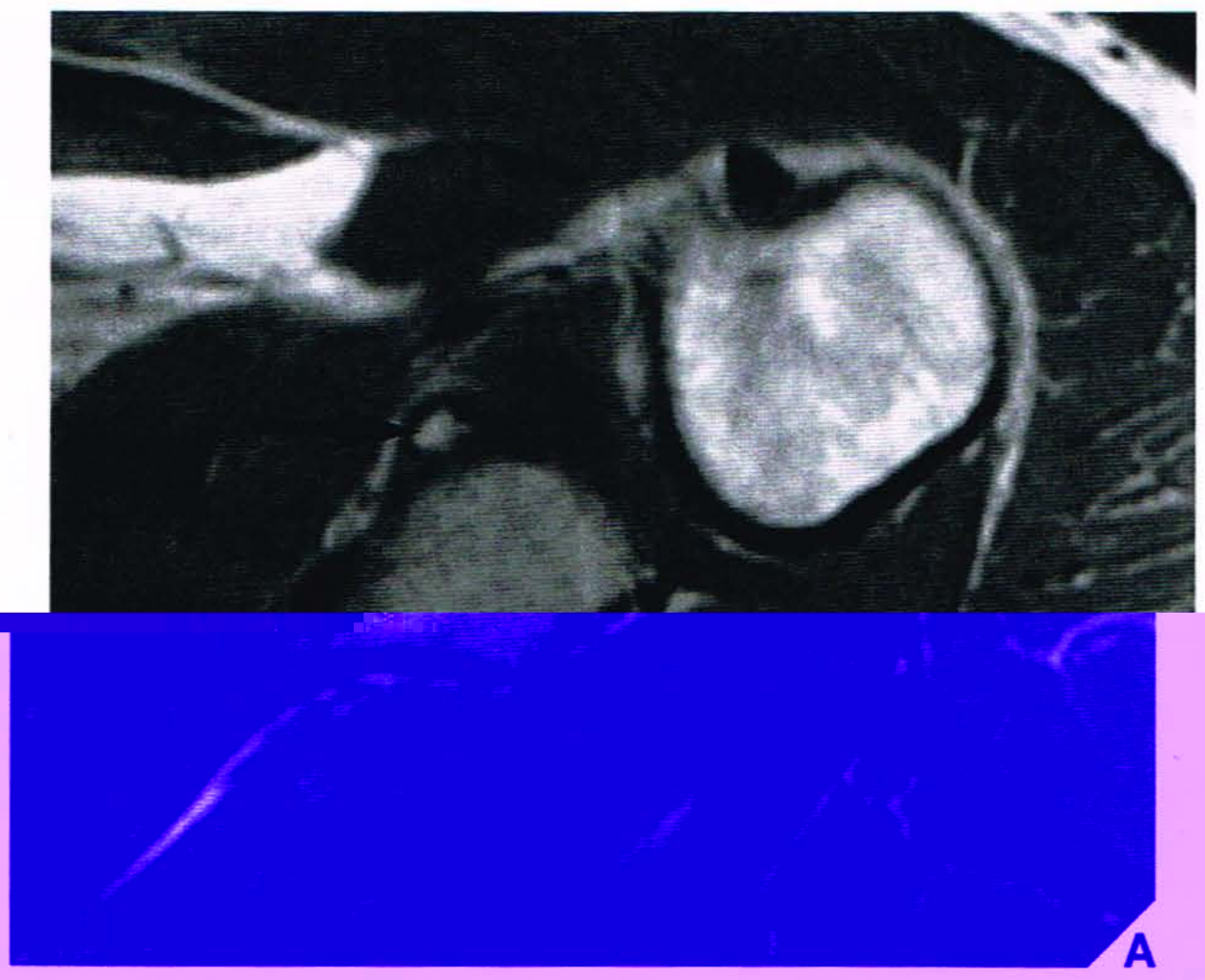

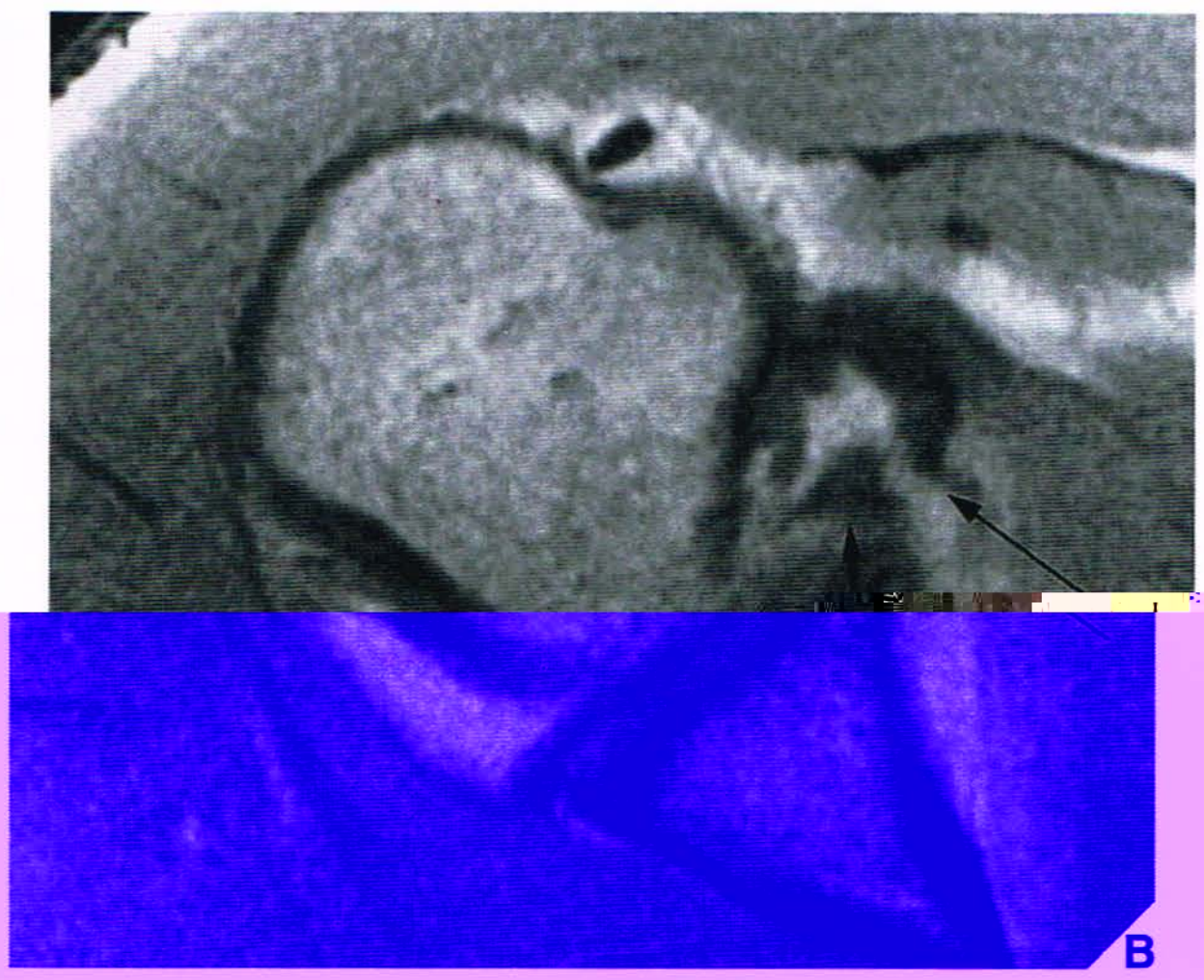

Fig. 5.47 Demonstração por RM da lesão de Bankart. (A) Imagem axial ponderada em T1 mostra lesão de Bankart óssea (*seta*) com fratura da glenóide anterior. **(B)** Imagem axial em densidade protônica mostra separação do lábio ântero-inferior (*seta curta*) e laceração do ligamento glenoumeral inferior (*seta longa*).

braço rodado internamente (Fig. 5.42). A lesão de Hill-Sachs também pode ser examinada por imagens de TC (Fig. 5.43) ou RM. Ao se usar a última modalidade, a imagem coronal oblíqua (Fig. 5.44A) ou axial (Fig. 5.44B) revela esta anormalidade. A fratura da face anterior da margem inferior da glenóide, conhecida como *lesão de Bankart*, é menos observada. Pode ocorrer secundariamente ao movimento anterior da cabeça do úmero em deslocamento e é de pronto demonstrada na incidência ântero-posterior, com o braço na posição neutra (Figs. 5.45 e 5.46). Quando o local da lesão de Bankart é o lábio cartilaginoso, que às vezes pode estar separado, isto só é revelado por artrotomografia computadorizada (ver Fig. 5.16) ou RM (Fig. 5.47). A presença de qualquer uma dessas anormalidades é praticamente diagnóstica de luxação anterior prévia.

Luxação Posterior. Este tipo de luxação, que é muito menos observado — responde por apenas 2 a 3% das luxações na articulação glenoumeral — resulta tanto por força direta, como um golpe na face anterior do ombro, quanto por força indireta aplicada ao braço combinando adução, flexão e rotação interna. A luxação posterior causada por força indireta ocorre mais freqüentemente secundária a choque elétrico acidental ou com crises convulsivas. Neste tipo de luxação, a cabeça do úmero situa-se posteriormente à fossa glenoidal e, em geral, impacta sobre a margem posterior da glenóide.

A elaboração de um diagnóstico correto é com freqüência problemática, porque a anormalidade pode ser facilmente negligenciada nas radiografias ântero-posteriores padronizadas do ombro, em que a superposição entre a cabeça do úmero e a fossa glenoidal pode ser interpretada como normal. É imperativo, ao lidar-se com suspeita de luxação posterior, demonstrar radiologicamente a fossa glenoidal em perfil. Isto pode ser realizado na incidência ântero-posterior girando-se o paciente 40° na direção do lado afetado (ver Fig. 5.5). Normalmente, o espaço da articulação glenoumeral é transparente nesta incidência. A obliteração do espaço devida à superposição da cabeça do úmero com a glenóide é diagnóstica de luxação posterior (Fig. 5.48). O diagnóstico também pode ser feito na incidência axilar, embora a abdução limitada do braço possa tornar impossível obter-se esta incidência (Fig. 5.49).

A fratura por compressão da face ântero-medial da cabeça do úmero, conhecida como linha de impacção (*sinal do canalete*), ocorre comumente na luxação posterior secundária a impacção da cabeça do úmero na margem posterior da glenóide. Este sinal refere-se a uma linha vertical ou em arco com o córtex da cabeça do úmero que se projeta paralela e lateralmente à extremidade articular deste osso. A incidência ântero-posterior do ombro com o braço externamente rodado mostra de pronto este tipo de fratura (Fig. 5.50); esta também é identificada na incidência axilar (ver Fig. 5.49).

Complicações. A luxação anterior ou posterior na articulação glenoumeral pode resultar em complicações como luxações recorrentes, artrite pós-traumática e lesão do nervo axilar e da artéria axilar.

Síndrome de Impacção

A síndrome de impacção do ombro refere-se a um distúrbio no qual o tendão do supra-espinhal e a bolsa subacromial são cronicamente aprisionados entre a cabeça do úmero inferiormente e a própria porção anterior do acrômio, esporões da porção anterior do acrômio ou articulação acromioclavicular, ou o ligamento coracoacromial superiormente (arco coracoacromial). O diagnóstico precoce e o tratamento da síndrome de impacção são fundamentais para prevenir a progressão deste distúrbio e melhorar a função do ombro. Entretanto, é freqüente sinais e sintomas clínicos serem inespecíficos e, também com freqüência, o diagnóstico só é feito tardiamente, quando um defeito em toda a espessura do manguito rotador tenha se desenvolvido. Apenas raramente, os achados clínicos são suficientes para o seu diagnóstico definitivo, e se caracterizam por dor intensa durante a abdução e rotação externa do braço. Os achados radiológicos mais confiáveis associados a esta síndrome incluem proliferação subacromial do osso, formação de esporão na face in-

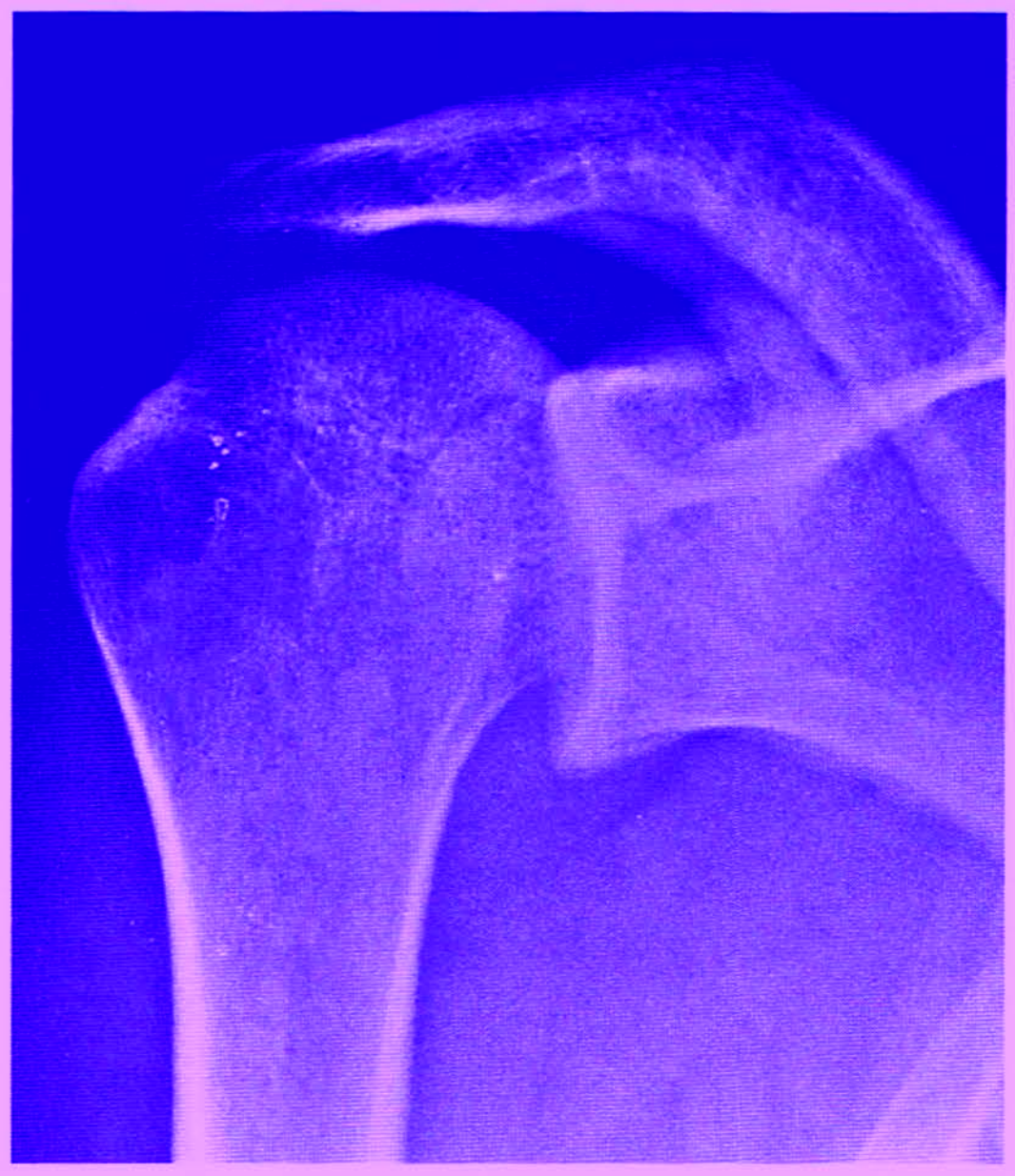

Fig. 5.48 Luxação posterior do ombro. Na incidência ântero-posterior do ombro obtida com a rotação do paciente a 40° na direção do lado afetado (incidência de Grashey), a superposição da cabeça do úmero deslocada medialmente com a glenóide é praticamente diagnóstica de luxação posterior.

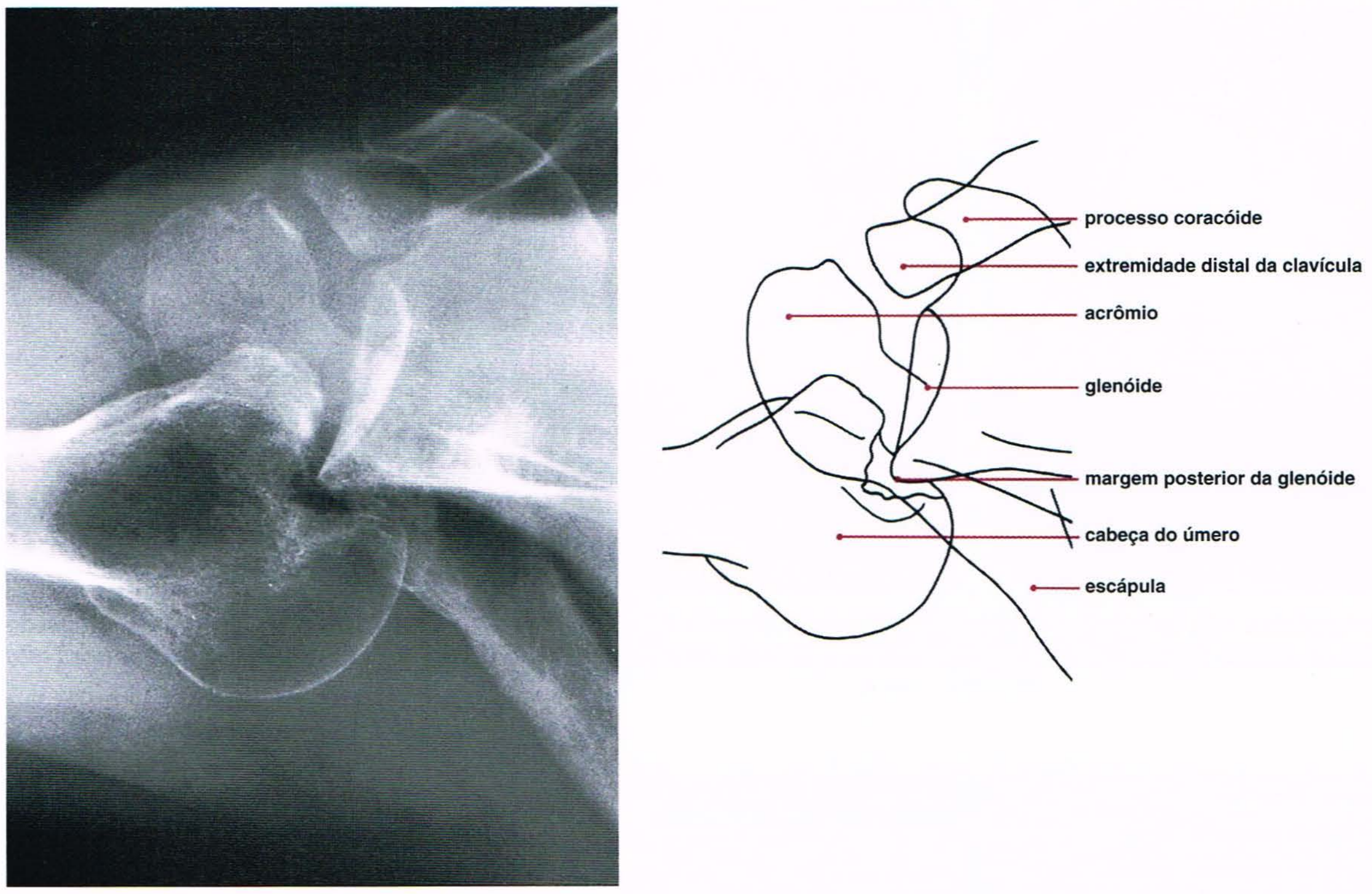

Fig. 5.49 Luxação posterior do ombro. Incidência axilar do ombro mostra luxação posterior. Observe a fratura por compressão associada da face ântero-medial da cabeça do úmero.

ferior do acrômio e alterações degenerativas das tuberosidades umerais na inserção do manguito rotador.

Neer descreveu três estágios da síndrome de impacção aparentes clinicamente e na cirurgia. O estágio I consiste em edema e hemorragia e é reversível com terapia conservadora. Tipicamente, ocorre em indivíduos jovens engajados em atividades esportivas que demandam o uso excessivo do braço acima da cabeça (isto é, natação). O estágio II implica fibrose e espessamento dos tecidos moles subacromiais, tendinite do manguito rotador e, algumas vezes, laceração parcial do manguito rotador. Manifesta-se clinicamente por dor recorrente e, com freqüência, é observado em pacientes com 25 a 40 anos de idade. O estágio III representa a ruptura completa do manguito rotador e está associado a uma incapacidade progressiva. Em geral, este estágio é observado em pacientes com mais de 40 anos de idade. A artrografia ajuda pouco no diagnóstico precoce da síndrome de impacção, e outras técnicas de imagem auxiliares também não são satisfatórias para demonstração da lesão nos estágios iniciais. Devido a sua alta resolução de contraste de tecidos moles e capacidade de imagens multiplanares, a RM é a única técnica que pode realizar imagens precisas das alterações iniciais deste distúrbio e, sobretudo, do espessamento e derrame da bolsa (bursite subacromial), edema e alterações inflamatórias do manguito rotador e de seus tendões (Fig. 5.51).

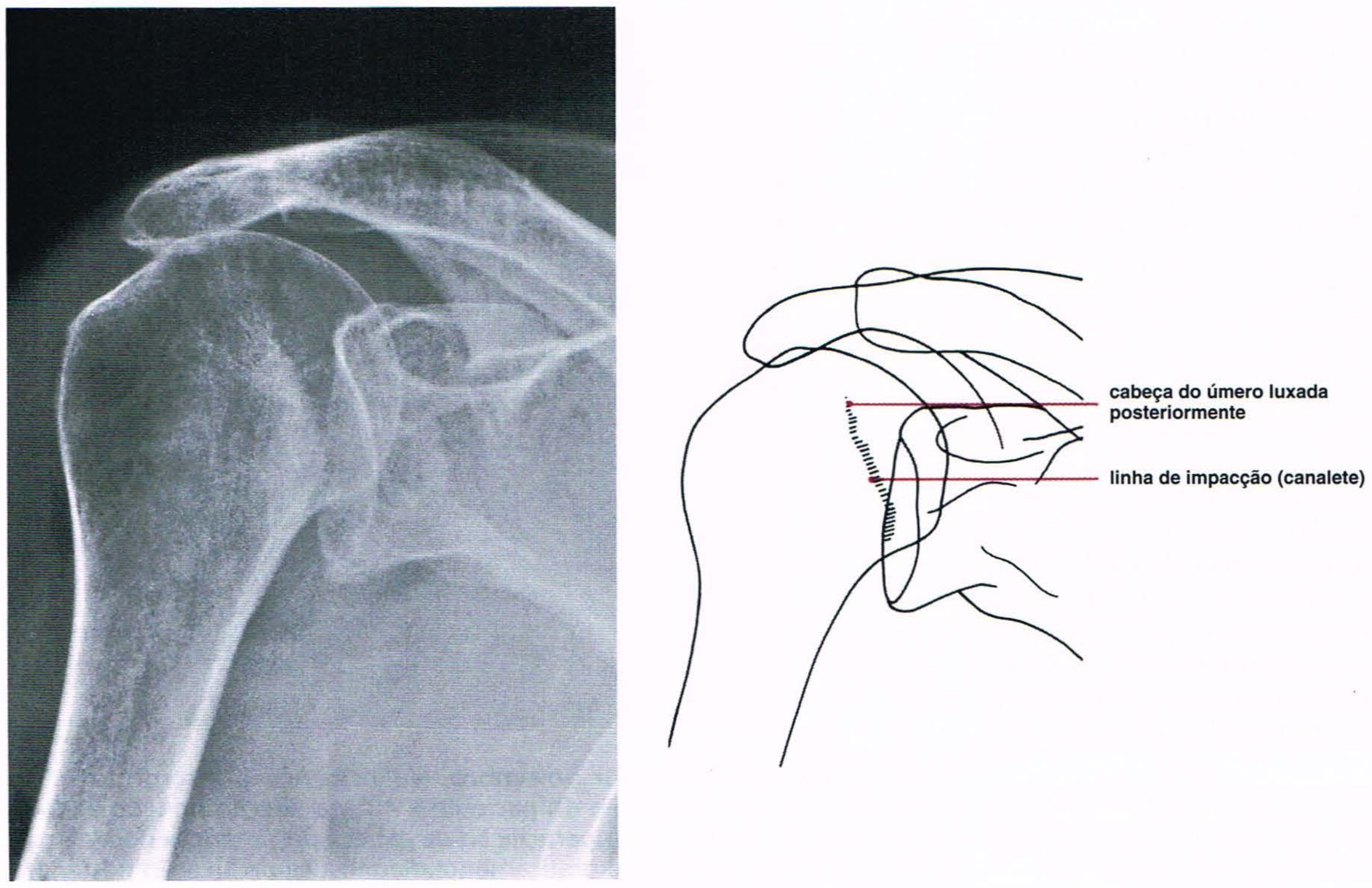

Fig. 5.50 Luxação posterior do ombro. Incidência ântero-posterior do ombro mostra luxação posterior na articulação glenoumeral. Observe a linha de impacção na face ântero-medial da cabeça do úmero.

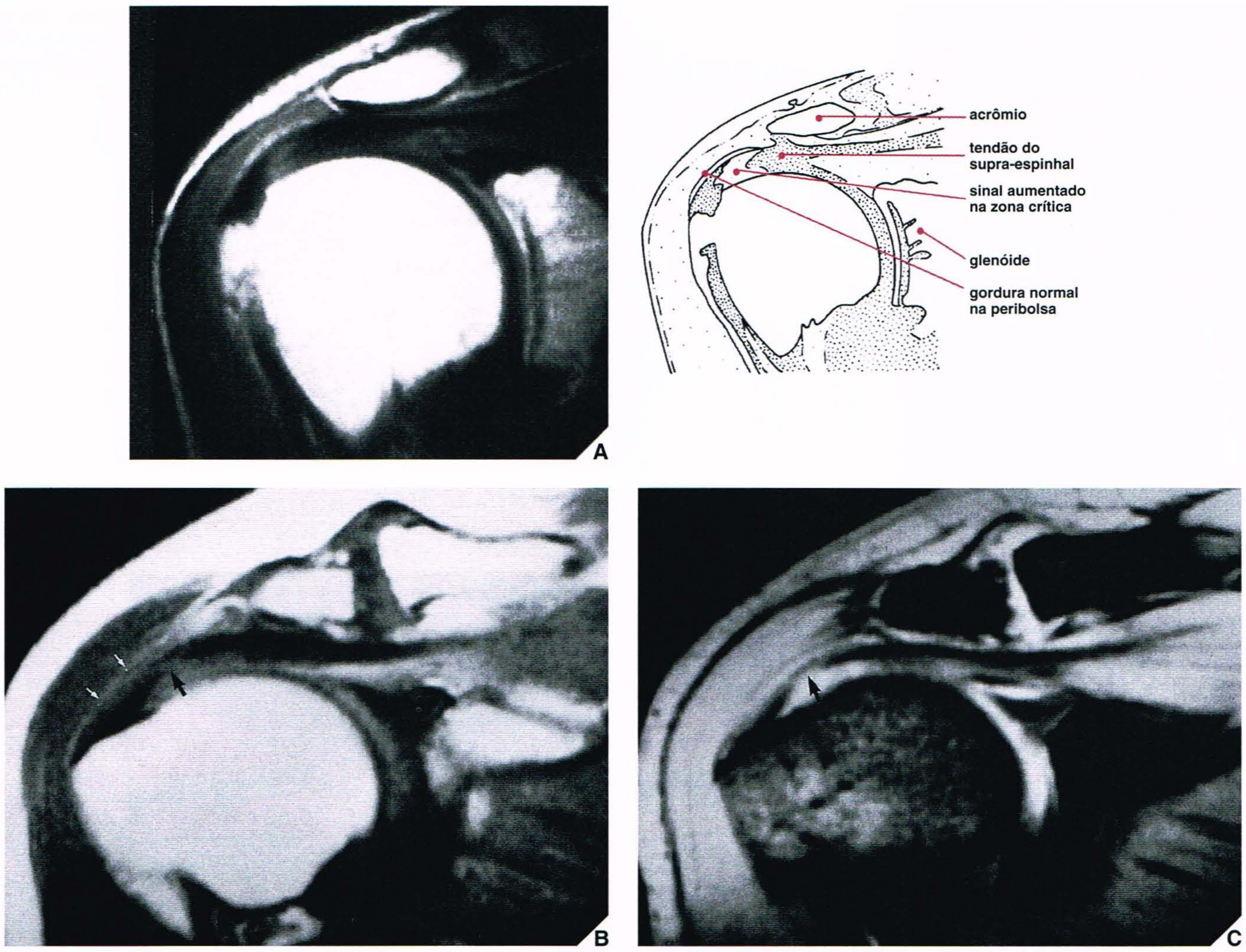

Fig. 5.51 Síndrome de impacção. (A) RM coronal oblíqua ponderada em T1 do estágio inicial da síndrome de impacção. Há aumento discreto de sinal na zona crítica do tendão supra-espinhal. A gordura na peribolsa que demarca o complexo de bolsas subacromial–subdeltóide ainda está intacta. (Reproduzido de Holt RG et al., 1990, com permissão.) **(B)** RM coronal oblíqua ponderada em T1 da síndrome de impacção em estágio II mostra ruptura parcial (*seta preta*) do tendão do supra-espinhal. Uma linha de gordura subacromial–subdeltóide ainda está preservada (*setas brancas*). **(C)** RM coronal oblíqua ponderada em T2* (*multiplanar gradient-recalled*) da síndrome de impacção em estágio II mostra atenuação do sinal de alta intensidade da superfície inferior do tendão supra-espinhal (*seta preta*).

Ruptura do Manguito Rotador

O manguito rotador do ombro, uma estrutura musculotendinosa ao redor da cápsula articular, consiste em quatro músculos intrínsecos: o subescapular, o supra-espinhal, o infra-espinhal e o redondo menor (ver Fig. 5.3). As porções tendinosas do manguito, que convergem e se fundem para formar o invólucro que cobre a cabeça do úmero, inserem-se no colo anatômico e nas tuberosidades umerais. As lacerações geralmente ocorrem na porção supra-espinhal do manguito, a aproximadamente 1 cm da inserção na tuberosidade maior do úmero (conhecida como zona crítica).

A lesão do manguito rotador pode ocorrer secundariamente a luxação na articulação glenoumeral ou a abdução súbita do braço contra a resistência. É mais comumente observada em pacientes acima de 50 anos de idade devido às alterações degenerativas normais no manguito que predispõem esta estrutura a ruptura até mesmo após lesões mínimas do ombro. Clinicamente, são características dos pacientes com dor no ombro e incapacidade de abduzir um braço.

Embora as radiografias do ombro normalmente sejam insuficientes para demonstrar a ruptura, certos aspectos radiográficos característicos de ruptura crônica do manguito rotador podem estar presentes na incidência ântero-posterior: (a) estreitamento do espaço acromioumeral a menos de 6 mm; (b) erosão da face inferior do acrômio secundária à migração cefálica da cabeça do úmero; e (c) achatamento e atrofia da tuberosidade maior da cabeça do úmero causados pela ausência de estresse de tração pelo manguito rotador (Fig. 5.52). Embora estes achados em geral sejam diagnósticos de ruptura crônica, a artrografia contrastada pode ser realizada para confirmar ou excluir o diagnóstico suspeito. À medida que o manguito rotador intacto normalmente se separa do complexo das bolsas subacromial–subdeltóide da cavidade articular, apenas a articulação glenoumeral, o recesso axilar, a bolsa subtendínea do músculo subescapular e a bainha do tendão bicipital devem opacificar o exame artrográfico (Fig. 5.53A; ver também Fig. 5.15B). A opacificação das bolsas subacromial–subdeltóide é diagnóstica de ruptura do manguito rotador (Fig. 5.53B, C). Ocasionalmente, o contraste é observado apenas na substância do manguito rotador, enquanto o complexo das bolsas subacromial–subdeltóide permanece não opacificado, indicando ruptura parcial do manguito (Fig. 5.54).

Embora a artrografia do ombro continue sendo a técnica efetiva para avaliar suspeita de ruptura do manguito rotador, a RM está sendo usada mais freqüentemente como um método não-invasivo para o diagnóstico desta ruptura. A vantagem da RM sobre a artrografia não é apenas o fato de se tratar de uma técnica não-invasiva, mas também permitir a visualização dos tecidos ósseos e dos tecidos moles periarticulares do ombro nos planos coronal, sagital, axial e oblíquo. Este método provou ser altamente sensível (75 a 92%) e acurado (84 a 94%) no diagnóstico de ruptura completa do manguito rotador. Ademais, há uma correlação excelente entre a avaliação pré-operatória do tamanho das lacerações do manguito rotador por RM e a da medida na cirurgia.

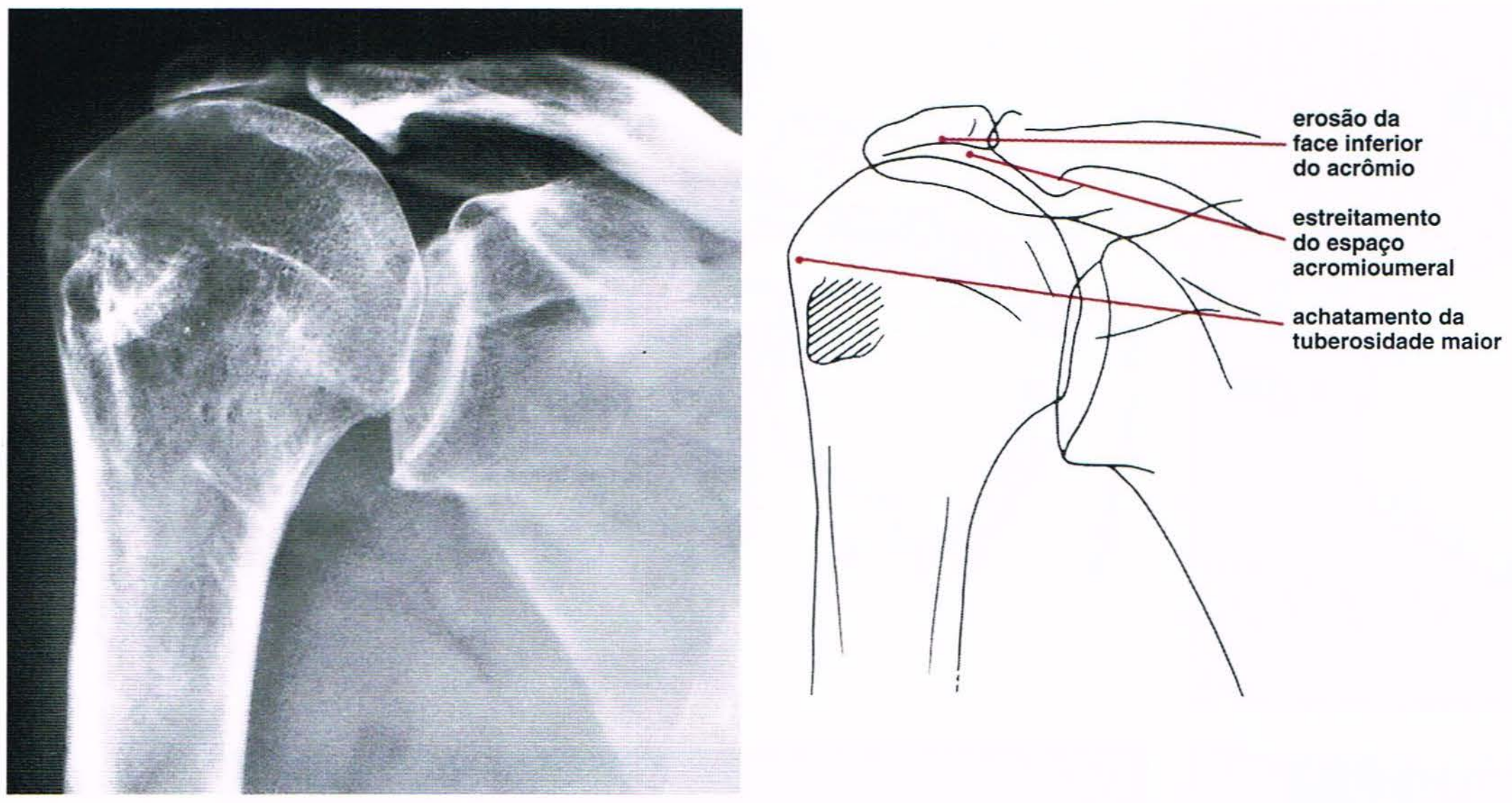

Fig. 5.52 Ruptura crônica do manguito rotador. As características de ruptura crônica do manguito rotador são identificadas na incidência ântero-posterior do ombro.

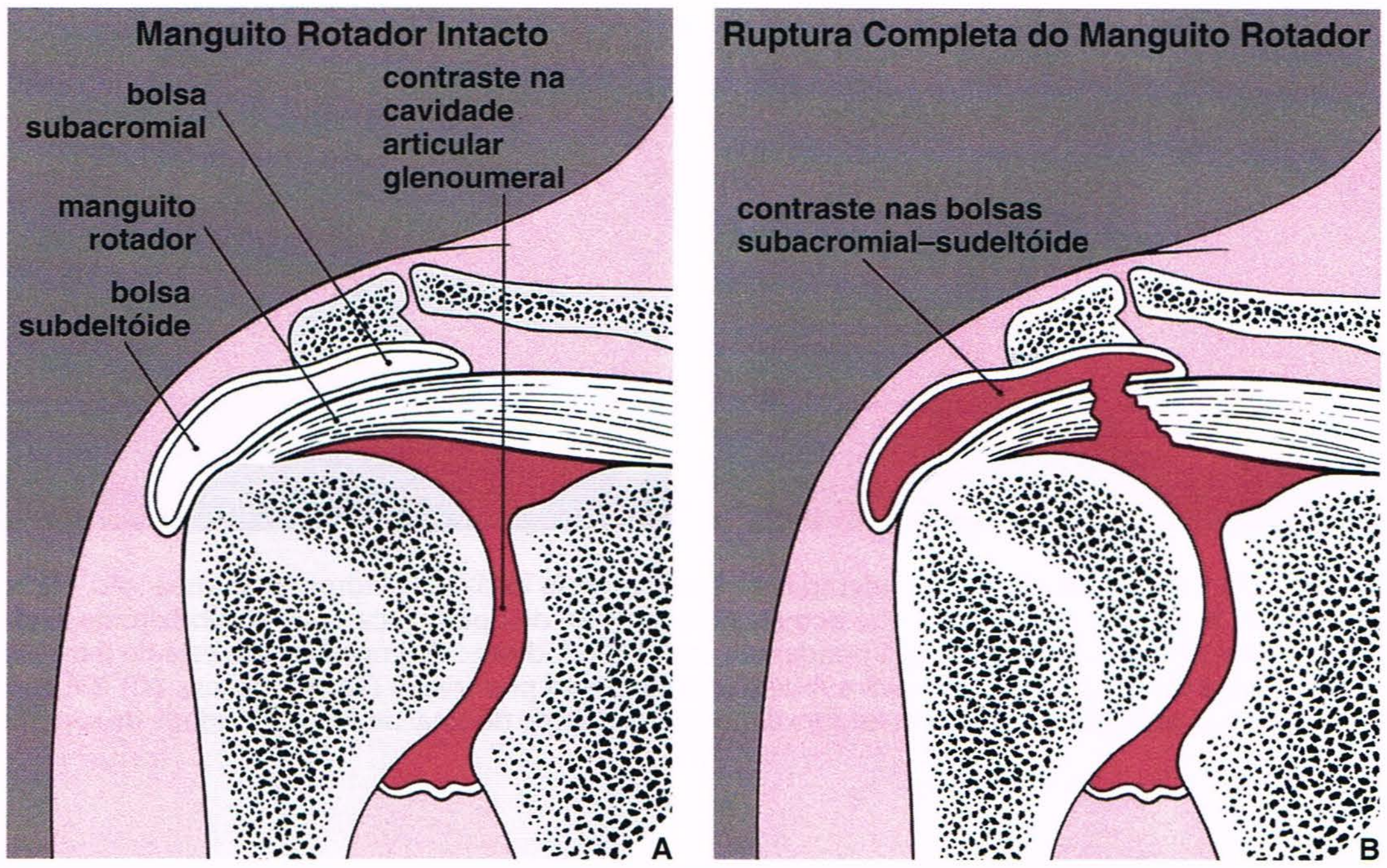

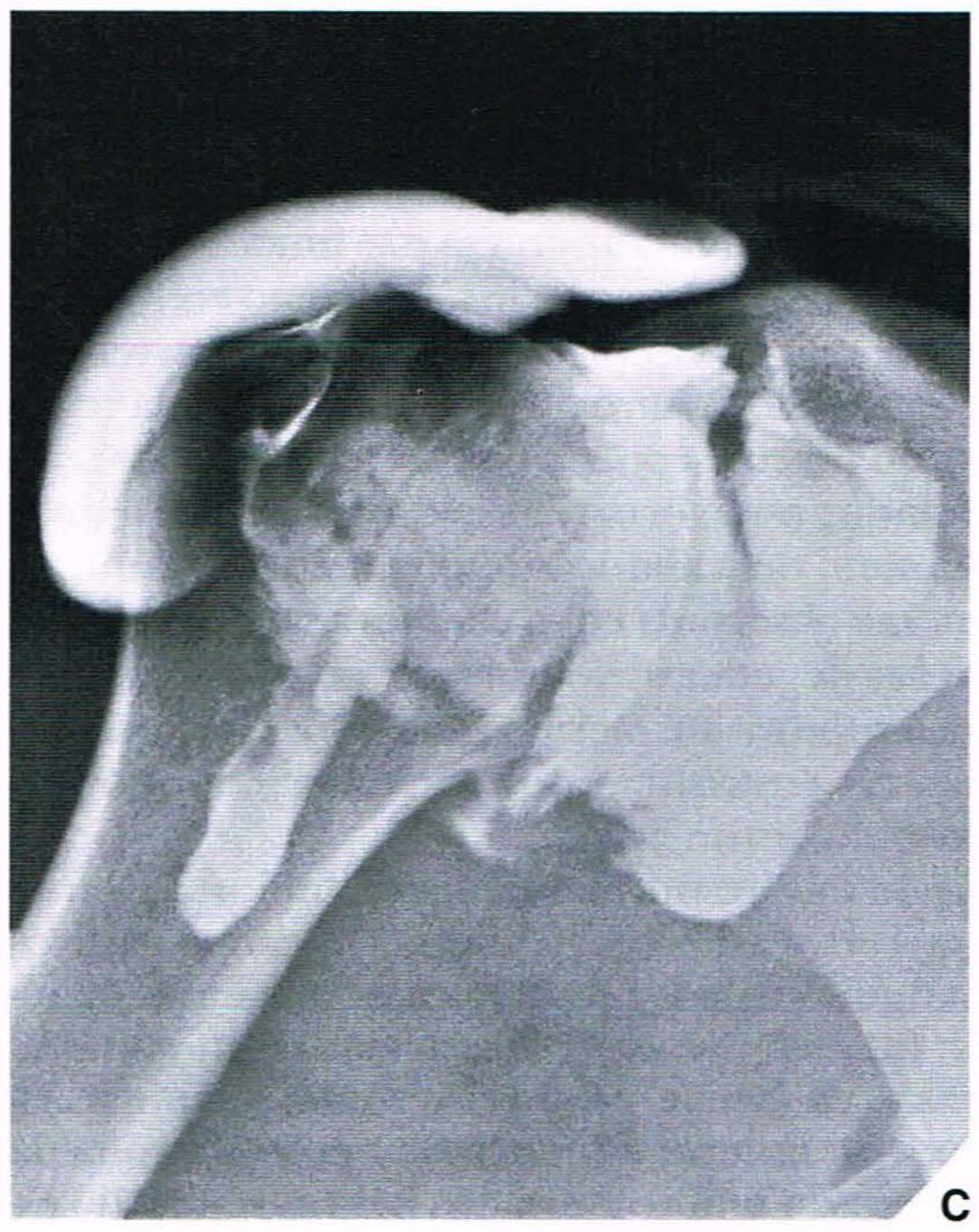

Fig. 5.53 Artrografia da articulação do ombro. O manguito rotador intacto **(A)** não permite a comunicação entre a cavidade articular glenoumeral e o complexo de bolsa subacromial–subdeltóide. Quando a artrografia é realizada devido a suspeita de ruptura do manguito, a opacificação das bolsas **(B, C)** indica a comunicação anormal entre estas e a cavidade articular, confirmando o diagnóstico.

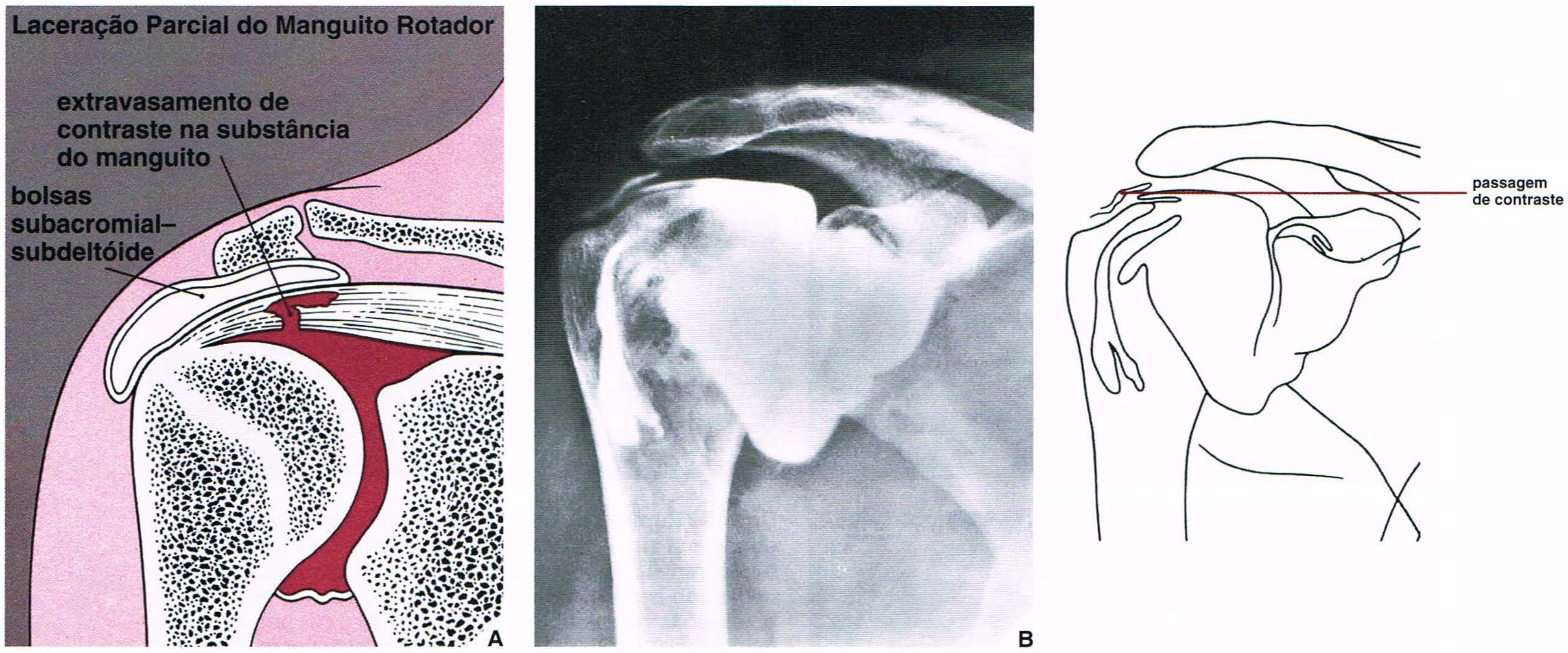

Fig. 5.54 Ruptura parcial do manguito rotador. Esta lesão (A) permite a passagem de contraste para a substância do manguito (B) enquanto as bolsas subacromial–subdeltóide permanecem sem contraste.

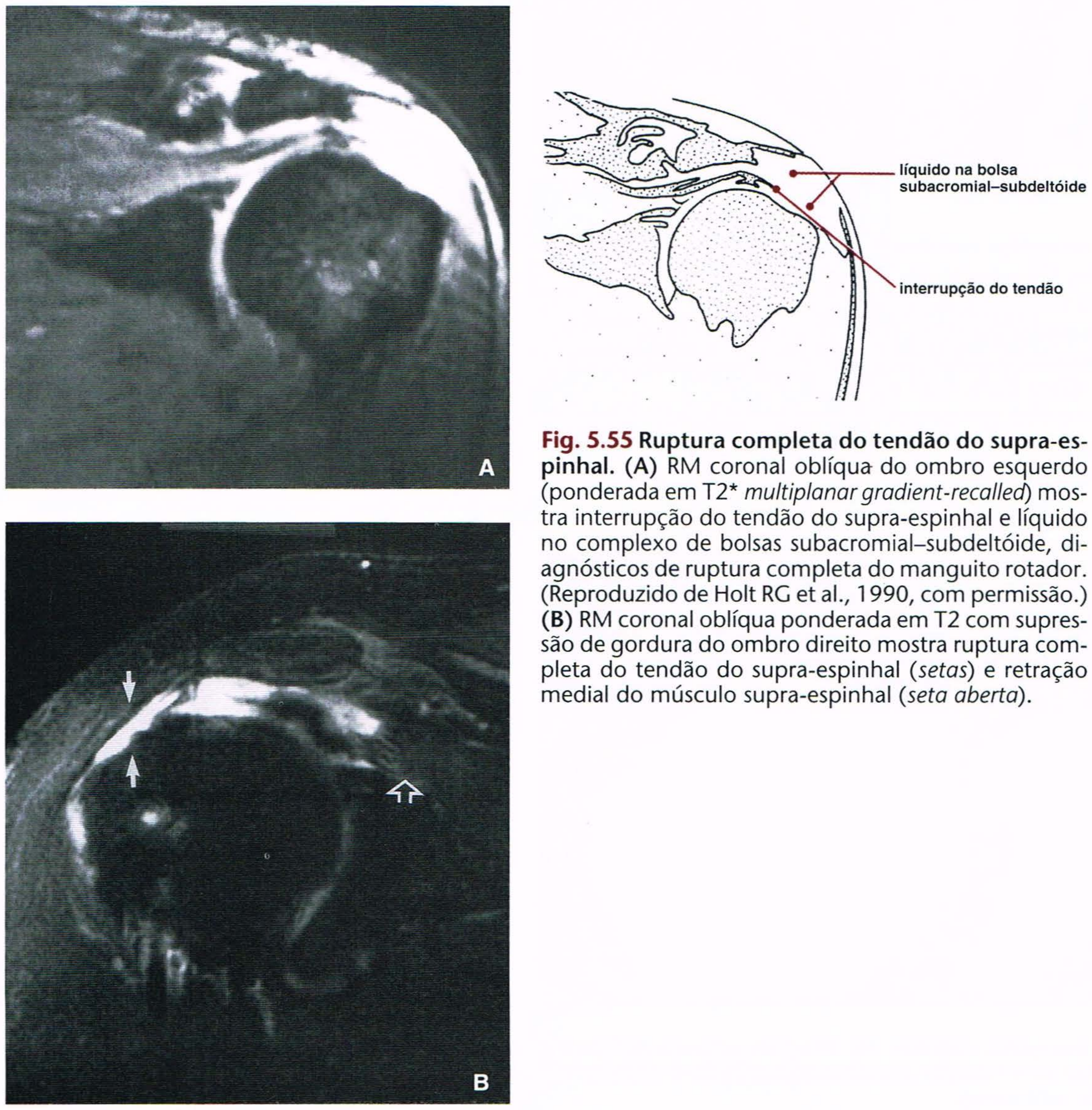

Fig. 5.55 Ruptura completa do tendão do supra-espinhal. **(A)** RM coronal oblíqua do ombro esquerdo (ponderada em T2* *multiplanar gradient-recalled*) mostra interrupção do tendão do supra-espinhal e líquido no complexo de bolsas subacromial–subdeltóide, diagnósticos de ruptura completa do manguito rotador. (Reproduzido de Holt RG et al., 1990, com permissão.) **(B)** RM coronal oblíqua ponderada em T2 com supressão de gordura do ombro direito mostra ruptura completa do tendão do supra-espinhal (*setas*) e retração medial do músculo supra-espinhal (*seta aberta*).

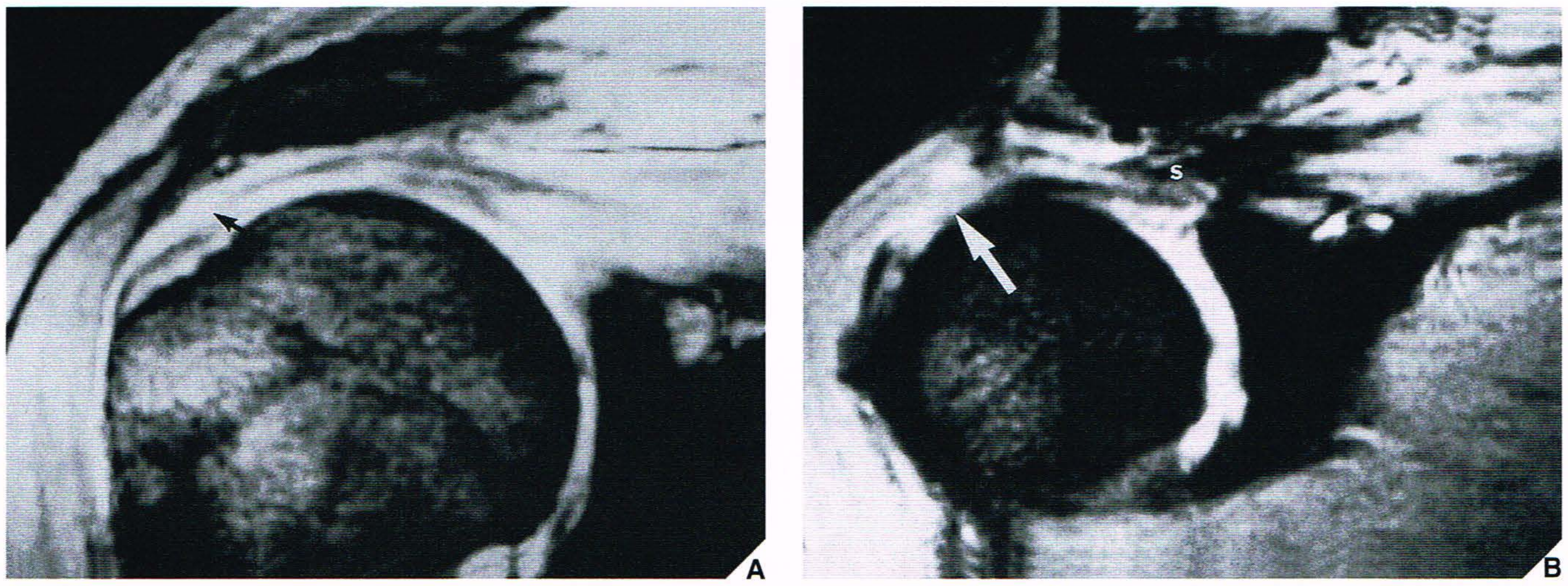

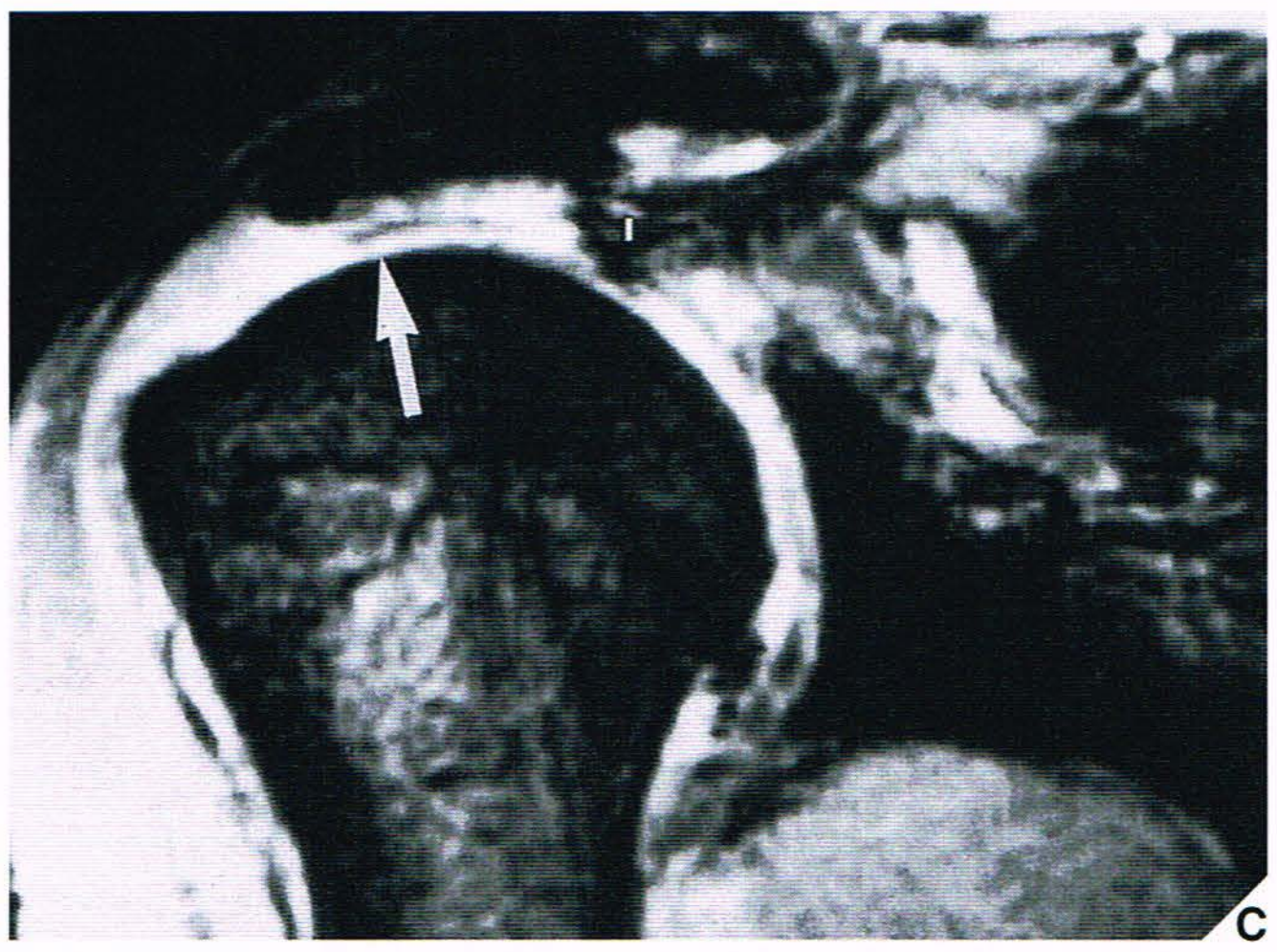

Fig. 5.56 Ruptura do manguito rotador. **(A)** Imagem coronal ponderada em T2* (*multiplanar gradient-recalled*) mostra ruptura completa do manguito rotador com comunicação direta de líquido entre a articulação glenoumeral e o complexo de bolsa subacromial–subdeltóide (*seta*). **(B)** e **(C)** Imagens coronais oblíquas ponderadas em T2* (*multiplanar gradient-recalled*) mostram ruptura maciça do manguito rotador (*setas*) com ruptura anterior e posterior dos tendões do supra-espinhal (*S*) e do infra-espinhal (*I*).

A visualização do manguito rotador é ideal quando são obtidas imagens coronais oblíquas. Os achados da RM para a ruptura do manguito rotador consistem em descontinuidade focal do tendão do supra-espinhal, retração tendinosa e muscular, sinal anormalmente aumentado dentro do tendão e presença de líquido no complexo das bolsas subacromial–subdeltóide (Figs. 5.55, 5.56 e 5.57).

Entretanto, deve-se notar que a aparência complexa da RM do manguito rotador pode confundir o diagnóstico de uma ruptura; a experiência e o conhecimento total da anatomia normal são necessários para interpretação correta. Grandes rupturas são bem visualizadas nas imagens por RM como áreas de descontinuidade e de irregularidade dos tendões do manguito rotador, com passagem do líquido articular através do defeito do manguito dentro do complexo das bolsas subacromial–subdeltóide. Com rupturas completas do manguito rotador e retração dos tendões, o ventre do músculo correspondente assume uma forma globular distorcida que é facilmente reconhecida. As rupturas crônicas podem resultar em atrofia da musculatura do manguito, manifestada nas imagens ponderadas em T1 por diminuição no tamanho e no volu-

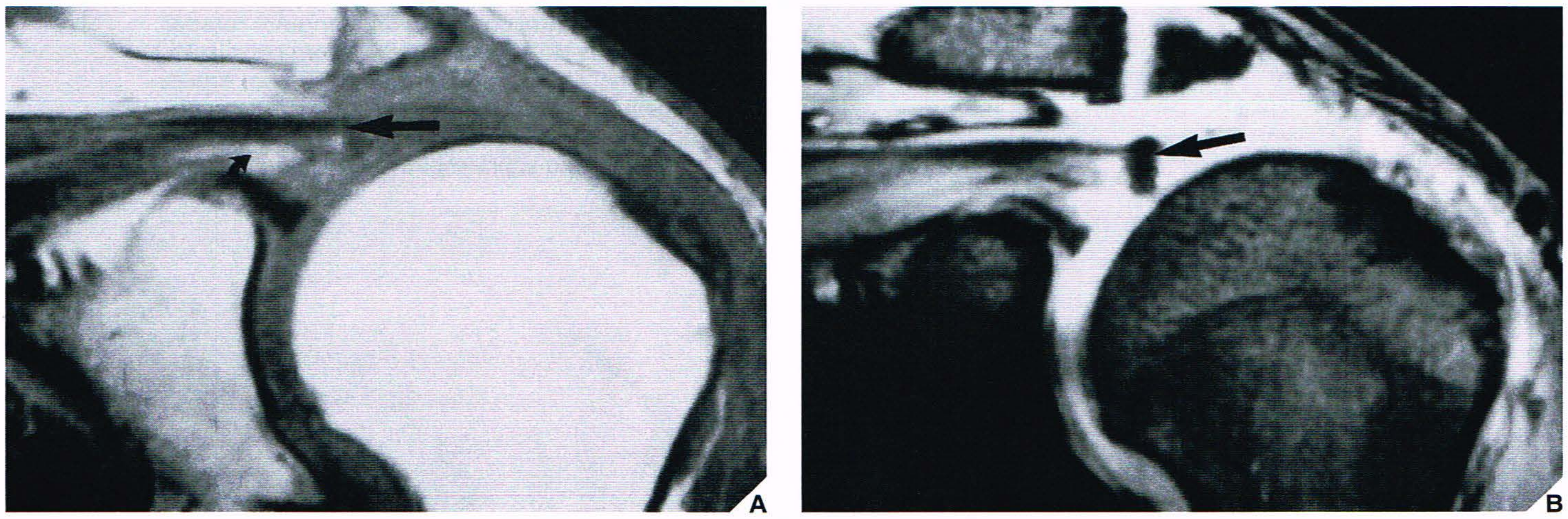

Fig. 5.57 Ruptura do manguito rotador. **(A)** Imagens coronais oblíquas ponderadas em T1 **(A)** e ponderadas em T2* **(B)** mostram ruptura completa do tendão do supra-espinhal com retração proximal da borda do tendão ao nível da articulação acromioclavicular (*setas retas*). Leve atrofia adiposa do músculo supra-espinhal (*pequena seta curva*).

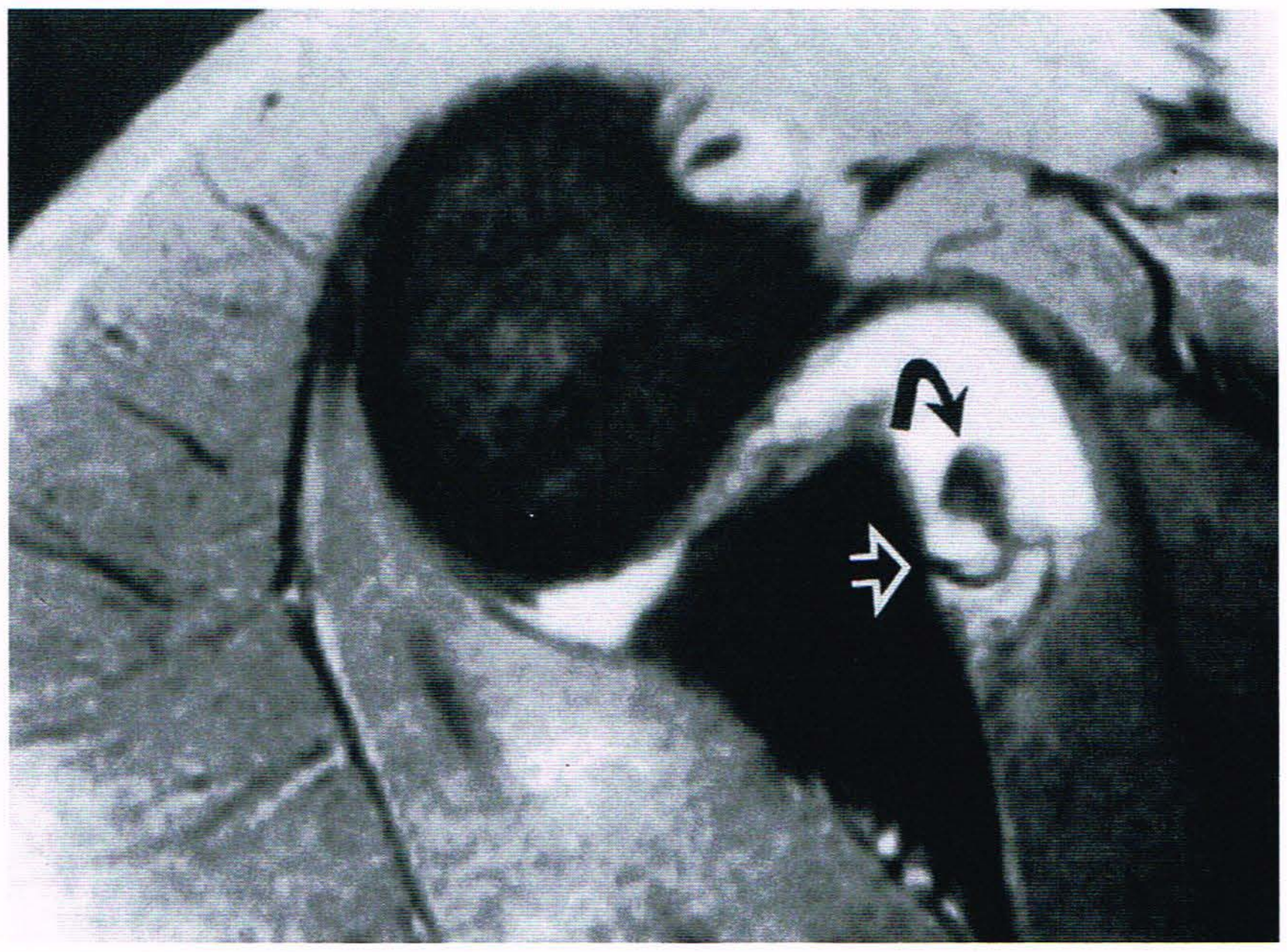

Fig. 5.58 RM da lesão ALPSA. Imagem de RM axial gradiente-eco ponderada em T2* mostra avulsão do lábio cartilaginoso anterior (*seta curva*), porém o periósteo escapular anterior, apesar de arrancado do osso, permanece fixado ao lábio (*seta aberta*).

me do músculo, e por infiltração do músculo por uma faixa de gordura com sinal de alta intensidade. As rupturas parciais podem ser observadas como vários focos de sinal de alta intensidade dentro de sinal homogêneo de baixa intensidade do tendão ou como irregularidades ou adelgaçamento do tendão. O obscurecimento da linha de gordura subacromial–sudeltóide nas imagens ponderadas em T2 é o indicador sensível de rupturas do manguito rotador, e o sinal de intensidade aumentada na mesma região nas seqüências ponderadas em T2 corresponde ao extravasamento de líquido articular no complexo das bolsas subacromial–subdeltóide.

A RM fornece informações críticas ao cirurgião em relação ao tamanho e localização de uma ruptura, os tendões específicos envolvidos, o grau de atrofia da muscular e de retração dos tendões, e a qualidade das margens rotas. Essas informações são valiosas para avaliar a possibilidade de cirurgia e o tipo de reparo necessário.

Lesão do Lábio Cartilaginoso

Lesão de Bankart. A lesão do lábio cartilaginoso ântero-inferior, que geralmente está associada a uma avulsão do ligamento glenoumeral inferior da margem ântero-inferior da glenóide, ocorre durante a luxação anterior na articulação glenoumeral. Pode afetar apenas uma porção fibrocartilaginosa da glenóide, ou estar associada a uma fratura da face anterior da margem óssea inferior da glenóide (ver Fig. 5.45).

Lesão POLPSA. A lesão POLPSA, recentemente descrita como avulsão da bainha periosteal labiocapsular posterior, consiste em avulsão da fixação da cápsula glenoumeral e do periósteo à qual esta é fixada sofrida durante a luxação posterior do ombro. Ao contrário da lesão de Bankart, o lábio glenoidal posterior está intacto, embora esteja separado da glenóide óssea.

Lesão ALPSA. A lesão ALPSA é semelhante à lesão de Bankart. Trata-se de uma lesão por avulsão da bainha periosteal labioligamentar anterior sofrida durante luxação anterior na articulação glenoumeral; contudo, o periósteo escapular anterior não se rompe como ocorre na lesão de Bankart clássica. Isto resulta em deslocamento medial das estruturas labioligamentares que também rodam inferiormente no colo da escápula. A lesão ALPSA é mais bem observada em imagens de RM axiais (Fig. 5.58).

Lesão de Perthes. A lesão de Perthes, originalmente descrita pelo cirurgião alemão Perthes em 1905, é muito semelhante à lesão ALPSA. O periósteo escapular está intacto; entretanto, é "arrancado" medialmente causando avulsão incompleta do lábio glenoidal anterior. Devido ao lábio cartilaginoso avulso não estar deslocado nem minimamente deslocado, as imagens por RM convencional podem não detectar esta anormalidade. A técnica mais eficaz para diagnosticar esta lesão é a artrografia por RM com o braço do paciente em abdução e rotação externa (denominada posição ABRE) (Fig. 5.59).

Lesão SLAP. A lesão da porção superior do lábio glenoidal cartilaginoso, em qualquer um dos lados de fixação da cabeça longa do tendão do bíceps no lábio no tubérculo glenoidal superior, é denominada lesão SLAP (ruptura dos lábios anterior, posterior e superior) e resulta de uma abdução forçada súbita do braço. Geralmente, acontece em atividades atléticas como tênis, voleibol ou beisebol, embora às vezes o mecanismo desta lesão possa consistir em queda sobre o braço esticado com o ombro em abdução e flexão discreta para frente no momento do impacto. As lesões SLAP são classificadas em quatro tipos. O tipo I é o menos comum (10%) e consiste em aparência irregular desgastada e degenerativa da porção superior do lábio cartilaginoso. Neste tipo de lesão, o lábio permanece firmemente fixado à margem da glenóide. O tipo II é o mais comum (40%) e consiste na separação superior do lábio cartilaginoso ao nível do ligamento glenoumeral médio, bem como na separação do tendão da cabeça longa do bíceps da margem da glenóide. O tipo III (30%) consiste numa ruptura em "alça de balde" da porção superior do lábio; todavia, o local de fixação do tendão da cabeça longa do bíceps está intacto. O tipo IV (15%) consiste em ruptura em "alça de balde" do lábio superior estendendo-se até o tendão do bíceps. Os achados de RM da lesão SLAP incluem um sinal linear de intensidade aumentada na porção superior do lábio cartilaginoso nas seqüências ponderadas em T2 (Fig. 5.60); na artrografia por RM o contraste se estende em uma porção superior separada do lábio.

Lesão GLAD. A lesão da porção ântero-inferior do lábio glenoidal cartilaginoso associada a ruptura articular glenolabial é denominada lesão GLAD. O mecanismo habitual desta lesão consiste em queda sobre um braço esticado em abdução e rotação externa, resultando na lesão por adução forçada do ombro onde a cabeça do úmero choca-se contra a cartilagem articular adjacente da glenóide. A lesão consiste em laceração superficial da porção ântero-inferior do lábio e sempre está associada a ruptura inferior em "flap", mas sem evidências de instabilidade articular glenoumeral anterior no exame físico. As fibras profundas do ligamento glenoumeral inferior permanecem fixadas ao lábio e à margem da glenóide. Uma lesão GLAD é efetivamente diagnosticada na artrografia por RM. Os achados incluem ruptura sem deslocamento do lábio ântero-inferior com lesão condral adjacente, que pode variar de ruptura com "flap" cartilaginoso a lesão com depressão da cartilagem articular (Fig. 5.61).

Lesão GLOM. A lesão GLOM ou sinal GLOM (massa ovóide glenolabial) representa uma avulsão de uma porção do lábio anterior observada na imagem de RM axial.

Complexo de Buford. A variante congênita da ausência do lábio ântero-superior e espessamento acentuado do ligamento glenoumeral

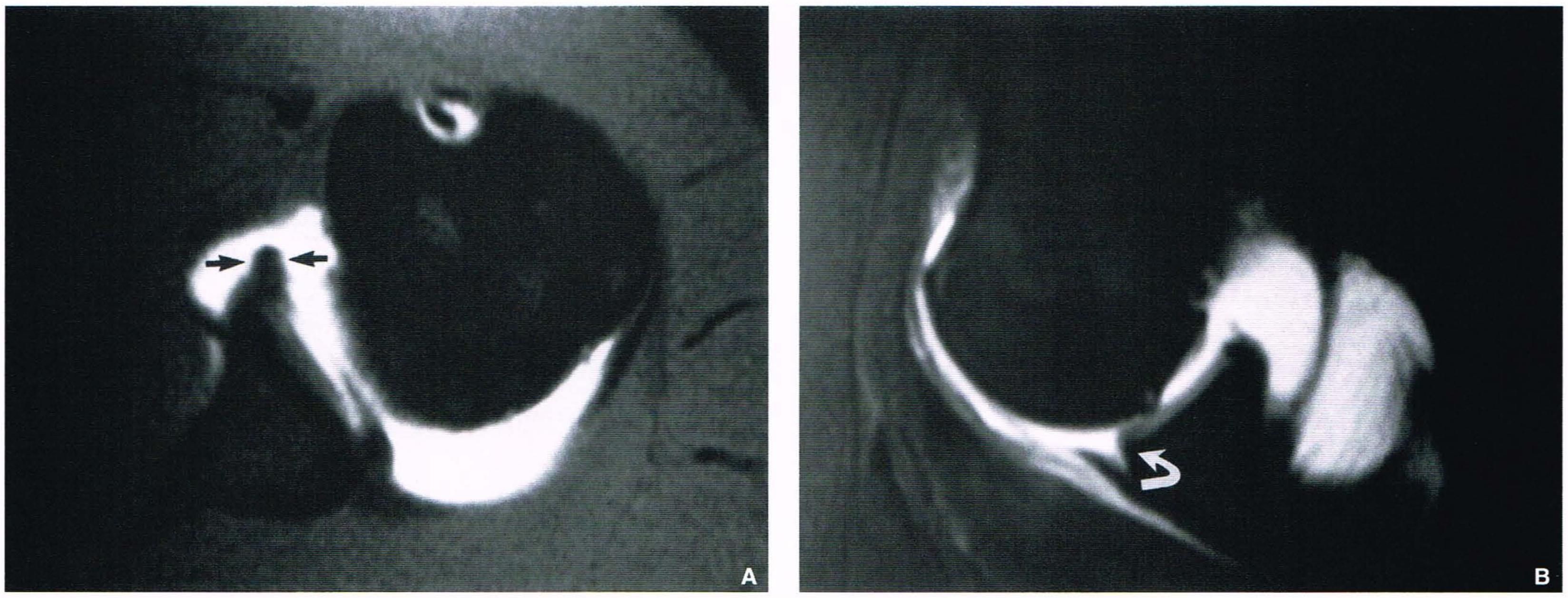

Fig. 5.59 Lesão de Perthes. Um homem de 32 anos de idade apresentava instabilidade no ombro anterior após queda com a mão espalmada. **(A)** Artrografia por RM axial ponderada em T1 com saturação de gordura mostra o lábio anterior espessado (*setas*), porém não há ruptura demonstrada. **(B)** Artrografia por RM axial oblíqua ponderada em T1 obtida na posição ABRE (abdução–rotação externa) mostra separação entre o lábio anterior e a glenóide (*seta curva*). (Cortesia do Dr. T. K. Wischer, Basel Switzerland. Reimpresso com permissão de Wischer TK, Bredella MA, Genant HK, Stoller DW, Bost FW, Tirman PF. Perthes lesion [a variant of the Bankart lesion]: MR imaging and MR arthrographic findings with surgical correlation. *AJR Am J Roentgenol 2002*; 178: 233-237.)

médio que pode simular uma ruptura labial é denominada complexo de Buford (Fig. 5.62). O aspecto deste complexo na RM deve ser diferenciado de outras variantes anatômicas normais, como uma separação isolada do lábio ântero-superior (também conhecida como forame ou orifício sublabial), o corte por baixo da cartilagem articular entre o lábio e a cortical da glenóide ou a presença de um recesso (sulco) sinovial interposto entre a margem da glenóide e o lábio cartilaginoso.

Lesão dos Ligamentos Glenoumerais (LGU)

Existem três ligamentos glenoumerais localizados na porção anterior da articulação glenoumeral que contribuem para a estabilidade da porção anterior do ombro. O ligamento glenoumeral inferior (LGUI) é a estrutura mais espessa e se estende do lábio glenoidal até o colo anatômico do úmero. O ligamento glenoumeral médio (LGUM) origina-se na porção superior do lábio anterior e se fixa à base da tuberosidade menor do úmero. O ligamento glenoumeral superior (LGUS) origina-se do lábio súpero-anterior e se fixa distalmente à face superior da tuberosidade menor do úmero. Todos estes ligamentos podem ser lesados durante um evento traumático da articulação do ombro; entretanto, o ligamento glenoumeral inferior, estabilizador mais importante da articulação glenoumeral, é mais vezes traumatizado.

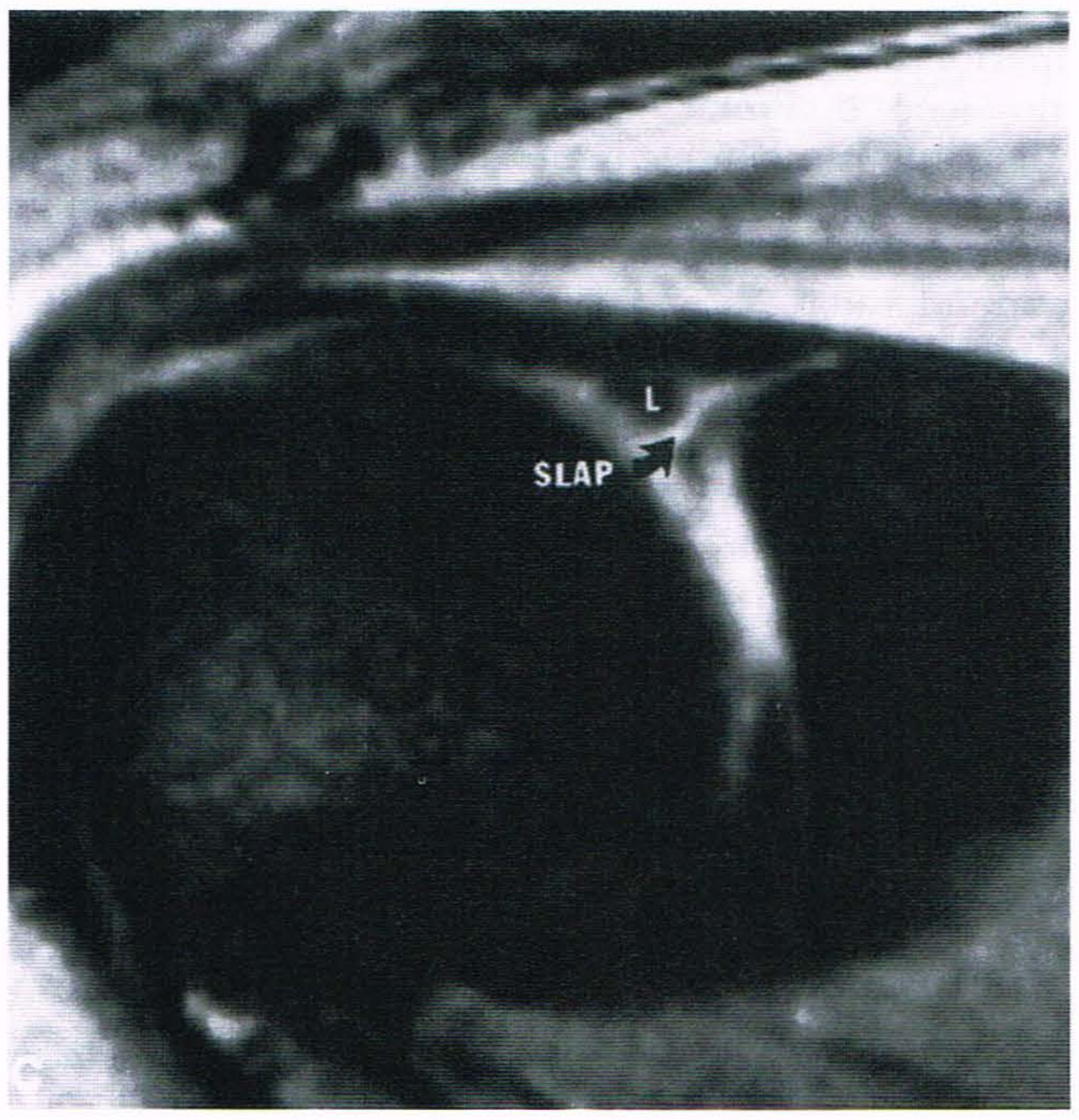

Fig. 5.60 RM de lesão SLAP. RM coronal oblíqua ponderada em T2* mostra lesão SLAP do tipo II envolvendo o lábio glenoidal anterior superior (*L*). Observe o sinal linear de alta intensidade estendendo-se através da base do lábio (*seta*).

Lesão HAGL. A avulsão do ligamento glenoumeral inferior do colo anatômico do úmero é denominada lesão HAGL. Pode ser causada por luxação do ombro e, freqüentemente, está associada a ruptura do tendão subescapular. Esta anormalidade pode ser observada em imagens de RM axial, coronal oblíqua ou sagital ou em artrografia por RM.

Lesão BHAGL. A avulsão umeral óssea do ligamento glenoumeral (BHAGL) é semelhante à HAGL, porém está associada a avulsão de um fragmento ósseo do úmero.

Outras Anormalidades

Capsulite Adesiva. A capsulite adesiva, também denominada "ombro congelado", geralmente resulta de inflamação adesiva pós-traumática entre a cápsula articular e a cartilagem articular periférica do ombro. Clinicamente, é caracterizada por dor, rigidez e limitação de movimentos na articulação do ombro.

Devido à radiografia — que pode apenas revelar osteoporose periarticular por desuso secundária a este distúrbio — ser insuficiente para firmar um diagnóstico, a artrografia com contraste simples ou duplo é a técnica de escolha quando houver suspeita desta anormalidade. Em geral, o artrograma revela diminuição da capacidade da cápsula articular, ou até mesmo obliteração completa dos recessos axilares e subescapulares, achados diagnósticos deste distúrbio (Fig. 5.63).

Recentemente, o uso de imagem pela RM foi recomendado para diagnosticar a capsulite adesiva do ombro. Emig e colaboradores relataram que o espessamento da cápsula e da sinóvia superior a 4 mm detectado nos estudos de RM pode ser um critério útil para o diagnóstico desta condição.

Separação Acromioclavicular. As lesões da articulação acromioclavicular, que são comumente sofridas durante atividades atléticas

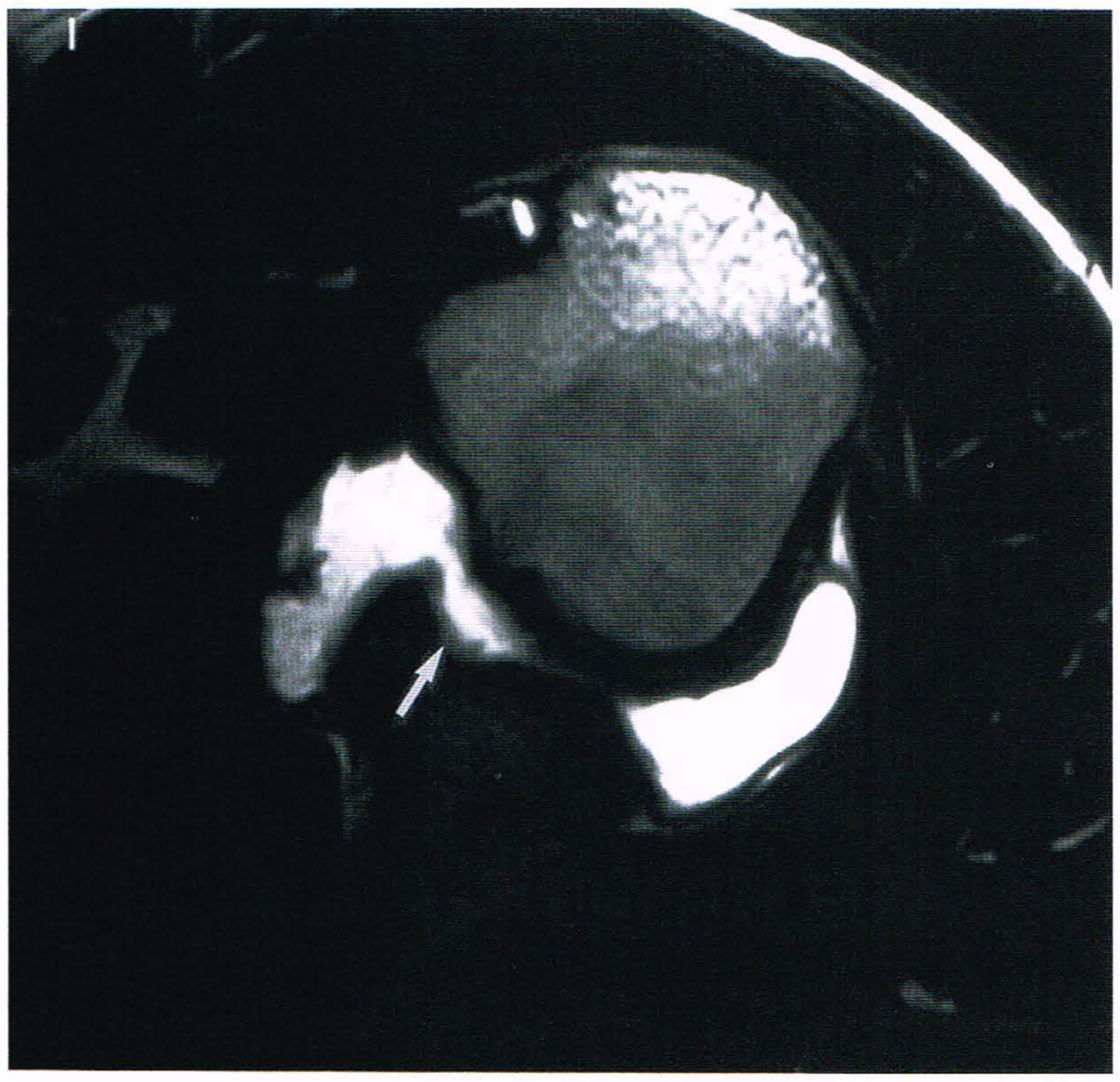

Fig. 5.61 RM de lesão GLAD. Artrografia por RM axial ponderada em T2 do ombro esquerdo mostra ruptura sem deslocamento do lábio ântero-inferior associada a defeito osteocondral (*seta*) em um jogador profissional de hóquei no gelo que sofreu luxação anterior do ombro. (Cortesia do Dr. J. Tehranzadeh, Orange, Califórnia.)

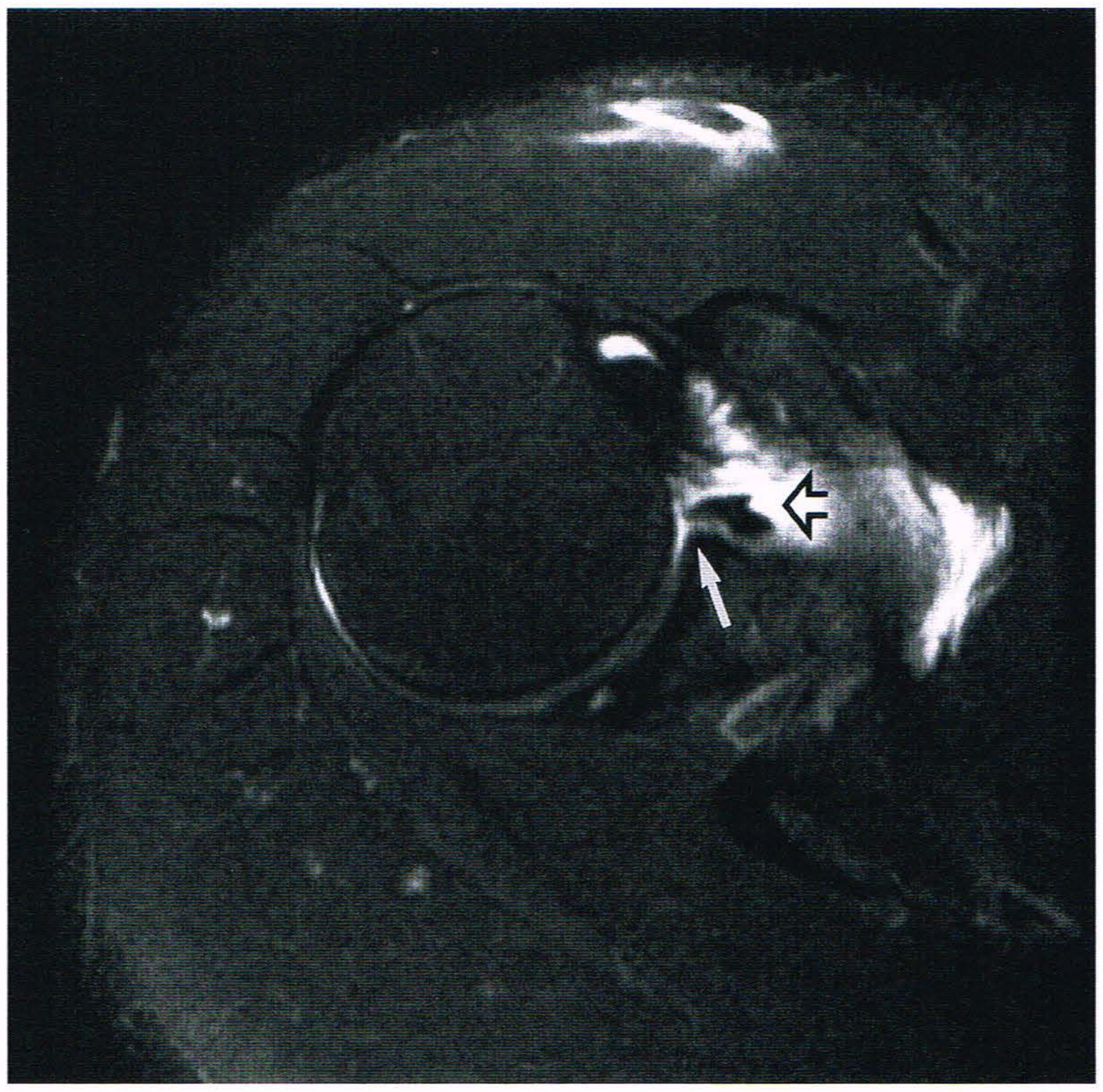

Fig. 5.62 RM de complexo de Buford. A artrografia por RM mostra ausência do lábio glenoidal anterior superior (*seta*) e espessamento acentuado do ligamento glenoumeral médio (*seta aberta*), aspectos característicos do complexo de Buford. Esta variante congênita pode simular laceração labial. (Cortesia do Dr. L. Steinbach, São Francisco, Califórnia.)

por indivíduos entre as idades de 15 e 40 anos, freqüentemente resultam em separação (luxação) acromioclavicular. Várias forças podem causar lesão da articulação acromioclavicular. A mais comum é uma contusão para baixo na face lateral do ombro que desloca o acrômio inferiormente (caudalmente); outras são a tração no braço afastando o ombro da parede torácica e uma queda sobre a mão estendida ou sobre o cotovelo flexionado com o braço flexionado a 90° para a frente.

Qualquer que seja o mecanismo da lesão, o grau de lesão dos ligamentos acromioclavicular e coracoclavicular varia com a gravida-

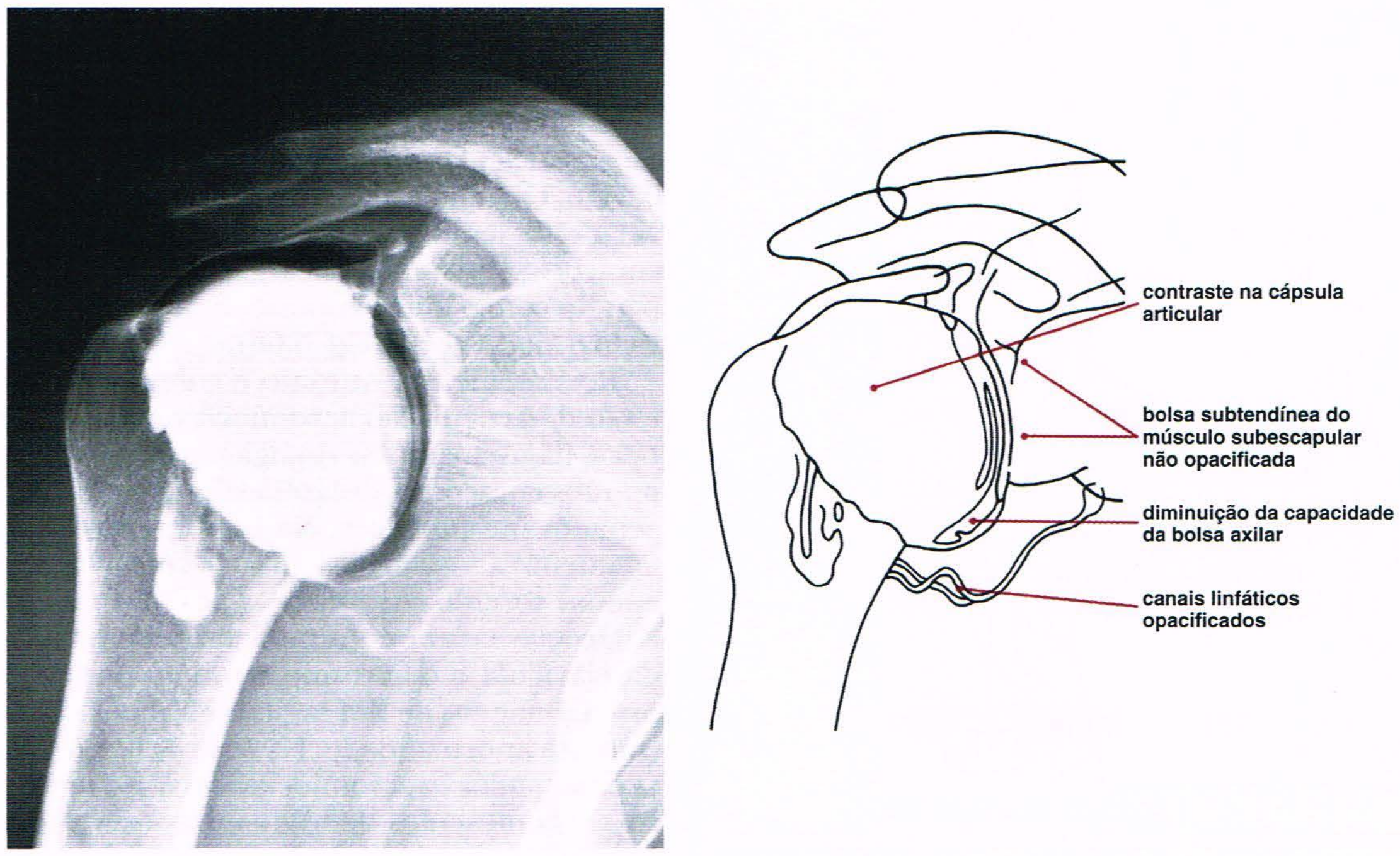

Fig. 5.63 Capsulite adesiva. Artrografia com duplo contraste do ombro mostra os achados característicos de ombro congelado. A capacidade da bolsa axilar está muito diminuída e o recesso subescapular permanece sem opacificação, enquanto os canais linfáticos são preenchidos com contraste secundariamente ao aumento da pressão intracapsular.

Quadro 5.3 **Graus de Separação Acromioclavicular**

Grau	Características Radiológicas
I (Entorse Leve)	Alargamento mínimo do espaço articular acromioclavicular, que normalmente tem 0,3-0,8 cm Distância coracoclavicular na faixa normal de 1,0-1,3 cm
II (Entorse Moderada)	Alargamento do espaço articular acromioclavicular para 1,0-1,5 cm Aumento de 25-50% na distância coracoclavicular
III (Entorse Grave)	Alargamento acentuado do espaço articular acromioclavicular até 1,5 cm ou mais e da distância coracoclavicular em 50% ou mais Luxação na articulação acromioclavicular Deslocamento cefálico aparente da extremidade distal da clavícula

de da força aplicada e com a extensão da *entorse leve* do ligamento acromioclavicular, da *entorse moderada* envolvendo a ruptura do ligamento acromioclavicular e da entorse do ligamento coracoclavicular com conseqüente luxação na articulação acromioclavicular (Quadro 5.3). É importante estar ciente de que, como Rockwood e Green pontuaram, a principal deformidade encontrada neste tipo de lesão não é a elevação da clavícula, mas sim o deslocamento inferior da escápula e do membro superior (Fig. 5.64), embora algum grau de deslocamento cefálico da extremidade distal da clavícula possa acompanhar este tipo de lesão. Os sintomas clínicos também variam com a gravidade da lesão; os pacientes podem apresentar-se com sintomas variando de hipersensibilidade dolorosa a palpação, edema e discreta limitação dos movimentos na articulação até a incapacidade de completa de abduzir o braço.

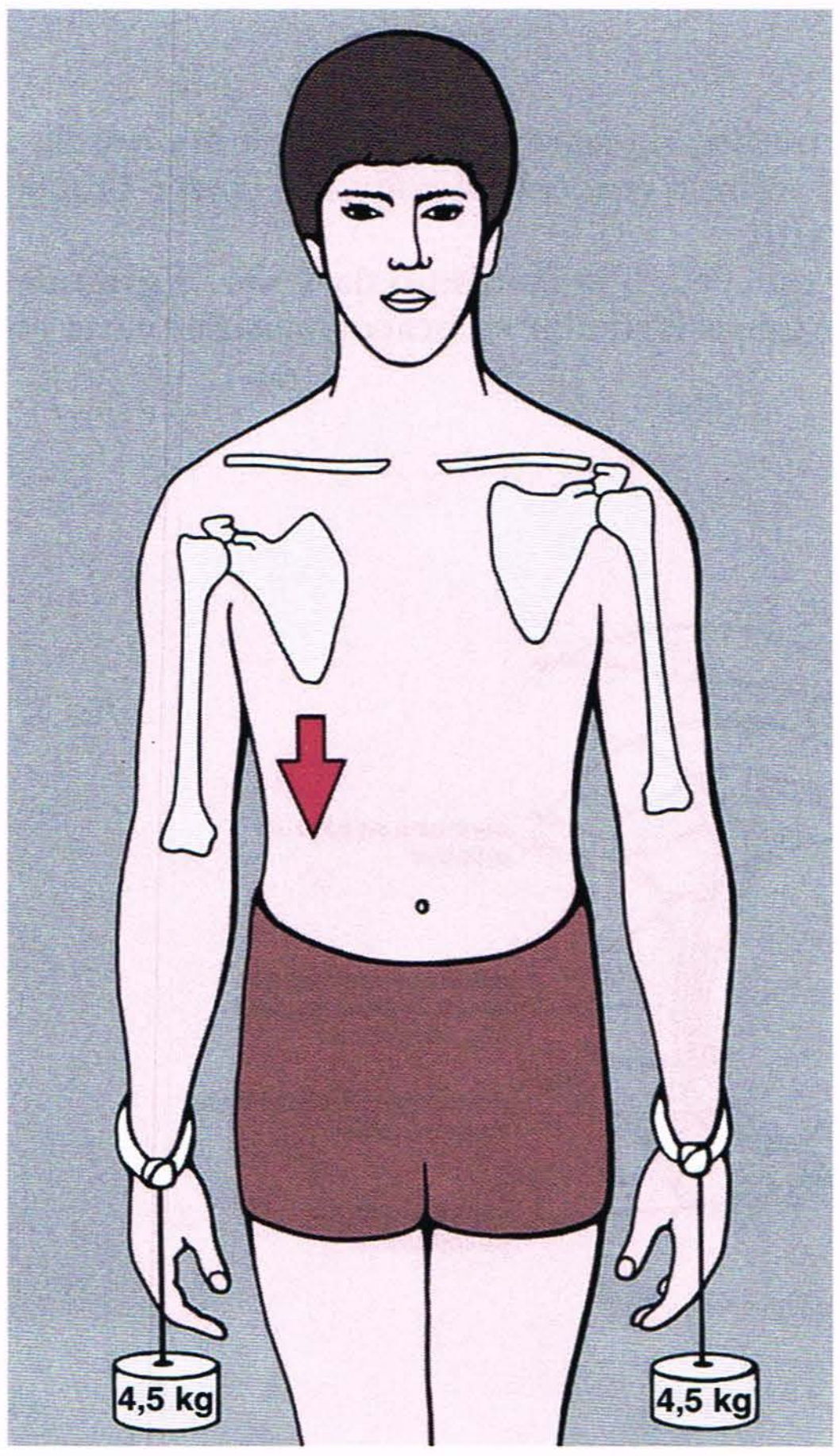

Fig. 5.64 **Separação acromioclavicular.** A principal deformidade encontrada na separação acromioclavicular é o deslocamento inferior da escápula e do membro superior, enquanto a posição da clavícula do lado afetado permanece a mesma em relação à clavícula no lado não afetado. (Modificado de Rockwood CA Jr., Green DP, 1975, com permissão.)

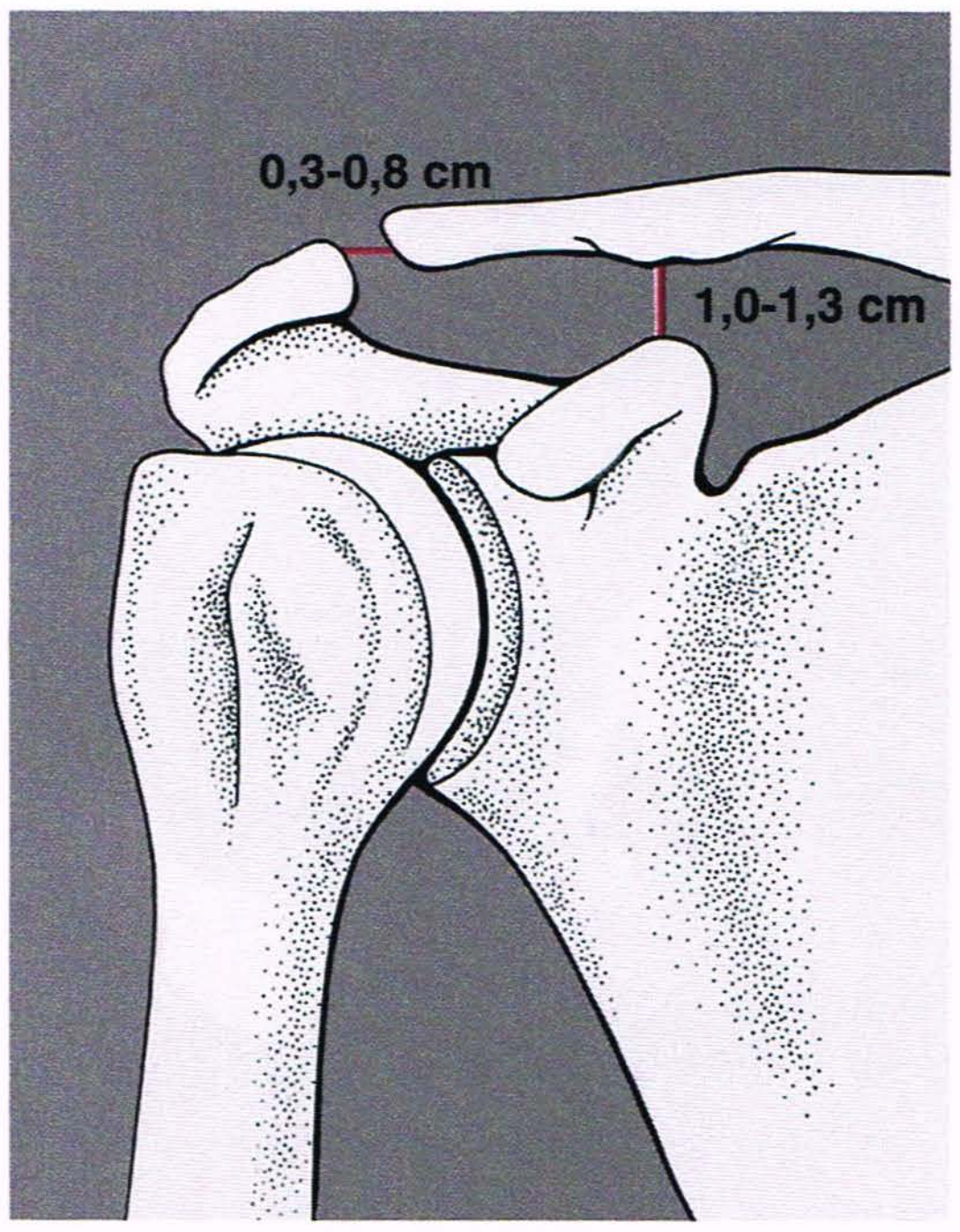

Fig. 5.65 **Medidas normais.** Diagrama esquemático mostra a relação normal entre o processo coracóide e a face inferior da clavícula e a largura normal do espaço articular na articulação acromioclavicular.

A suspeita de luxação acromioclavicular é prontamente avaliada na incidência ântero-posterior do ombro obtida com uma angulação cefálica de 15° do tubo de raios X (ver Fig. 5.11). Freqüentemente, é necessário obter uma imagem com estresse nesta incidência, prendendo-se um peso de 2,5 a 4,5 kg a cada antebraço. Um estudo comparativo do ombro oposto é invariavelmente útil.

Os exames radiográficos também podem ser suplementados pela quantificação da separação acromioclavicular com base nas relações normais do processo coracóide, clavícula e acrômio (Fig. 5.65). Normalmente, a distância entre o processo coracóide e a face inferior da clavícula, conhecida como distância coracoclavicular, varia de 1 a 1,3 cm; o espaço articular na articulação da clavícula com o acrômio mede 0,3 a 0,8 cm. O grau de alargamento nestes pontos ajuda a determinar a gravidade da lesão. Um aumento de, por exemplo, 0,5 cm na distância coracoclavicular ou um alargamento da distância em 50% ou mais, comparado com o ombro oposto, é característico de separação acromioclavicular de grau III (Fig. 5.66).

Recentemente, Antonio e colegas introduziram a classificação de lesão da articulação acromioclavicular com o uso da RM. Na *lesão do tipo I*, há uma entorse do ligamento acromioclavicular, porém os ligamentos coracoclaviculares estão intactos. As imagens de RM mostram achados inespecíficos. Na *lesão do tipo II*, há evidência de ruptura do ligamento acromioclavicular, porém o ligamento coracoclavicular está apenas torcido. As imagens por RM mostram edema do ligamento coracoclavicular e continuidade de suas fibras. A extremidade acromial da clavícula e o acrômio também podem exibir edema de medula óssea. Imagens de RM sagitais oblíquas são mais efetivas para demonstrar essa anormalidade. Na *lesão do tipo III*, observa-se luxação completa da articulação acromioclavicular e o ligamento coracoclavicular está roto. Os músculos deltóide e trapézio podem estar separados da extremidade distal da clavícula. As imagens de RM sagitais e coronais oblíquas são mais efetivas para diagnosticar esta lesão. Na *lesão do tipo IV*, a extremidade acromial da clavícula está posteriormente luxada e a escápula está deslocada ântero-inferiormente. A imagem de RM mais

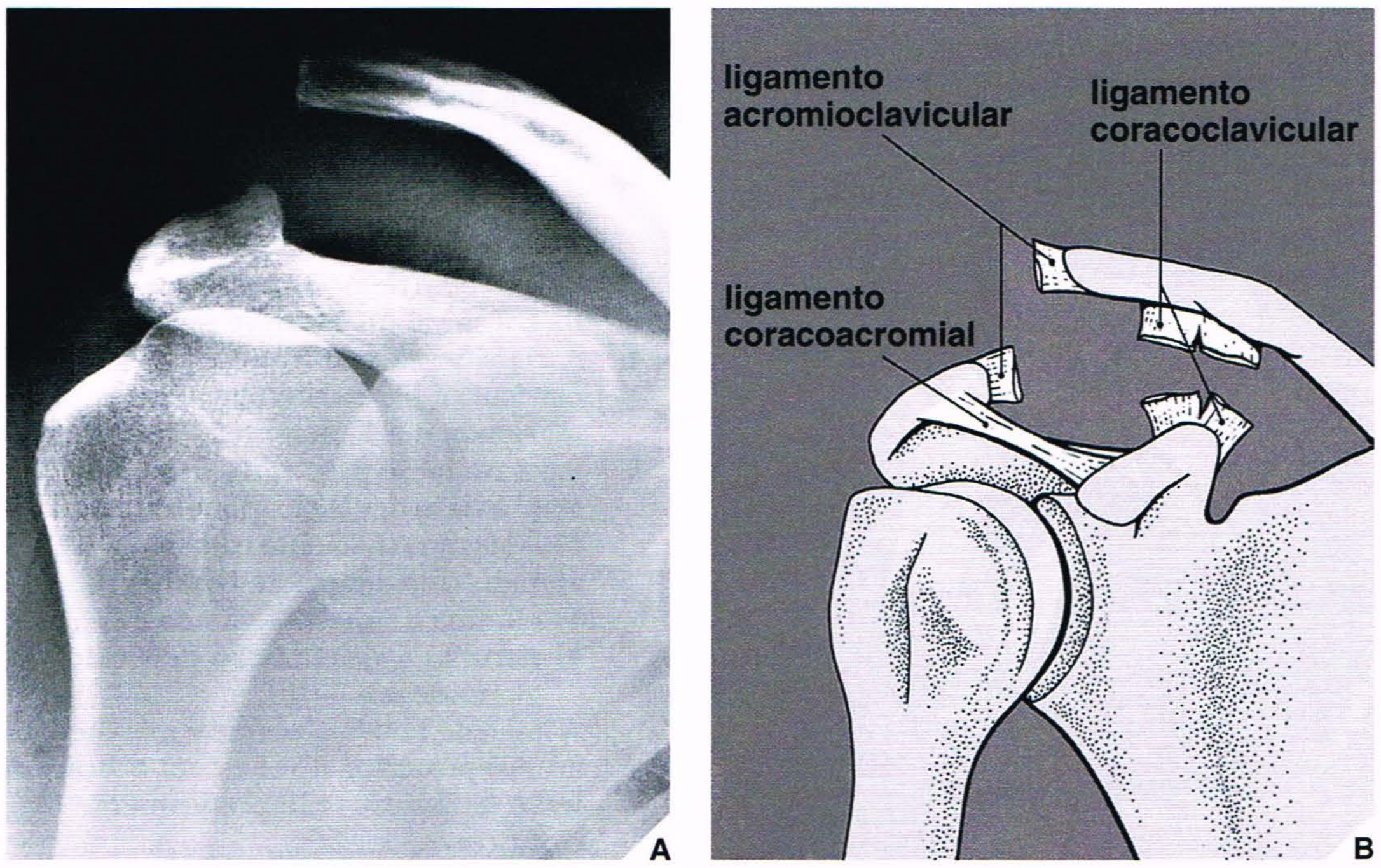

Fig. 5.66 Luxação acromioclavicular. **(A)** Incidência ântero-posterior do ombro mostra deslocamento cefálico aparente da extremidade distal da clavícula e o alargamento da articulação acromioclavicular e da distância coracoclavicular. As deformidades acentuadas observadas aqui, que são características da separação acromioclavicular de grau III (entorse grave), são resultantes da laceração dos ligamentos coracoclavicular e acromioclavicular com conseqüente luxação na articulação acromioclavicular **(B)**.

efetiva para detectar este tipo de lesão é na orientação axial. Na *lesão do tipo V*, os achados são semelhantes aos do tipo III, porém mais graves. As fixações dos músculos trapézio e deltóide na clavícula e no acrômio estão completamente arrancadas, e se observa a queda da escápula inferiormente. A extremidade acromial da clavícula está deslocada cefalicamente. As imagens de RM coronal, axial e sagital oblíqua demonstram bem esta lesão. Na *lesão do tipo VI* — a mais rara —, a extremidade acromial da clavícula está luxada inferiormente na direção do acrômio e do processo coracóide.

Osteólise Pós-traumática da Porção Distal da Clavícula. Após lesão do ombro, como uma entorse da articulação acromioclavicular, a reabsorção da extremidade distal (acromial) da clavícula pode ocasionalmente ocorrer. O processo osteolítico, que está associado a dor leve a moderada, geralmente começa 2 meses após a lesão. Os achados radioló-

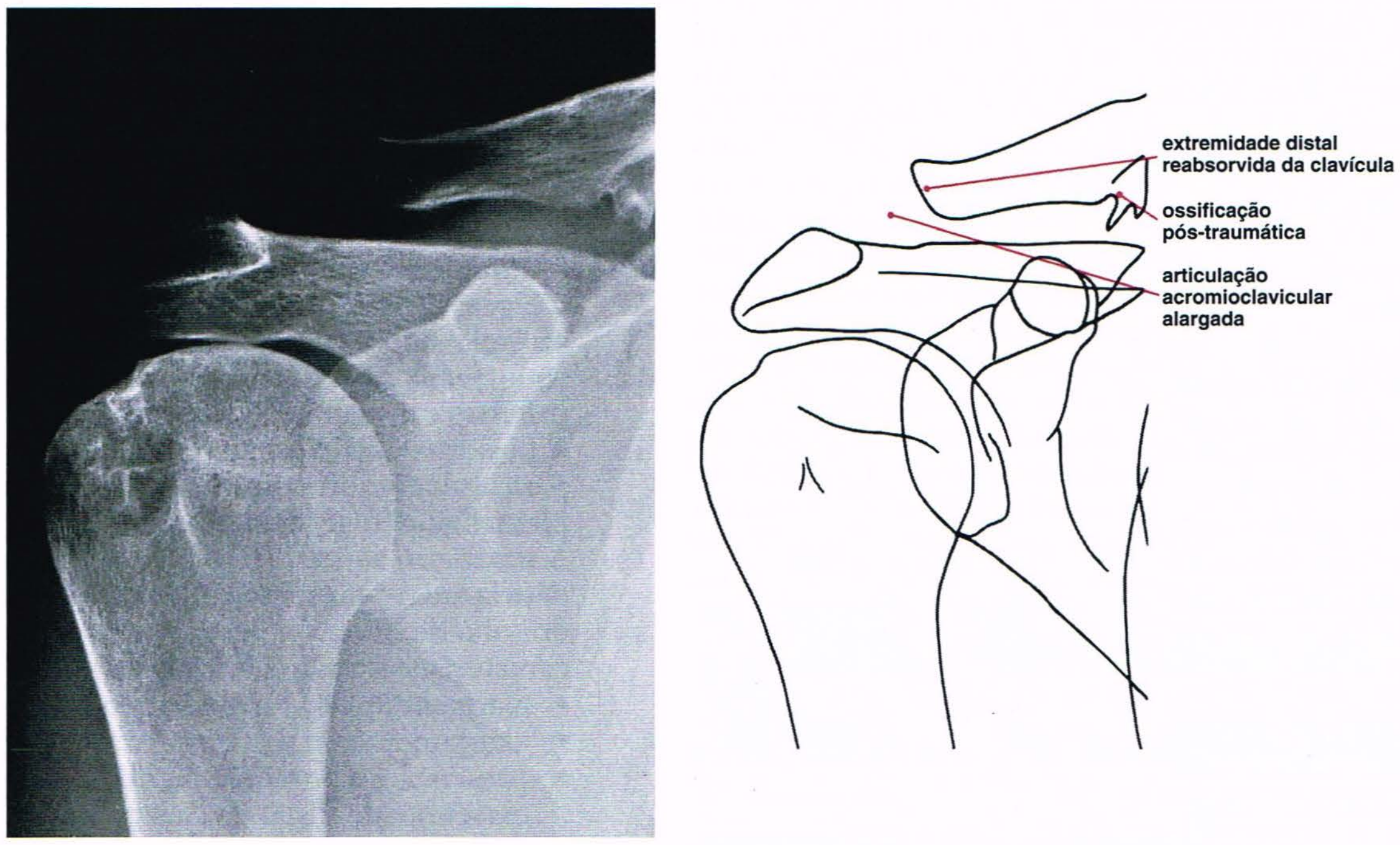

Fig. 5.67 Osteólise pós-traumática. Um homem de 50 anos de idade que há 5 meses sofreu traumatismo no ombro direito em uma queda apresentou-se com queixas de dor enquanto jogava tênis. Incidência ântero-posterior do ombro mostra alargamento acentuado da articulação acromioclavicular secundário à reabsorção da extremidade distal da clavícula — aspectos radiográficos típicos de osteólise pós-traumática. Observe também a ossificação pós-traumática na inserção do ligamento coracoclavicular.

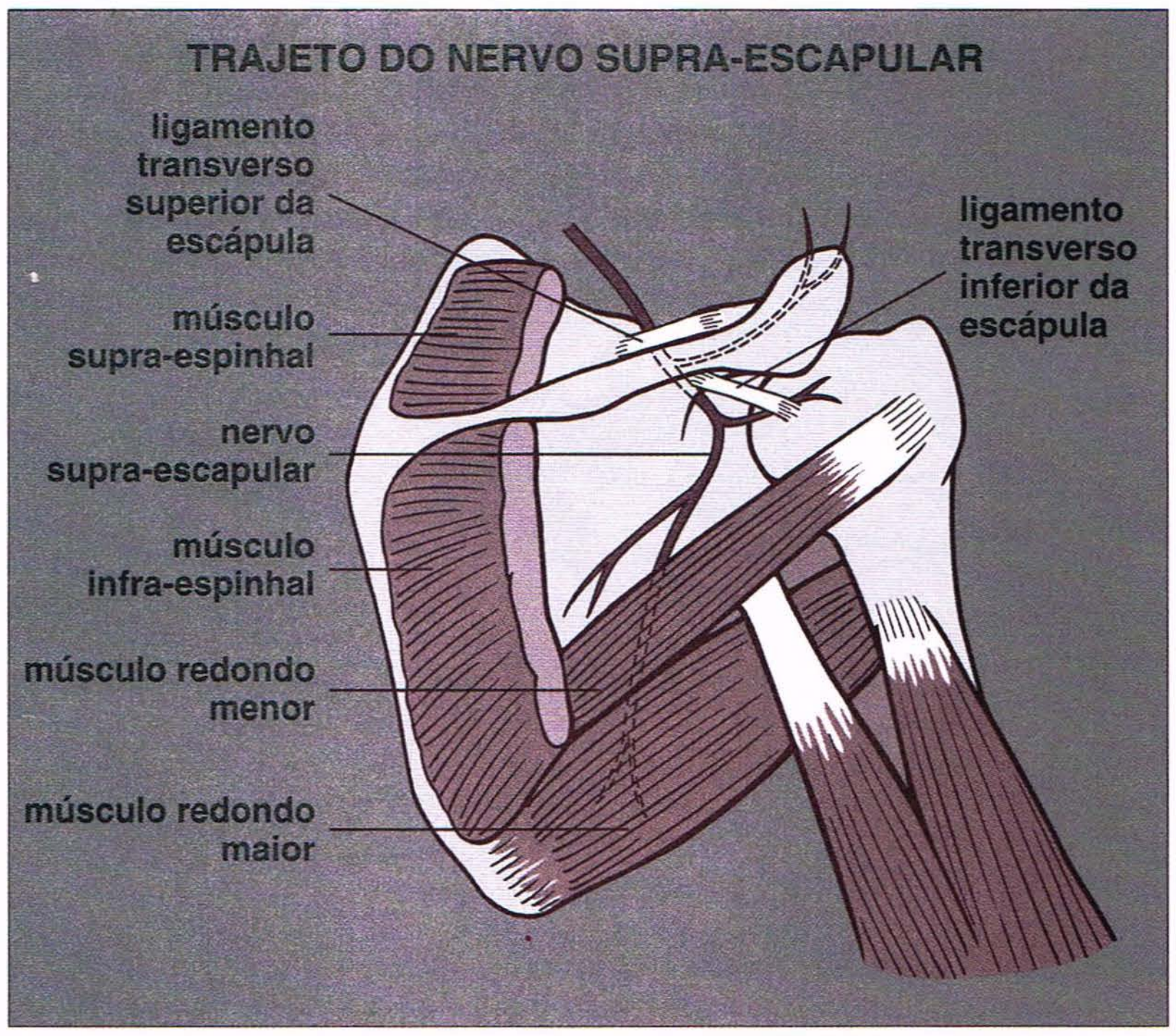

Fig. 5.68 **Nervo supra-escapular.** Trajeto do nervo supra-escapular observado da face posterior da escápula direita.

gicos iniciais consistem em edema de tecidos moles e osteoporose periarticular. Em seu estágio avançado, a reabsorção da extremidade distal da clavícula resulta em alargamento acentuado da articulação acromioclavicular (Fig. 5.67).

Síndrome do Nervo Supra-escapular. O nervo supra-escapular segue um percurso dentro das incisuras escapulares espinoglenóide e supra-escapular. Trata-se de um nervo misto — motor e sensorial — que fornece fibras motoras aos músculos supra-espinhal e infra-espinhal e transporta fibras de sensibilidade dolorosa das articulações glenoumeral e acromioclavicular. Uma entidade clínica raramente diagnosticada, a síndrome do nervo supra-escapular, resulta do aprisionamento ou comprometimento deste nervo em algum ponto de seu trajeto (Fig. 5.68). A maioria dos pacientes relata dor inespecífica no ombro, pescoço, parte anterior do tórax, ou em uma combinação destes sítios anatômicos. Posteriormente, astenia e atrofia intensas dos músculos supra-espinhal e infra-espinhal podem ocorrer. Várias causas de lesão ou aprisionamento do nervo supra-escapular foram relatadas, incluindo fratura da escápula ou do úmero, luxação anterior do ombro, espessamento dos ligamentos transversos da escápula, tendinite do manguito rotador e vários tumores malignos e benignos. Destes últimos, a massa mais comumente encontrada é um gânglio localizado na incisura espinoglenoidal (da escápula). A técnica mais eficaz para diagnosticar a síndrome do nervo supra-escapular é a RM. Esta modalidade pode distinguir diferentes fatores etiológicos responsáveis pela síndrome e fornecer informações anatômicas, além de demonstrar atrofia dos músculos espinhosos. Também pode excluir outras causas de ombro doloroso, como a ruptura do manguito rotador.

ASPECTOS PRÁTICOS A SEREM LEMBRADOS

1. As fraturas da porção proximal do úmero podem ser avaliadas nas incidências ântero-posterior, transescapular e transtorácica lateral. Esta última incidência:
   - fornece uma imagem lateral verdadeira da porção proximal do úmero
   - permite a avaliação suficiente do grau de deslocamento ou angulação desses fragmentos.
2. A classificação em quatro segmentos de Neer baseada na presença ou ausência de deslocamento dos quatro fragmentos principais é uma forma prática e eficaz de avaliar as fraturas da porção proximal do úmero.
3. As fraturas da escápula, sobretudo se cominutivas e com deslocamento, são mais bem avaliadas na incidência transescapular (ou Y). Se houver dúvida quanto ao diagnóstico, ou a fratura não puder ser bem demonstrada pela radiografia convencional, tomografia triespiral ou TC deve ser realizada.
4. A classificação de fraturas de Neer da extremidade acromial da clavícula é baseada no local e direção da linha de fratura e na integridade dos ligamentos.
5. Para avaliação precisa da articulação do ombro e melhor demonstração da articulação glenoumeral, a incidência ântero-posterior obtida com o paciente rodado em cerca de 40° na direção do lado afetado (incidência de Grashey):
   - elimina a superposição da cabeça do úmero e fossa glenoidal
   - permite a visualização do espaço articular glenoumeral e da glenóide em perfil.
6. A lesão de Hill-Sachs, que é mais bem demonstrada na incidência ântero-posterior obtida com o braço rodado internamente, e a lesão de Bankart são praticamente diagnósticas de luxação anterior prévia.
7. A fratura por compressão (sinal do canalete) da face ântero-medial da cabeça do úmero é uma seqüela comum de luxação posterior. A incidência ântero-posterior obtida com o braço rodado externamente mostra de pronto este achado.
8. As características da síndrome de impacção na RM incluem:
   - alterações císticas e escleróticas na tuberosidade maior
   - edema perimuscular e peritendinoso
   - espessamento (ou derrame) da bolsa subacromial
   - adelgaçamento do tendão do supra-espinhal
   - sinal de intensidade elevada no tendão (nas imagens ponderadas em T2)
   - esporão subacromial.
9. A ruptura do manguito rotador pode ser avaliada efetivamente por artrografia contrastada. A opacificação do complexo de bolsas subacromial–subdeltóide é diagnóstica desta lesão.
10. As características da ruptura do manguito rotador no estudo por RM incluem:
    - descontinuidade dos tendões do manguito rotador
    - sinal de intensidade elevada na estrutura do tendão (imagens ponderadas em T2)
    - retração da junção musculotendinosa dos músculos espinhais
    - atrofia do músculo supra-espinhal e infiltração por gordura
    - obliteração da linha de gordura subacromial–subdeltóide (nas imagens ponderadas em T1)
    - líquido no complexo de bolsas subacromial–subdeltóide.
11. Imagens de RM sagitais oblíquas são úteis para mostrar três tipos de acrômio: tipo 1, plano; tipo 2, suavemente curvo; tipo 3, em gancho.
12. As imagens de RM axiais são úteis para demonstrar três tipos de inserção capsular anterior à escápula.
13. A posição ABRE do braço (abdução e rotação externa) é efetiva para avaliar anormalidades sutis do lábio cartilaginoso e do complexo ligamentar labial durante artrografia por RM.
14. A separação acromioclavicular é mais bem demonstrada na incidência ântero-posterior sob estresse com angulação cefálica de 15° do tubo de raios X e pesos atados aos antebraços do paciente. As características radiológicas deste distúrbio incluem:
    - alargamento do espaço articular acromioclavicular
    - alargamento da distância corococlavicular
    - presença ou ausência de deslocamento cefálico aparente da extremidade distal da clavícula.
15. A síndrome do nervo supra-escapular resulta do aprisionamento deste nervo causado por vários processos patológicos, incluindo a fratura da escápula ou do úmero, luxação anterior do ombro, tendonite do manguito rotador e tumores benignos ou malignos. A RM é a técnica ideal para diagnosticar esta síndrome.

LEITURAS SUGERIDAS

Adams JC. *Outline of fractures including joint injuries,* 4th ed. Baltimore: Williams & Wilkins; 1964.

Anderson JE: *Grant's atlas of anatomy,* 8th ed. Baltimore: Williams & Wilkins; 1983.

Antonio GE, Cho JH, Chung CB, Trudell DJ, Resnick D. MR imaging appearance and classification of acromioclavicular joint injury. *AJR Am J Roentgenol* 2003;180:1103–1110.

Arger PH, Oberkircher PE, Miller WT. Lipohemarthrosis. *AJR Am J Roentgenol* 1974;121:97–100.

Bailey RW. Acute and recurrent dislocation of the shoulder. *J Bone Joint Surg [Am]* 1967;49A:767–773.

Bankart A. The pathology and treatment of recurrent dislocation of the shoulder joint. *Br J Surg* 1938;26:23–29.

Beltran J. *MRI musculoskeletal system.* Philadelphia: JB Lippincott; 1990:3.2–3.22; 4.2–4.11.

Beltran J, Bencardino J, Mellado J, Rosenberg ZS, Irish RD. MR arthrography of the shoulder: variants and pitfalls. *Radiographics* 1997;17:1403–1412.

Beltran J, Gray LA, Bools JC, Zuelzer W, Weis LD, Unverferth LJ. Rotator cuff lesions of the shoulder: evaluation by direct sagittal CT arthrography. *Radiology* 1986;160:161–165.

Beltran J, Rosenberg ZS, Chandnani VP, Cuomo F, Beltran S, Rokito A. Glenohumeral instability: evaluation with MR arthrography. *Radiographics* 1997;17:657–673.

Bencardino JT, Beltran J, Rosenberg ZS, et al. Superior labrum anterior-posterior lesions: diagnosis with MR arthrography of the shoulder. *Radiology* 2000;214:267–271.

Bergin D, Schweitzer ME. Indirect magnetic resonance arthrography. *Skeletal Radiol* 2003;10:551–558.

Berquist TH. *Imaging of sports injuries.* Gaithersburg, MD: Aspen Publication, 1992:265–301.

Bigliani LU, Morrison DS, April EW. The morphology of the acromion and its relationship to rotator cuff tears [abstract]. *Orthop Trans* 1986;10:228.

Bigliani LU, Ticker JB, Flatlow EL, Soslowsky LJ, Mow VC. The relationship of acromial architecture to rotator cuff disease. *Clin Sports Med* 1991;10:823–838.

Blum A, Boyer B, Regent D, Simon JM, Claudon M, Mole D. Direct coronal view of the shoulder with arthrographic CT. *Radiology* 1993;188:677–681.

Braunstein EM, O'Connor G. Double-contrast arthrotomography of the shoulder. *J Bone Joint Surg [Am]* 1982;64A:192–195.

Brenner ML, Morrison WB, Carrino JA, et al. Direct MR arthrography of the shoulder: is exercise prior to imaging beneficial or detrimental? *Radiology* 2000;215:491–496.

Bright AS, Torpey B, Magid D, Codd T, McFarland EG. Reliability of radiographic evaluation for acromial morphology. *Skeletal Radiol* 1997;26:718–721.

Brossmann J, Stäbler A, Preidler KW, Trudell D, Resnick D. Sternoclavicular joint: MR imaging-anatomic correlation. *Radiology* 1996;198:193–198.

Burk DL Jr, Karasick D, Mitchell DG, Rifkin MD. MR imaging of the shoulder: correlation with plain radiography. *AJR Am J Roentgenol* 1990;154:549–553.

Carrino JA, McCauley TR, Katz LD, Smith RC, Lange RC. Rotator cuff: evaluation with fast spin-echo versus conventional spin-echo MR imaging. *Radiology* 1997;202:533–539.

Carroll KW, Helms CA. Magnetic resonance imaging of the shoulder: a review of potential sources of diagnostic errors. *Skeletal Radiol* 2002;31:373–383.

Carroll KW, Helms CA, Otte MT, Moelleken SMC, Fritz R. Enlarged spinoglenoid notch veins causing suprascapular nerve compression. *Skeletal Radiol* 2003;32:72–77.

Cartland JP, Crues JV III, Stauffer A, Nottage W, Ryu RKN. MR imaging in the evaluation of SLAP injuries of the shoulder: findings in 10 patients. *AJR Am J Roentgenol* 1992;159:787–792.

Chandnani VP, Yeager TD, DeBerardino T, et al. Glenoid labral tears: prospective evaluation with MR imaging, MR arthrography, and CT arthrography. *AJR Am J Roentgenol* 1993;161:1229–1235.

Chapman MW. Closed intramedullary nailing of the humerus. *Instr Course Lect AAOS* 1983;32:317–324.

Chung CB, Dwek JR, Feng S, Resnick D. MR arthrography of the glenohumeral joint: a tailored approach. *AJR Am J Roentgenol* 2001;177:217–219.

Cisternino SJ, Rogers LF, Stufflebam BC, Kruglik CG. The trough line: a radiographic sign of posterior shoulder dislocation. *AJR Am J Roentgenol* 1978;130:951–954.

Clark JM, Harryman DT. Tendons, ligaments, and capsule of the rotator cuff. *J Bone Joint Surg [Am]* 1992;74A:713–725.

Cone RO, Resnick D, Danzig L. Shoulder impingement syndrome: radiographic evaluation. *Radiology* 1984;150:29–33.

Cummins CA, Bowen M, Anderson K, Messer T. Suprascapular nerve entrapment at the spinoglenoid notch in a professional baseball pitcher. *Am J Sports Med* 1999;27:810–812.

Cvitanic O, Tirman PFJ, Feller JF, Bost FW, Minter J, Carroll KW. Using abduction and external rotation of the shoulder to increase the sensitivity of MR arthrography in revealing tears of the anterior glenoid labrum. *AJR Am J Roentgenol* 1997;169:837–844.

Davies AM. Review: The current role of computed tomographic arthrography of the shoulder. *Clin Radiol* 1991;44:369–375.

Dépelteau H, Bureau NJ, Cardinal E, Aubin B, Brassard P. Arthrography of the shoulder: a simple fluoroscopically guided approach for targeting the rotator cuff interval. *AJR Am J Roentgenology* 2004;182:329–332.

Deutsch AL, Resnick D, Mink JH, et al. Computed and conventional arthrotomography of the glenohumeral joint: normal anatomy and clinical experience. *Radiology* [illegible]

1984;153:603–609.

Emig EW, Schweitzer ME, Karasick D, Lubowitz J. Adhesive capsulitis of the shoulder: MR diagnosis. *AJR Am J Roentgenol* 1995;164:1457–1459.

Epstein RE, Schweitzer ME, Frieman BG, Fenlin JM Jr, Mitchell DG. Hooked acromion: prevalence on MR images of painful shoulders. *Radiology* 1993;187:479–481.

Erickson SJ, Cox IH, Hyde JS, Carrera GF, Strandt JA, Estkowski LD. Effect of tendon orientation on MR imaging signal intensity: a manifestation of the "magic angle" phenomenon. *Radiology* 1991;181:389–392.

Erickson SJ, Fitzgerald SW, Quinn SF, Carrera GF, Black KP, Lawson TL. Long bicipital tendon of the shoulder: normal anatomy and pathologic findings on MR imaging. *AJR Am J Roentgenol* 1992;158:1091–1096.

Farin PU, Jaroma H. Acute traumatic tears of the rotator cuff: value of sonography. *Radiology* 1995;197:269–273.

Farley TE, Neumann CH, Steinbach LS, Jahnke AJ, Petersen SS. Full-thickness tears of the rotator cuff of the shoulder: diagnosis with MR imaging. *AJR Am J Roentgenol* 1992;158:347–351.

Farmer KD, Hughes PM. MR arthrography of the shoulder: fluoroscopically guided technique using a posterior approach. *AJR Am J Roentgenol* 2002;178:433–434.

Farooki S, Seeger LL. MR imaging of sports injuries of the shoulder. *Semin Musculoskel Radiol* 1997;1:51–63.

Flannigan B, Kursunoglu-Brahme S, Snyder S, Karzel R, Del Pizzo W, Resnick D. MR arthrography of the shoulder: comparison with conventional MR imaging. *AJR Am J Roentgenol* 1990;155:829–832.

Fritz RC, Helms CA, Steinbach LS, Genant HK. Suprascapular nerve entrapment: evaluation with MR imaging. *Radiology* 1992;182:437–444.

Gagey N, Ravaud E, Lassau JP. Anatomy of the acromial arch: correlation of anatomy and magnetic resonance imaging. *Surg Radiol Anat* 1993;15:63–70.

Garneau RA, Renfrew DL, Moore TE, el-Khoury GY, Nepola JV, Lemke JH. Glenoid labrum: evaluation with MR imaging. *Radiology* 1991;179:519–522.

Gerscovich EO, Greenspan A. Magnetic resonance imaging in the diagnosis of suprascapular nerve syndrome. *Can Assoc Radiol J* 1993;44:307–309.

Goldman AB. Double contrast shoulder arthrography. In: Freiberger RH, Kaye JJ, eds. *Arthrography.* New York: Appleton-Century-Crofts; 1979:165–188.

Gor DM. The trough line sign. *Radiology* 2002;224:485–486.

Goss TP. Fractures of the scapula. In: Moehring HD, Greenspan A, eds. *Fractures— diagnosis and treatment.* New York: McGraw-Hill; 2000:207–216.

Goss TP. The scapula: coracoid, acromial and avulsion fractures. *Am J Orthop* 1996;25:106–115.

Graichen H, Bonel H, Stammberger T, et al. Three-dimensional analysis of the width of the subacromial space in healthy subjects and patients with impingement syndrome. *AJR Am J Roentgenol* 1999;172:1081–1086.

Griffith JF, Antonio GE, Tong CWC, Ming CK. Anterior shoulder dislocation: quantification of glenoid bone loss with CT. *AJR Am J Roentgenol* 2003;180:1423–1430.

Guntern DV, Pfirrmann CWA, Schmid MR, Zanetti M, Binkert CA, Schneeberger AG, Hodler J. Articular cartilage lesions of the glenohumeral joint: diagnostic effectiveness of MR arthrography and prevalence in patients with subacromial impingement syndrome. *Radiology* 2003;226:165–170.

Haygood TM, Langlotz CP, Kneeland JB, Iannotti JP, Williams GR Jr, Dalinka MK. Categorization of acromial shape: interobserver variability with MR imaging and conventional radiography. *AJR Am J Roentgenol* 1994;162:1377–1382.

Haynor DR, Shuman WP. Double contrast CT arthrography of the glenoid labrum and shoulder girdle. *Radiographics* 1984;4:411–421.

Hendrix RW. Imaging of fractures of the shoulder girdle and upper extremities. In: Moehring HD, Greenspan A, eds. *Fractures—Diagnosis and Treatment.* New York: McGraw-Hill; 2000:33–46.

Herzog RJ. Magnetic resonance imaging of the shoulder. *J Bone Joint Surg [Am]* 1997;79A:934–953.

Hill HA, Sachs MD. The grooved defect of the humeral head. A frequently unrecognized complication of dislocations of the shoulder joint. *Radiology* 1940;35:690–700.

Hodler J, Kursunoglu-Brahme S, Snyder SJ, et al. Rotator cuff disease: assessment with MR arthrography versus standard MR imaging in 36 patients with arthroscopic confirmation. *Radiology* 1992;182:431–436.

Holt RG, Helms CA, Steinbach L, Neumann C, Munk PL, Genant HK. Magnetic resonance imaging of the shoulder: rationale and current applications. *Skeletal Radiol* 1990;19:5–14.

Hunter JC, Blatz DJ, Escobedo EM. SLAP lesions of the glenoid labrum: CT arthrographic and arthroscopic correlation. *Radiology* 1992;184:513–518.

Jacobson JA, Lin J, Jamadar DA, Hayes CW. Aids to successful shoulder arthrography performed with a fluoroscopically guided anterior approach. *Radiographics* 2003;23:373–379.

Jee W-H, McCauley TR, Katz LD, Matheny JM, Ruwe PA, Daigneault JP. Superior labral anterior posterior (SLAP) lesions of the glenoid labrum: reliability and accuracy of MR arthrography for diagnosis. *Radiology* 2001;218:127–132.

Jordan LK, Kenter K, Griffiths HL. Relationship between MRI and clinical findings in the acromioclavicular joint. *Skeletal Radiol* 2002;31:516–521.

Kaplan PA, Bryans KC, Davick JP, Otte M, Stinson WW, Dussault RG. MR imaging of the normal shoulder: variants and pitfalls. *Radiology* 1992;184:519–524.

Kaplan PA, Helms CA, Dussault R, Anderson MW, Major NM. *Musculoskeletal MRI.* Philadelphia: WB Saunders; 2001:175–223.

Kaplan PA, Resnick D. Stress-induced osteolysis of the clavicle. *Radiology* 1986;158:139–140.

Keats TE, Pope TL Jr. The acromioclavicular joint: normal variation and the diagnosis

of dislocation. *Skeletal Radiol* 1988;17:159–162.

Kilcoyne RF. Imaging choices in the shoulder impingement syndrome. *Appl Radiol* 1993;22:59–62.

Kilcoyne RF, Shuman WP, Matsen FA III, Morris M, Rockwood CA. The Neer classification of displaced proximal humeral fractures: spectrum of findings on plain radiographs and CT scans. *AJR Am J Roentgenol* 1990;154:1029–1033.

Killoran PJ, Marcove RC, Freiberger RH. Shoulder arthrography. *AJR Am J Roentgenol* 1968;103:658–668.

Klein MA, Miro PA, Spreitzer AM, Carrera GF. MR imaging of the normal sternoclavicular joint: spectrum of findings. *AJR Am J Roentgenol* 1995;164:391–393.

Kleinman PK, Kanzaria PK, Goss TP, Pappas AM. Axillary arthrotomography of the glenoid labrum. *AJR Am J Roentgenol* 1984;141:993–999.

Kneeland JB, Middleton WD, Carrera GF, et al. MR imaging of the shoulder: diagnosis of rotator cuff tears. *AJR Am J Roentgenol* 1987;149:333–337.

Kornguth PJ, Salazar AM. The apical oblique view of the shoulder: its usefulness in acute trauma. *AJR Am J Roentgenol* 1988;151:539–541.

Kreitner K-F, Botchen K, Rude J, Bittinger F, Krummenauer F, Thelen M. Superior labrum and labral-bicipital complex: MR imaging with pathologic-anatomic and histologic correlation. *AJR Am J Roentgenol* 1998;170:599–605.

Kursunoglu-Brahme S, Resnick D. Magnetic resonance imaging of the shoulder. *Radiol Clin North Am* 1990;28:941–954.

Kwak SM, Brown RR, Trudell D, Resnick D. Glenohumeral joint: comparison of shoulder positions at MR arthrography. *Radiology* 1998;208:375–380.

Lee JHE, van Raalte V, Malian V. Diagnosis of SLAP lesions with Grashey-view arthrography. *Skeletal Radiol* 2003;32:388–395.

Legan JM, Burkhard TK, Goff WB II, et al. Tears of the glenoid labrum: MR imaging of 88 arthroscopically confirmed cases. *Radiology* 1991;179:241–246.

Liou JTS, Wilson AJ, Totty WG, Brown JJ. The normal shoulder: common variations that simulate pathologic conditions at MR imaging. *Radiology* 1993;186:435–442.

Loehr SP, Pope TL Jr, Martin DF, et al. Three-dimensional MRI of the glenoid labrum. *Skeletal Radiol* 1995;24:117–121.

Ly JQ, Beall DP, Sanders TG. MR imaging of glenohumeral instability. *AJR Am J Roentgenol* 2003;181:203–213.

Mason BJ, Kier R, Bindleglass DF. Occult fractures of the greater tuberosity of the humerus: radiographic and MR imaging findings. *AJR Am J Roentgenol* 1999;172:469–473.

Massengill AD, Seeger LL, Yao L, et al. Labrocapsular ligamentous complex of the shoulder: normal anatomy, anatomic variations, and pitfalls of MR imaging and MR arthrography. *Radiographics* 1994;14:1211–1223.

McCauley TR, Pope CF, Jokl P. Normal and abnormal glenoid labrum: assessment with multiplanar gradient-echo MR imaging. *Radiology* 1992;183:35–37.

McGlynn FJ, El-Khoury GY, Albright JP. Arthrotomography of the glenoid labrum in shoulder instability. *J Bone Joint Surg [Am]* 1982;64A:506–518.

McNiesh LM, Callaghan JJ. CT arthrography of the shoulder: variations of the glenoid labrum. *AJR Am J Roentgenol* 1987;149:963–966.

Meyer SJF, Dalinka MK. Magnetic resonance imaging of the shoulder. *Orthop Clin North Am* 1990;21:497–513.

Middleton WD, Lauson TL. *Anatomy and MRI of the joints.* New York: Raven Press; 1989.

Miner Haygood T, Langlotz CP, Kneeland JB, Iannotti JP, Williams GR Jr, Dalinka MK. Categorization of acromial shape: interobserver variability with MR imaging and conventional radiography. *AJR Am J Roentgenol* 1994;162:1377–1382.

Mink JH, Harris E, Rappaport M. Rotator cuff tears: evaluation using double-contrast shoulder arthrography. *Radiology* 1985;157:621–623.

Mirowitz SA. Normal rotator cuff: MR imaging with conventional and fat-suppression techniques. *Radiology* 1991;180:735–740.

Mitchell MJ, Causey G, Berthoty DP, Sartoris DJ, Resnick D. Peribursal fat plane of the shoulder: anatomic study and clinical experience. *Radiology* 1988;168:699–704.

Mohana-Borges AVR, Chung CB, Resnick D. Superior labral anteroposterior tear: classification and diagnosis on MRI and MR arthrography. *AJR Am J Roentgenol* 2003;181:1449–1462.

Mohana-Borges AVR, Chung CB, Resnick D. MR imaging and MR arthrography of the postoperative shoulder: spectrum of normal and abnormal findings. *Radiographics* 2004;24:69–85.

Monu JUV, Pope TL Jr, Chabon SJ, Vanarthos WJ. MR diagnosis of superior labral anterior posterior (SLAP) injuries of the glenoid labrum: value of routine imaging without intraarticular injection of contrast material. *AJR Am J Roentgenol* 1994;163:1425–1429.

Morrison DS, Bigliani LU. The clinical significance of variation in acromial morphology [abstract]. *Orthop Trans* 1987;11:234.

Müller ME, Allgower M, Schneider R, Willenegger H. *Manual of internal fixation, techniques recommended by the AO Group,* 2nd ed. Berlin: Springer-Verlag; 1979.

Murphey MD. Computed radiography in the musculoskeletal imaging. *Semin Roentgenol* 1997;32:64–76.

Neer CS. Displaced proximal humeral fractures. I. Classification and evaluation. *J Bone Joint Surg [Am]* 1970;52A:1077–1089.

Neer CS, Rockwood CA. Fractures and dislocations of the shoulder. In: Rockwood CA, Green DP, eds. *Fractures.* Philadelphia: JB Lippincott; 1973:585.

Neer CS II. Four-segment classification of displaced proximal humeral fractures. *Instr Course Lect AAOS* 1975;24:160–168.

Neer CS II. Impingement lesions. *Clin Orthop* 1983;173:70–77.

Neer CS II, Rockwood CA Jr. Fractures and dislocations of the shoulder. In: Rockwood CA, Green DP, eds. *Fractures in adults.* Philadelphia: JB Lippincott; 1983:677.

Neumann CH, Holt RG, Steinbach LS, Jahnke AH Jr, Petersen SA. MR imaging of the shoulder: appearance of the supraspinatus tendon in asymptomatic volunteers. *AJR Am J Roentgenol* 1992;158:1281–1287.

Neumann CH, Petersen SA, Jahnke AH. MR imaging of the labral-capsular complex: normal variations. *AJR Am J Roentgenol* 1991;157:1015–1021.

Neviaser TJ. The anterior labroligamentous periosteal sleeve avulsion lesion: a cause of anterior instability of the shoulder. *Arthroscopy* 1993;9:17–21.

Neviaser TJ. The GLAD lesion: another cause of anterior shoulder pain. *Arthroscopy* 1993;9:22–23.

Norwood LA, Barrack R, Jackobson KE. Clinical presentation of complete tears of the rotator cuff. *J Bone Joint Surg [Am]* 1989;71A:499–505.

Palmer WE, Brown JH, Rosenthal DI. Labral-ligamentous complex of the shoulder: evaluation with MR arthrography. *Radiology* 1994;190:645–651.

Palmer WE, Brown JH, Rosenthal DI. Rotator cuff: evaluation with fat-suppressed MR arthrography. *Radiology* 1993;188:683–687.

Palmer WE, Caslowitz PL, Chew FS. MR arthrography of the shoulder: normal intraarticular structures and common abnormalities. *AJR Am J Roentgenol* 1995;164:141–146.

Parsa M, Tuite M, Norris M, Orwin J. MR imaging of rotator cuff tendon tears: comparison of T2*-weighted gradient-echo and conventional dual-echo sequences. *AJR Am J Roentgenol* 1997;168:1519–1524.

Patten RM, Spear RP, Richardson ML. Diagnostic performance of magnetic resonance imaging for the diagnosis of rotator cuff tears using supplemental images in the oblique sagittal plane. *Invest Radiol* 1994;29:87–93.

Pavlov H, Freiberger RH. Fractures and dislocations about the shoulder. *Semin Roentgenol* 1978;13:85–96.

Peh WCG, Farmer THR, Totty WG. Acromial arch shape: assessment with MR imaging. *Radiology* 1995;195:501–505.

Pennes DR. Shoulder joint: arthrographic CT appearance. *Radiology* 1990;175:878–879.

Perthes G. Über Operationen bei habitueller Schulterluxation. *Dtsch Z Chir* 1906;85:199–227.

Pretorius ES, Scott WW Jr, Fishman EK. Acute trauma to the shoulder: role of spiral computed tomographic imaging. *Emerg Radiol* 1995;2:13–17.

Quinn SF, Sheley RC, Demlow TA, Szumowski J. Rotator cuff tendon tears: evaluation with fat-suppressed MR imaging with arthroscopic correlation in 100 patients. *Radiology* 1995;195:497–501.

Rafii M, Firooznia A, Golimbu C, Minkoff J, Bonamo J. CT arthrography of capsular structures of the shoulder. *AJR Am J Roentgenol* 1986;146:361–367.

Rafii M, Firooznia H, Golimbu C, Weinreb J. Magnetic resonance imaging of glenohumeral instability. *MRI Clin North Am* 1993;1:87–104.

Rafii M, Firooznia H, Sherman O, et al. Rotator cuff lesions: signal patterns at MR imaging. *Radiology* 1990;177:817–823.

Rafii M, Minkoff J. Advanced arthrography of the shoulder with CT and MR imaging. *Radiol Clin North Am* 1998;36:609–633.

Recht MP, Resnick D. Magnetic resonance-imaging studies of the shoulder. Diagnosis of lesions of the rotator cuff. *J Bone Joint Surg [Am]* 1993;75A:1244–1253.

Reinus WR, Shady KL, Mirowitz SA, Totty WG. MR diagnosis of rotator cuff tears of the shoulder: value of using T2-weighted fat-saturated images. *AJR Am J Roentgenol* 1995;164:1451–1455.

Resnick D. Shoulder pain. *Orthop Clin North Am* 1983;14:81–97.

Resnick D. Shoulder arthrography. *Radiol Clin North Am* 1981;19:243–253.

Resnick D. Internal derangements of joints. In: Resnick D, ed. *Diagnosis of bone and joint disorders,* vol. 5, 3rd ed. Philadelphia: WB Saunders; 1995:2899–3228.

Resnik CS, Deutsch AL, Resnick D, et al. Arthrotomography of the shoulder. *Radiographics* 1984;4:963–976.

Richards RD, Sartoris DJ, Pathria MN, Resnick D. Hill-Sachs lesion and normal humeral groove: MR imaging features allowing their differentiation. *Radiology* 1994;190:665–668.

Rogers LF. The shoulder and humeral shaft. In: Rogers LF, ed. *Radiology of skeletal trauma,* 2nd ed. New York: Churchill Livingstone; 1992:732–740.

Sanders TG, Tirman PFJ, Linares R, Feller JF, Richardson R. The glenolabral articular disruption lesion: MR arthrography with arthroscopic correlation. *AJR Am J Roentgenol* 1999;172:171–175.

Schulte-Altedorneburg G, Gebhard M, Wohlgemuth WA, Fischer W, Zentner J, Wegener R, Balzer T, Bohndorf K. MR arthrography: pharmacology, efficacy and safety in clinical trials. *Skeletal Radiol* 2003;32:1–12.

Seeger LL, Gold RH, Bassett LW. Shoulder instability: evaluation with MR imaging. *Radiology* 1988;168:695–697.

Seeger LL, Gold RH, Bassett LW, Ellman H. Shoulder impingement syndrome: MR findings in 53 shoulders. *AJR Am J Roentgenol* 1988;150:343–347.

Shuman WP. Gladolinium MR arthrography of the rotator cuff. *Semin Musculoskel Radiol* 1998;2:377–384.

Simons P, Joekes E, Nelissen RGHH, Bloem JL. Posterior labrocapsular periosteal sleeve avulsion complicating locked posterior shoulder dislocation. *Skeletal Radiol* 1998;27:588–590.

Singson RD, Feldman F, Bigliani LU. CT arthrographic patterns in recurrent glenohumeral instability. *AJR Am J Roentgenol* 1987;149:749–753.

Singson RD, Hoang T, Dan S, Friedman M. MR evaluation of rotator cuff pathology using T2-weighted fast spin-echo technique with and without fat suppression. *AJR Am J Roentgenol* 1996;166:1061–1065.

Slivka J, Resnick D. An improved radiographic view of the glenohumeral joint. *J Can Assoc Radiol* 1979;30:83–85.

Smith AM, McCauley TR, Jokl P. SLAP lesions of the glenoid labrum diagnosed with MR imaging. *Skeletal Radiol* 1993;22:507–510.

Snyder SJ, Karzel RP, Del Pizzo W, Ferkel RD, Friedman MJ. SLAP lesions of the shoulder. *Arthroscopy* 1990;6:274–279.
Steinbach LS. Rotator cuff disease. In: Steinbach LS, Tirman PFJ, Peterfy CG, Feller JF, eds. *Shoulder magnetic resonance imaging.* Philadelphia: Lippincott–Raven Publishers; 1998:99–133.
Stevens KJ, Preston BJ, Wallace WA, Kerslake RW. CT imaging and three-dimensional reconstructions of shoulders with anterior glenohumeral instability. *Clin Anat* 1999;12:326–336.
Stiles RG, Otte MT. Imaging of the shoulder. *Radiology* 1993;188:603–613.
Stiles RG, Resnick D, Sartoris DJ, Anare MP. Rotator cuff disruption: diagnosis with digital arthrography. *Radiology* 1988;168:705–707.
Stoller DW, Fritz RC. Magnetic resonance imaging of impingement and rotator cuff tears. *MRI Clin North Am* 1993;1:47–63.
Stoller DW, Genant HK. The joints. In: Moss AA, Gamsu G, Genant HK, eds. *Computed tomography of the body with magnetic resonance imaging,* 2nd ed. Philadelphia: WB Saunders; 1992:435–475.
Tirman PFJ. Glenohumeral instability. In: Steinbach LS, Tirman PFJ, Peterfy CG, Feller JF, eds. *Shoulder magnetic resonance imaging.* Philadelphia: Lippincott–Raven Publishers; 1998:135–167.
Tirman PFJ, Bost FW, Garvin GJ, et al. Posterosuperior glenoid impingement of the shoulder: findings at MR imaging and MR arthrography with arthroscopic correlation. *Radiology* 1994;193:431–436.
Tirman PFJ, Feller JF, Palmer WE, Carroll KW, Steinbach LS, Cox I. The Buford complex—a variation of normal shoulder anatomy: MR arthrographic imaging features. *AJR Am J Roentgenol* 1996;166:869–873.
Tirman PFJ, Palmer WE, Feller JF. MR arthrography of the shoulder. *MRI Clin North Am* 1997;5:811–839.
Torchia ME. Fractures of the humeral head and neck. In: Moehring HD, Greenspan A, eds. *Fractures—diagnosis and treatment.* New York: McGraw-Hill; 2000:217–224.
Tuite MJ, DeSmet AA, Norris MA, Orwin JF. MR diagnosis of labral tears of the shoulder: value of T2*-weighted gradient-recalled echo images made in external rotation. *AJR Am J Roentgenol* 1995;164:941–944.
Tuite MJ, Rubin D. CT and MR arthrography of the glenoid labroligamentous complex. *Semin Musculoskel Radiol* 1998;2:363–375.
Tung GA, Hou DD. MR arthrography of the posterior labrocapsular complex: relationship with glenohumeral joint alignment and clinical posterior instability. *AJR Am J Roentgenol* 2003;180:369–375.
Turner PJ, O'Connor PJ, Saifuddin A, Williams J, Coral A, Butt WP. Prone oblique positioning for computed tomographic arthrography of the shoulder. *Br J Radiol* 1994;67:835–839.
Vanarthos WJ, Ekman EF, Bohrer SP. Radiographic diagnosis of acromioclavicular joint separation without weight bearing: importance of internal rotation of the arm. *AJR Am J Roentgenol* 1994;162:120–122.
Wenzel WW. The FBI sign. *Rocky Mount Med J* 1972;69:71–72.
Willemsen UF, Wiedemann E, Brunner U, et al. Prospective evaluation of MR arthrography performed with high-volume intraarticular saline enhancement in patients with recurrent anterior dislocations of the shoulder. *AJR Am J Roentgenol* 1998;170:79–84.
Williams MM, Snyder SJ, Buford D. The Buford complex—the cordlike middle glenohumeral ligament and absent anterosuperior labrum complex: a normal anatomic capsulolabral variant. *Arthroscopy* 1994;10:241–247.
Wischer TK, Bradella MA, Genant HK, Stoller DW, Bost FW, Tirman PFJ. Perthes lesion (a variant of the Bankart lesion): MR imaging and MR arthrographic findings with surgical correlation. *AJR Am J Roentgenol* 2002;178:233–237.
Workman TL, Burkhard TK, Resnick D, et al. Hill-Sachs lesion: comparison of detection with MR imaging, radiography, and arthroscopy. *Radiology* 1992;185:847–852.
Yang HP, Ji YL, Sung HM, Jong HM, Bo KY, Sung HH, Resnick D. MR arthrography of the labral capsular ligamentous complex in the shoulder: imaging variations and pitfalls. *AJR Am J Roentgenol* 2000;175:667–672.
Yao L, Seeger LL. Imaging of the shoulder. *Curr Opin Orthop* 1991;2:168–172.
Yu JS, Ashman CJ, Jones G. The POLPSA lesion: MR imaging findings with arthroscopic correlation in patients with posterior instability. *Skeletal Radiol* 2002;31:396–399.
Yu JS, Greenway G, Resnick D. Osteochondral defect of the glenoid fossa: cross-sectional imaging features. *Radiology* 1998;206:35–40.
Zaneti M, Weishaupt D, Jost B, Gerber C, Hodler J. MR imaging for traumatic tears of the rotator cuff: high prevalence of greater tuberosity fractures and subscapularis tendon tears. *AJR Am J Roentgenol* 1999;172:463–467.
Zlatkin MB, Bjorkengren AG, Gylys-Morin V, Resnick D, Sartoris DJ. Cross-sectional imaging of the capsular mechanism of the glenohumeral joint. *AJR Am J Roentgenol* 1988;150:151–158.
Zlatkin MB, Dalinka MK, Kressel HY. Magnetic resonance imaging of the shoulder. *Magn Reson Q* 1989;5:3–22.
Zlatkin MB, Iannotti JP, Roberts MC, et al. Rotator cuff tears: diagnostic performance of MR imaging. *Radiology* 1989;172:223–229.

Snyder SJ, Karzel RP, Del Pizzo W, Ferkel RD, Friedman MJ. SLAP lesions of the shoulder. *Arthroscopy* 1990;6:274–279.

Turner PJ, O'Connor PJ, Saifuddin A, Williams J, Coral A, Butt WP. Prone oblique positioning for [illegible]

CAPÍTULO

6

MEMBRO SUPERIOR II

Cotovelo

Cotovelo

O traumatismo do cotovelo é comum em todas as faixas etárias, mas é freqüente sobretudo quando, ao começarem a andar, as crianças sofrem lesões do cotovelo. Atividades de lazer e atléticas na segunda infância e no início da adolescência também são ocasiões freqüentes de traumatismo. Embora a anamnese e o exame clínico forneçam em geral indícios para o diagnóstico correto, o exame radiológico é indispensável para determinar o tipo de fratura ou luxação, a direção da linha de fratura e a posição dos fragmentos, e também para avaliar lesões concomitantes dos tecidos moles.

Considerações Anatomorradiológicas

A articulação do cotovelo, uma articulação sinovial composta, compreende as articulações umeroulnar (ulnotroclear), umerorradial (radiocapitelar) e radioulnar proximal (Fig. 6.1). É uma articulação do tipo gínglimo com cerca de 150° de flexão a partir da posição de extensão completa. Os movimentos de flexão e extensão no cotovelo ocorrem nas articulações umeroulnar e radiocapitelar. Os músculos bíceps, braquiorradial e braquial são flexores primários do cotovelo, enquanto o músculo tríceps é o extensor da articulação do cotovelo (Fig. 6.2). O movimento rotacional ocorre quando a cabeça do rádio, mantida firmemente pelo ligamento anular da ulna, roda dentro da incisura radial da ulna. As articulações radioulnares proximal e distal permitem 90° de pronação e supinação do antebraço. A estabilidade da articulação é determinada pelo grupo de ligamentos colaterais ulnares do carpo medialmente e pelos ligamentos colaterais radiais do carpo lateralmente (Fig. 6.3). O ligamento colateral ulnar consiste no feixe anterior, que se estende da face ântero-inferior do epicôndilo medial até a margem coronóide medial; no feixe posterior, que se estende da face póstero-inferior do epicôndilo medial até a margem medial do olecrânio; e no feixe transverso, que se estende sobre a incisura, entre o processo coronóide e o olecrânio. O ligamento colateral radial é mais fino que o ligamento colateral ulnar e se insere no ligamento anular, que por sua vez circunda a cabeça do rádio e se fixa às margens anterior e posterior da

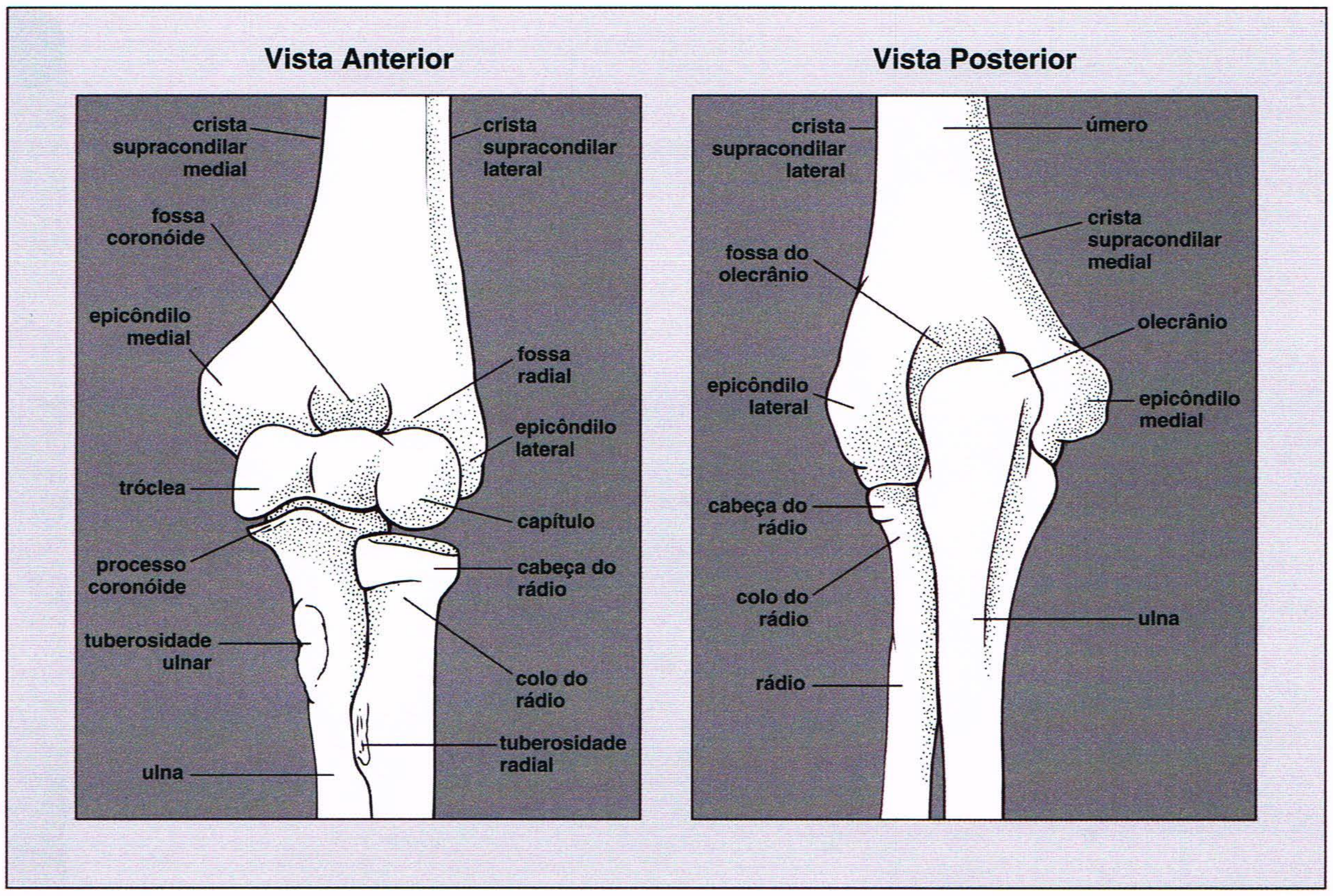

Fig. 6.1 **Estruturas ósseas do cotovelo.** Vistas anterior e posterior da porção distal do úmero e dos terços proximais do rádio e da ulna.

incisura radial da ulna. Uma cápsula fibrosa profunda nas estruturas do ligamento circunda a articulação do cotovelo. A cápsula articular anterior e a sinóvia inserem-se proximalmente às fossas coronóide e radial na face anterior do úmero. A cápsula articular posterior fixa-se ao úmero logo proximal à fossa do olecrânio.

Quando há suspeita de traumatismo do cotovelo, as radiografias são obtidas rotineiramente nas incidências ântero-posterior e lateral, às vezes suplementadas por incidências oblíquas interna e externa.

A incidência *ântero-posterior* geralmente é suficiente para mostrar a lesão dos epicôndilos medial e lateral, da fossa do olecrânio, do capítu-

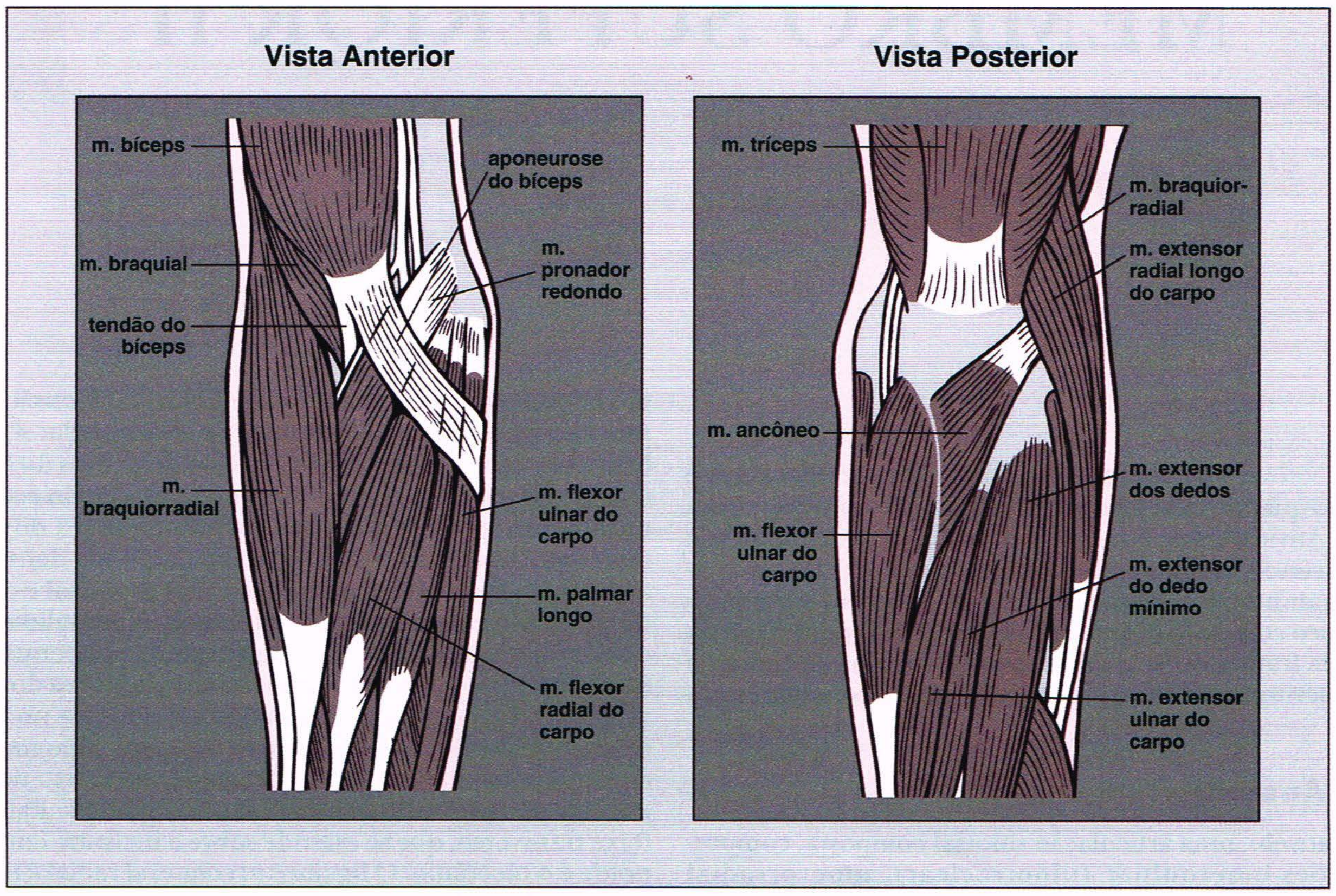

Fig. 6.2 **Músculos do cotovelo.** Vistas anterior e posterior dos músculos da articulação do cotovelo.

Fig. 6.3 Ligamentos do cotovelo. Vistas medial e lateral dos ligamentos da articulação do cotovelo.

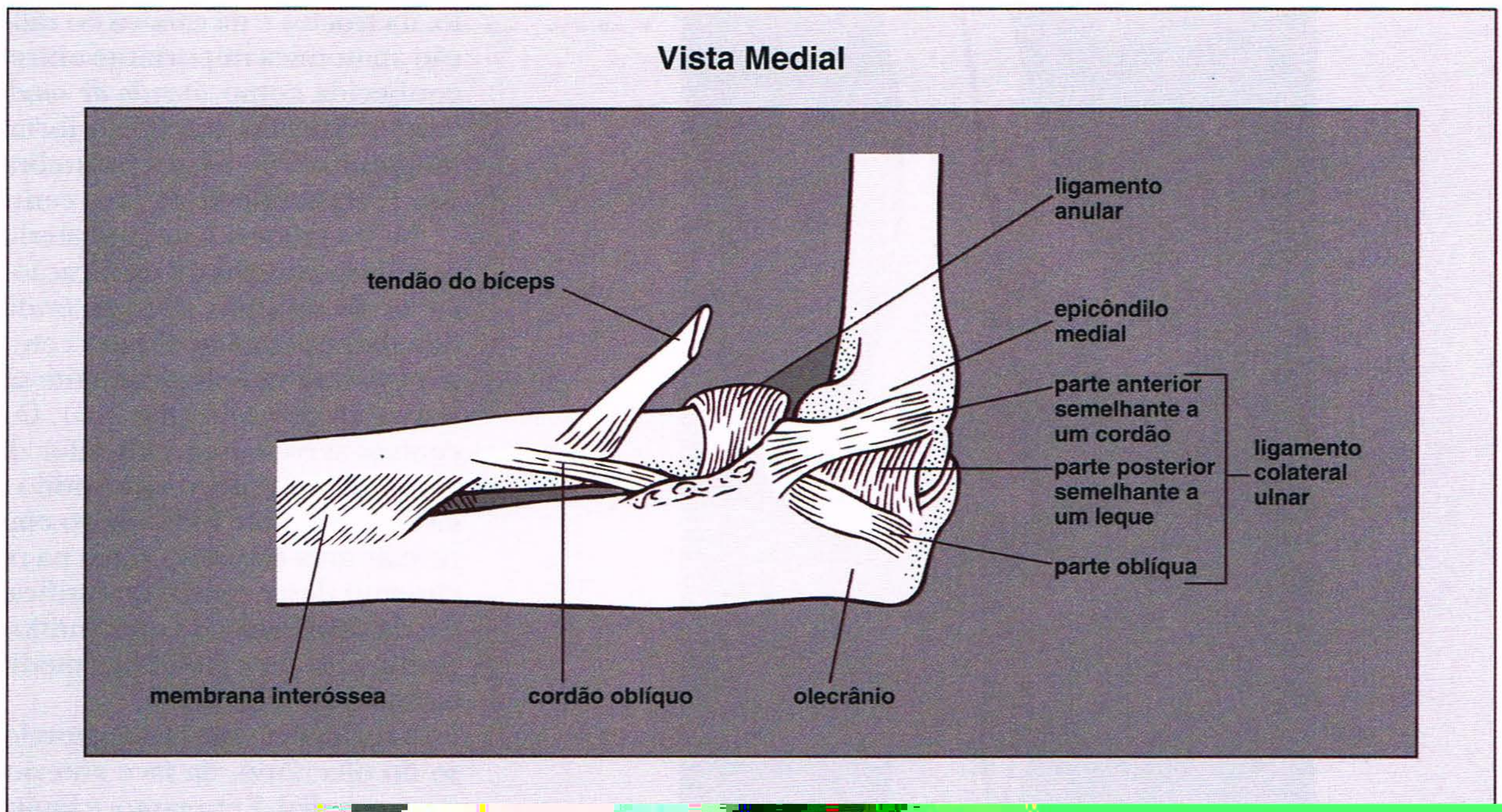

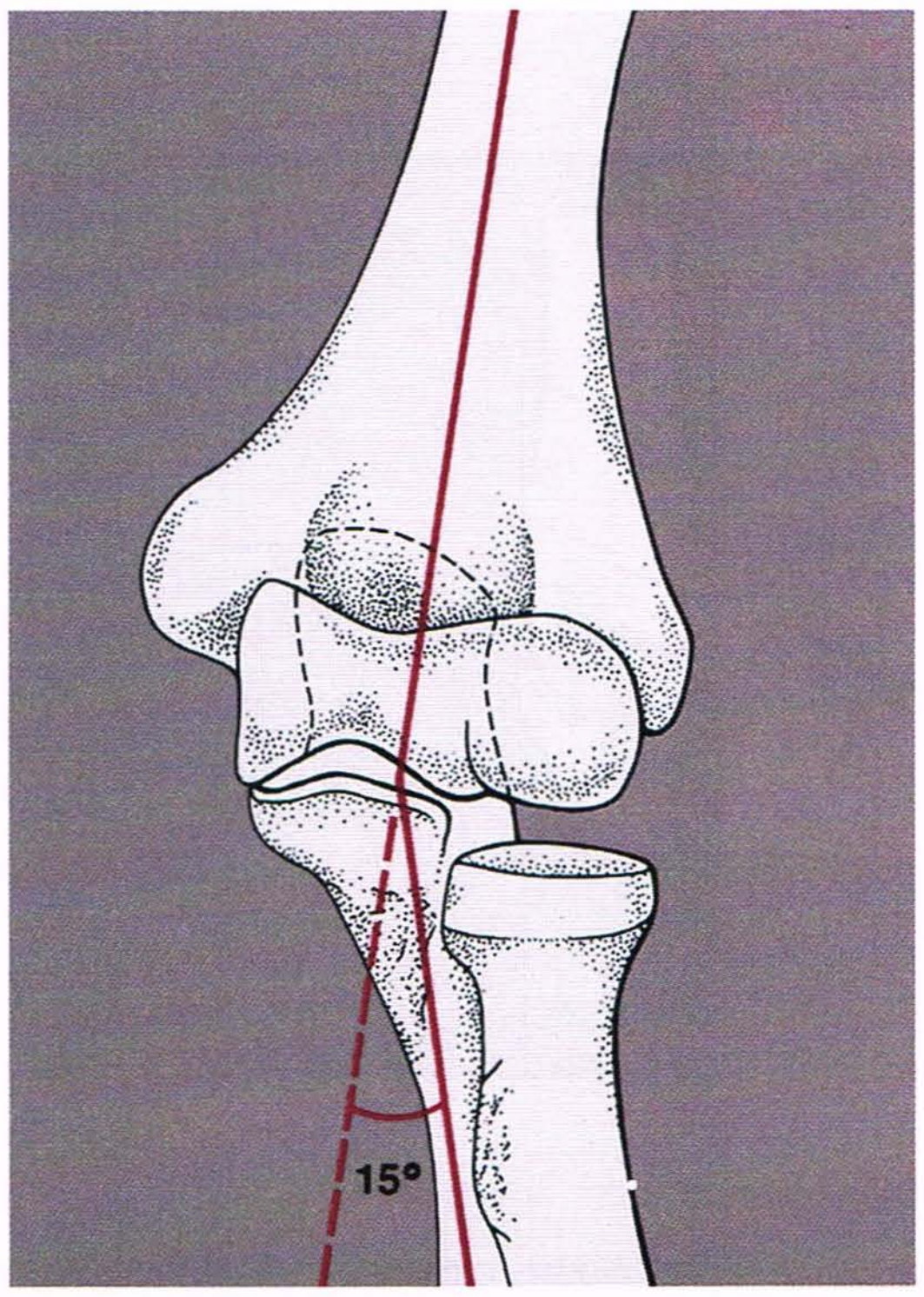

Fig. 6.5 Ângulo de condução. O ângulo formado pelos eixos longitudinais da porção distal do úmero e da porção proximal da ulna constitui o ângulo de condução do antebraço. Normalmente, há um ângulo valgo de 15°.

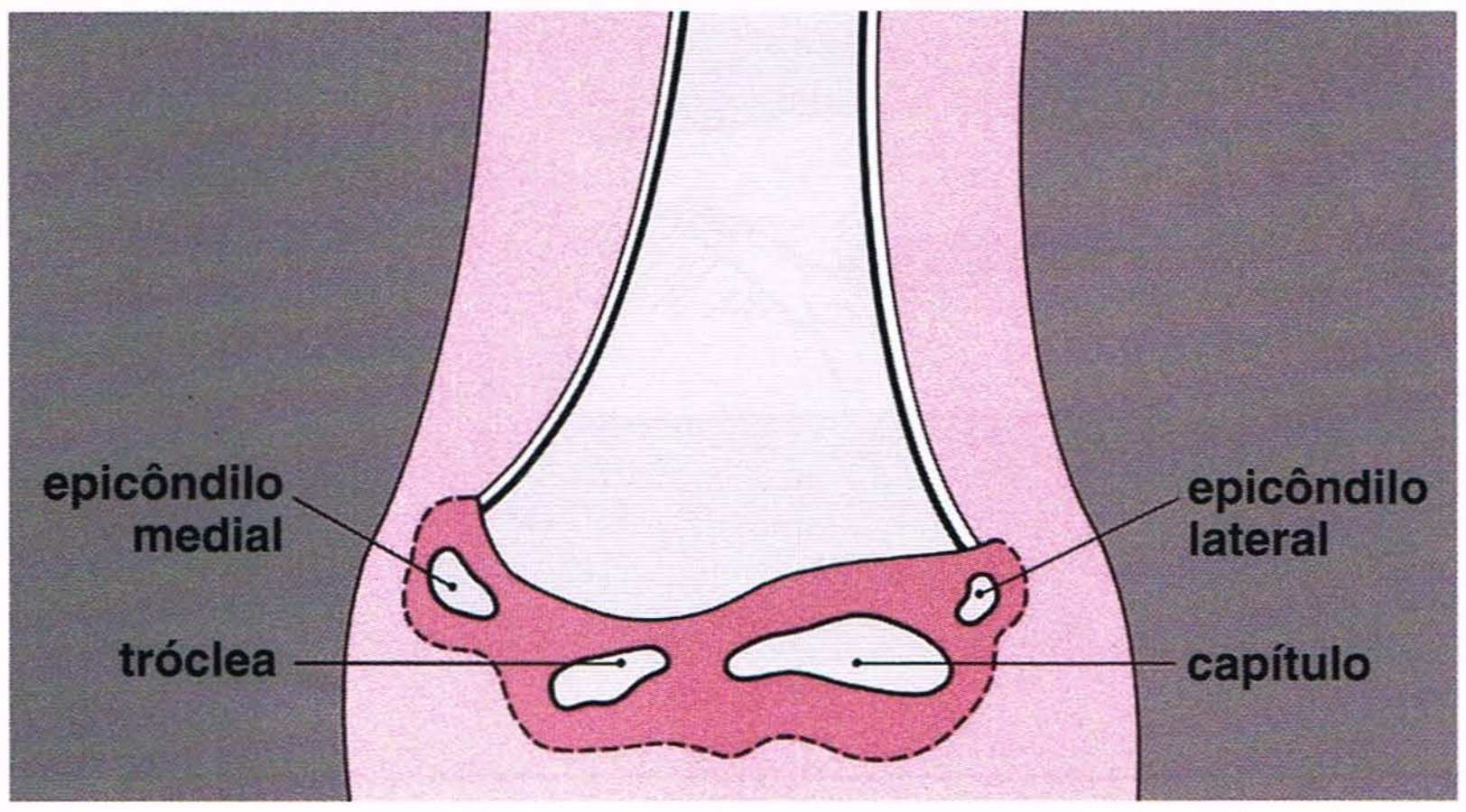

Fig. 6.6 Centros de ossificação da porção distal do úmero. Os centros secundários de ossificação da porção distal do úmero geralmente aparecem na seguinte ordem: o capítulo com 1 a 2 anos de idade, o epicôndilo medial aos 4 anos de idade, a tróclea aos 8 anos de idade e o epicôndilo lateral aos 10 anos de idade.

lo, da tróclea e da cabeça do rádio (Fig. 6.4). Também revela uma relação anatômica importante entre o antebraço e o eixo central do braço, conhecida como *ângulo de condução* (Fig. 6.5). Normalmente, o eixo longitudinal do antebraço forma um ângulo valgo de 15° com o eixo longitudinal do braço; o antebraço portanto é angulado lateralmente, isto é, afastando-se do eixo central do corpo.

Na incidência ântero-posterior em crianças, é essencial reconhecer os quatro centros de ossificação secundários da porção distal do úmero: os do capítulo, dos epicôndilos medial e lateral e da tróclea. A ordem habitual na qual estes centros aparecem e a idade na qual se tornam visíveis radiologicamente são fatores importantes na avaliação das lesões do cotovelo (Fig. 6.6). O deslocamento de qualquer um desses centros serve como indicador diagnóstico do tipo de fratura ou luxação. Por exemplo, o epicôndilo medial sempre se ossifica antes da tróclea. Se o exame radiológico em uma criança entre 4 e 8 anos de idade revelar uma estrutura óssea na região da tróclea (isto é, antes do aparecimento deste centro de ossificação) e não mostrar evidências do centro de ossificação do epicôndilo medial, deve-se supor que o centro de ossificação do epicôndilo medial foi avulsionado e deslocado para a articulação (Fig. 6.7).

A incidência *lateral* do cotovelo permite avaliação suficiente do processo do olecrânio, da face anterior da cabeça do rádio e da articulação umerorradial. Entretanto, é limitada nas informações que pode fornecer, principalmente quanto à metade posterior da cabeça do rádio e do processo coronóide, em face da superposição das estruturas ósseas (Fig. 6.8).

Assim como ocorre com a incidência ântero-posterior, a incidência lateral em crianças revela configurações e relações significativas que, se distorcidas, indicam a presença de anormalidades. A porção distal do úmero em crianças tem aparência angular lembrando um bastão de hóquei, cujo ângulo normalmente mede cerca de 140°. A perda dessa configuração ocorre na fratura supracondilar (Fig. 6.9). Rogers destacou também a importância da posição do capítulo em relação às porções distal do úmero e proximal do rádio. Ele constatou que uma linha desenhada ao longo do eixo longitudinal do rádio proximal passa através do centro do capítulo e que uma linha desenhada ao longo da cortical anterior da porção distal do úmero e esticada para baixo através da articulação cruza o terço médio do capítulo (Fig. 6.10). A ruptura desta relação serve como uma indicação importante da possível presença de fratura ou luxação. Por fim, independentemente da idade do paciente, o deslocamento das posições normais dos coxins de gordura do cotovelo também fornece um indício diagnóstico útil da presença de fratura. Normalmente, o coxim gorduroso posterior, que se situa profundamente na fossa do olecrânio, não é visível na incidência lateral. Quando este se torna visível e o coxim gorduroso anterior aparece deslocado — sinal do coxim de gordura positivo (Fig. 6.11; ver Fig. 4.33) — a linha de fratura deve ser mostrada.

A *incidência da cabeça do rádio–capítulo* é uma variante da incidência lateral, que foi introduzida pelo autor em 1982. Por superar a principal limitação da incidência lateral padronizada por projetar a cabeça do rádio ventralmente, sem superposição pelo processo coronóide, mostrou ser uma técnica particularmente eficaz. Além da cabeça do rádio,

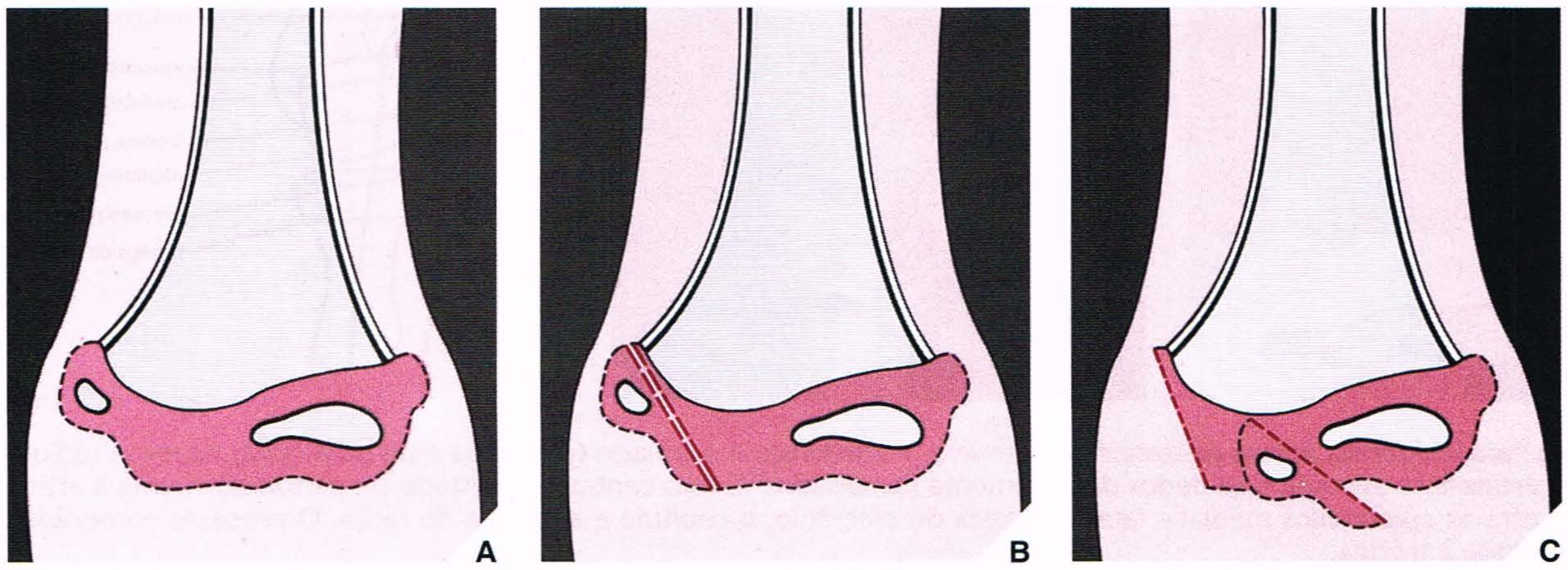

Fig. 6.7 Fratura do epicôndilo medial. Deslocamento do centro de ossificação do epicôndilo medial secundário à fratura **(A)** e **(B)** pode mimetizar a imagem normal do centro de ossificação da tróclea **(C)**.

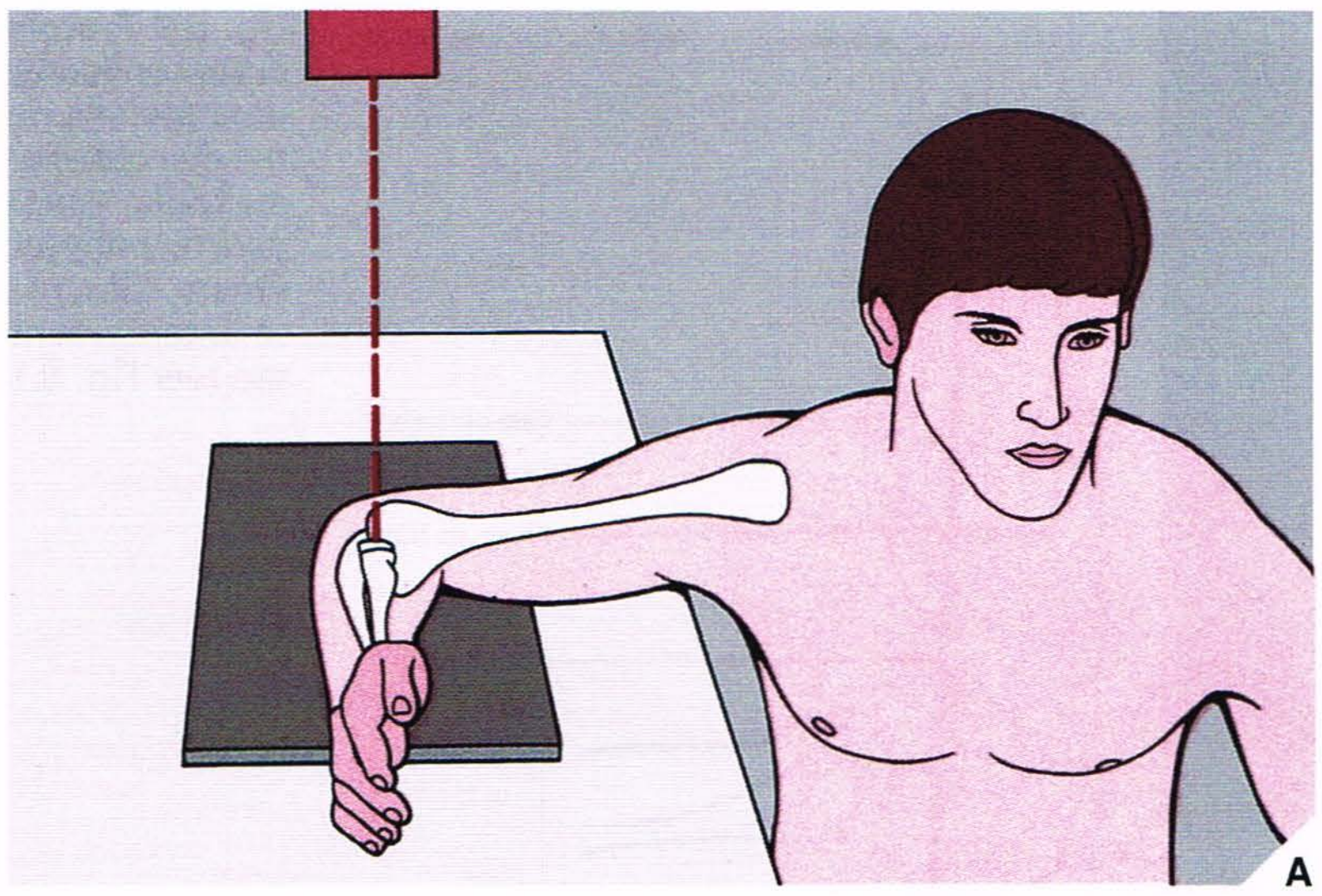

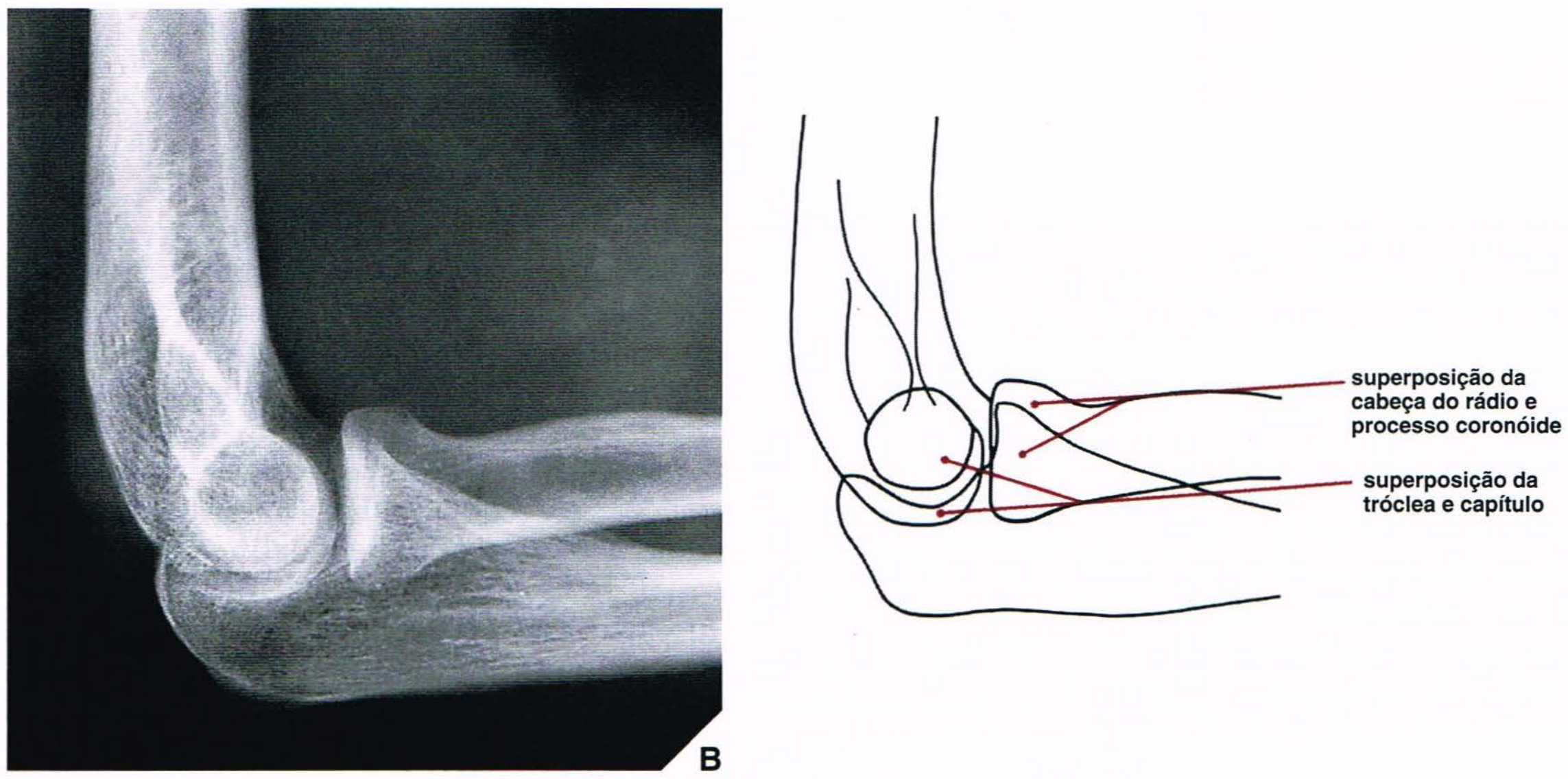

Fig. 6.8 Incidência lateral. (A) Para incidência lateral do cotovelo, o antebraço é apoiado sobre o seu lado ulnar no chassi radiológico, com a articulação flexionada a 90°, o polegar apontando para cima e os demais dedos discretamente flexionados. O raio central é orientado verticalmente para a cabeça do rádio. **(B)** Esta incidência mostra a diáfise distal do úmero, a crista supracondilar, o processo do olecrânio e a face anterior da cabeça do rádio. A superfície articular e a face posterior da cabeça do rádio não são bem mostradas nesta incidência devido à superposição pelo processo coronóide. O capítulo também está obscurecido pela superposição da tróclea.

Fig. 6.9 Fratura supracondilar. (A) Incidência lateral da articulação do cotovelo em uma criança de 3 anos de idade mostra o aspecto normal em bastão de hóquei da porção distal do úmero. (*continua*)

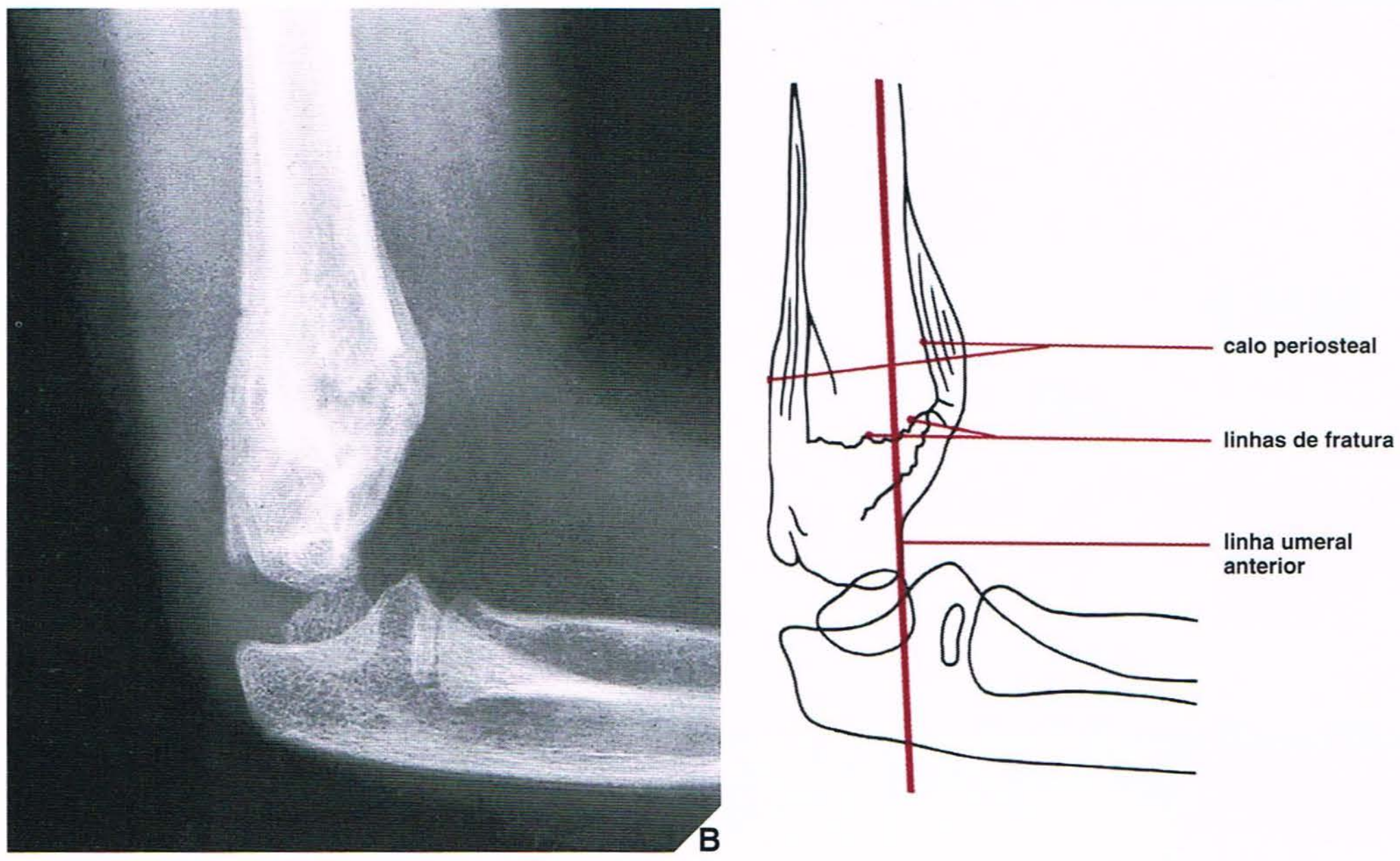

Fig. 6.9 Fratura supracondilar. ***Continuação.*** **(B)** Perda desta configuração, como é mostrado nesta radiografia em uma menina de 3,5 anos de idade que sofreu traumatismo do cotovelo 4 semanas antes de esta radiografia ter sido realizada, serve como um marco de referência importante para reconhecer a fratura supracondilar da porção distal do úmero. Observe também que a linha umeral anterior situa-se anteriormente ao capítulo, indicando lesão por extensão (ver Fig. 6.10).

também mostra com nitidez o capítulo, o processo coronóide e as articulações umerorradial e umeroulnar (Fig. 6.12), e as fraturas sutis dessas estruturas que podem estar obscurecidas em outras incidências (ver Figs. 6.27, 6.28 e 6.32).

Outras modalidades também podem ser necessárias para avaliação suficiente de lesão do cotovelo. A artrografia com contraste simples ou preferencialmente duplo, comumente combinada com tomografia (*artrotomografia*) ou TC, provou-se eficaz na visualização de fraturas condrais sutis, osteocondrite dissecante, anormalidades sinoviais e capsulares e corpos osteocondrais na articulação. Em geral, as indicações para artrografia do cotovelo incluem detecção da presença, tamanho e número dos corpos osteocondrais intra-articulares; determinação das calcificações ao redor da articulação do cotovelo — se são intra ou extra-articulares —; avaliação da cartilagem articular; avaliação dos cistos justaarticulares — se estão se comunicando com a articulação; avaliação da capacidade articular; e avaliação das várias anormalidades sinoviais e capsulares. A artrografia com contraste simples é preferível quando se avaliam anormalidades sinoviais e corpos osteocondrais intra-articulares, porque o duplo contraste pode resultar em bolhas de ar na articulação. Entretanto, a artrografia com duplo contraste fornece informações mais detalhadas; em particular, a superfície articular e o revestimento sinovial são bem delineados e os pequenos detalhes podem ser mais bem visualizados (Fig. 6.13). Freqüentemente, em conjunto com a artrografia do cotovelo, a tomografia convencional pode ser usada em um processo denominado artrotomografia (Fig. 6.14) ou pode ser realizada TC (artrografia com TC) (Fig. 6.15). Se o exame tomo-

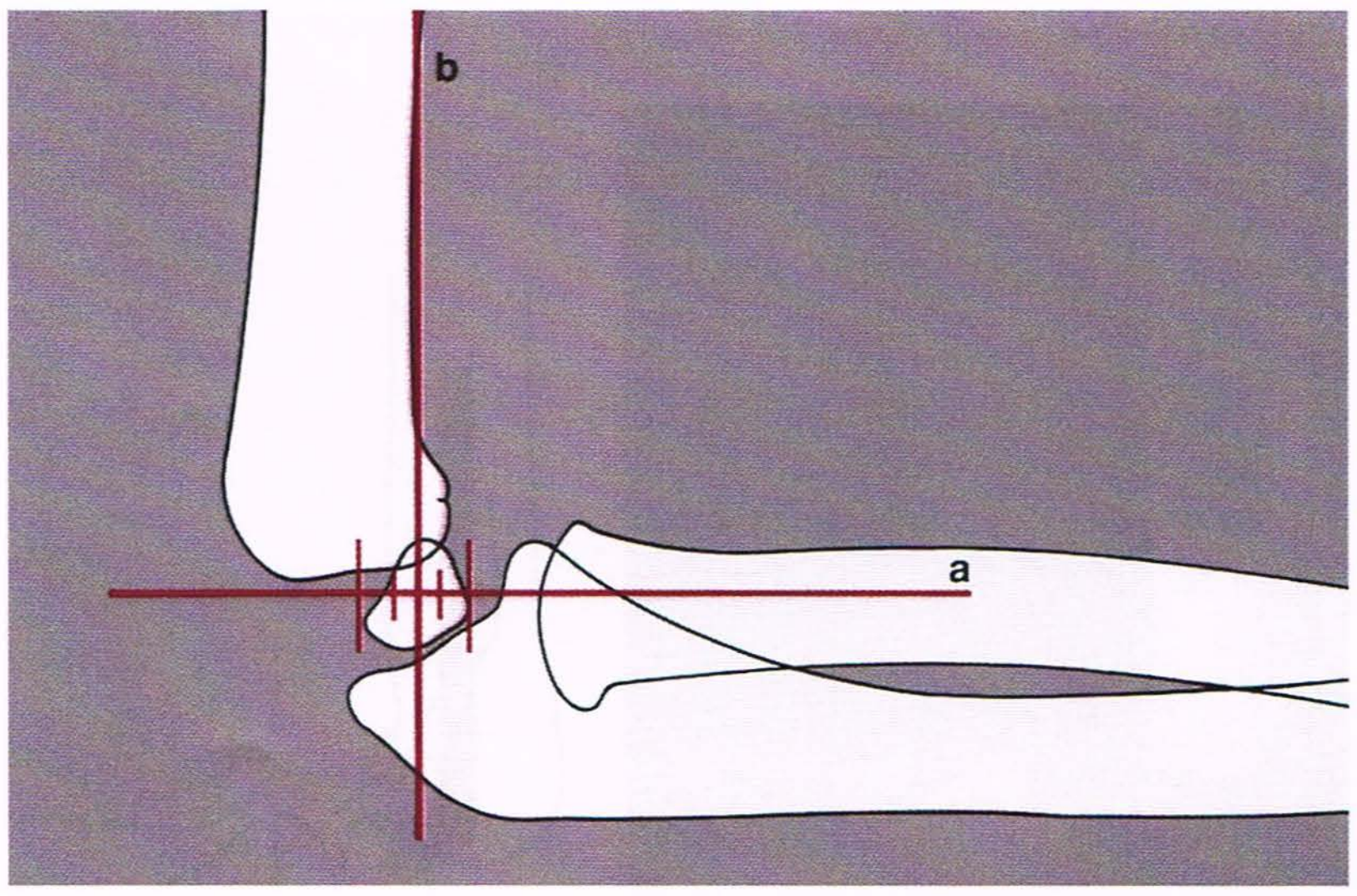

Fig. 6.10 Marcos de referência da articulação do cotovelo. Nas crianças, a posição normal do capítulo em relação à porção distal do úmero e à porção proximal do rádio é determinada pelas porções do capítulo interceptadas por duas linhas: linha (*a*) coincidente com o eixo longitudinal da porção proximal do rádio, passa através do centro do capítulo; e linha (*b*) paralela à cortical anterior da porção distal do úmero intercepta a porção média do capítulo. A ruptura desta relação indica uma possível anormalidade (ver Figs. 6.9B e 6.25B).

Fig. 6.11 Sinal do coxim de gordura. Radiografia lateral da articulação do cotovelo mostra os sinais do coxim de gordura anterior (*seta*) e posterior (*seta curva*) positivos. A seta aberta aponta fratura sutil da cabeça do rádio.

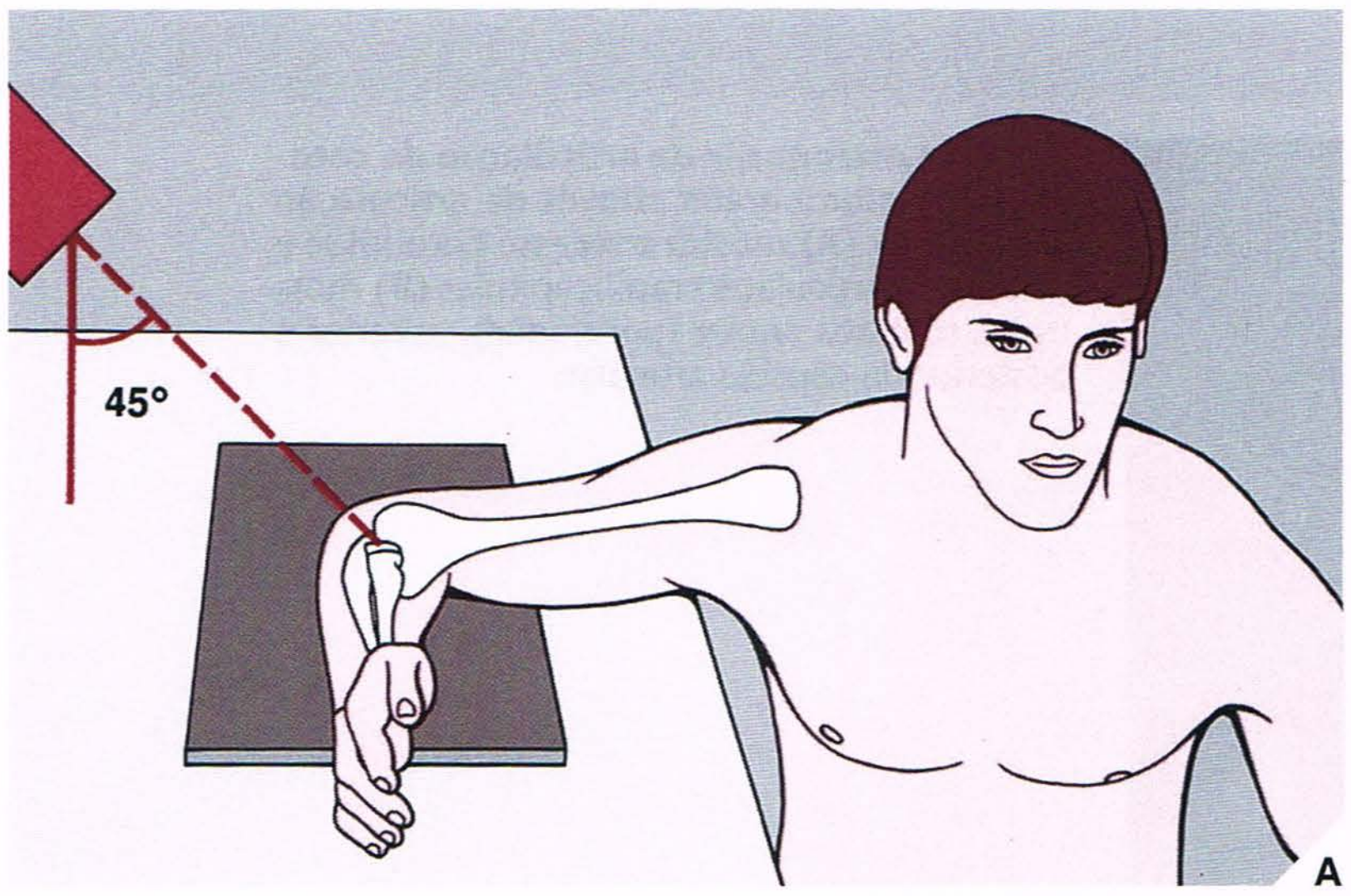

Fig. 6.12 Incidência da cabeça do rádio–capítulo. (**A**) Para incidência da cabeça do rádio–capítulo do cotovelo, o paciente é sentado ao lado da mesa radiológica, com o antebraço apoiado sobre o seu lado ulnar, a articulação do cotovelo flexionada a 90° e o polegar apontando para cima. O raio central é orientado para a cabeça do rádio em um ângulo de 45° em relação ao antebraço. (**B**) A radiografia nesta incidência mostra a cabeça do rádio projetada ventralmente, sem a superposição do processo coronóide, que também é bem mostrado. Esta incidência também é eficaz na avaliação do capítulo e das articulações umerorradial e umeroulnar.

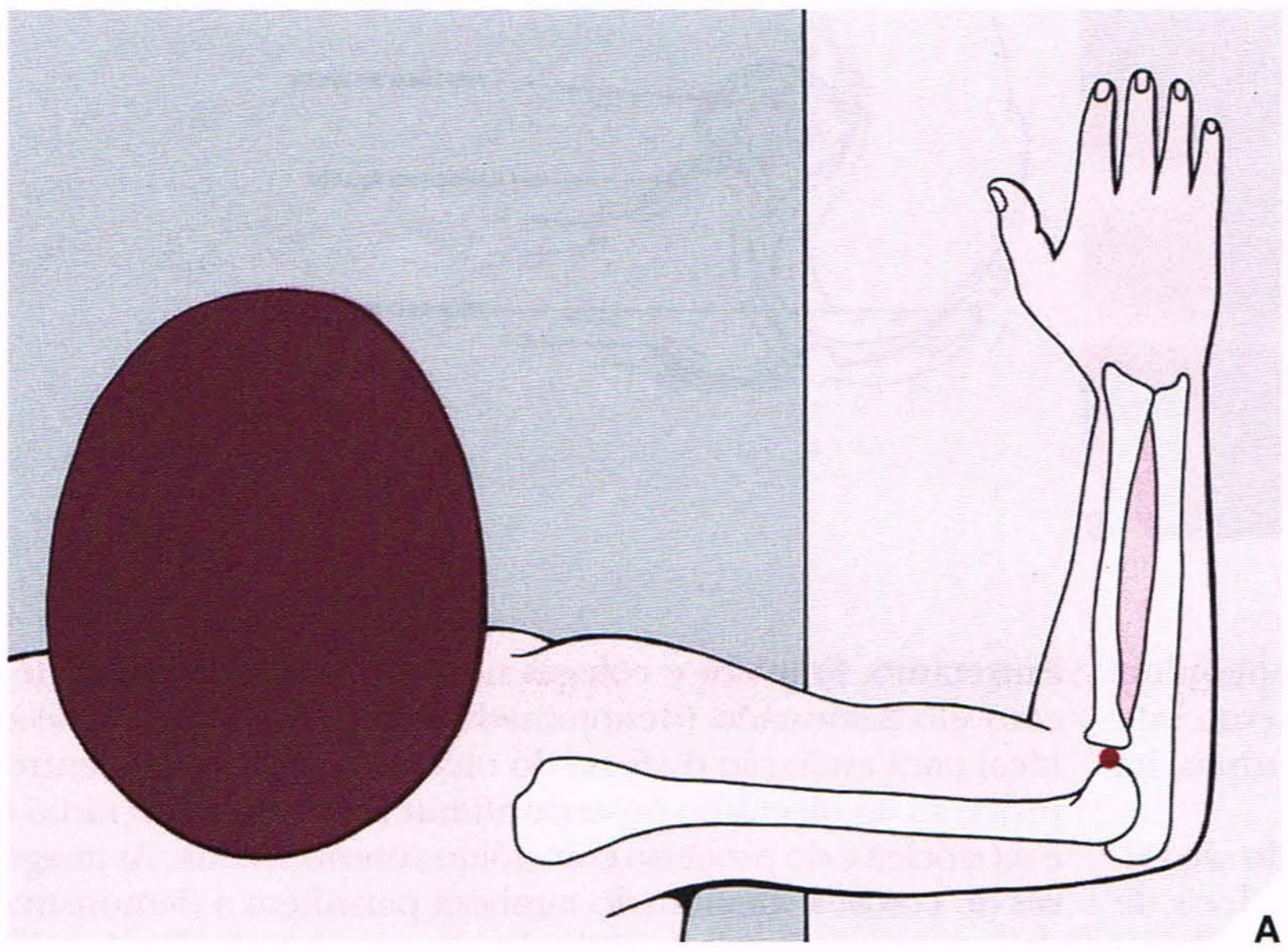



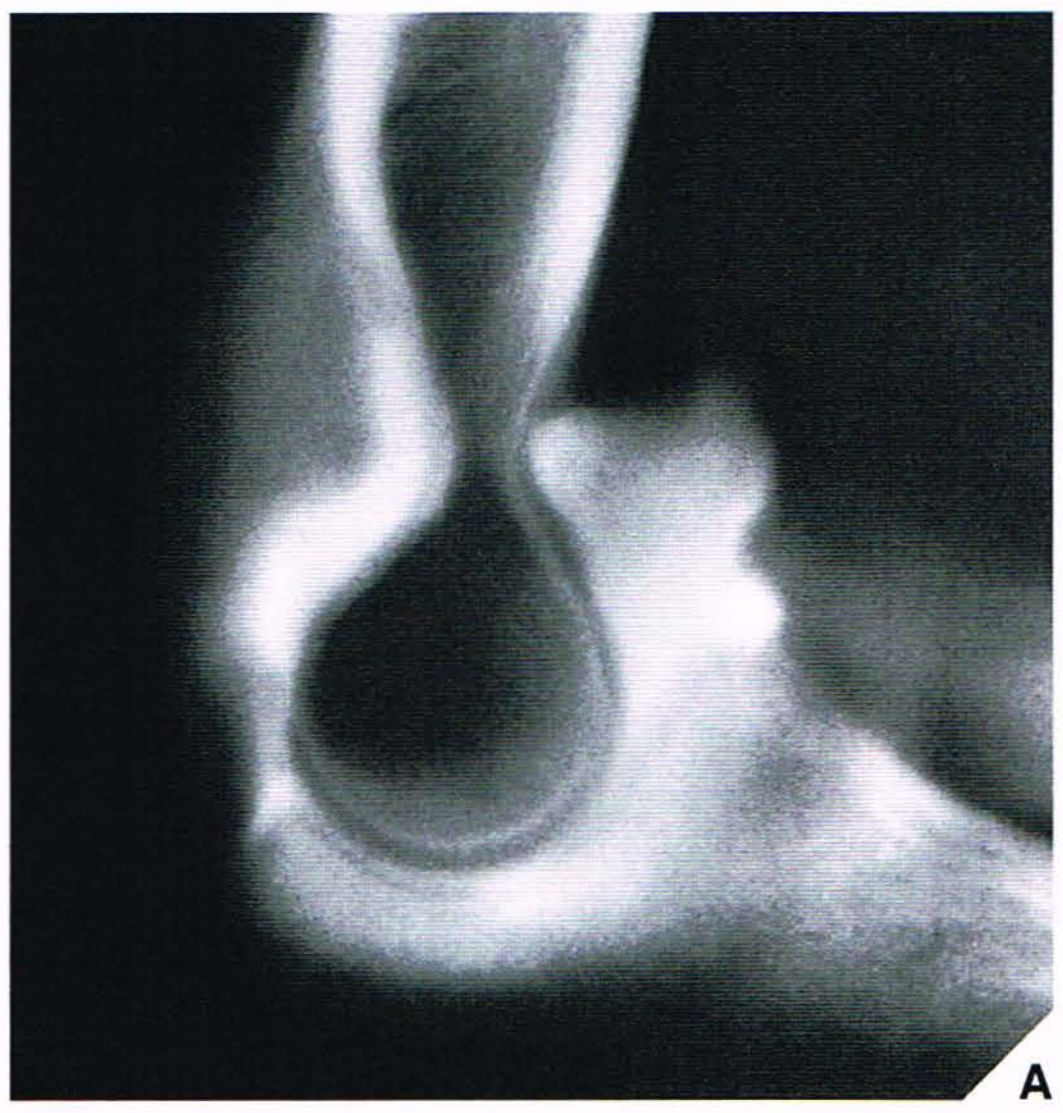

A

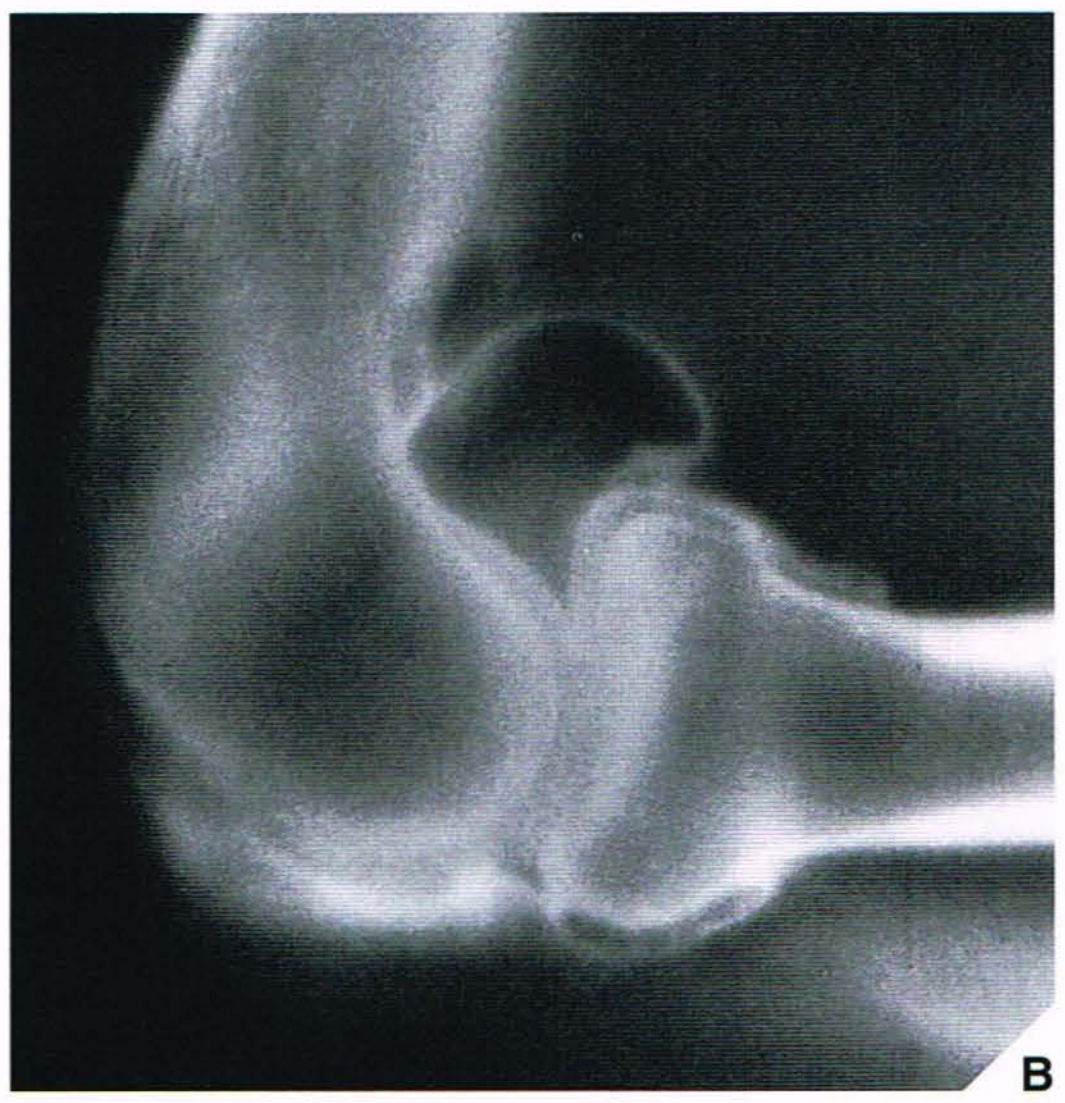

B

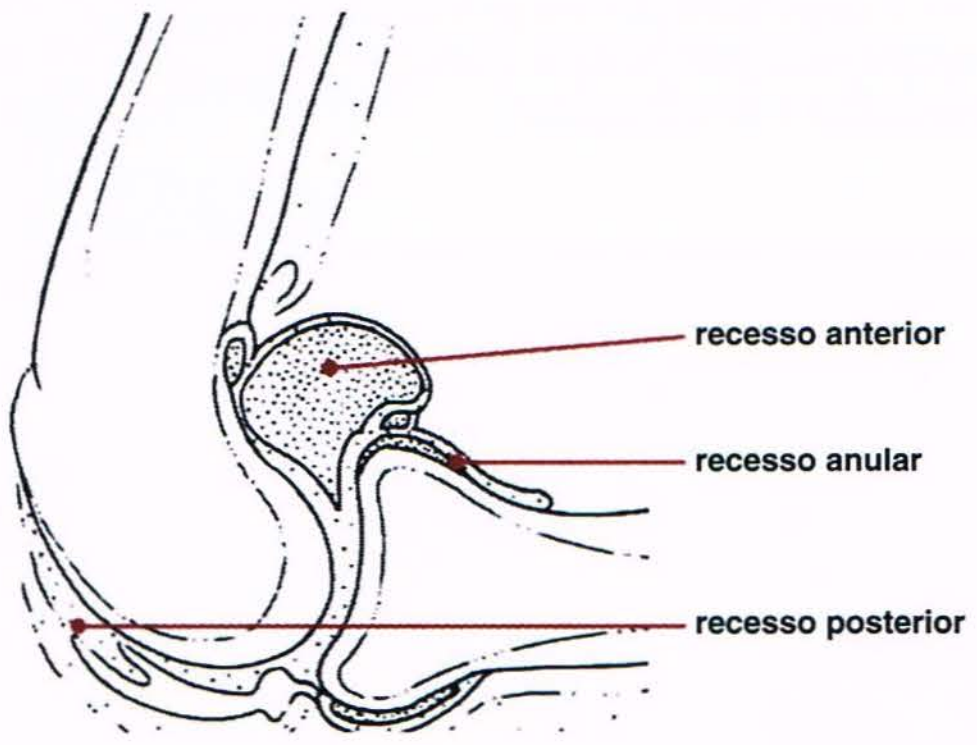

Fig. 6.14 Artrografia da articulação do cotovelo. Artrotomografia através da articulação umeroulnar (**A**) mostra o recesso coronóide e através da articulação radiocapitular (**B**) mostra os recessos anular (perirradial), anterior e posterior da cápsula articular.

gráfico convencional isoladamente for realizado, cortes helicoidais triespirais são preferíveis, porque os cortes mais finos obtidos com este método fornecem melhores detalhes gerais — como, por exemplo, na localização de múltiplos fragmentos em fraturas cominutivas.

Ocasionalmente, as imagens de TC axial do cotovelo estendido são eficazes em mostrar anormalidades traumáticas. Entretanto, são difíceis de se obter no paciente traumatizado, e, exceto para visualização da articulação radioulnar proximal e da articulação umeroulnar, não são freqüentemente usadas. Às vezes, estes cortes podem mostrar fraturas osteocondrais da cabeça do rádio e avaliar a integridade da articulação radioulnar proximal. Entretanto, Franklin e colegas notaram que as imagens de TC axiais do cotovelo flexionado (denominadas cortes coronais) fornecem um plano ideal para avaliação da fossa do olecrânio e do espaço entre a tróclea e o processo do olecrânio posteriormente, bem como do rádio e do capítulo, e da tróclea e do processo coronóide anteriormente. As imagens axiais através do cotovelo flexionado também permitem a demonstração adicional da porção proximal do rádio em seu eixo longitudinal.

A RM mostra efetivamente anormalidades traumáticas da articulação do cotovelo e dos tecidos moles circunvizinhos. Os planos axial, sagital e coronal são rotineiramente usados para estudo do cotovelo. O plano

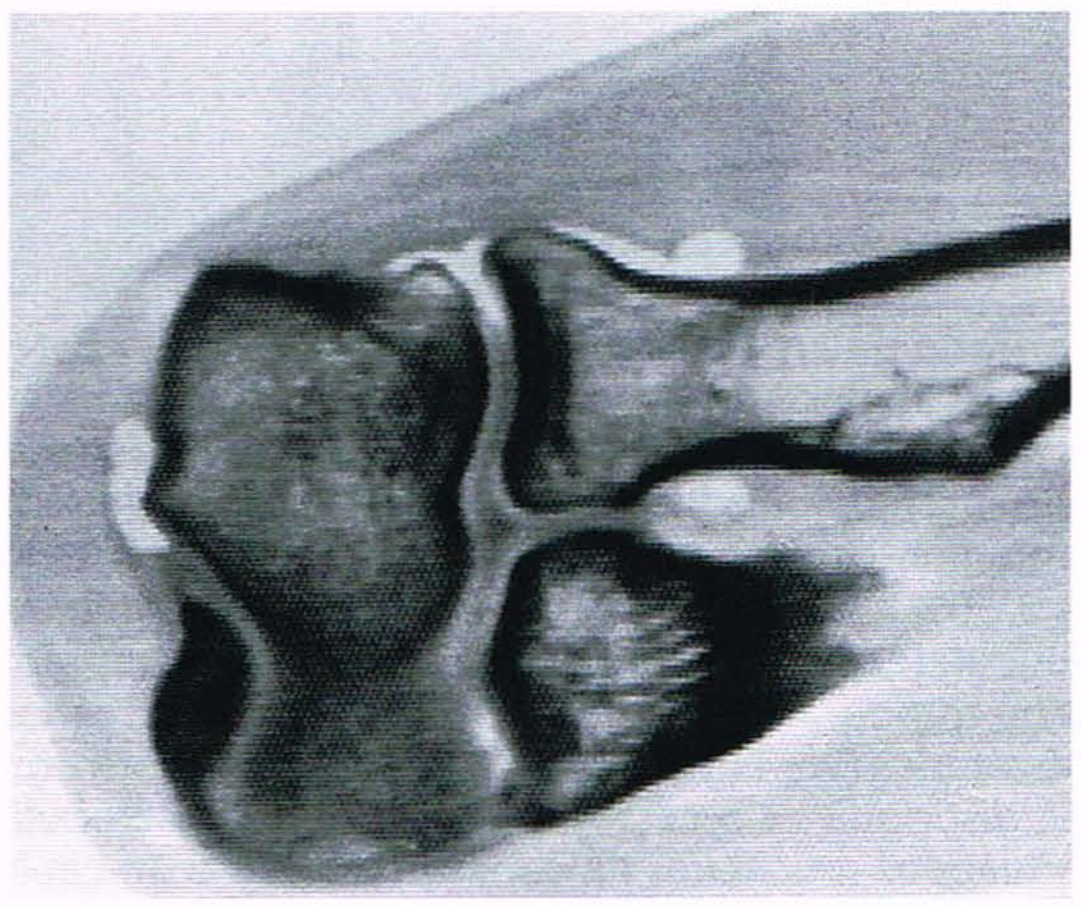

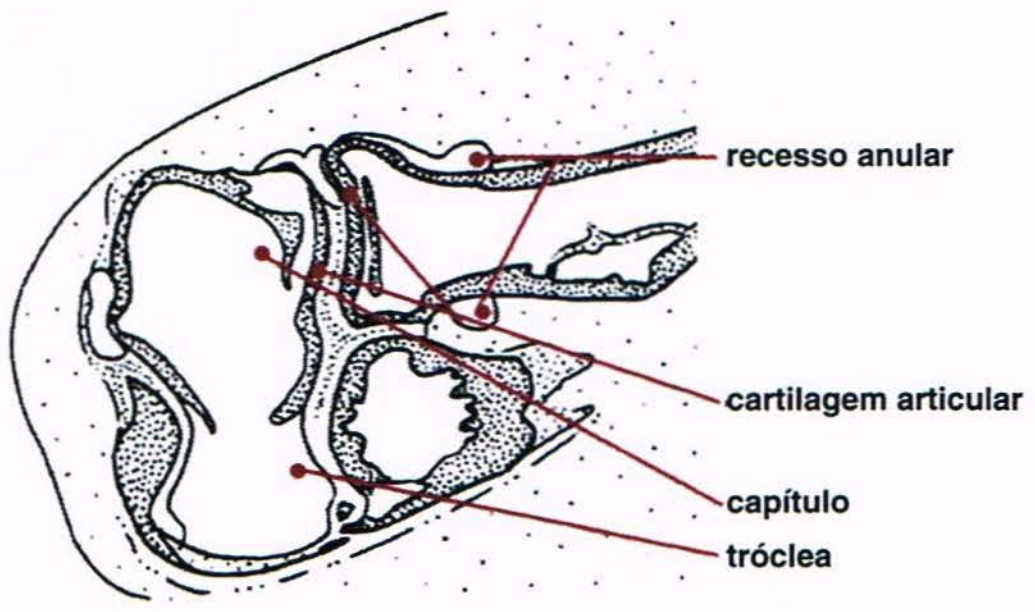

Fig. 6.15 Artrografia com TC do cotovelo. TC coronal pós-artrografia da articulação do cotovelo mostra bem o recesso anular e o contorno da extensão lateral da cápsula articular. A cartilagem articular também é bem mostrada.

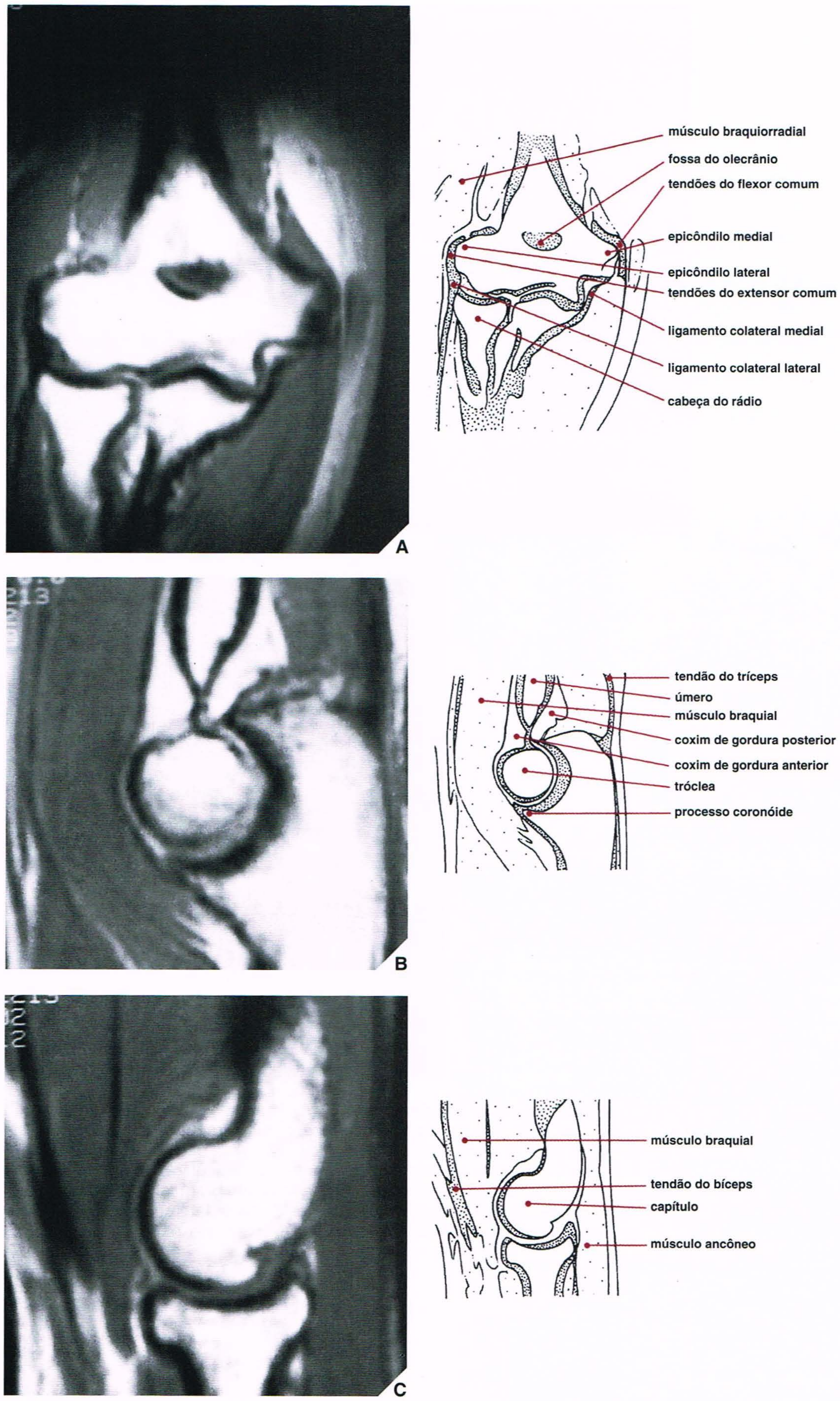

Fig. 6.16 Anatomia normal da articulação do cotovelo à RM. No corte coronal **(A)**, observe a relação anatômica entre estruturas ósseas, musculares e tendíneas. Nos cortes sagitais **(B)** e **(C)**, as estruturas musculares (músculo braquial e músculo ancôneo), tendões (tendão do tríceps, tendão do bíceps) e ossos (porção distal do úmero, processo do olecrânio e cabeça do rádio) são bem mostrados. (Reproduzido de Beltran J, 1990, com permissão.)

axial é ideal para mostrar a relação anatômica entre a articulação radioulnar proximal e a cabeça do rádio. Vários tendões, músculos, o ligamento anular e feixes neurovasculares também são efetivamente estudados. Nas imagens coronais, a tróclea, o capítulo e a cabeça do rádio são bem mostrados, bem como os vários tendões, ligamentos e músculos em torno do cotovelo (Fig. 6.16A). No plano sagital, as articulações umeroulnar e radiocapitular também são observadas, e os grupos musculares dos músculos bíceps, tríceps e braquial também mos-

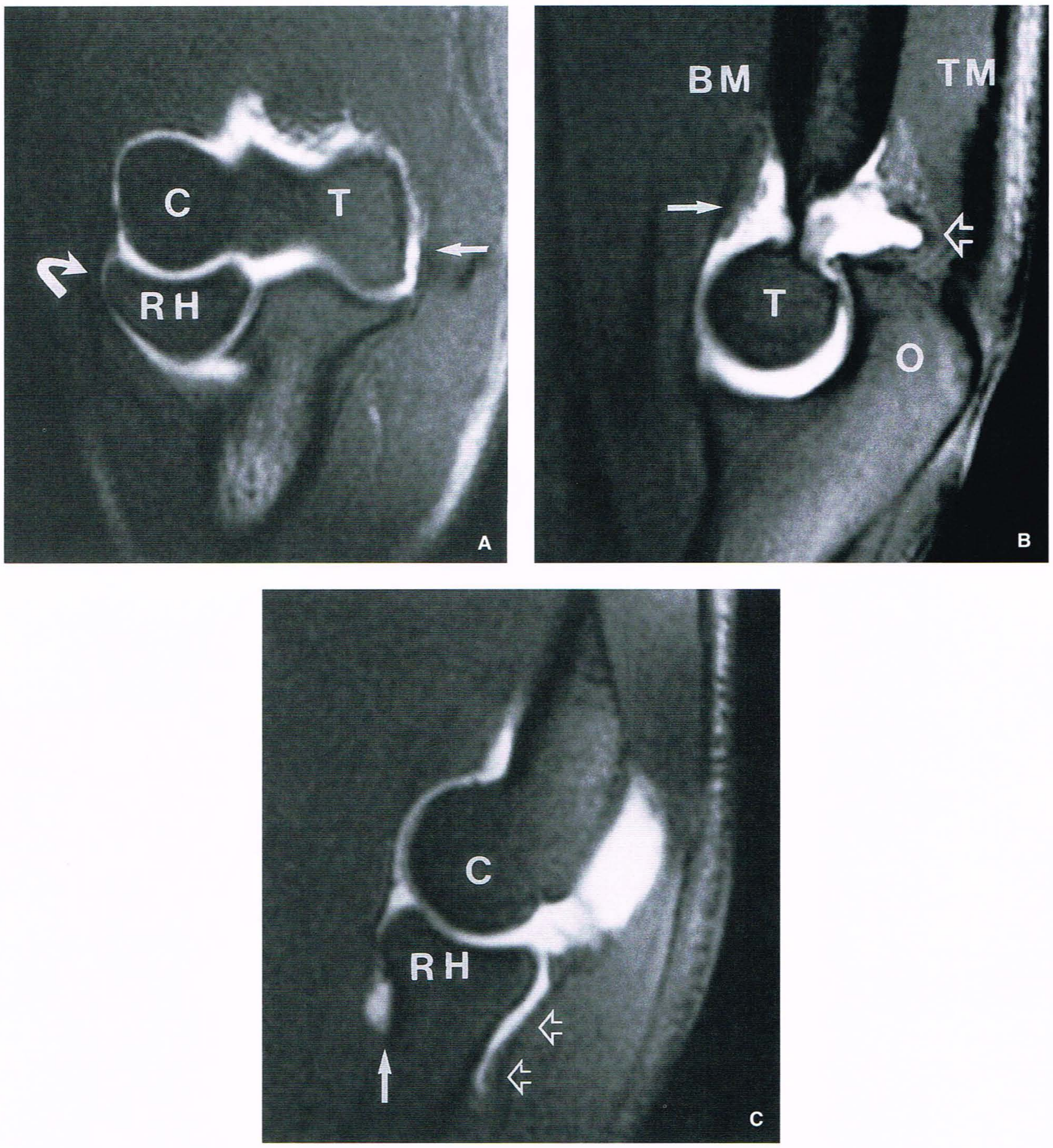

Fig. 6.17 Artrografia com RM do cotovelo. (A) Imagem coronal ponderada em T1 com supressão de gordura mostra a faixa anterior do ligamento colateral ulnar (*seta*) e do ligamento colateral radial (*seta curva*). A articulação é delineada por contraste hiperintenso. C = capítulo, T = tróclea, RH = cabeça do rádio. **(B)** Imagem sagital ponderada em T1 com supressão de gordura obtida através da parte medial da articulação do cotovelo mostra recessos anterior (*seta*) e posterior (*seta aberta*). T = tróclea, O = olecrânio, BM = músculo braquial, TM = músculo tríceps. **(C)** Imagem sagital ponderada em T1 com supressão de gordura obtida através da parte lateral da articulação do cotovelo mostra a fixação da cápsula articular à porção proximal do rádio (*seta*) e sua extensão posterior (*setas abertas*). C = capítulo, RH = cabeça do rádio.

Quadro 6.1 Incidências Radiológicas Padronizadas e Especiais para Avaliação de Lesão do Cotovelo

Incidência	Demonstração
Ântero-posterior	Fraturas supra, trans e intercondilares da porção distal do úmero Fraturas de: Epicôndilos medial e lateral Face lateral do capítulo Face medial da tróclea Face lateral da cabeça do rádio Deformidades valgas e varas Centros de ossificação secundários da porção distal do úmero
Lateral	Fratura supracondilar da porção distal do úmero Fraturas de: Face anterior da cabeça do rádio Processo do olecrânio Luxações complexas na articulação do cotovelo Luxação da cabeça do rádio Sinal do coxim de gordura
Oblíqua Externa	Fraturas de: Epicôndilo lateral Cabeça do rádio
Oblíqua Interna	Fraturas de: Epicôndilo medial Processo coronóide
Cabeça do Rádio–Capítulo	Fraturas de: Cabeça do rádio Capítulo Processo coronóide Anormalidades das articulações umerorradial e umeroulnar

Quadro 6.2 Técnicas de Imagem Auxiliares para Avaliar a Lesão do Cotovelo

Técnica	Demonstração
Tomografia	Fraturas complexas ao redor da articulação do cotovelo, sobretudo para avaliar a posição dos fragmentos cominutivos Processo de consolidação: Não-consolidação Infecção secundária
Artrografia Contraste único ou duplo da cartilagem (geralmente aumentado pela tomografia)	Anormalidades sutis da cartilagem articular Rupturas capsulares Anormalidades sinoviais Fraturas condrais e osteocondrais Osteocondrite dissecante Corpos osteocondrais na articulação
Tomografia Computadorizada Isoladamente ou combinada com artrografia de duplo contraste	Idem para artrografia
Ressonância Magnética	Anormalidades dos ligamentos*, tendões e músculos Rupturas capsulares* Derrame articular Cistos sinoviais* Hematomas Anormalidades discretas dos ossos (por exemplo, contusão óssea) Osteocondrite dissecante* Fraturas epifisárias (em crianças)

*Estas anormalidades são mais bem demonstradas pela artrografia com RM.

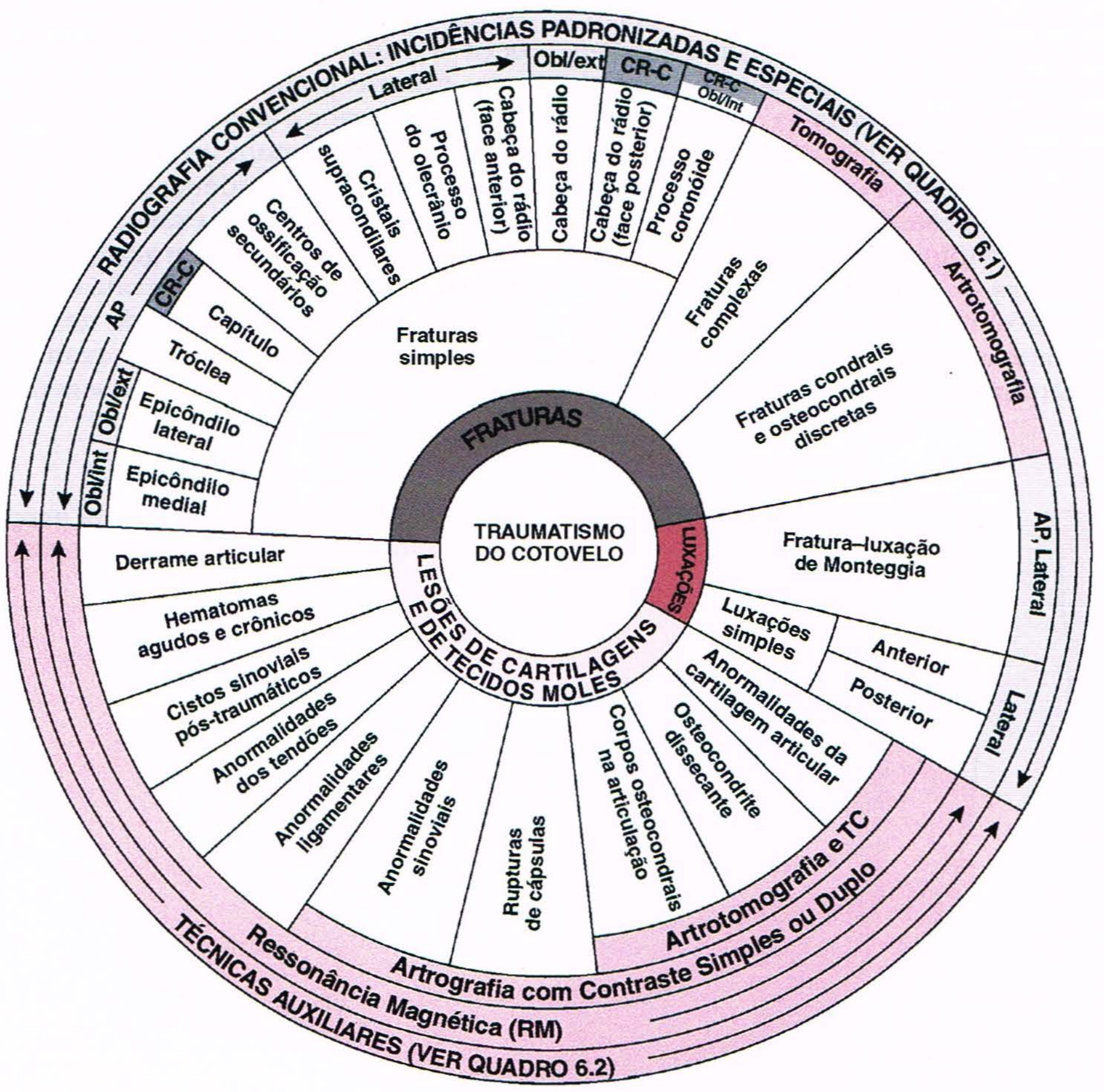

Fig. 6.18 Espectro de técnicas radiológicas para avaliar lesão do cotovelo.*

**As incidências ou técnicas radiológicas indicadas em todo o diagrama são apenas aquelas que são mais eficazes em mostrar os respectivos traumatismos.*

trados em seus eixos longitudinais. O tendão do bíceps e o músculo ancôneo também são bem estudados (Fig. 6.16B, C).

A artrografia com RM é às vezes realizada, principalmente para avaliar anormalidades sinoviais e integridade da cápsula e ligamentos articulares. Além disso, corpos livres intra-articulares sutis podem ser detectados com esta técnica e a estabilidade da fratura osteocondral ou a osteocondrite dissecante do capítulo podem ser avaliadas. Similar à concentração usada para artrografia com RM do ombro, a concentração de gadolínio misturado com soro fisiológico, contraste iodado e lidocaína é preparada, e um total de até 10 mL de líquido são injetados na articulação do cotovelo. O acesso lateral idêntico à técnica para artrografia convencional do cotovelo (ver Fig. 6.13) é preferido. Imagens coronais, sagitais e axiais são obtidas usando-se seqüências spin-eco com supressão de gordura (Fig. 6.17).

Veja um resumo do assunto anterior na forma de tabela nos Quadros 6.1 e 6.2 e na Fig. 6.18.

Lesão do Cotovelo

Fraturas ao Redor do Cotovelo

Fraturas da Porção Distal do Úmero. Como a nomenclatura de várias estruturas da porção distal do úmero usada em diferentes livros de anatomia e cirurgia não é uniforme, há confusão em relação à classificação das fraturas da porção distal do úmero. Para esclarecer este quadro, uma divisão anatômica simplificada da porção distal do úmero é mostrada na Fig. 6.19. A significância da distinção entre as partes articular e extra-articular da porção distal do úmero baseia-se em sua importância no diagnóstico, tratamento e prognóstico. Por exemplo, como Rockwood e Green afirmaram, a fratura envolvendo apenas a porção articular da porção distal do úmero geralmente resulta em perda de movimento, mas não acarreta perda de estabilidade, enquanto a fratura de um côndilo — isto é, das porções articular e extra-articular —, geralmente leva à restrição do movimento e a instabilidade.

Com base na estrutura envolvida, as fraturas da porção distal do úmero podem ser classificadas como supracondilares, transcondilares e intercondilares, bem como as fraturas dos epicôndilos medial e lateral, do capítulo e da tróclea. A classificação de Müller é recomendada porque se trata de uma classificação prática baseada na distinção entre as fraturas intra-articulares e extra-articulares (Fig. 6.20). Geralmente, essas lesões não criam problemas diagnósticos em adultos e são facilmente avaliadas nas incidências ântero-posterior e lateral do cotovelo (Figs. 6.21 e 6.22). Só ocasionalmente a tomografia pode ser necessária para localizar fragmentos cominutivos (Fig. 6.23).

Em crianças, no entanto, o diagnóstico pode ser problemático devi-

suficientes para mostrar a anormalidade, embora a linha de fratura seja às vezes mais difícil de se avaliar na incidência ântero-posterior do que na incidência lateral. Em crianças com idade entre 3 e 10 anos, a fratura supracondilar é o tipo mais comum de fratura do cotovelo. A lesão por extensão, causada por queda com a mão esticada e o cotovelo em hiperextensão, está presente em 95% desses casos e, tipicamente, o fragmento distal está deslocado posteriormente (Fig. 6.24). No tipo de lesão por flexão, causada por queda sobre o cotovelo flexionado, que ocorre em apenas 5% dos casos de fratura supracondilar, o fragmento distal está deslocado anterior e superiormente. A identificação de fratura supracondilar na incidência lateral geralmente é facilitada pelo reconhecimento da perda do aspecto de bastão de hóquei da porção distal do úmero e deslocamento do capítulo em relação à linha da cortical anterior do úmero. Um sinal do coxim de gordura positivo invariavelmente está presente (Fig. 6.25).

Qualquer que seja a idade do paciente, é importante na fratura da porção distal do úmero mostrar e avaliar completamente o tipo de lesão, a extensão da linha de fratura e o grau de deslocamento, pois o método de tratamento varia de acordo com estes achados. Quando surgirem dificuldades na interpretação do tipo de fratura e do grau de deslocamento, é mais útil obter radiografias do cotovelo normal contralateral para comparação.

Complicações. As complicações mais graves da fratura supracondilar são a contratura isquêmica de Volkmann (ver Fig. 4.53) e a má consolidação. Esta última comumente resulta em uma deformidade em varo do cotovelo, conhecida como cúbito varo (ou ulna vara).

Fraturas da Cabeça do Rádio. A fratura da cabeça do rádio é uma lesão comum que resulta, na maioria dos casos, de queda sobre o braço esticado e, só raramente, de contusão direta na face lateral do cotovelo.

As fraturas da cabeça do rádio foram classificadas por Mason em três tipos: tipo I, fraturas sem deslocamento; tipo II, fraturas marginais com deslocamento (incluindo impactação, depressão e angulação); e tipo III, fraturas cominutivas envolvendo toda a cabeça. Posteriormente, DeLee, Green e Wilkins sugeriram adicionar o tipo IV, fraturas da cabeça do rádio associadas com luxação do cotovelo (Fig. 6.26). Todas essas fraturas podem ser adequadamente mostradas nas radiografias ântero-posterior e lateral do cotovelo. Contudo, em virtude de as fraturas sem deslocamento ou minimamente deslocadas poderem não ser detectadas nessas incidências, a incidência da cabeça do rádio–capítulo deve ser incluída no exame radiológico de rotina para detectar lesões ocultas e para avaliar o grau de deslocamento (Figs. 6.27 e 6.28). A determinação da extensão exata da linha de fratura (isto é, se é extra ou intra-articular) e do grau de deslocamento é fundamental para de-

Fig. 6.19

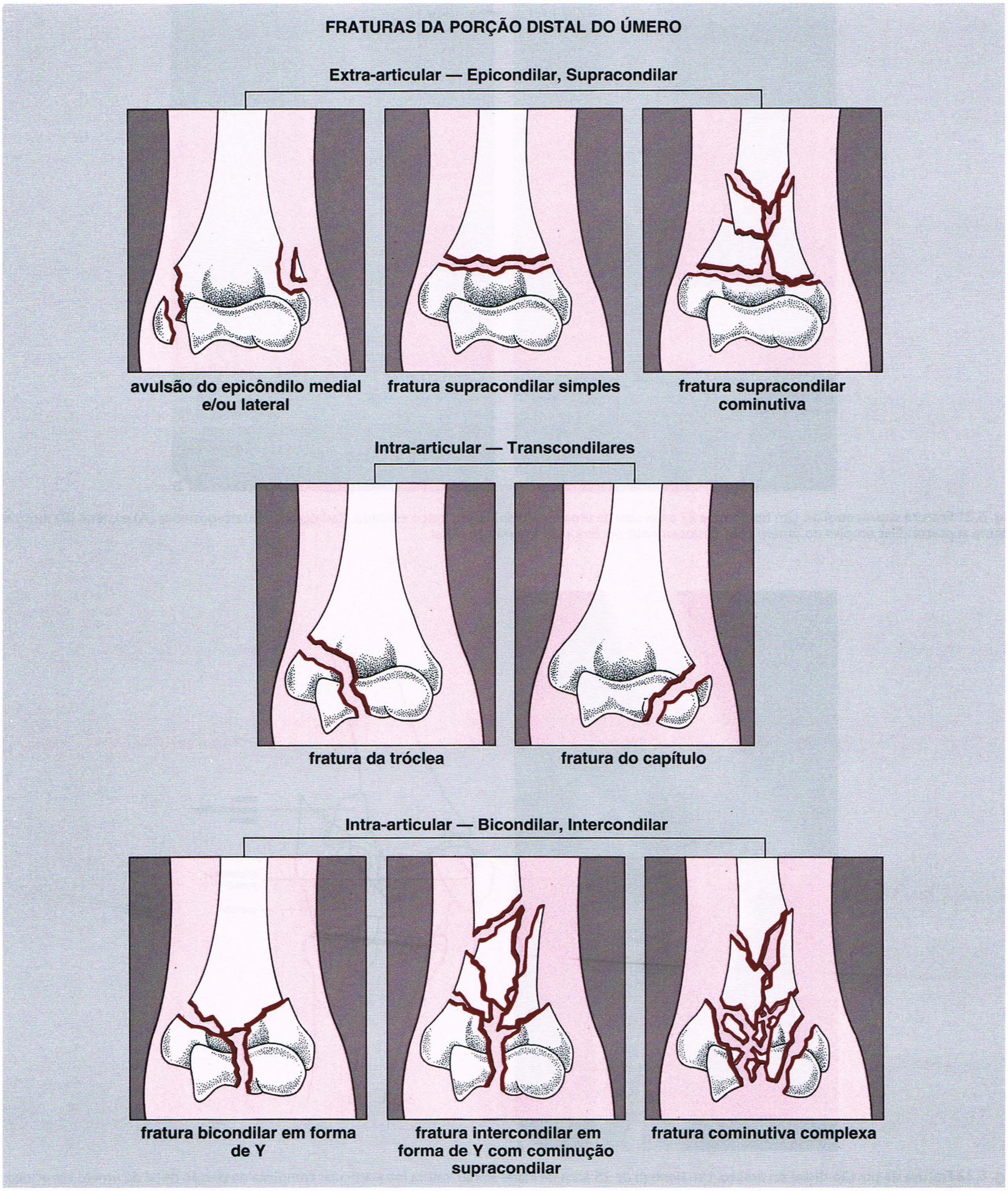

Fig. 6.20 Fraturas da porção distal do úmero. Classificação das fraturas da porção distal do úmero com base em extensão extra-articular e intra-articular. (Reproduzido de Müller ME et al., 1979.)

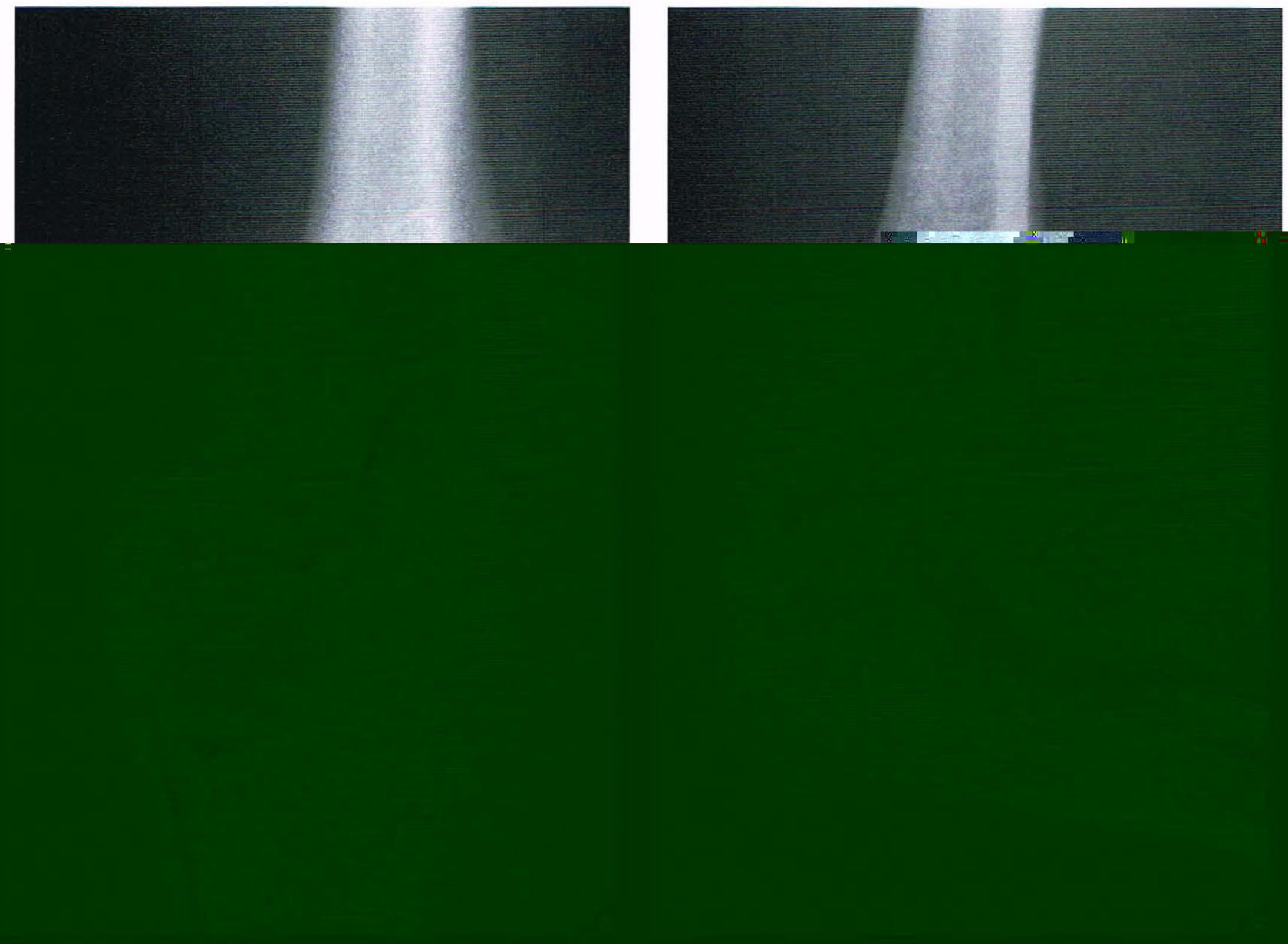

Fig. 6.21

Fig. 6.22

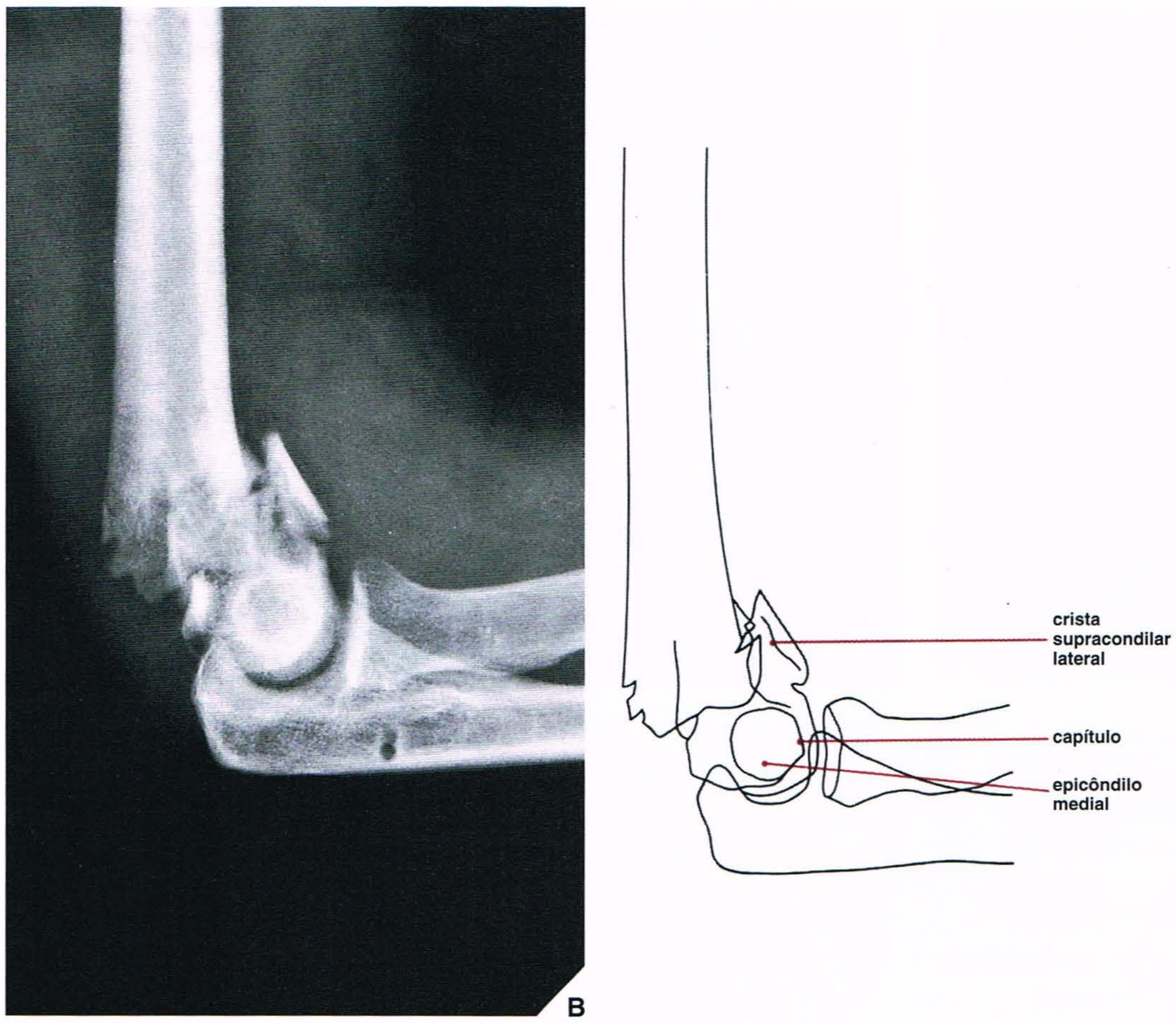

Fig. 6.22 Fratura do úmero distal. *Continuação.*



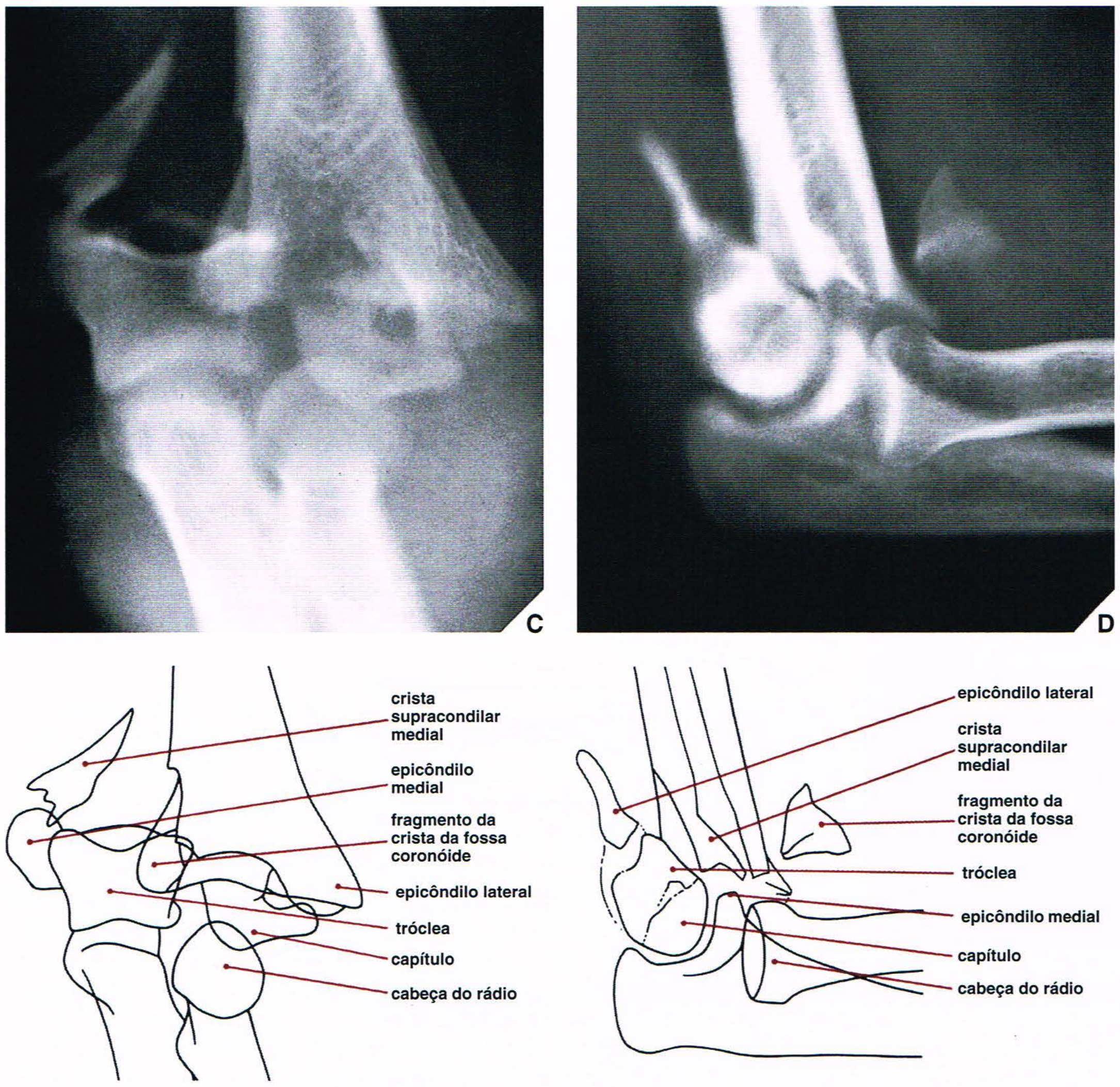

Fig. 6.23 **Tomografia da fratura da porção distal do úmero.** ***Continuação.***



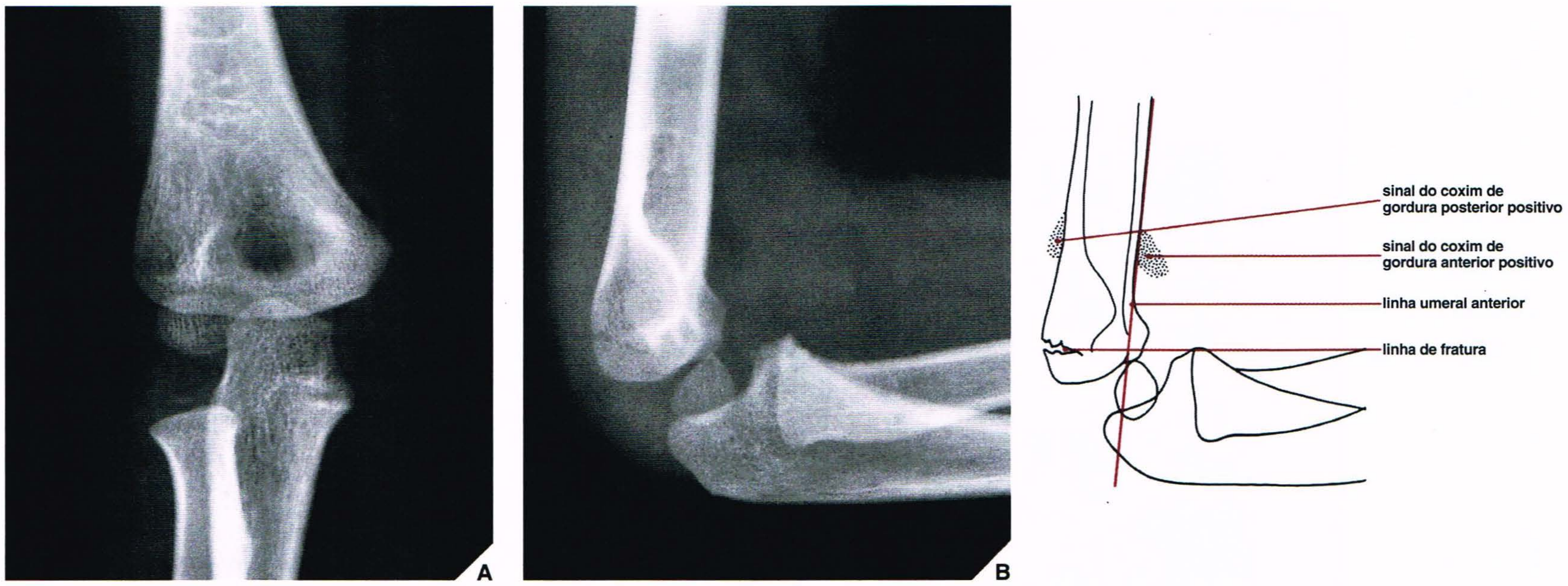

Fig. 6.25 Fratura supracondilar sem deslocamento. Uma menina de 3 anos de idade caiu na rua. Na incidência ântero-posterior **(A)**, a linha de fratura é praticamente invisível, enquanto na incidência lateral **(B)** torna-se mais evidente. Observe o sinal do coxim de gordura posterior positivo, e o coxim de gordura anterior também está nitidamente deslocado. Observe que a linha umeral anterior intercepta a porção posterior do capítulo, indicando discreta angulação anterior do fragmento distal.

to mínimo geralmente são tratadas de forma conservadora com o uso de talas ou gesso, até que a consolidação permita a mobilização ativa do cotovelo. No entanto, a fratura por clivagem da superfície articular do rádio envolvendo um terço ou a metade da cabeça com deslocamento superior a 3 a 4 mm geralmente indica a necessidade de redução a céu aberto e fixação interna; isto é particularmente verdadeiro em jovens. A excisão da cabeça do rádio é o procedimento escolhido quando há cominução e deslocamento da cabeça do rádio (Fig. 6.30).

Fratura–Luxação de Essex-Lopresti. Esta lesão complexa compreende a fratura cominutiva da cabeça e do colo do rádio com ou sem extensão distal da linha de fratura, laceração da membrana interóssea do antebraço e luxação na articulação radioulnar distal (Fig. 6.31). Trata-se de uma lesão instável que, em virtude da perda bipolar do apoio radial em ambos os locais (cotovelo e punho), exige um tratamento único e individualizado. Na maioria dos pacientes, a fixação interfragmentar da fratura da cabeça do rádio é realizada, ou, no caso de cominução grave, a prótese de silastic da cabeça do rádio pode estar indicada para manter o comprimento e estabilidade. A

Várias classificações foram desenvolvidas para avaliar a fratura do olecrânio. Colton classificou as fraturas do olecrânio como sem deslocamento e com deslocamento, sendo este último grupo subdividido em fraturas com avulsão, fraturas oblíquas e transversais, fraturas cominutivas e fraturas–luxações.

Outra classificação prática foi desenvolvida por Horne e Tanzer, que classificaram estas fraturas por sua localização aparente nas radiografias laterais (Fig. 6.35). As do tipo I são subdivididas em dois grupos: (A) fraturas oblíquas extra-articulares da extremidade do olecrânio e (B) fraturas transversais intra-articulares originando-se na porção proximal da superfície articular da fossa do olecrânio. As do tipo II são fraturas transversais ou oblíquas que se originam do terço médio da superfície articular da fossa do olecrânio. Estas fraturas também são subdivididas em dois grupos: (A) linha de fratura única e (B) duas linhas de fratura, uma proximal (transversal ou oblíqua) e a segunda, mais distal, estendendo-se posteriormente. As fraturas do tipo III envolvem a porção distal da fossa do olecrânio e podem ser transversais ou oblíquas. A maioria é do tipo II.

CLASSIFICAÇÃO DE MASON DAS FRATURAS
DA CABEÇA DO RÁDIO

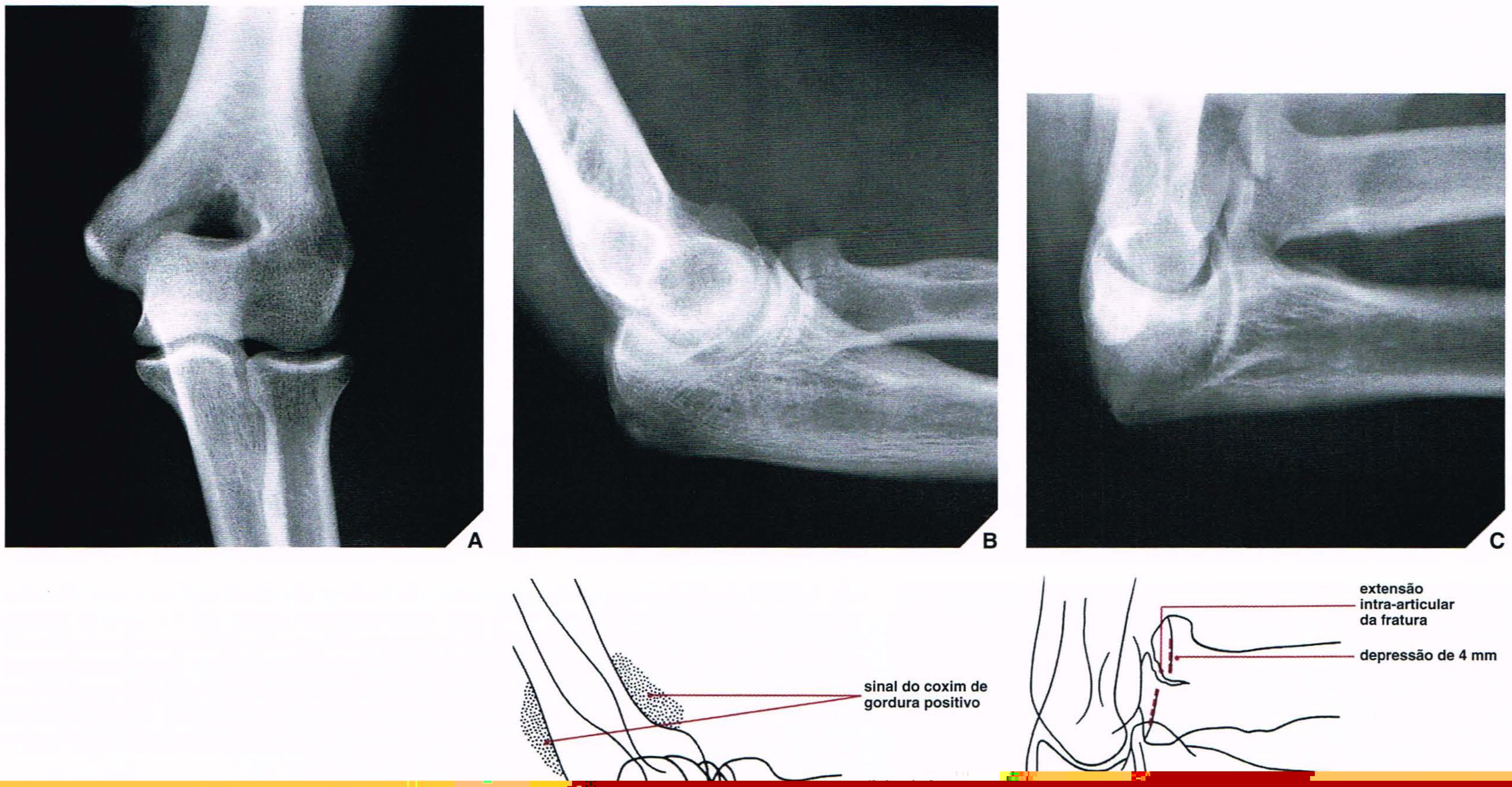

ra da cabeça do rádio. Radiografias ântero-posterior (A) e lateral (B) do cotovelo mostram o que parece ser uma fratura da cabeça do rádio
nto. Na incidência da cabeça do rádio–capítulo (C), entretanto, a extensão intra-articular da linha de fratura e uma depressão de 4 mm do
condral estão bem vistas. (Reproduzido de Greenspan A, Norman A, 1983, com permissão.)

Fig. 6.27 Fra
sem desloca
fragmento s

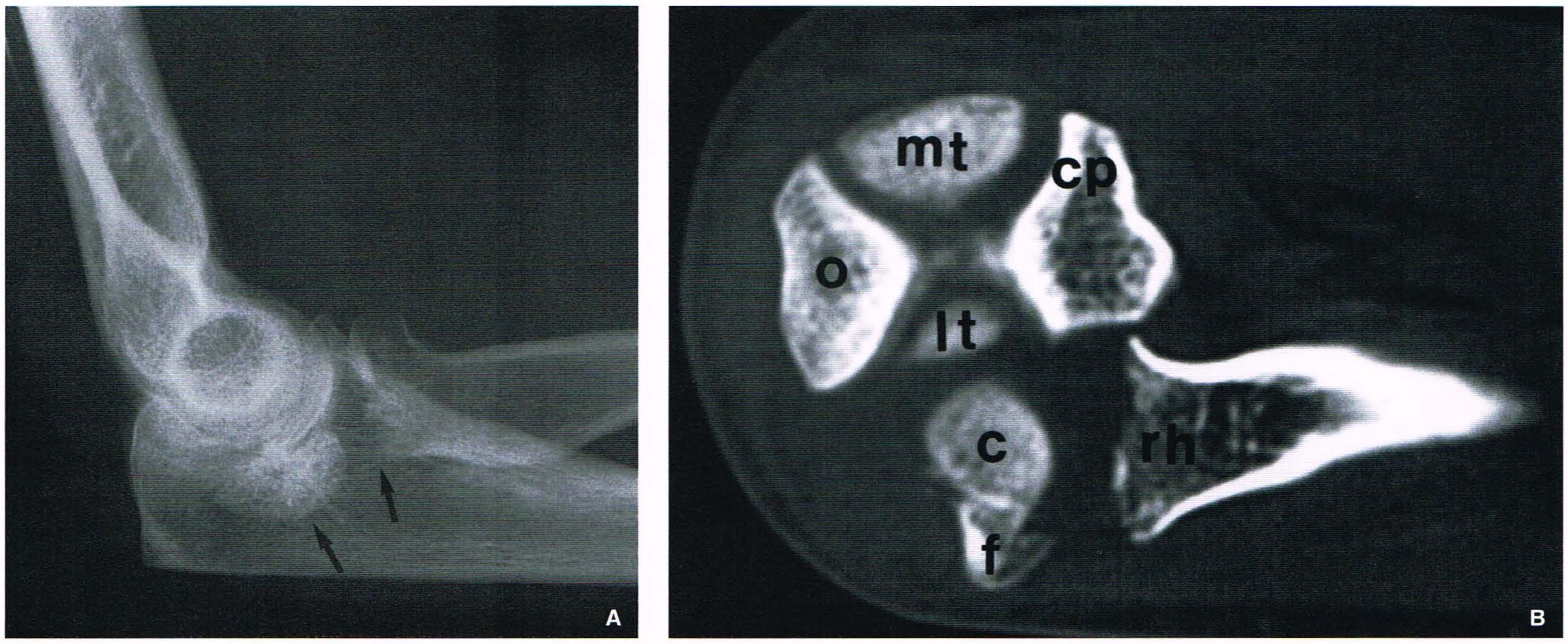

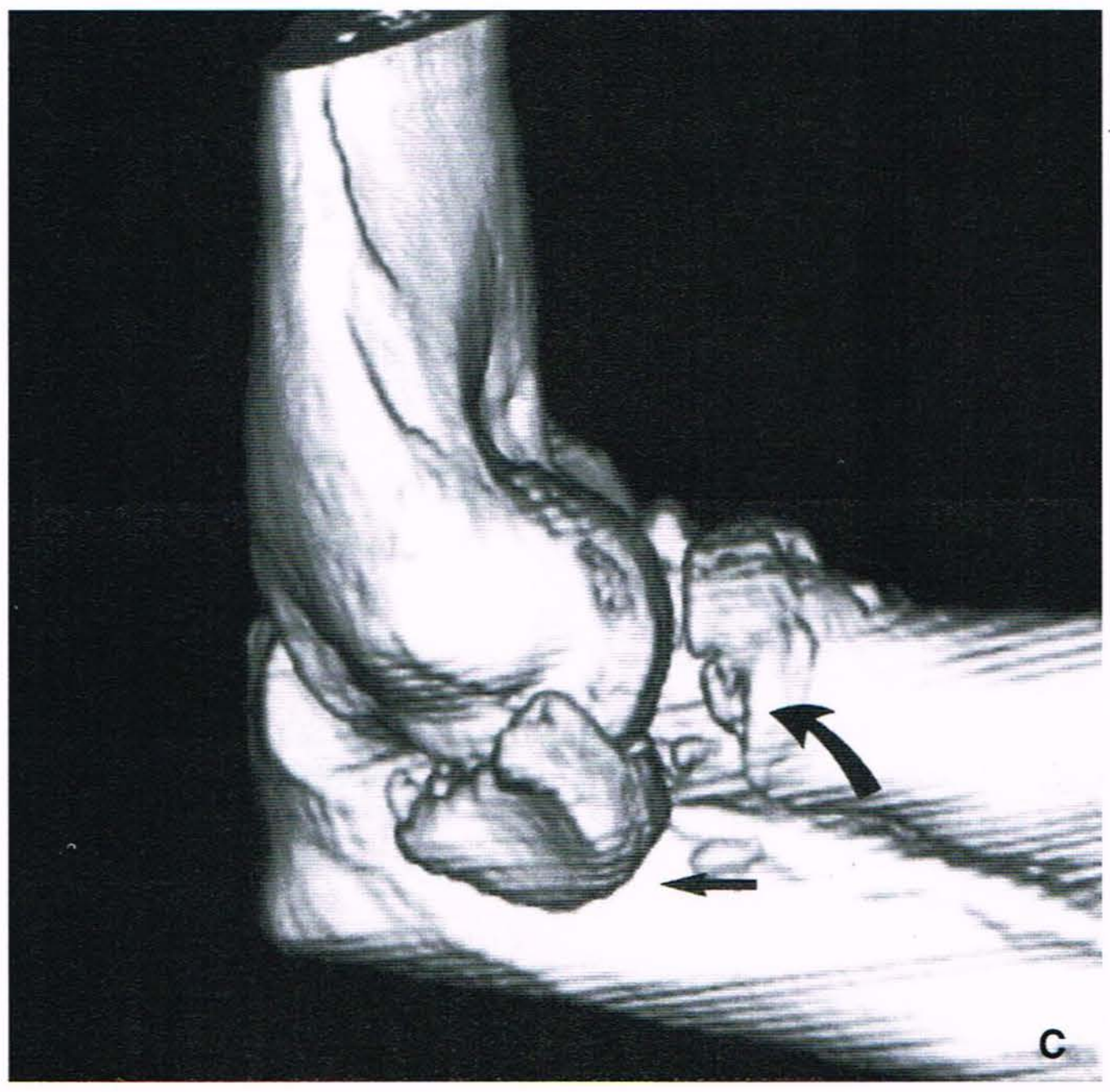

Fig. 6.29 TC de fratura da cabeça do rádio. **(A)** Radiografia lateral convencional do cotovelo mostra fratura da cabeça do rádio com deslocamento (*setas*). **(B)** TC coronal oblíqua mostra o deslocamento póstero-lateral do fragmento fraturado, embora a orientação anatômica seja um pouco ambígua nesta imagem (rh, cabeça do rádio; f, fragmento fraturado deslocado; c, capítulo; o, olecrânio; mt, tróclea medial; lt, tróclea lateral; cp, processo coronóide). **(C)** TC com reconstrução tridimensional (visualizada da face lateral) mostra a orientação espacial da fratura. A seta aponta para o fragmento deslocado póstero-lateralmente, e a seta curva indica o defeito na cabeça do rádio.

Fig. 6.30 Fratura da cabeça do rádio. Radiografias ântero-posterior **(A)** e lateral **(B)** do cotovelo mostram fratura da cabeça do rádio acentuadamente cominutiva e com deslocamento. A excisão de toda a cabeça do rádio seria provavelmente necessária.

Fig. 6.31 Fratura–luxação de Essex-Lopresti. Os elementos cruciais desta lesão compreendem fratura cominutiva da cabeça do rádio, ruptura da membrana interóssea e luxação na articulação radioulnar distal.

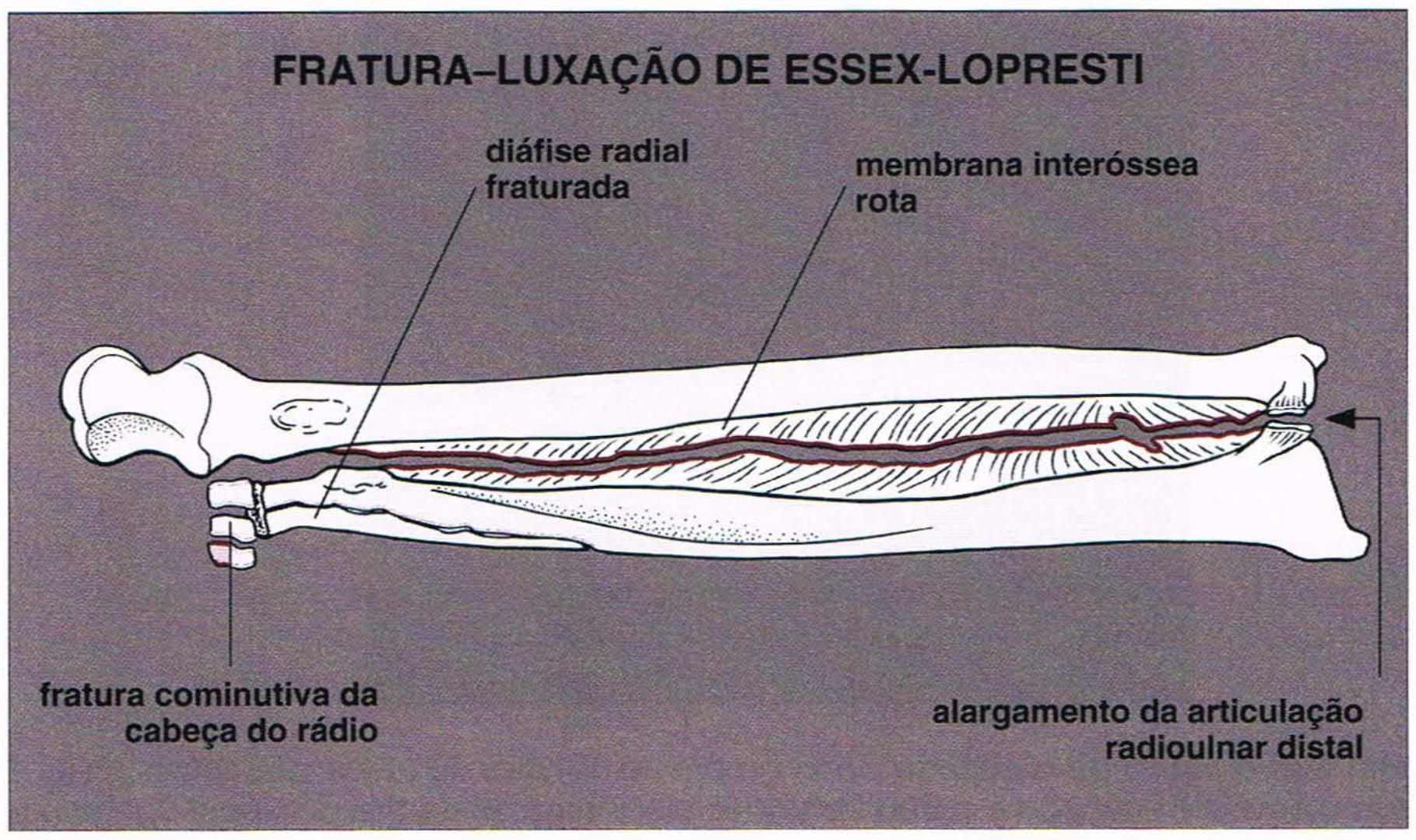

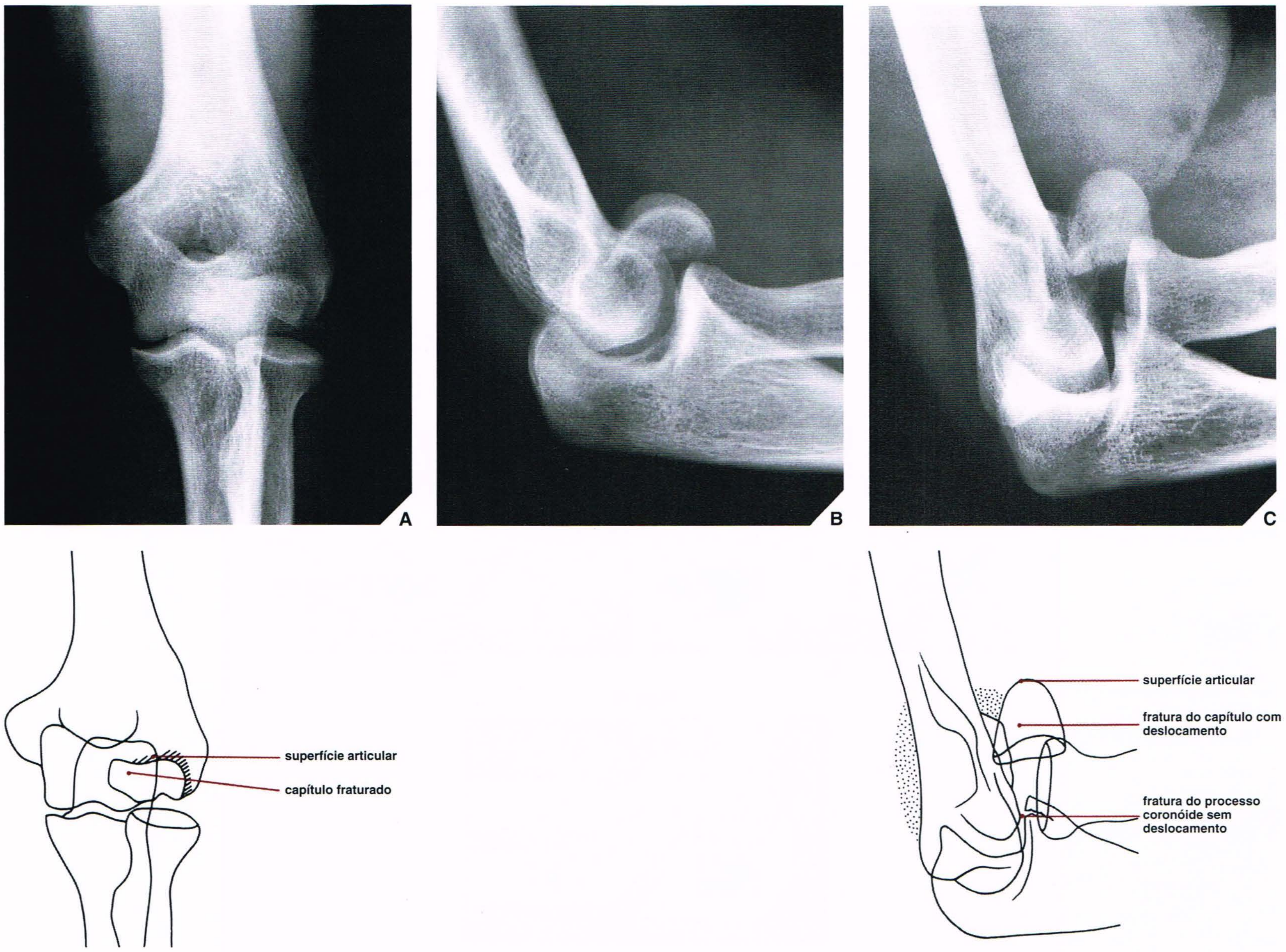

Fig. 6.32 Fraturas do capítulo e do processo coronóide. Durante uma partida de hóquei no gelo, um homem de 37 anos sofreu lesão do cotovelo direito numa queda. Radiografias ântero-posterior **(A)** e lateral **(B)** iniciais mostram fratura do capítulo com rotação anterior e deslocamento. Observe a aparência típica de "meia-lua" do capítulo deslocado na incidência lateral. Radiografia na incidência da cabeça do rádio–capítulo **(C)** evidencia fratura do processo coronóide não suspeita sem deslocamento. (B e C são cortesia de Greenspan A, Norman A, 1982, com permissão.)

Fig. 6.33 Fratura do olecrânio. Um homem de 41 anos de idade caiu sobre seu cotovelo flexionado e sofreu fratura de olecrânio cominutiva do tipo II B, nítida nesta radiografia lateral.

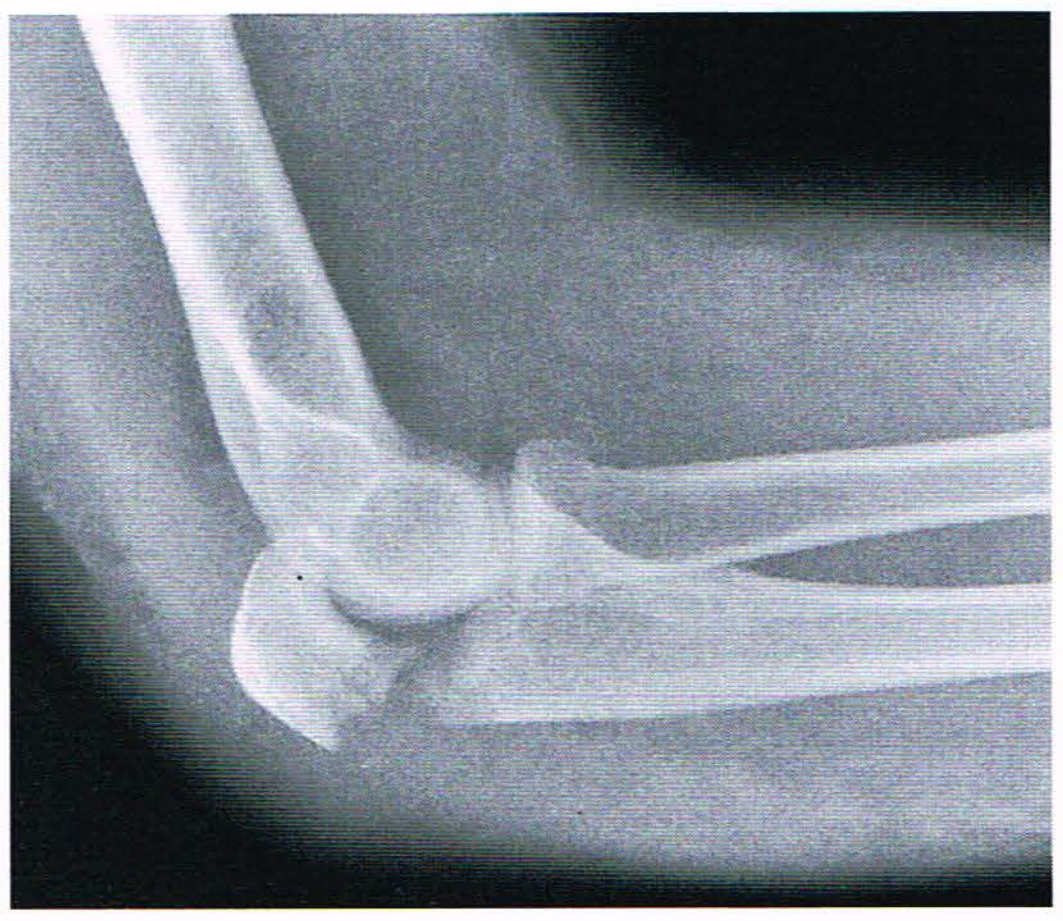

Fig. 6.34 Fratura do olecrânio. Uma mulher de 52 anos de idade caiu sobre seu braço esticado e sofreu fratura do olecrânio do tipo III, efetivamente mostrada na incidência lateral do cotovelo. Observe os sinais do coxim de gordura anterior e posterior positivos.

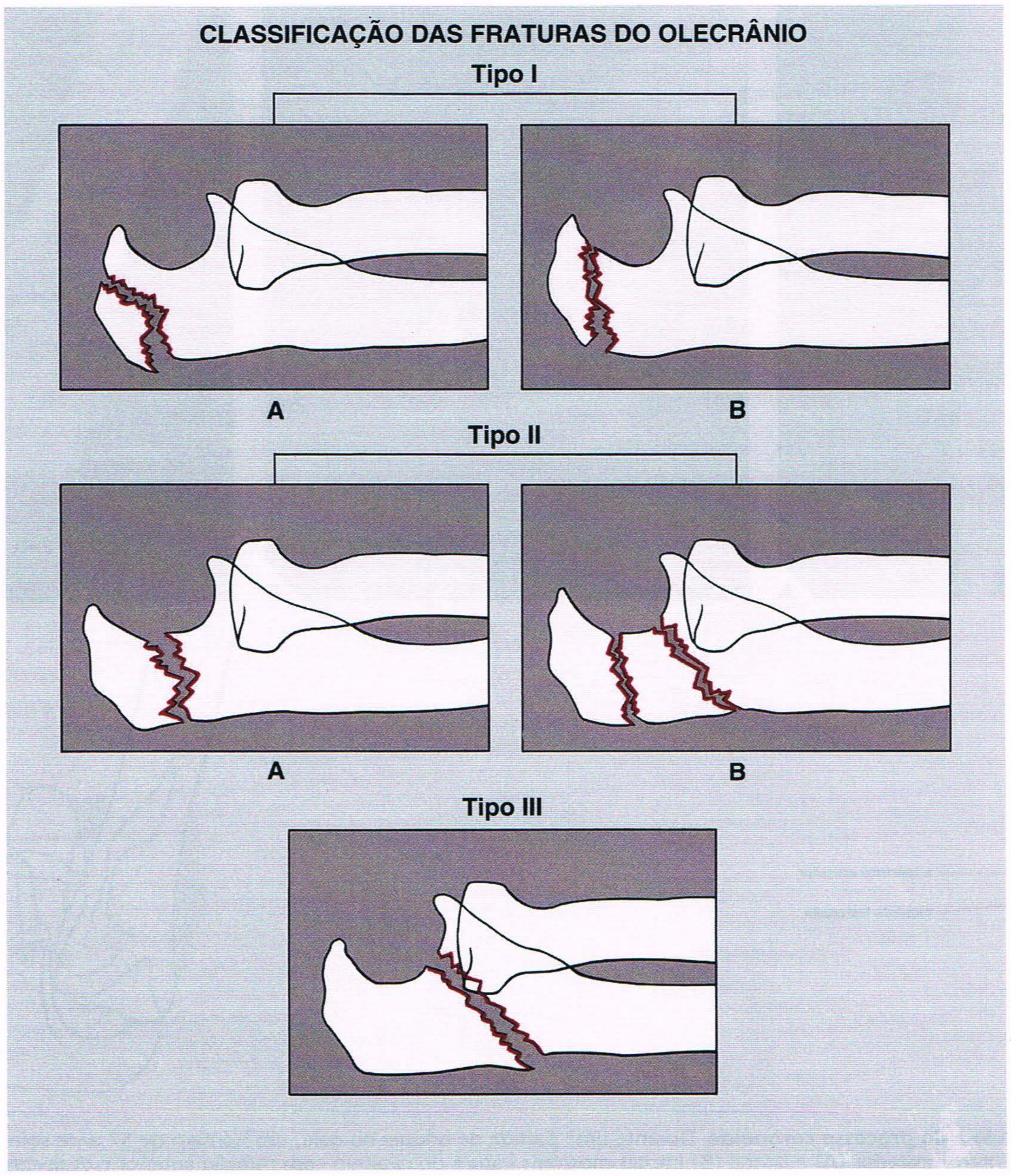

Fig. 6.35 Classificação das fraturas do olecrânio. (Modificado de Horne JG, Tanzer TL, 1981, com permissão.)

Fig. 6.36 **Osteocondrite dissecante do capítulo.** Um menino de 13 anos de idade que era muito ativo na liga infantil de beisebol relatou dor no cotovelo direito por vários meses. As radiografias ântero-posterior **(A)** e lateral **(B)** do cotovelo não mostram anormalidades. Na incidência da cabeça do rádio–capítulo **(C)**, o achatamento discreto do capítulo pode indicar osteocondrite dissecante em estágio inicial. (De Greenspan A, Norman A, 1982, com permissão.)

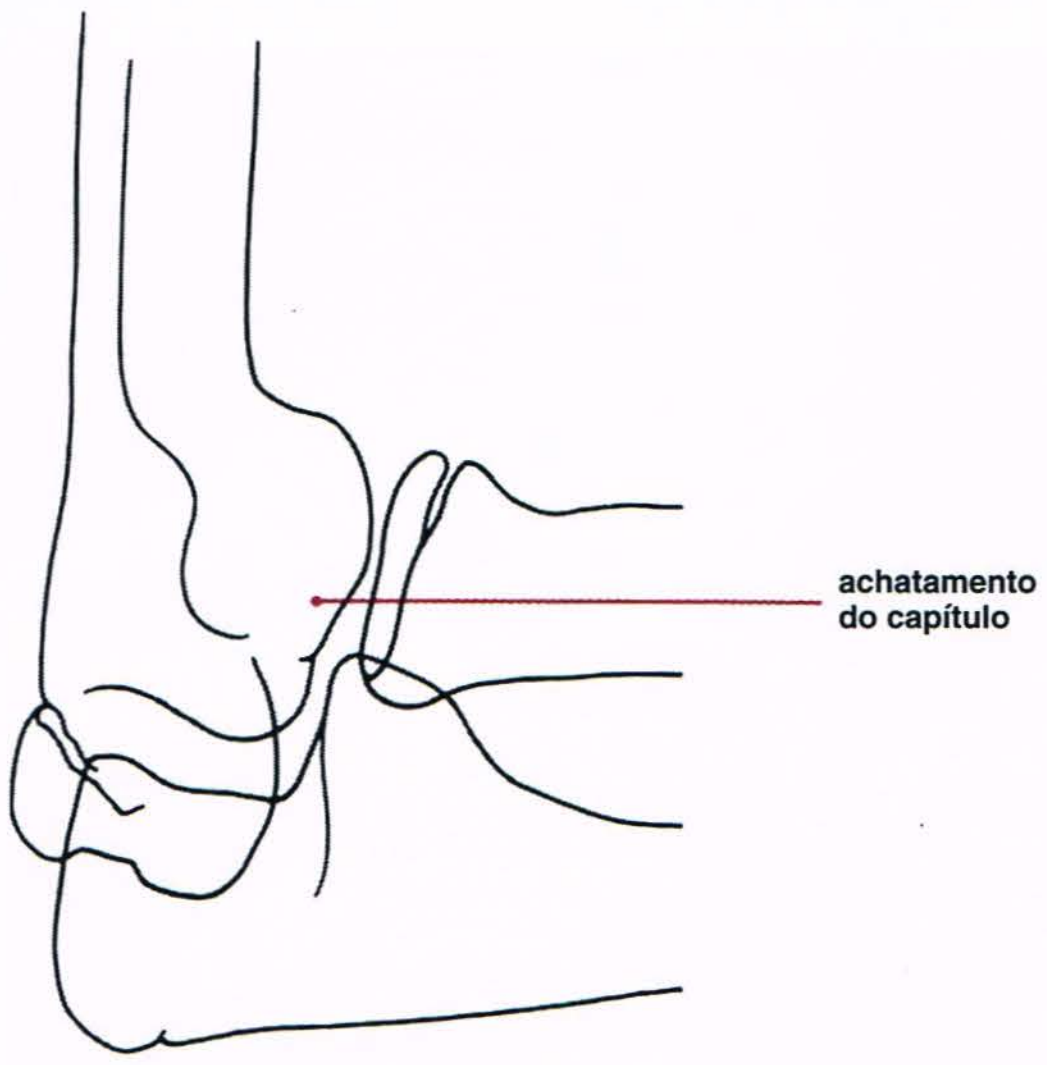

Fig. 6.37 **Osteocondrite dissecante do capítulo.** Um rapaz de 15 anos de idade, jogador de beisebol ativo, relatava dor no cotovelo direito por vários meses. A incidência ântero-posterior do cotovelo **(A)** revela um defeito radiotransparente no capítulo sugerindo osteocondrite dissecante; a incidência lateral **(B)** é normal. A incidência da cabeça do rádio–capítulo **(C)** mostra não apenas a extensão completa da lesão no capítulo, mas também os corpos osteocondrais na articulação — um sinal de doença de Panner em estágio avançado. (Reproduzido de Greenspan A et al., 1984, com permissão.) *(continua)*

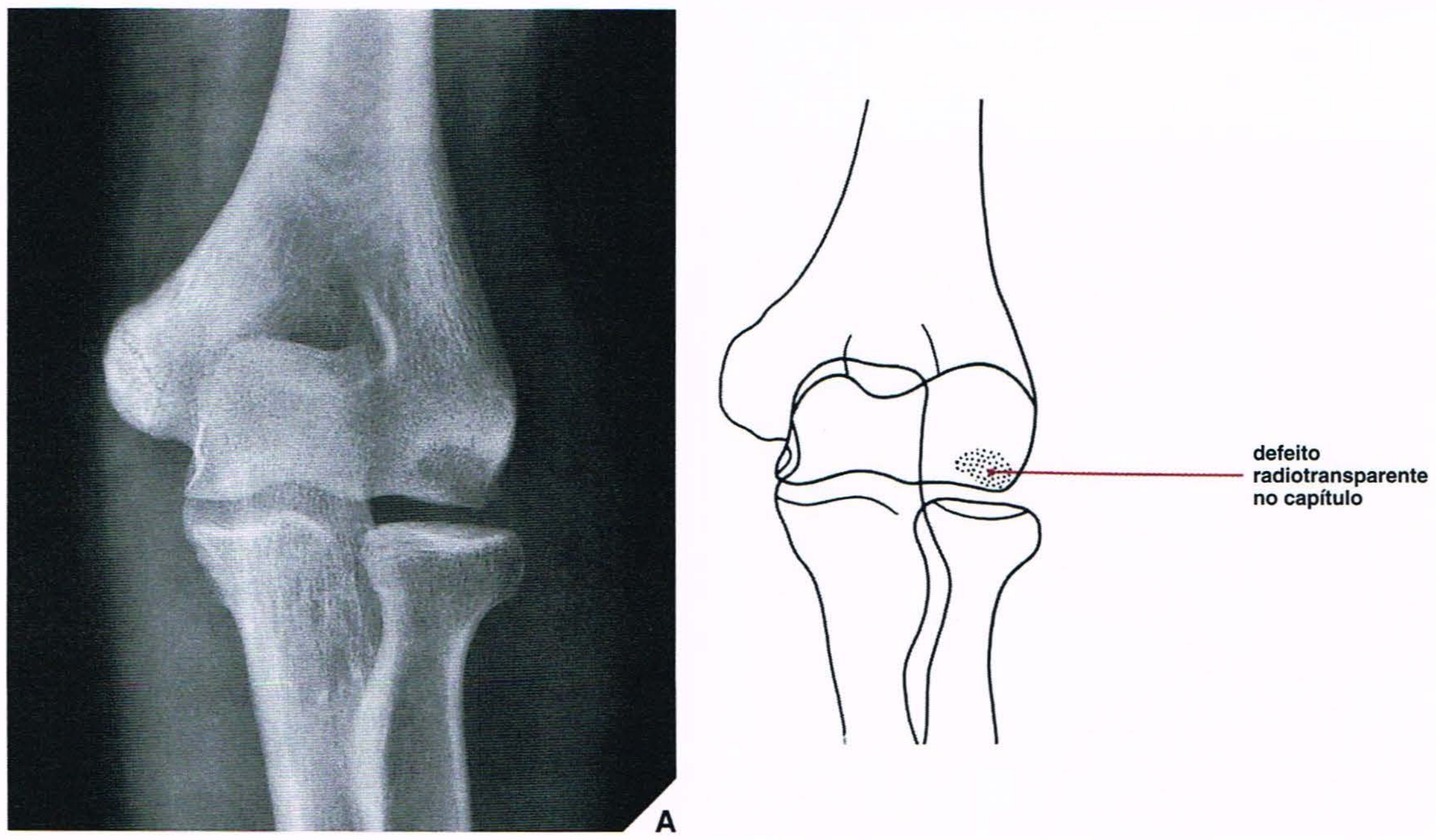

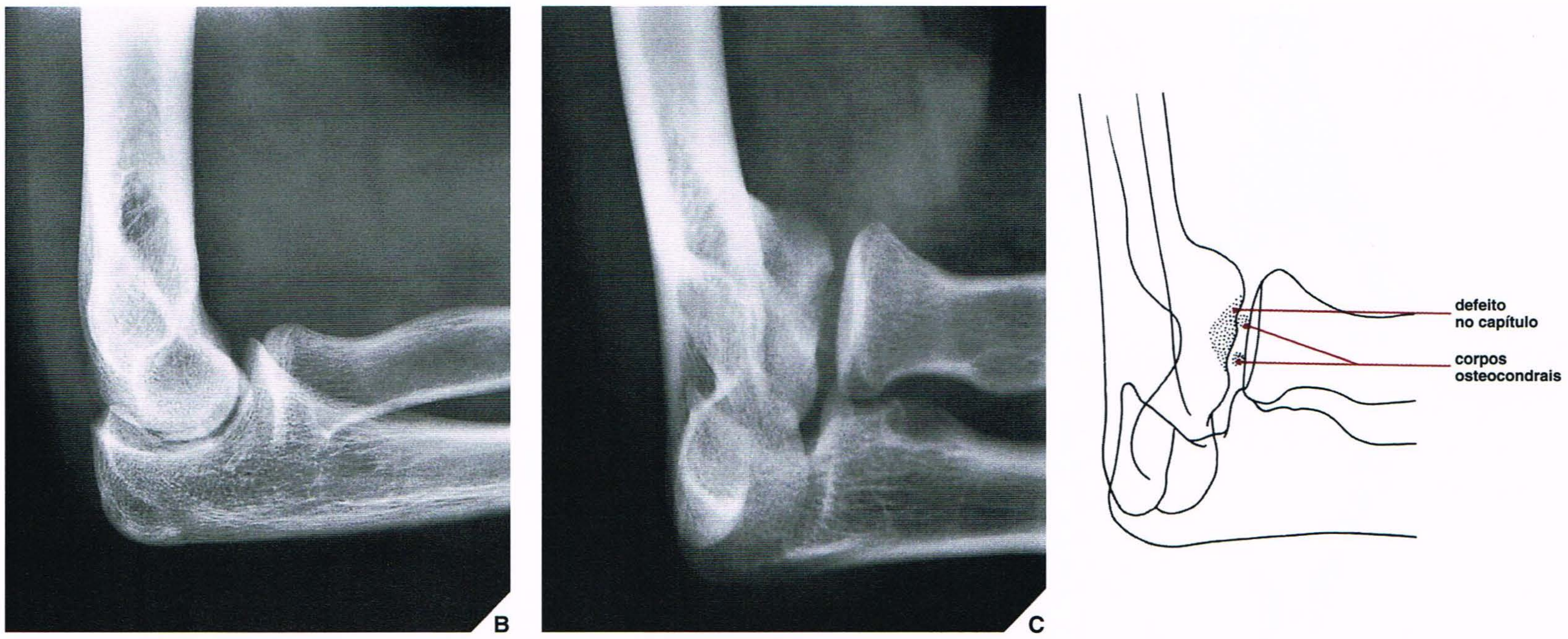

Fig. 6.37 Osteocondrite dissecante do capítulo. *Continuação.*

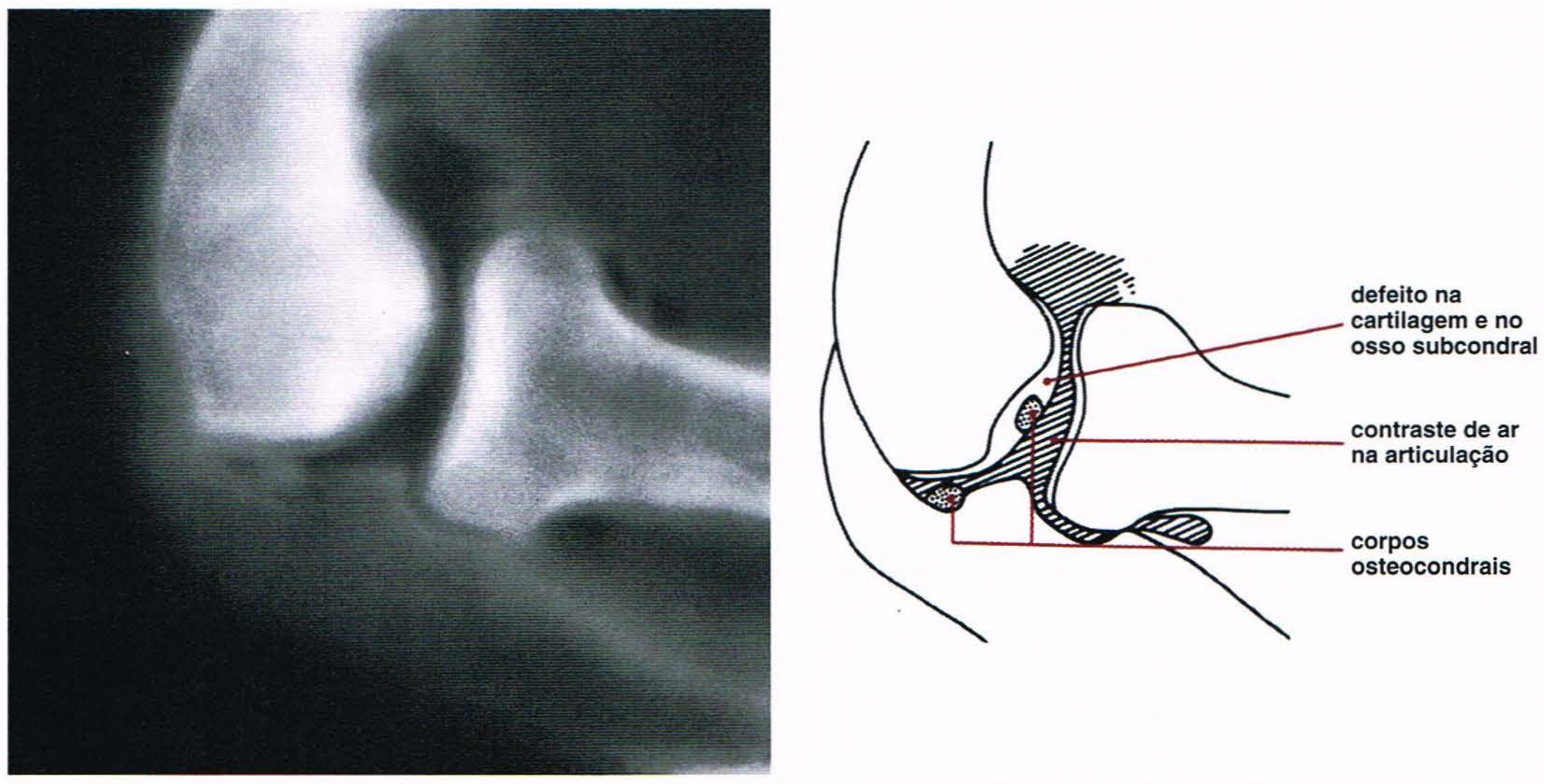

Fig. 6.38 Osteocondrite dissecante do capítulo. Artrotomografia lateral do cotovelo mostra defeitos no segmento subcondral do capítulo e na cartilagem suprajacente. Os corpos osteocondrais livres estão presentes, um deles localizado posteriormente no compartimento umeroulnar, e o outro anteriormente no compartimento radiocapitular. Os achados representam osteocondrite dissecante de estágio avançado.

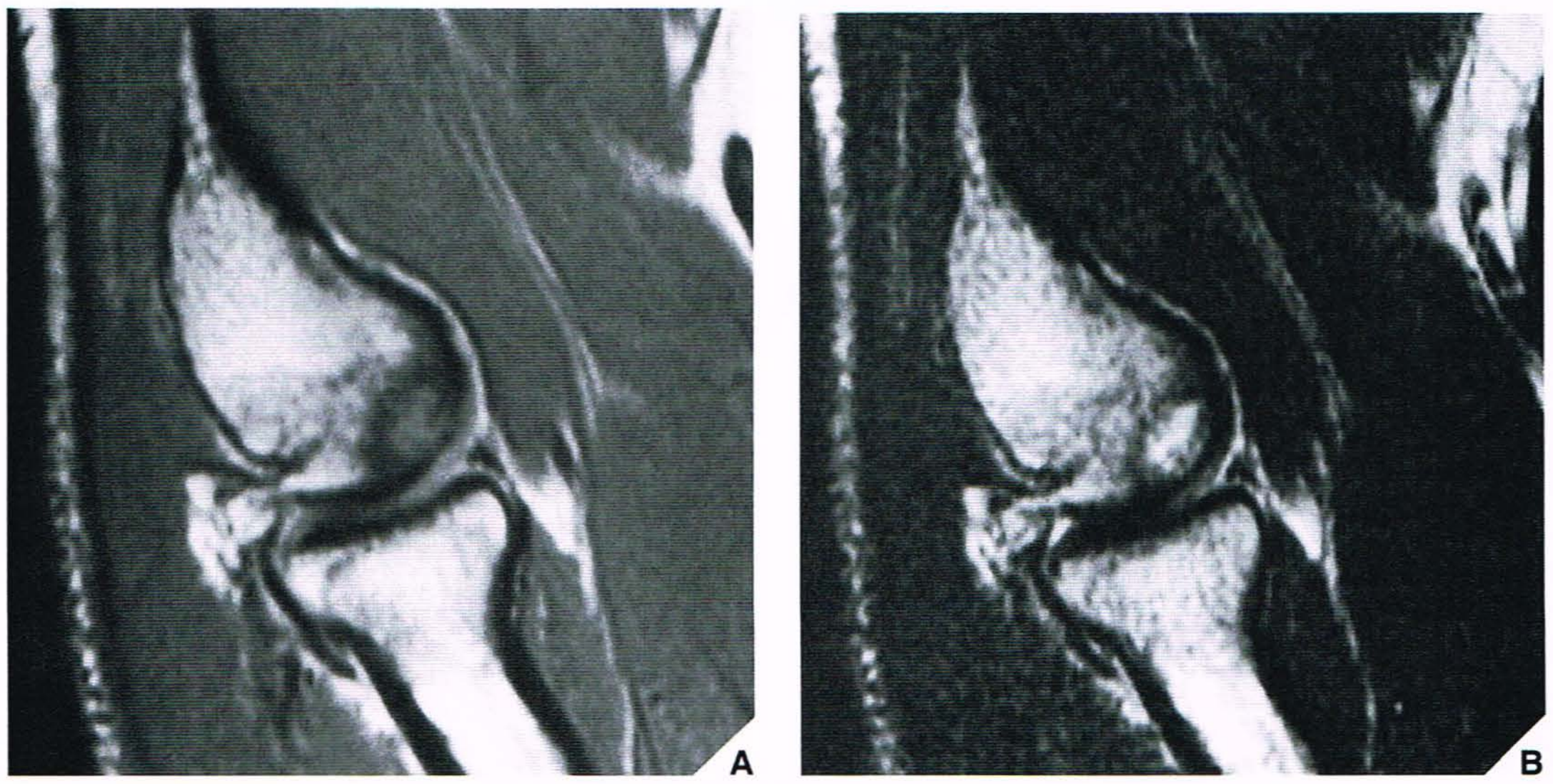

Fig. 6.39 RM de osteocondrite dissecante do capítulo. Um jogador de beisebol de 16 anos de idade sentia dor no cotovelo direito há 6 meses. Cortes de RM sagitais (seqüências SE, TR 2000/TE 20 ms, TR 2000/TE 80 ms) mostram uma área de sinal de intensidade intermediária na imagem ponderada em densidade protônica **(A)** e um sinal de intensidade elevada da imagem ponderada em T2 **(B)**, circundada por faixa de baixa intensidade de sinal. A cartilagem articular está intacta. Os achados são típicos de lesão *in situ* da osteocondrite dissecante (doença de Panner). (Reproduzido de Beltran J, 1990, com permissão.)

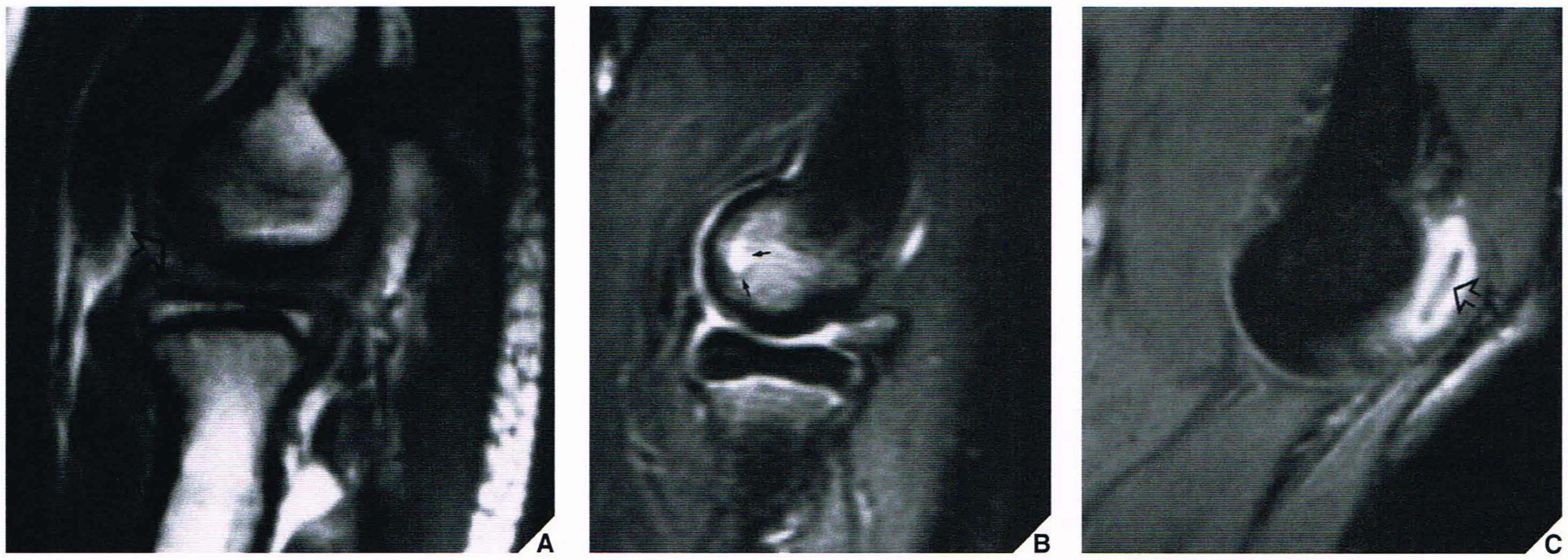

Fig. 6.40 RM de osteocondrite dissecante do capítulo. **(A)** RM sagital ponderada em T1 mostra foco linear de sinal diminuído (*seta aberta*) na face anterior do capítulo. **(B)** A imagem STIR sagital mostra sinal aumentado generalizado circundando o foco bem definido de aspecto cístico (*setas*) na face anterior do capítulo, compatível com osteocondrite dissecante. **(C)** A imagem sagital gradiente-eco ponderada em T2 revela corpo osteocondral deslocado (*seta aberta*).

cirurgião ortopédico, porque a lesão *in situ* pode ser tratada conservadoramente, enquanto a intervenção cirúrgica pode ser necessária se o fragmento osteocondral tiver se separado parcialmente de seu leito ou liberado para articulação. A RM também pode efetivamente mostrar a lesão (Fig. 6.39) e fornecer informações sobre sua estabilidade (Fig. 6.40). As lesões do tipo I estão intactas (*in situ*) sem deslocamento de fragmentos; as lesões do tipo II estão discretamente deslocadas, e a superfície articular está lesada; as lesões do tipo III mostram separação do fragmento osteocondral (Fig. 6.41).

Luxações na Articulação do Cotovelo

Luxações Simples. O método padronizado de classificação de luxações do cotovelo é baseado na direção de deslocamento do rádio e da ulna em relação à porção distal do úmero. Três tipos principais de luxação podem ser distinguidos, como aqueles que afetam: (A) o rádio e a ulna, que podem sofrer luxação posterior, anterior, medial ou lateral (ou combinando luxação posterior ou anterior com medial ou lateral); (B) apenas a ulna, que pode sofrer luxação anterior ou posterior; e (C) apenas o rádio, que pode sofrer luxação anterior, posterior ou lateral.

As luxações posterior e póstero-lateral do rádio e da ulna são, de longe, os tipos mais comuns. Representam 80 a 90% de todas as luxações na articulação (Fig. 6.42). A luxação isolada da cabeça do rádio, entretanto, é ocorrência rara; é mais comumente associada à fratura da ulna (ver "Fratura–Luxação de Monteggia"). As luxações são facilmente diagnosticadas nas incidências ântero-posterior e lateral padronizadas do cotovelo.

A presença de luxação deveria sinalizar a possibilidade de fratura associada da ulna, que pode não ser notada quando o exame radiológico se concentrar apenas no cotovelo. Por esta razão, se houver suspeita de luxação na articulação do cotovelo, é obrigatório incluir todo o antebraço nas radiografias ântero-posterior e lateral; contrariamente, nos casos de suspeita de fratura de ulna, as radiografias devem incluir a articulação do cotovelo. Do ponto de vista prático, é importante, sobretudo em adultos, obter duas radiografias separadas, uma centralizada sobre a articulação do cotovelo e a outra sobre o local da suspeita de fratura da ulna. Devem-se centralizar as imagens apropriadamente, pois a luxação da cabeça do rádio pode facilmente passar despercebida em imagens mal centralizadas.

Fratura–Luxação de Monteggia. A associação de fratura de ulna com luxação da cabeça do rádio é conhecida pelo epônimo de fratura–luxação de Monteggia. Geralmente, resulta da pronação forçada do antebraço durante uma queda ou de contusão direta da face posterior da ulna. Já foram descritos quatro tipos desta anormalidade (Fig. 6.43), porém os

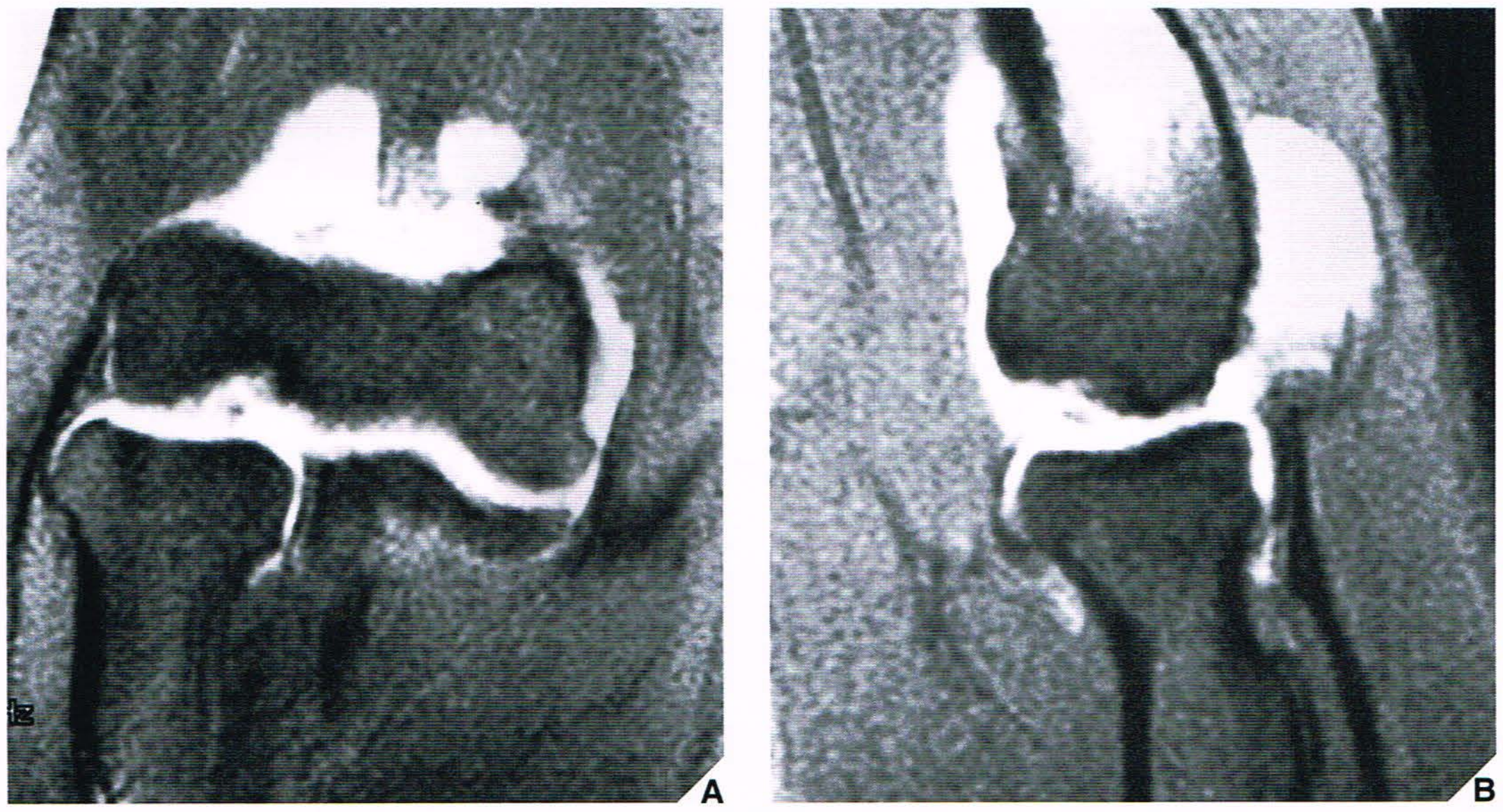

Fig. 6.41 RM de osteocondrite dissecante do capítulo. Um rapaz de 16 anos com dor crônica no cotovelo submeteu-se a artrografia com ressonância magnética (RM). **(A)** A artrografia por RM coronal e **(B)** sagital com saturação de gordura ponderada em T1 (SE; TR 650/TE 17 ms) mostra osteocondrite dissecante do capítulo com corpo osteocondral livre completamente separado (lesão do tipo III).

Fig. 6.42 Luxação do cotovelo. Radiografia lateral mostra o tipo mais comum de luxação na articulação do cotovelo — tanto o rádio quanto a ulna sofreram luxação posterior.

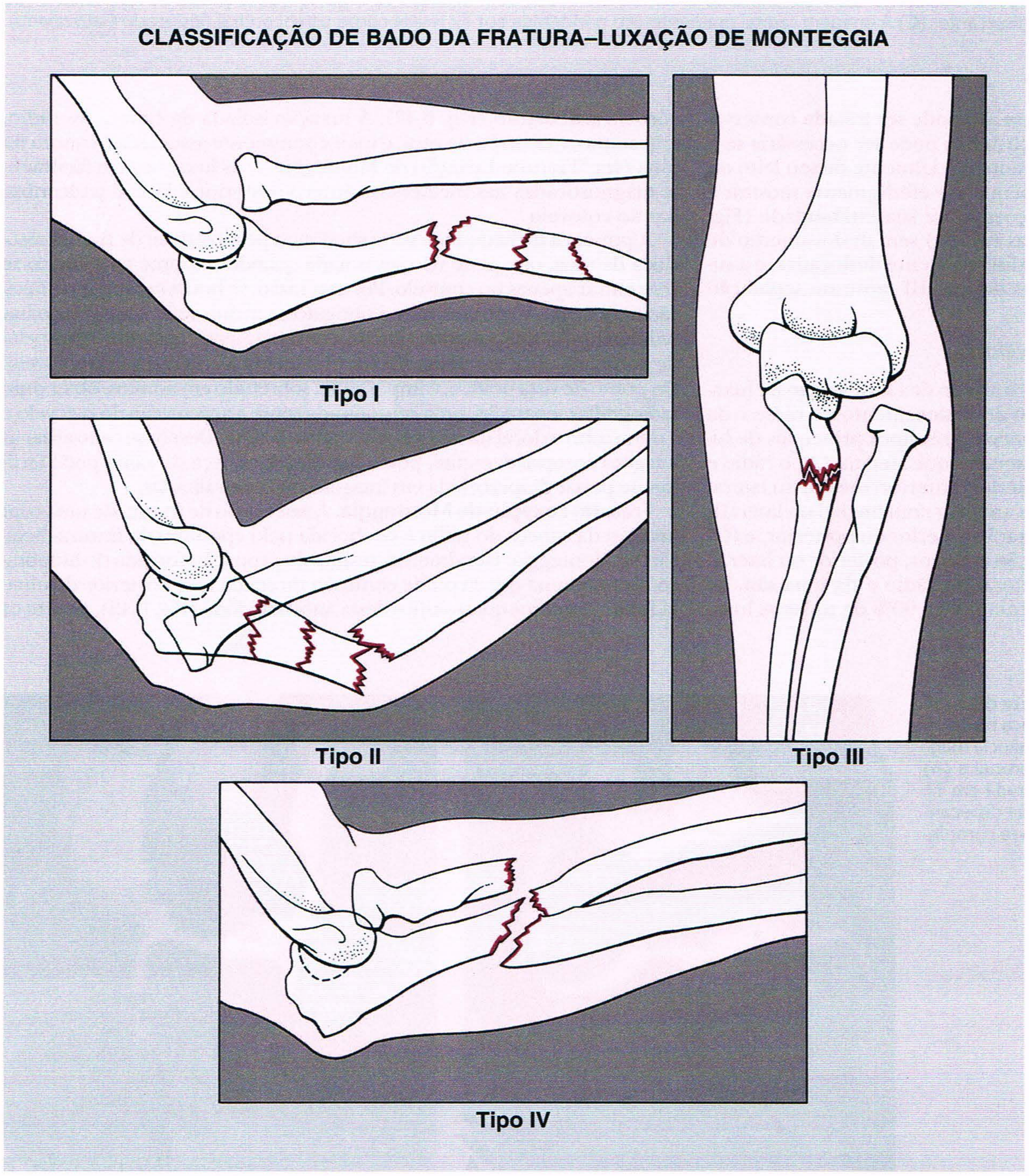

Fig. 6.43 Fratura–luxação de Monteggia. A classificação de Bado da fratura–luxação de Monteggia é baseada em quatro tipos de anormalidades geralmente resultando de pronação forçada do antebraço. Estas podem ocorrer durante queda ou como resultado de contusão direta da face posterior da ulna.

Fig. 6.44 **Fratura–luxação de Monteggia.** Radiografia lateral da articulação do cotovelo e da porção proximal do antebraço mostra fratura–luxação de Monteggia do tipo I; a fratura tem angulação anterior e está na porção proximal da ulna, associada a luxação anterior da cabeça do rádio.

recomendaram o uso da ultra-sonografia dinâmica com estresse valgo para avaliar a lesão do ligamento colateral ulnar em lançadores de beisebol. Esta técnica mostra a frouxidão e instabilidade da articulação [illegible]

ASPECTOS PRÁTICOS A SER LEMBRADOS

Fig. 6.36 [illegible]

[illegible] A lesão do CLCU comumente ocorre em atletas, em especial lançadores de beisebol e, menos amiúde, arremessadores de dardo, jogadores de handebol, pra[illegible] greco-romana e tenistas. Os achados da RM incluem sinal anormal e interrupção da continuidade das fibras ou defeito no ligamento (na ruptura completa) ou espessamento do ligamento e focos [illegible]

[illegible] demonstração do estado da cartilagem articular do capítulo e a determinação da estabilidade do fragmento osteocondral. A artrotomografia, a RM ou a artrografia com RM são os procedimentos escolhidos.

[11] Em todos os casos de fratura ulnar, procurar luxação associada da cabeça do rádio; em todos os casos de luxação, procurar fra[illegible]

separadas que incluam a articulação do cotovelo e o antebraço: uma centralizada sobre a articulação e outra sobre a porção média do antebraço. Em crianças, uma única radiografia que inclua a articulação do cotovelo e todo o antebraço é suficiente.

[12] Fratura–luxação de Essex-Lopresti é uma lesão instável, complexa, que compreende fratura cominutiva da cabeça e do colo do rádio, laceração da membrana intra-óssea do antebraço e luxação na articulação radioulnar distal.

[13] A epicondilite lateral (ou cotovelo de tenista) é mais efetivamente avaliada com RM. Esta técnica pode mostrar a avulsão do tendão do extensor curto radial do carpo do epicôndilo lateral e edema de medula óssea associado.

LEITURAS SUGERIDAS

Anderson SE, Otsuka N, Steinbach LS. MR imaging of pediatric elbow trauma. *Semin Musculoskeletal Radiol* 1998;2:185–198.

Awaya H, Schweitzer ME, Feng SA, et al. Elbow synovial fold syndrome: MR imaging findings. *AJR Am J Roentgenol* 2001;177:1377–1381.

Bado JL. The Monteggia lesion. Springfield, IL: CC Thomas; 1962.

Beltran J, Rosenberg ZS. MR imaging of pediatric elbow fractures. *MRI Clin North Am* 1997;5:567–578.

Berquist T. Elbow and forearm. In: Berquist T, ed. *MRI of the musculoskeletal system,* 3rd ed. Philadelphia: Lippincott–Raven Publishers; 1996:609–672.

Bianco AJ. Osteochondritis dissecans. In: Morrey BF, ed. *The elbow and its disorders.* Philadelphia: WB Saunders; 1985:254–259.

Bledsoe RC, Izenstark JL. Displacement of fat pads in disease and injury of the elbow: a new radiographic sign. *Radiology* 1959;73:717–724.

Bohrer SP. The fat pad sign following elbow trauma: its usefulness and reliability in suspecting "invisible" fractures. *Clin Radiol* 1970;21:90–94.

Boyd H, McLeod A. Tennis elbow. *J Bone Joint Surg [Am]* 1973;55-A:1183–1187.

Brodeur AE, Silberstein MJ, Graviss ER. *Radiology of the pediatric elbow.* Boston: Hall Medical; 1981.

Bunnell DH, Fisher DA, Bassett LW, Gold RH, Ellman H. Elbow joint: normal anatomy on MR images. *Radiology* 1987;165:527–531.

Carrino JA, Morrison WB, Zou KH, Steffen RT, Snearly WN, Murray PM. Noncontrast MR imaging and MR arthrography of the ulnar collateral ligament of the elbow: prospective evaluation of two-dimensional pulse sequences for detection of complete tears. *Skeletal Radiol* 2001;30:625–632.

Chapman MW. Closed intramedullary nailing of the humerus. *Instr Course Lect AAOS* 1983;32:317–324.

Coel M, Yamada CY, Ko J. MR imaging of patients with lateral epicondylitis of the elbow (tennis elbow): importance of increased signal of the anconeus muscle. *AJR Am J Roentgenol* 1993;161:1019–1021.

Colton CL. Fractures of the olecranon in adults: classification and management. *Injury* 1973;5:121–129.

Cone RO, Szabo R, Resnick D, Gelberman R, Taleisnik J, Gilula LA. Computed tomography of the normal radioulnar joints. *Invest Radiol* 1983;18:541–545.

Cotten A, Boutin RD, Resnick D. Normal anatomy of the elbow on conventional MR imaging and MR arthrography. *Semin Musculoskeletal Radiol* 1998;2:133–140.

Cotten A, Jacobson J, Brossmann J, et al. Collateral ligaments of the elbow: conventional MR imaging and MR arthrography with coronal oblique plane and elbow flexion. *Radiology* 1997;204:806–812.

Daniels DL, Mallisee TA, Erickson SJ, Boynton MD, Carrera GF. Radiologic-anatomic correlations. The elbow joint: osseous and ligamentous structures. *Radiographics* 1998;18:229–236.

DeLee JC, Green DP, Wilkins KE. Fractures and dislocations of the elbow. In: Rockwood CA Jr, Green DP, eds. *Fractures in adults,* vol. I, 2nd ed. Philadelphia: JB Lippincott; 1984:559–652.

De Smet AA, Winter TC, Best TM, Bernhardt DT. Dynamic sonography with valgus stress to assess elbow ulnar collateral ligament injury in baseball pitchers. *Skeletal Radiol* 2002;31:671–676.

Eto RT, Anderson PW, Harley JD. Elbow arthrography with the application of tomography. *Radiology* 1975;115:283–288.

Fowles JV, Sliman N, Kassab MT. The Monteggia lesion in children. Fracture of the ulna and dislocation of the radial head. *J Bone Joint Surg [Am]* 1983;65A:1276–1282.

Franklin PD, Dunlop RW, Whitelaw G, Jacques E Jr, Blickman JG, Shapiro JH. Computed tomography of the normal and traumatized elbow. *J Comput Assist Tomogr* 1988;12:817–823.

Fritz RC. The elbow. In: Deutsch AL, Mink JH, eds. *MRI of the musculoskeletal system. A teaching file,* 2nd ed. Philadelphia: Lippincott–Raven Publishers; 1997:77–148.

Fritz RC. Magnetic resonance imaging of the elbow. *Semin Roentgenol* 1995;30:241–264.

Fritz RC, Steinbach LS, Tirman PF, Martinez S. MR imaging of the elbow: an update. *Radiol Clin North Am* 1997;35:117–144.

Gaary E, Potter HG, Altchek DW. Medial elbow pain in the throwing athlete: MR imaging evaluation. *AJR Am J Roentgenol* 1997;168:795–800.

Greenspan A, Norman A. The radial head-capitellum view: useful technique in elbow trauma. *AJR Am J Roentgenol* 1982;138:1186–1188.

Greenspan A, Norman A. The radial head-capitellum view: another example of its usefulness [letter]. *AJR Am J Roentgenol* 1982;139:193.

Greenspan A, Norman A. Letter to the editor [Reply]. *AJR Am J Roentgenol* 1983;140:1273.

Greenspan A, Norman A, Rosen H. Radial head-capitellum view in elbow trauma: clinical application and radiographic-anatomic correlation. *AJR Am J Roentgenol* 1984;143:355–359.

Holtz P, Erickson SJ, Holmquist K. MR imaging of the elbow: technical considerations. *Semin Musculoskeletal Radiol* 1998;2:121–131.

Horne JG, Tanzer TL. Olecranon fractures: a review of 100 cases. *J Trauma* 1981;21:469–472.

Janarv PM, Hesser U, Hirsch G. Osteochondral lesions in the radiocapitellar joint in the skeletally immature: radiographic, MRI, and arthroscopic findings in 13 consecutive cases. *J Pediatr Orthop* 1997;17:311–314.

Kohn AM. Soft tissue alterations in elbow trauma. *AJR Am J Roentgenol* 1959;82:867–874.

Mirowitz SA, London SL. Ulnar collateral ligament injury in baseball pitchers: MR imaging evaluation. *Radiology* 1992;185:573–576.

Mitsunaga MM, Adishian DA, Bianco AJ Jr. Osteochondritis dissecans of the capitellum. *J Trauma* 1982;22:53–55.

Morrey BF. Anatomy of the elbow joint. In: Morrey BF, ed. *The elbow and its disorders,* 2nd ed. Philadelphia: WB Saunders; 1993:16–52.

Morrey BF, An KN. Articular and ligamentous contributions to the stability of the elbow joint. *Am J Sports Med* 1983;11:315–319.

Müller ME, Allgower M, Schneider R, Willenegger H. *Manual of internal fixation, techniques recommended by the AO Group,* 2nd ed. Berlin: Springer-Verlag; 1979.

Murphy BJ. MR imaging of the elbow. *Radiology* 1992;184:525–529.

Murphy WA, Siegel MJ. Elbow fat pads with new signs and extended differential diagnosis. *Radiology* 1977;124:659–665.

Nelson SW. Some important diagnostic and technical fundamentals in the radiology of trauma, with particular emphasis on skeletal trauma. *Radiol Clin North Am* 1966;4:241–259.

Norell HG. Roentgenologic visualization of the extracapsular fat. Its importance in the diagnosis of traumatic injuries to the elbow. *Acta Radiol* 1954;42:205–210.

Peiss J, Adam G, Cassser R, Vohahn R, Gunther RW. Gadopentetate-dimeglumine-enhanced MR imaging of osteonecrosis and osteochondritis dissecans of the elbow: initial experience. *Skeletal Radiol* 1995;24:17–20.

Reckling FW, Peltier LF. Riccardo Galeazzi and Galeazzi's fracture. *Surgery* 1965;58:453–459.

Rogers LF. Fractures and dislocations of the elbow. *Semin Roentgenol* 1978;13:97–107.

Rogers LF, Malave S Jr, White H, Tachdjian MO. Plastic bowing, torus and greenstick supracondylar fractures of the humerus: radiographic clues to obscure fractures of the elbow in children. *Radiology* 1978;128:145–150.

Rosenberg ZS, Beltran J, Cheung Y, Broker M. MR imaging of the elbow: normal variant and potential diagnostic pitfalls of the trochlear groove and cubital tunnel. *AJR Am J Roentgenol* 1995;164:415–418.

Rosenberg ZS, Bencardino J, Beltran J. MRI of normal variants and interpretation pitfalls of the elbow. *Semin Musculoskeletal Radiol* 1998;2:141–153.

Sauser DD, Thordarson SH, Fahr LM. Imaging of the elbow. *Radiol Clin North Am* 1990;28:923–940.

Schwartz ML, Al-Zahrani S, Morwessel RM, Andrews JR. Ulnar collateral ligament injury in the throwing athlete: evaluation with saline-enhanced MR arthrography. *Radiology* 1995;197:297–299.

Singson RD, Feldman F, Rosenberg ZS. Elbow joint: assessment with double-contrast CT arthrography. *Radiology* 1986;160:167–173.

Smith FM. Children's elbow injuries: fractures and dislocations. *Clin Orthop* 1967;50:7–30.

Sonin AH, Tutton SM, Fitzgerald SW, Peduto AJ. MR imaging of the adult elbow. *Radiographics* 1996;16:1323–1336.

Steinbach LS, Palmer WE, Schweitzer ME. Special focus session. MR arthrography. *Radiographics* 2002;22:1223–1246.

Steinbach LS, Schwartz ML. Elbow arthrography. *Radiol Clin North Am* 1998;36:635–649.

Stoller DW. The elbow. In: Stoller DW, ed. *Magnetic resonance imaging in orthopedics & sports medicine.* Philadelphia: JB Lippincott; 1993:633–682.

Stoller DW, Genant HK. The joints. In: Moss AA, Gamsu G, Genant HK, eds. *Computed tomography of the body with magnetic resonance imaging,* 2nd ed. Philadelphia: WB Saunders; 1992:435–475.

Takahara M, Ogino T, Takagi M, Tsuchida H, Orui H, Nambu T. Natural progression of osteochondritis dissecans of the humeral capitellum: initial observations. *Radiology* 2000;216:207–212.

Tehranzadeh J, Kerr R, Amster J. Magnetic resonance imaging of tendon and ligament abnormalities. Part 1. Spine and upper extremities. *Skeletal Radiol* 1992;21:1–9.

Weston WJ. Elbow arthrography. In: Dalinka MK, ed. *Arthrography.* New York: Springer-Verlag; 1980.

CAPÍTULO

7

MEMBRO SUPERIOR III

Porção Distal do Antebraço, Punho e Mão

Porção Distal do Antebraço

A lesão da porção distal do antebraço, causada em 90% dos casos por queda sobre a mão esticada, é comum durante toda a vida, porém é mais freqüente nos idosos. Em geral, o tipo de lesão sofrida é a fratura da porção distal do rádio ou da ulna, cuja incidência excede substancialmente a da luxação das articulações radiocarpal e radioulnar distal. Embora a anamnese e o exame físico forneçam quase sempre informações importantes em relação ao tipo de lesão, as radiografias são indispensáveis para determinar o local exato e a extensão; em vários tipos de fraturas, apenas o exame radiológico adequado pode levar ao diagnóstico correto.

Considerações Anatomorradiológicas

Por via de regra, as radiografias obtidas nas incidências póstero-anterior e lateral são suficientes para avaliar a maioria das lesões da porção distal do antebraço (Figs. 7.1 e 7.2). Em cada uma dessas incidências, é importante apreciar as relações anatômicas normais do rádio e da ulna para uma avaliação completa do traumatismo.

A incidência póstero-anterior da porção distal do antebraço revela variações anatômicas no comprimento do rádio e da ulna, conhecidas como *variância ulnar* ou *variância de Hulten*. Como regra, o processo estilóide do rádio excede o comprimento da extremidade articular da ulna em 9 a 12 mm. Entretanto, no local da articulação com o semilunar, as superfícies articulares do rádio e da ulna estão no mesmo nível, produzindo uma *variância* ulnar neutra* (Fig. 7.3). Às vezes, a ulna projeta-se mais proximalmente — *variância ulnar negativa* (ou variância ulnar –); ou mais distalmente — *variância ulnar positiva* (ou variância ulnar +) (Fig. 7.4). A posição do punho é um determinante importante da variância ulnar. A posição padronizada geralmente aceita é uma incidência póstero-anterior obtida com o punho estendido sobre a mesa radiológica, a rotação neutra do antebraço e com o cotovelo flexionado a 90° e o ombro abduzido a 90°. A radiografia póstero-anterior tam-

*N.T.: Muitos autores também empregam o termo *variação*.

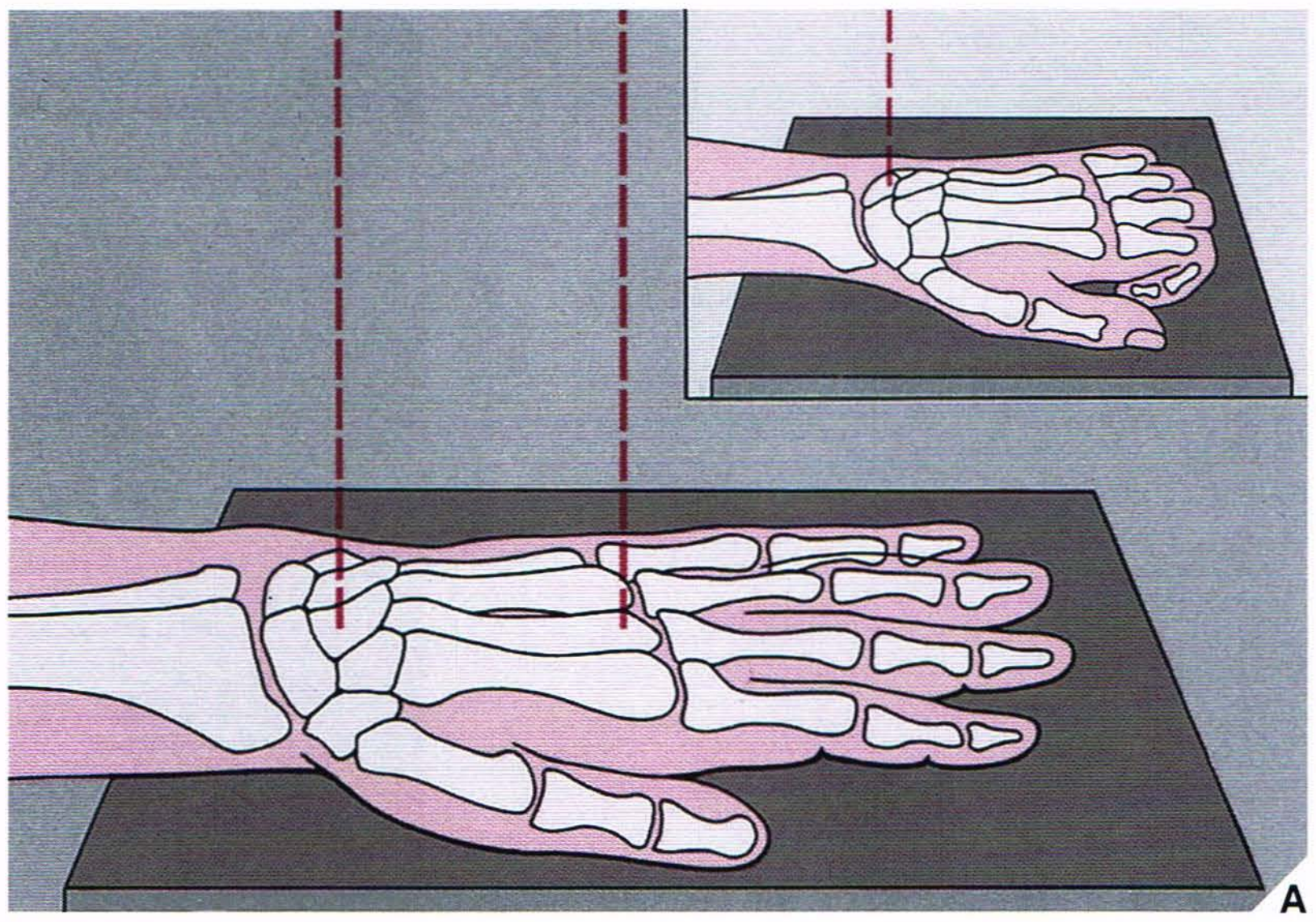

Fig. 7.1 Incidência dorsopalmar (póstero-anterior) da porção distal do antebraço, punho e mão. Para fins de classificação, deve ser feita distinção entre os distúrbios traumáticos envolvendo a porção distal do antebraço, o punho e a mão. Do ponto de vista radiológico, entretanto, o posicionamento do membro para as radiografias póstero-anterior e lateral da área do punho (isto é, a porção distal do antebraço e o carpo) e da mão é essencialmente o mesmo. **(A)** Para a incidência póstero-anterior (dorsopalmar) do punho e da mão, os pacientes são posicionados com o braço completamente estendido sobre a mesa radiológica. A porção do membro que vai da porção distal do antebraço até as extremidades dos dedos apóia-se em pronação sobre o chassi. Se a área do punho ou da mão for o foco da avaliação, a mão geralmente apóia-se aberta (com a palma voltada para baixo), com os dedos ligeiramente afastados. Entretanto, o ponto para o qual o raio central é orientado varia. Para o punho, o raio central é orientado para o centro do carpo; para a mão, o raio central é orientado para a cabeça do terceiro osso metacarpal. Para melhor demonstração da área do punho, os dedos do paciente podem ser flexionados para fazer com que o carpo repouse totalmente apoiado no chassi (*detalhe*). **(B)** Na radiografia desta incidência, as porções distais do rádio e da ulna, bem como os ossos do carpo e do metacarpo e as falanges, são bem mostrados. O polegar, entretanto, é observado em uma incidência oblíqua; as bases do segundo ao quinto metacarpais parcialmente se sobrepõem. No punho, há também uma superposição do pisiforme e do piramidal, bem como dos ossos trapézio e trapezóide. **(C)** Nesta incidência, o ângulo carpal pode ser determinado. É formado por duas tangentes, a primeira traçada contra as bordas proximais do escafóide e do semilunar (1), a segunda traçada contra as bordas proximais do piramidal e do semilunar (2). O ângulo mede normalmente 110° e 150°, mostrando um desvio considerável com a idade, o sexo e a raça.

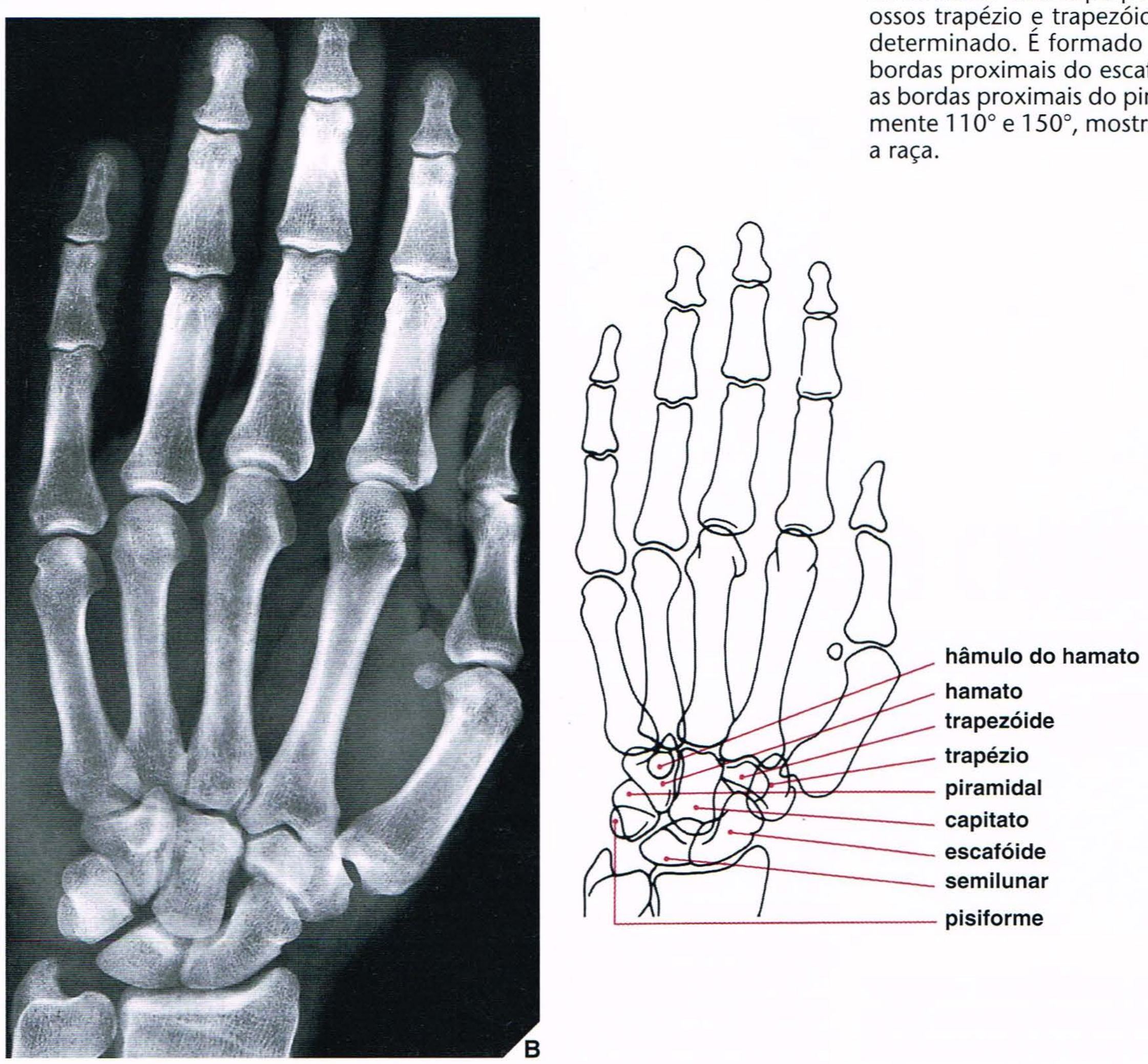

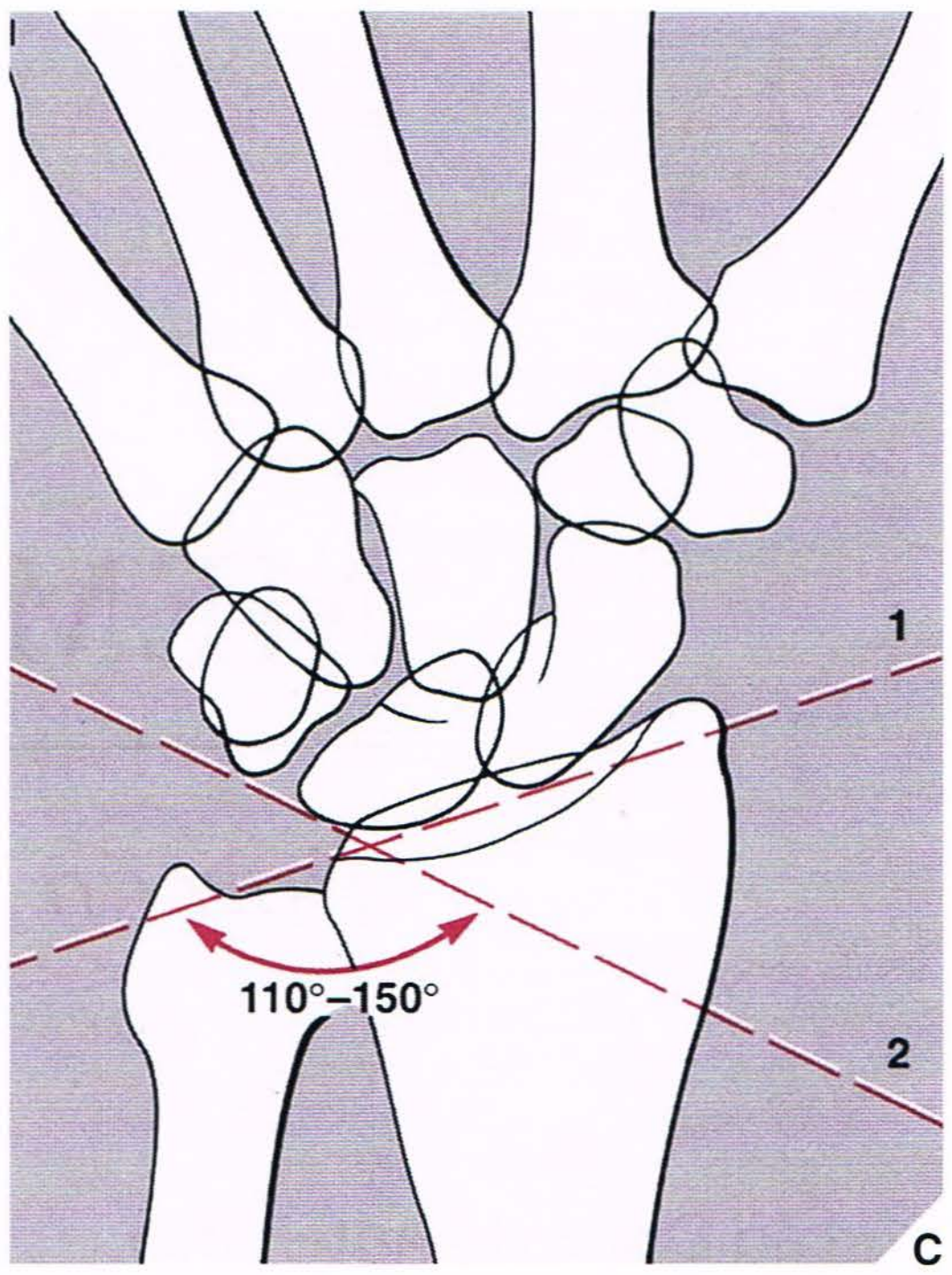

bém revela uma característica anatômica importante do rádio conheci-

rurgião decidir entre uma redução fechada ou aberta, bem como aju-

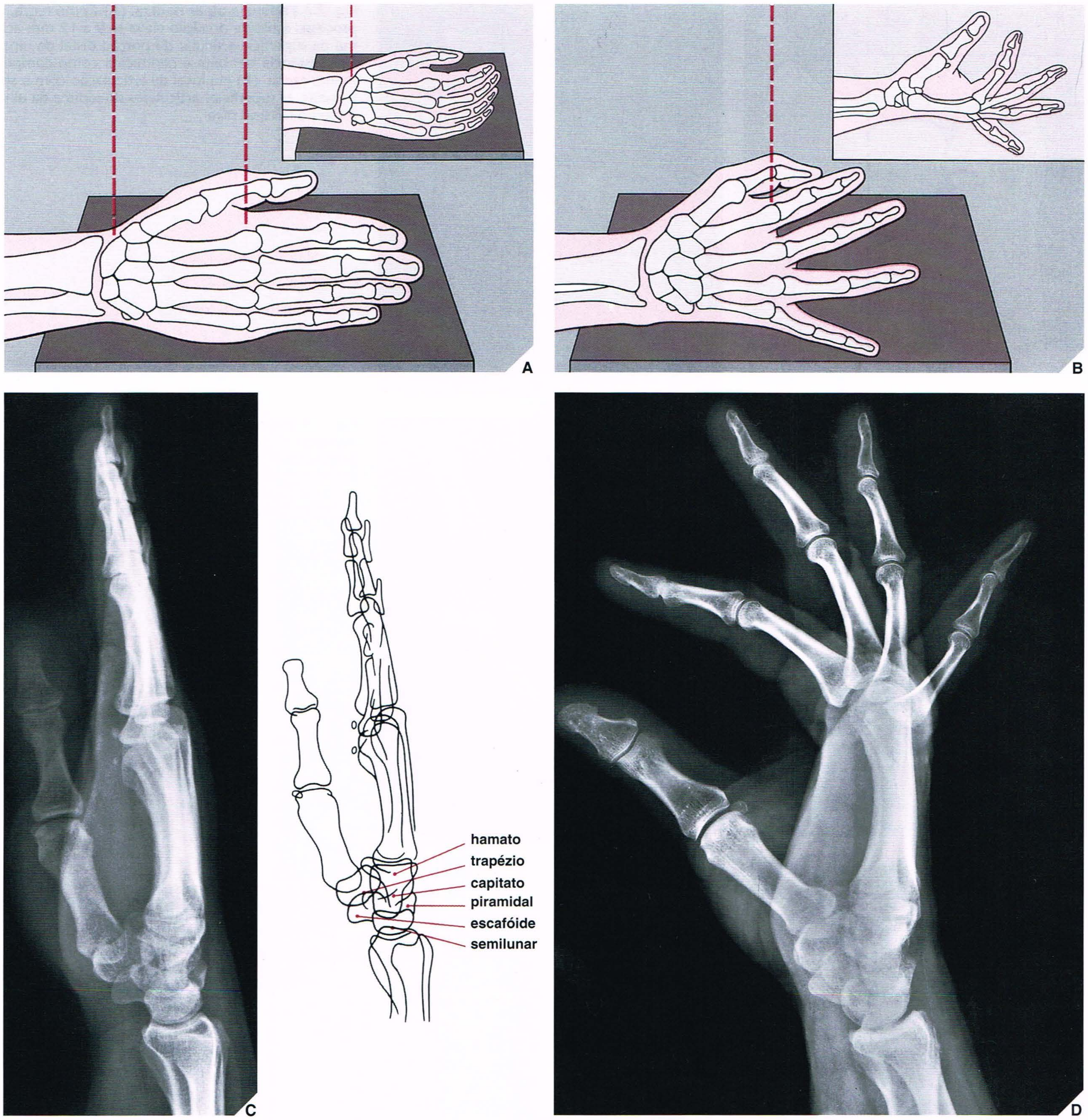

Fig. 7.2 **Incidência lateral do punho e da mão. (A)** Para incidência lateral da área do punho e da mão, o braço do paciente é completamente estendido e apoiado sobre o seu lado ulnar. Os dedos podem ser completamente estendidos ou, preferencialmente, ligeiramente flexionados (*detalhe*), com o polegar um pouco em frente dos dedos. Para avaliação da área do punho, o raio central é orientado na direção do centro do carpo, enquanto para a mão, é orientado para a cabeça do segundo metacarpal. **(B)** Na radiografia desta incidência, as porções distais do rádio e da ulna se sobrepõem, porém a relação dos eixos longitudinais do capitato, semilunar e rádio pode ser suficientemente avaliada (ver Fig. 7.66). Embora os metacarpais e as falanges também se sobreponham, o deslocamento dorsal ou palmar de uma fratura desses ossos pode facilmente ser detectado (ver Fig. 4.1). O polegar é examinado em incidência dorsopalmar verdadeira. **(C)** Uma maneira mais efetiva de estudar os dedos na incidência lateral é afastá-los do paciente, como se fossem um leque, com o lado ulnar da quinta falange apoiando-se sobre o chassi. O raio central é orientado na direção das cabeças dos metacarpais. **(D)** Na radiografia desta incidência, a superposição das falanges comumente observada na incidência lateral padronizada é eliminada. As articulações interfalângicas podem prontamente ser avaliadas.

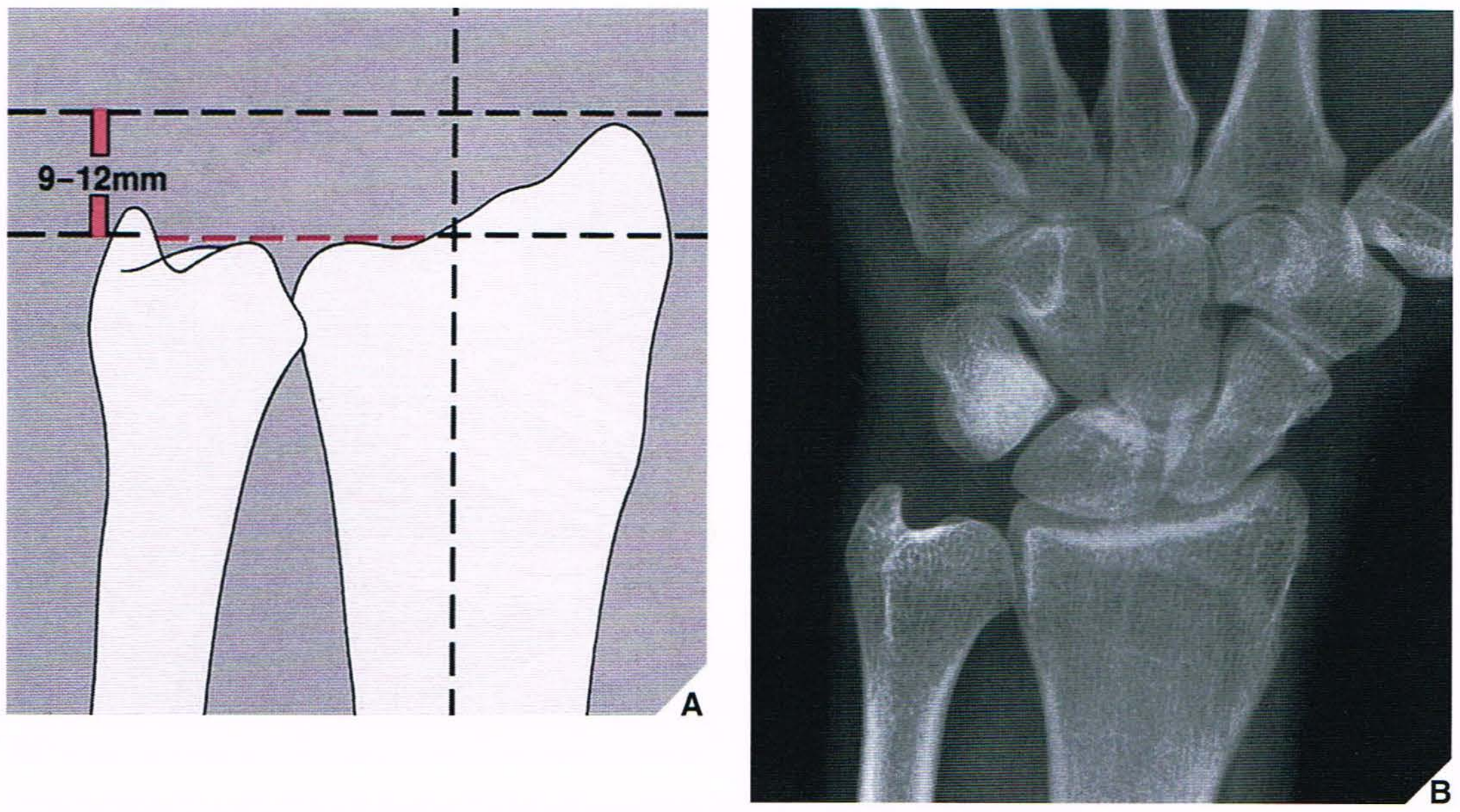

Fig. 7.3 **Variância ulnar neutra.** **(A)** Como regra, o processo estilóide do rádio eleva-se 9 a 12 mm acima da superfície articular da porção distal da ulna. Esta distância também é conhecida como comprimento radial. **(B)** No local de articulação com o semilunar, as superfícies articulares do rádio e da ulna estão no mesmo nível.

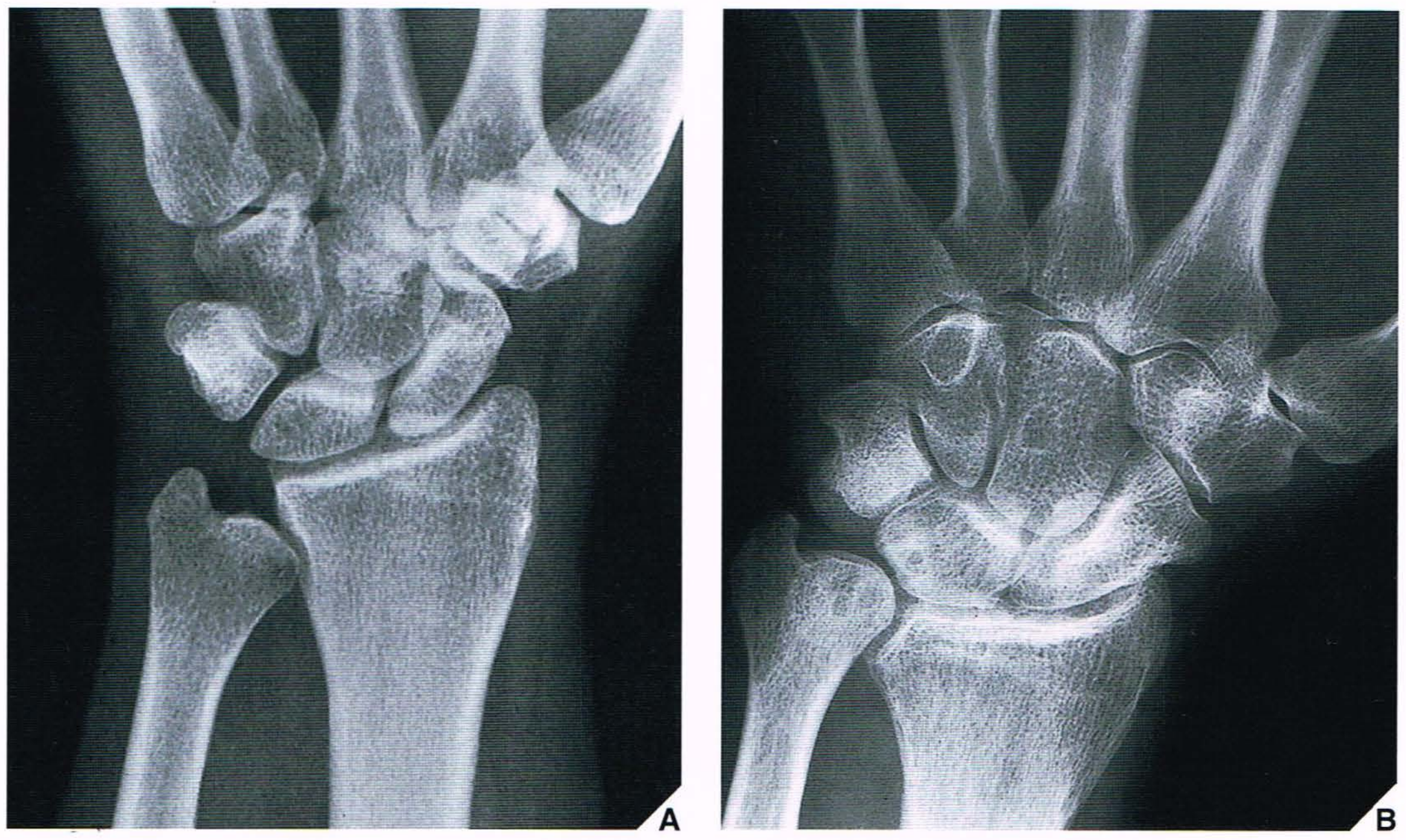

Fig. 7.4 **Variância ulnar negativa e positiva.** **(A)** Variância ulnar negativa. A superfície articular da ulna projeta-se 5 mm proximal ao local da articulação radiolunar. **(B)** Variância ulnar positiva. A superfície articular da ulna projeta-se 8 mm distal ao local da articulação radiolunar.

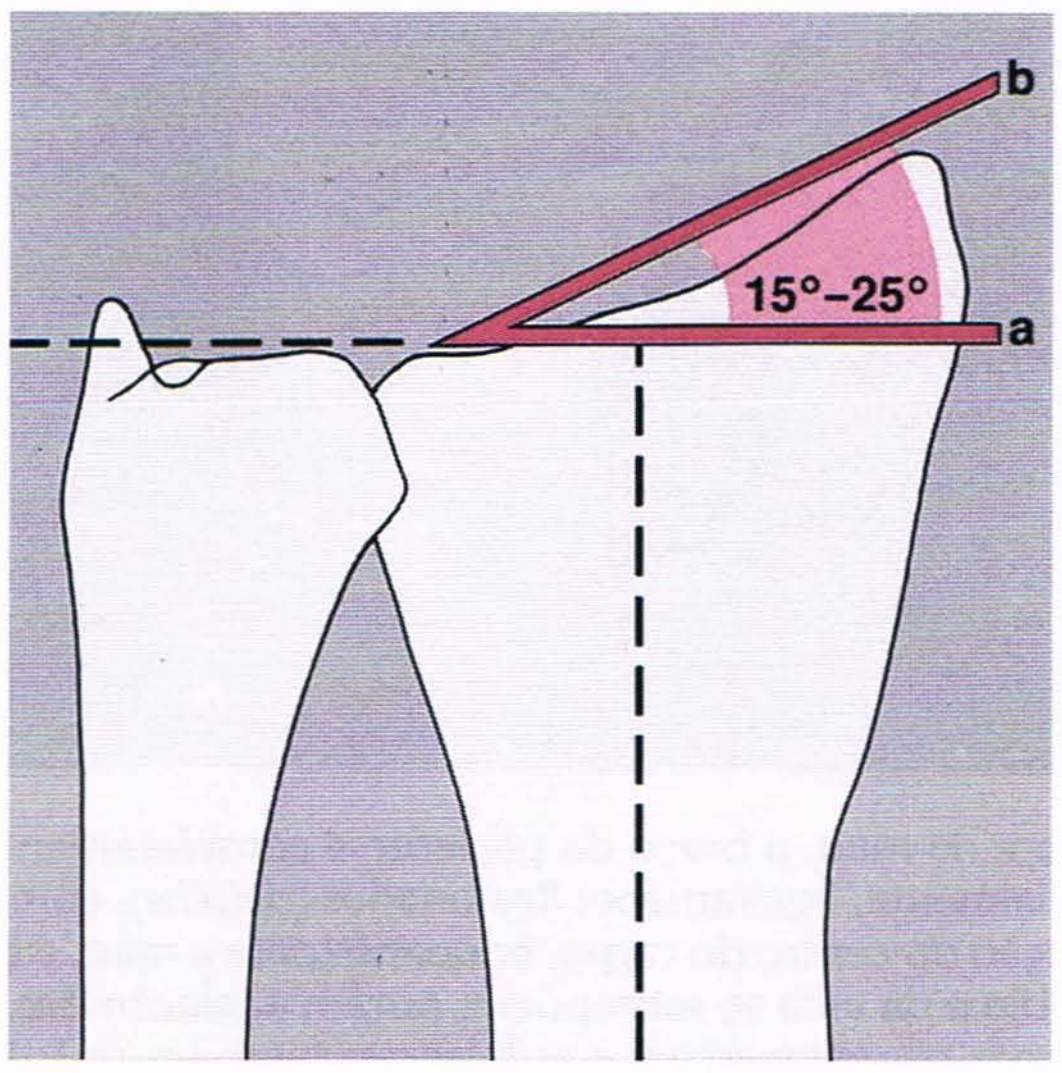

Fig. 7.5 **Inclinação ulnar.** A inclinação ulnar da superfície articular do rádio é determinada, com o punho na posição neutra, pelo ângulo formado por duas linhas: uma perpendicular ao eixo longitudinal do rádio ao nível da superfície articular radioulnar (*a*) e uma tangente que passa pelo processo estilóide radial e pela face ulnar do rádio (*b*).

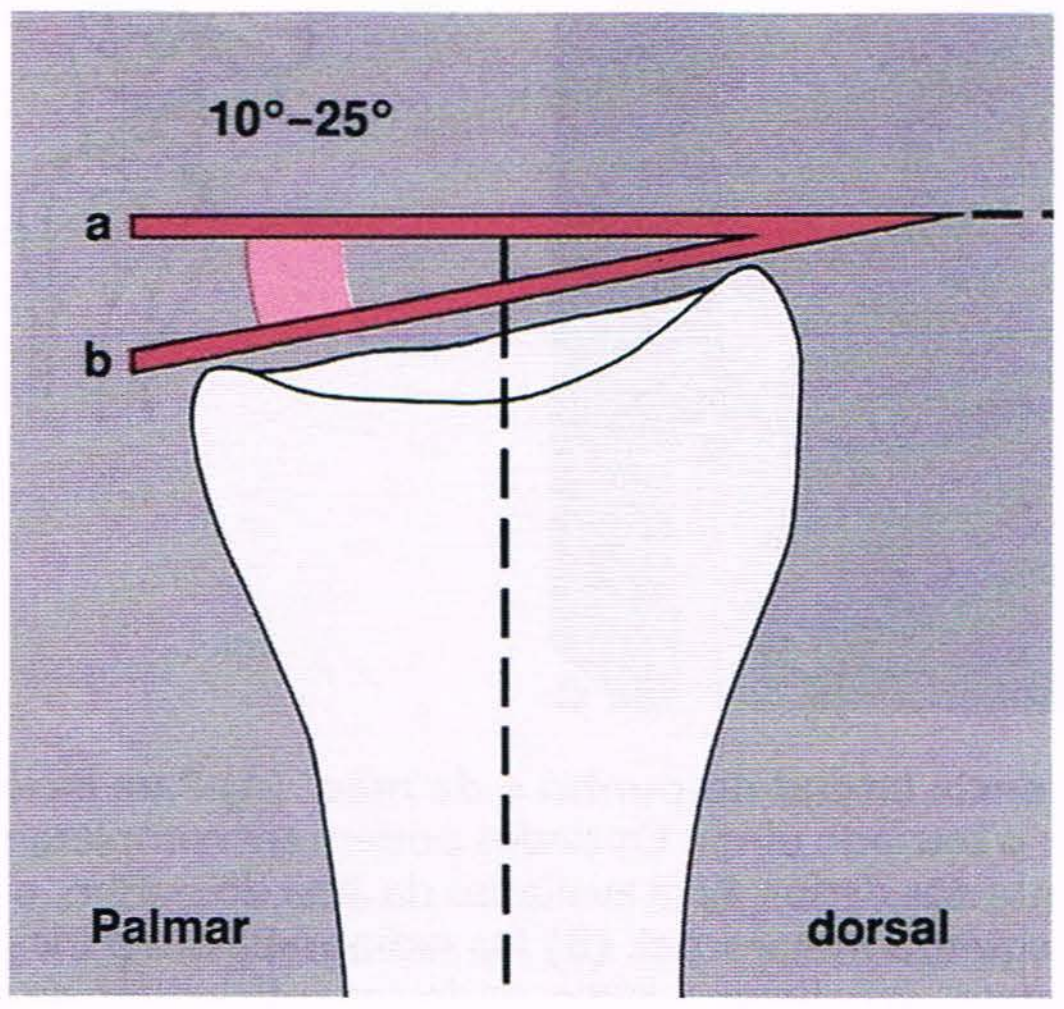

Fig. 7.6 **Inclinação palmar.** A inclinação palmar da superfície articular do rádio é determinada pela medida do ângulo formado por uma linha perpendicular ao eixo longitudinal do rádio ao nível do processo estilóide (*a*) e uma tangente que passa pelas faces dorsal e palmar da superfície articular do rádio (*b*).

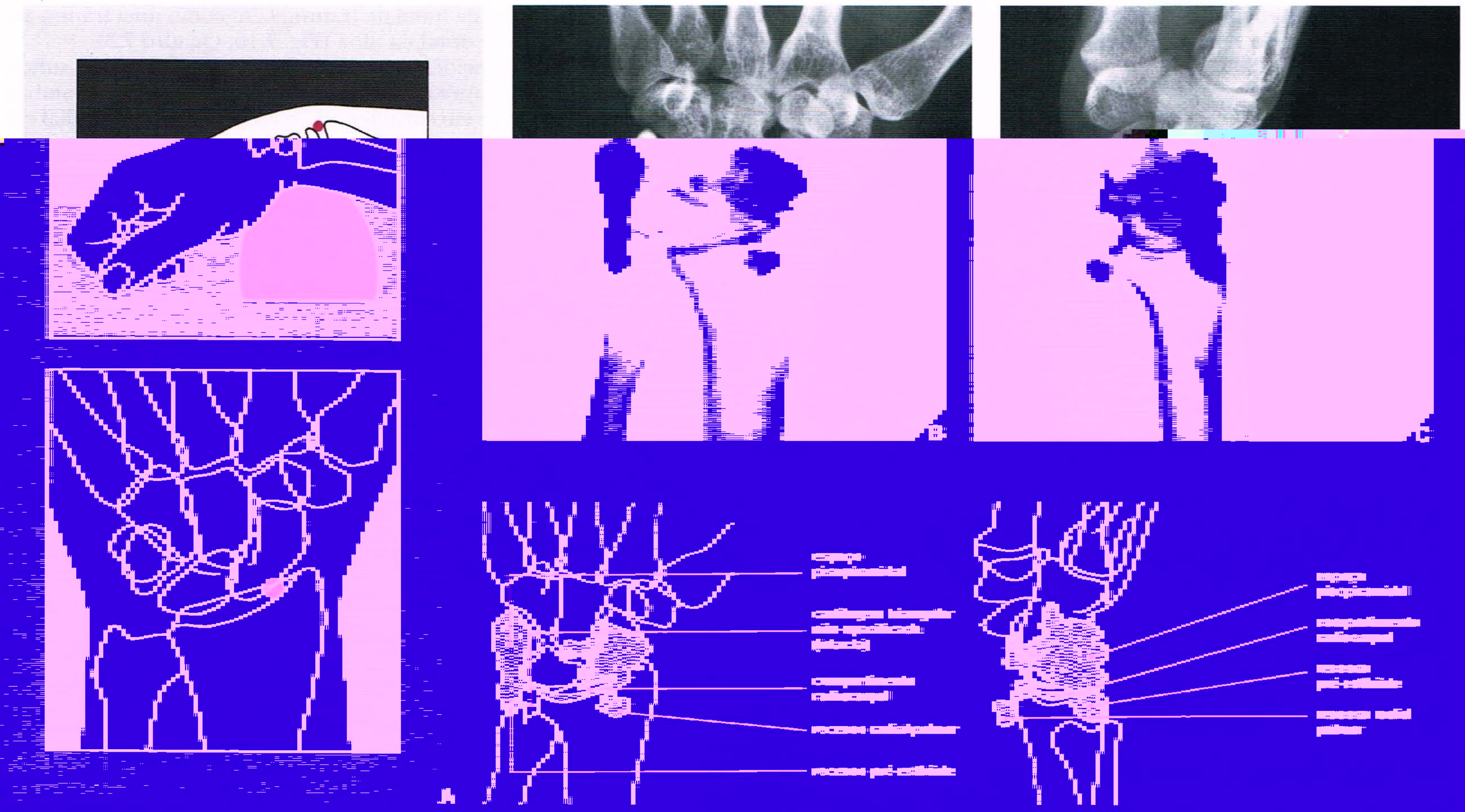

Fig. 7.7 Artrografia do punho. (A) Para o estudo artrográfico da articulação radiocarpal, o punho é posicionado em pronação sobre uma esponja radiotransparente de modo a abrir a articulação para inserção da agulha. Sob controle fluoroscópico, a articulação é penetrada usando-se uma agulha de calibre 22 em um ponto lateral ao ligamento escafolunar. (O ponto vermelho marca o local da punção.) Dois ou 3 mL de contraste (diatrizoato de meglumina a 60%) são injetados, e realizadas radiografias nas incidências póstero-anterior (dorsopalmar), lateral e oblíqua. As incidências póstero-anterior (B) e lateral (C) mostram enchimento de contraste do compartimento radiocarpal, dos recessos radiais pré-estilóide e palmar e do espaço pisopiramidal. A fibrocartilagem triangular intacta não permite que o contraste entre na articulação radioulnar distal, e os ligamentos intercarpais intactos impedem o extravasamento de contraste para as articulações intercarpais.

Fig. 7.8 Complexo da fibrocartilagem triangular. O complexo da fibrocartilagem triangular (CFCT) inclui a fibrocartilagem triangular, o ligamento radioulnar, o ligamento ulnocarpal, a bainha do tendão do extensor ulnar do carpo e o homólogo do menisco. Está localizado entre a porção distal da ulna e a fileira proximal do carpo, estabiliza a articulação radioulnar distal e funciona como uma almofada das forças axiais de compressão. A fibrocartilagem triangular fixa-se medialmente à fóvea da ulna e lateralmente à fossa semilunar do rádio.

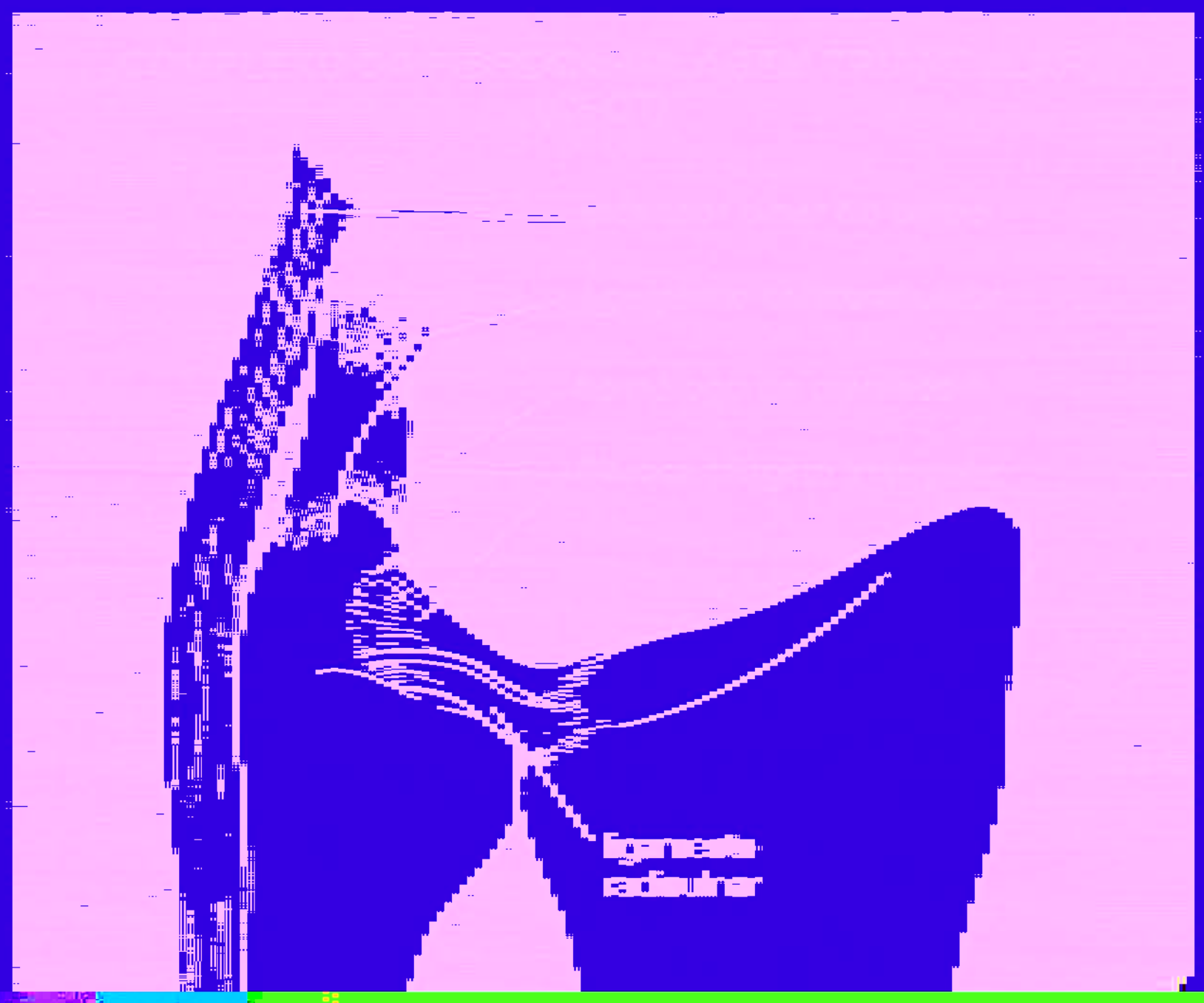

Quadro 7.1 Incidências Radiológicas Padronizadas para Avaliação do Traumatismo da Porção Distal do Antebraço

Incidência	Demonstração
Póstero-anterior	Variância ulnar
	Ângulo do carpo
	Ângulo radial
	Articulação radioulnar distal
	Fratura de Colles
	Fratura de Hutchinson
	Fratura–luxação de Galeazzi
Lateral	Face palmar do rádio
	Linha de gordura do pronador quadrado
	Fratura de Colles
	Fratura de Smith
	Fratura de Barton
	Fratura–luxação de Galeazzi

articulação radioulnar distal, a opacificação deste compartimento indica uma ruptura da fibrocartilagem triangular (ver Fig. 7.23). Em uma pequena percentagem de casos, um resultado falso-positivo pode ser causado por uma variante anatômica normal permitindo comunicação entre o compartimento radiocarpal e a articulação radioulnar distal.

Para um resumo em forma de quadro das incidências radiológicas básicas e das técnicas de imagem complementares usadas na avaliação de traumatismo da porção distal do antebraço, ver Quadros 7.1 e 7.2.

Lesão da Porção Distal do Antebraço

Fraturas da Porção Distal do Rádio

Fratura de Colles. A lesão mais freqüentemente encontrada na porção distal do antebraço, a *fratura de Colles*, geralmente resulta de uma queda sobre a mão esticada com o antebraço pronado em flexão dorsal. É mais comum em adultos com mais de 50 anos de idade, e mais freqüentemente em mulheres que em homens. Na descrição clássica desta lesão, conhecida na literatura européia como *fratura de Pouteau*, a linha de fratura é extra-articular, em geral ocorrendo aproximadamente 2 a 3 cm da superfície articular da porção distal do rádio. Em muitos casos, o fragmento distal está deslocado radial e dorsalmente e mostra angulação dorsal, embora outras variantes no alinhamento dos fragmentos também possam ser observadas (Fig. 7.9). Comumente, existe uma fratura associada do processo estilóide da ulna. Deve-se notar que alguns autores (p. ex., Frykman) incluem sob este mesmo epônimo a

Quadro 7.2 Técnicas de Imagem Complementares para Avaliação de Lesão da Porção Distal do Antebraço

Técnica	Demonstração
Artrografia	Articulação radiocarpal
	Laceração do complexo da fibrocartilagem triangular
Arteriografia	Lesão concomitante das artérias do antebraço
Imagem por	Fratura [illegible]

extensão intra-articular da linha de fratura, bem como uma fratura associada da extremidade distal da ulna (Fig. 7.10, Quadro 7.3).

As radiografias nas incidências póstero-anterior e lateral são suficientes para mostrar a fratura de Colles. A avaliação completa de ambas as incidências deve levar em consideração o estado do ângulo radial e a inclinação palmar, bem como o grau de encurtamento do rádio secundário à impacção ou deslocamento do tipo baioneta (Figs. 7.11, 7.12 e 7.13). O estudo de TC pode fornecer mais informação concernente à posição exata dos fragmentos deslocados (Fig. 7.14).

Complicações. No momento da fratura, pode ocorrer lesão concomitante dos nervos mediano e ulnar. A ausência de estabilidade dos fragmentos durante a consolidação pode resultar em perda de redução, porém raramente são observados o retardo da consolidação e a má consolidação. Como seqüela, a artrite pós-traumática pode se desenvolver na articulação radiocarpal.

Fraturas de Barton e Hutchinson. Ambas são fraturas intra-articulares da porção distal do rádio. A *fratura de Barton* clássica afeta a margem dorsal da porção distal do rádio e se estende para a articulação radiocarpal (Fig. 7.15); ocasionalmente, também há luxação associada na articulação. Quando a fratura envolve a margem palmar da porção distal do rádio com extensão intra-articular, é conhecida como *fratura de Barton invertida* (ou *palmar*) (Fig. 7.16). Como em ambas as variantes a linha de fratura está orientada no plano coronal, é melhor demonstrada nas incidências lateral ou oblíqua.

A *fratura de Hutchinson* (também conhecida como fratura do motorista — nome derivado da época dos automóveis com partida a manivela quando o traumatismo direto no lado radial do punho freqüentemente era sofrido pelo retrocesso da manivela) envolve a margem radial (lateral) da porção distal do rádio, estendendo-se através do processo estilóide do rádio até a articulação radiocarpal. Devido à orientação sagital da linha de fratura, a incidência póstero-anterior é mais adequada para diagnosticar este tipo de lesão (Fig. 7.17).

Fratura de Smith. Geralmente resultando de queda sobre o dorso da mão ou de contusão direta desta região em flexão palmar, a fratura de Smith consiste em uma fratura da porção distal do rádio, que algumas vezes se estende até a articulação radiocarpal, com deslocamento palmar e angulação do fragmento distal (Fig. 7.18). Devido à deformidade nesta fratura ser o oposto da observada na lesão de Colles, freqüentemente é denominada como fratura de Colles invertida; entretanto, é muito menos comum que a de Colles. Existem três tipos de fratura de Smith, definida com base na obliqüidade na linha de fratura (Fig. 7.19), que é mais bem avaliada na incidência lateral. Os tipos II e III geralmente são instáveis e podem demandar intervenção cirúrgica.

Fratura–Luxação de Galeazzi. Esta anormalidade, que pode resultar indiretamente de queda sobre a mão esticada combinada com pronação acentuada do antebraço, ou diretamente, por contusão da face dorsolateral do punho, consiste em uma fratura da porção distal do rádio, algumas vezes estendendo-se até a articulação radiocarpal, e em luxação associada na articulação radioulnar distal. Tipicamente, a extremidade proximal do fragmento distal apresenta um deslocamento dorsal, em geral com a angulação dorsal no local de fratura; a ulna está deslocada dorsal e medialmente. Dois tipos da lesão de Galeazzi foram identificados. No tipo I, a fratura do rádio é extra-articular no terço distal do osso (Fig. 7.20). No tipo II, a fratura do rádio geralmente é cominutiva e se estende para a articulação radiocarpal (Fig. 7.21).

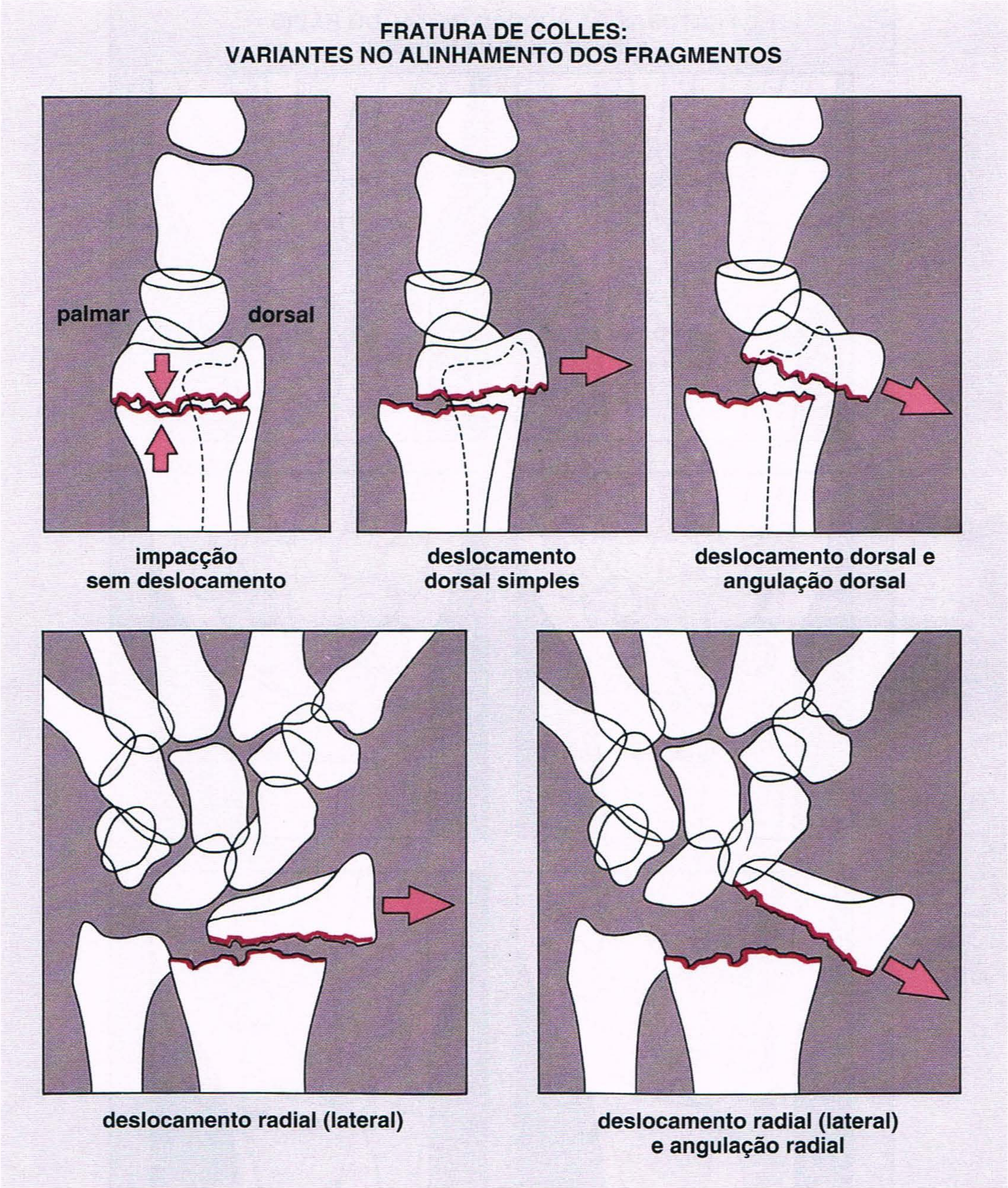

Fig. 7.9 **Fratura de Colles.** Cinco variantes de deslocamento e angulação do fragmento distal na fratura de Colles. Alguns desses padrões podem ocorrer em combinações, produzindo deformidades complexas.

Fratura–Luxação de Essex-Lopresti. Esta fratura, que afeta a cabeça do rádio e está associada a ruptura da membrana interóssea do antebraço e a luxação na articulação radioulnar distal, foi estudada no Capítulo 6.

Síndrome de Colisão Ulnar. A síndrome de colisão ulnar é causada por uma ulna distal curta que se choca com o terço distal do rádio, proximal à incisura ulnar (sigmóide). A ulna curta pode representar uma anomalia congênita, como uma variância ulnar negativa, ou pode ser resultante de fusão prematura da placa de crescimento ulnar distal secundária a traumatismo prévio. Entretanto, na maioria dos casos, é causada por procedimentos cirúrgicos que envolvem ressecção da porção distal da ulna secundária a traumatismo, por artrite reumatóide ou por correção de deformidade de Madelung. Os sintomas clínicos da síndrome de colisão ulnar consistem em dor no punho do lado ulnar e limitação do movimento na articulação radiocarpal. Além disso, os pacientes sofrem desconforto durante a pronação e supinação do antebraço. Na radiografia, as alterações características desta anormalidade incluem ulna curta e recorte da face medial da porção distal do rádio nos casos de variância ulnar negativa ou fusão prematura da placa de crescimento ulnar distal, ou recorte radial e convergência radioulnar nos casos de ressecção ulnar distal. Antes de esses achados se tornarem evidentes nos estudos radiológicos convencionais, a RM pode ser útil no reconhecimento precoce deste distúrbio.

Quadro 7.3 **Classificação de Frykman das Fraturas da Porção Distal do Rádio**

Fratura do Rádio	**Fratura da Porção Distal da Ulna**	
Localização	*Ausente*	*Presente*
Extra-articular	I	II
Intra-articular (articulação radiocarpal)	III	IV
Intra-articular (articulação radioulnar)	V	VI
Intra-articular (articulações radiocarpal e radioulnar)	VII	VIII

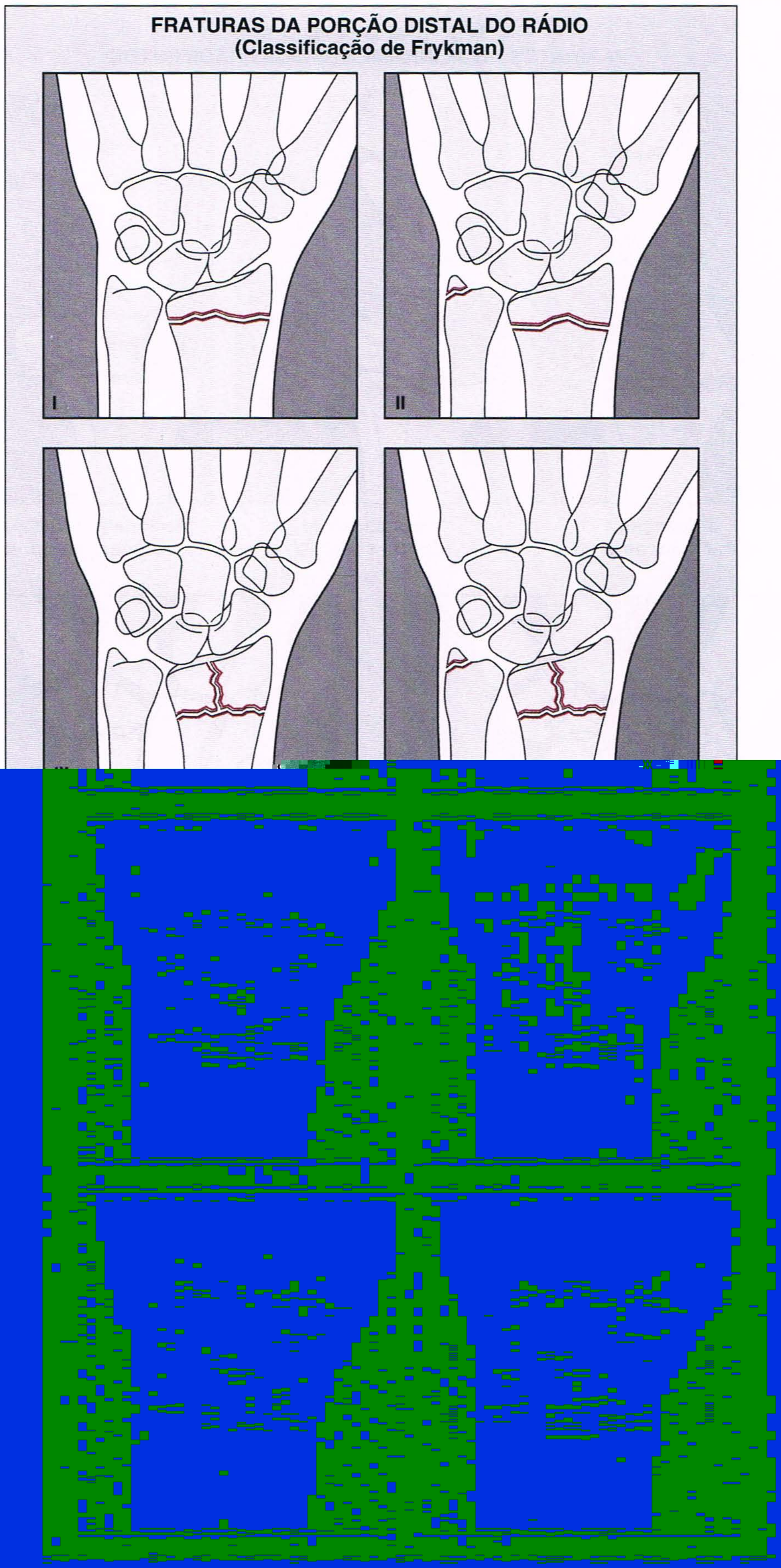
FRATURAS DA PORÇÃO DISTAL DO RÁDIO
(Classificação de Frykman)
I
II

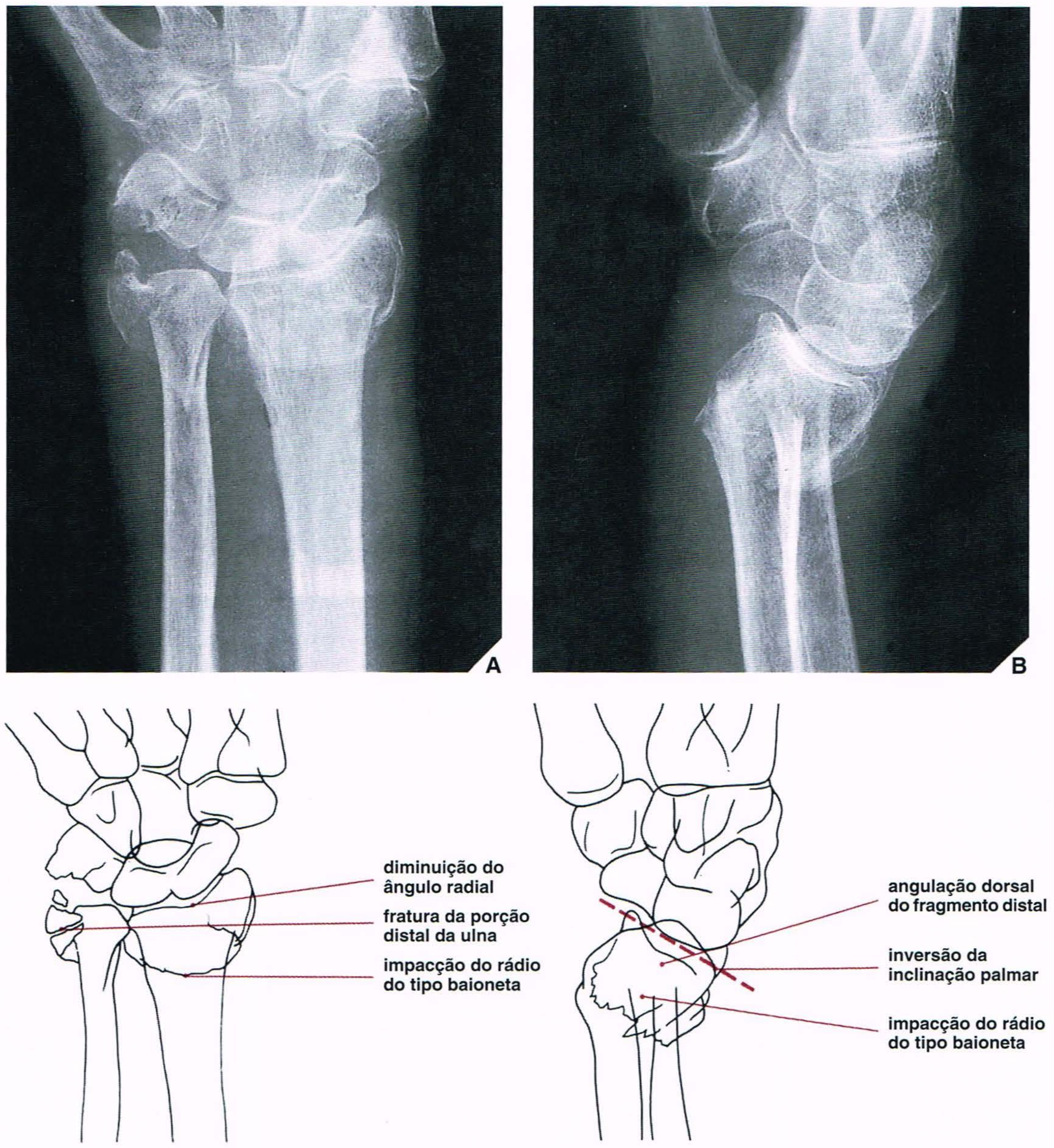

Fig. 7.11 **Fratura de Colles.** Incidências póstero-anterior (**A**) e lateral (**B**) da porção distal do antebraço mostram as características da fratura de Colles. Na incidência póstero-anterior, uma diminuição no ângulo radial e uma fratura associada da porção distal da ulna são evidentes. A incidência lateral revela a angulação dorsal da porção distal do rádio, bem como uma inversão da inclinação palmar. Em ambas as incidências, o rádio está encurtado secundariamente a um deslocamento do tipo baioneta. A linha de fratura não se estende até a articulação (tipo II de Frykman).

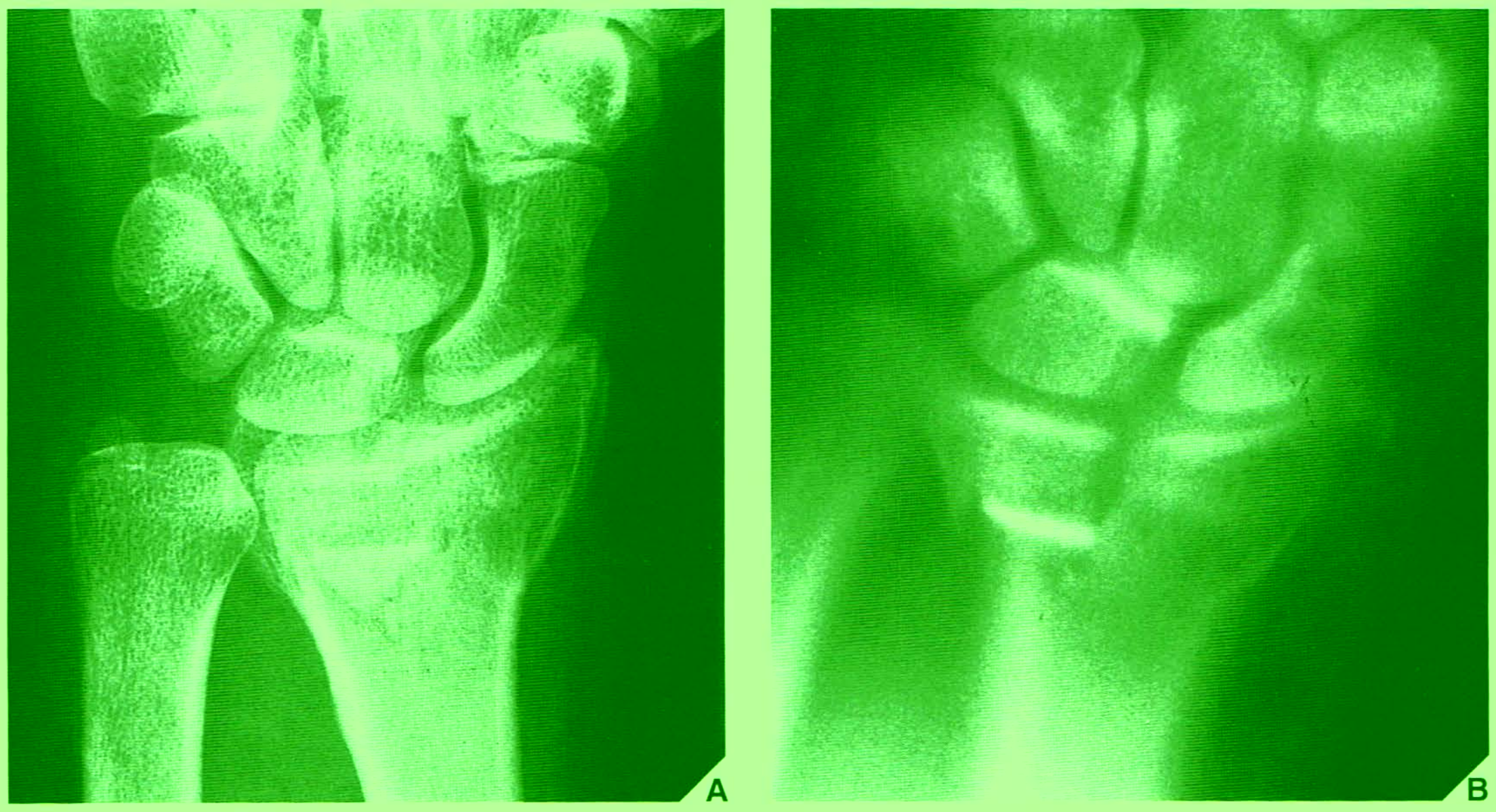

Fig. 7.12 **Fratura intra-articular da porção distal do rádio.** Radiografia póstero-anterior da porção distal do antebraço (**A**) e tomografia triespiral (**B**) mostram fratura de Frykman do tipo IV. A fratura se estende até a articulação radiocarpal, a articulação radioulnar distal é poupada, e existe uma fratura associada do estilóide ulnar.

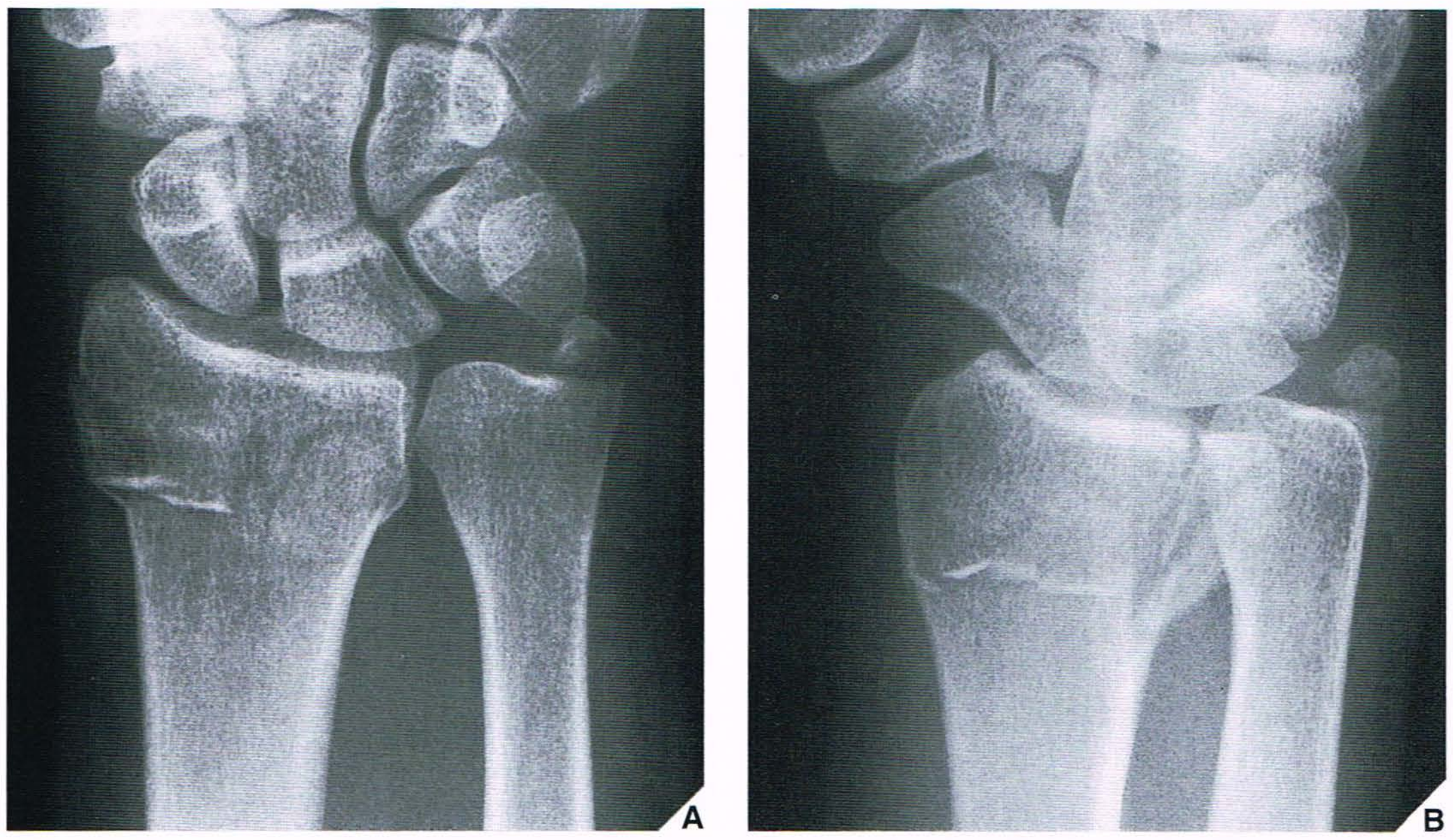

Fig. 7.13 **Fratura intra-articular da porção distal do rádio.** Radiografias póstero-anterior **(A)** e oblíqua **(B)** da porção distal do antebraço mostram fraturas de Frykman do tipo VI. A linha de fratura estende-se até a articulação radioulnar distal e também se nota fratura do estilóide ulnar.

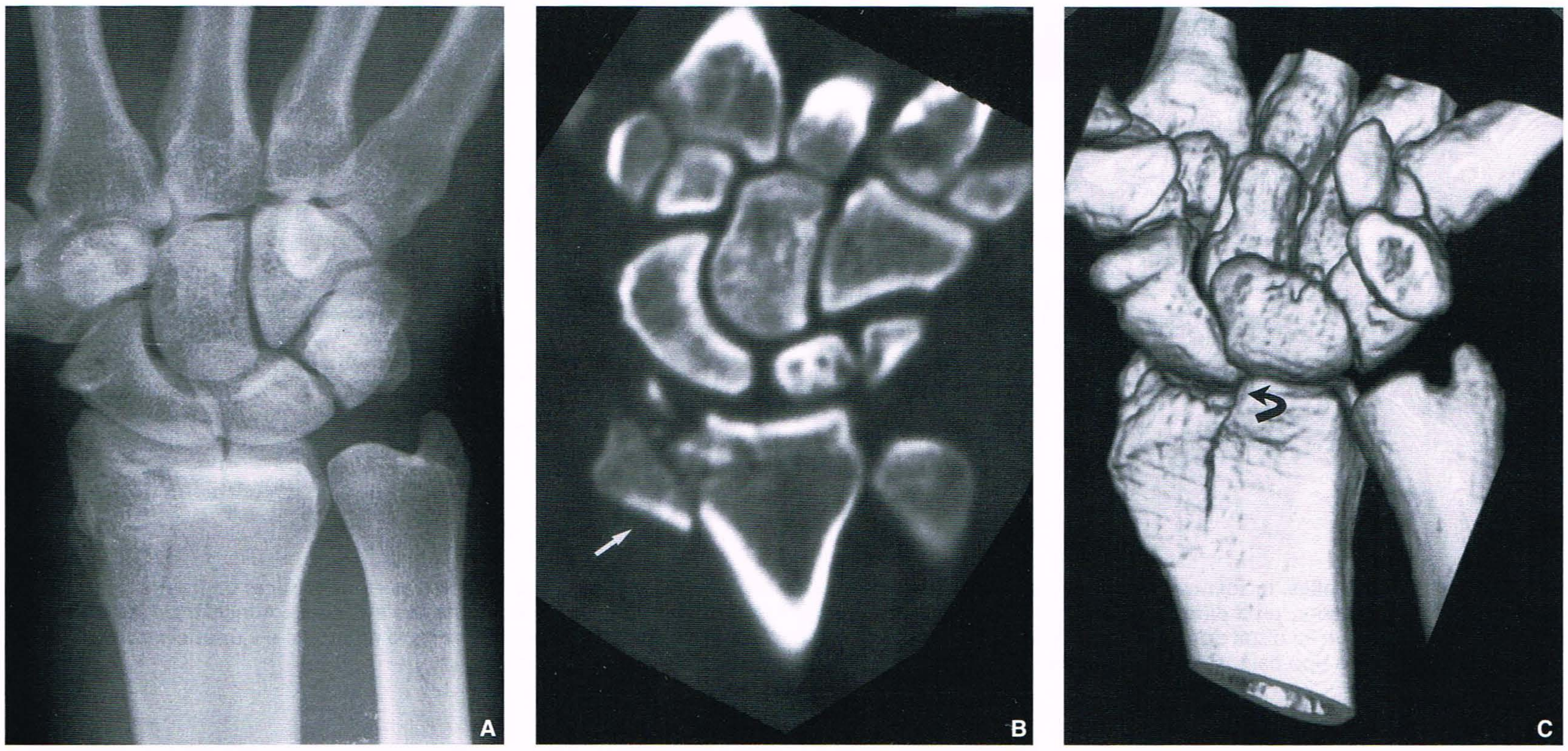

Fig. 7.14 **TC de fratura intra-articular da porção distal do rádio.** **(A)** Radiografia póstero-anterior mostra fratura intra-articular da porção distal do rádio. A fratura parece não estar deslocada. Imagens de **(B)** TC coronal e **(C)** tridimensional reconstruídas mostram deslocamento (*seta*) e depressão (*seta curva*) dos fragmentos fraturados.

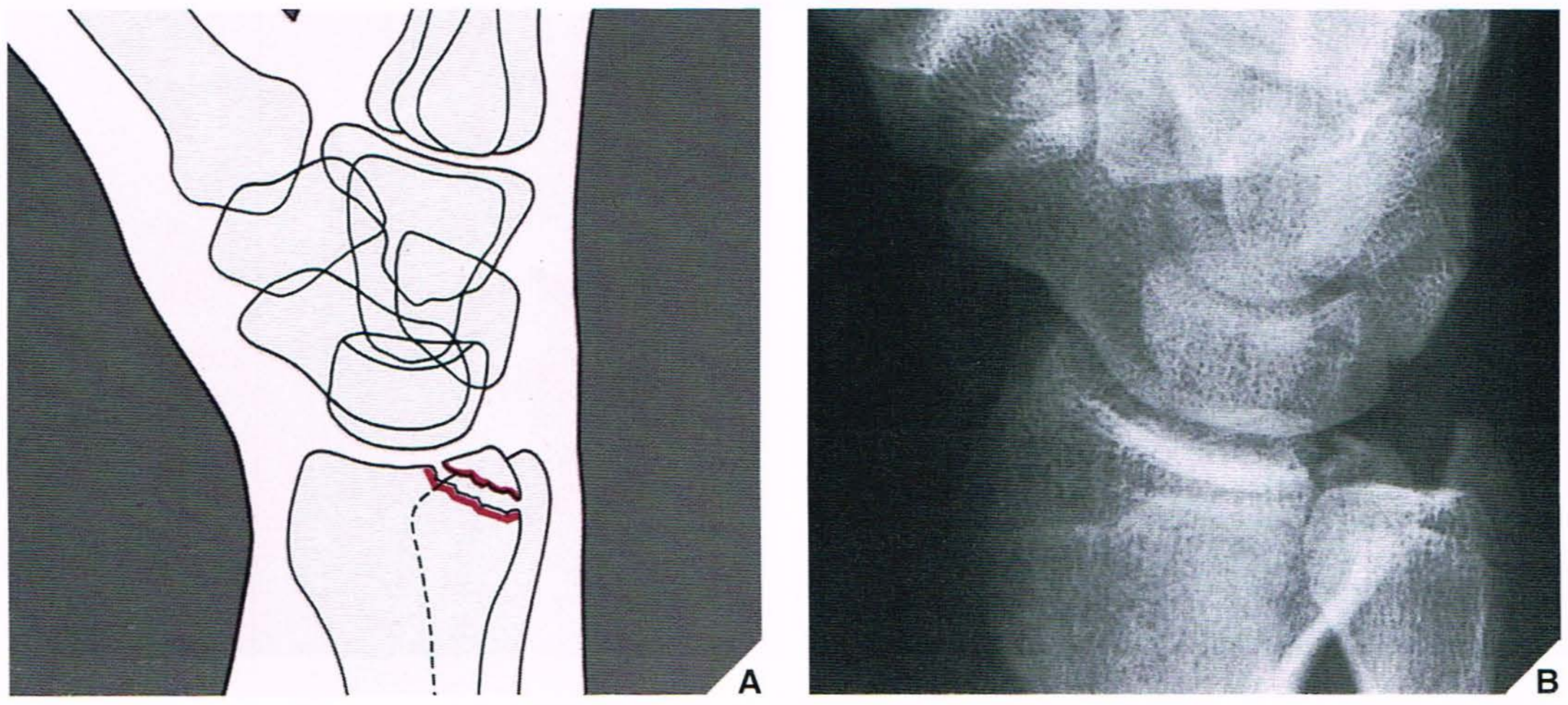

Fig. 7.15 **Fratura de Barton.** Esquema **(A)** e radiografia oblíqua **(B)** mostram a aparência típica da fratura de Barton. A linha de fratura no plano coronal estende-se da margem dorsal da porção distal do rádio até a articulação radiocarpal.

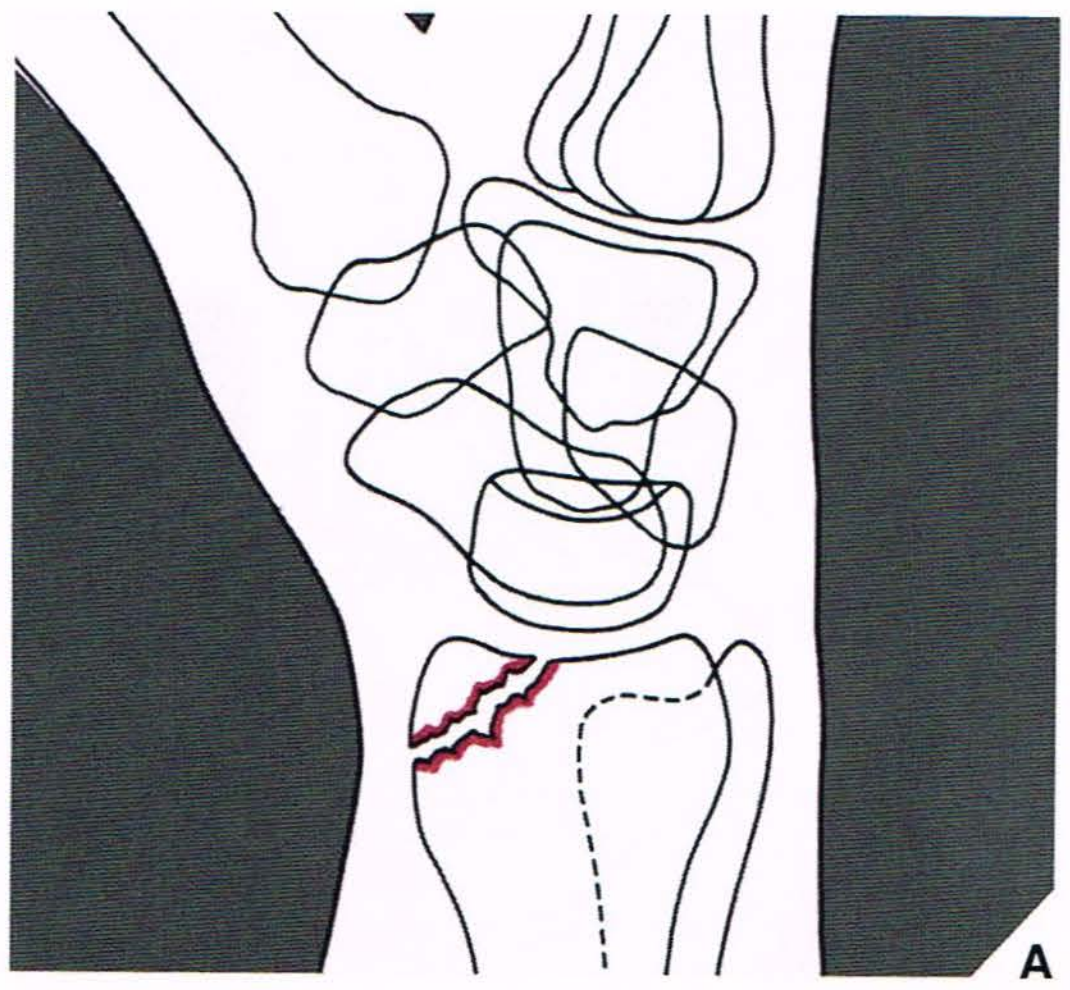

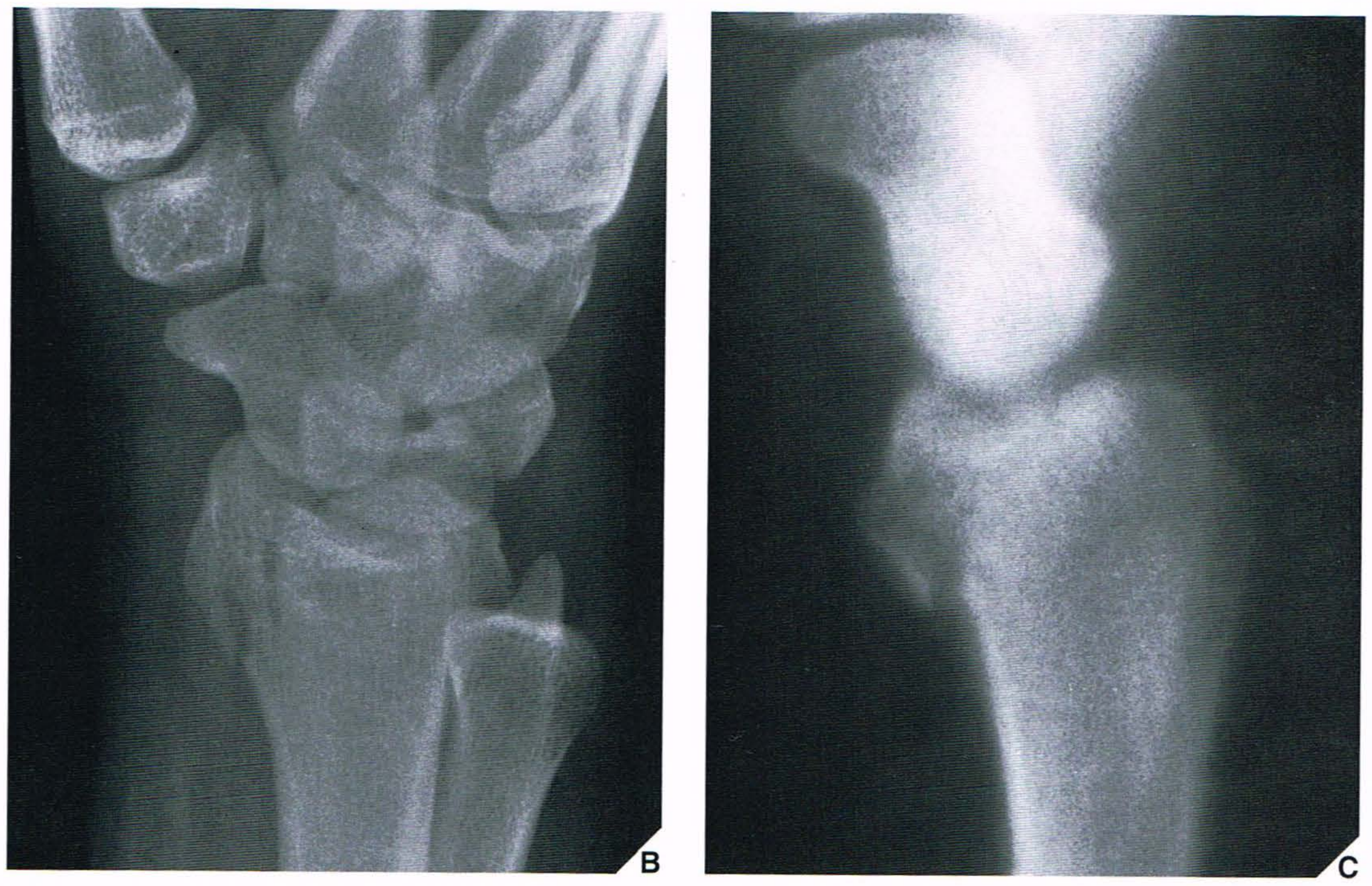

Fig. 7.16 **Fratura de Barton invertida.** Esquema **(A)**, radiografia oblíqua **(B)** e tomografia triespiral lateral **(C)** mostram fratura de Barton invertida (ou palmar); a linha de fratura também está orientada no plano coronal, porém se estende da margem palmar do processo estilóide do rádio até a articulação radiocarpal.

Fig. 7.17 **Fratura de Hutchinson.** Esquema **(A)** e radiografias dorsopalmares **(B)** mostrando a aparência clássica da fratura de Hutchinson. A linha de fratura no plano sagital estende-se através da margem radial do processo estilóide do rádio até a articulação radiocarpal.

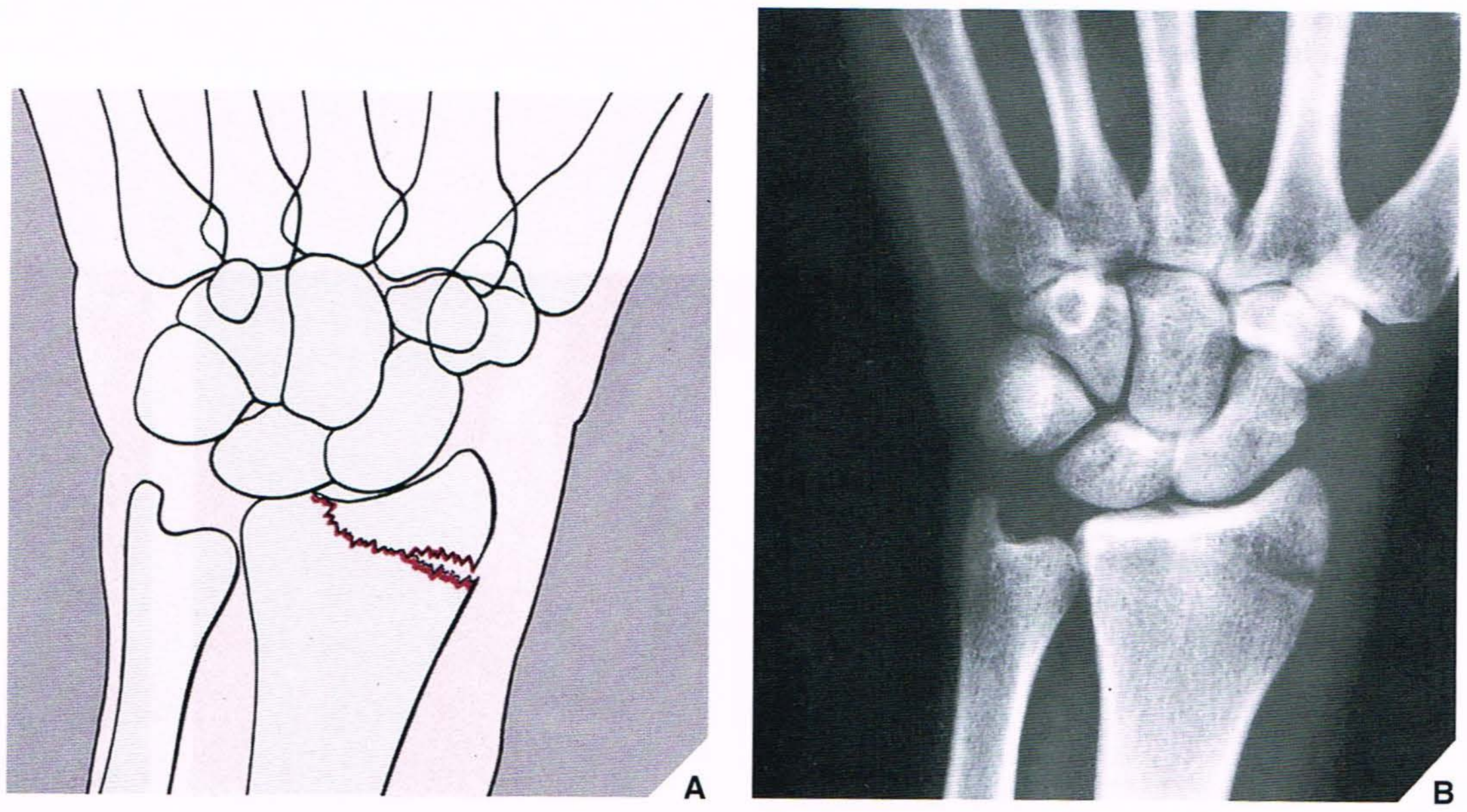

Fig. 7.18 **Fratura de Smith.** Radiografias pósteroanterior **(A)** e lateral **(B)** da porção distal do antebraço mostram a aparência típica da fratura de Smith. O deslocamento palmar do fragmento distal é evidente



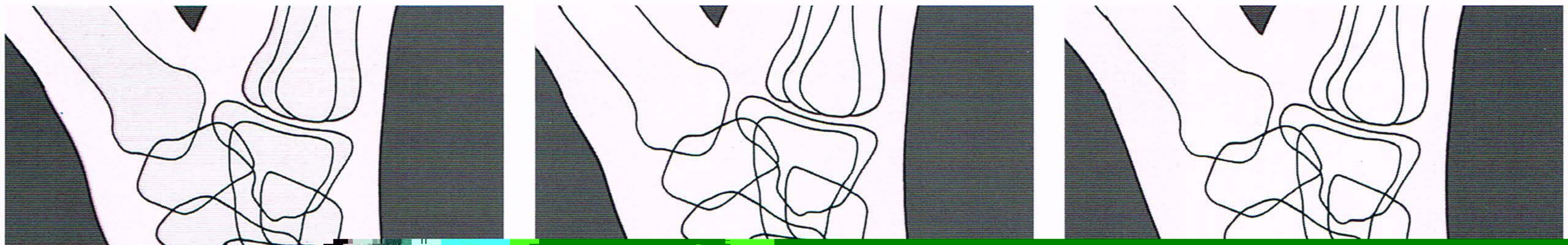

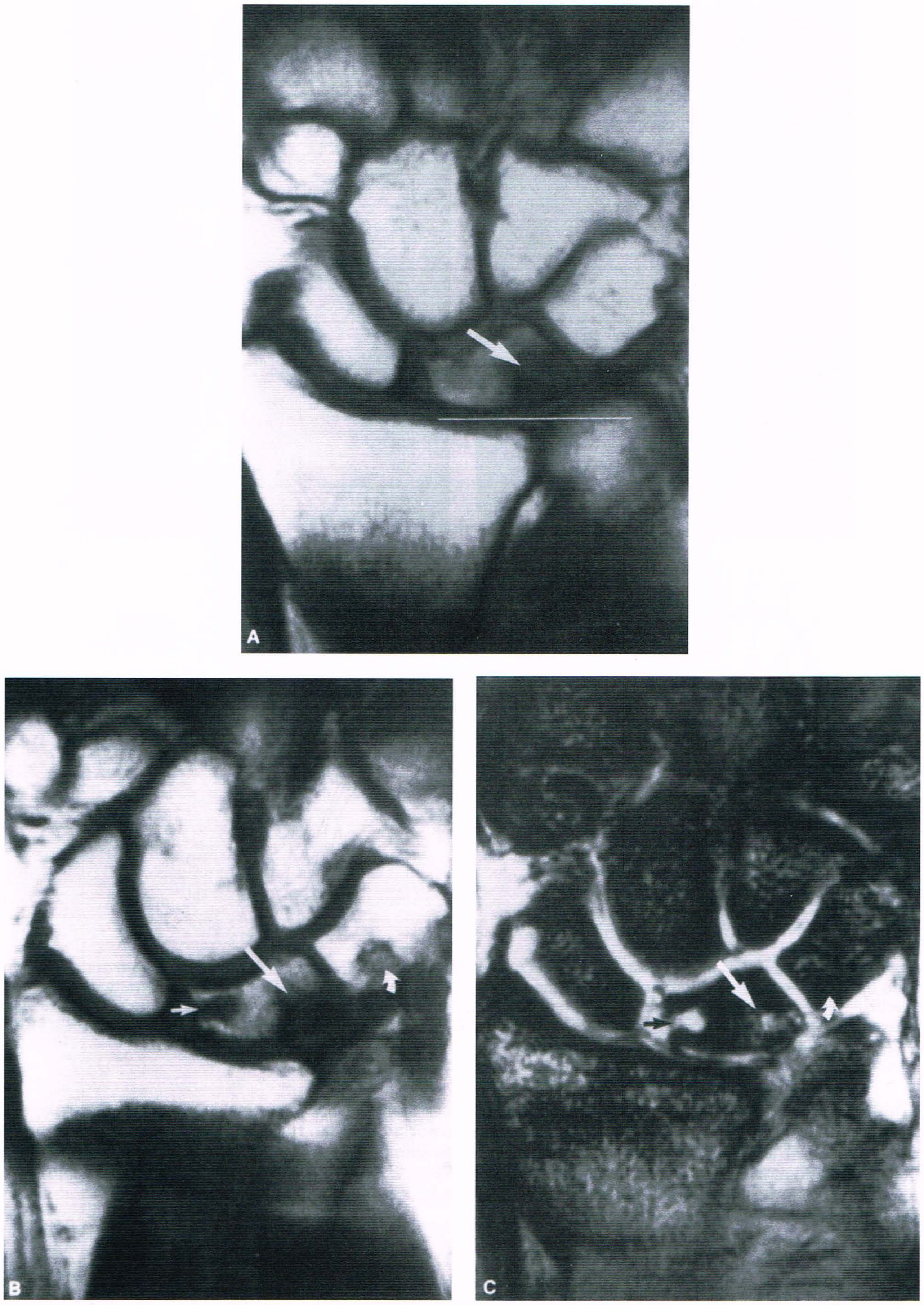

Fig. 7.22 **Síndrome de impacção ulnar.** **(A)** Imagem de RM coronal ponderada em T1 mostra variância ulnar positiva e esclerose da face ulnar proximal do semilunar (*seta*). **(B)** Imagem de RM coronal ponderada em T1 obtida um pouco mais palmar e **(C)** imagem ponderada em T2* correspondente mostram cistos subcondrais (*setas retas*) e envolvimento do piramidal (*setas curvas*). Observe também a laceração da fibrocartilagem triangular.

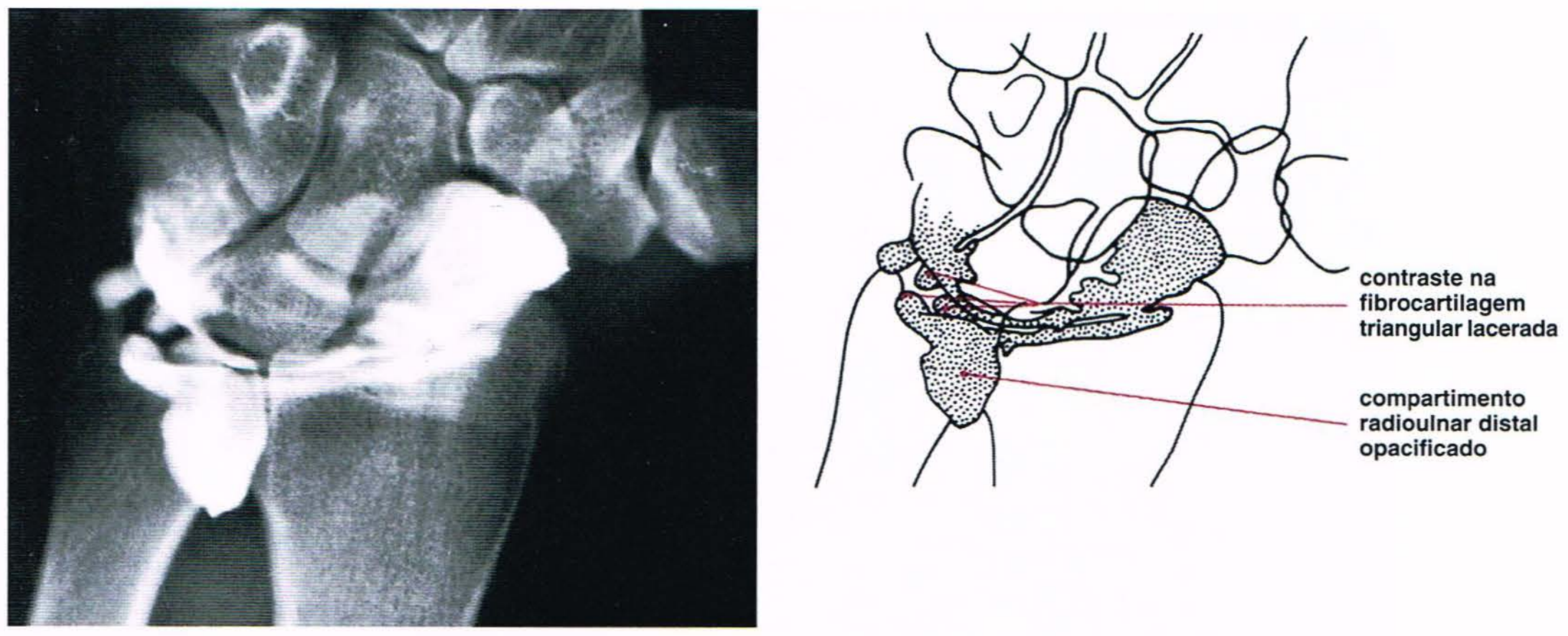

Fig. 7.23 **Artrografia do punho.** Uma artrografia com contraste único do punho mostra extravasamento do contraste para o espaço ocupado pela cartilagem triangular, com enchimento característico do compartimento radioulnar distal, confirmando ruptura do complexo da fibrocartilagem triangular (compare com a Fig. 7.7B).

mar ou descartar o diagnóstico. Normalmente, o contraste preenche o

res relataram uma sensibilidade de apenas 17% da RM, com especifici-

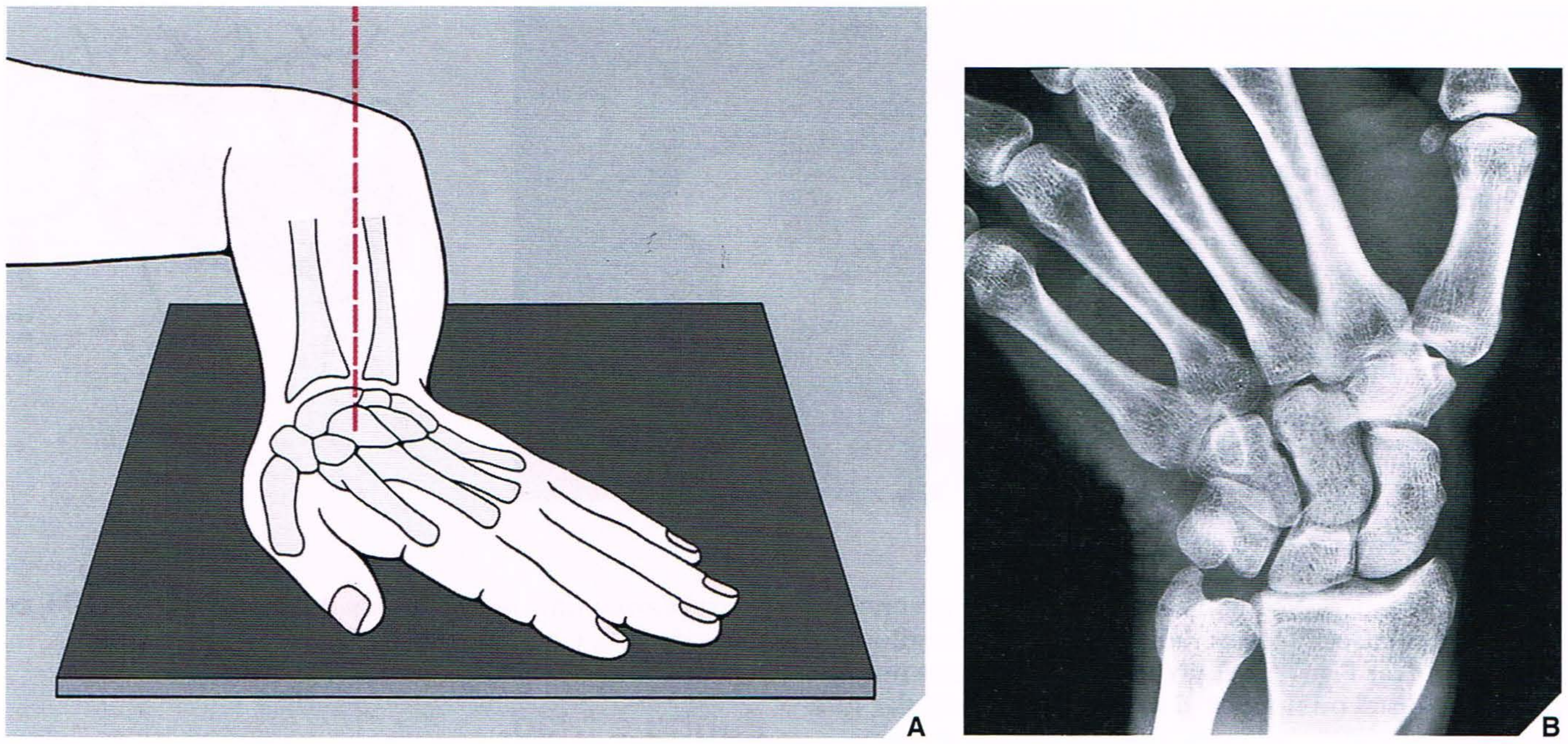

Fig. 7.25 Desvio ulnar. (A) Para a incidência dorsopalmar do punho no desvio ulnar, o antebraço posiciona-se totalmente apoiado sobre a mesa radiológica com a superfície anterior voltada para baixo e o cotovelo flexionado a 90°. A mão, apoiada totalmente sobre o chassi, está desviada para o lado ulnar. O raio central é orientado para o carpo. **(B)** A radiografia nesta incidência mostra o escafóide sem distorção devido a sua inclinação palmar normal quando o punho está na posição neutra.

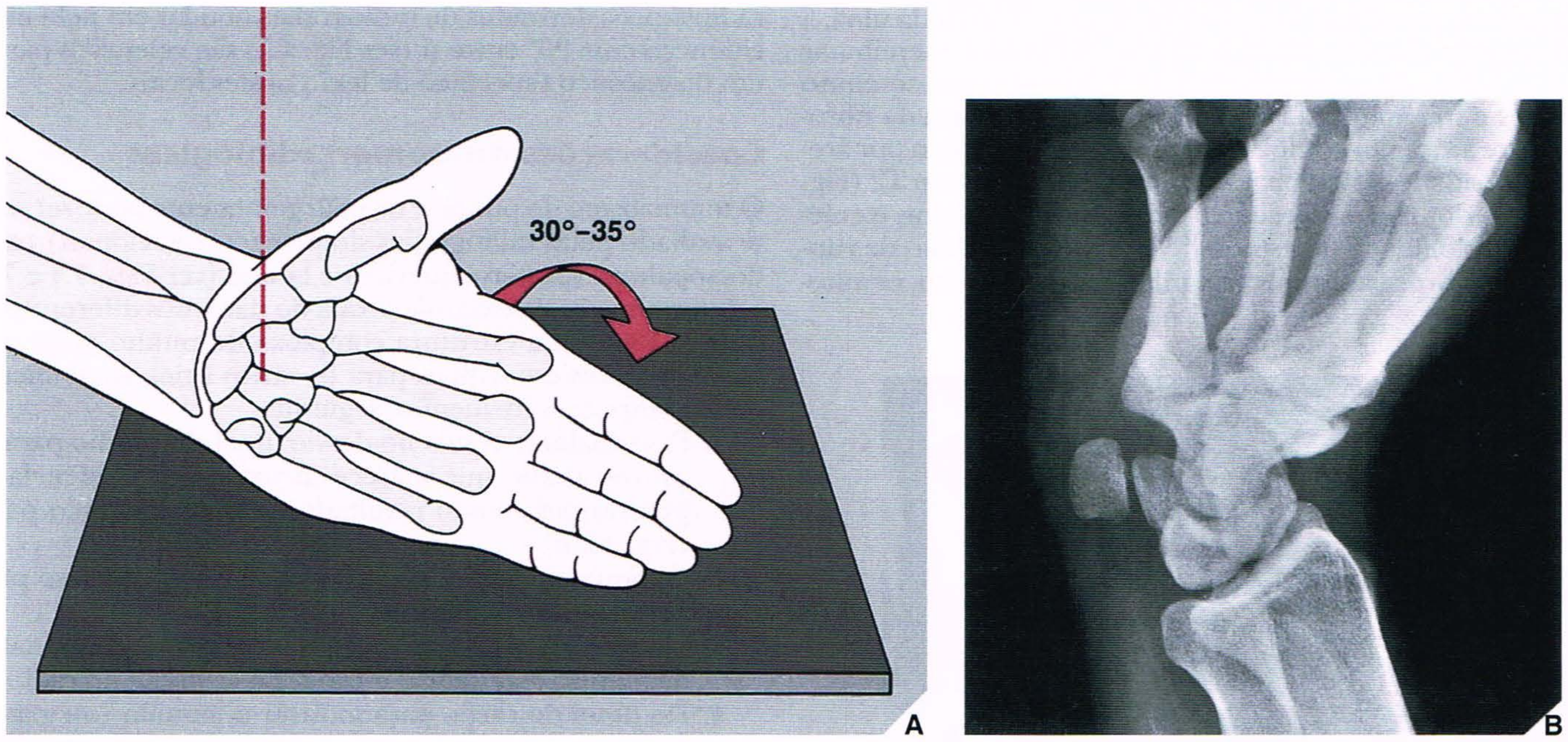

Fig. 7.26 Incidência oblíqua em supinação. (A) Para a incidência oblíqua em supinação no punho, a mão apoiada sobre seu lado ulnar no chassi é inclinada a aproximadamente 30° a 35° na direção de sua superfície dorsal. Os dedos estendidos são mantidos juntos, e o polegar ligeiramente abduzido. O raio central é orientado na direção do centro do punho. **(B)** A radiografia nesta incidência mostra o osso pisiforme e a articulação pisopiramidal.

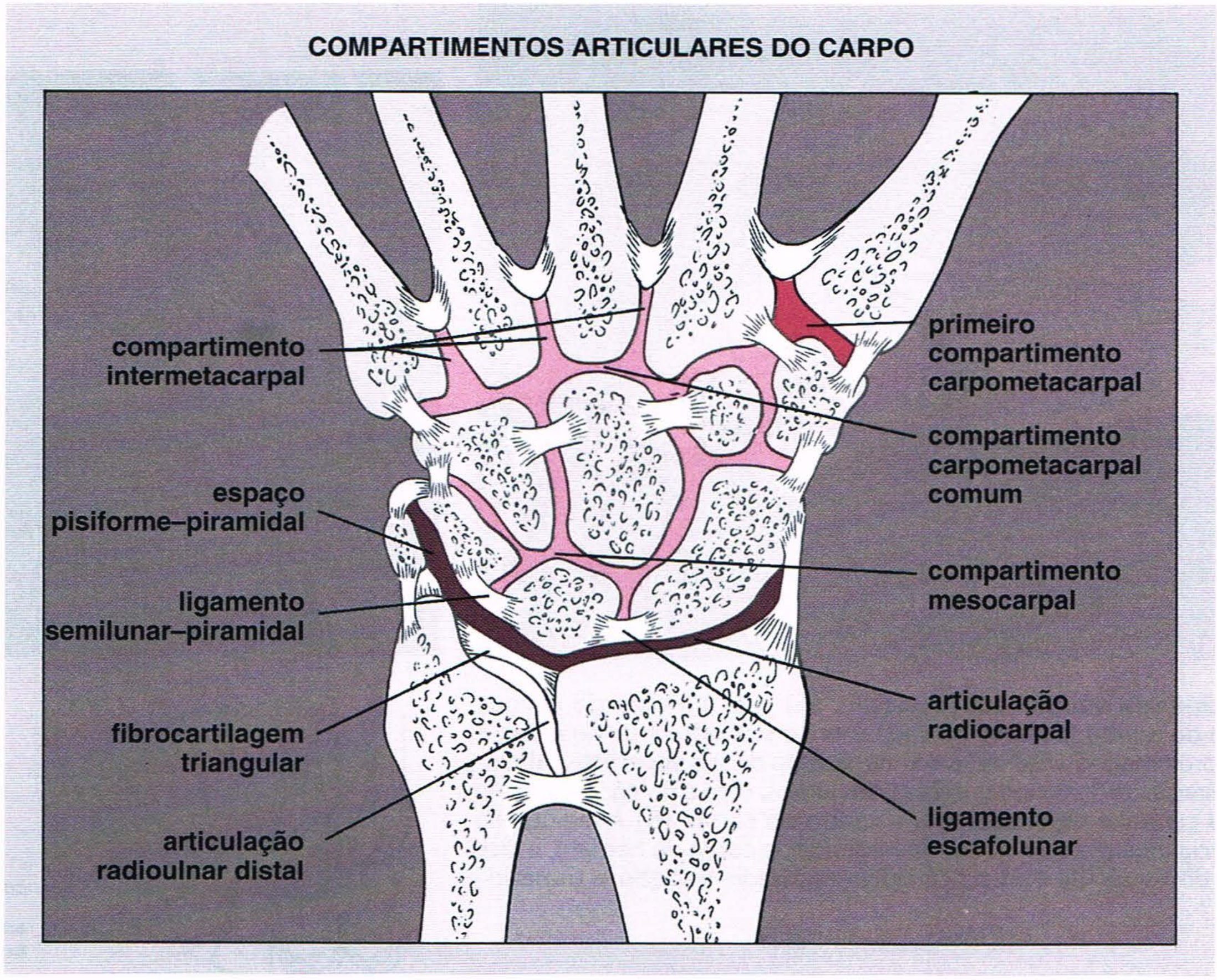

Fig. 7.29 Compartimentos do carpo. Os compartimentos da articulação do carpo são separados entre si por vários ligamentos interósseos.

trastes positivos é realizada. Entretanto, se o exame de TC pós-artrográfico vier a ser realizado, a artrografia com duplo contraste usando ar é preferível. A introdução da técnica de injeção em três compartimentos e a combinação da artrografia do punho com a técnica digital e a TC na pós-artrografia faz desta modalidade um procedimento escolhido na avaliação do punho doloroso. Uma avaliação artrográfica completa do punho exige a opacificação dos compartimentos médio do carpo, radiocarpal e da articulação radioulnar distal. Estes três compartimentos estão normalmente separados entre si por vários ligamentos interósseos e, no caso da articulação radioulnar distal, pelo CFCT (Fig. 7.29). O fluxo de contraste de um compartimento a outro indica defeito em um desses ligamentos. Foi descrito um fluxo de contraste unidirecional através dos defeitos dos ligamentos, associado a uma pequena saliência atuando como válvula, que pode não ser notado se o contraste for injetado em apenas um lado do defeito. Por essa razão, é preferível a injeção separada de todos os três compartimentos. Entretanto, deve-se enfatizar que os defeitos nos ligamentos podem ocasionalmente ser encontrados em indivíduos assintomáticos, normais; por conseguinte, sua importância permanece indeterminada.

Mais recentemente, a artrografia com subtração digital foi defendida por Resnick e Manaster como uma maneira efetiva de mostrar extravasamentos sutis de contraste. As vantagens da artrografia com subtração digital incluem não apenas a redução do tempo de exame, mas também a diminuição na concentração do contraste e a localização mais precisa dos defeitos nos ligamentos intercarpais, particularmente quando os efeitos são múltiplos (ver Fig. 2.2).

A RM tornou-se uma modalidade de imagem muito promissora para avaliação do punho e da mão (Fig. 7.30). Para alcançar um exame de qualidade ideal, o uso de uma bobina de radiofreqüência local (de superfície) dedicada e campo de visão limitado é recomendado. Esta técnica pode adquirir as imagens não apenas de anormalidades dos tecidos moles, incluindo vários músculos, tendões, ligamentos interósseos e fibrocartilagem triangular, mas também anormalidades ósseas como fraturas ocultas e osteonecrose em fase inicial, particularmente do se-

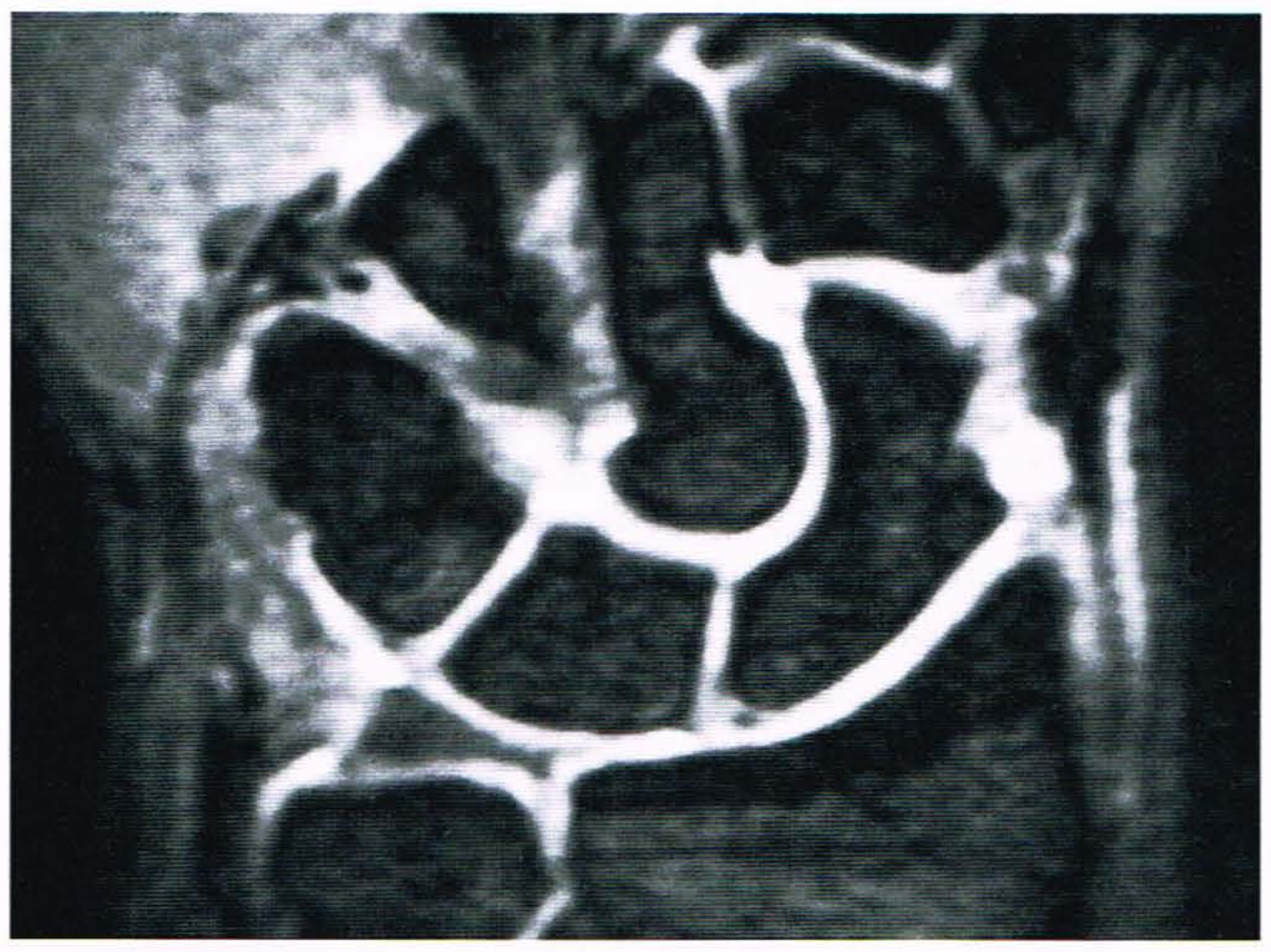

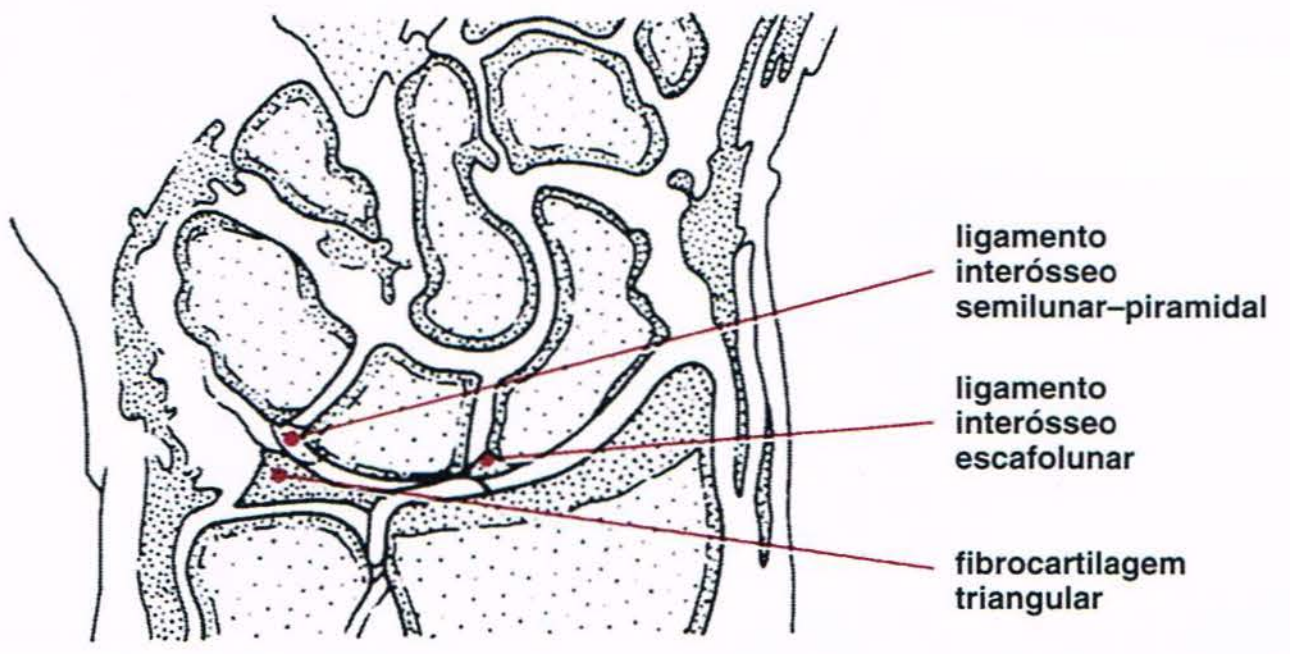

Fig. 7.30 RM de punho. Imagem RM coronal ponderada em T2 (seqüência de pulso gradiente-eco) do punho mostra as porções distais do rádio e da ulna e os ossos do carpo. Os ligamentos interósseos proximais e a fibrocartilagem triangular estão claramente delineados. (Reproduzido de Beltran J, 1990, com permissão.)

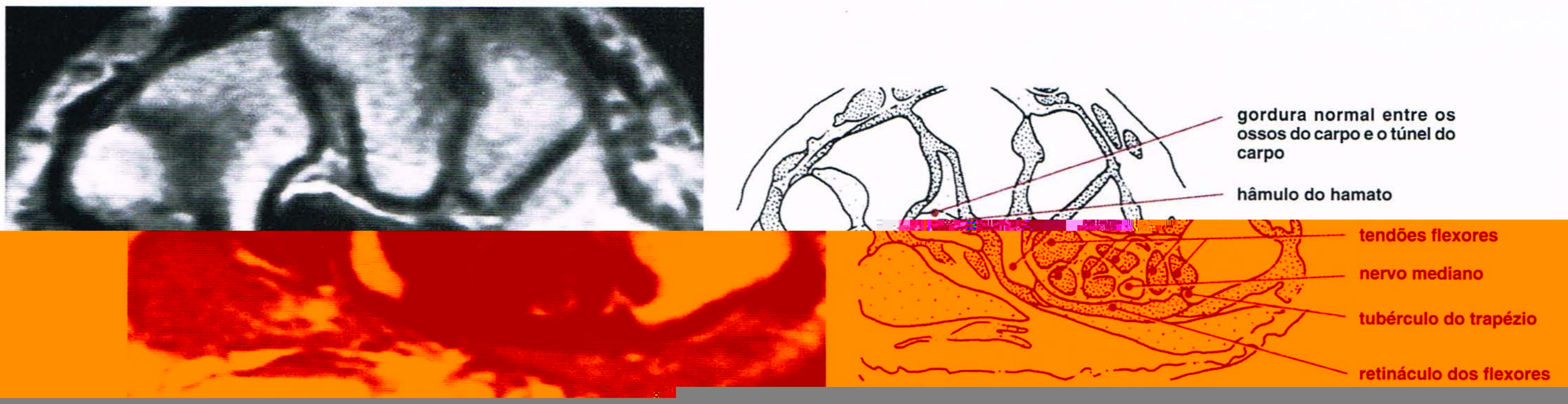
gordura normal entre os ossos do carpo e o túnel do carpo
hâmulo do hamato
tendões flexores
nervo mediano
tubérculo do trapézio
retináculo dos flexores

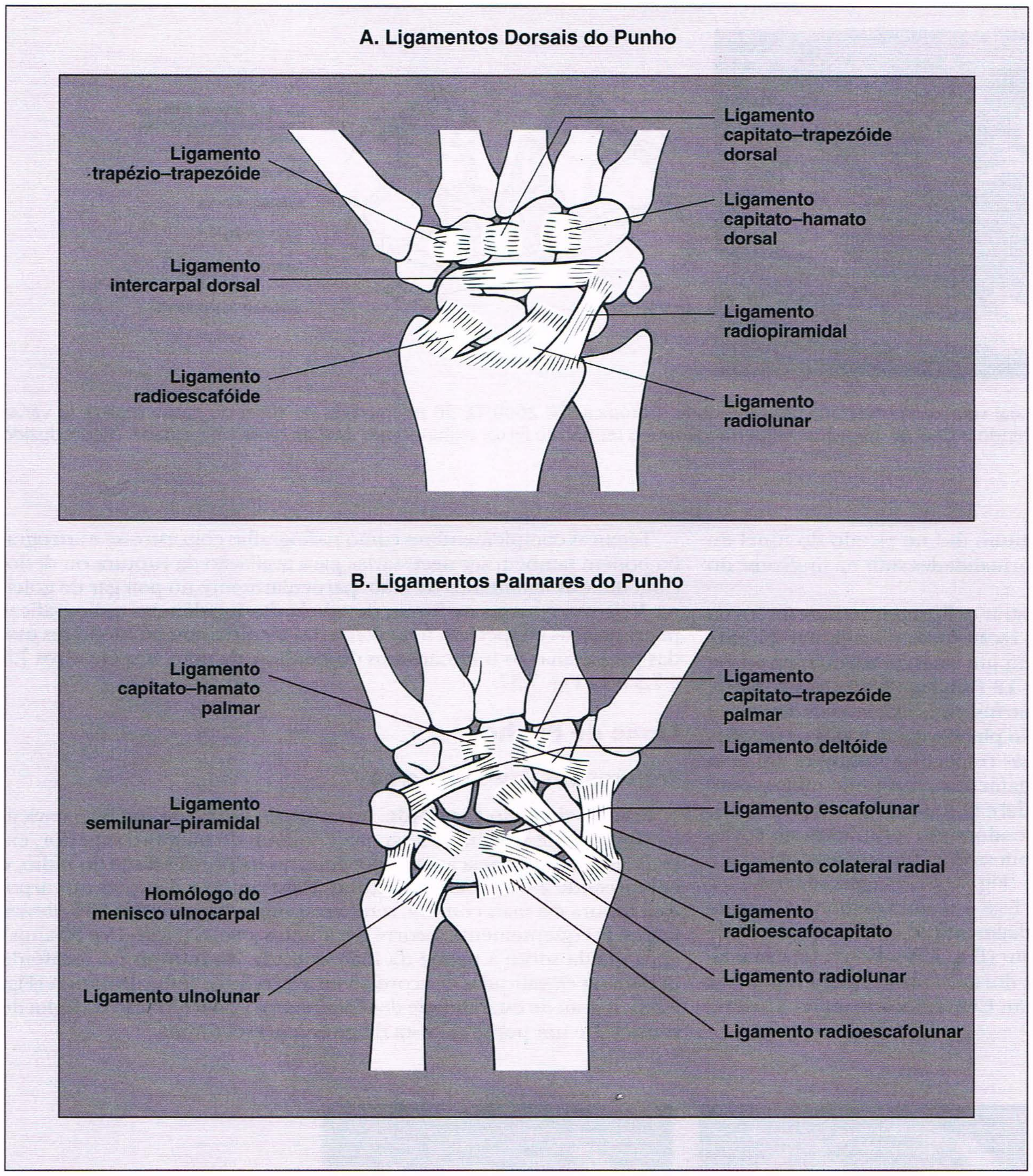

Fig. 7.33 Ligamentos do punho. Representação esquemática dos ligamentos dorsais **(A)** e palmares **(B)** do punho.

A

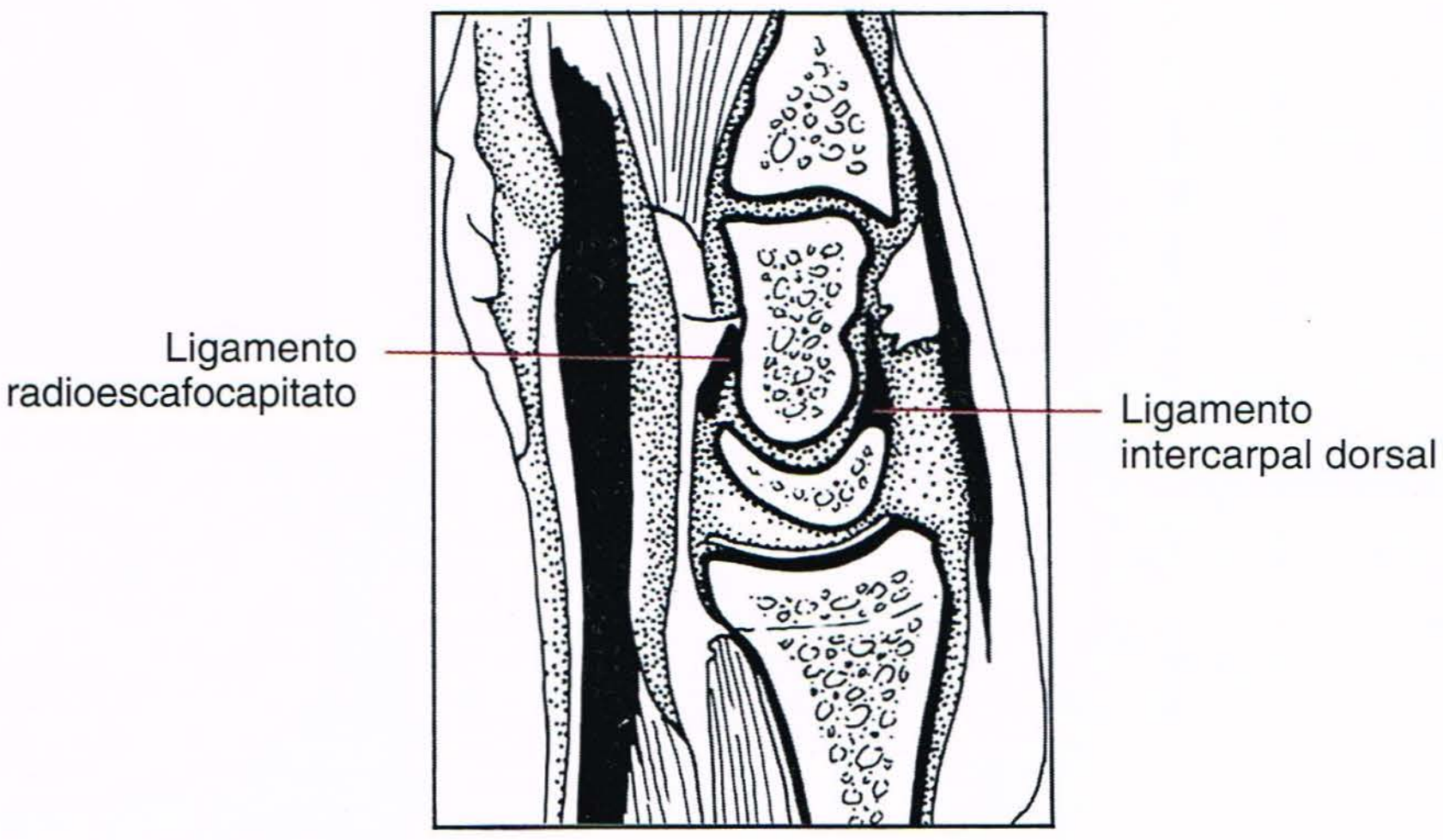

Fig. 7.34 RM do punho. Imagem de RM sagital através do punho da face média **(A)**, **(B)** até a face ulnar **(C)**, **(D)**. Os componentes radiolunares palmar e dorsal dos ligamentos radioescafolunares são bem mostrados. O ligamento radiolunopiramidal é observado palmar à articulação capitato–semilunar. O ligamento radioescafocapitato é observado inserindo-se no terço palmar e proximal do osso capitato. (Reproduzido de Beltran J, 1990, com permissão.) (*continua*)

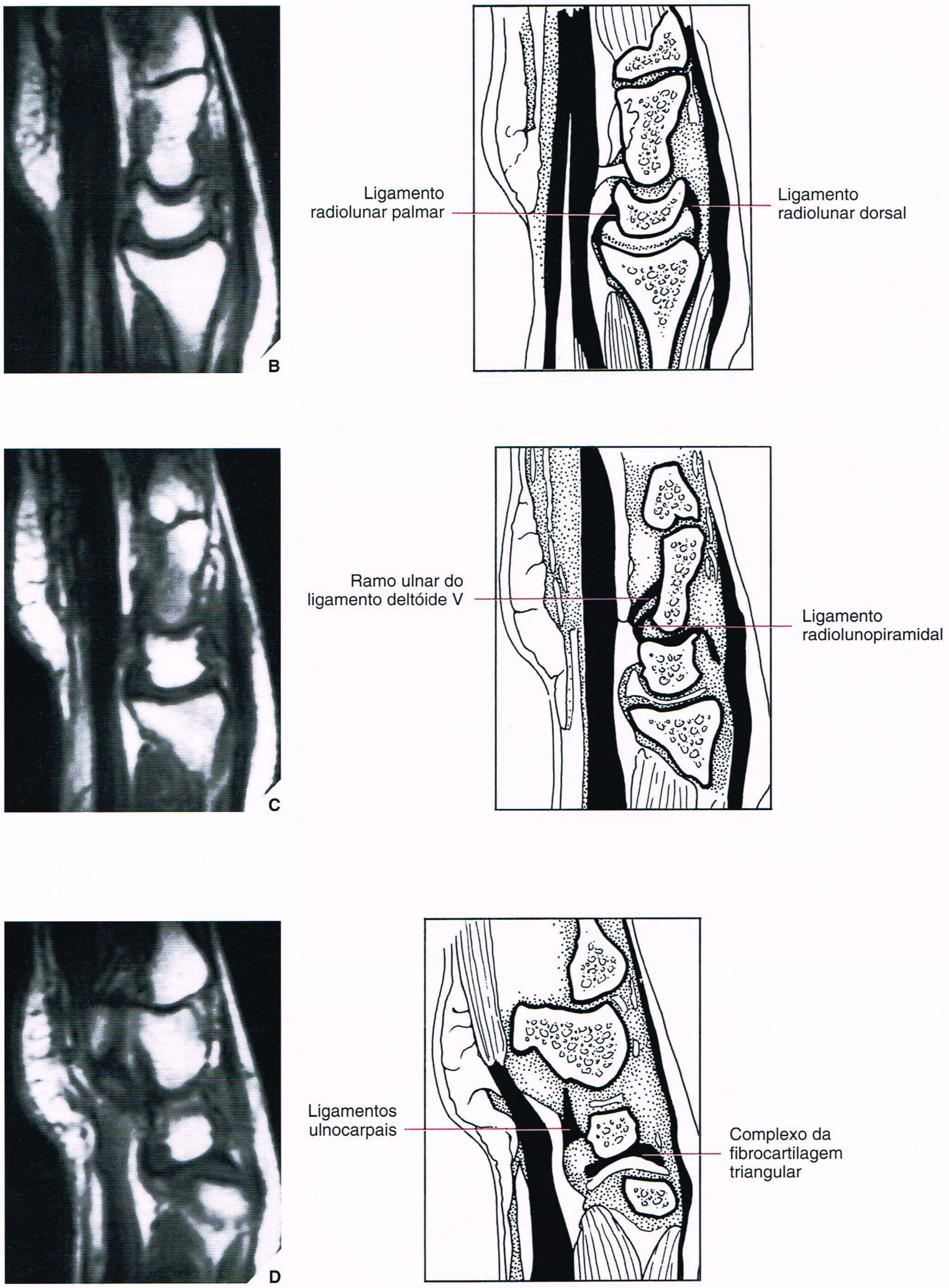

Fig. 7.34 RM do punho. *Continuação.*

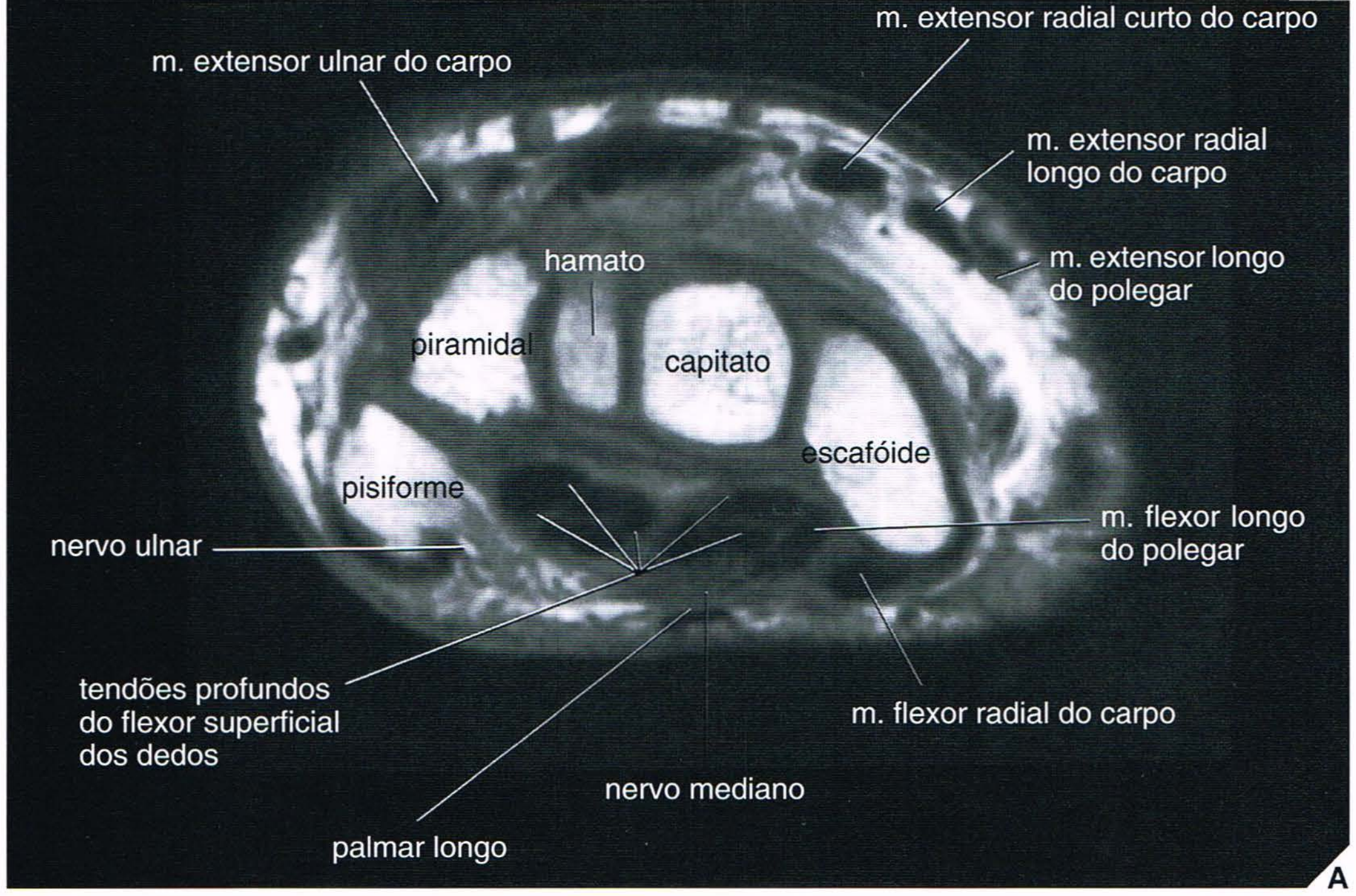

Fig. 7.35 RM do punho. Imagens de RM axiais ponderadas em T1 através da porção proximal **(A)** e distal **(B)** do carpo mostram efetivamente várias estruturas anatômicas do punho.

Quadro 7.4 **Incidências Radiológicas Padronizadas e Especiais para Avaliação de Traumatismo do Punho e da Mão**

Incidência	Demonstração	Incidência	Demonstração
Dorsopalmar	Ossos do carpo Três arcos do carpo Olho do hamato Linha de gordura do escafóide Articulação radiocarpal Metacarpais Falanges Articulações carpometacarpais, metacarpofalangianas e interfalangianas Dissociação escafolunar: Sinal de Terry-Thomas Sinal do anel em sinete do escafóide Fraturas de: Escafóide Capitato Semilunar Metacarpais Falanges Fraturas de Bennett e Rolando em desvio ulnar	*Oblíqua (mão)*	Fraturas de: Metacarpais Falanges Fratura de boxeador
Em desvio ulnar	Fraturas do escafóide	*Oblíqua em Supinação (punho)*	Articulação pisopiramidal Fraturas do pisiforme
Lateral	Alinhamento axial longitudinal do terceiro metacarpal, capitato, semilunar e rádio Fraturas de: Piramidal Metacarpais Falanges Luxações do carpo: Semilunar Perilunar Mesocarpal Luxações dos metacarpais e das falanges	*Oblíqua em Pronação (punho)*	Face dorsal do piramidal e fraturas do piramidal
		Fraturas do Corpo do Hamato	Face radiopalmar do escafóide Articulações entre: Escafóide e trapézio Trapézio e trapezóide
		Túnel do Carpo	Face palmar do trapézio Fraturas de: Hâmulo do hamato Pisiforme
		Estresse em Abdução (polegar)	Polegar do couteiro

Quadro 7.5 **Técnicas de Imagem Complementares para Avaliação de Traumatismo do Punho e da Mão**

Técnica	Demonstração	Técnica	Demonstração
Fluoroscopia/Vídeo	Cinemática do punho e da mão Instabilidade do carpo Subluxações transitórias do carpo	*Tomografia* (geralmente triespiral) Incidências:	
Imagens com Radionuclídeos (cintilografia óssea)	Fraturas condrais e osteocondrais sutis Consolidação de fraturas e complicações (p. ex., infecção, osteonecrose)	Dorsopalmar Lateral Oblíqua	Fraturas dos ossos do carpo, sobretudo escafóide e semilunar Fratura de Rolando Doença de Keinböck Consolidação de fratura e complicações (p. ex., não-consolidação e osteonecrose)
Artrografia (contraste único)	Laceração de: Ligamentos intercarpais Ligamento colateral ulnar (polegar do couteiro)	Lateral	
Ressonância Magnética	Canal de Guyon Síndrome do túnel do carpo Lesão dos tecidos moles Fraturas discretas Osteonecrose	Túnel do carpo Flexão–extensão	Fraturas do hâmulo do hamato Estabilidade da fratura do escafóide
		Tomografia Computadorizada	Fraturas discretas, particularmente do hâmulo do hamato Deformidade em corcova do escafóide Consolidação de fratura e complicações

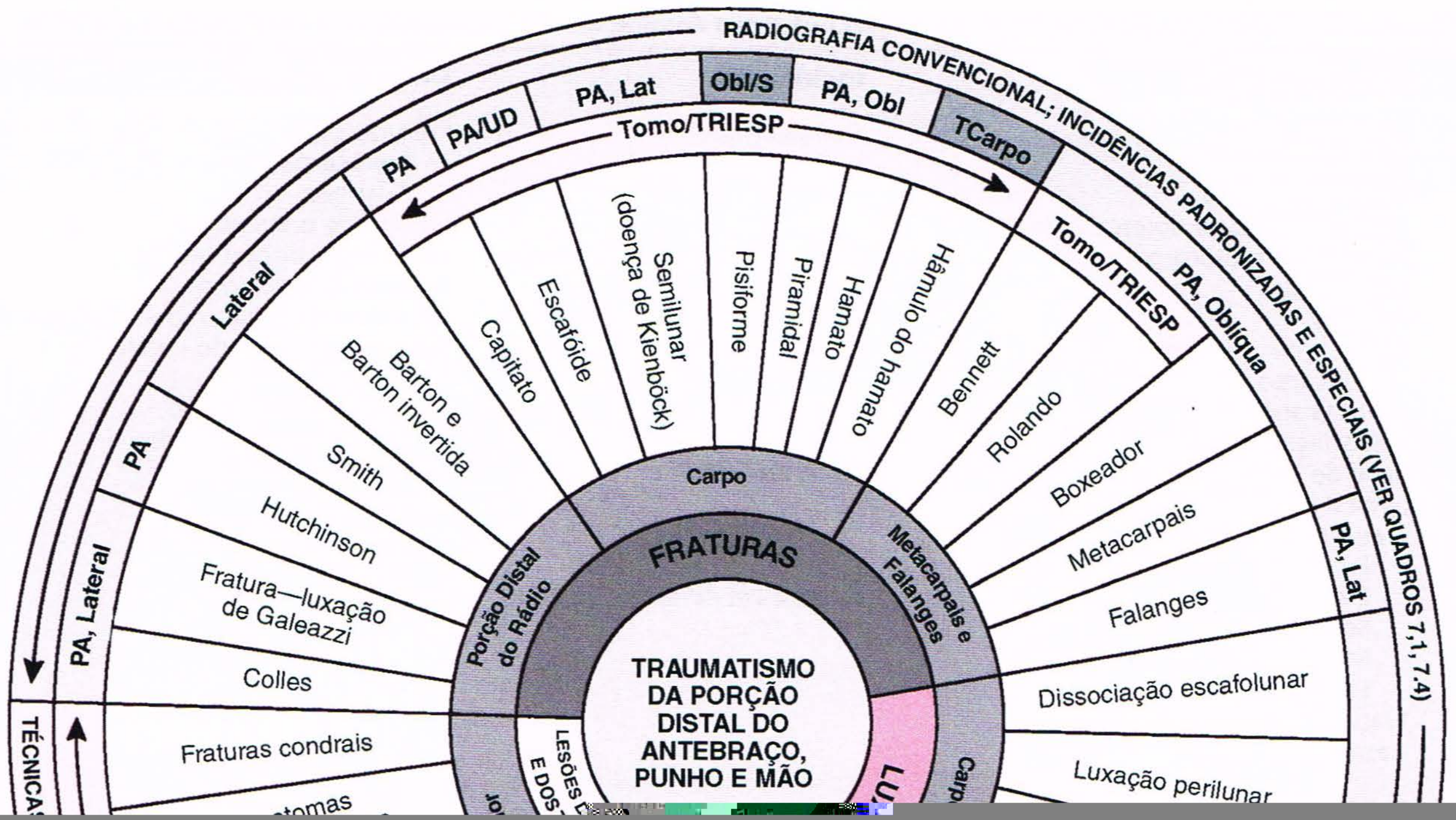
RADIOGRAFIA CONVENCIONAL; INCIDÊNCIAS PADRONIZADAS E ESPECIAIS (VER QUADROS 7.1, 7.4)
PA
PA/UD
PA, Lat
Obl/S
PA, Obl
TCarpo
Tomo/TRIESP
Lateral
PA
PA, Lateral
Tomo/TRIESP
PA, Oblíqua
PA, Lat
Barton e Barton invertida
Capitato
Escafóide
Semilunar (doença de Kienböck)
Pisiforme
Piramidal
Hamato
Hâmulo do hamato
Bennett
Rolando
Boxeador
Metacarpais
Falanges
Smith
Hutchinson
Fratura—luxação de Galeazzi
Colles
Fraturas condrais
Dissociação escafolunar
Luxação perilunar
Carpo
FRATURAS
Porção Distal do Rádio
Metacarpais e Falanges
TRAUMATISMO DA PORÇÃO DISTAL DO ANTEBRAÇO, PUNHO E MÃO
TÉCNICAS

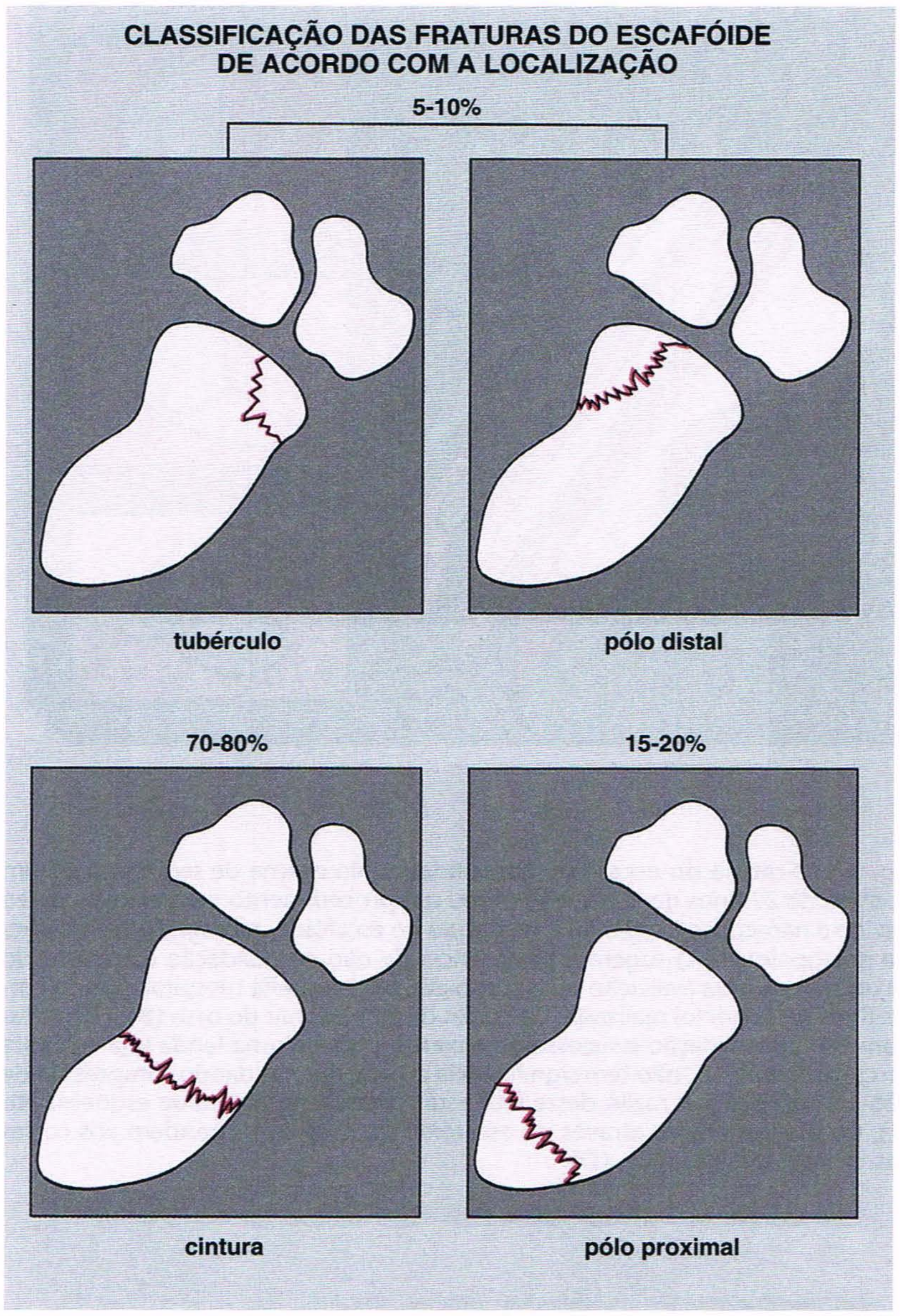

Fig. 7.39 **Fraturas do escafóide.** Classificação de fraturas do escafóide pela localização da linha de fratura.

classificação é a maneira mais prática de classificar fraturas do escafóide (5% a 10% das quais ocorrem na tuberosidade e no pólo distal, 15% a 20% no pólo proximal, e 70% a 80% na cintura), pois tem valor prognóstico (Fig. 7.39). Fraturas da tuberosidade (extra-articulares) e do pólo distal geralmente resultam de um traumatismo direto e raramente causam qualquer problema clínico significativo. Se não houver deslocamento ou instabilidade carpal, as fraturas na porção central (cintura) do escafóide comportam um bom padrão de consolidação, em mais de 90% dos casos. Fraturas envolvendo o pólo proximal têm uma alta incidência de não-consolidação e de osteonecrose.

Quando há suspeita de fratura do escafóide, as radiografias padronizadas são rotineiramente obtidas nas incidências dorsopalmar, dorsopalmar no desvio ulnar, oblíqua e lateral, e estes exames convencionais em geral são suficientes para mostrar a anormalidade. Entretanto, quando não têm sucesso, a tomografia triespiral em cortes finos provou ser muito eficaz (Fig. 7.40). Esta técnica é igualmente útil para monitorizar o progresso da cicatrização de fraturas do escafóide e para detectar complicações pós-traumáticas, especialmente quando as radiografias de seguimento de rotina não são convincentes (Fig. 7.41). Da mesma forma, a TC é efetiva a esse respeito (Figs. 7.42 e 7.43; ver também Fig. 4.67A, B). Em particular, a denominada deformidade da corcova do escafóide após fratura (na qual o segmento proximal sofre flexão dorsal e o fragmento distal sofre flexão palmar, resultando em angulação apical dorsal do escafóide) pode ser bem avaliada por esta modalidade (Fig. 7.44). Na última década, a RM tornou-se a técnica escolhida para diagnosticar fraturas sutis dos ossos do carpo e para detectar várias complicações, incluindo osteonecrose. Em particular, a RM é muito eficaz para mostrar uma linha de fratura que não é aparente nas radiografias convencionais (Fig. 7.45).

Complicações. A demora no diagnóstico e, conseqüentemente, no tratamento da fratura do escafóide pode levar a complicações como não-consolidação, osteonecrose e artrite pós-traumática, sendo as duas primeiras mais comumente encontradas. Embora ocasionalmente ambos os fragmentos do escafóide possam se necrosar, a osteonecrose geralmente afeta o fragmento proximal (ver Fig. 7.47) e apenas raramente o pólo distal devido ao bom suprimento de sangue a esta parte do osso. A osteonecrose mais freqüentemente torna-se aparente 3 a 6

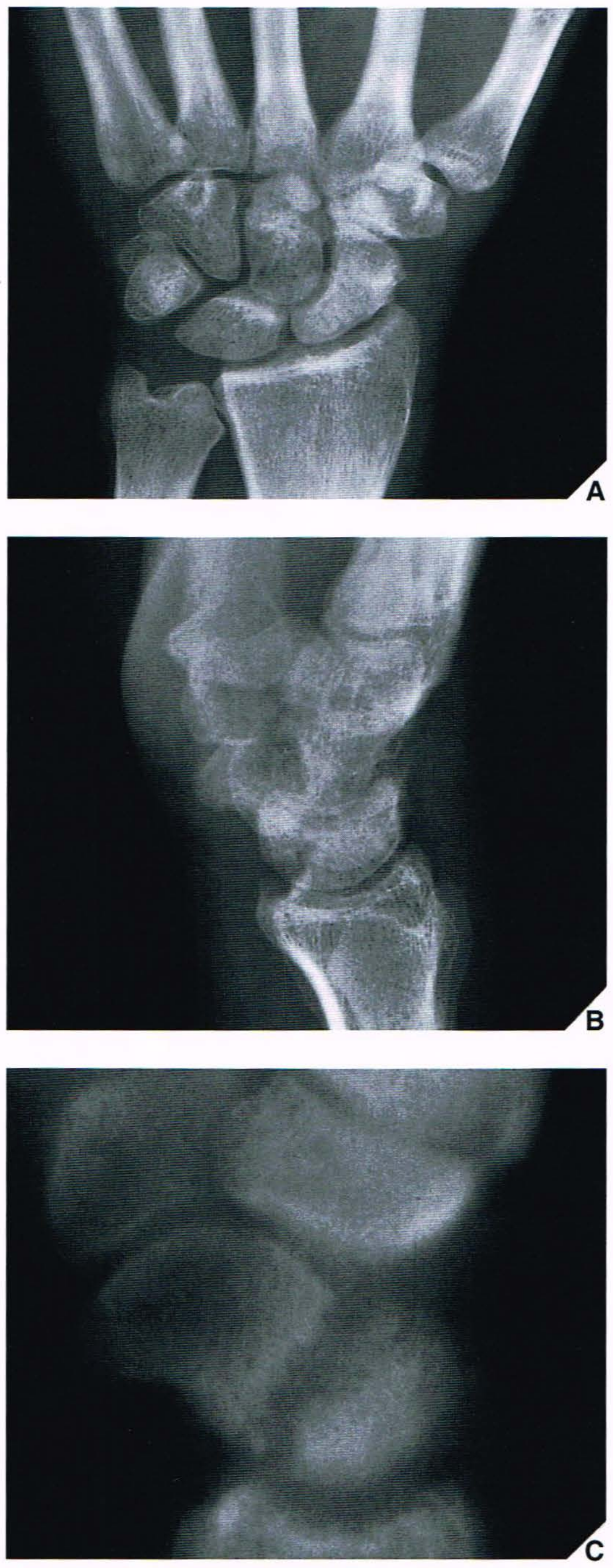

Fig. 7.40 **Fraturas do escafóide.** Um homem de 28 anos de idade sofreu lesão do punho esquerdo; a dor persistia por 3 semanas. As incidências dorsopalmar **(A)** e lateral **(B)** mostram osteoporose periarticular, porém sem evidência de linha de fratura. Em uma tomografia triespiral em cortes finos na incidência lateral **(C)**, uma fratura do escafóide torna-se aparente.

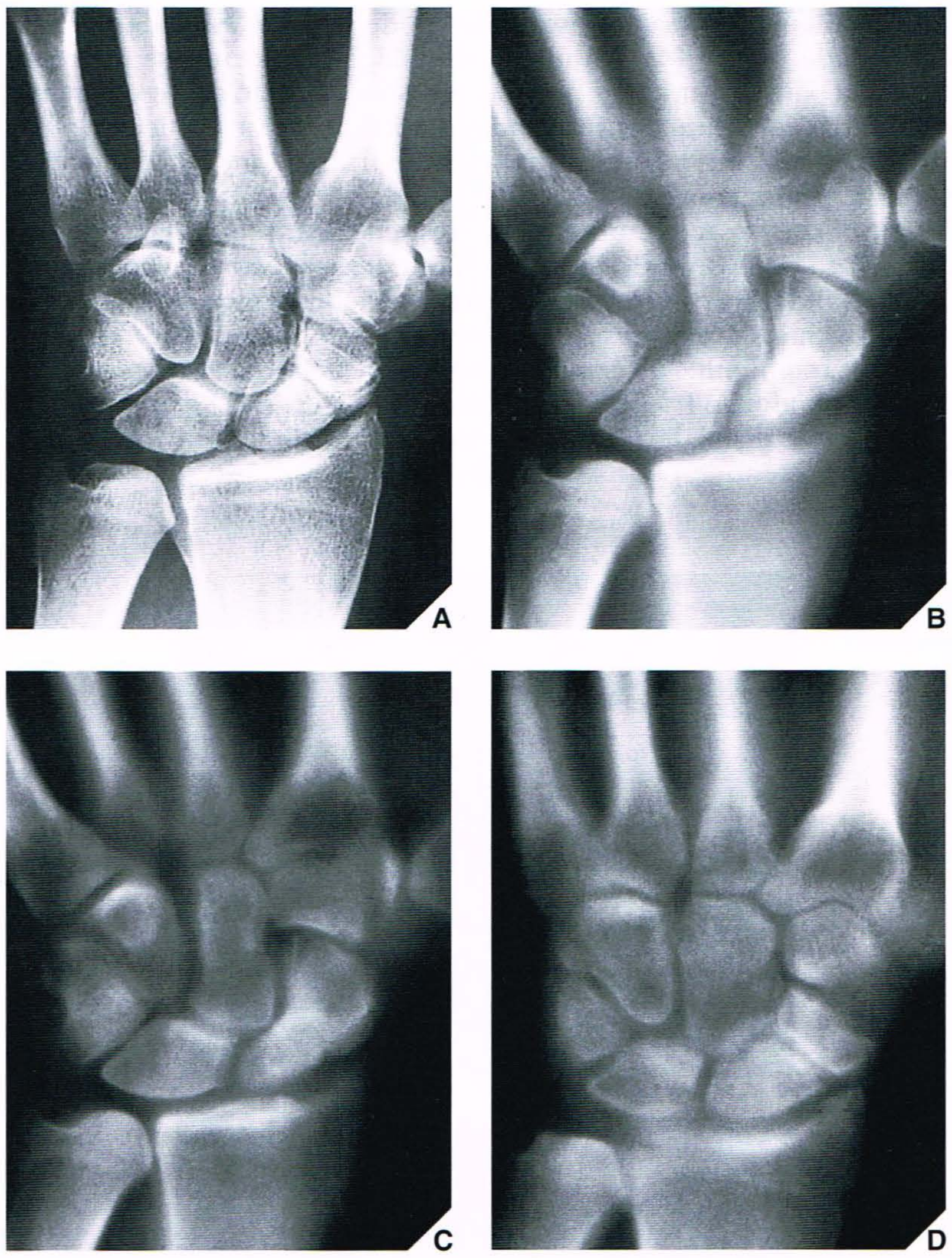

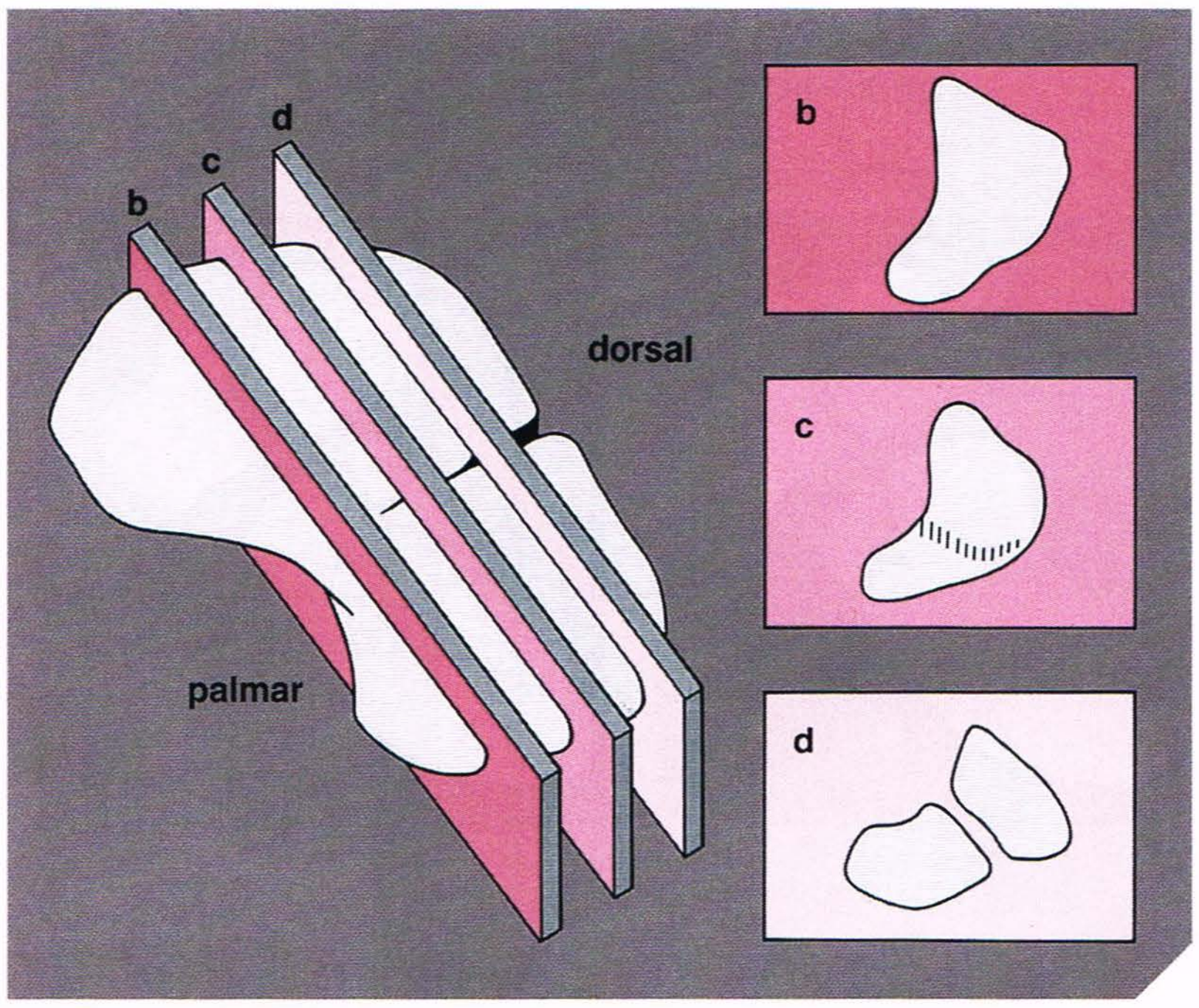

Fig. 7.41 **Fratura do escafóide consolidada.** No exame de segmento de um homem de 27 anos de idade que sofreu um procedimento para enxerto ósseo devido a não-consolidação de uma fratura do escafóide, radiografia na incidência dorsopalmar **(A)** sugere a persistência da não-consolidação e fracasso do enxerto. Para uma avaliação mais completa, a tomografia triespiral usando cortes finos de 1 mm foi realizada. Os cortes da face palmar do osso **(B)**, **(C)**, mostram boa consolidação e sucesso do enxerto. Embora uma fenda seja evidente no corte dorsal **(D)**, não tem significância clínica, apenas dando a impressão de não-consolidação. A razão deste fato está ilustrada no diagrama esquemático **(E)**, no qual os planos através do escafóide (*b, c, d*) correspondem aos cortes das tomografias **(B)**, **(C)**, **(D)**.

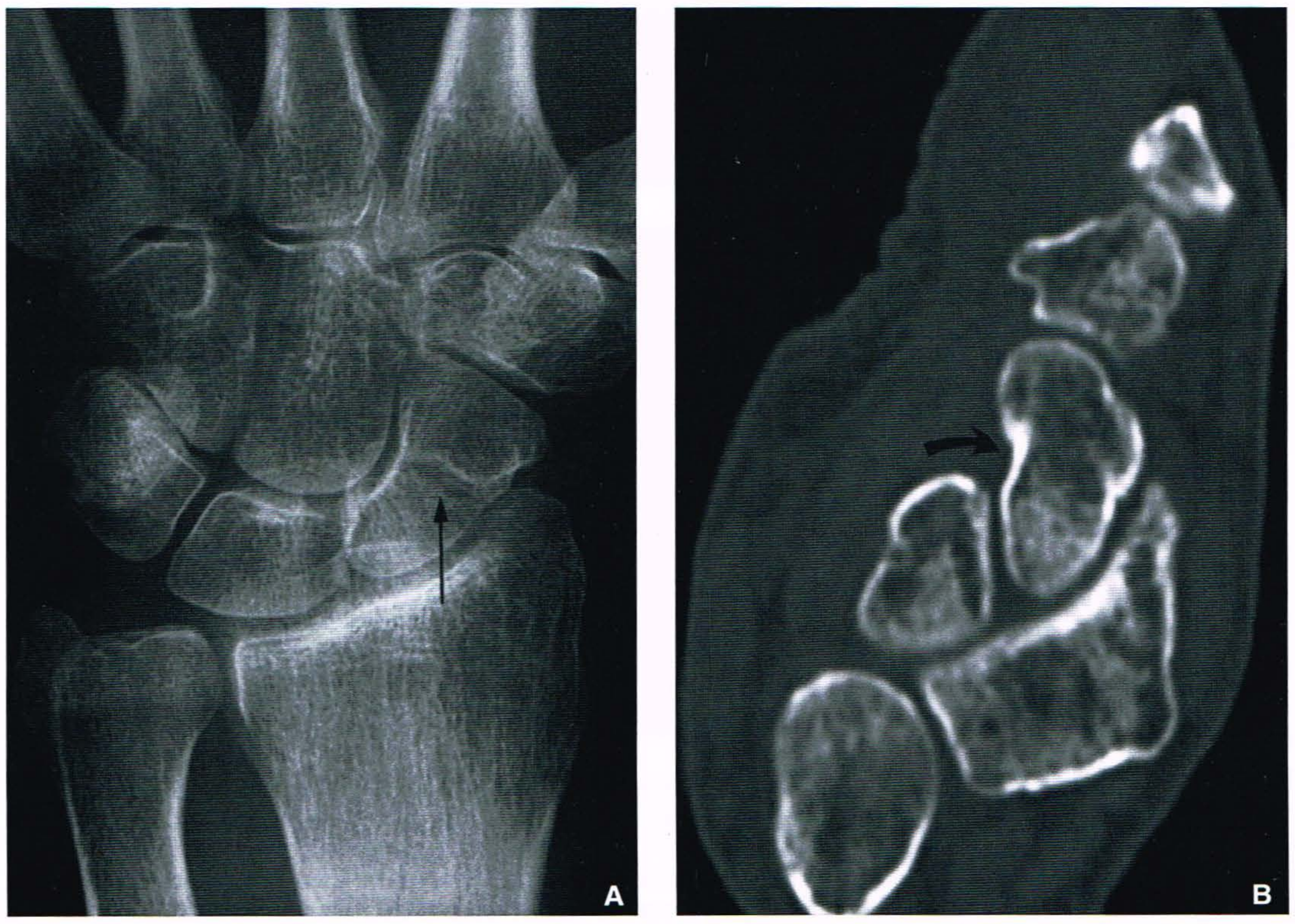

Fig. 7.42 **TC de fratura do escafóide consolidada.** Um homem de 56 anos de idade foi tratado conservadoramente de fratura do escafóide com redução fechada e aplicação de aparelho gessado. **(A)** Radiografia dorsopalmar do punho mostra uma linha radiotransparente (*seta*) sugestiva de não-consolidação. **(B)** Imagem de TC coronal oblíqua mostra, entretanto, a consolidação completa (*seta curva*).

Fig. 7.43 TC de fratura do escafóide não-consolidada. Imagens de TC coronal **(A)** e sagital **(B)** mostram a não-consolidação de fratura do escafóide. Observe as bordas escleróticas e a fenda entre os fragmentos fraturados.

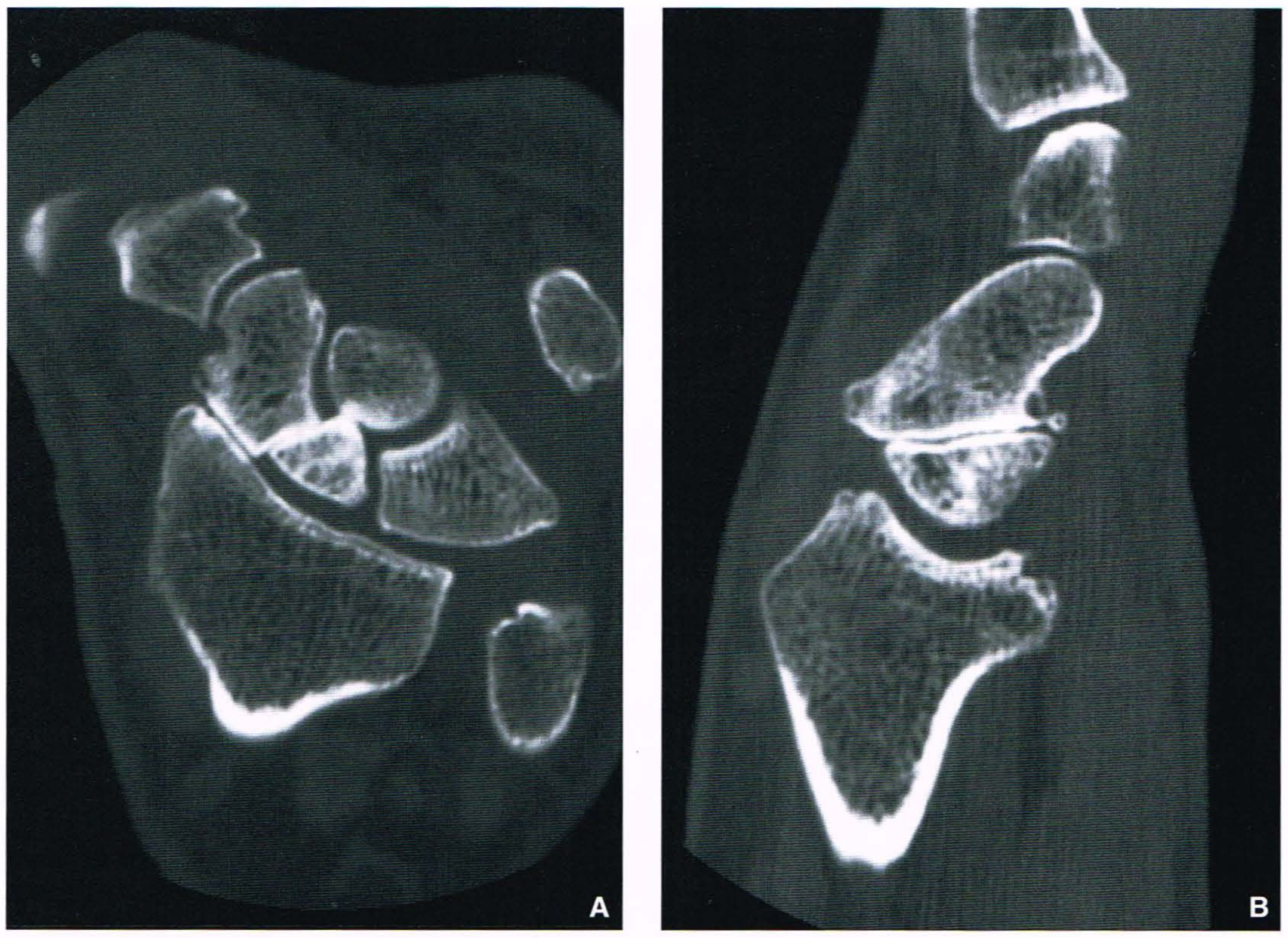

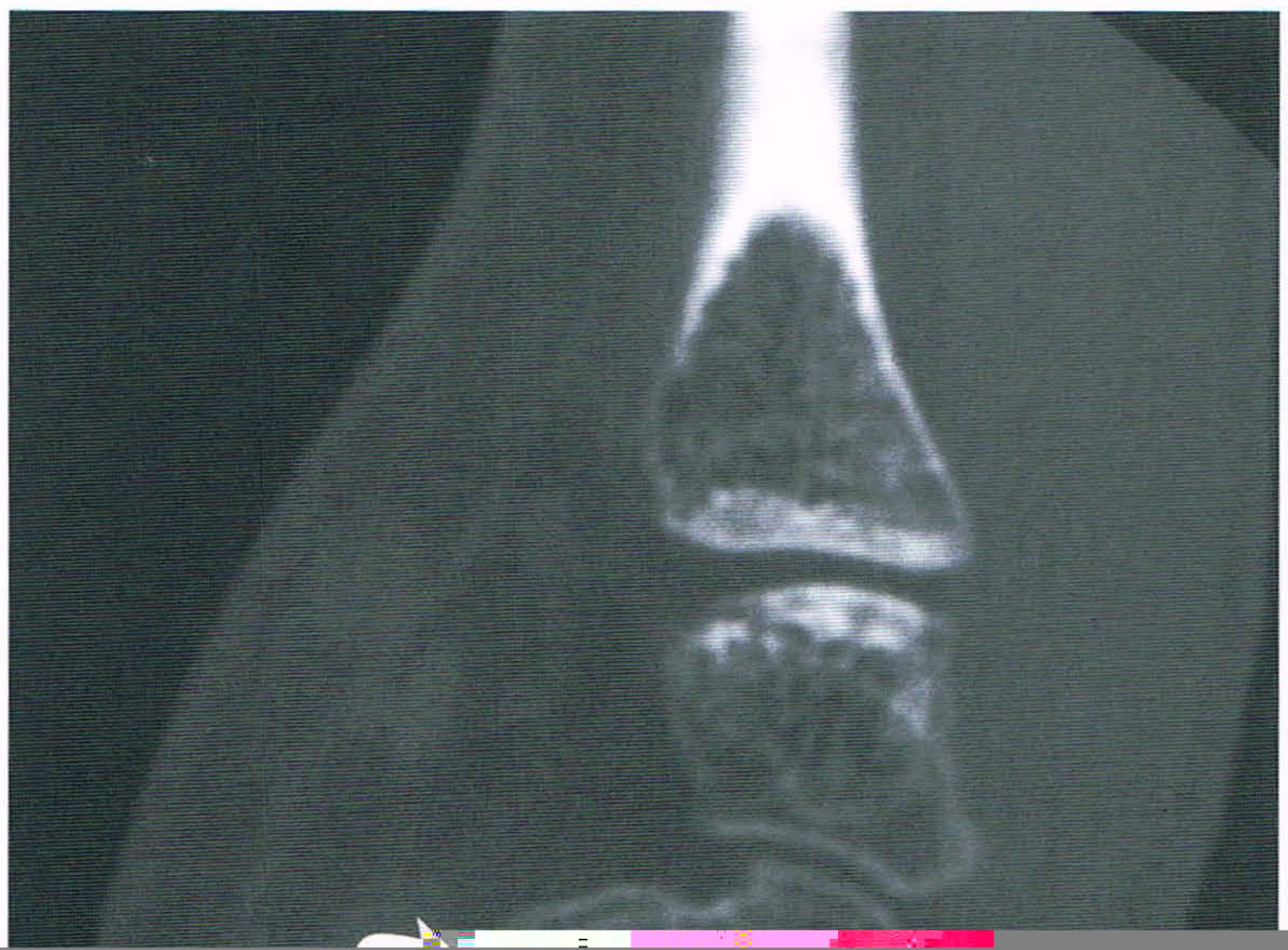

meses após a lesão quando o fragmento afetado mostra evidências de densidade aumentada. Devido às radiografias convencionais poderem, às vezes, não mostrar estas características, TC ou tomografia triespiral é recomendada como ajuda importante (Fig. 7.46). Pacientes com demora na consolidação ou não-consolidação estão mais sujeitos a osteonecrose, porém a consolidação, apesar disso, algumas vezes pode ocorrer (Fig. 7.47). Tehranzadeh e colegas introduziram a tomografia com movimento complexo em flexão–extensão lateral para avaliar o processo de consolidação após fraturas do escafóide, e em particular, a estabilidade dos fragmentos fraturados. O exame inclui a aquisição de incidências tomográficas laterais neutras seguida por tomografias laterais, primeiramente em flexão completa e, em seguida em extensão completa do punho. Esta técnica diagnosticou todas as fraturas consolidadas ou estáveis e foi significativa na detecção de movimento entre os fragmentos de fratura nas fraturas instáveis do escafóide em 93% dos casos. Nos últimos anos, entretanto, a TC quase substituiu completamente a tomografia linear, tornando-se uma

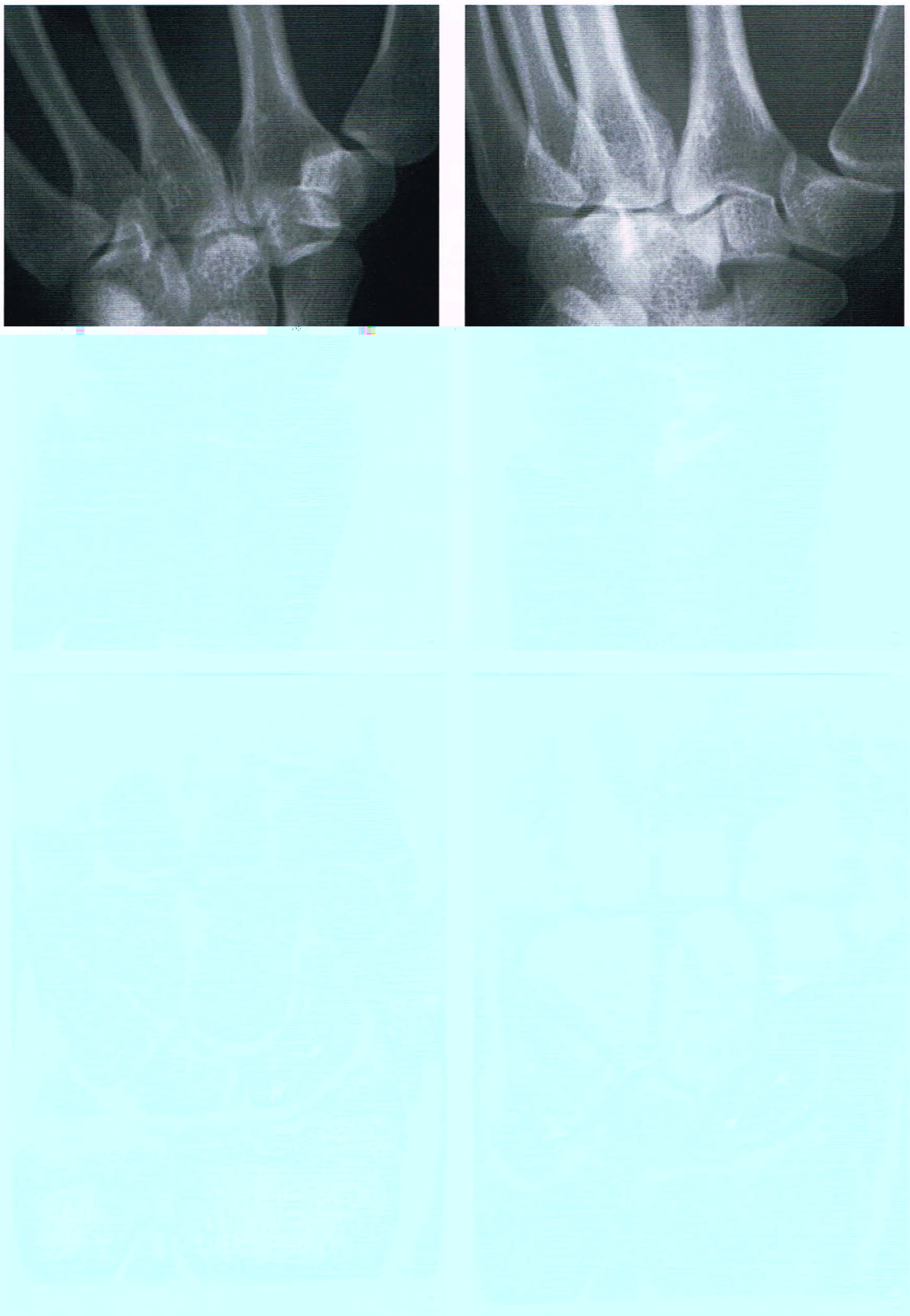

Fig. 7.45 [illegible]

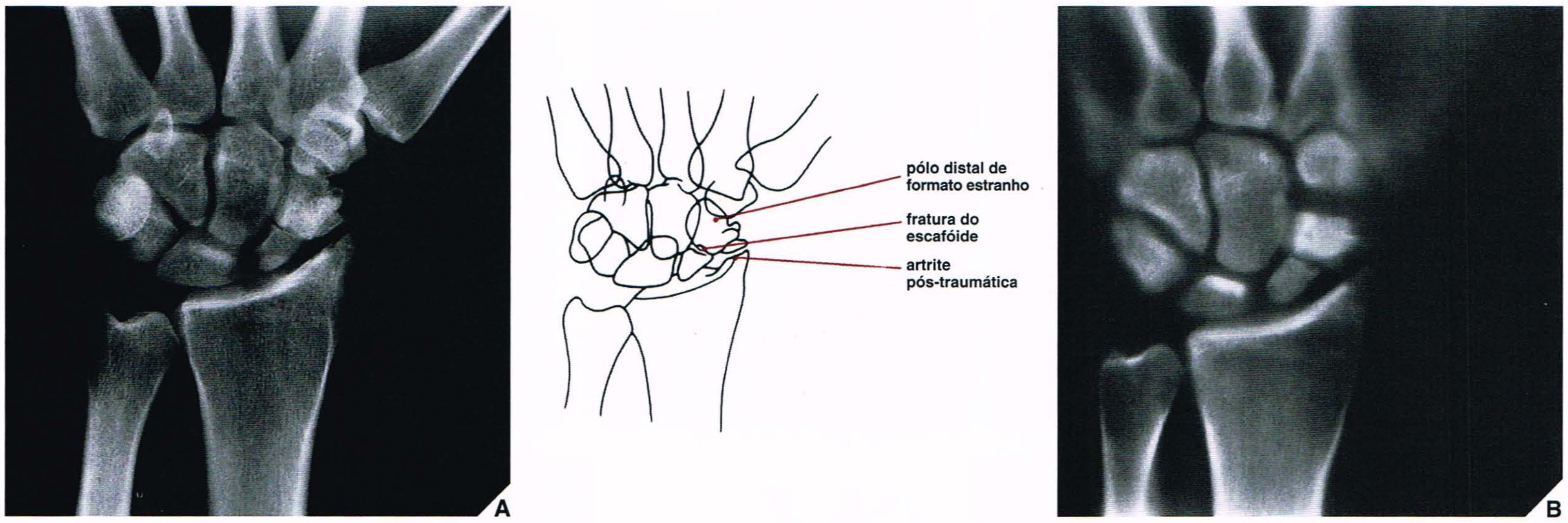

Fig. 7.46 Fratura do escafóide complicada por osteonecrose. No exame de acompanhamento de um homem de 40 anos de idade que sofreu fratura do escafóide tratada por imobilização durante 3 meses, a radiografia dorsopalmar **(A)** mostra a persistência da linha de fratura, um pólo distal do escafóide de formato estranho, e evidências de artrite pós-traumática do compartimento radioescafóide da articulação radiocarpal. Para determinar a possível causa da não-consolidação e a extensão da artrite, foi realizada tomografia triespiral **(B)**, revelando osteonecrose insuspeitada do fragmento distal. (Reproduzido de Sherman SB et al., 1983, com permissão.)

Fig. 7.47 Fratura do escafóide consolidada e osteonecrose. Tomografia triespiral **(A)** na incidência dorsopalmar mostra um segmento proximal denso do escafóide indicativo de osteonecrose. Observe que a fratura está completamente consolidada. Em outro paciente, uma imagem de TC coronal **(B)** mostra a fratura consolidada do escafóide com osteonecrose do fragmento proximal.

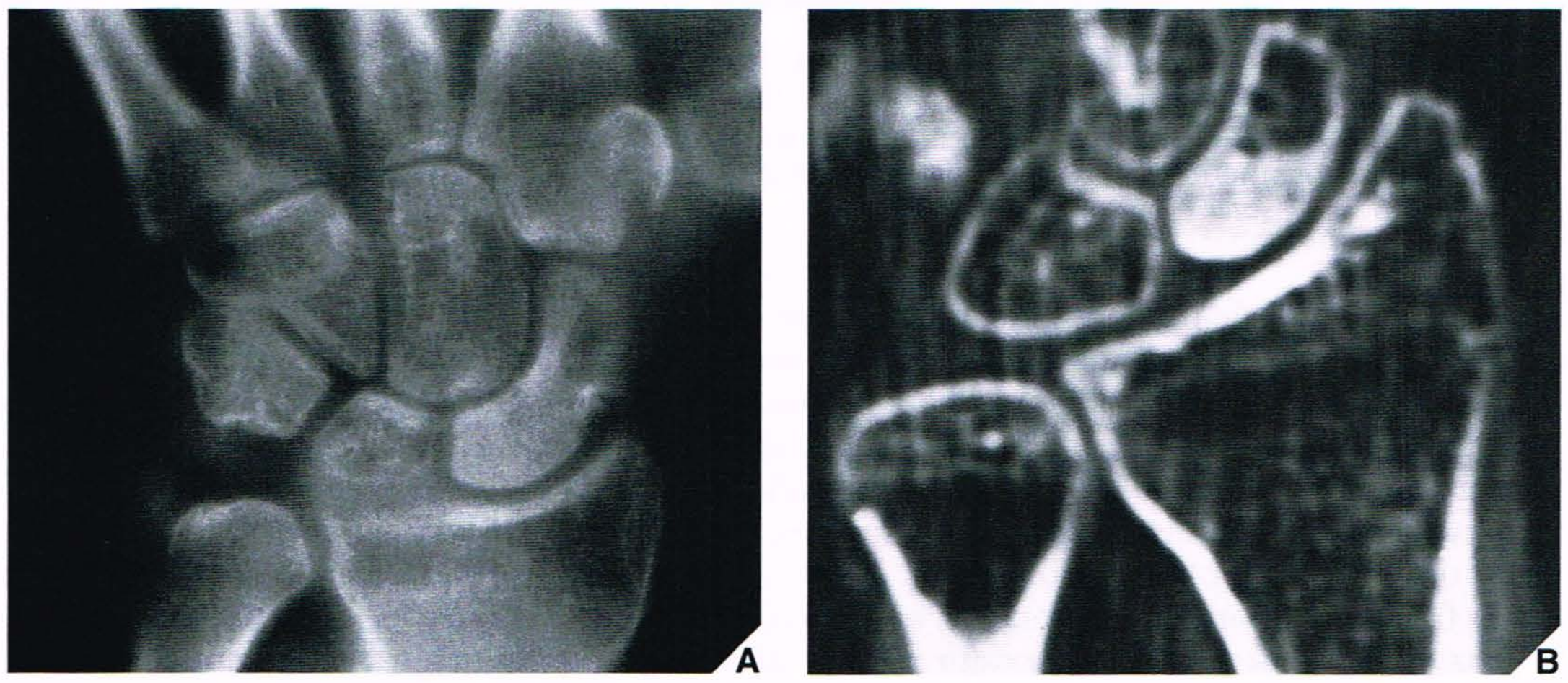

Fig. 7.48 Prótese do escafóide. Um homem de 35 anos de idade sofreu fratura do escafóide. A não-consolidação foi complicada por osteonecrose. O osso foi excisado e foi inserida uma prótese de Silastic. Observe a suavidade das margens da prótese, bem como sua densidade homogênea similar a marfim e ausência de padrão trabecular.

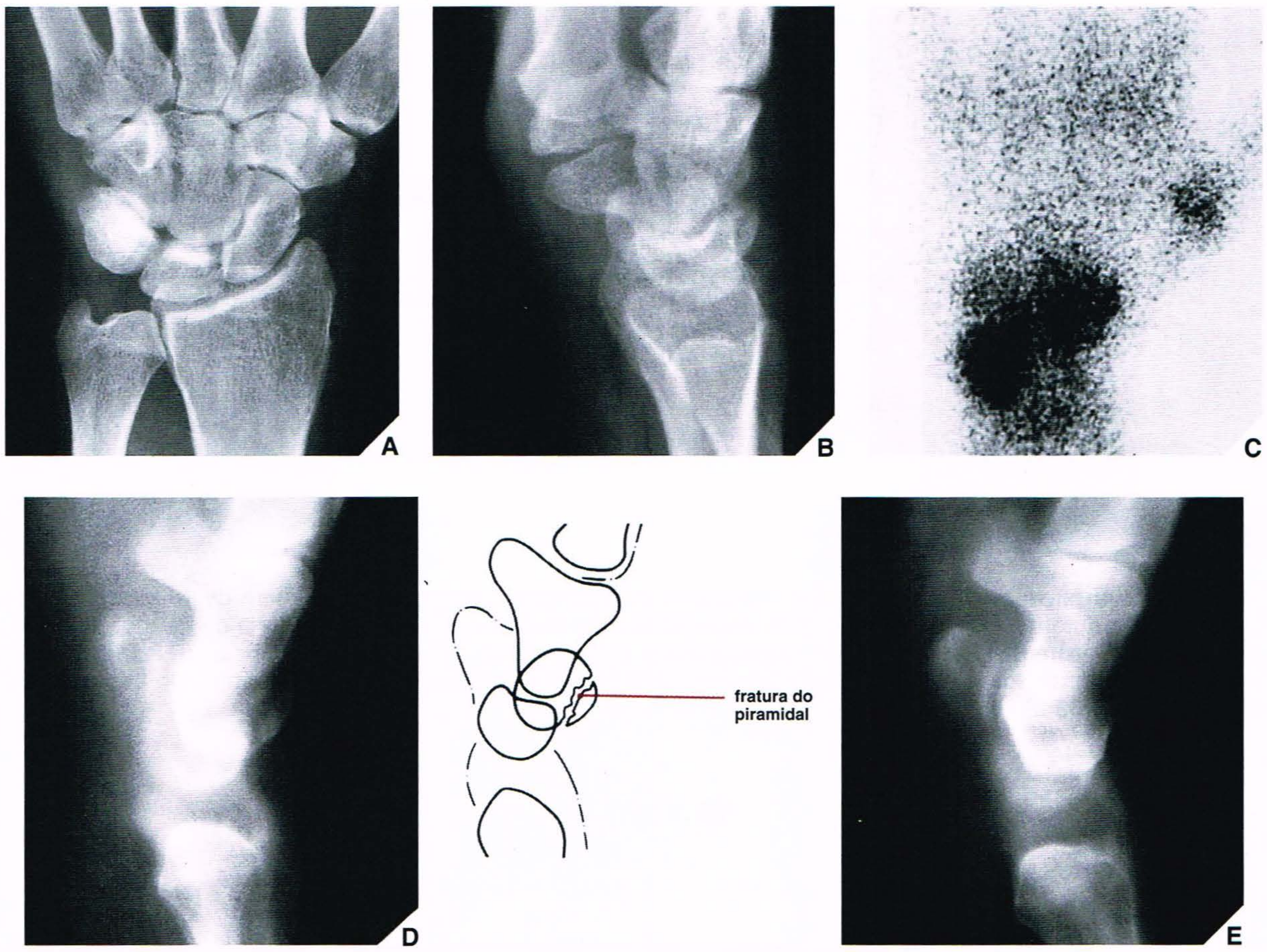

Fig. 7.49 Fratura do piramidal. Um homem de 45 anos de idade que sofreu queda sobre a mão esticada apresentou hipersensibilidade dolorosa à palpação localizada na face dorsal do punho. As radiografias dorsopalmar **(A)** e lateral **(B)** do punho são normais. A cintilografia óssea **(C)** que foi realizada para localizar o possível local do traumatismo revela captação aumentada do traçador no lado ulnar do carpo, sugerindo fratura. A tomografia na incidência lateral **(D)** mostra inequivocamente a fratura do piramidal. A imagem normal na tomografia do piramidal **(E)** é mostrada para comparação.

demandam o uso de uma raquete, taco, bastão ou implemento similar que possa causar lesão direta da face palmar do punho.

As fraturas do corpo do hamato, que podem se estender ulnar ou radialmente até o hâmulo, em geral são facilmente mostradas nas incidências padronizadas do punho. As radiografias lateral e oblíqua em pronação são preferíveis, em especial para detectar fraturas que possam estar orientadas no plano coronal (Fig. 7.50).

As fraturas do hâmulo, entretanto, não são aparentes nos estudos de rotina e, conseqüentemente, podem não ser diagnosticadas. Para ajudar a reconhecer a fratura do hâmulo na incidência dorsopalmar padronizada do punho, Norman e colegas identificaram o *sinal do olho.* O nome do sinal deriva de uma sombra em anel cortical, oval, densa que normalmente é observada sobre o hamato na incidência dorsopalmar. Este "olho" do hamato na realidade é o hâmulo do hamato visualizado de topo. Embora em muitos casos a ausência de contorno ou um contorno indistinto da sombra cortical ou a presença de esclerose sugira o diagnóstico de fratura do hâmulo, radiografia do punho oposto deve ser obtida para comparação (Fig. 7.51A, B). A confirmação do diagnóstico e a avaliação do tipo, local e extensão da fratura podem ser feitas na incidência do túnel do carpo (Fig. 7.51C). Esta incidência também pode ser efetiva quando a suspeita de fratura é distal à base do hâmulo e, como resultado, o olho do hamato pode ainda ser visível (Fig. 7.52). A incidência do túnel do carpo, contudo, não é sempre definitivamente diagnóstica, devido ao grau de flexão dorsal do punho necessário para esta incidência (ver Fig. 7.28) amiúde ser limitado devido a dor, particularmente nos pacientes com fraturas agudas ou subagudas. A flexão

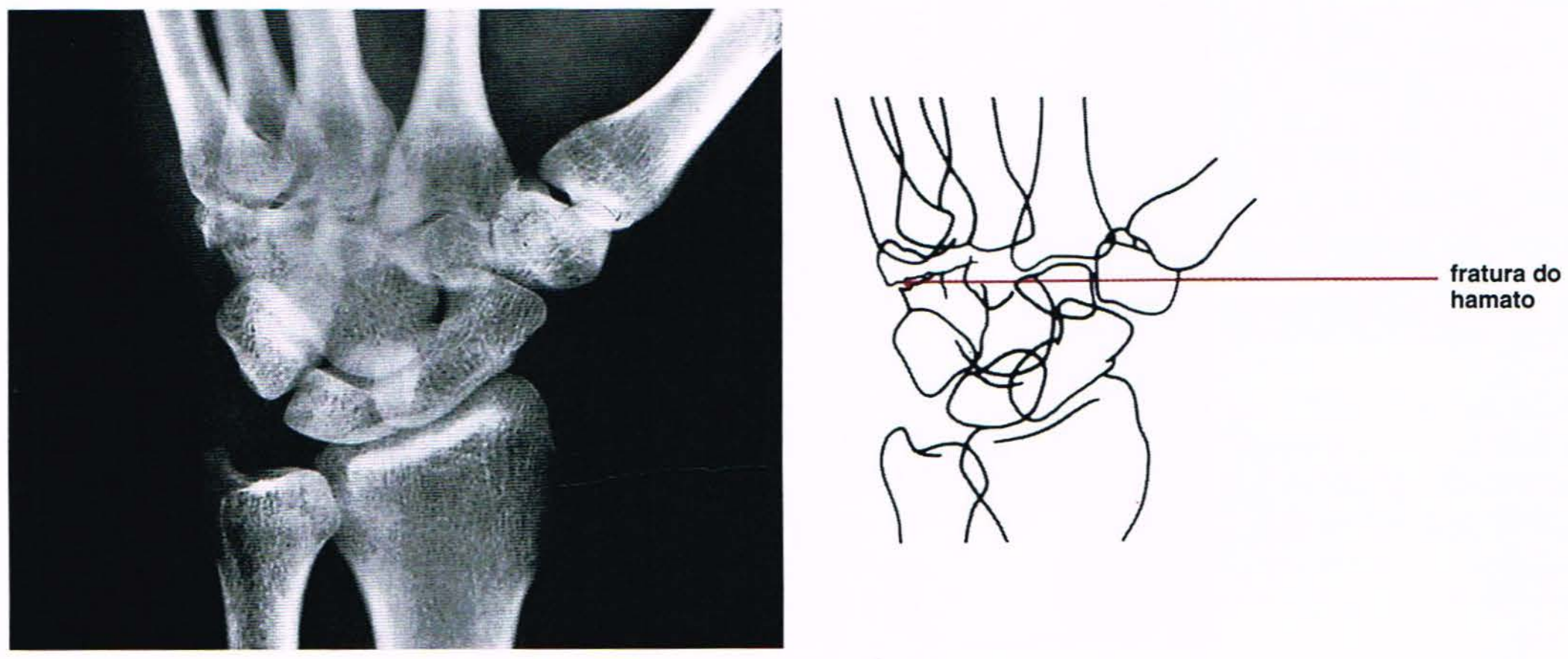

Fig. 7.50 Fratura do hamato. Na incidência oblíqua em pronação do punho, uma fratura do corpo do hamato é claramente evidente.

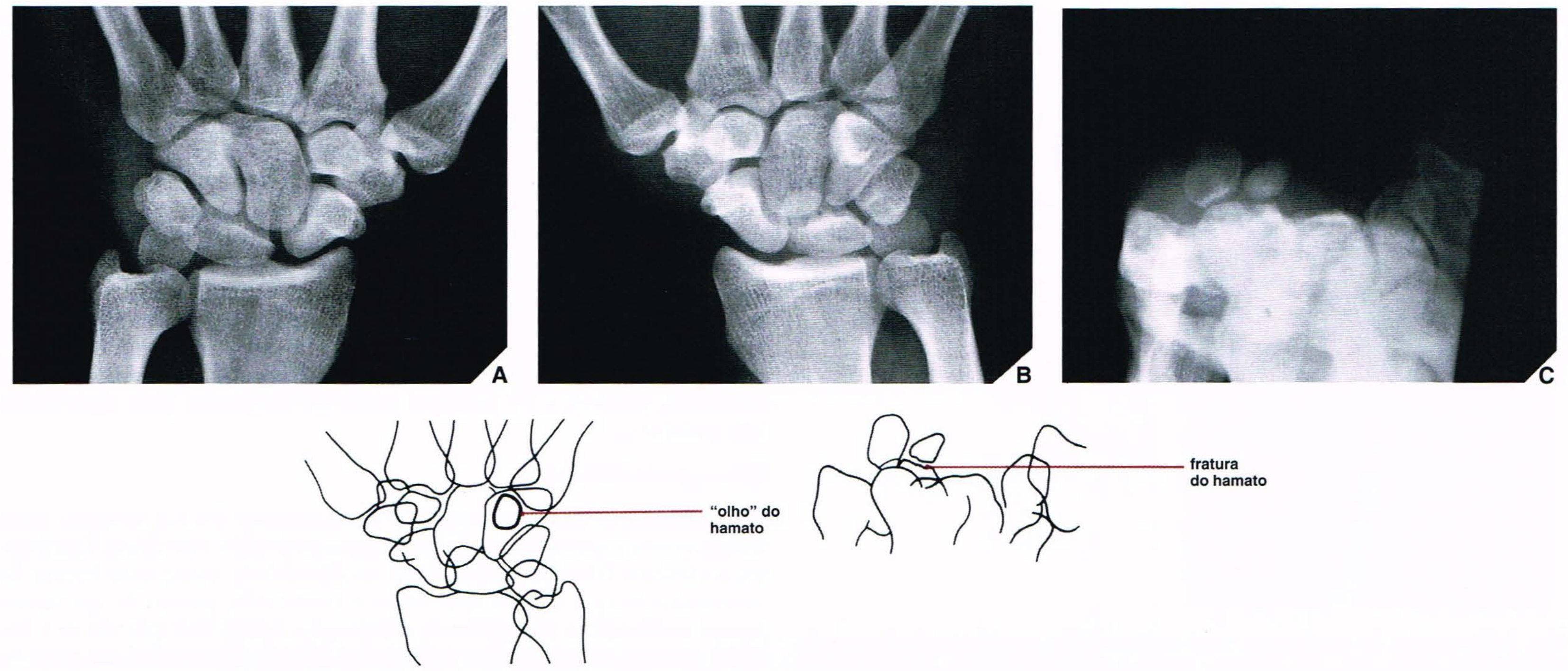

Fig. 7.51 Fratura do hâmulo do hamato. Após sofrer uma lesão do punho direito durante uma partida de golfe, um homem de 36 anos de idade apresentou dor na palma da mão sobre pressão, enfraquecimento da preensão e parestesia ocasional do dedo mínimo. A dor ao contato estava limitada à área sobre o hâmulo do hamato. Na incidência dorsopalmar do punho **(A)**, a imagem cortical oval normalmente observada projetando-se sobre o hamato não é visível, sugerindo fratura. Em um estudo comparativo do punho esquerdo **(B)**, o olho do hamato é claramente observado. A fratura do hamato, sugerida pelo desaparecimento da sombra cortical do hamato no punho direito, é confirmada na incidência do túnel do carpo **(C)**.



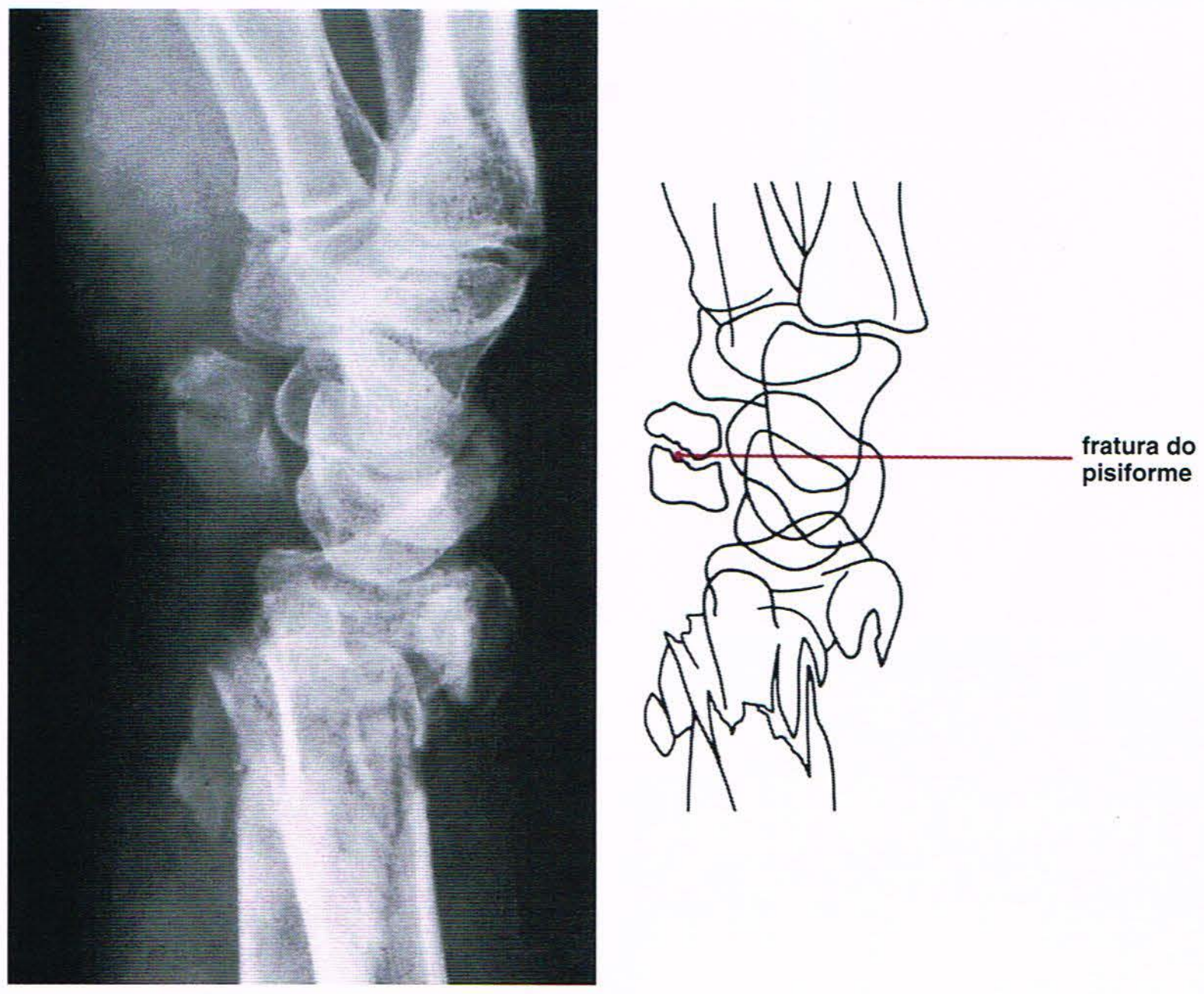

Fig. 7.53 Fratura do pisiforme. Uma mulher de 66 anos sofreu lesão por esmagamento do punho esquerdo em acidente automobilístico. As radiografias de rotina nas incidências dorsopalmar, lateral e oblíqua revelaram fraturas cominutivas dos terços distais do rádio e da ulna. Para excluir a possibilidade de associação de fraturas do carpo, especialmente em vista da gravidade da lesão observada nos exames de rotina, foi obtida uma radiografia na incidência oblíqua com supinação. Esta incidência mostra claramente, também, fratura do pisiforme.

dorsal limitada pode fazer com que as margens anteriores do capitato e do pisiforme se sobreponham e obscureçam a linha de fratura (Fig. 7.52B). Nestes casos, exames tomográficos triespirais nas incidências lateral e do túnel do carpo (Fig. 7.52C, D) geralmente são diagnósticos. Os cortes de TC axiais do punho com reconstrução sagital são igualmente eficazes.

Fratura do Osso Pisiforme. A fratura do pisiforme é rara. Geralmente resulta de lesão direta do punho como, por exemplo, a causada por queda sobre a mão esticada ou pelo uso da mão como ao bater um objeto com martelo. Pode ser uma lesão isolada ou coexistir com fraturas de outros ossos (Fig. 7.53). As radiografias nas incidências oblíqua em supinação e do túnel do carpo são mais adequadas para mostrar a anormalidade.

Fratura do Osso Capitato. Tipo incomum de lesão carpal, responsável por apenas 1% a 3% das fraturas do carpo, a fratura do capitato ocorre em geral associada a outras lesões do carpo, principalmente fratura do escafóide e luxação perilunar. Quase sempre resulta de queda sobre a mão esticada, com hiperflexão dorsal da mão causando impacção do osso contra a porção distal do rádio; pode também resultar de um golpe direto do punho. A porção central (ou colo) do capitato é o local mais comum de fratura. A incidência dorsopalmar do punho geralmente mostra a anormalidade (Fig. 7.54A), embora a incidência lateral possa ser útil para determinar a rotação ou deslocamento do fragmento. A tomografia triespiral é útil para delinear os detalhes da fratura e determinar o estágio de consolidação (Fig. 7.54B).

Fratura do Osso Semilunar. Geralmente resultante de queda sobre o punho em flexão dorsal ou de empurrão extenuante sobre a base da mão, a fratura do semilunar é um tipo raro de lesão carpal, responsável por menos de 3% de todas as fraturas do carpo. É freqüentemente observada em associação à luxação perilunar, porém ocorre mais como fratura patológica do osso necrótico secundária à doença de Kienböck (ver adiante). As incidências padronizadas do punho, em especial a dorsopalmar e a lateral, são em geral suficientes para mostrar a anormalidade, embora a TC também possa ser necessária para uma avaliação completa.

Doença de Kienböck

O traumatismo único ou repetido do semilunar ou sua luxação pode comprometer seu suprimento sangüíneo e torná-lo necrótico. Entretanto, o desenvolvimento da doença de Kienböck, como esta forma de osteonecrose que afeta o semilunar é conhecida, pode não ser unicamente atribuído a traumatismo extrínseco. Ainda se especula se a história natural começa com uma única fratura transversal simples ou numerosas fraturas por compressão de tensões compressivas repetidas. Uma hipótese interessante, porém controvertida, liga este distúrbio à variância ulnar negativa em indivíduos cuja ulna se projeta mais proximalmente. Eles podem estar predispostos a doença de Kienböck devido à compressão do semilunar contra a superfície articular irregular criada pela discrepância nos comprimentos do rádio e da ulna.

Quando a necrose do semilunar tem início, uma seqüência de eventos progressiva e ordenada entra em movimento. Esta progressão é marcada por achatamento e alongamento do semilunar, migração proximal do capitato, dissociação escafolunar e finalmente osteoartrite da articulação radiocarpal. Esta série de alterações também constitui a base para a classificação da doença de Kienböck (Fig. 7.55). Clinicamente, o estágio I é indistinguível de uma entorse do punho. As radiografias de punho podem ser completamente normais, e apenas a tomografia triespiral ou a TC podem detectar uma fratura linear sutil. A cintilografia óssea pode mostrar aumento da captação de um traçador radiofarmacêutico pelo semilunar. A RM pode mostrar anormalidade, exibindo sinal de intensidade diminuída do semilunar nas imagens ponderadas em T1 (Fig. 7.56). À medida que o distúrbio progride (estágio II), as radiografias convencionais e estudos tomográficos triespirais nas incidências dorsopalmar e lateral mostram aumento da densidade do semilunar acompanhado por algum grau de achatamento do lado radial deste osso (Fig. 7.57). A cintilografia óssea é invariavelmente positiva neste estágio. No estágio III, as radiografias mostram diminuição acentuada na altura do semilunar e migração proximal do capitato (Fig. 7.58). Degeneração necrótica e cística pode levar à maior fragmentação e colapso (Fig. 7.59). Dissociação escafolunar é uma característi-

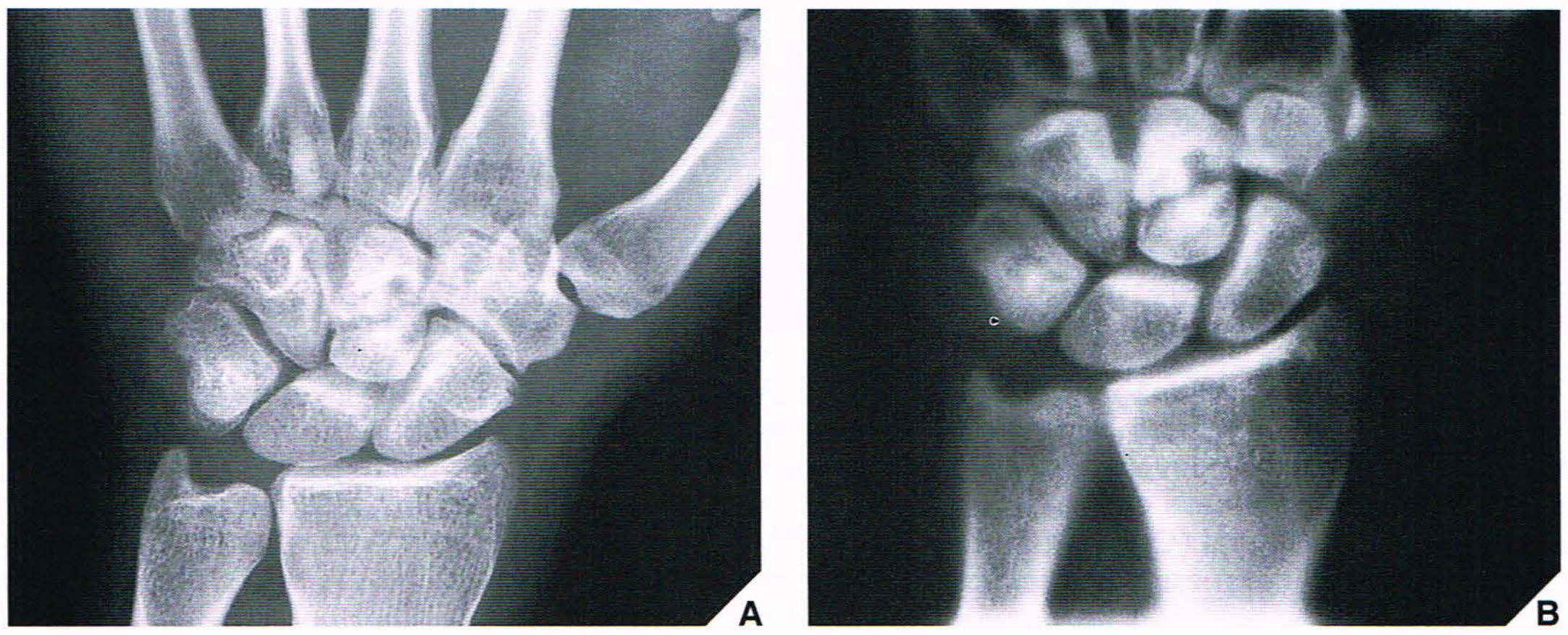

Fig. 7.54 Fratura do capitato. Um homem de 23 anos de idade sofreu queda sobre a mão esticada. **(A)** Incidência dorsopalmar do punho mostra fratura através do colo do capitato. **(B)** Após tratamento conservador (3 meses de imobilização em um aparelho gessado) a tomografia triespiral foi realizada. Nestas imagens, observam-se evidências claras de não-consolidação. Note o pequeno fragmento osteonecrótico, que não foi muito bem mostrado nas incidências padronizadas.

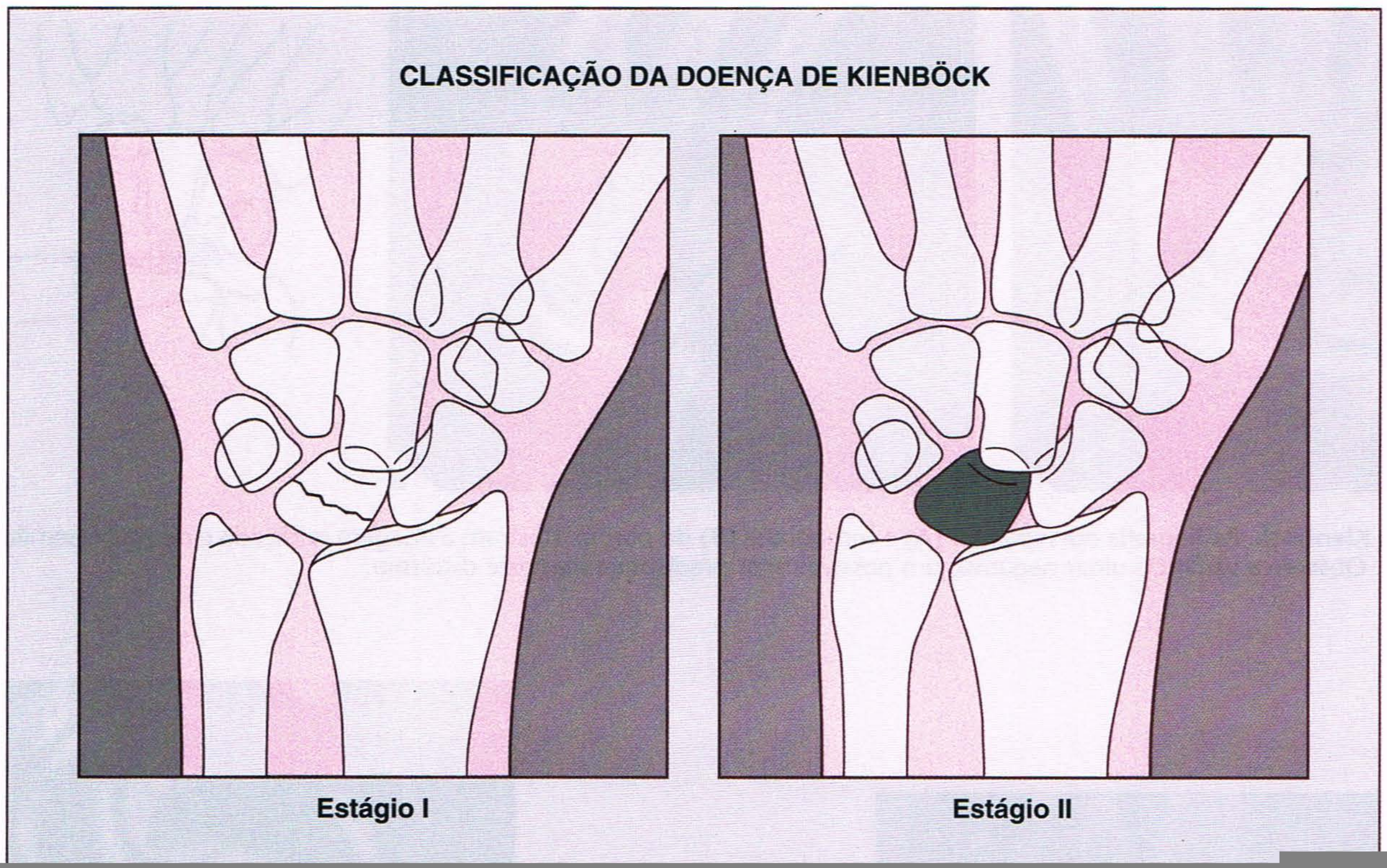
CLASSIFICAÇÃO DA DOENÇA DE KIENBÖCK
Estágio I
Estágio II

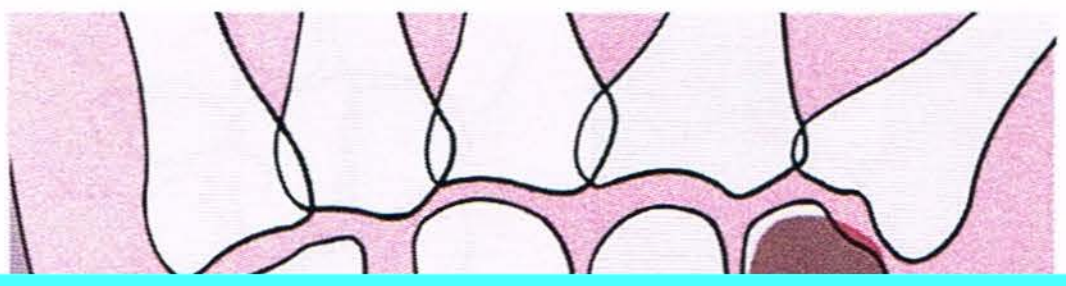

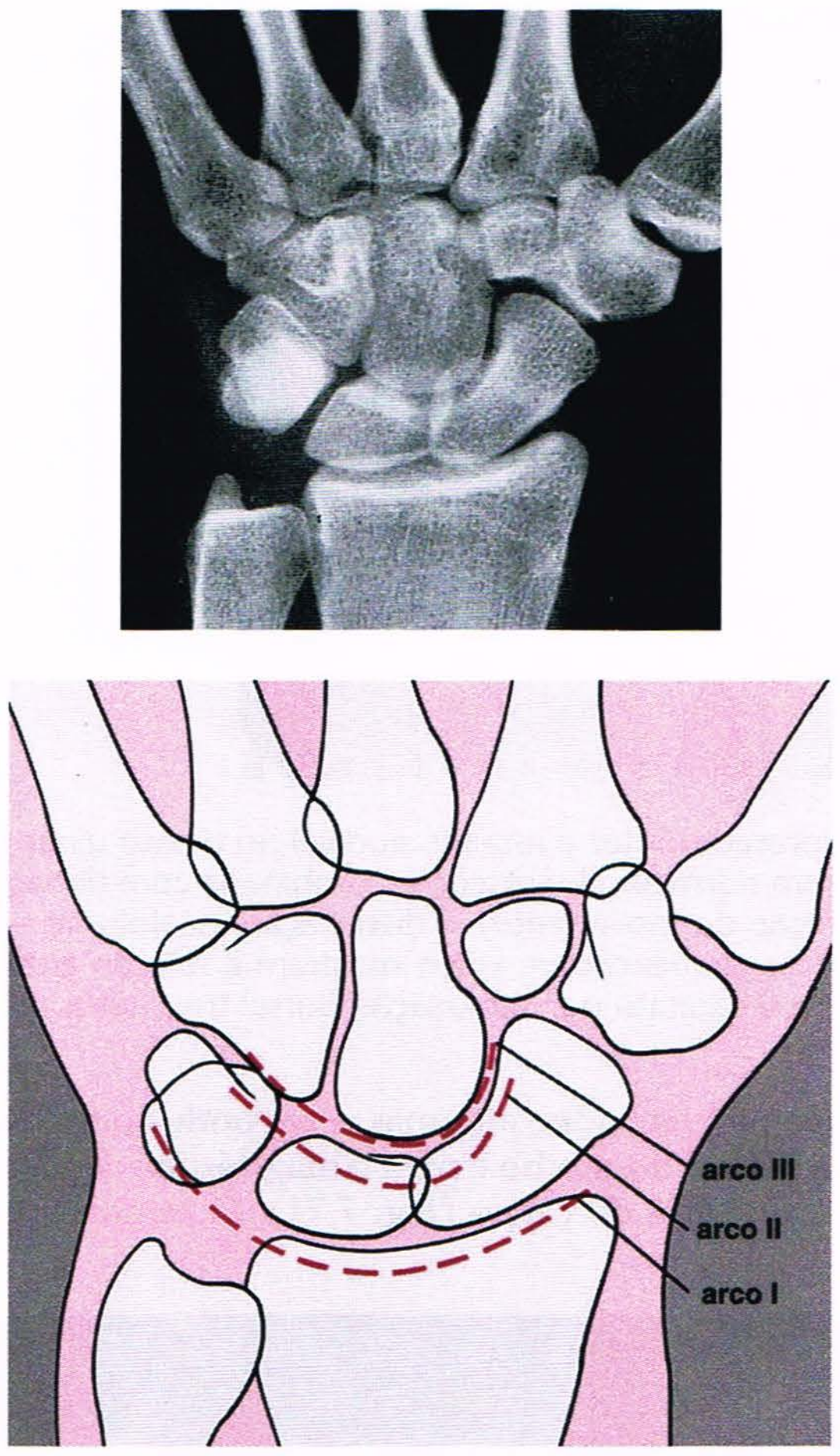

Fig. 7.67 **Arcos do carpo.** Três arcos suaves contornando as fileiras proximal e distal do carpo são identificados na incidência dorsopalmar do punho normal.

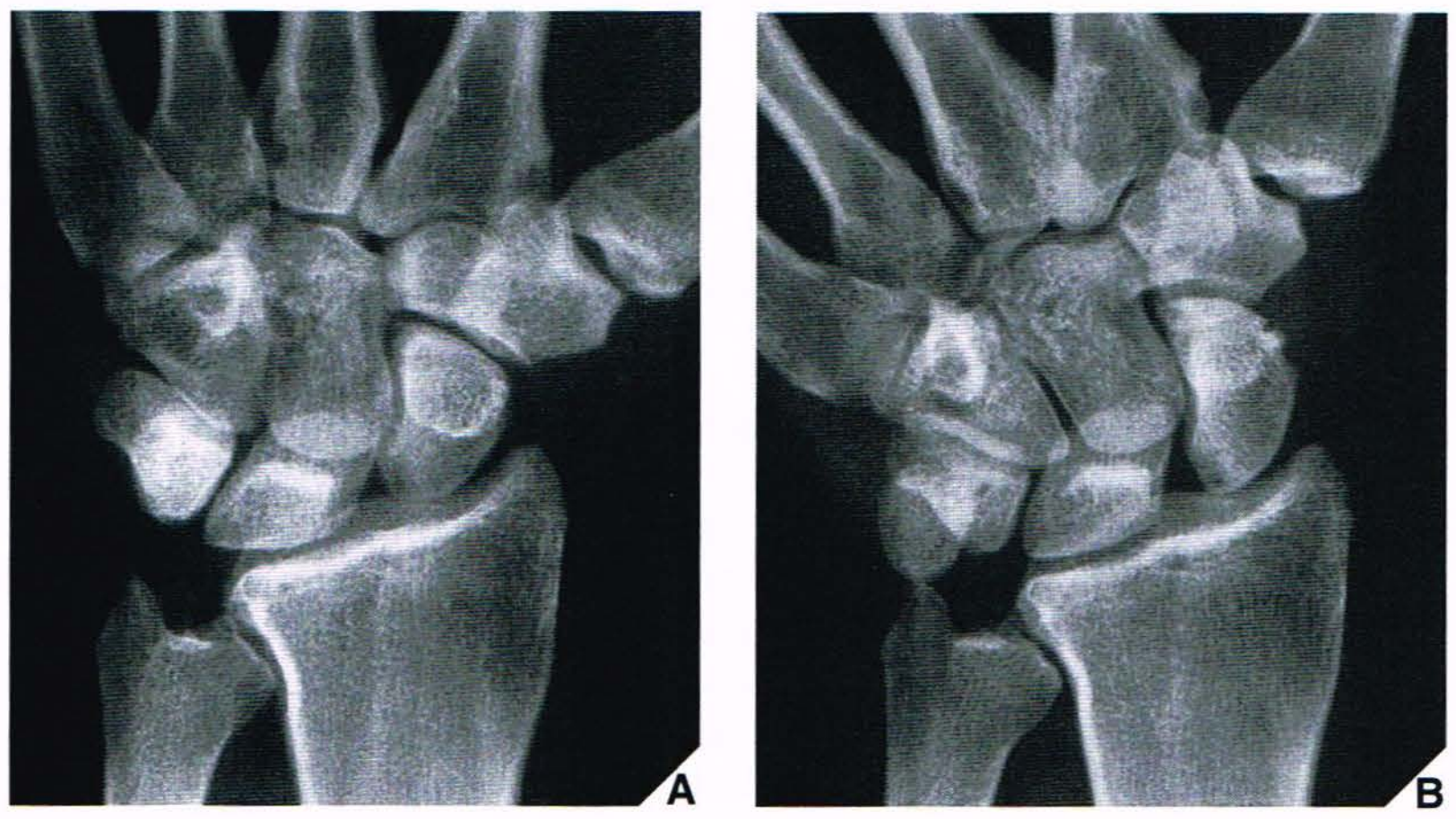

Fig. 7.69 **Dissociação escafolunar.** (**A**) Na incidência dorsopalmar do punho na posição neutra, uma fenda entre o escafóide e o semilunar não está bem mostrada. (**B**) Entretanto, no desvio ulnar, a fenda torna-se aparente, indicando dissociação escafolunar.

Fig. 7.68 **Sinal de Terry-Thomas.** Incidência dorsopalmar do punho mostra um espaço anormalmente alargado entre o escafóide e o semilunar — o sinal de Terry-Thomas — indicando dissociação escafolunar causada por ruptura dos ligamentos intercarpais.

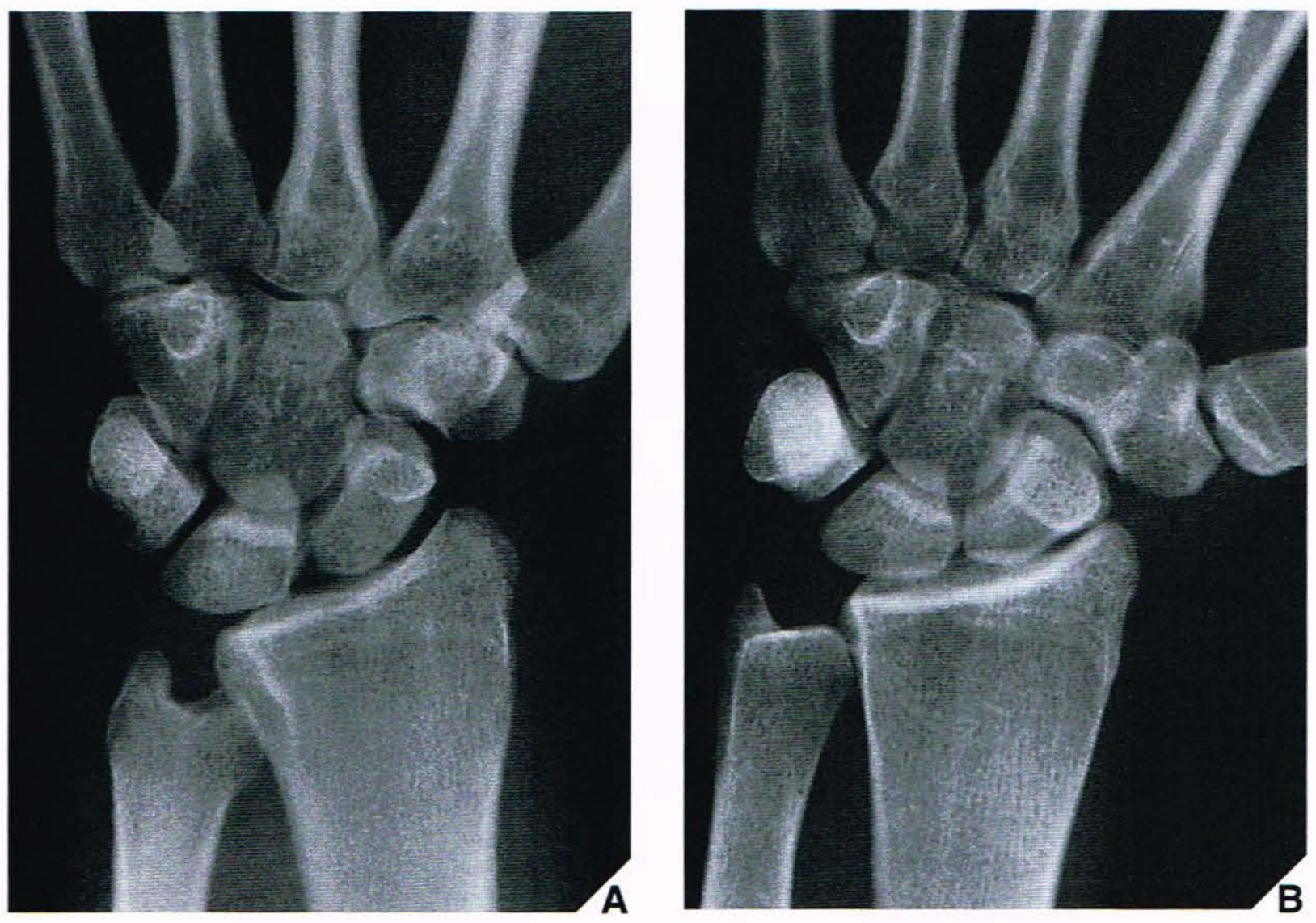

Fig. 7.70 **Sinal do anel de sinete.** (**A**) Na incidência dorsopalmar do punho em posição neutra, a subluxação giratória do escafóide pode ser reconhecida pela sombra do anel cortical que aparece projetando-se sobre o escafóide (compare com a Fig. 7.67). Este fenômeno é causado pela inclinação palmar e rotação do osso, que faz com que este apareça encurtado e sua tuberosidade seja visualizada de topo. (**B**) Uma figura semelhante pode ser observada na incidência dorsopalmar do punho em desvio radial, porém esta aparente imagem em anel é causada pela inclinação palmar normal do escafóide exagerada pelo desvio radial.

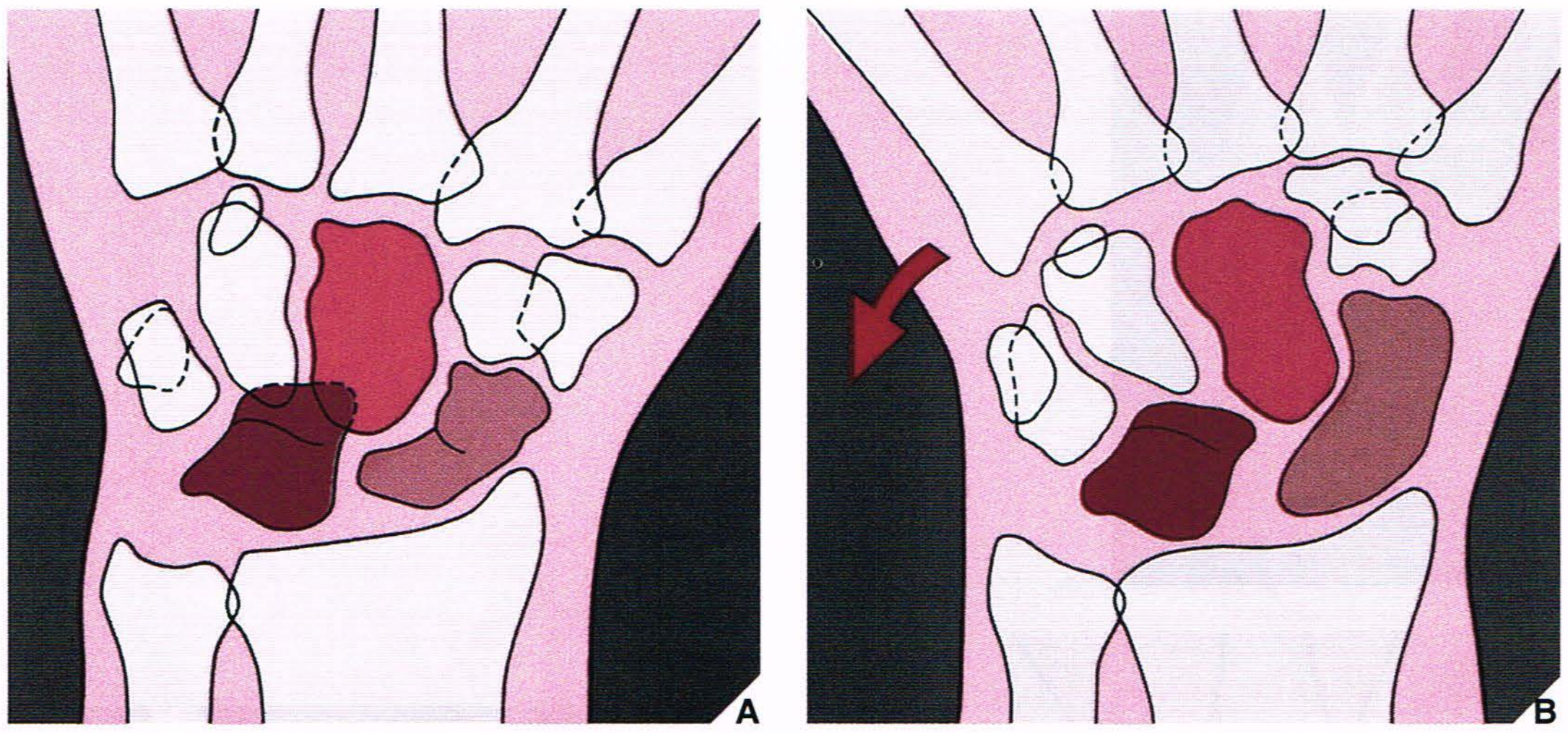

Fig. 7.71 Subluxação transitória. Após sofrer lesão do punho 3 meses antes, um paciente apresentou dor e estalido audível no desvio ulnar do punho. As radiografias de rotina nas incidências dorsopalmar, dorsopalmar em desvio ulnar e oblíqua eram normais. Fluoroscopia combinada com filmagem em vídeo confirmou a suspeita de instabilidade semilunar–capitato. No desvio ulnar (a *seta* indica a direção do movimento), a dissociação escafolunar e a subluxação semilunar–capitato transitórias tornaram-se aparentes. Os diagramas esquemáticos baseados na seqüência em vídeo mostram a relação entre os ossos do carpo antes **(A)** e depois **(B)** do estalido. Em **(B)**, observe a pequena fenda entre o semilunar e o capitato por subluxação dorsal transitória do capitato.

O outro sinal, o *sinal do anel de sinete*, recebe esta designação por cau-

da com a filmagem em vídeo algumas vezes pode contribuir para uma

punho (ver Fig. 7.7) é efetivo quando os achados radiográficos ou videofluoroscópicos não são conclusivos. O artrograma do punho pode revelar comunicação anormal entre os compartimentos radiocarpal e mesocarpal que indicam uma ruptura no complexo ligamentar interósseo escafolunar ou semilunar–piramidal (Fig. 7.72).

A RM também pode mostrar anormalidades dos ligamentos escafolunar e semilunar–piramidal. O ligamento escafolunar une as bordas palmar, proximal e dorsal do osso escafóide ao osso semilunar. Na RM, aparece como uma estrutura com sinal de baixa intensidade. O ligamento lunopiramidal liga as bordas palmar, proximal e dorsal do osso semilunar ao osso piramidal, também exibindo sinal de baixa intensidade. Ambos os ligamentos fundem-se de forma quase imperceptível com cartilagens articulares. As rupturas desses ligamentos são diagnosticadas à RM quando áreas isoladas ou dispersas de sinal de intensidade elevada são identificadas dentro das estruturas, ou quando há descontinuidade de um ligamento com sinal de baixa intensidade atravessado por líquido hiperintenso (Fig. 7.73). Todavia, de acordo com Schweitzer e colegas, quando os resultados da RM foram comparados com os da artrografia e da artroscopia, mostraram uma sensibilidade de apenas 50%, especificidade de 86% e acurácia de 77% para rupturas do ligamento escafolunar, e de 52%, 46% e 49%, respectivamente, para rupturas do ligamento semilunar–piramidal. A não-visualização do ligamento escafolunar foi um sinal útil de ruptura; todavia, a não-visualização do ligamento semilunar–piramidal não significava necessariamente que o mesmo apresentasse laceração.

Luxações Perilunar e do Semilunar. As radiografias dorsopalmar e lateral do punho na posição neutra geralmente são suficientes para diagnosticar a suspeita de luxações perilunar e do semilunar. Como a incidência lateral mostra claramente o alinhamento normal dos eixos longitudinais do semilunar, capitato e terceiro metacarpal sobre a superfície da porção distal do rádio, uma quebra em qualquer ponto desta linha é patognomônica de subluxação ou luxação. A luxação do semilunar pode, portanto, ser reconhecida quando seu eixo estiver angulado para fora da superfície da porção distal do rádio, enquanto o capitato permanece em seu alinhamento normal (Fig. 7.74A). De modo similar, a luxação do semilunar também pode ser identificada na incidência dorsopalmar por ruptura do arco II descrita pelas superfícies côncavas distais do escafóide, semilunar e piramidal, bem como por causa da aparência triangular concomitante do semilunar (Fig. 7.74B).

A luxação perilunar pode ser reconhecida na incidência lateral do punho pela angulação dorsal ou palmar do eixo longitudinal do capitato para fora de seu alinhamento central normal com o semilunar e a superfície distal do rádio. O semilunar neste caso permanece na articulação com o rádio, embora possa haver algum grau de inclinação do semilunar devido a subluxação associada com luxação perilunar (Fig. 7.75A). Na incidência dorsopalmar, a superposição das fileiras carpais proximal e distal e uma quebra dos arcos II e III no local do capitato indicam a presença de luxação perilunar (Fig. 7.75B).

Luxação Perilunar Transescafóide. Quando a luxação dos ossos do carpo está associada a uma fratura, o prefixo *trans* indica qual osso está fraturado. A fratura mais comum associada a luxação do carpo é a luxação perilunar transescafóide. Como nos tipos precedentes de luxações do carpo, as radiografias nas incidências dorsopalmar, dorsopalmar em desvio ulnar e lateral padronizada geralmente são suficientes para firmar um diagnóstico. As relações normais dos ossos do carpo observa-

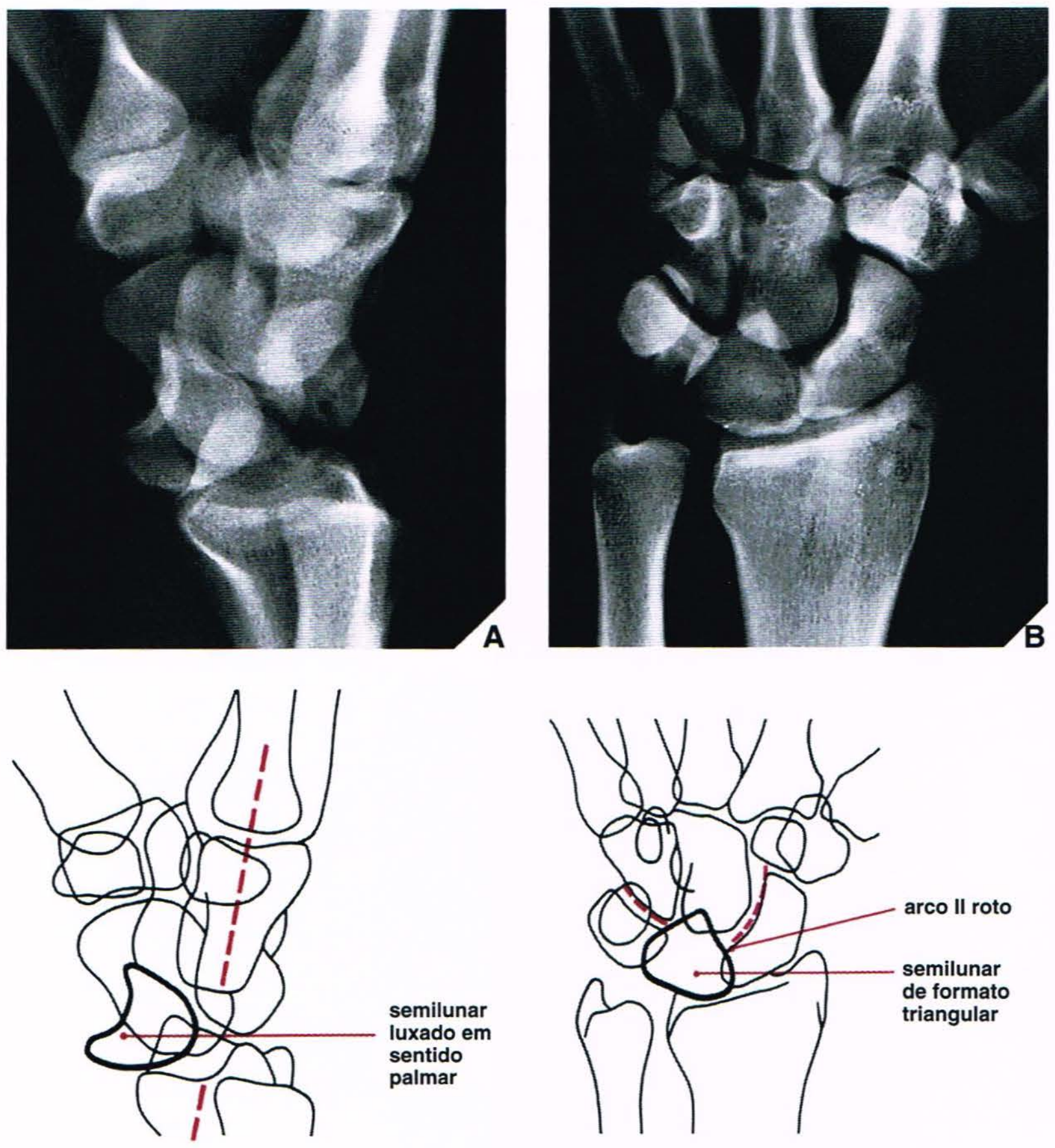

Fig. 7.74 Luxação do semilunar. (A) Na incidência lateral do punho, a luxação do semilunar é evidente pela perda do alinhamento longitudinal do terceiro metacarpal e do capitato sobre a superfície radial distal no local do semilunar, que apresenta rotação e deslocamento palmar. **(B)** Incidência dorsopalmar mostra ruptura do arco II no local do semilunar, indicando um mau alinhamento. Observe também a aparência triangular do semilunar, achado praticamente patognomônico de luxação deste osso.

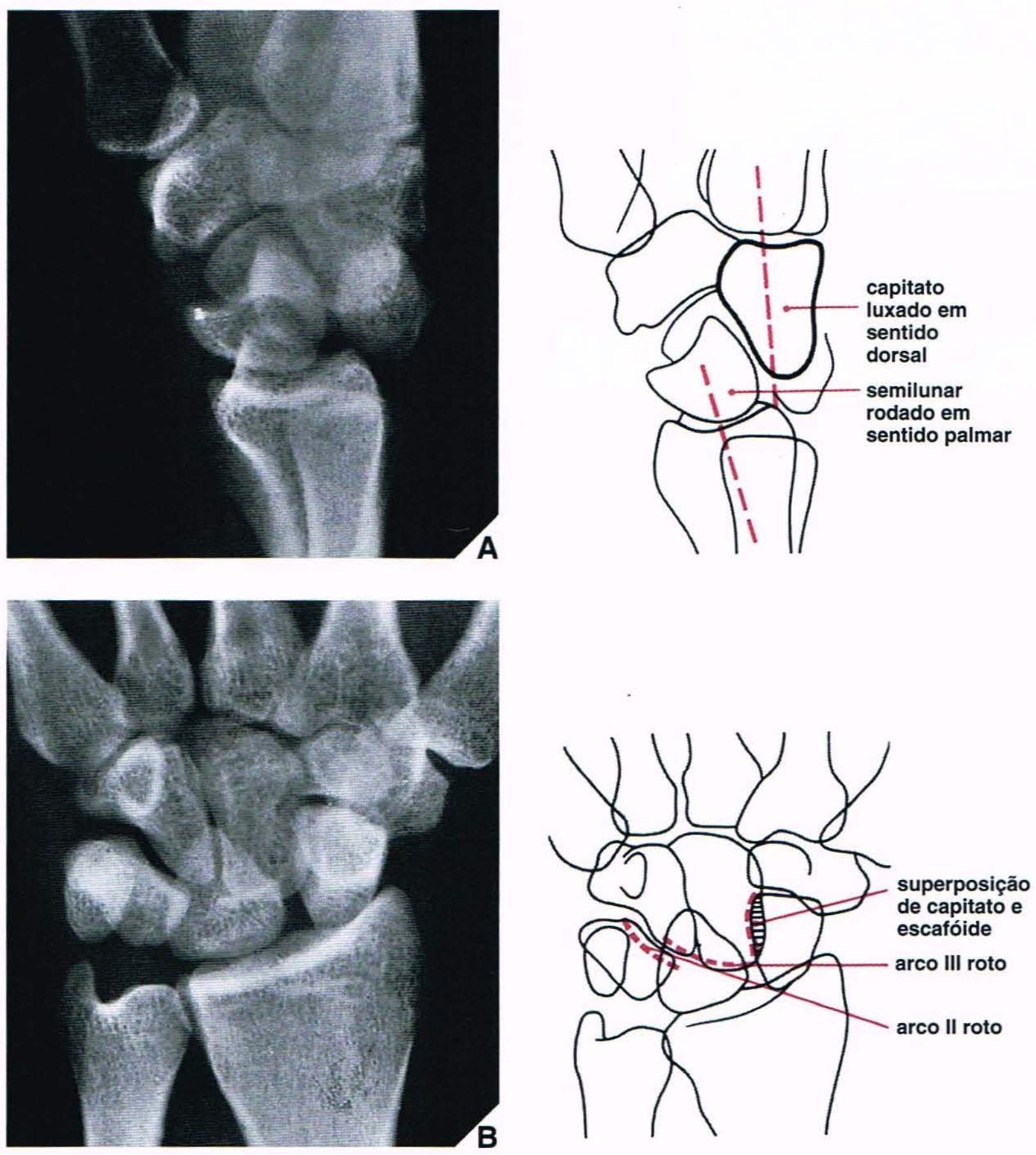

Fig. 7.75 Luxação perilunar. (A) Radiografia lateral do punho mostra luxação perilunar caracterizada pelo deslocamento do capitato dorsal ao semilunar que, através de uma discreta rotação palmar, permanece em articulação com a porção distal do rádio. Observe a ruptura no alinhamento longitudinal do terceiro metacarpal e do capitato com o semilunar e a superfície radial distal. Na incidência dorsopalmar **(B)**, a luxação perilunar é evidente pela superposição das fileiras proximal e distal do carpo e conseqüente ruptura dos arcos II e III.

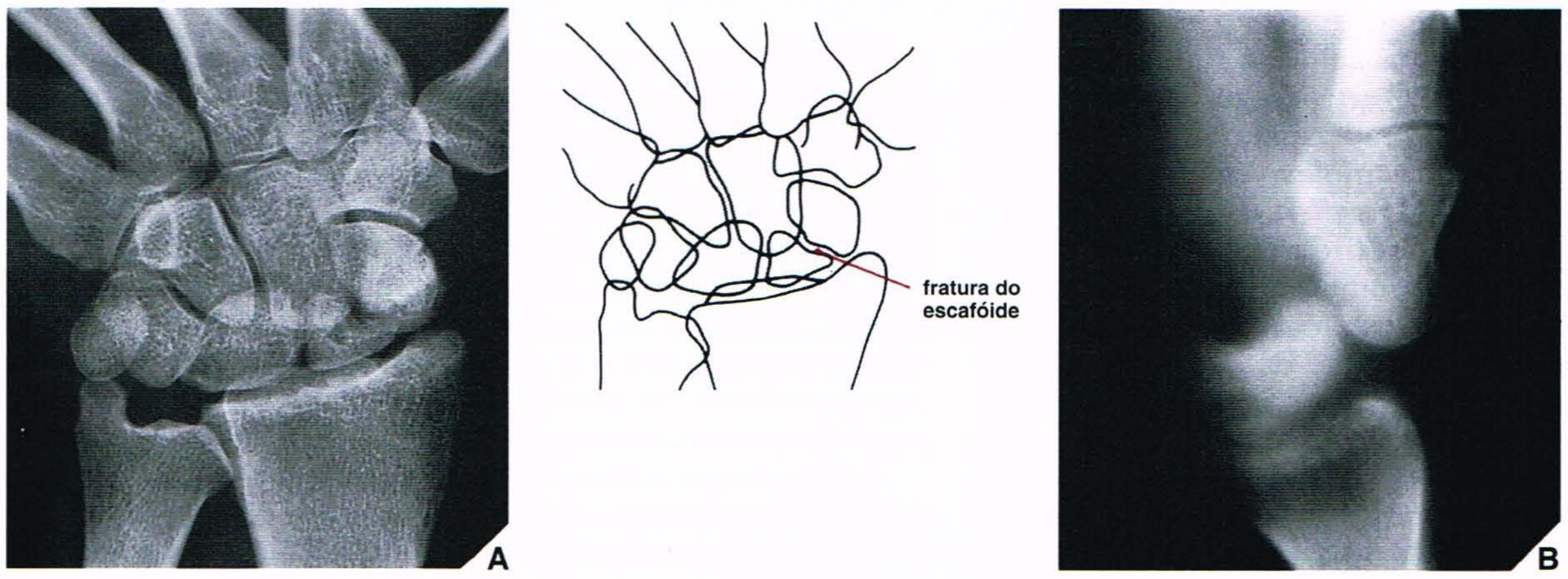

Fig. 7.76 Luxação perilunar transescafóide. (A) Radiografia dorsopalmar do punho em desvio ulnar mostra claramente fratura do escafóide, porém as descontinuidades nos arcos distais do carpo não são nítidas quanto ao tipo de luxação. A incidência lateral também não foi conclusiva. **(B)** Tomografia lateral mostra que o capitato está deslocado dorsalmente ao semilunar, que permanece em articulação com a porção distal do rádio — aspecto típico de luxação perilunar.

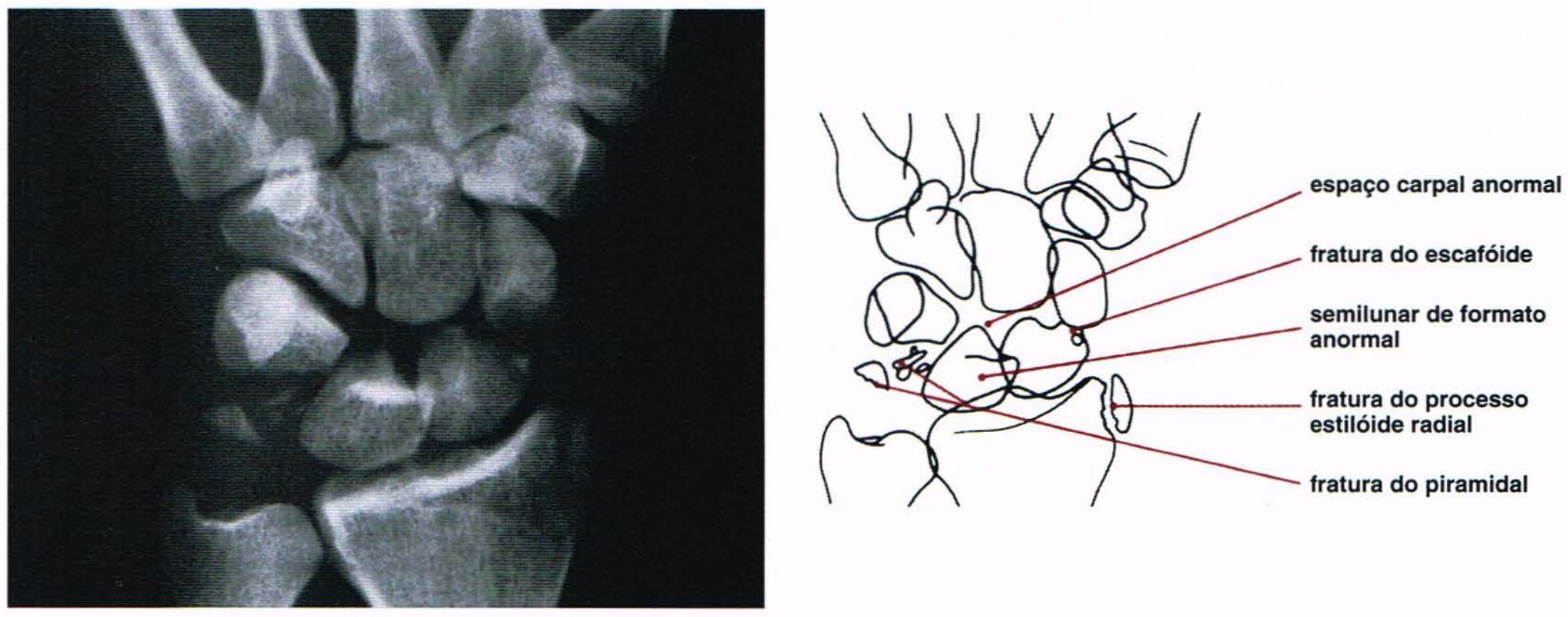

Fig. 7.77 Luxação semilunar transradial, transescafóide e transpiramidal. Incidência dorsopalmar do punho revela claramente fraturas do processo estilóide radial, do escafóide e do piramidal. O amplo espaço que separa as fileiras proximal e distal do carpo e a forma triangular do semilunar indicam a possibilidade de luxação do semilunar. Observe a ruptura nos arcos I e II. Incidência lateral confirmou o deslocamento palmar do semilunar e a posição normal do capitato. Esta anormalidade pode ser descrita como [illegible]

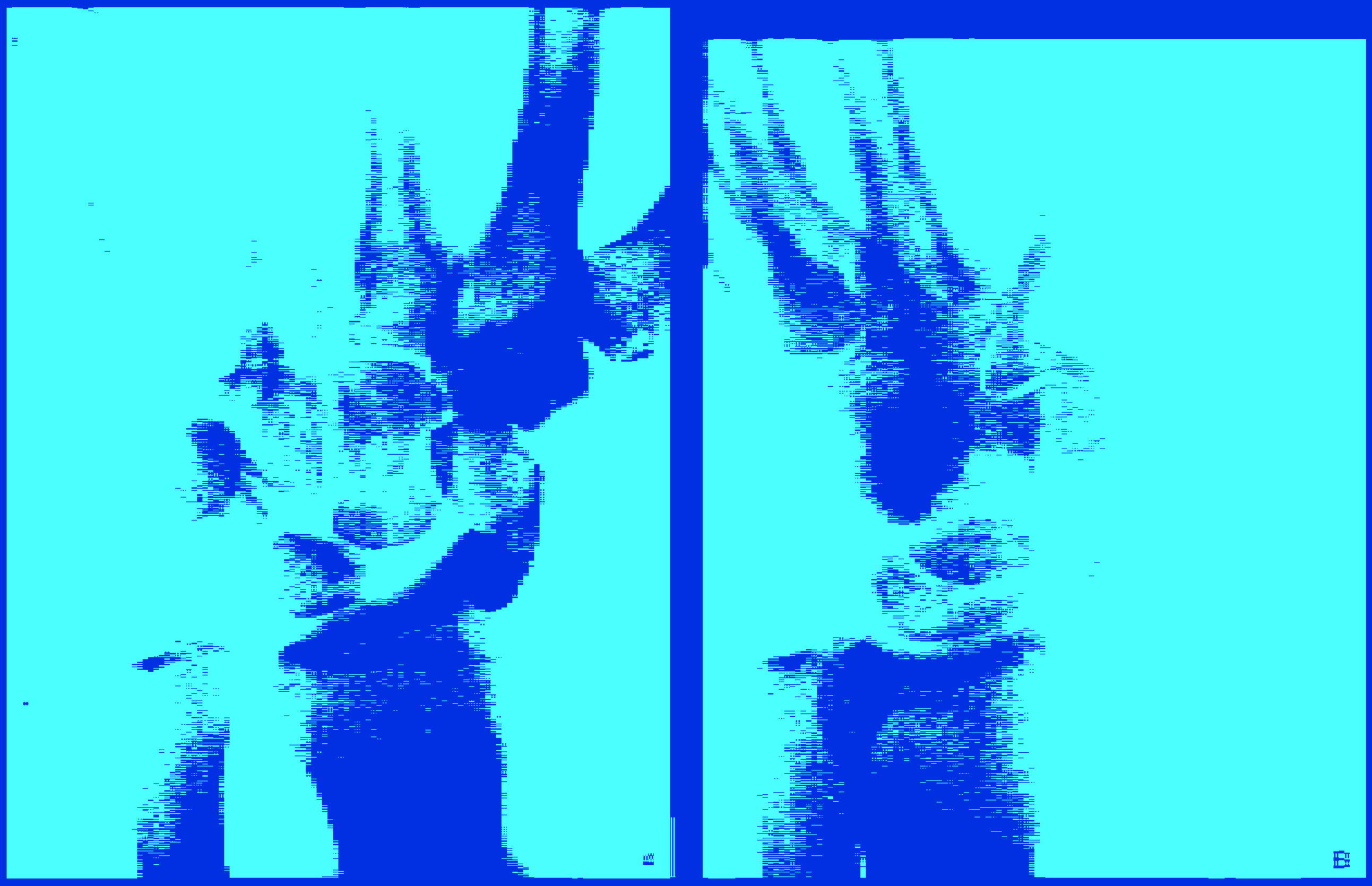

Fig. 7.78 Luxação isolada do escafóide. Radiografias dorsopalmar (A) e oblíqua (B) mostram deslocamento palmar do escafóide. A fileira distal do carpo não é afetada e o capitato está em posição anatômica.

Fig. 7.79 Luxação do escafóide com ruptura axial do carpo. Radiografia dorsopalmar do punho mostra luxação palmar radial do osso escafóide (*seta curva*) associada a migração proximal do capitato (*seta*). Observe a interrupção do terceiro arco do carpo (compare com a Fig. 7.67). Uma seta aberta aponta a fratura associada do quarto osso metacarpal.

das nessas incidências devem ajudar a identificar o tipo de anormalidade. Embora raramente efetiva na avaliação de luxações do carpo, a tomografia pode estar indicada quando as radiografias do punho são questionáveis neste particular (Fig. 7.76). Outros tipos de fraturas associadas são menos comumente observados (Fig. 7.77).

Luxação do Escafóide. A luxação do osso escafóide é rara. Dois tipos foram relatados: luxação isolada e luxação em conjunto com a ruptura axial do carpo. Na primeira lesão, a fileira distal do carpo é normal (Fig. 7.78), enquanto no segundo tipo há uma ruptura da fileira distal do carpo e migração proximal da metade radial do car-

A TEORIA DO ANEL DO CARPO

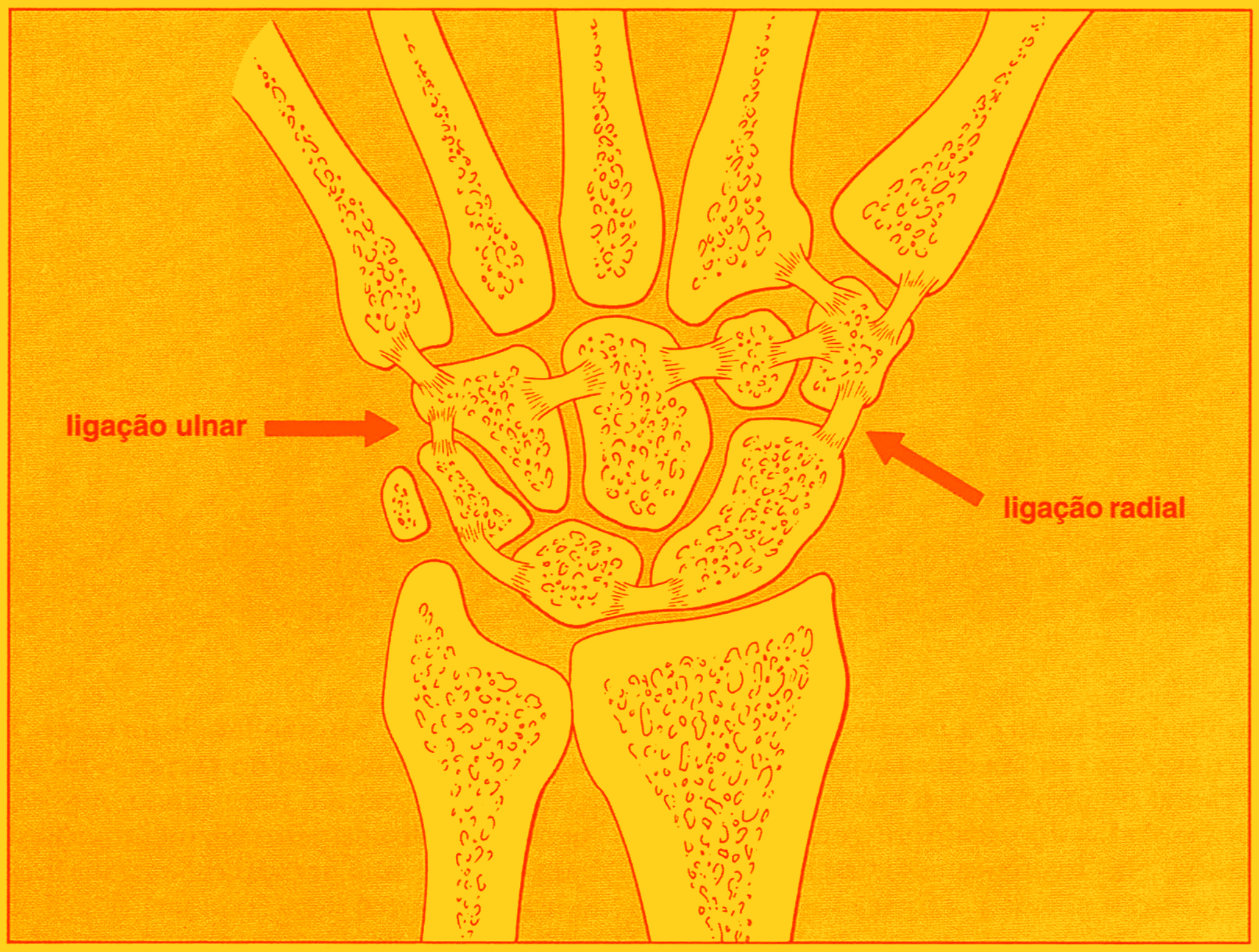

Fig. 7.80 A teoria do anel do carpo. A fileira proximal do carpo (segmento intercalado) move-se como uma unidade firmemente estabilizada pelos ligamentos interósseos. A mobilidade *controlada* ocorre nas articulações escafotrapézio (ligação radial) e hamatopiramidal (ligação ulnar). Uma quebra do anel, seja óssea ou ligamentar, pode produzir mobilidade *incontrolada* manifestada tanto por instabilidade de um segmento intercalado dorsal (ISID) quanto por instabilidade do segmento intercalado palmar (ISIP). (Modificado de Lichtman DM et al., 1981, com permissão.)

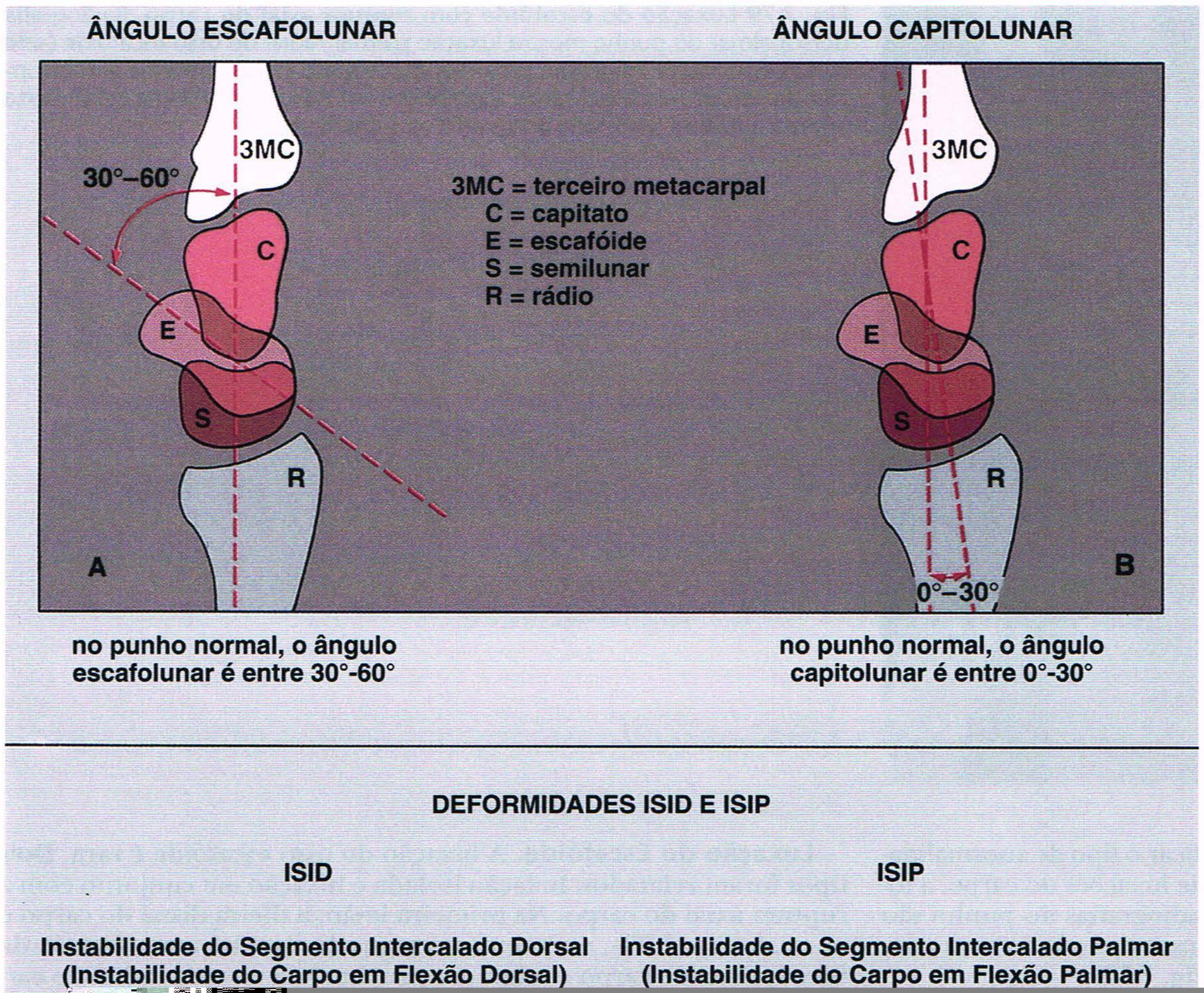

Fig. 7.81 Instabilidade do segmento intercalado dorsal (ISID) e instabilidade do segmento intercalado palmar (ISIP). **(A)** Ângulo escafolunar normal. O ângulo escafolunar é formado pela interseção dos eixos longitudinais do escafóide e do semilunar e, normalmente, tem 30° a 60°. **(B)** Ângulo capitolunar normal. O ângulo capitolunar é formado pela interseção dos eixos do capitato (traçado do ponto médio de sua cabeça até o centro de sua superfície articular distal) e do semilunar (traçado através do centro de seus pólos proximal e distal) e, normalmente, mede de 0° a 30°. **(C)** Na ISID, o ângulo escafolunar mede mais de 60° e o ângulo capitolunar, mais de 30°. **(D)** Na ISIP, o ângulo escafolunar tem menos de 30°, e o ângulo capitolunar muito mais de 30°. (Modificado de Gilula LA, Weeks PM, 1978, com permissão.)

Fig. 7.82 **Fratura extra-articular.** Uma fratura extra-articular na base do primeiro metacarpal não deve ser confundida com as fraturas de Bennett e Rolando, que são intra-articulares.

ada à inclinação volar (palmar) do escafóide (o ângulo capitolunar mede mais de 30° e o ângulo escafolunar, mais de 60°) (Fig. 7.81C). Pode ser causada por ruptura óssea ou ligamentar no anel do lado radial do punho. Mais comumente, a fratura do escafóide com ou sem não-consolidação e dissociação do ligamento escafolunar pode ser a causa desta deformidade. A ISIP é reconhecida quando a inclinação palmar do semilunar é notada na incidência lateral verdadeira freqüentemente acompanhada por inclinação dorsal do capitato (o ângulo capitolunar mede mais de 30° e o ângulo escafolunar, menos de 30°) (Fig. 7.81D). É causada pela quebra no anel do lado ulnar do punho. Mais freqüentemente, a dissociação ligamentar e a ruptura da articulação hamatopiramidal é que levam a esta deformidade. De acordo com McNiesh, quando quebras do anel ocorrem nos lados radial e ulnar, como por exemplo nas dissociações concomitantes dos ligamentos escafolunar e semilunar–piramidal, o padrão ISIP predomina.

Lesão da Mão

Fraturas dos Ossos Metacarpais

Fraturas de Bennett e Rolando. As fraturas de Bennett e Rolando são fraturas *intra-articulares* que ocorrem na base do primeiro osso metacarpal. Do ponto de vista do tratamento ortopédico, é importante distinguir estes tipos dos tipos *extra-articulares*, que são fraturas transversais ou oblíquas do primeiro metacarpal, logo distal à articulação carpometacarpal (Fig. 7.82). Quando as fraturas metacarpais intra-articulares não são apropriadamente diagnosticadas e tratadas podem re-

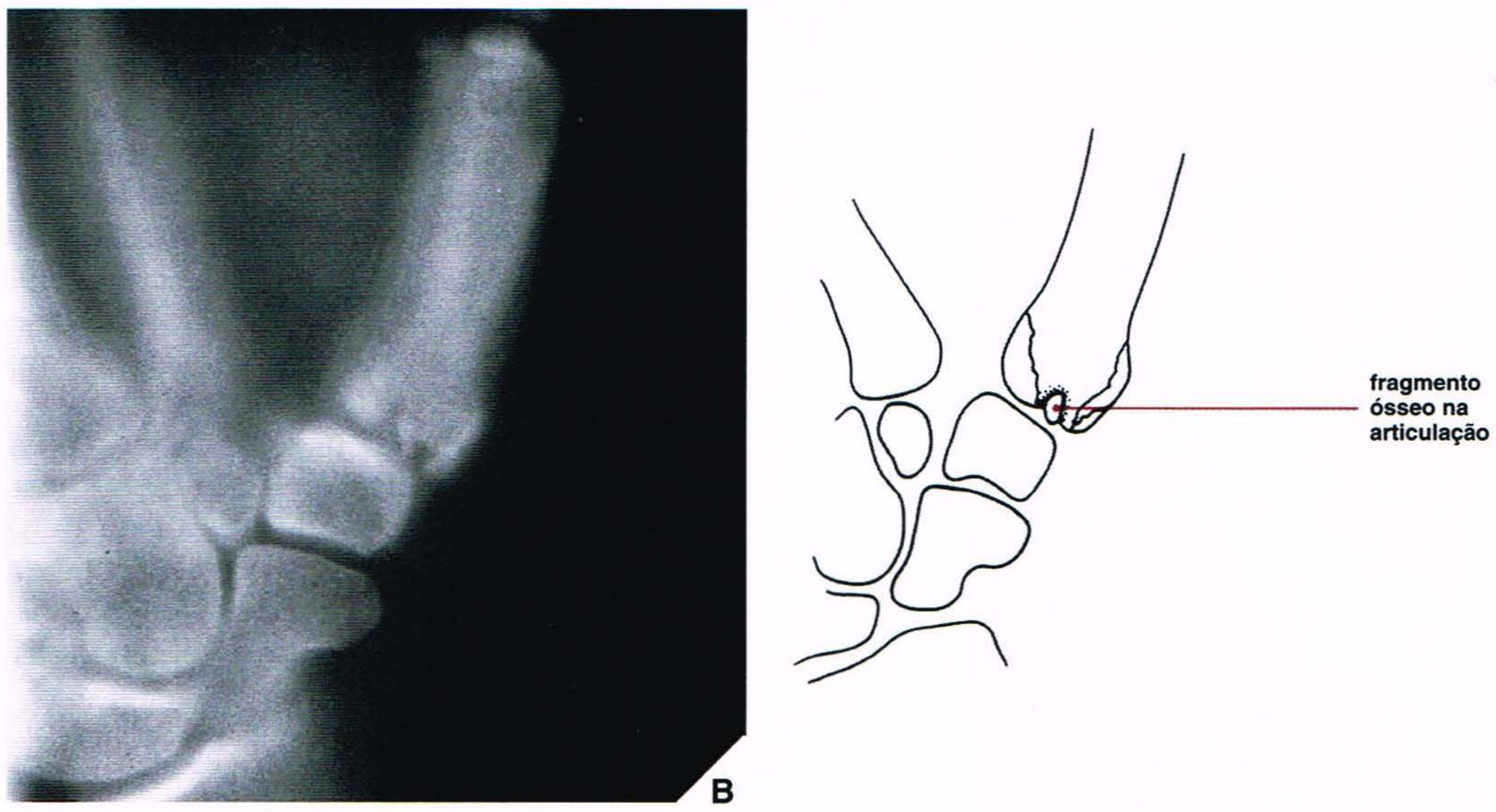

Fig. 7.84 **Fratura de Rolando.** *Continuação.*

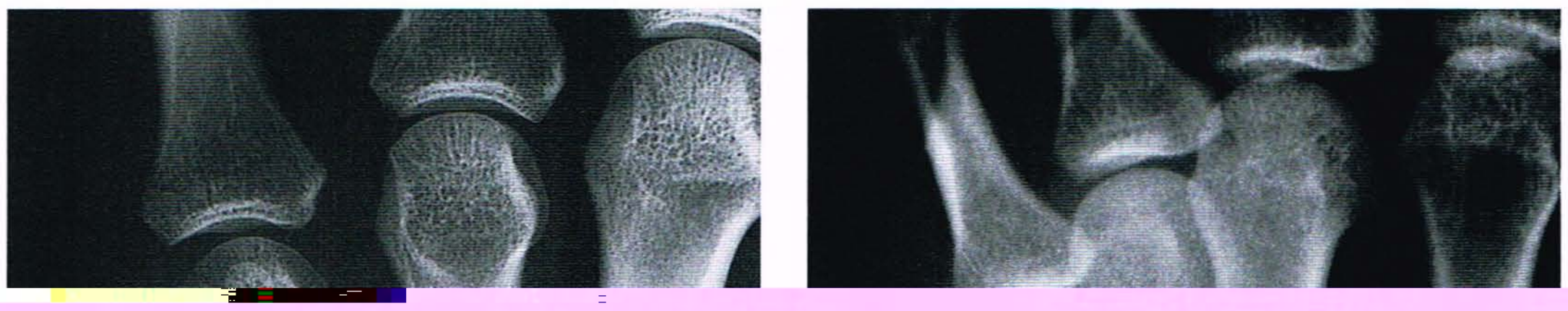

Fig. 7.85 **Fratura do boxeador. (A)** Radiografia dorsopalmar da mão direita mostra fratura do quinto metacarpal com angulação palmar do fragmento distal — fratura do boxeador simples. Quando há cominução, é essencial, por seu valor prognóstico, mostrar a extensão das linhas de fratura, porque estas fraturas freqüentemente são instáveis. A incidência oblíqua **(B)** geralmente é suficiente para determi-

Fig. 7.86

Fig. 7.87

Fig. 7.88

ginalmente foi observada nos guarda-caças escoceses que sofriam lesão do ligamento colateral ulnar devido ao método que eles usavam para matar coelhos. Atualmente, devido a ser mais freqüentemente observado em acidentes de esqui, o termo "polegar de esquiador" é aplicado. Este tipo de lesão também pode ocorrer em dançarinos de *break* ("polegar do dançarino de *break*"). Quando sofre ruptura, a extremidade rota do ligamento colateral ulnar pode ser deslocada superficialmente até a aponeurose do adutor do polegar. Isto é conhecido como *lesão de Stener.* As radiografias dorsopalmar e oblíqua padronizadas do polegar geralmente são suficientes para mostrar a fratura associada (Fig. 7.86A, B), porém a avaliação completa exige uma radiografia em abdução sob estresse do polegar quando este distúrbio for suspeito. Um aumento de mais de 30° no ângulo entre o primeiro metacarpal e a falange proximal é um achado característico no polegar do couteiro, indicando subluxação (Fig. 7.86C, D). O estudo artrográfico do polegar também pode ser realizado para avaliar ruptura, luxação ou aprisionamento do ligamento colateral ulnar (Fig. 7.87).

Recentemente, a RM foi aplicada para investigar esta lesão (Fig. 7.88), em especial para detectar laceração do ligamento colateral ulnar com deslocamento (Fig. 7.89). Da mesma forma, a ultra-sonografia provou ser uma ferramenta simples, confiável e custo-eficaz para reconhecer a lesão de Stener.

ASPECTOS PRÁTICOS A SEREM LEMBRADOS

Porção Distal do Antebraço

[1] Para uma avaliação completa do traumatismo na incidência póstero-anterior da porção distal do antebraço, é importante reconhecer:
- a variância ulnar: neutra, negativa e positiva
- o ângulo radial, que normalmente varia de 15° a 25°
- o comprimento radial.

[2] Para uma avaliação completa do traumatismo na incidência lateral da porção distal do antebraço, é importante reconhecer a inclinação palmar da superfície articular do rádio, que normalmente varia de 10° a 25°.

[3] Uma avaliação completa da fratura de Colles deve levar em consideração:
- o grau de encurtamento do rádio
- a direção do deslocamento do fragmento distal
- a extensão intra-articular da linha de fratura
- a fratura associada da ulna.

[4] Aprender a distinguir a fratura de Colles da:
- fratura de Barton, tipos dorsal e palmar, que são mais bem mostradas na incidência lateral
- fratura de Hutchinson (ou do motorista), que é mais bem observada na incidência póstero-anterior
- fratura de Smith, que é mais bem avaliada na incidência lateral.

[5] Classificação de Frykman das fraturas da porção distal do rádio de acordo com a localização da linha de fratura (intra-articular *versus* extra-articular) e associação de fratura da porção distal da ulna tem um valor prognóstico prático e serve como guia para o tratamento ortopédico.

[6] Com o achado de luxação na articulação radioulnar distal, procurar uma fratura associada da porção distal do rádio — fratura–luxação de Galeazzi.

[7] Aprender a distinguir a síndrome de colisão ulnar da síndrome de impacção ulnar (ponto de contato ulnolunar). A primeira é causada pelo encurtamento da porção distal da ulna que se choca com a porção distal do rádio. A segunda, freqüentemente associada a variância ulnar positiva, causa compressão da porção distal da ulna sobre a superfície medial do osso semilunar.

[8] Uma seqüela comum de traumatismo da articulação radioulnar distal, a ruptura do complexo da fibrocartilagem triangular pode ser confirmada ou excluída por artrografia com contraste simples do punho ou por estudo de RM.

Punho

[1] Se a anamnese e o exame físico forem compatíveis com fratura do escafóide e as radiografias de rotina parecerem normais, então a tomografia triespiral é o passo seguinte.

[2] A TC é eficaz para mostrar e avaliar a denominada deformidade em corcova do escafóide.

[3] A demora no diagnóstico e tratamento de fraturas do escafóide pode resultar em não-consolidação, osteonecrose e artrite pós-traumática.

[4] A fratura do piramidal é mais bem diagnosticada nas incidências lateral e oblíqua em pronação do punho. Se as radiografias simples parecerem normais, então a tomografia na incidência lateral pode confirmar ou excluir o diagnóstico.

[5] Fraturas do corpo do hamato são mais bem mostradas nas incidências lateral e oblíqua em pronação.

[6] Na suspeita de fratura do gancho (hâmulo) do hamato, procurar a sombra do anel cortical oval que se projeta sobre o hamato na incidência dorsopalmar do punho. Na ausência desse "olho" do hamato, ou se este estiver delineado de forma indistinta ou esclerótico, então a fratura do hâmulo é altamente provável. A tomografia triespiral nas incidências lateral e do túnel do carpo é uma técnica útil para avaliar o hâmulo.

[7] A fratura do pisiforme é mais bem mostrada nas incidências oblíqua em supinação e do túnel do carpo.

[8] Na doença de Kienböck, a escolha de procedimentos cirúrgicos depende da demonstração da integridade do semilunar. A tomografia, preferencialmente a triespiral, em dois planos, geralmente está indicada. A RM pode mostrar osteonecrose nos estágios iniciais.

[9] Luxações perilunar e do semilunar são facilmente identificadas na incidência lateral pela ruptura do alinhamento central normal dos eixos longitudinais do capitato e do semilunar sobre a superfície distal do rádio:
- na luxação do semilunar, a ruptura do alinhamento ocorre no semilunar
- na luxação perilunar, ocorre no capitato
- na luxação mesocarpal, ocorre no local de ambos os ossos.

[10] Em qualquer tipo de luxação carpal, procurar uma fratura associada.

[11] Na suspeita de instabilidade intercarpal com radiografias de rotina normais, o exame seguinte deve ser a fluoroscopia combinada com filmagem em vídeo. Se houver suspeita de laceração ligamentar, então deve ser realizada artrografia ou RM.

[12] Existem dois tipos principais de instabilidade do carpo: instabilidade do segmento intercalado dorsal (ISID) e instabilidade do segmento intercalado palmar (ISIP).

Mão

[1] Aprender a distinguir entre as fraturas de Bennett e Rolando — fraturas intra-articulares ocorrendo na base do primeiro osso metacarpal — de fraturas extra-articulares.

[2] A fratura de Bennett envolve luxação da maior parte do primeiro metacarpal e, por conseguinte, fratura–luxação.

[3] Ao avaliar a fratura de Rolando — uma fratura de Bennett realmente cominutiva —, excluir a possibilidade de aprisionamento de um fragmento da primeira articulação carpometacarpal. A tomografia é uma técnica essencial para avaliar a cominução.

[4] Na fratura do boxeador, a cominução da cortical palmar freqüentemente está presente. É essencial mostrar sua presença radiologicamente.

[5] Na suspeita de polegar de goleiro, obter uma radiografia em abdução sobre estresse do polegar.

[6] A ruptura, o deslocamento ou o aprisionamento do ligamento colateral ulnar no polegar do couteiro podem ser avaliados na artrografia da primeira articulação metacarpofalangiana.

[7] A RM é uma técnica eficaz para distinguir entre uma ruptura sem deslocamento e uma ruptura com deslocamento (lesão de Stener) do ligamento colateral ulnar da primeira articulação metacarpofalangiana.

LEITURAS SUGERIDAS

Abbit PL, Riddervold HO. The carpal tunnel view: helpful adjuvant for unrecognized fractures of the carpus. *Skeletal Radiol* 1987;16:45–47.

Abrahamsson SO, Sollerman C, Lundborg G, Larson J, Egund N. Diagnosis of displaced ulnar collateral ligament of the metacarpophalangeal joint of the thumb. *J Hand Surg [Am]* 1990;15A:457–460.

Adkinson JW, Chapman MW. Treatment of acute lunate and perilunate dislocations. *Clin Orthop* 1982;164:199–207.

Ahn JM, Sartoris DJ, Kang HS, et al. Gamekeeper thumb: comparison of MR arthrography with conventional arthrography and MR imaging in cadavers. *Radiology* 1998;206:737–744.

Alexander AH, Lichtman DM. Kienböck's disease. In: Lichtman DM, ed. *The wrist and its disorders.* Philadelphia: WB Saunders; 1988:329–343.

Andersen JL, Gron P, Langhoff O. The scaphoid fat stripe in the diagnosis of carpal trauma. *Acta Radiol* 1988;39:97–99.

Arkless R. Cineradiography in normal and abnormal wrist. *AJR Am J Roentgenol* 1966;96:837–844.

Aufranc OE, Jones WN, Turner RH. Anterior marginal articular fracture of distal radius. *JAMA* 1966;196:788–791.

Azouz EM. Longitudinal CT of the forearm in children. *J Can Assoc Radiol* 1984;35:388–389.

Bado JL. The Monteggia lesion. *Clin Orthop* 1967;50:71–86.

Barton NJ. Twenty questions about scaphoid fractures. *J Hand Surg [Br]* 1992;17B:289–310.

Beckenbaugh RD, Shives TC, Dobyns JH, Linscheid RL. Kienböck's disease: the natural history of Kienböck's disease and consideration of lunate fractures. *Clin Orthop* 1980;149:98–106.

Beltran J. *MRI: musculoskeletal system.* Philadelphia: JB Lippincott; 1990.

Bennett EH. On fracture of the metacarpal bone of the thumb. *BMJ* 1886;11:12–13.

Berná JD, Chavarria G, Albaladejo F, Meseguer L, Pellicer A, Sánchez-Cañizares MA, Pérez-Flores D. Panoramic versus conventional radiography of scaphoid fractures. *AJR Am J Roentgenol* 2004;182:155–159.

Berger RA. The gross and histologic anatomy of the scapholunate interosseous ligament. *J Hand Surg [Am]* 1996;21A:170–178.

Berger RA, Blair WR, el-Khoury GY. Arthrotomography of the wrist: the triangular fibrocartilage complex. *Clin Orthop* 1983;172:257–264.

Berquist TH. Hand and wrist. In: Berquist TH, ed. *MRI of the musculoskeletal system,* 3rd ed. Philadelphia: Lippincott–Raven Publishers; 1996:673–734.

Berquist TH. Knee. In: Berquist TH, ed. *MRI of the musculoskeletal system,* 3rd ed. Philadelphia: Lippincott–Raven Publishers; 1996:285–409.

Bhalla S, Higgs PE, Gilula LA. Utility of the radial-deviated, thumb-abducted lateral radiographic view for the diagnosis of hamate hook fractures: case report. *Radiology* 1998;209:203–207.

Binkovitz LA, Cahill DR, Ehman RL, Bergquist TH. Magnetic resonance imaging of the wrist: normal cross sectional imaging and selected abnormal cases. *Radiographics* 1988;8:1171–1202.

Biondetti PR, Vannier MW, Gilula LA, Knapp R. Wrist: coronal and transaxial CT scanning. *Radiology* 1987;163:149–151.

Bishop AT, Beckenbaugh RD. Fracture of the hamate hook. *J Hand Surg [Am]* 1988;13A:135–139.

Blair WF, Berger RA, el-Khoury GY. Arthrotomography of the wrist: an experimental and preliminary clinical study. *J Hand Surg [Am]* 1985;10A:350–359.

Bogumill GP. Anatomy of the wrist. In: Lichtman DM, ed. *The wrist and its disorders.* Philadelphia: WB Saunders; 1988:14–26.

Bonzar M, Firrell JC, Hainer M, Mah ET, McCabe SJ. Kienbõck disease and negative ulnar variance. *J Bone Joint Surg [Am]* 1998;80A:1154–1157.

Cone RO, Szabo R, Resnick D, Gelberman R, Taleisnik J, Gilula L. Computed tomography of the normal soft tissues of the wrist. *Invest Radiol* 1983;18:546–551.

Cooney WP, Dobyns JH, Linscheid RL. Complications of Colles' fractures. *J Bone Joint Surg [Am]* 1980:62A;613–619.

Cooney WP III, Linscheid RL, Dobyns JH. Fractures and dislocations of the wrist. In: Rockwood CA, Green DP, Buchholz RW, eds. *Fractures in adults,* vol. 1, 3rd ed. Philadelphia: JB Lippincott; 1991:563–678.

Corfitsen M, Christensen SE, Cetti R. The anatomic fat pad and the radiological "scaphoid fat stripe." *J Hand Surg [Br]* 1989;14B:326–328.

Cristiani G, Cerofolini E, Squarzina PB, et al. Evaluation of ischemic necrosis of carpal bones by magnetic resonance imaging. *J Hand Surg [Br]* 1990;15B:249–255.

Crittenden JJ, Jones DM, Santarelli AG. Bilateral rotational dislocation of the carpal navicular. Case report. *Radiology* 1970;94:629–630.

Culp RW, Lemel M, Taras JS. Complications of common carpal injuries. *Hand Clin* 1994;10:139–155.

Curtis DJ, Downey EF Jr. A simple first metacarpophalangeal stress test. *Radiology* 1983;148:855–856.

Dalinka MK. MR imaging of the wrist. *AJR Am J Roentgenol* 1995;164:1–9.

Dalinka MK, Osterman AL, Kricun ME. Trauma to the carpus. *Contemp Diagn Radiol* 1982;5:1–6.

De Palma AF, Gartland JJ, Dowling JJ. Colles' fracture. *Pa Med* 1966;69:72–75.

Deshmukh SC, Shanahan D, Coulthard D. Distal radioulnar joint incongruity after shortening of the ulna. *J Hand Surg [Br]* 2000;25:434–438.

De Smet L. Ulnar variance: fact and fiction review article. *Acta Orthop Belg* 1994;60:1–9.

Desser ST, McCarthy S, Trumble T. Scaphoid fractures and Kienbõck's disease of the lunate: MR imaging with histopathologic correlation. *Magn Reson Imaging* 1990;8:357–361.

Downey EF Jr, Curtis DJ. Patient-induced stress test of the first metacarpophalangeal joint: a radiographic assessment of collateral ligament injuries. *Radiology* 1986;158:679–683.

Duong RB, Nishiyama H, Mantil JC, et al. Kienbõck's disease: scintigraphic demonstration in correlation with clinical, radiographic, and pathologic findings. *Clin Nucl Med* 1982;7:418–420.

Egawa M, Asai T. Fracture of the hook of the hamate: report of six cases and suitability of computerized tomography. *J Hand Surg [Am]* 1983;8A: 393–398.

Ellis K. Smith's and Barton's fractures. *J Bone Joint Surg [Br]* 1965;47B:724–727.

Engel J, Ganel A, Ditzian R, Militeanu J. Arthrography as a method of diagnosing tear of the ulnar collateral ligament of the metacarpophalangeal joint of the thumb ("gamekeeper's thumb"). *J Trauma* 1979;19:106–109.

Epner RA, Bowers WH, Guilford WB. Ulnar variance—the effect of wrist positioning and roentgen filming technique. *J Hand Surg [Am]* 1982; 7A: 298–305.

Escobedo EM, Bergman AG, Hunter JC. MR imaging of ulnar impaction. *Skeletal Radiol* 1995;24:85–90.

Fernandez DL, Eggli S. Non-union of the scaphoid: revascularization of the proximal pole with implantation of a vascular bundle and bone-grafting. *J Bone Joint Surg [Am]* 1995;77A:883–893.

Filan SL, Herbert TJ. Avascular necrosis of the proximal scaphoid after fracture union. *J Hand Surg [Br]* 1995;20B:551–556.

Fisher MR, Rogers LF, Hendrix RW. A systematic approach to the diagnosis of carpometacarpal dislocations. *Radiographics* 1982;2:612–627.

Fowler C, Sullivan B, Williams LA, McCarthy G, Savage R, Palmer A. A comparison of bone scintigraphy and MRI in the early diagnosis of the occult scaphoid waist fracture. *Skeletal Radiol* 1998;27:683–687.

Friedman L, Yong-hing K, Johnston GH. Forty degree angled coronal CT scanning of scaphoid fractures through plaster and fiberglass casts. *J Comput Assist Tomogr* 1989;3:1101–

Green SM, Greenspan A. An expanded imaging approach for diagnosing tears of the triangular fibrocartilage complex. *Bull Hosp Joint Dis Orthop Inst* 1988;48:187–190.

Greenspan A, Posner MA, Tucker M. The value of carpal tunnel trispiral tomography in the diagnosis of fracture of the hook of the hamate. *Bull Hosp Joint Dis Orthop Inst* 1985;45:74–79.

Gundry CR, Kursunoglu-Brahme S, Schwaighofer B, Kang HS, Sartoris DJ, Resnick D. Is MR better than arthrography for evaluating the ligaments of the wrist? In vitro study. *AJR Am J Roentgenol* 1990;154:337–341.

Haims AH, Schweitzer ME, Morrison WB, Deely D, Lange R, Osterman AL, Bednar JM, Taras JS, Culp RW. Limitations of MR imaging in the diagnosis of peripheral tears of the triangular fibrocartilage of the wrist. *AJR Am J Roentgenol* 2002;178:419–422.

Haims AH, Schweitzer ME, Morrison WB, et al. Internal derangement of the wrist: indirect MR arthrography versus unenhanced MR imaging. *Radiology* 2003;227:701–707.

Haramati N, Hiller N, Dowdle J, et al. MRI of the Stener lesion. *Skeletal Radiol* 1995;24:515–518.

Harper MT, Chandnani VP, Spaeth J, Santangelo JR, Providence BC, Bagg MA. Gamekeeper thumb: diagnosis of ulnar collateral ligament injury using magnetic resonance imaging, magnetic resonance arthrography and stress radiography. *J Magn Reson Imaging* 1966;6:322–328.

Helms CA, Major NM. Rapid triple-compartment wrist arthrography with diluted contrast medium. *Can Assoc Radiol J* 1993;44:227–229.

Hergan K, Mittler C, Oser W. Pitfalls in sonography of the gamekeeper's thumb. *Eur Radiol* 1997;7:65–69.

Hergan K, Mittler C, Oser W. Ulnar collateral ligament: differentiation of displaced and nondisplaced tears with US and MR imaging. *Radiology* 1995;194:65–71.

Hinke DH, Erickson SJ, Chamoy L, Timins ME. Ulnar collateral ligament of the thumb: MR findings in cadavers, volunteers, and patients with ligamentous injury (gamekeeper's thumb). *AJR Am J Roentgenol* 1994;163:1431–1434.

Hobby JL, Dixon AK, Bearcroft PWP, Tom BDM, Lomas DJ, Rushton N, Matthewson MH. MR imaging of the wrist: effect on clinical diagnosis and patient care. *Radiology* 2001;220:589–593.

Howard FM. Fractures of the basal joint of the thumb. *Clin Orthop* 1987;220:46–57.

Hunter JC, Escobedo EM, Wilson AJ, Hanel DP, Zink-Brody GC, Mann FA. MR imaging of clinically suspected scaphoid fractures. *AJR Am J Roentgenol* 1997;168:1287–1293.

Hunter TB, Peltier LF, Lund PJ. Radiologic history exhibit. Musculoskeletal eponyms: Who are those guys? *Radiographics* 2000;20:819–836.

Imaeda T, Nakamura R, Miura T, et al. Magnetic resonance imaging in Kienböck's disease. *J Hand Surg [Br]* 1992;14B:12–19.

Imaeda T, Nakamura R, Miura T, Makino N. Magnetic resonance imaging in scaphoid fractures. *J Hand Surg [Br]* 1992;17B:20–27.

Imaeda T, Nakamura R, Shionoya K, Makino N. Ulnar impaction syndrome: MR imaging findings. *Radiology* 1996;201:495–500.

Johnson PG, Szabo RM. Angle measurements of the distal radius: a cadaver study. *Skeletal Radiol* 1993;22:243–246.

Johnston GHF, Freidman L, Kriegler JC. Computerized tomographic evaluation of acute distal radial fractures. *J Hand Surg [Am]* 1992;17A:738–744.

Jonsson K, Jonsson A, Sloth M, Kopylov P, Wingstrand H. CT of the wrist in suspected scaphoid fracture. *Acta Radiol* 1992;33:500–501.

Kang HS, Kindynis P, Brahme SK, et al. Triangular fibrocartilage and intercarpal ligaments of the wrist: MR imaging. *Radiology* 1991;181:401–404.

Kienböck R. Über traumatische Malazie des Mondbeins, und ihre Folgezustande: Entartungsformen und Kompressionsfrakturen. *Fortschr Roentgenstr* 1910;16:77–103.

Kuszyk BS, Fishman EK. Direct coronal CT of the wrist: helical acquisition with simplified patient positioning. *AJR Am J Roentgenol* 1996;166:419–420.

Langer AJ, Gron P, Langhoff O. The scaphoid fat stripe in the diagnosis of carpal trauma. *Acta Radiol* 1988;29:97–99.

Lees VC, Scheker LR. The radiological demonstration of dynamic ulnar impingement. *J Hand Surg [Br]* 1997;22B:448–450.

Levinsohn EM, Palmer AK. Arthrography of the traumatized wrist. Correlation with radiography and the carpal instability series. *Radiology* 1983;146:647–651.

Levinsohn EM, Palmer AK, Coren AB, Zinberg E. Wrist arthrography: the value of three compartment injection technique. *Skeletal Radiol* 1987;16:539–544.

Levinsohn EM, Rosen ID, Palmer AK. Wrist arthrography: value of the three-compartment injection method. *Radiology* 1991;179:231–239.

Lichtman DM, Alexander AH, Mack GR, Gunther SF. Kienböck's disease: update on silicone replacement arthroplasty. *J Hand Surg [Am]* 1982;7A:343–347.

Lichtman DM, Schneider JR, Swafford AF, et al. Ulnar midcarpal instability—clinical and laboratory analysis. *J Hand Surg [Am]* 1991;6A:515–523.

Linkous MD, Gilula LA. Wrist arthrography today. *Radiol Clin North Am* 1998;36:651–672.

Linn MR, Mann FA, Gilula LA. Imaging the symptomatic wrist. *Orthop Clin North Am* 1990;21:515–543.

Louis DS, Buckwalter KA. Magnetic resonance imaging of the collateral ligaments of the thumb. *J Hand Surg [Am]* 1989;14A:739–741.

Louis DS, Huebner J, Hankin F. Rupture and displacement of the ulnar collateral ligament of the metacarpophalangeal joint of the thumb. *J Bone Joint Surg [Am]* 1986;68A:1320–1326.

Malik AM, Schweitzer ME, Culp RW, Osterman LA, Manton G. MR imaging of the type II lunate bone: frequency, extent, and associated findings. *AJR Am J Roentgenol* 1999;173:335–338.

Manaster BJ. Digital wrist arthrography: precision in determining the site of radiocarpal-midcarpal communication. *AJR Am J Roentgenol* 1986;147:563–566.

Manaster BJ. The clinical efficacy of triple-injection wrist arthrography. *Radiology* 1991;178:267–270.

Manaster BJ, Mann RJ, Rubinstein S. Wrist pain: correlation of clinical and plain film findings with arthrographic results. *J Hand Surg [Am]* 1989;14A:466–473.

Mann FA, Wilson AJ, Gilula LA. Radiographic evaluation of the wrist: what does the hand surgeon want to know? *Radiology* 1992;184:15–24.

Mayfield JK. Mechanism of carpal injuries. *Clin Orthop* 1980;149:45–54.

Mayfield JK, Johnson RP, Kilcoyne RF. Carpal dislocations: patho-mechanics and progressive perilunar instability. *J Hand Surg* 1980;5:226–241.

Mayfield JK, Johnson RP, Kilcoyne RF. The ligaments of the human wrist and their functional significance. *Anat Rec* 1976;186:417–428.

McDonald G, Petrie D. Ununited fracture of the scaphoid. *Clin Orthop* 1975;108:110–114.

McMurtry RY, Jupiter JB. Fractures of the distal radius. In: Browner B, Jupiter J, Levine A, Trafton P, eds. *Skeletal trauma*. Philadelphia: WB Saunders; 1991:1063–1094.

McNiesh LM. Unique musculoskeletal trauma. *Radiol Clin North Am* 1987;25:1107–1132.

Merhar GL, Clark RA, Schneider HJ, Stern PJ. High-resolution computed tomography of the wrist in patients with carpal tunnel syndrome. *Skeletal Radiol* 1986;15:549–552.

Mesgarzadeh M, Schneck CD, Bonakdarpour A. Carpal tunnel: MR imaging. Part I. Normal anatomy. *Radiology* 1989;171:743–748.

Mesgarzadeh M, Schneck CD, Bonakdarpour A, Mitra A, Conaway D. Carpal tunnel: MR imaging. Part II. Carpal tunnel syndrome. *Radiology* 1989;171:749–754.

Metz VM. Arthrography of the wrist and hand. In: Gilula LA, Yuming Y, eds. *Imaging of the wrist and hand*. Philadelphia: WB Saunders; 1996.

Metz VM, Mann FA, Gilula LA. Three-compartment wrist arthrography: correlation of pain site with location of uni- and bidirectional communications. *AJR Am J Roentgenol* 1993;160:819–822.

Metz VM, Mann FA, Gilula LA. Lack of correlation between site of wrist pain and location of noncommunicating defects shown by three-compartment wrist arthrography. *AJR Am J Roentgenol* 1993;160:1239–1243.

Milankov M, Somer T, Jovanovic A, Brankov M. Isolated dislocation of the capal scaphoid: two case reports. *J Trauma* 1994;36:752–754.

Morgan WJ, Breen TF, Coumas JM, et al. Role of magnetic resonance imaging in assessing factors affecting healing in scaphoid nonunions. *Clin Orthop* 1997;336:240–246.

Munk PL, Lee MJ, Logan PM, et al. Scaphoid bone waist fractures, acute and chronic: imaging with different techniques. *AJR Am J Roentgenol* 1997;168:779–786.

Munk PL, Vellet AD, Levin MR, Steinbach LS, Helms CA. Current status of magnetic resonance imaging of the wrist. *Can Assoc Radiol J* 1992;43:8–18.

Muren C, Nygren E, Svartengren G. Computed tomography of the scaphoid in the longitudinal axis of the bone. *Acta Radiol* 1990;31:110–111.

Murphy D, Eisenhauer M. The utility of a bone scan in the diagnosis of clinical scaphoid fracture. *J Emerg Med* 1994;12:709–712.

Murray WT, Meuller PR, Rosenthal DI, Jauernek RR. Fracture of the hook of the hamate. *AJR Am J Roentgenol* 1979;133:899–903.

Nakamura R, Imaeda T, Horii E, Miura T, Hayakawa RT. Analysis of scaphoid fracture displacement by three-dimensional computed tomography. *J Hand Surg [Am]* 1991;16A:485–492.

Nakamura T, Yabe Y, Horiuchi Y. Fat suppression magnetic resonance imaging of the triangular fibrocartilage complex: comparison with spin echo, gradient echo pulse sequences and histology. *J Hand Surg [Br]* 1999;24B:22–26.

Newland CC. Gamekeeper's thumb. *Orthop Clin North Am* 1992;23:41–48.

Norman A, Nelson JM, Green SM. Fractures of the hook of the hamate: radiographic signs. *Radiology* 1985;154:49–53.

O'Callaghan BI, Kohut G, Hoogewoud H-M. Gamekeeper thumb: identification of the Stener lesion with US. *Radiology* 1994;192:477–480.

Oneson SR, Scales LM, Timins ME, Erickson SJ, Chamoy L. MR imaging interpretation of the Palmer classification of triangular fibrocartilage complex lesions. *Radiographics* 1996;16:97–106.

Oneson SR, Timins ME, Scales LM, Erickson SJ, Chamoy L. MR imaging diagnosis of triangular fibrocartilage pathology with arthroscopic correlation. *AJR Am J Roentgenol* 1997;168:1513–1518.

Palmer AK. Triangular fibrocartilage complex lesions: a classification. *J Hand Surg [Am]* 1989;14A:495–604.

Palmer AK, Glisson RR, Werner FW. Ulnar variance determination. *J Hand Surg [Am]* 1982;7A:376–379.

Palmer AK, Levinsohn M, Kuzma GR. Arthrography of the wrist. *J Hand Surg [Am]* 1983;8A:15–23.

Palmer AK, Werner FW. The triangular fibrocartilage complex of the wrist: anatomy and function. *J Hand Surg [Am]* 1981;6A:153–162.

Pederzini L, Luchetti R, Soragni O, et al. Evaluation of the triangular fibrocartilage complex tears by arthroscopy, arthrography and magnetic resonance imaging. *Arthroscopy* 1992;8:191–197.

Peltier LF. Eponymic fractures: John Rhea Barton and Barton's fractures. *Surgery* 1953;34:960–970.

Pennes DR, Jonsson K, Buckwalter KA. Direct coronal CT of the scaphoid bone. *Radiology* 1989;171:870–871.

Perlik PC, Guilford WB. Magnetic resonance imaging to assess vascularity of scaphoid nonunions. *J Hand Surg [Am]* 1991;16A:479–484.

Pittman CC, Quinn SF, Belsole R, Greene T, Rayhack J. Digital subtraction wrist arthrography: use of double contrast technique as a supplement to single contrast arthrography. *Skeletal Radiol* 1988;17:119–122.

Posner MA, Greenspan A. Trispiral tomography for the evaluation of wrist problems. *J Hand Surg [Am]* 1988;13A:175–181.

Posner MA, Retaillaud J. Metacarpophalangeal joint injuries of the thumb. *Hand Clin* 1992;8:713–732.

Protas JM, Jackson WT. Evaluating carpal instabilities with fluoroscopy. *AJR Am J Roentgenol* 1980;135:137–140.

Pruitt DL, Gilula LA, Manske PR, Vannier MW. CT scanning with image reconstruction in the evaluation of distal radius fractures. *J Hand Surg [Am]* 1994;19A:720–727.

Quinn SF, Pittman CC, Belsole R, Greene TL, Rayhack JM. Digital subtraction wrist arthrography: evaluation of the multiple-compartment technique. *AJR Am J Roentgenol* 1988;151:1173–1174.

Rayan GM. Scaphoid fractures and nonunions. *Am J Orthop* 1995;24:227–236.

Reinus WR, Hardy DC, Totty WG, Gilula LA. Arthrographic evaluation of the carpal triangular fibrocartilage complex. *J Hand Surg [Am]* 1987;12A:495–503.

Rennie WJ, Finlay DBL. Posttraumatic cystlike defects of the scaphoid: late sign of occult microfracture and useful indicator of delayed union. *AJR Am J Roentgenol* 2003;180:655–658.

Resnick D. Arthrography and tenography of the hand and wrist. In: Dalinka MK, ed. *Arthrography*. New York: Springer-Verlag; 1980.

Resnick D, Danzig LA. Arthrographic evaluation of injuries of the first metacarpophalangeal joint: gamekeeper's thumb. *AJR Am J Roentgenol* 1976;126:1046–1052.

Richards R, Bennett J, Roth J. Scaphoid dislocation with radial axial carpal disruption. *AJR Am J Roentgenol* 1993;160:1075–1076.

Romaniuk CS, Butt WP, Coral A. Bilateral three-compartment wrist arthrography in patients with unilateral wrist pain: findings and implications for management. *Skeletal Radiol* 1995;24:95–99.

Rominger MB, Bernreuter WK, Kenney PJ, Lee DH. MR imaging of anatomy and tears

Taleisnik J. Current concepts review: carpal instability. *J Bone Joint Surg [Am]* 1988;70A:1262–1268.

Tehranzadeh J, Davenport J, Pais MJ. Scaphoid fracture: evaluation with flexion-extension tomography. *Radiology* 1990;176:167–170.

Theumann NH, Pfirrmann CWA, Antonio GE, Chung CB, Gilula LA, Trudell DJ, Resnick D. Extrinsic carpal ligaments: normal MR arthrographic appearance in cadavers. *Radiology* 2003; 226:171–179.

Thorpe AP, Murray AD, Smith FW, Ferguson J. Clinically suspected scaphoid fracture: a comparison of magnetic resonance imaging and bone scinitgraphy. *Br J Radiol* 1996;69:109–113.

Tiel-van Buul MMC, Roolker W, Verbeeten BWB, Broekhuizen AH. Magnetic resonance imaging versus bone scintigraphy in suspected scaphoid fracture. *Eur J Nucl Med* 1996;23:971–975.

Timins ME. Osseous anatomic variants of the wrist: findings on MR imaging. *AJR Am J Roentgenol* 1999;173:339–344.

Timins ME, Jahnke JP, Krah SF, Erickson SJ, Carrera GF. MR imaging of the major carpal stabilizing ligaments: normal anatomy and clinical examples. *Radiographics* 1995;15:575–587.

Timins ME, O'Connell SE, Erickson SJ, Oneson SR. MR imaging of the wrist: normal findings that may simulate disease. *Radiographics* 1996;16:987–995.

Tirman R, Weber ER, Snyder LL, Koonce TW. Midcarpal wrist arthrography for the detection of tears of the scapholunate and lunotriquetral ligaments. *AJR Am J Roentgenol* 1985;144:107–108.

Totterman SM, Miller RJ. MR imaging of the triangular fibrocartilage complex. *MRI Clin North Am* 1995;3:213–227.

CAPÍTULO

8

MEMBRO INFERIOR I

Cíngulo Pélvico e Porção Proximal do Fêmur

Cíngulo Pélvico

Fraturas que envolvem as estruturas do cíngulo pélvico (cintura pélvica), geralmente causadas por acidentes com veículos automotores ou quedas de alturas, representam apenas pequena percentagem de todas as lesões ósseas. No entanto, sua importância repousa na morbidade e mortalidade significativas a elas associadas, que em geral são causadas pela lesão relacionada aos grandes vasos sangüíneos, nervos e vias urinárias inferiores. Como os sinais clínicos de traumatismo pélvico nem sempre são evidentes, o exame radiológico é essencial para estabelecer um diagnóstico correto. Fraturas do acetábulo representam cerca de 20% de todas as fraturas pélvicas, e podem ou não estar relacionadas com luxação na articulação do quadril (coxofemoral). Fraturas da porção proximal (superior) do fêmur, algumas vezes denominadas fraturas do quadril, ocorrem freqüentemente em idosos, muitas vezes como resultado de traumatismo mínimo. São mais freqüentes em mulheres que em homens (2:1), e as fraturas intracapsulares da porção proximal do fêmur apresentam proporção ainda maior (5 mulheres:1 homem).

Considerações Anatomorradiológicas

As principais modalidades radiológicas usadas na avaliação de transtornos traumáticos do cíngulo pélvico, acetábulo e porção proximal do fêmur incluem a radiografia convencional e a tomografia computadorizada (TC). Outras técnicas de imagem complementares também são essenciais para uma avaliação completa das lesões concomitantes dos tecidos moles e dos órgãos pélvicos: angiografia dos vasos sangüíneos pélvicos e uretrocistografia das vias urinárias inferiores. A cintigrafia óssea e a ressonância magnética (RM) também podem ser necessárias para revelar fraturas sutis do colo do fêmur e estágios iniciais de osteonecrose pós-traumática da cabeça do fêmur.

As incidências radiológicas padronizadas e especiais usadas para avaliar lesão do cíngulo pélvico e da porção proximal do fêmur incluem as incidências ântero-posterior (AP), oblíquas anterior e posterior da pelve, ântero-posterior do quadril e lateral em pernas de rã do quadril. Algumas vezes também pode ser necessária a incidência lateral inguinal ou outras incidências especiais.

A maioria dos transtornos traumáticos envolvendo asas do sacro, ílio, ísquio, púbis e cabeça e colo do fêmur pode ser avaliada suficientemente

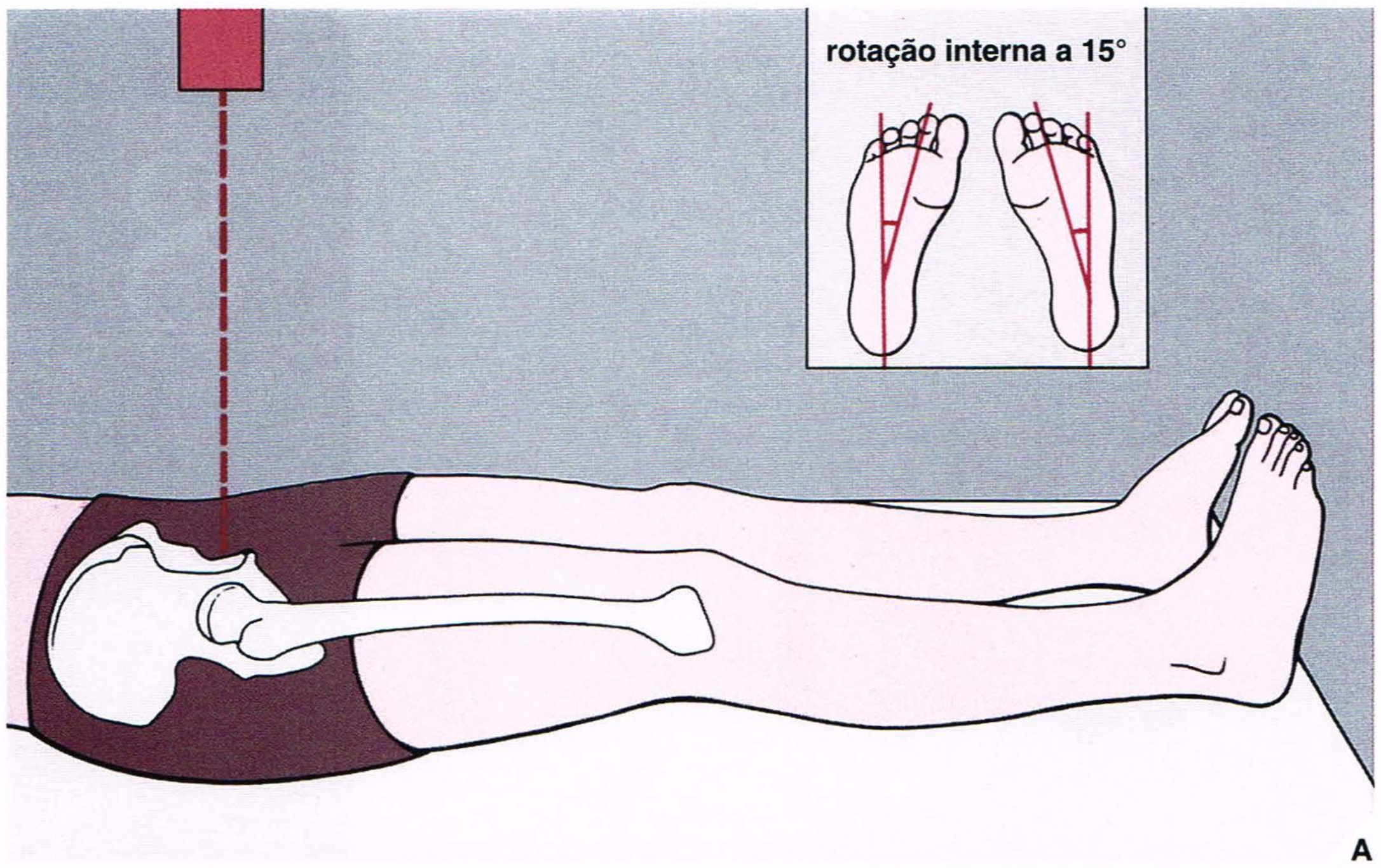

Fig. 8.1 Incidência ântero-posterior. (A) Para a incidência AP da pelve e do quadril, o paciente é colocado em decúbito dorsal com os pés em discreta rotação interna (15°) (*no detalhe*), que compensa a anteversão normal do colo do fêmur (ver Fig. 8.7B), alongando sua imagem. Para a visualização de toda a pelve, o raio central é orientado verticalmente para a porção média da pelve; para exame seletivo de qualquer uma das articulações do quadril, é orientado para a cabeça do fêmur afetado. **(B)** A radiografia nesta incidência revela os ossos ilíacos, o sacro, o púbis e o ísquio, bem como as cabeças do colo do fêmur e os trocanteres maiores e menores. Os acetábulos estão parcialmente encobertos pelas cabeças femorais suprajacentes, e as articulações sacroilíacas são visualizadas de frente.

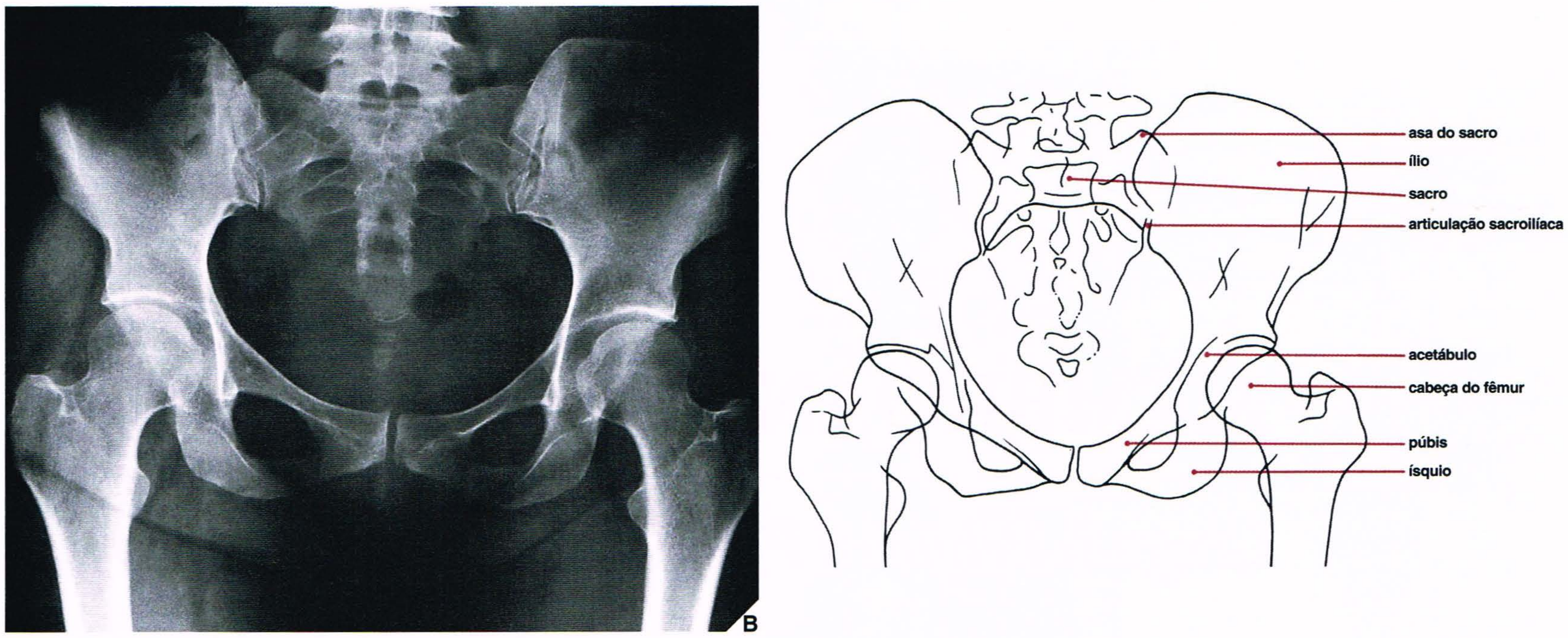

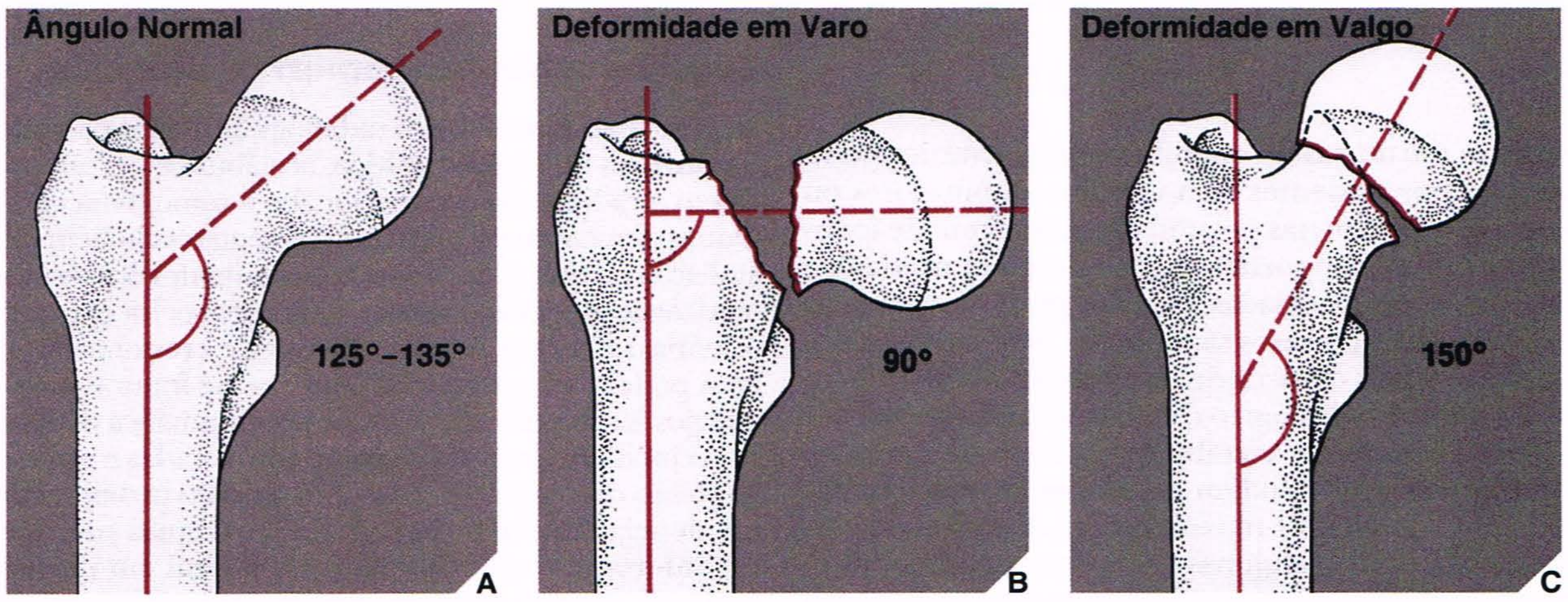

Fig. 8.2 Ângulos da diáfise e do colo femorais. (A) O ângulo formado pelos eixos longitudinais da diáfise e do colo femorais normalmente varia de 125° a 135°. Na avaliação do deslocamento nas fraturas de colo do fêmur, a diminuição neste ângulo **(B)** é conhecida como deformidade em varo, ao passo que o aumento **(C)** caracteriza uma deformidade em valgo.

Fig. 8.3 Incidência de Ferguson. (A) Para a incidência AP angulada (Ferguson) da pelve, o paciente é colocado na mesma posição da incidência AP padronizada. Entretanto, o tubo de raios X é angulado a aproximadamente 30° a 35° no sentido cefálico, e o raio central é direcionado para a porção média da pelve. **(B)** Esta incidência fornece uma visão tangencial das articulações sacroilíacas e do sacro. Os ramos do púbis e do ísquio também são bem demonstrados.

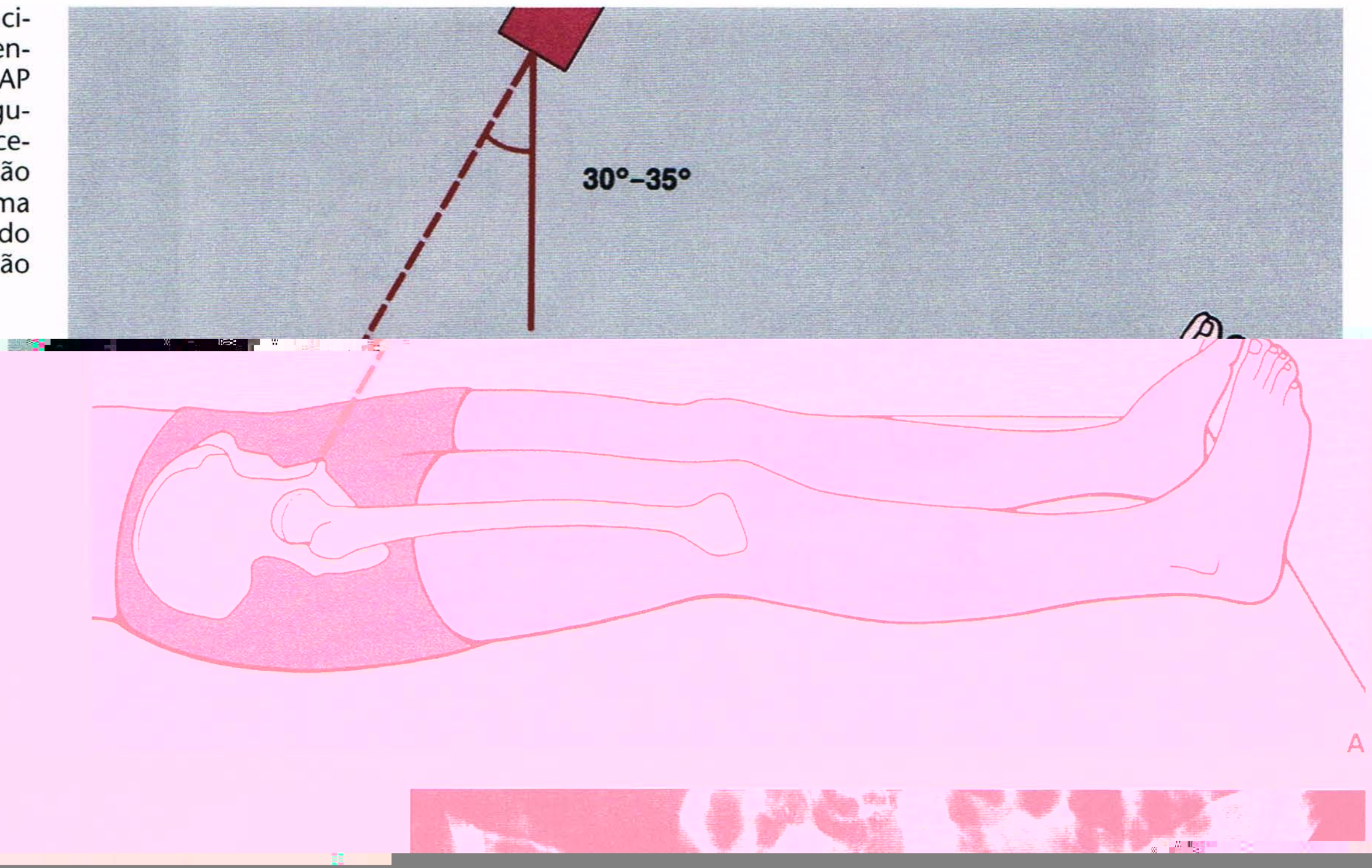

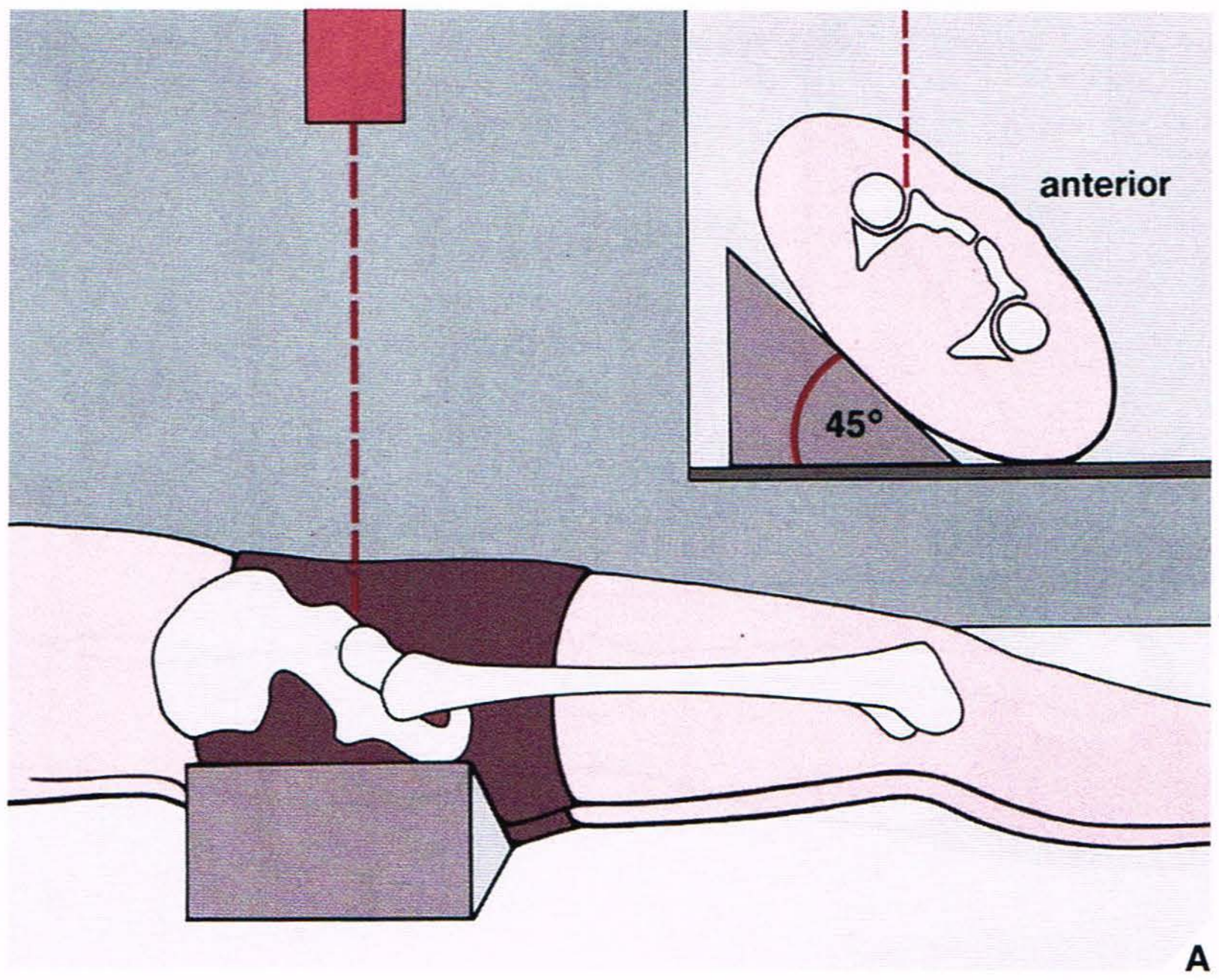

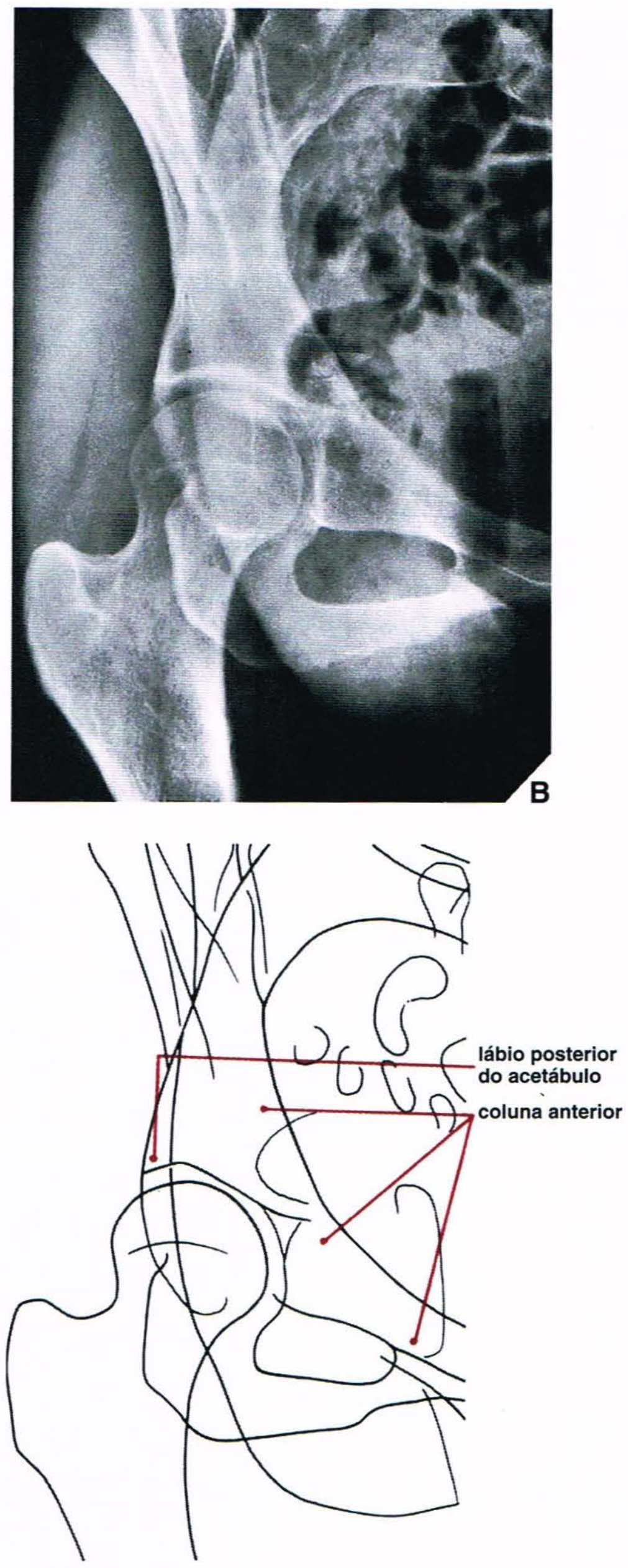

Fig. 8.4 Incidência oblíqua anterior. (A) Para a incidência oblíqua anterior (Judet) da pelve, o paciente é colocado em decúbito dorsal e rodado anteriormente, com o quadril afetado elevado em 45° (*no detalhe*). O raio central é orientado verticalmente para o quadril afetado. **(B)** Na radiografia desta incidência, a coluna iliopúbica (anterior) (ver Fig. 8.19) e o lábio posterior do acetábulo são bem delineados.

cias padronizadas e, em especial, pela radiografia convencional (Fig. 8.8; ver também Figs. 8.22B,C e 8.23B-D). Além de determinar o tamanho, número e posição de fragmentos e dados importantes sobre a condição de partes da articulação que suportam peso e da configuração dos fragmentos da fratura, a TC pode delinear os tecidos moles e a lesão concomitante às estruturas dos tecidos moles. Todavia, nos casos de lesão grave em que a intervenção cirúrgica imediata é necessária, a realização de TC pode consumir tempo e não ser prática. Nesses casos, as radiografias convencionais podem ser obtidas mais rapidamente, permitindo um reconhecimento mais rápido do tipo de lesão. A TC é eficaz na avaliação pós-cirúrgica do alinhamento dos fragmentos e da consolidação de fraturas.

A RM oferece capacidades superiores para avaliar condições traumáticas do quadril. Em particular, mostrou fornecer um diagnóstico rápido, preciso e custo-eficaz de fraturas do quadril radiograficamente ocultas e pode ajudar a revelar lesões traumáticas, como as contusões ósseas (microfraturas trabeculares), como a causa de dor no quadril quando a história de traumatismo é desconhecida. A RM também é eficaz no diagnóstico de osteonecrose pós-traumática da cabeça do fêmur e pode identificar e quantificar a lesão muscular e o derrame articular com hemartrose que invariavelmente acompanham as luxações anterior e posterior traumáticas na articulação do quadril.

O sistema urinário está freqüentemente sujeito a risco nas fraturas pélvicas. As lesões da bexiga são relatadas em 6% e as lesões uretrais em 10% dos pacientes com fraturas pélvicas. A avaliação dessas condições exige o exame por contraste do sistema urinário por meio de urografia intravenosa (UIV) e uretrocistografia. A arteriografia e a venografia pélvicas também podem ser necessárias para avaliar a lesão do sistema vascular. Além do seu valor diagnóstico, a arteriografia pode ser combinada a um sistema intervencionista, como a embolização, para controlar hemorragia.

Consta resumo da discussão precedente na forma de tabelas nos Quadros 8.1 e 8.2 e na Fig. 8.9.

Lesão da Pelve e do Acetábulo

A pelve é um anel quase rígido que compreende essencialmente três elementos: o sacro e dois componentes laterais pareados, cada um composto de ílio, ísquio e púbis. Devido a esta configuração e à inter-relação de seus componentes, a identificação de uma fratura aparentemente solitária não deve encerrar o processo de investigação radiológica. A pelve deve ser examinada cuidadosamente em busca de outras fraturas do anel ou diástase nas articulações sacroilíacas ou na sínfise púbica (ver Fig. 4.7).

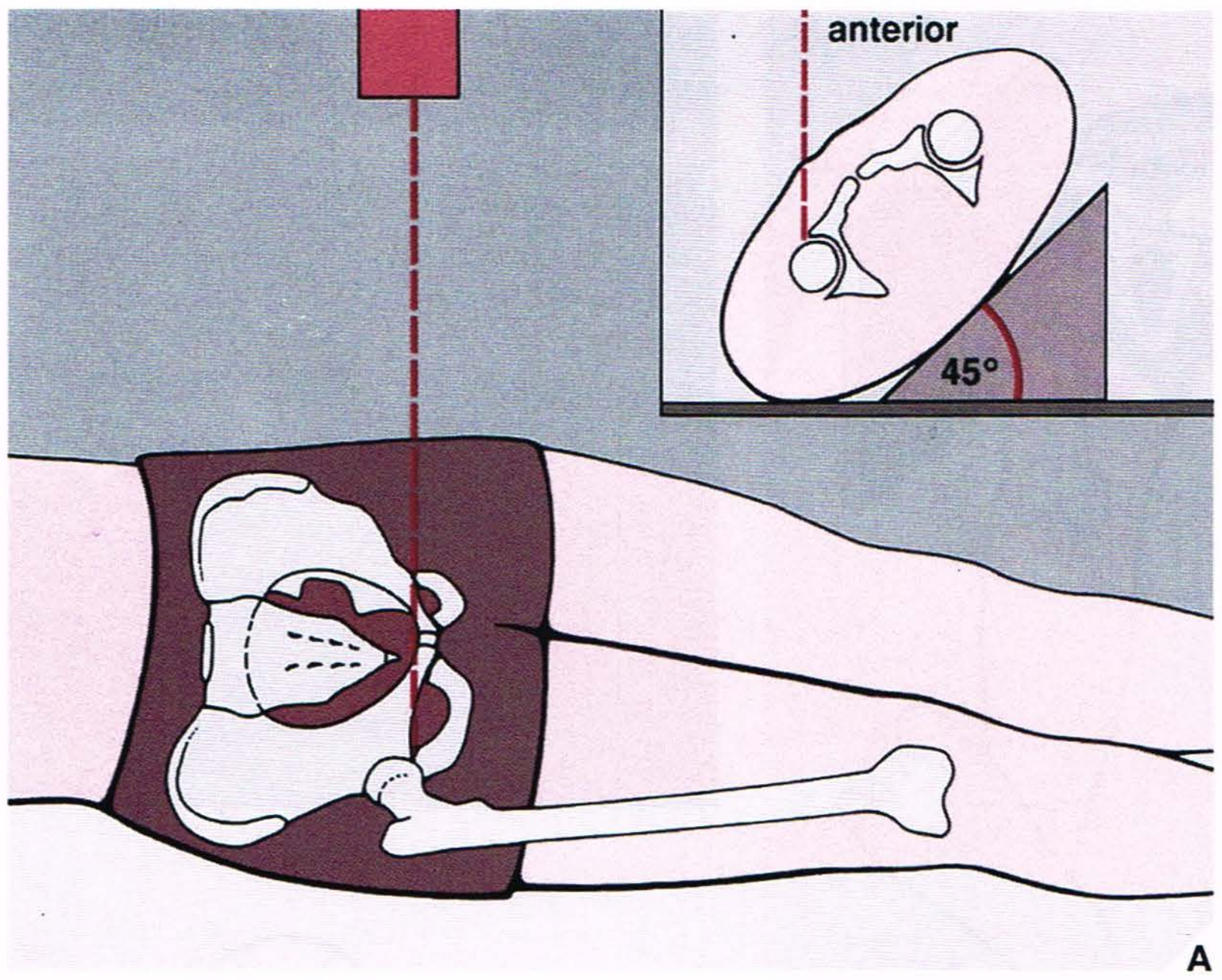

Fig. 8.5 Incidência oblíqua posterior. (A) Para a incidência oblíqua posterior (Judet) da pelve, o paciente é colocado na posição de decúbito dorsal e rodado anteriormente, com o quadril não afetado elevado em 45° (*no detalhe*). O raio central é orientado verticalmente através do quadril afetado. **(B)** Na radiografia desta incidência, a coluna ilioisquiática (posterior), o lábio acetabular posterior e a margem acetabular anterior são bem demonstrados (ver Fig. 8.19).

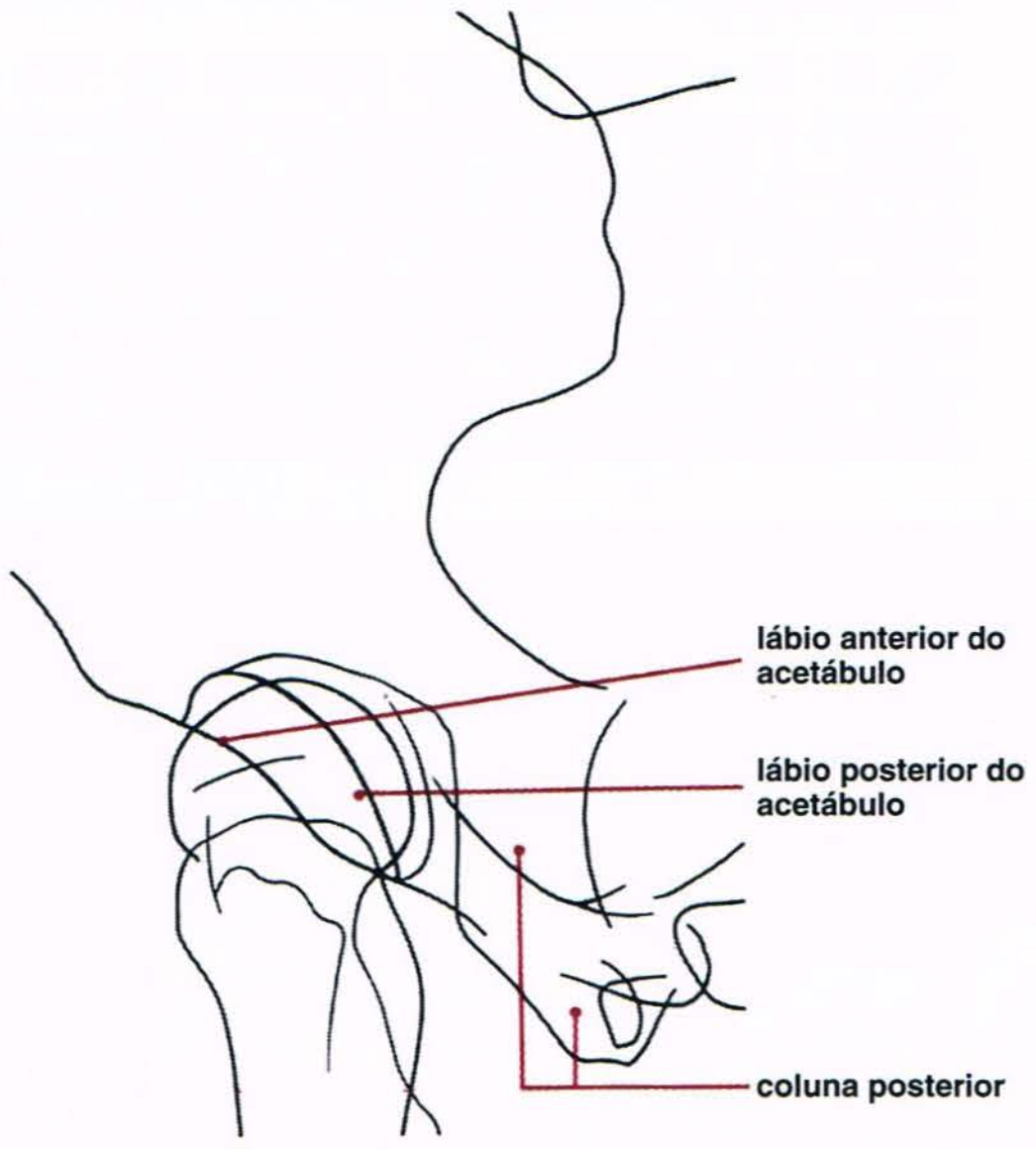

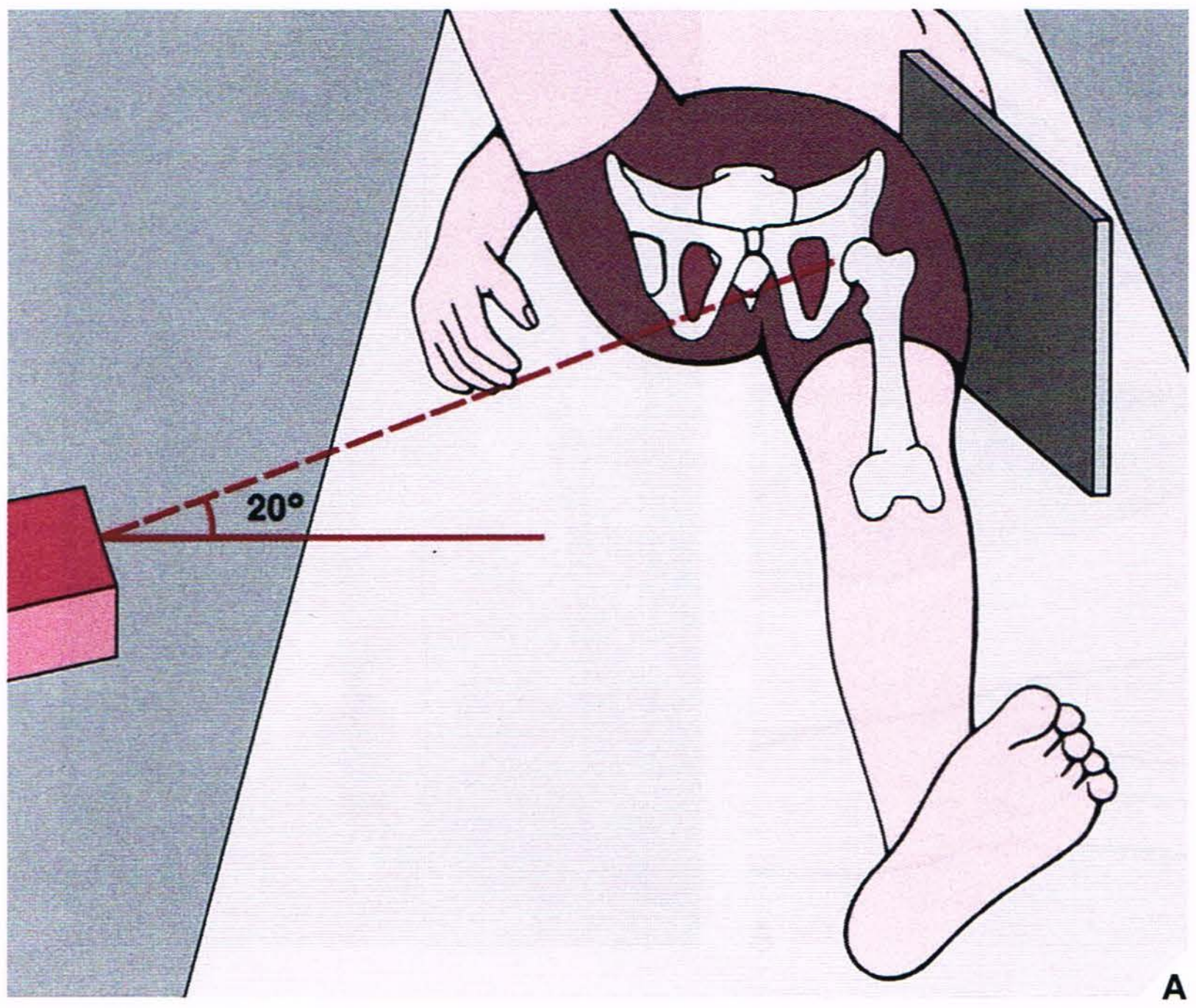

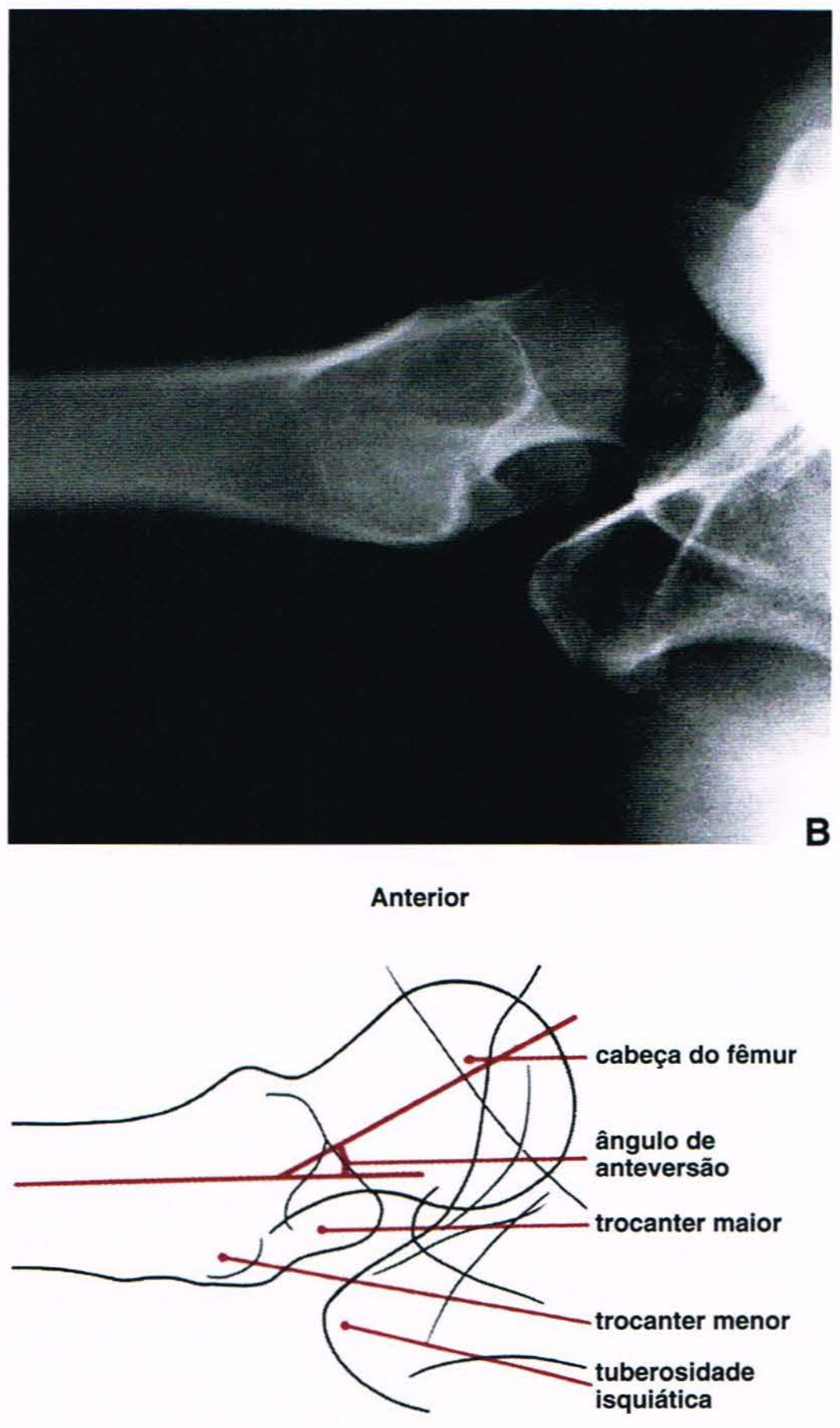

Fig. 8.7 Incidência lateral inguinal. (A) Para a incidência lateral inguinal do quadril, o paciente é colocado em decúbito dorsal com o membro afetado esticado e a perna oposta elevada e abduzida. O chassi é colocado contra o quadril afetado na face lateral, e o raio central é orientado horizontalmente para a virilha com uma angulação aproximada de 20° cefálicos. **(B)** A radiografia nesta incidência fornece uma imagem lateral quase verdadeira na cabeça do fêmur, com isso permitindo a avaliação de suas faces anterior e posterior. Também demonstra a anteversão do colo do fêmur, que normalmente varia de 25° a 30°.

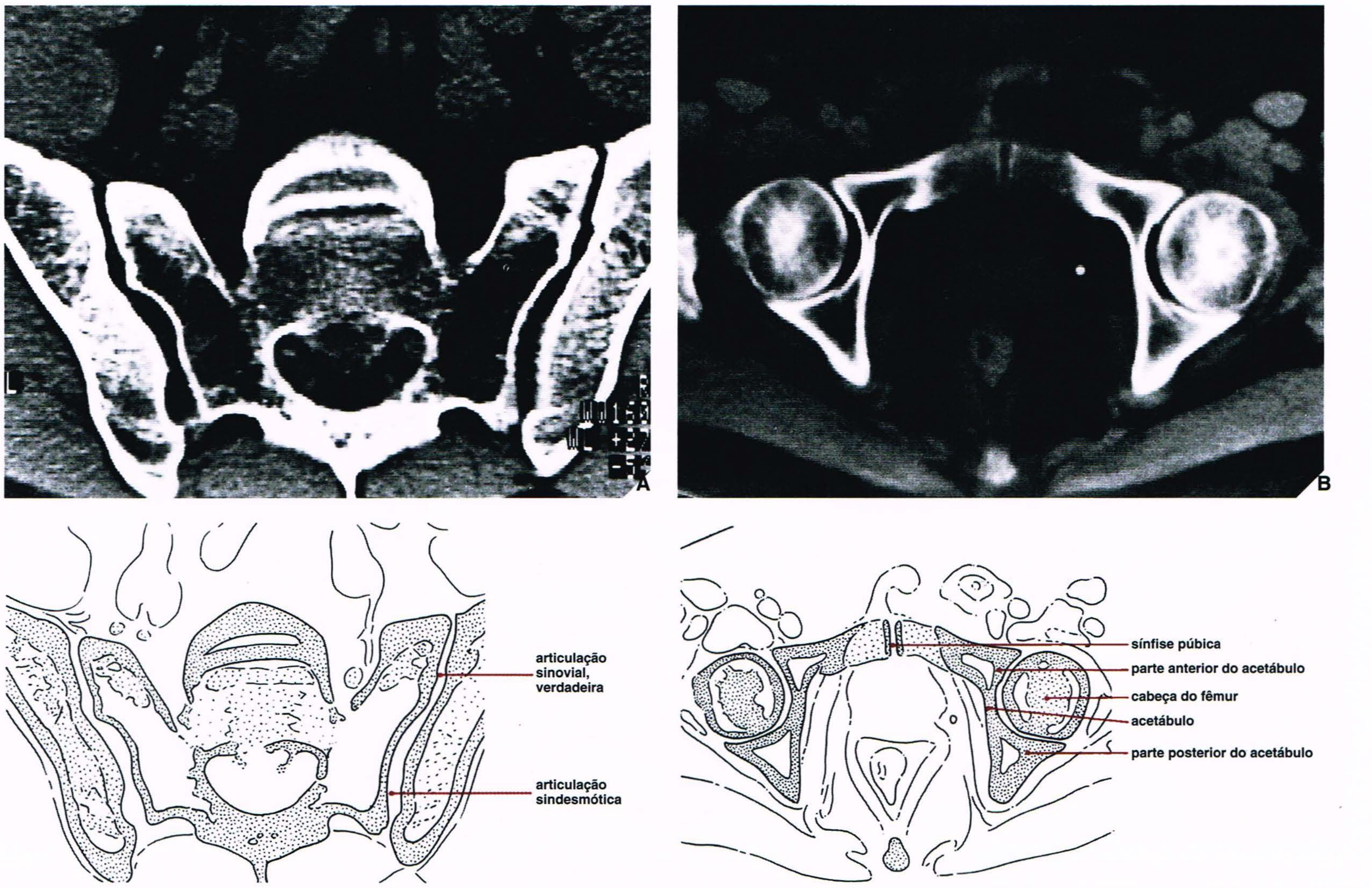

Fig. 8.8 TC das articulações sacroilíacas e do quadril. (A) Corte de TC ao nível de S-2 demonstra as articulações sacroilíacas verdadeiras (sinoviais). **(B)** Neste corte através das articulações do quadril, a relação entre as cabeças femorais e os acetábulos pode ser avaliada suficientemente. O púbis e a sínfise púbica também são bem delineados.

Quadro 8.1 **Incidências Radiográficas Padronizadas e Especiais para Avaliação de Lesão da Pelve, Acetábulo e Porção Proximal do Fêmur**

Incidência	Demonstração	Incidência	Demonstração
Ântero-posterior	Ângulo do colo do fêmur Marcos de referência radiológicos (linhas) em relação ao acetábulo: Iliopúbica (iliopectínea) Ilioisquiática Lágrima Teto do acetábulo Margem anterior do acetábulo Margem posterior do acetábulo Deformidades vara e valga Fraturas por avulsão Fratura de Malgaigne Fraturas de: Ílio (Duverney) Ísquio Púbis Sacro (em alguns casos) Cabeça e colo do fêmur Luxações na articulação do quadril	*Oblíqua* (incidências de Judet) Anterior (interna) Posterior (externa) *Lateral em Rã* *Lateral Inguinal*	 Linha iliopúbica Fraturas de: Coluna anterior (iliopúbica) Margem posterior do acetábulo Lâmina quadrilátera Fraturas de: Coluna posterior (ilioisquiática) Margem anterior do acetábulo Fraturas de: Cabeça e colo do fêmur Trocanteres maior e menor Ângulo de anteversão da cabeça do fêmur Corticais anterior e posterior do colo do fêmur Tuberosidade isquiática Rotação e deslocamento da cabeça do fêmur em fraturas subcapitais
Com angulação de 30°-35° cefálicos (Ferguson) (ou póstero-anterior com ou sem	Fraturas de: Sacro Ramo do púbis		

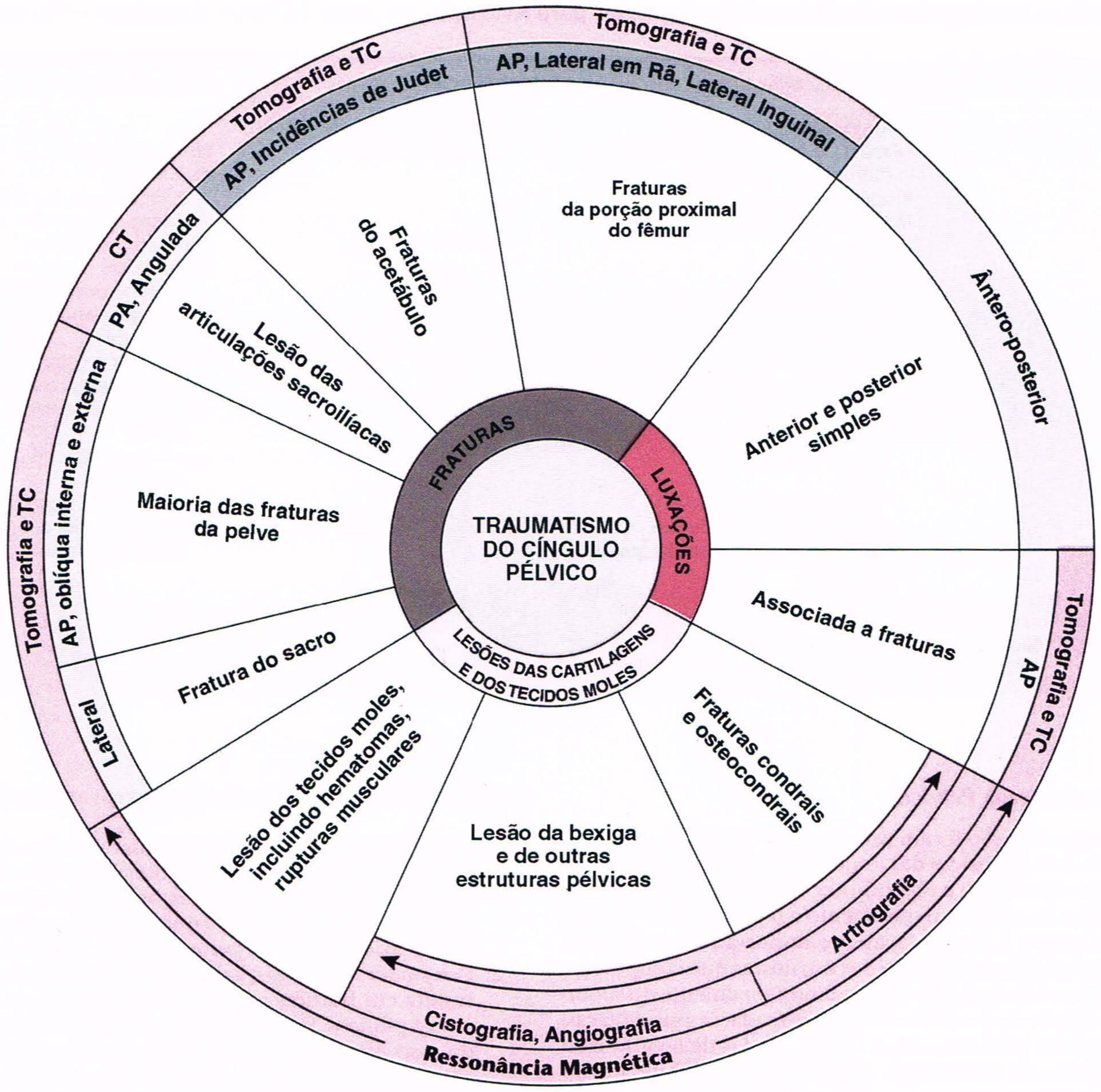

Fig. 8.9 Espectro de técnicas radiológicas para avaliar lesão do cíngulo pélvico.*
**As incidências ou técnicas radiológicas indicadas em todo o diagrama são apenas aquelas que são mais eficazes para demonstrar os respectivos traumatismos.*

tipo de força está associado a lesões que produzem instabilidade pélvica grave.

4. *Padrões complexos,* nos quais pelo menos dois vetores de força diferentes foram aplicados à pelve, sendo os padrões produzidos por compressão ântero-posterior e lateral os mais encontrados.

Este sistema, que corresponde à classificação mais tradicional das fraturas pélvicas em estável e instável, tem valor prático por permitir que a avaliação suficiente das lesões pélvicas seja feita nas incidências ântero-posteriores em pacientes que demandem intervenção cirúrgica imediata quando o estudo de TC é impraticável. Além disso, proporciona correlações entre o tipo de força aplicada à pelve e a lesão concomitante dos ligamentos e órgãos pélvicos que pode ser esperada. Nas lesões do tipo compressão ântero-posterior, por exemplo, os ligamentos sacroilíacos anteriores, o complexo ligamentar sacrotuberal–sacroilíaco e os ligamentos da sínfise são lesados. Este tipo de lesão também pode estar associado a ruptura uretral e vesical e lesão dos vasos sangüíneos pélvicos. As lesões por compressão lateral podem acarretar ruptura do sacrotuberal e os ligamentos anteriores da sínfise geralmente sofrem ruptura. As lesões por cisalhamento vertical freqüentemente são acompanhadas por lesão do nervo ciático e dos vasos sangüíneos pélvicos, freqüentemente resultando em hemorragia maciça. Todavia, a discussão que se segue enfocará categorias pedagógicas mais tradicionais de traumatismo pélvico.

Fraturas da Pelve

Fraturas por Avulsão. Geralmente envolvendo a espinha ilíaca ântero-superior ou ântero-inferior ou a tuberosidade isquiática, as fraturas por avulsão que são classificadas como fraturas estáveis (Fig. 8.12, ver também Fig. 8.10) ocorrem mais comumente em atletas como resultado de contração muscular forçada: o *músculo sartório* e o *tensor da fáscia lata* na avulsão da espinha ilíaca ântero-superior; o *músculo reto femoral* na avulsão da espinha ilíaca ântero-inferior; os *rotadores do quadril* na avulsão do trocanter maior; o *iliopsoas* na avulsão do trocanter menor; os *adutores* e o *grácil* na avulsão do osso púbico; e o *jarrete* na avulsão da tuberosidade isquiática.

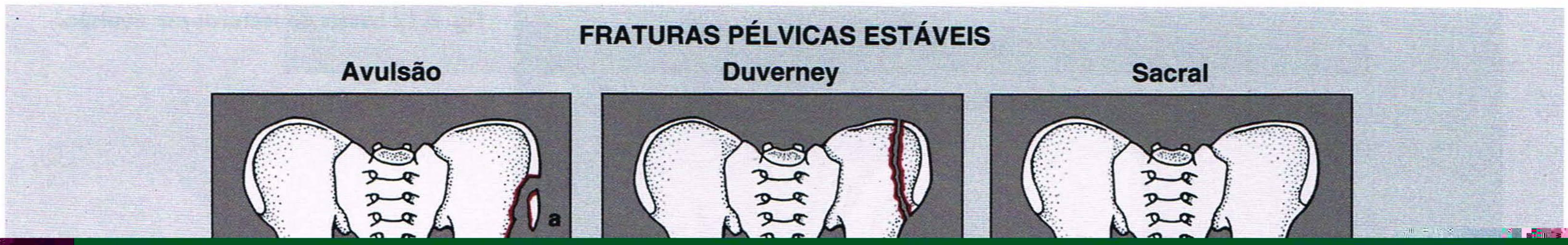
FRATURAS PÉLVICAS ESTÁVEIS
Avulsão
Duverney
Sacral
a

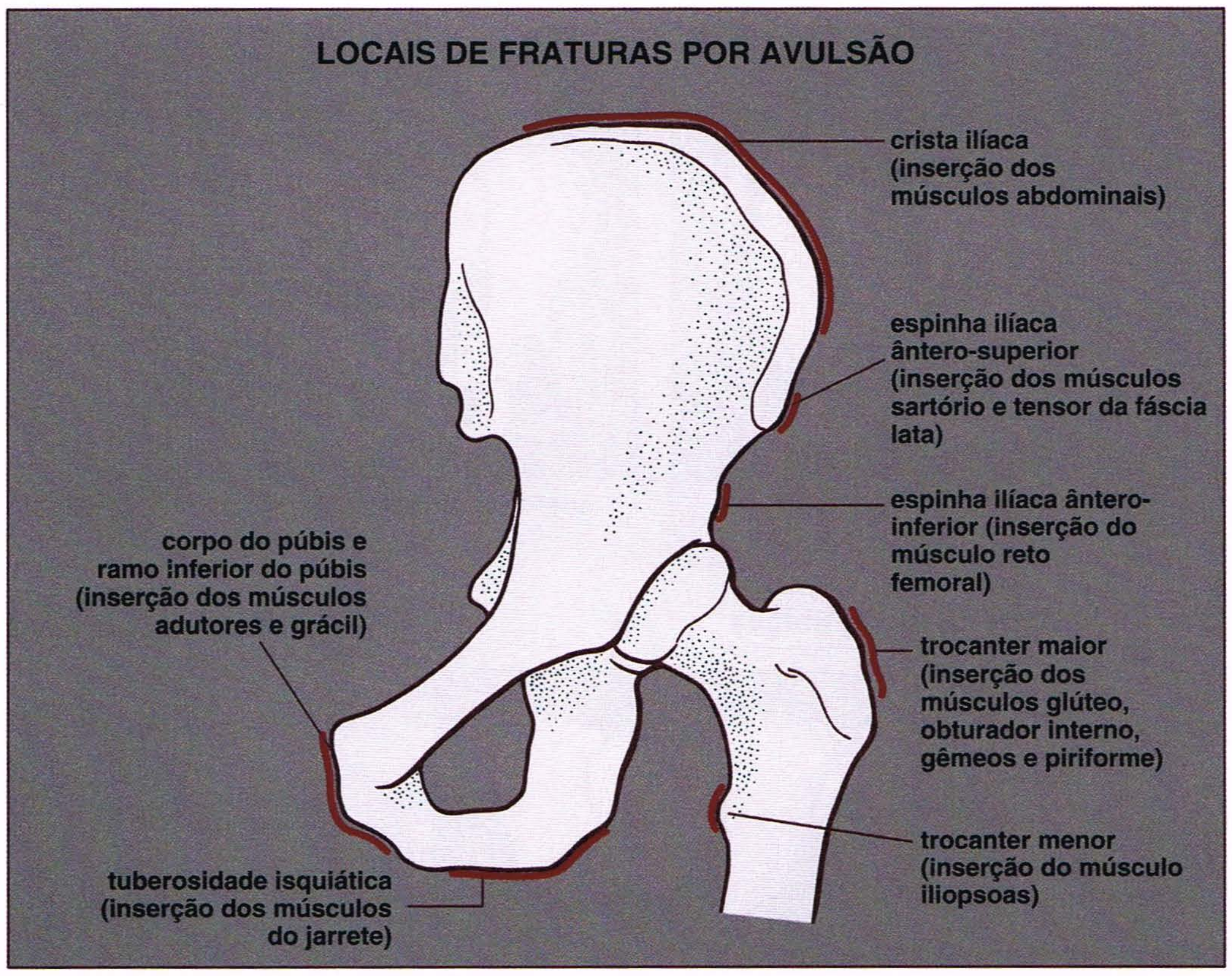

Fig. 8.12 Locais de fraturas por avulsão.

turas podem ser confundidas com neoplasias. Uma outra entidade que pode mimetizar a lesão por avulsão da pelve é a denominada dedo pélvico, uma anomalia congênita caracterizada por formação óssea dos tecidos moles ao redor dos ossos da pelve (Fig. 8.14).

Fratura de Malgaigne. Esta lesão instável, envolvendo uma hemipelve, consiste mais amiúde em fraturas unilaterais dos ramos superior e inferior do púbis e ruptura da articulação sacroilíaca homolateral (ver Fig. 8.11). Nas variantes deste tipo de lesão, as fraturas unilaterais do púbis podem ser acompanhadas por uma fratura através da asa sacral próxima à articulação sacroilíaca ou através do ílio (ver Fig. 8.11). A separação da sínfise púbica pode coexistir com estas lesões, e pode ocorrer deslocamento cefálico ou posterior de toda a hemipelve. A fratura de Malgaigne, que é reconhecida clinicamente pelo encurtamento do membro inferior, é facilmente demonstrada na radiografia ântero-posterior da pelve (Fig. 8.15).

Outras Fraturas Pélvicas. Outras lesões além da fratura de Malgaigne também são facilmente avaliadas em radiografias da pelve nas incidências padronizadas e especiais ou na TC. A *fratura de Duverney* é uma fra-

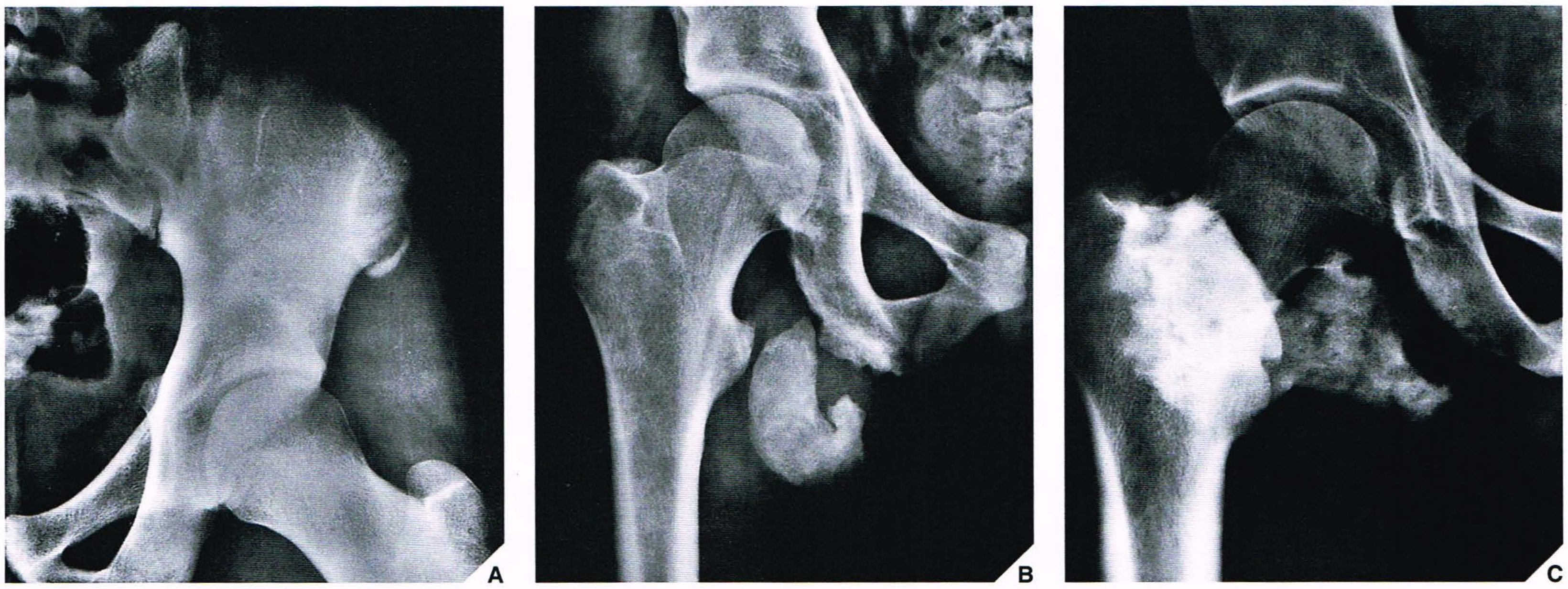

Fig. 8.13 Fraturas por avulsão. Um menino de 16 anos de idade sofreu lesão durante uma atividade atlética. **(A)** Radiografia AP da pelve mostra um fragmento em forma de crescente lunar adjacente à face lateral da asa do ilíaco, que representa a apófise avulsionada da espinha ilíaca ântero-superior. **(B)** Radiografia ântero-posterior do quadril em um corredor de 26 anos de idade claramente demonstra avulsão da tuberosidade isquiática. **(C)** Como uma seqüela de avulsão da tuberosidade isquiática e lesão dos tecidos moles na região, um atleta de 28 anos de idade sofreu ossificação do músculo obturador externo.

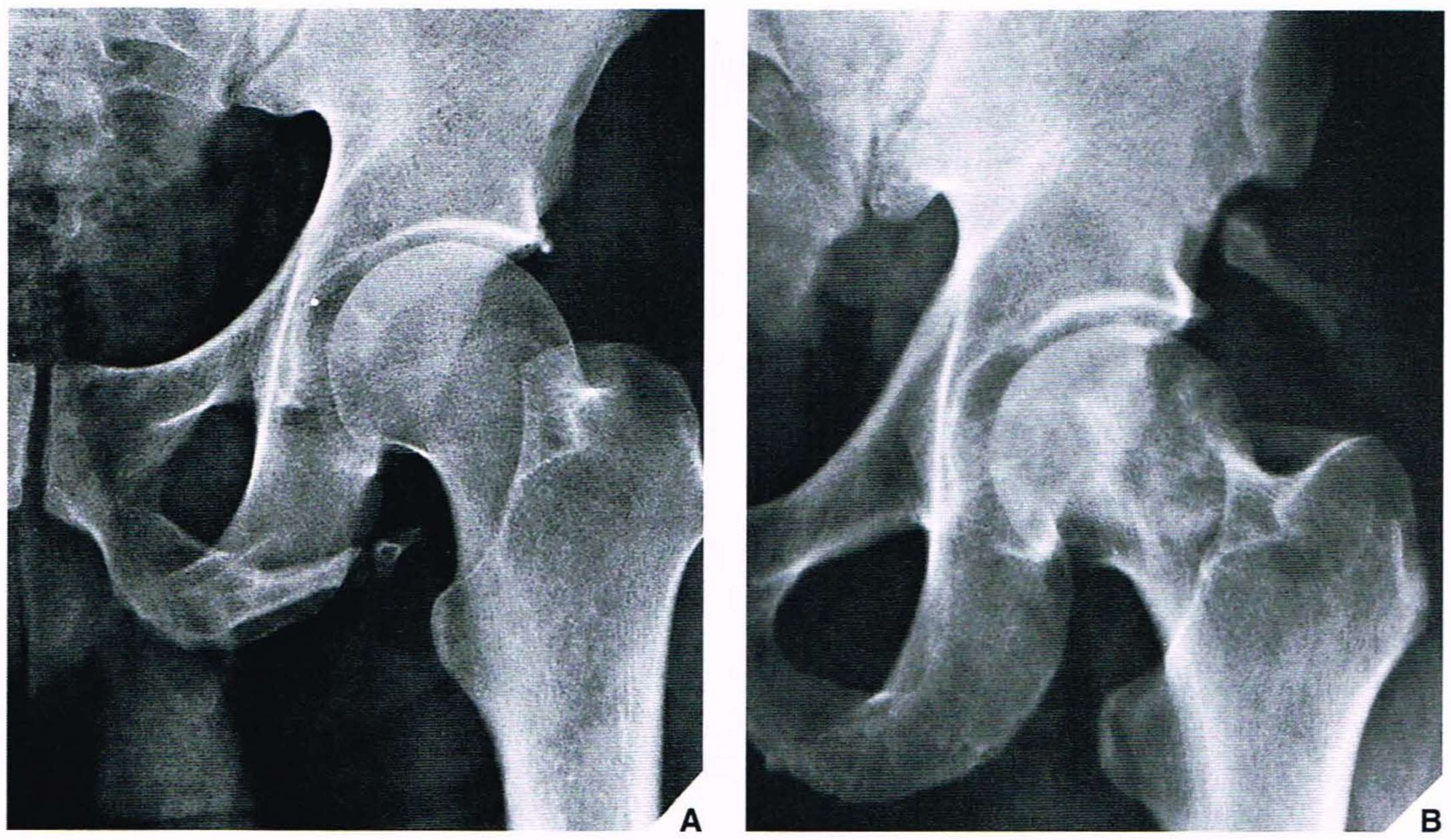

Fig. 8.14 Dedo pélvico. Uma rara anomalia congênita — o dedo pélvico — pode ocasionalmente ser confundida com fratura por avulsão. **(A)** Incidência AP do quadril esquerdo mostra uma estrutura articulada semelhante a um dedo fixada na porção caudal do ísquio esquerdo. **(B)** Incidência AP do quadril em um homem de 55 anos de idade sem história de traumatismo demonstra um dedo bem formado no local da espinha ilíaca ântero-inferior. (Reproduzido de Greenspan A, Norman A, 1982, com permissão.)

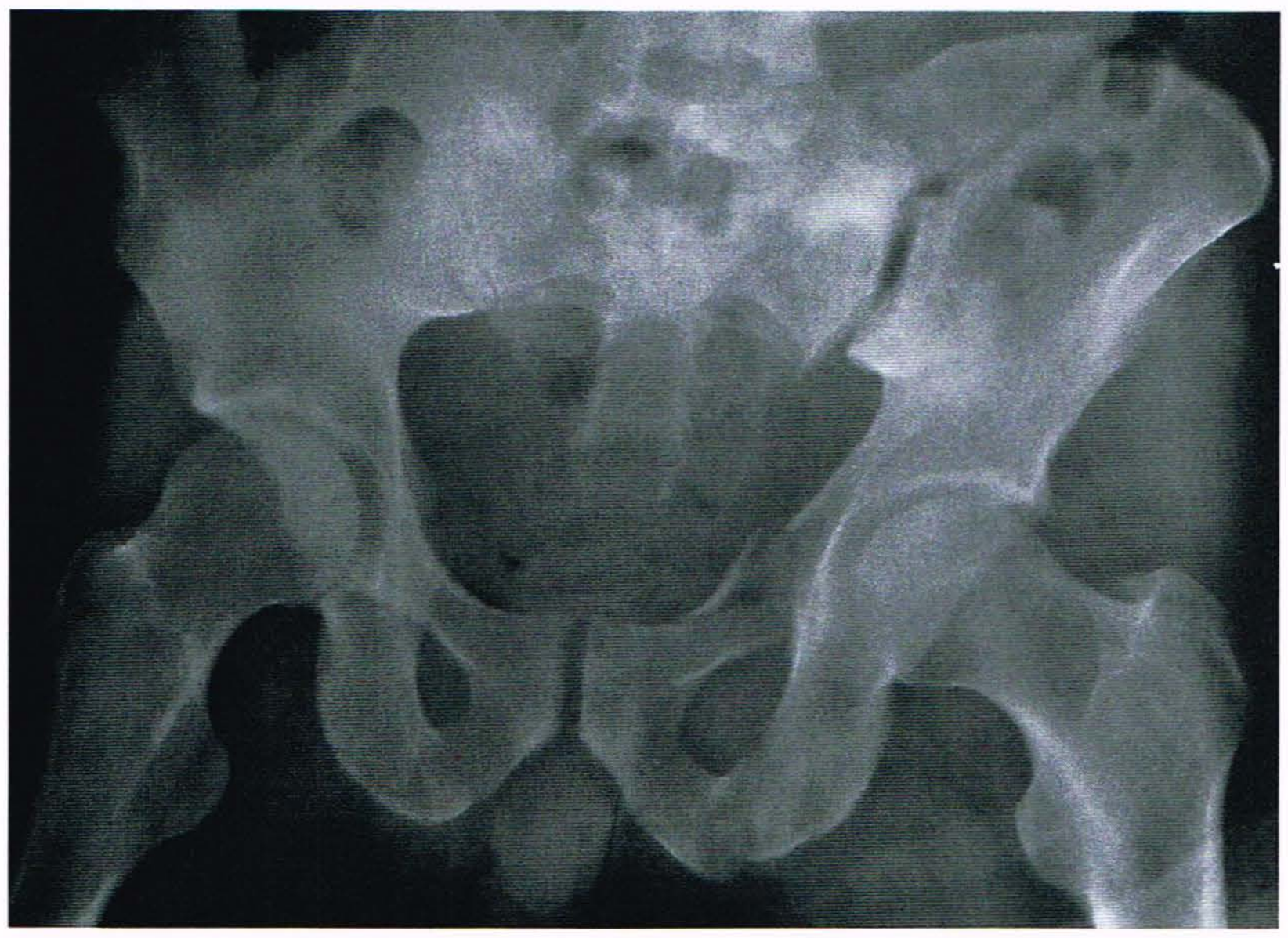

Fig. 8.15 Fratura de Malgaigne. Um homem de 35 anos de idade que se envolveu em acidente automobilístico sofreu fraturas verticais do anel obturador esquerdo e fratura do osso ilíaco ipsilateral — típica lesão de Malgaigne.

**Fig. 8.16 Pelve rachada (luxação bilateral, *sprung pel*

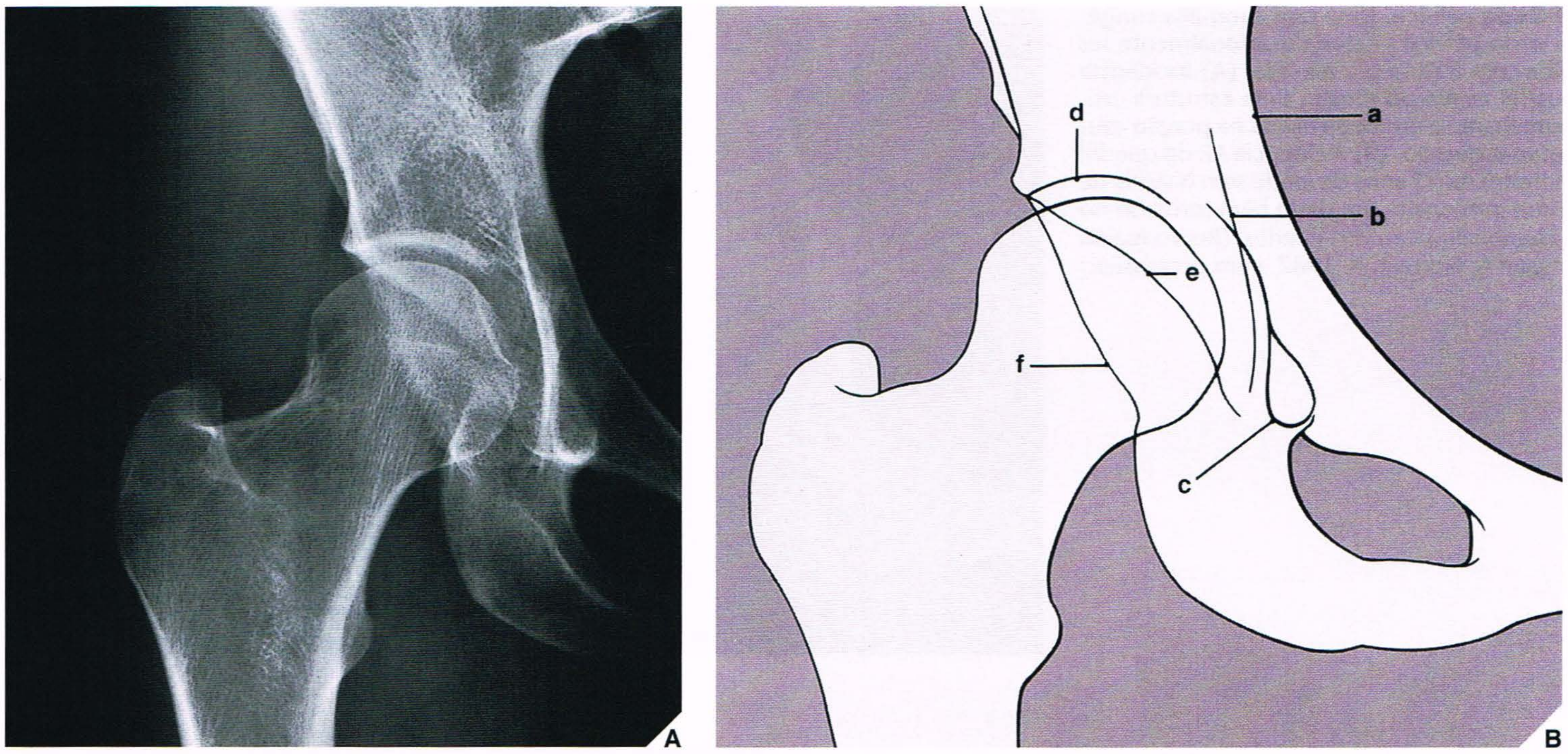

Fig. 8.17 Marcos de referência radiográficos do quadril. (A), (B). Na incidência AP do quadril, seis linhas relacionadas ao acetábulo e às suas estruturas circunvizinhas podem ser distinguidas: *a*, linha iliopúbica ou iliopectínea (arqueada); *b*, linha ilioisquiática, formada pela porção posterior da lâmina quadrilátera (superfície) do osso ilíaco; *c*, lágrima, formada pela parede acetabular medial, incisura acetabular e porção anterior da lâmina quadrilátera; *d*, teto do acetábulo; *e*, margem anterior do acetábulo; e *f*, margem posterior do acetábulo. A distorção de qualquer um destes pontos de referência radiográficos normais indica possíveis anormalidades.

tura estável da asa do ílio sem interrupção do anel pélvico (ver Fig. 8.10). A *fratura em cavalgamento* (ver Fig. 8.11) consiste em fraturas cominutivas de ambos os anéis obturadores (isto é, dos quatro ramos isquiopúbicos). Em um terço dos pacientes com esta fratura instável, ocorre ruptura da bexiga ou lesões uretrais. A *fratura em alça de balde* ou *fratura vertical dupla contralateral* envolve os ramos isquiopúbicos superior e inferior de um lado combinada à fratura ao redor ou ruptura da articulação sacroilíaca no lado oposto (ver Fig. 8.11). As *fraturas do sacro*, que podem ser orientadas transversalmente ou verticalmente (ver Fig. 8.10), podem ocorrer isoladamente ou, mais freqüentemente, em associação a outras lesões pélvicas, como as denominadas *luxações pélvicas*. Estas últimas são caracterizadas pela ruptura de uma ou ambas as articulações sacroilíacas ("luxação" unilateral ou bilateral) associada à separação da sínfise púbica (Fig. 8.16; ver também Fig. 8.11). A incidência ântero-posterior

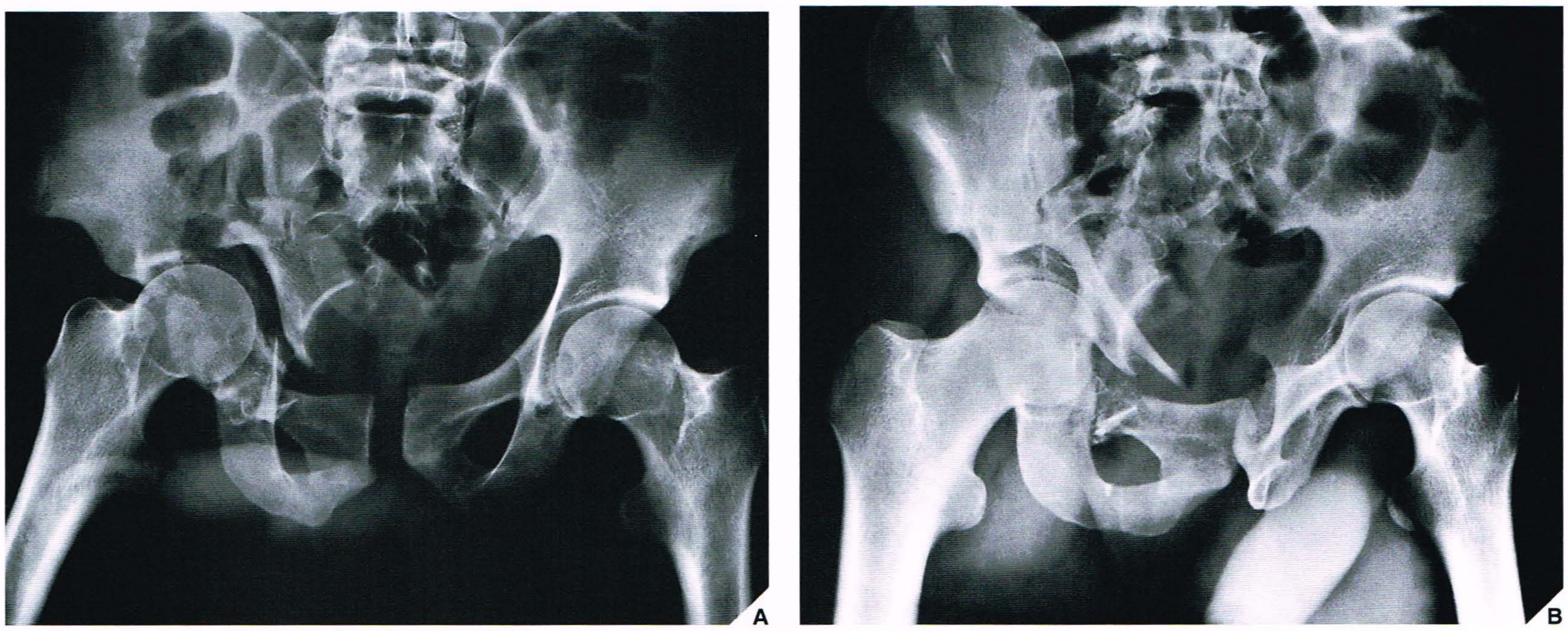

Fig. 8.18 Fratura do acetábulo. Um viciado em drogas de 32 anos de idade foi atropelado por um carro. **(A)** Incidência AP da pelve mostra fratura cominutiva do acetábulo direito, fratura do ílio direito e diástase na sínfise púbica. Observa-se também fratura do sacro com diástase na articulação sacroilíaca esquerda. **(B)** Na incidência oblíqua anterior, a fratura do acetábulo envolve principalmente a coluna pélvica anterior.

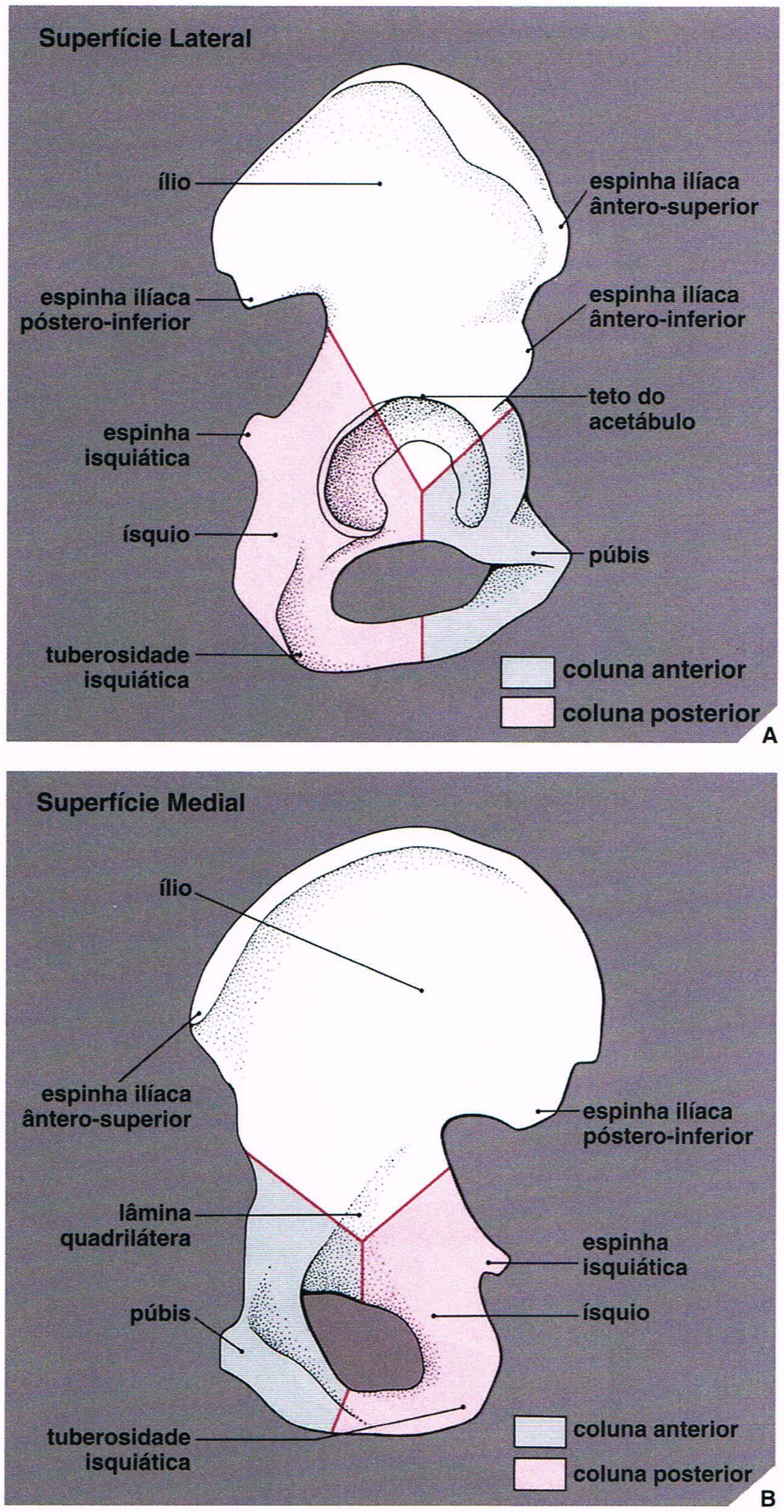

Fig. 8.19 Colunas da pelve. Vistas lateral (**A**) e medial (**B**) da pelve mostram a divisão do osso em colunas anterior e posterior, que fornece a base para a classificação tradicional das fraturas do acetábulo. (Modificado de Judet R, et al., 1964, com permissão.)

obtida com angulação de 30° cefálicos bem como a TC são próprias para revelar fraturas do sacro, que freqüentemente não são [redacted]

Como auxílio ao reconhecimento de anormalidades na incidência [redacted]

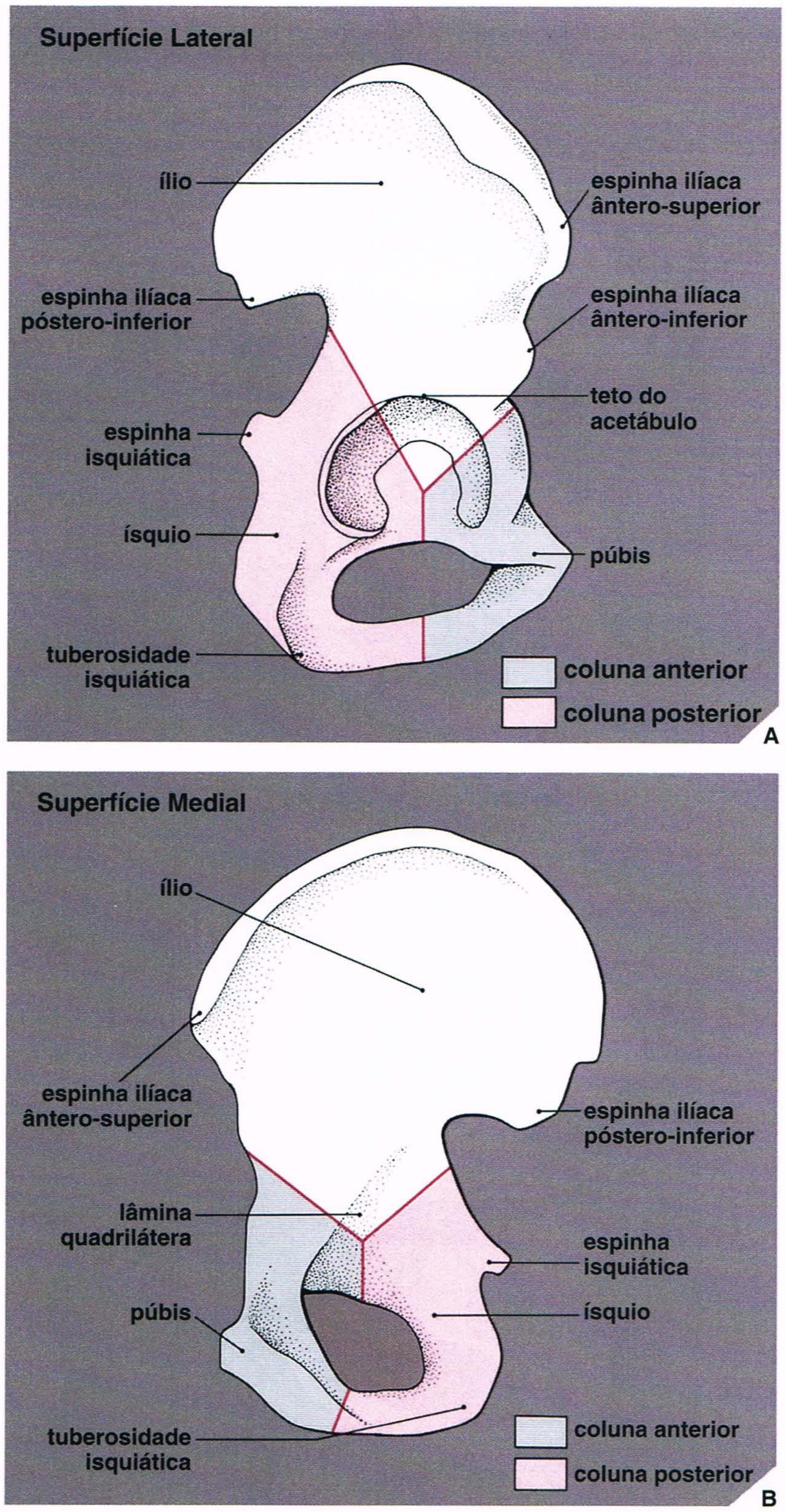

Fig. 8.19 Colunas da pelve. Vistas lateral (**A**) e medial (**B**) da pelve mostram a divisão do osso em colunas anterior e posterior, que fornece a base para a classificação tradicional das fraturas do acetábulo. (Modificado de Judet R, et al., 1964, com permissão.)

obtida com angulação de 30° cefálicos bem como a TC são próprias para revelar fraturas do sacro, que freqüentemente não são detectadas.

Fraturas do Acetábulo

A avaliação do acetábulo nas radiografias convencionais pode ser difícil devido ao obscurecimento causado pelas estruturas suprajacentes (Fig. 8.17A). Se houver suspeita de fratura do acetábulo, então radiografias em pelo menos quatro incidências devem ser obtidas: ântero-posterior da pelve, ântero-posterior do quadril e as incidências oblíquas anterior e posterior (Judet). Pode haver necessidade de suplementação da radiografia com tomografia linear ou TC, como já foi mencionado.

Como auxílio ao reconhecimento de anormalidades na incidência AP da pelve e do quadril, Judet, Judet e Letournel identificaram seis linhas relacionadas ao acetábulo e suas estruturas imediatamente adjacentes (Fig. 8.17). A fratura do acetábulo geralmente distorce esses marcos de referência radiográficos, permitindo que o diagnóstico seja feito em uma incidência ântero-posterior, porém uma avaliação acurada e completa da fratura exige a obtenção de incidências oblíquas (Fig. 8.18). Como foi mencionado, a incidência oblíqua anterior (interna) demonstra a coluna iliopúbica e o lábio posterior do acetábulo (ver Fig. 8.4), e a incidência oblíqua posterior (externa) exibe a coluna ilioisquiática e a margem anterior do acetábulo (ver Fig. 8.5). Estas incidên-

Fig. 8.21 TC de fratura do acetábulo. Em conseqüência de acidente automobilístico, uma mulher de 30 anos de idade sofreu uma lesão que foi diagnosticada nas incidências padronizadas como uma fratura do teto do acetábulo. (A) A radiografia da incidência oblíqua posterior mostra que a fratura é cominutiva. A TC foi realizada e os cortes (B), (C) e (D) mostram a distribuição topográfica dos vários fragmentos intra-articulares e evidências de subluxação ínfero-lateral da cabeça do fêmur — informação importante não apreciada nas incidências padronizadas.

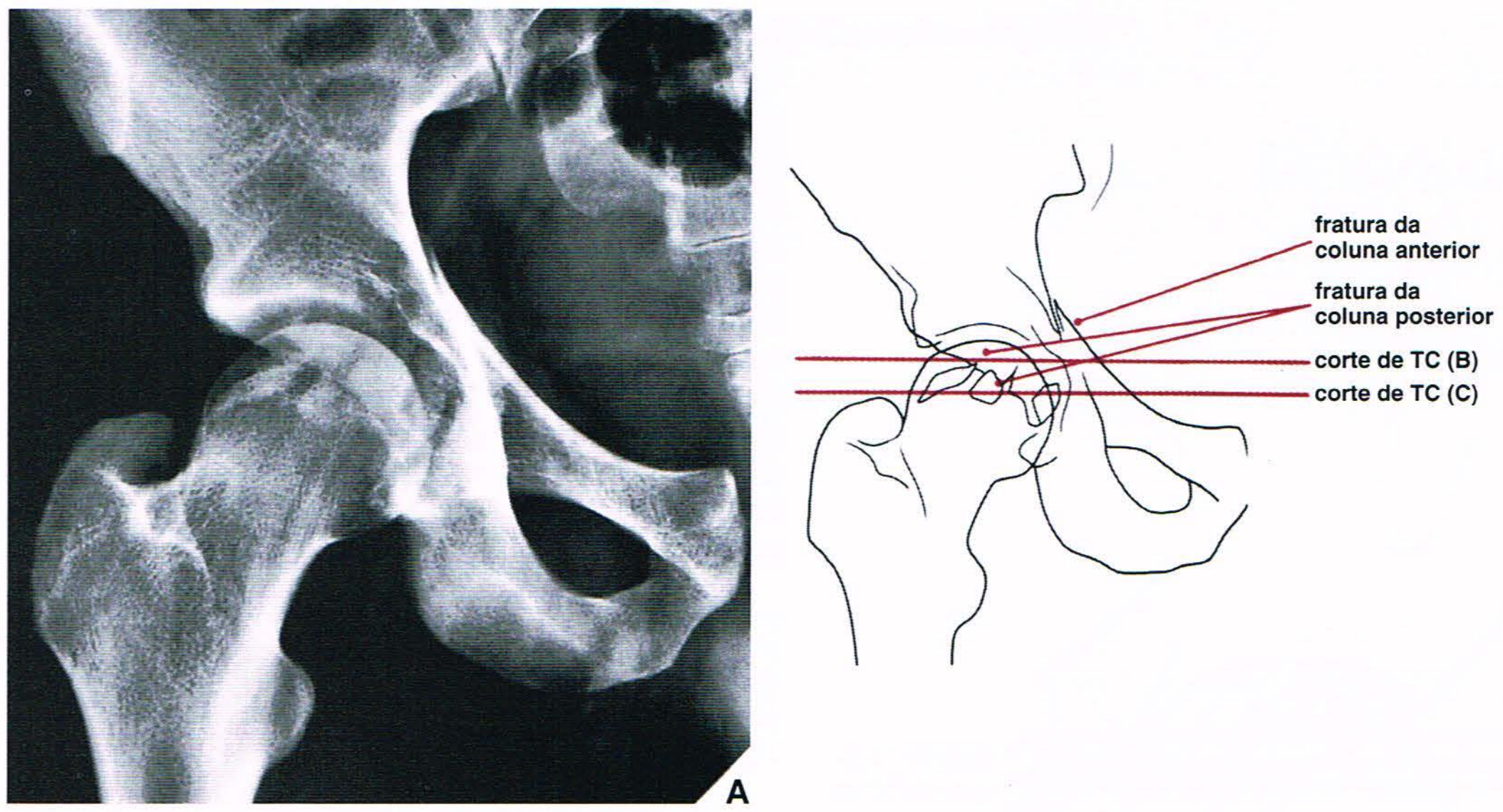

Fig. 8.22 TC de fratura do acetábulo. Um homem de 22 anos de idade sofreu lesão causada pelo painel durante acidente automobilístico. **(A)** A incidência AP do quadril mostra fraturas das colunas anterior e posterior. **(B)**, **(C)** Na TC, a demonstração da extensão exata das linhas de fratura e as relações espaciais entre os fragmentos fornecem informações cruciais para o cirurgião ortopédico no planejamento da redução aberta e da fixação interna.

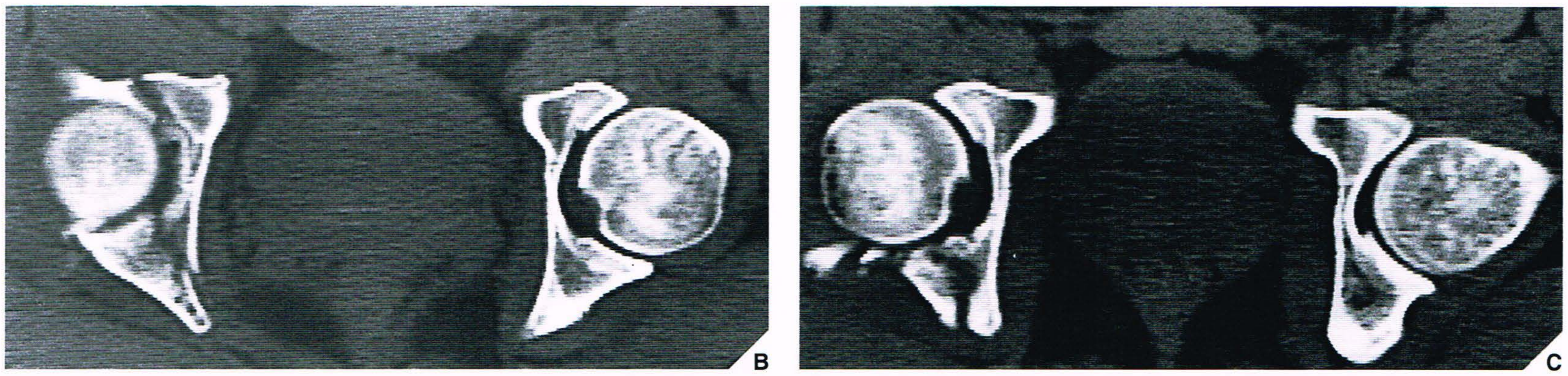

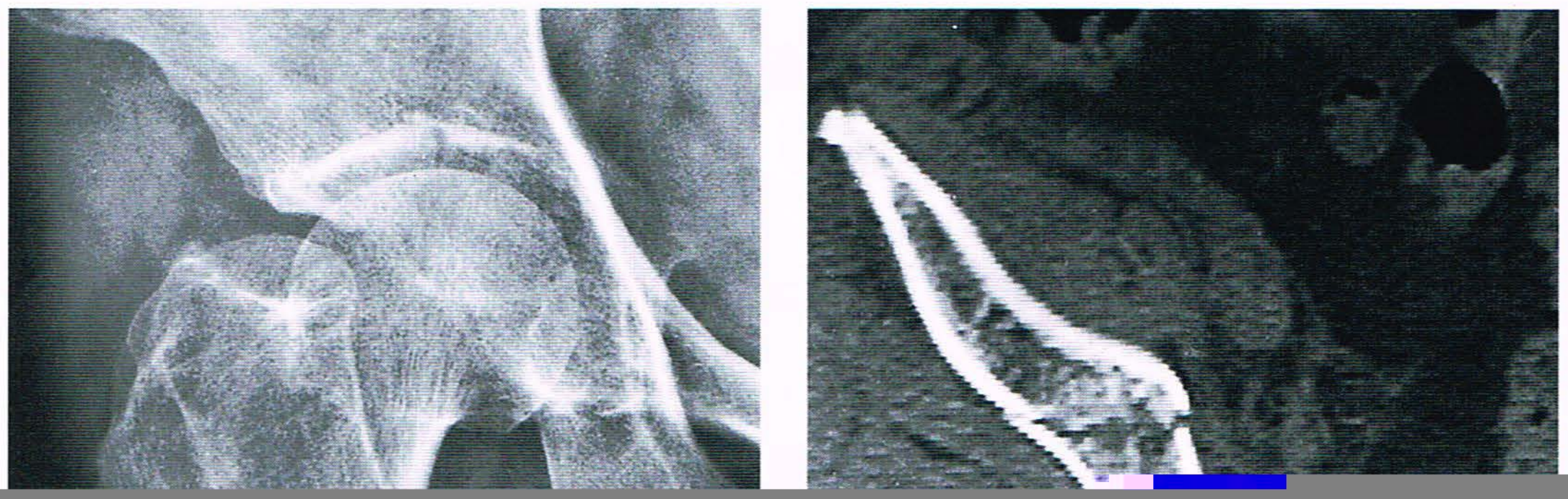

Fig. 8.23 TC de fratura do acetábulo. Após queda na rua, um homem de 63 anos de idade apresentou desconforto enquanto deambulava. **(A)** Incidência AP padronizada do quadril direito mostra uma linha radiotransparente no teto do acetábulo, porém sem outros achados indicativos de anormalidade. Outras incidências da pelve não foram obtidas porque o paciente se recusou. Com seu consentimento no dia seguinte, cortes múltiplos de TC **(B)**, **(C)** e **(D)** foram obtidos, confirmando-se a fratura do teto do acetábulo. Além disso, tais cortes revelaram fraturas completamente insuspeitadas da coluna anterior e do

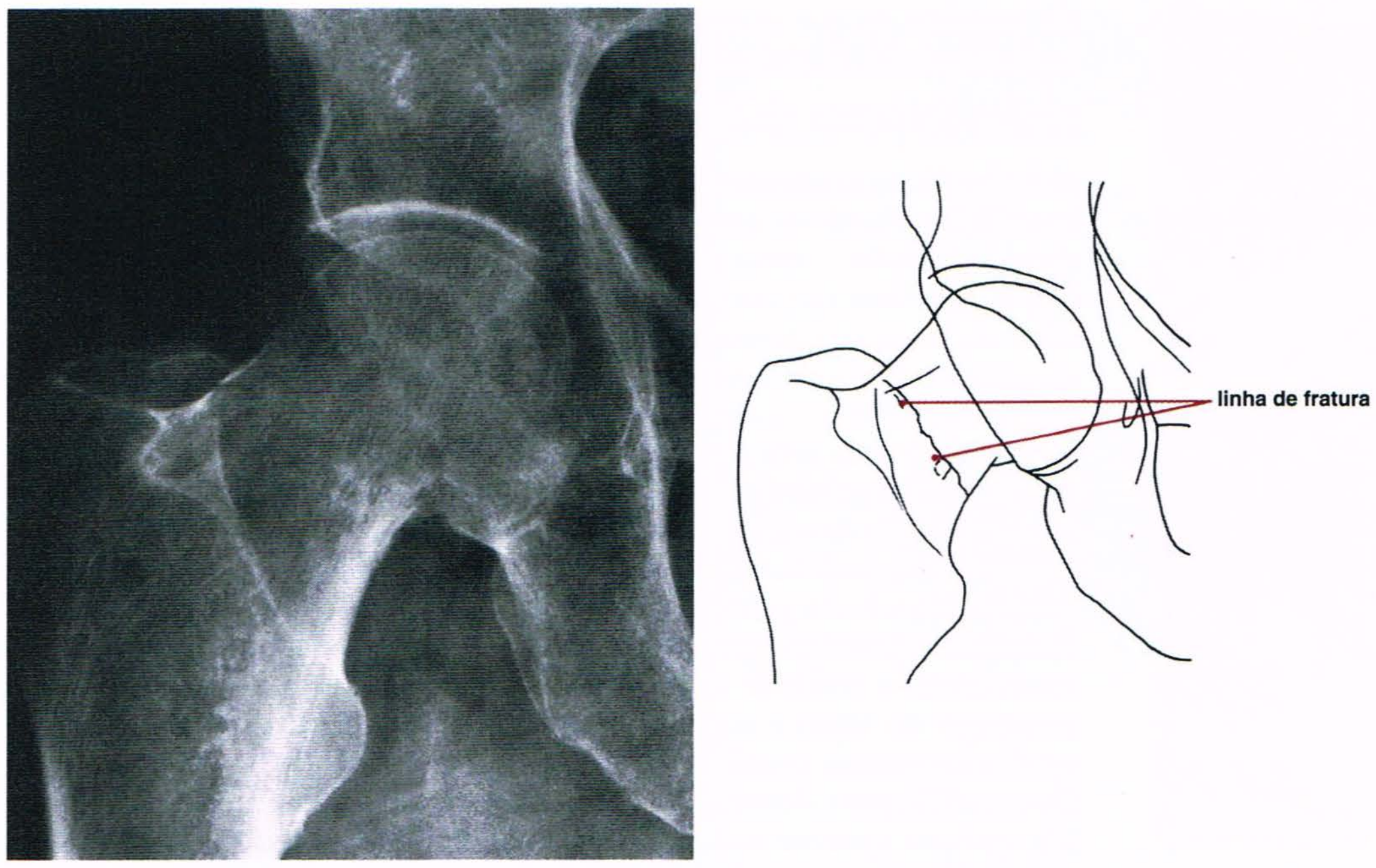

Fig. 8.26 Fratura mesocervical. Ao cair no banheiro, uma mulher de 83 anos de idade sofreu uma fratura mesocervical típica sem deslocamento do colo do fêmur, como é mostrado nesta incidência AP.

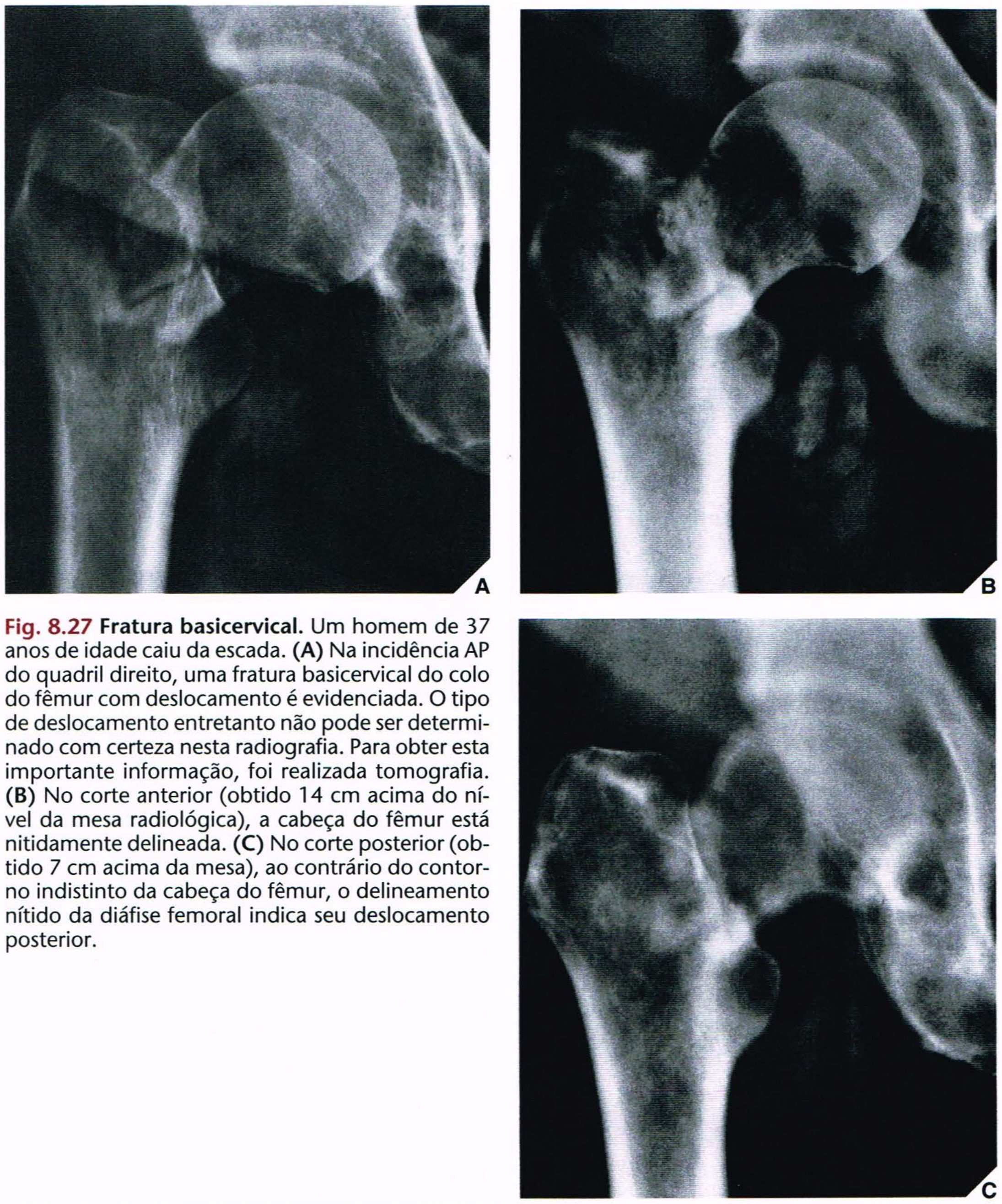

Fig. 8.27 Fratura basicervical. Um homem de 37 anos de idade caiu da escada. **(A)** Na incidência AP do quadril direito, uma fratura basicervical do colo do fêmur com deslocamento é evidenciada. O tipo de deslocamento entretanto não pode ser determinado com certeza nesta radiografia. Para obter esta importante informação, foi realizada tomografia. **(B)** No corte anterior (obtido 14 cm acima do nível da mesa radiológica), a cabeça do fêmur está nitidamente delineada. **(C)** No corte posterior (obtido 7 cm acima da mesa), ao contrário do contorno indistinto da cabeça do fêmur, o delineamento nítido da diáfise femoral indica seu deslocamento posterior.

Porção Proximal do Fêmur

Lesão da Porção Proximal do Fêmur

Fraturas da Porção Proximal do Fêmur

Quando há suspeita de fratura na porção proximal do fêmur, o exame radiográfico padronizado deve incluir pelo menos duas incidências: ântero-posterior e lateral em rã do quadril (ver Figs. 8.1 e 8.6); a radiografia lateral inguinal do quadril também é freqüentemente necessária (ver Fig. 8.7). Para a maioria das fraturas sem e com deslocamento, entretanto, uma única incidência ântero-posterior do quadril pode ser suficiente (Fig. 8.26). Nos casos de fraturas sutis ou impactadas, a tomografia pode ser necessária e é particularmente útil para determinar o tipo e o grau de deslocamento (Fig. 8.27). A cintigrafia óssea também pode ser necessária em casos questionáveis (ver Fig. 4.8B).

Tradicionalmente, as fraturas da porção proximal do fêmur (denominadas fraturas do quadril) são divididas em dois grupos: (a) *fraturas intracapsulares* envolvendo a cabeça ou o colo do fêmur, que podem ser capitais, subcapitais, transcervicais ou basicervicais, e (b) *fraturas extracapsulares* envolvendo os trocanteres, que podem ser intertrocantéricas ou subtrocantéricas (Fig. 8.28). A importância desta distinção baseia-se na maior incidência de complicações pós-traumáticas após fratura intracapsular da porção superior do fêmur. A complicação mais comum, osteonecrose (necrose isquêmica ou avascular), ocorre em 15% a 35% dos pacientes que sofrem fraturas intracapsulares, porém a percentagem varia de acordo com os estudos relatados.

A razão da alta incidência do desenvolvimento de osteonecrose após fratura do colo do fêmur repousa na natureza do suprimento sangüíneo para a porção proximal do fêmur. A cápsula da articulação do quadril surge do acetábulo e se fixa à face anterior do fêmur ao longo da linha intertrocantérica na base do colo femoral. Posteriormente, a cápsula envolve a cabeça do fêmur e os dois terços proximais do colo. A maior parte do suprimento sangüíneo para a cabeça do fêmur é derivada das artérias femorais circunflexas, que formam um anel na base do colo, enviando ramos que ascendem por sob a cápsula ao longo do colo femoral até a cabeça do fêmur. Apenas uma porção muito pequena da cabeça do fêmur é suprida por artérias no ligamento redondo (ligamento da cabeça do fêmur) (Fig. 8.29). Devido a esta configuração vascular, as fraturas intracapsulares tendem a romper os vasos, interrompendo o suprimento sangüíneo e, por fim, levando à osteonecrose. Entretanto, a região trocantérica é extracapsular e recebe um excelente su-

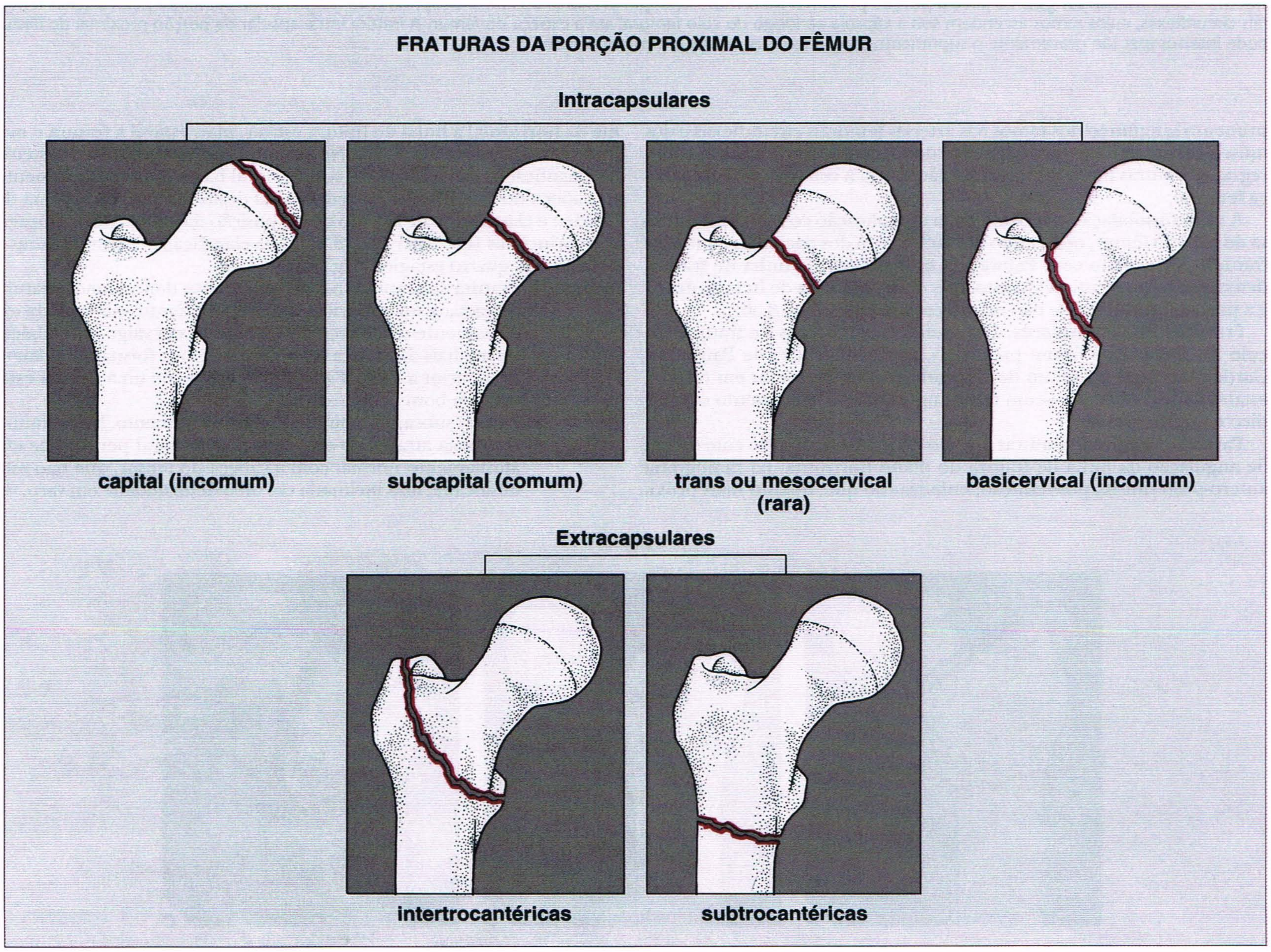

Fig. 8.28 Fraturas da porção proximal do fêmur. As fraturas da porção proximal do fêmur são tradicionalmente classificadas como intracapsulares e extracapsulares.

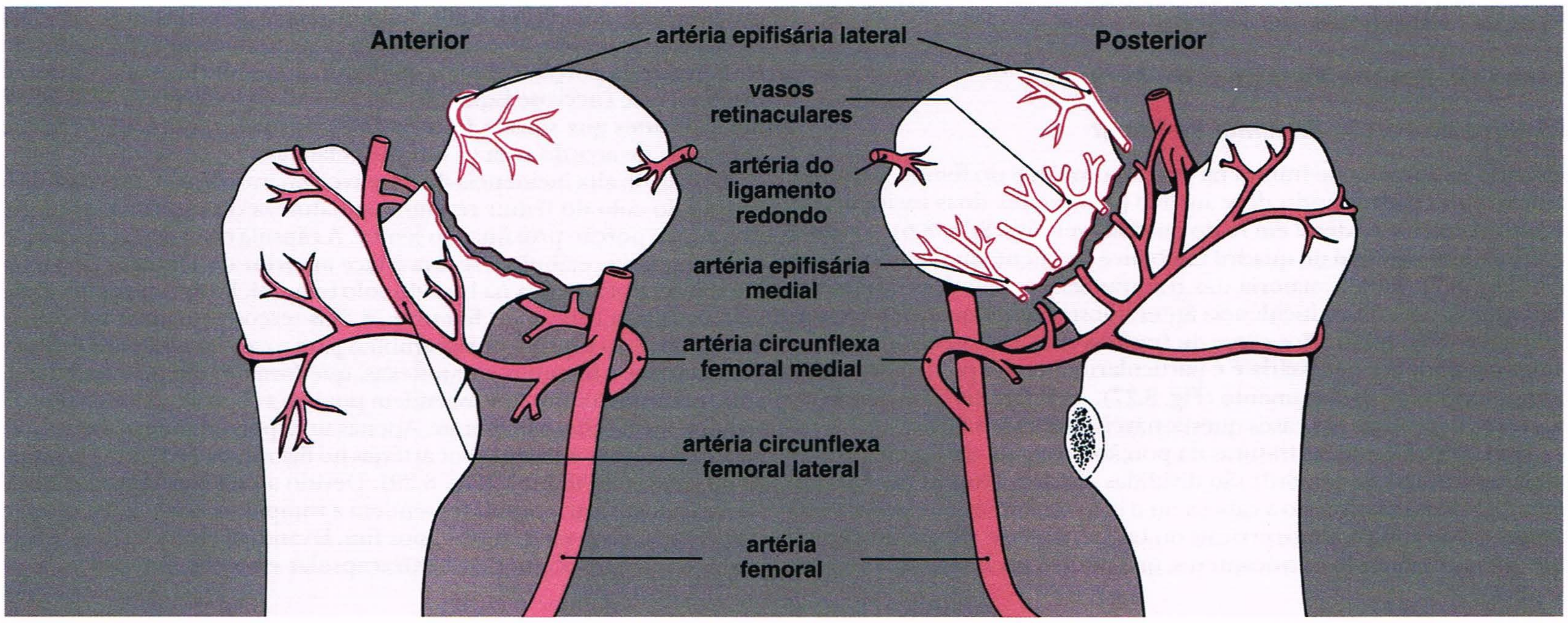

Fig. 8.29 Suprimento sangüíneo para a porção proximal do fêmur. A porção proximal do fêmur é suprida com sangue principalmente pelas artérias femorais circunflexas, cujos ramos ascendem sob a cápsula ao longo do colo femoral até a cabeça do fêmur. A fratura intracapsular da porção proximal do fêmur pode interromper tão gravemente o suprimento sangüíneo que resulta em osteonecrose.

primento sangüíneo dos ramos das artérias femorais circunflexas e dos músculos que se fixam em torno dos dois trocanteres. Portanto, como regra, as fraturas intertrocantéricas não levam à osteonecrose da cabeça femoral.

A não-consolidação também é uma complicação comum após fratura do colo do fêmur, ocorrendo em 10% a 44% dos pacientes com estas fraturas. De acordo com Pauwels, a obliqüidade da linha de fratura determina o prognóstico. Quanto mais oblíqua a linha de fratura, maior é a probabilidade de que não ocorra consolidação (Fig. 8.30).

Fraturas Intracapsulares. Das muitas classificações de fraturas do colo do fêmur que foram propostas, as classificações de Pauwels e Garden são úteis do ponto de vista prático porque levam em conta a estabilidade da fratura — um fator importante no tratamento ortopédico e no prognóstico.

Pauwels classifica as fraturas do colo do fêmur de acordo com o grau de angulação da linha de fratura do plano horizontal na radiografia ântero-posterior na pós-redução, enfatizando que, quanto mais próxima da horizontal a linha de fratura estiver, mais estável a fratura e melhor o prognóstico (Fig. 8.30). No entanto, Garden propôs um sistema de classificação das fraturas do colo femoral baseado no deslocamento da cabeça do fêmur antes da redução. O deslocamento no sistema de Garden é classificado de acordo com a posição das trabéculas compressivas principais (mediais) (Fig. 8.31). Sua classificação destas fraturas é dividida em quatro estágios (Fig. 8.32):

Estágio I Fratura subcapital incompleta. Nesta denominada fratura impactada ou abduzida, a diáfise do fêmur está rodada externamente e a cabeça do fêmur está em valgo. As trabéculas mediais da cabeça e do colo do fêmur formam um ângulo superior a 180° (Fig. 8.33). Trata-se de uma fratura estável com bom prognóstico.

Estágio II Fratura subcapital completa sem deslocamento. Nesta fratura completa através do colo, a diáfise femoral permanece em alinhamento normal com a cabeça do fêmur, que não está deslocada, mas inclinada em uma deformidade em varo, de



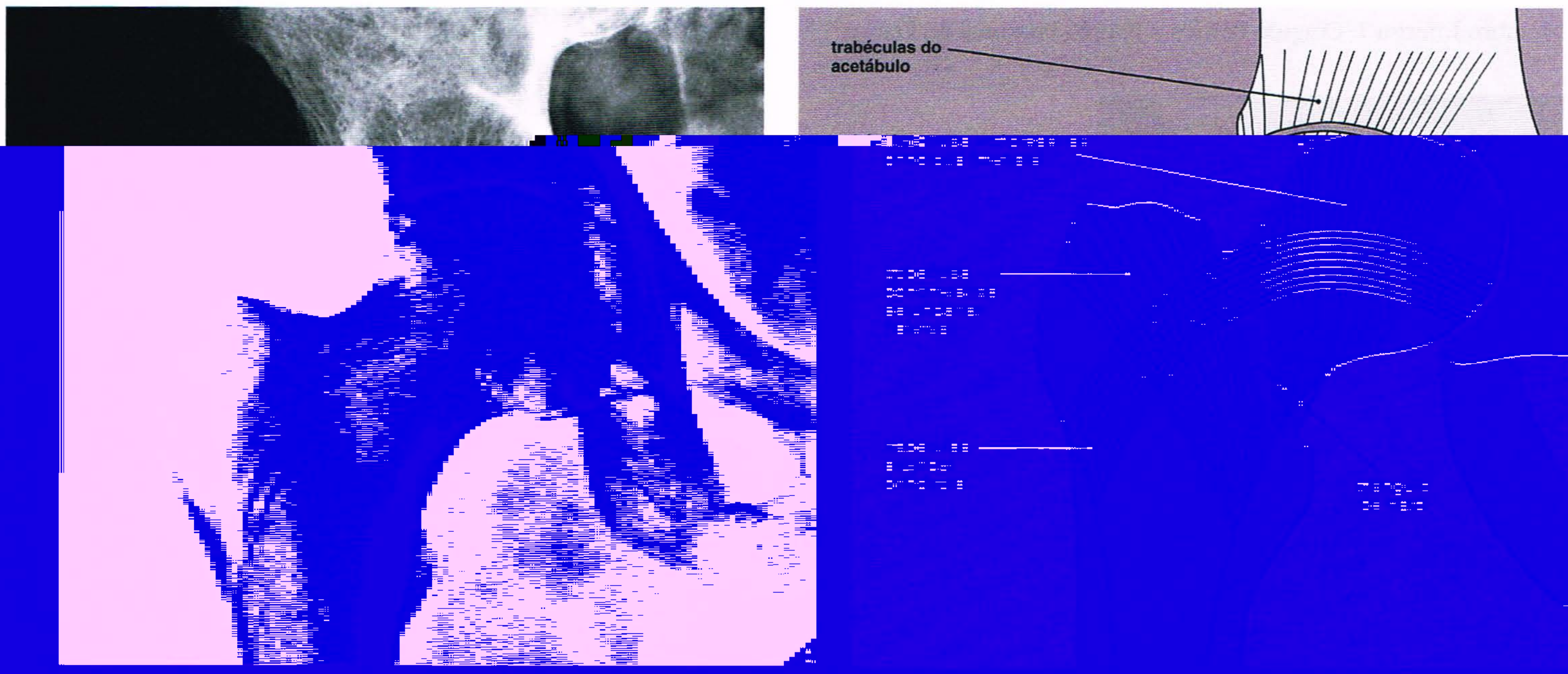

Fig. 8.31



Fig. 8.32

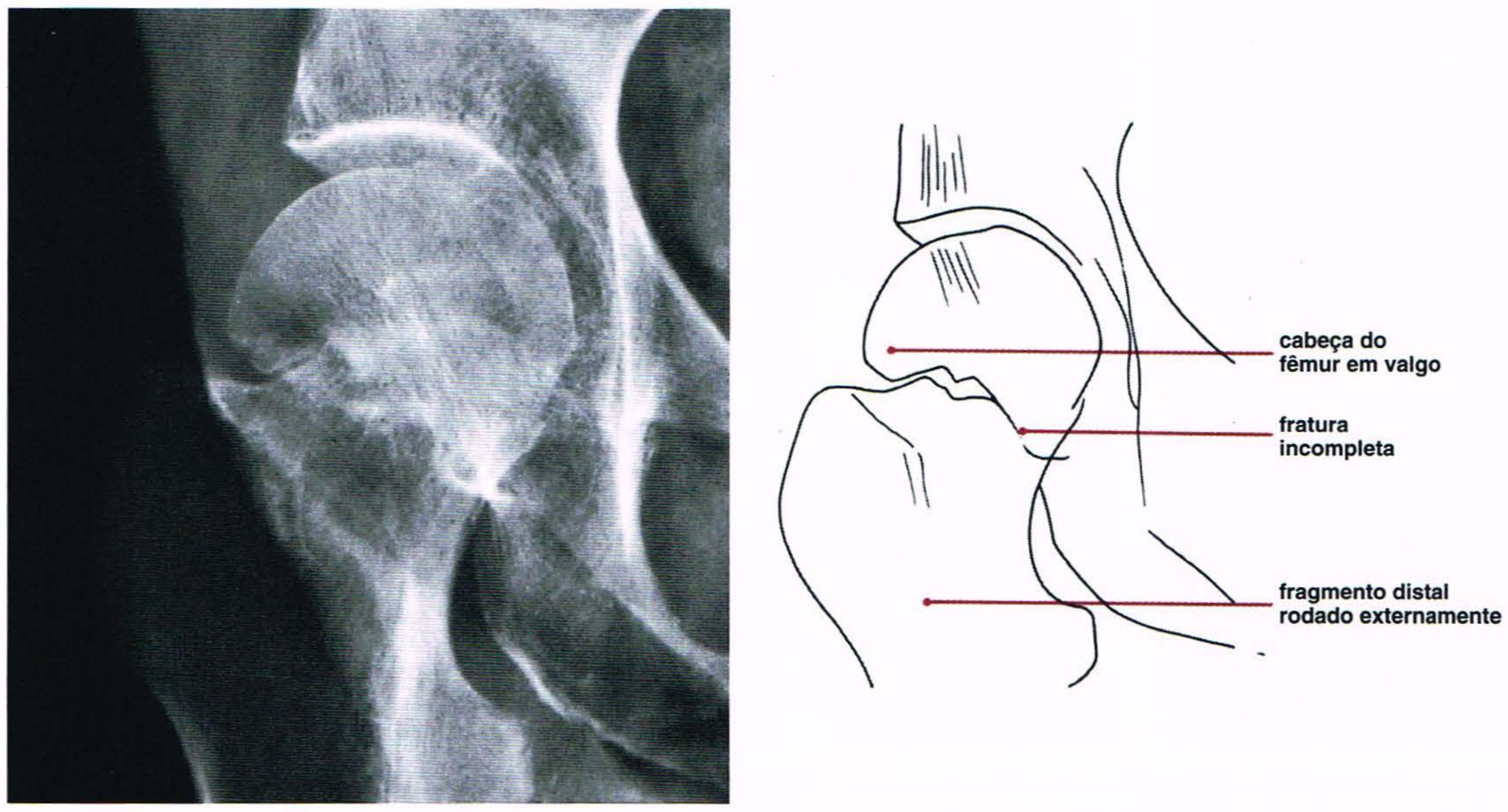

Fig. 8.33 Fratura subcapital. Após queda da própria altura, uma mulher de 72 anos de idade sofreu fratura do colo do fêmur direito. A incidência AP demostra uma fratura subcapital que parece estar impactada. A cabeça do fêmur está em valgo, o fragmento distal está rodado externamente e as trabéculas mediais da cabeça e do colo do fêmur formam um ângulo superior a 180°. Estes aspectos caracterizam fratura de Garden de estágio I.

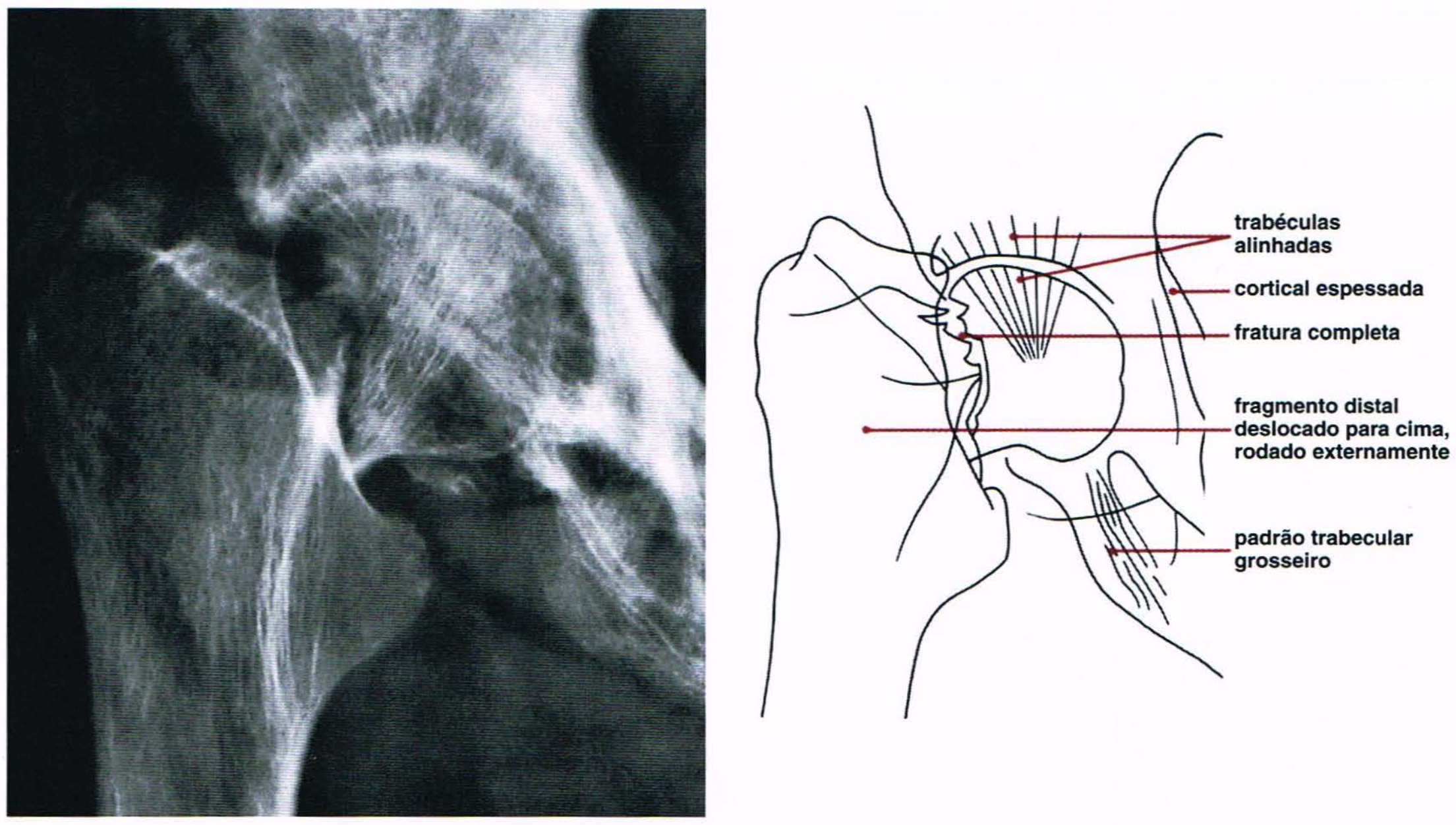

Fig. 8.34 Fratura subcapital. Após queda em plataforma do metrô, uma mulher de 77 anos de idade sofreu fratura do colo do fêmur direito. A incidência AP do quadril mostra uma fratura subcapital completa com deslocamento total. A cabeça, que está separada do colo, encontra-se em sua posição normal no acetábulo. Observe o alinhamento das trabéculas na cabeça e no acetábulo. A diáfise femoral está deslocada para cima e rodada externamente. Estas características identificam esta lesão como fratura de Garden de estágio IV. Em um achado incidental, observe o espessamento da cortical e o padrão trabecular grosseiro característico da doença de Paget.

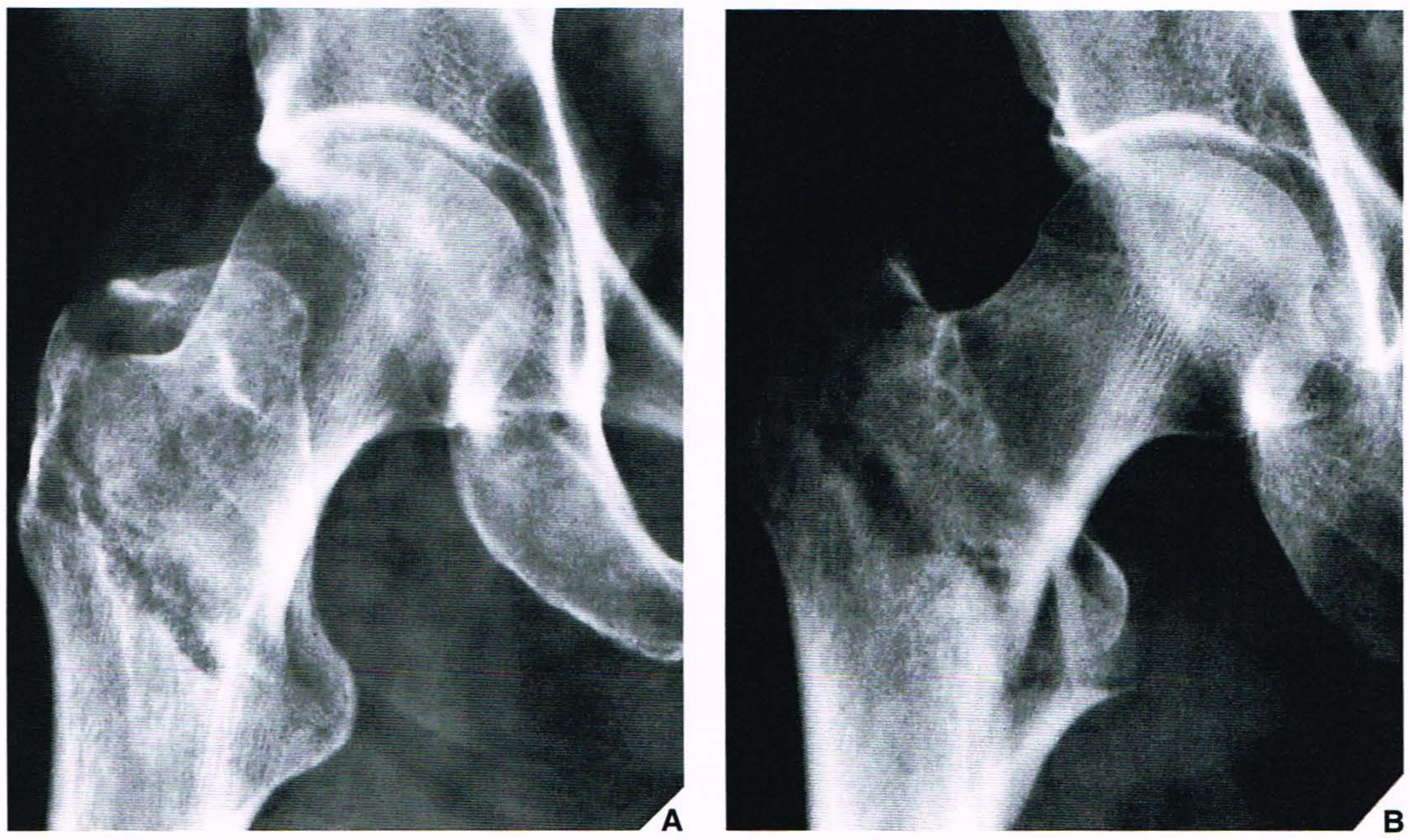

Fig. 8.35 Fratura intertrocantérica. (A) Incidência AP do quadril direito demonstra fratura intertrocantérica em três partes, cominutiva, que pode ser classificada como fratura de Boyd-Griffin do tipo II. **(B)** Incidência AP do quadril direito mostra fratura intertrocantérica em várias partes, cominutiva, associada a um componente subtrocantérico, que pode ser classificada como fratura de Boyd-Griffin do tipo III. (Para a classificação de Boyd-Griffin das fraturas intertrocantéricas, ver Fig. 8.37.)

forma que suas trabéculas mediais não se alinham com as da pelve. As trabéculas mediais da cabeça formam um ângulo de aproximadamente 160° com as do colo do fêmur. Esta também é uma fratura estável com um bom prognóstico.

Estágio III Fratura subcapital completa com deslocamento parcial. Nesta categoria, a diáfise do fêmur está rodada externamente. A cabeça do fêmur está rodada medialmente, abduzida e inclinada em uma deformidade em varo. As trabéculas mediais da cabeça estão fora de alinhamento com as da pelve. Geralmente, esta fratura é instável, porém pode ser convertida em uma fratura estável por redução apropriada. O prognóstico não é tão bom como os das fraturas de estágio I e estágio II.

Estágio IV Fratura subcapital completa com deslocamento completo. Neste tipo, a diáfise femoral, além de estar rodada anteriormente, está deslocada para cima e situa-se anteriormente à cabeça do fêmur. Embora a cabeça esteja completamente separada da diáfise, permanece em sua posição normal no acetábulo. As trabéculas mediais estão em alinhamento com as da pelve (Fig. 8.34). Esta é uma fratura com prognóstico ruim.

A classificação das fraturas do colo do fêmur tem importante valor prognóstico. No acompanhamento de 80 pacientes durante 1 ano, Garden encontrou a consolidação completa em todas as fraturas graduadas em estágios I e II, em 93% das fraturas de estágio III e em apenas 57% das fraturas de estágio IV. A osteonecrose ocorreu em apenas 8% das fraturas sem deslocamento de estágio I ou estágio II, porém em 30% das fraturas com deslocamento de estágio III ou IV.

Fraturas Extracapsulares. Freqüentemente resultando de lesão direta após queda, as fraturas extracapsulares ocorrem em um grupo etário até mesmo mais avançado do que as fraturas intracapsulares. A maioria dessas fraturas é intertrocantérica, com a linha de fratura principal estendendo-se do trocanter maior ao trocanter menor, e geralmente são cominutivas. O diagnóstico radiográfico geralmente pode ser feito com uma única incidência ântero-posterior do quadril (Fig. 8.35). Raramente, a linha de fratura pode estar oculta, demandando incidências oblíquas ou até mesmo tomografia para que possa ser demonstrada.

Como já foi mencionado, as fraturas extracapsulares da porção proximal do fêmur, para as quais diversas classificações foram desenvolvidas, podem geralmente ser divididas em dois subgrupos principais: intertrocantéricas e subtrocantéricas. As fraturas intertrocantéricas podem ainda ser subdivididas de acordo com o número de fragmentos ou extensão da linha de fratura. Foi proposta uma classificação simples destas fraturas que considera o número de fragmentos (Fig. 8.36). A fratura em duas partes neste sistema é estável, enquanto as fraturas de quatro partes ou de partes múltiplas são instáveis. Boyd e Griffin propuse-

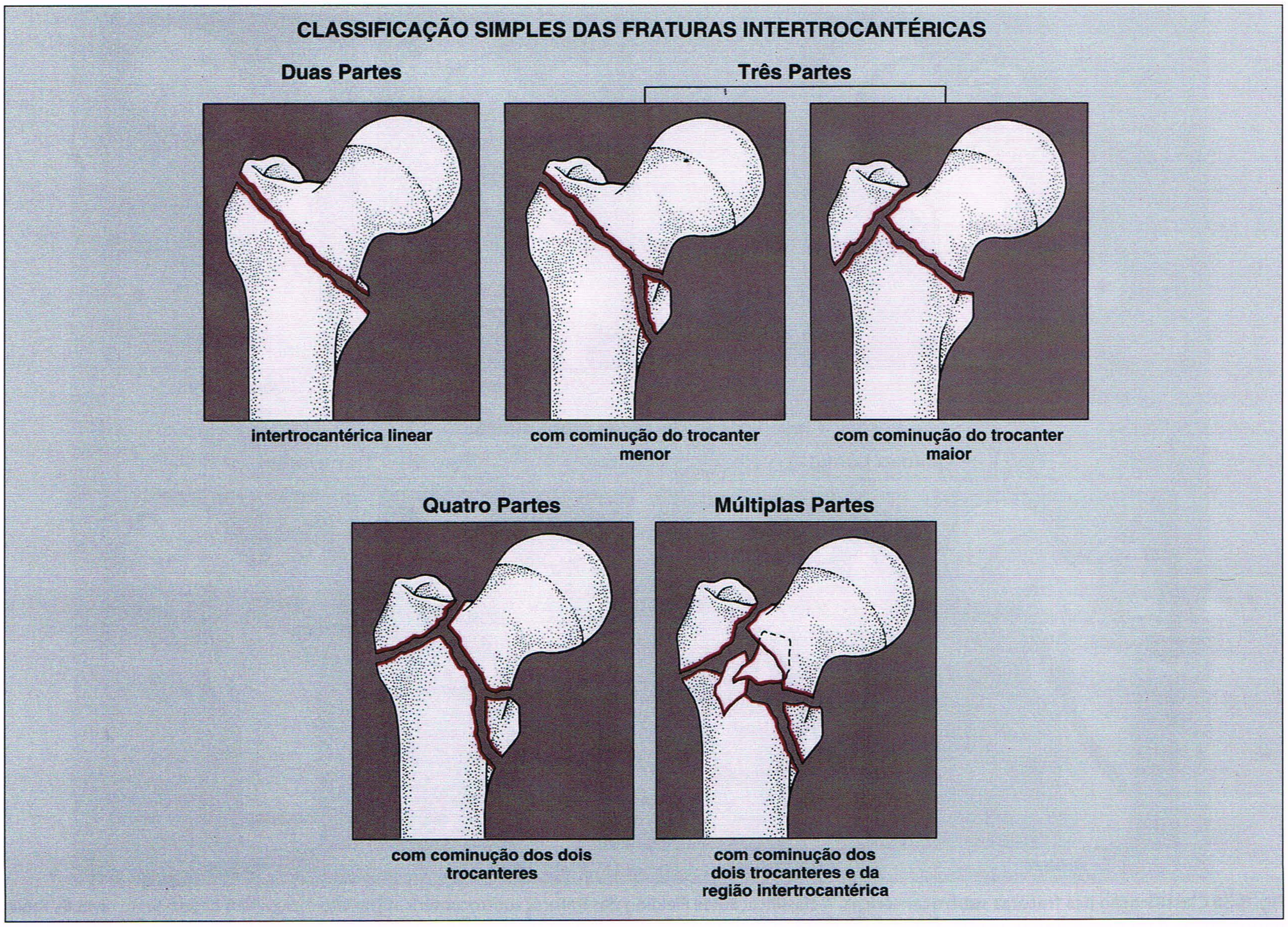

Fig. 8.36 Classificação das fraturas intertrocantéricas. A classificação simples das fraturas intertrocantéricas baseia-se no número de fragmentos ósseos.

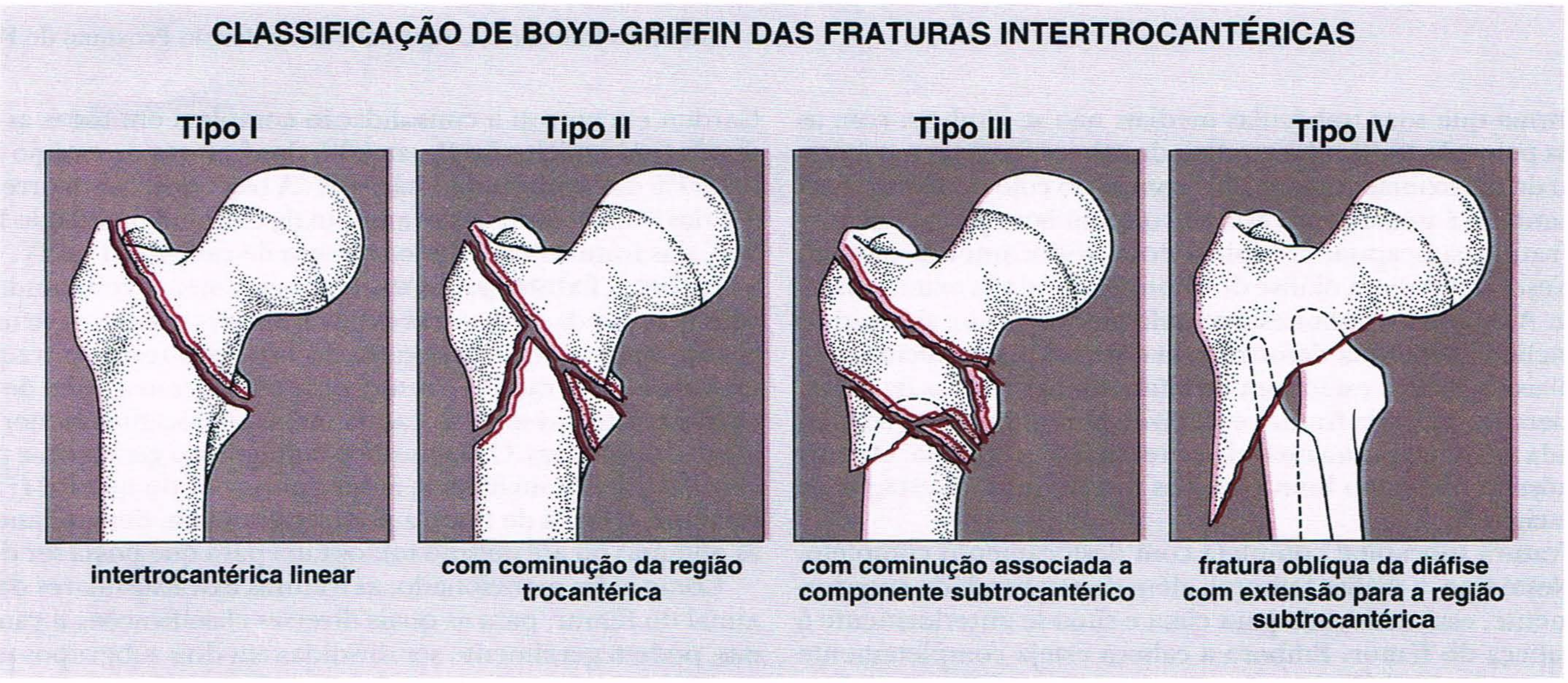

Fig. 8.37 Classificação de Boyd-Griffin das fraturas intertrocantéricas. Esta classificação é baseada na existência ou não de cominução e do envolvimento da região subtrocantérica. (Modificado de Boyd HB, Griffin LL, 1949, com permissão.)

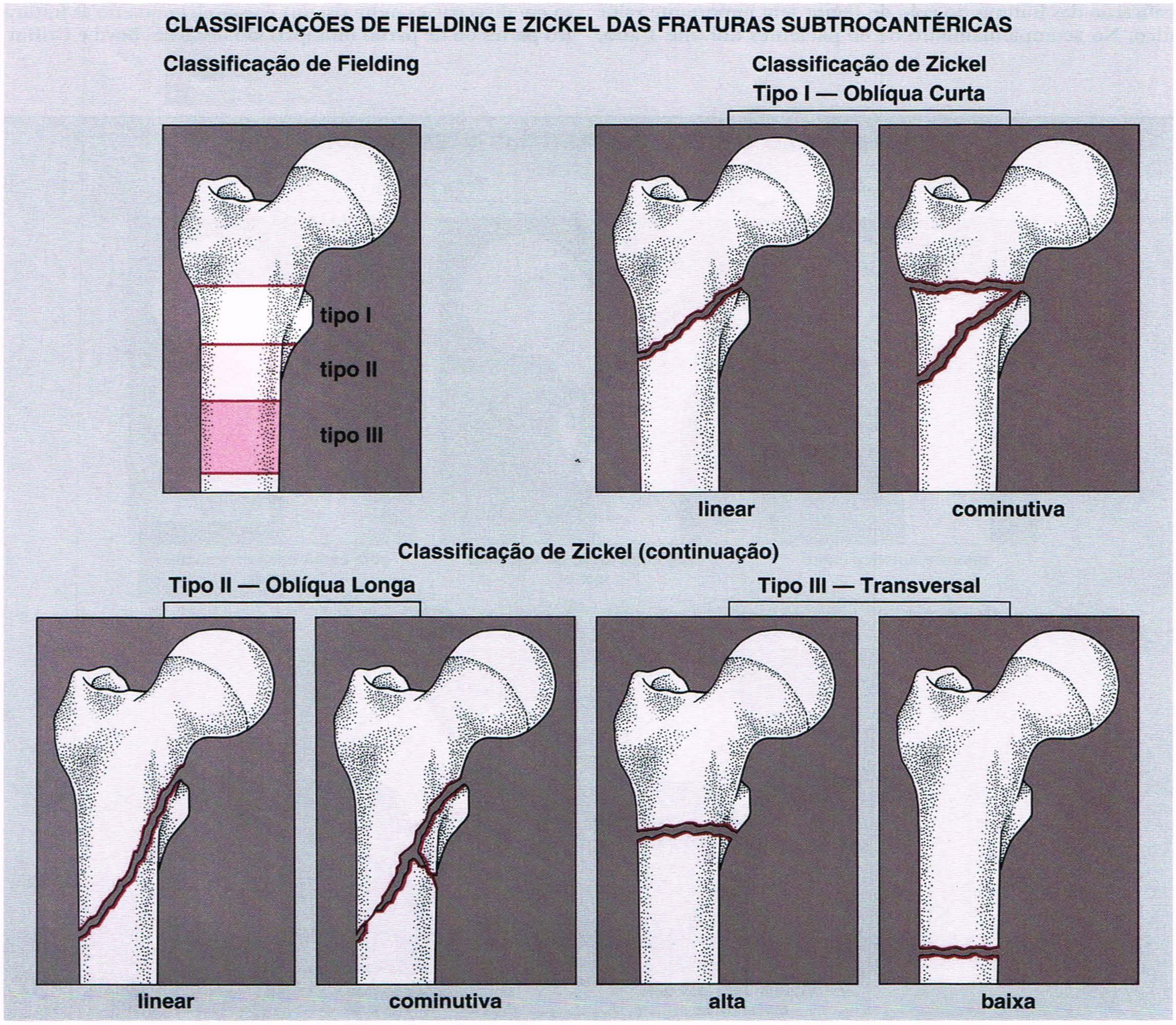

Fig. 8.38 Classificação das fraturas subtrocantéricas. A classificação de Fielding das fraturas subtrocantéricas (*no alto à esquerda*) baseia-se no nível da região subtrocantérica no qual a fratura ocorre. Fraturas do tipo I, o mais comum, ocorrem ao nível do trocanter menor; do tipo II, na região 2,5 cm abaixo do trocanter menor; e do tipo III, o menos comum, ocorrem na região compreendida entre 2,5 cm a 5 cm abaixo do trocanter menor. A classificação de Zickel das fraturas subtrocantéricas leva em consideração o nível e obliqüidade da linha de fratura bem como a presença ou ausência de cominução. (Modificado de Fielding JW, 1973; Zickel RE, 1976, com permissão.)

Fig. 8.39 Luxação anterior do quadril. Um homem de 19 anos sofreu luxação anterior do quadril. Observe nesta incidência AP a posição típica da cabeça do fêmur, que se situa inferior e medialmente ao acetábulo.

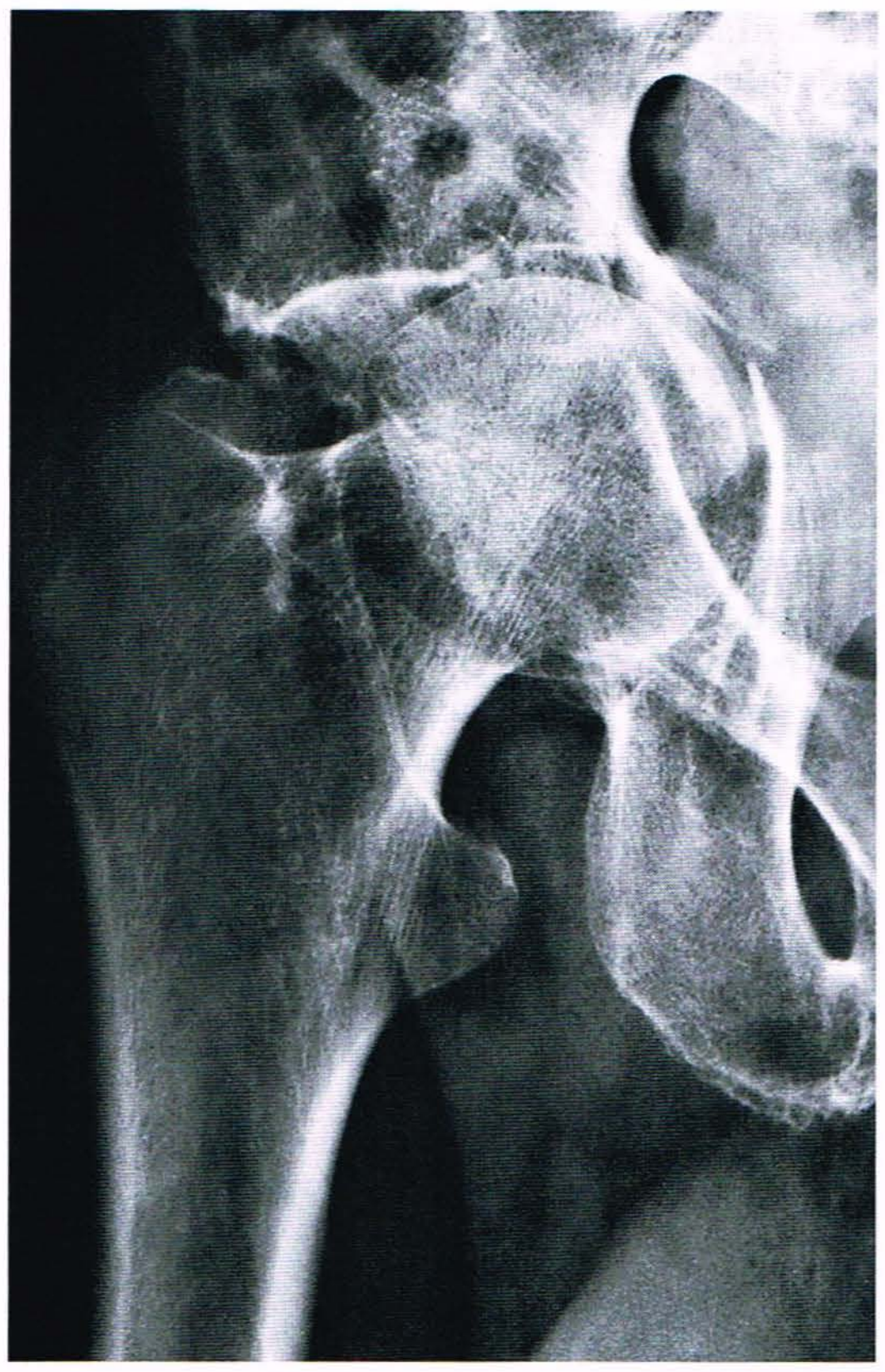

Fig. 8.41 Luxação central do quadril. Em um passeio de bicicleta, um homem de 43 anos de idade foi atropelado por um caminhão. Incidência AP do quadril direito mostra luxação central típica no quadril associada a uma fratura cominutiva da parede acetabular medial. Observe a protrusão da cabeça do fêmur dentro da cavidade pélvica.

ram uma classificação de fraturas intertrocantéricas de acordo com a presença ou ausência de cominução e envolvimento da região subtrocantérica (Fig. 8.37). A cominução das corticais posterior e medial tem importante valor prognóstico. Se cominutiva, a fratura é instável e pode exigir osteotomia do deslocamento, um procedimento importante sobretudo no tratamento das fraturas em quatro partes quando os dois trocanteres estão envolvidos. Se a fratura não for cominutiva, então é estável e o tratamento envolve fixação com um parafuso de compressão.

As fraturas subtrocantéricas foram classificadas por Fielding de acordo com o nível da linha de fratura e por Zickel de acordo com o seu nível, obliqüidade e cominução (Fig. 8.38). Um fato importante sobre as fraturas subtrocantéricas é seu curso relativamente benigno causado pelo bom suprimento de sangue e circulação colateral adequada a esta região do fêmur. A ocorrência de osteonecrose na cabeça do fêmur e a incidência de não-consolidação como resultado de fraturas intertrocantéricas e subtrocantéricas são muito baixas. A única complicação grave a ser vigiada é a infecção pós-operatória.

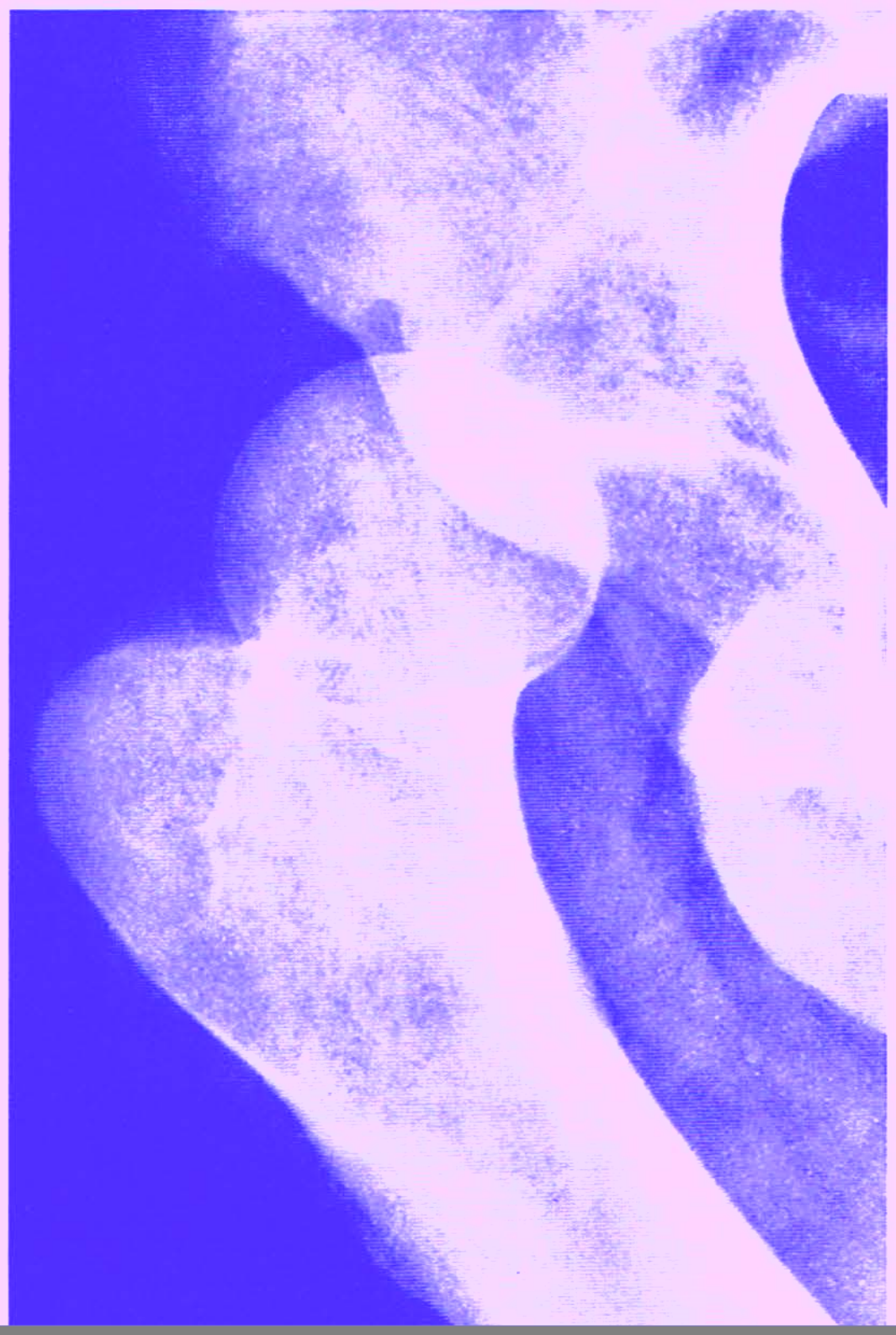

Luxações da Articulação do Quadril

A luxação traumática da cabeça do fêmur é uma lesão incomum resultante de uma força de alta energia e freqüentemente acompanhada por outras lesões significativas. A lesão é causada por uma força axial substancial, como o joelho atingindo o painel em um acidente com veículo automotor.

Geralmente, as luxações na articulação do quadril podem ser classificadas como anterior, posterior ou central (medial). A posição do quadril no momento do impacto determina a direção da luxação: flexão, adução e rotação interna do quadril resultam em luxação posterior, e abdução e rotação externa do quadril provocam luxação anterior. A luxação posterior da cabeça do fêmur é muito mais comum do que a luxação anterior, que constitui apenas 5% a 18% de todas as luxações do quadril. Também é mais freqüentemente associada a fraturas, en-

pode predispor a luxação anterior traumática do quadril. As luxações são prontamente identificáveis nas radiografias do quadril na incidência ântero-posterior. Na *luxação anterior*, que representa apenas 13% de todas as luxações do quadril, a cabeça do fêmur está deslocada para a região do obturador, púbis ou ílio. Na incidência ântero-posterior, o fêmur está abduzido e rodado externamente, e a cabeça femoral repousa medial e inferiormente ao acetábulo (Fig. 8.39). Na *luxação posterior*, que é o tipo mais comum de luxação, a incidência ântero-posterior revela rotação interna e adução do fêmur, enquanto a cabeça do fêmur repousa lateral e superiormente ao acetábulo (Fig. 8.40). A *luxação central* (ou *protrusão central*) sempre está associada a uma fratura do acetábulo, com

acompanham as luxações anterior e posterior traumáticas do quadril (ver Figs. 4.83 e 4.84). Também é útil para detectar contusões ósseas, que ocorrem comumente nos dois tipos de luxação, bem como seqüelas menos comuns de luxação aguda do quadril, incluindo infração cortical, fratura osteocondral e ruptura do lábio do acetábulo. Também pode ser útil para identificar interposição de tecidos moles no espaço articular. A real importância de se realizar RM após luxação do quadril é para identificar possíveis complicações como osteonecrose da cabeça femoral.

As luxações traumáticas do quadril são tratadas com redução fechada imediata, preferencialmente 6 horas após a lesão. Esta atenção é necessária para reduzir o risco de osteonecrose, uma das duas compli-

[2] A classificação de Garden das fraturas intracapsulares do colo do fêmur tem valor prático na determinação da estabilidade e do prognóstico.
[3] A classificação de Boyd-Griffin das fraturas intertrocantéricas de acordo com a existência ou não de cominução e envolvimento da região subtrocantérica tem valor prognóstico importante e serve como um guia para o tratamento cirúrgico.
[4] As fraturas subtrocantéricas são classificadas por:
- Fielding, de acordo com o nível da linha de fratura
- Zickel, de acordo com o nível, obliqüidade e cominução da fratura

[5] A RM é a modalidade ideal para detectar e avaliar alterações iniciais de osteonecrose pós-traumática da cabeça do fêmur.

Luxações na Articulação do Quadril

[1] As luxações na articulação do quadril são classificadas em anterior, posterior e central (medial).
[2] As luxações posteriores são mais comuns e freqüentemente estão associadas a fraturas envolvendo a margem acetabular posterior.
[3] As luxações anteriores são raras. Na incidência ântero-posterior, o fêmur está abduzido e rodado externamente, e a cabeça do fêmur situa-se medial e inferiormente ao acetábulo.

LEITURAS SUGERIDAS

Aliabadi P, Baker ND, Jaramillo D. Hip arthrography, aspiration, block, and bursography. *Radiol Clin North Am* 1998;36:673–690.
Allard JC, Porter G, Ryerson RW. Occult posttraumatic avascular necrosis of hip revealed by MRI. *Magn Reson Imaging* 1992;10:155–159.
Blundell CM, Parker MJ, Pryor GA, Hopkinson-Woolley J, Bhonsle SS. Assessment of the AO classification of intracapsular fractures of the proximal femur. *J Bone Joint Surg [Br]* 1998;80B:679–683.
Boyd HB, Griffin LL. Classification and treatment of trochanteric fractures. *Arch Surg* 1949;58:853–866.
Brandser E, Marsh JL. Acetabular fractures: easier classification with a systematic approach. *AJR Am J Roentgenol* 1998;171:1217–1228.
Brandser EA, El-Khoury GY, Marsh JL. Acetabular fractures: a systematic approach to classification. *Emerg Radiol* 1995;2:18–28.
Bray TJ. Acetabular fractures: classification and diagnosis. In: Chapman MW, ed. *Operative orthopedics,* vol. 1, 2nd ed. Philadelphia: JB Lippincott; 1993:539–553.
Bray TJ, Templeman DC. Fractures of the femoral neck. In: Chapman MW, ed. *Operative orthopaedics,* vol. 1, 2nd ed. Philadelphia: JB Lippincott; 1993:583–594.
Bucholz RW. The pathological anatomy of Malgaigne fracture-dislocations of the pelvis. *J Bone Joint Surg [Am]* 1981;63A:400–404.
Burgess AR, Tile M. Fractures of the pelvis. In: Rockwood CA Jr, Green DP, Bucholz RW, eds. *Fractures in adults,* vol. 2, 3rd ed. Philadelphia: JB Lippincott; 1991:1399–1479.
Burk DL, Mears DC, Kennedy WH, Cooperstein LA, Herbert DL. Three-dimensional computed tomography of acetabular fractures. *Radiology* 1985;155:183–186.
DeLee JC. Fractures and dislocations of the hip. In: Rockwood CA Jr, Green DP, Bucholz RW, eds. *Fractures in adults,* vol. 2, 3rd ed. Philadelphia: JB Lippincott; 1991:1481–1651.
Coleman BG, Kressel HY, Dalinka MK, Scheibler ML, Burk DL, Cohen EK. Radiographically negative avascular necrosis: detection with MR imaging. *Radiology* 1988;168:525–528.
Combs JA. Hip and pelvis avulsion fractures in adolescents. *Physician Sports Med* 1994;22:41–49.
Conway WF, Totty WG, McEnery KW. CT and MRI imaging of the hip. State of the art. *Radiology* 1996;198:297–307.
Cvitanic O, Henzie G, Skezas N, Lyons J. Minter J. MRI diagnosis of tears of the hip abductor tendons (gluteus medius and gluteus minimus). *AJR Am J Roentgenol* 2004;182: 137–143.
Czerny C, Hofmann S, Neuhold A, et al. Lesions of the acetabular labrum: accuracy of MR imaging and MR arthrography in detection and staging. *Radiology* 1996;200:225–230.
Czerny C, Hofmann S, Urban M, et al. MR arthrography of the adult acetabular-labral complex: correlation with surgery and anatomy. *AJR Am J Roentgenol* 1999;173:345–349.
DeSmet AA. Magnetic resonance findings in skeletal muscle tears. *Skeletal Radiol* 1993;22:479–484.
DeSmet AA, Fisher DR, Heiner JP, Keene JS. Magnetic resonance imaging of muscle tears. *Skeletal Radiol* 1990;19:283–286.
Deutsch AL, Mink JH, Waxman AD. Occult fractures of the proximal femur: MR imaging. *Radiology* 1989;170:113–116.
Dunn AW, Morris HD. Fractures and dislocations of the pelvis. *J Bone Joint Surg [Am]* 1968;50A:1639–1648.
El-Khoury GY, Daniel WW, Kathol MH. Acute and chronic avulsive injuries. *Radiol Clin North Am* 1997;35:747–766.
Ensign MR. Magnetic resonance imaging of hip disorders. *Semin Ultrasound CT MR* 1990;11:288–306.
Erb RE, Steele JR, Nance EP Jr, Edwards JR. Traumatic anterior dislocation of the hip: spectrum of plain film and CT findings. *AJR Am J Roentgenol* 1995;165:1215–1219.
Fielding JW. Subtrochanteric fractures. *Clin Orthop* 1973;92:86–99.
Fitzgerald RH. Acetabular labrum tears: diagnosis and management. *Clin Orthop* 1995;311:60–68.
Fernbach SK, Wilkinson RH. Avulsion injuries of the pelvis and proximal femur. *AJR Am J Roentgenol* 1981;137:581–584.
Garcia-Morales F, Seo GS, Chengazi V, Monu JUV. Collar osteophytes: a cause of false-positive findings in bone scans for hip fractures. *AJR Am J Roentgenol* 2003;181:191–194.
Garden RS. The structure and function of the proximal end of the femur. *J Bone Joint Surg [Br]* 1961;43B:576–589.
Garden RS. Low-angle fixation in fractures of the femoral neck. *J Bone Joint Surg [Br]* 1961;43B:647–663.
Garden RS. Reduction and fixation of subcapital fractures of the femur. *Orthop Clin North Am* 1974;5:683–712.
Ghelman B, Freiberger RH. The adult hip. In: Freiberger RH, Kaye JJ, eds. *Arthrography.* New York: Appleton-Century-Crofts; 1979:189–216.
Goldman AB. Hip arthrography in infants and children. In: Freiberger RH, Kaye JJ, eds. *Arthrography.* New York: Appleton-Century-Crofts; 1979;217–235.
Greenspan A, Norman A. The pelvic digit. *Bull Hosp Joint Dis Orthop Inst* 1984;44:72–75.
Greenspan A, Norman A. The "pelvic digit"—an unusual developmental anomaly. *Skeletal Radiol* 1982;9:118–122.
Guy RL, Butler-Manuel PA, Holder P, Brueton RN. The role of 3-D CT in the assessment of acetabular fractures. *Br J Radiol* 1992;65:384–389.
Haims A, Katz LD, Busconi B. MR arthrography of the hip. *Radiol Clin North Am* 1998;36:691–702.
Hayes CW, Balkissoon AA. Magnetic resonance imaging of the musculoskeletal system. II. The hip. *Clin Orthop* 1996;322:297–309.
Hougaard K, Thomsen PB. Traumatic posterior dislocation of the hip—prognostic factors influencing the incidence of avascular necrosis of the femoral head. *Arch Orthop Trauma Surg* 1986;106:32–35.
Hunter JC, Brandser EA, Tran KA. Pelvic and acetabular trauma. *Radiol Clin North Am* 1997;35:559–590.
Judet R, Judet J, Letournel E. Fractures of the acetabulum: classification and surgical approaches for open reduction—preliminary report. *J Bone Joint Surg [Am]* 1964; 46A:1615–1646.
Kricun ME. Fractures of the pelvis. *Orthop Clin North Am* 1990;21:573–590.
Kyle RF, Campbell SJ. Intertrochanteric fractures. In: Chapman MW, ed. *Operative orthopaedics,* vol. 1, 2nd ed. Philadelphia: JB Lippincott; 1993:595–604.
Laorr A, Greenspan A, Anderson MW, Moehring HD, McKinley T. Traumatic hip dislocation: early MRI findings. *Skeletal Radiol* 1995;24:239–245.
Letournel E. Acetabulum fractures: classification and management. *Clin Orthop* 1980;151:81–106.
Magid D, Fishman EK, Ney DR, Kuhlman JE, Frantz KM, Sponseller PD. Acetabular and pelvic fractures in the pediatric patient: value of two- and three-dimensional imaging. *J Pediatr Orthop* 1992;12:621–625.
Magid D, Fishman EK, Sponseller PD, Griffin PP. 2D and 3D computed tomography of the pediatric hip. *Radiographics* 1988;8:901–933.
Malgaigne JF. The classic-double vertical fractures of the pelvis. *Clin Orthop* 1980;151:8–11.
Martinez CR, DiPasquale TG, Helfet DL, Graham AW, Sanders RW, Ray LD. Evaluation of acetabular fractures with two- and three-dimensional CT. *Radiographics* 1992;12:227–242.
Mears DC. Fracture-dislocation of the pelvic ring. In: Chapman MW, ed. *Operative orthopaedics,* vol. 1, 2nd ed. Philadelphia: Lippincott; 1993:505–538.
Mitchell DG, Rao VM, Dalinka MK, et al. Femoral head avascular necrosis: correlation of MR imaging, radiographic staging, radionuclide imaging, and clinical findings. *Radiology* 1987;162:709–715.
Moehring HD. Hip dislocations and femoral head fractures. In: Chapman MW, ed. *Operative orthopaedics,* vol. 1, 2nd ed. Philadelphia: Lippincott; 1993:571–582.
Nerubay J. Traumatic anterior dislocation of hip joint with vascular damage. *Clin Orthop* 1976;116:129–132.
Oka M, Monu JUV. Prevalence and patterns of occult hip fractures and mimics revealed by MRI. *AJR Am J Roentgenol* 2004;182:283–288.
Olson SA, Matta JM. Surgical treatment of fractures of the acetabulum. In: Browner BD, Jupiter JB, Levine AM, Trafton PG, eds. *Skeletal trauma,* 2nd ed. Philadelphia: WB Saunders; 1990:1181–1222.
Palmer WE. MR arthrography of the hip. *Semin Musculoskel Radiol* 1998;2:349–361.
Pauwels F. *Biomechanics of the normal and diseased hip.* New York: Springer-Verlag; 1976.
Pennal GF, Tile M, Waddell JP, Garside H. Pelvic disruption: assessment and classification. *Clin Orthop* 1980;151:12–21.
Petersilge CA. Chronic adult hip pain: MR arthrography of the hip. *Radiographics* 2000;20:S43–S52.
Petersilge CA. Current concepts of MR arthrography of the hip. *Semin Ultrasound CT MRI* 1997;18:291–301.
Potok PS, Hopper KD, Umlauf MJ. Fractures of the acetabulum: imaging, classification, and understanding. *Radiographics* 1995;15:7–23.
Potter HG, Montgomery KD, Heise CW, Helfet DL. MR imaging of acetabular fractures: value in detecting femoral head injury, intraarticular fragments, and sciatic nerve injury. *AJR Am J Roentgenol* 1993;163:881–886.
Resnik CS, Stackhouse DJ, Shanmuganathan K, Young JWR. Diagnosis of pelvic fractures in patients with acute pelvic trauma. *AJR Am J Roentgenol* 1992;158:109–112.
Richardson P, Young JWR, Porter D. CT detection of cortical fracture of the femoral

head associated with posterior hip dislocation. *AJR Am J Roentgenol* 1990;155:93–94.
Rogers LF, Hendrix RW. *Radiology of skeletal trauma*, 2nd ed. New York: Churchill Livingstone, 1992:991–1103.
Saks BJ. Normal acetabular anatomy for acetabular fracture assessment: CT and plain film correlation. *Radiology* 1986;159:139–145.
Schultz E, Miller TT, Boruchov SD, Schmell EB, Toledano B. Incomplete intertrochanteric fractures: *Radiology* 1999;211:237–240.
Scott WW, Magid D, Fishman EK, Riley LH Jr, Brooker AF Jr, Johnson CA. 3-D evaluation of acetabular trauma. *Contemp Orthop* 1987;15:17–24.
Sherlock DA. Traumatic anterior dislocation of the hip. *J Trauma* 1988;28:411–413.
Steinbach LS, Palmer WE, Schweitzer ME. Special focus session. MR arthrography. *Radiographics* 2002;22:1223–1246.
Stevens MA, El-Khoury GY, Kathol MH, Brandser EA, Chow S. Imaging features of avulsion injuries. *Radiographics* 1999;19:655–672.
Sullivan JD, Kahn DS. Formation of a bone and joint following blunt injury to the pelvis. *Clin Orthop* 1979;140:80–84.
Tehranzadeh J, Vanarthos W, Pais MJ. Osteochondral impaction of the femoral head associated with hip dislocation: CT study in 35 patients. *AJR Am J Roentgenol* 1990;155:1049–1052.
Tile M. *Fractures of the pelvis and acetabulum.* Baltimore: Williams & Wilkins; 1984.
White MS. Three-dimensional computed tomography in the assessment of fractures of the acetabulum. *Injury* 1991;22:13–19.
Wiss DA. Subtrochanteric femur fractures. In: Chapman MW, ed. *Operative orthopaedics*, vol. 1, 2nd ed. Philadelphia: JB Lippincott; 1993:605–620.
Yang R-S, Tsuang Y-H, Hang Y-S, Liu T-K. Traumatic dislocation of the hip. *Clin Orthop* 1991;265:218–227.
Young JWR, Burgess AR, Brumback RJ, Poka A. Lateral compression fractures of the pelvis: the importance of plain radiographs in the diagnosis and surgical management. *Skeletal Radiol* 1986;15:103–109.
Young JWR, Resnik CS. Fracture of the pelvis: current concepts of classification. *AJR Am J Roentgenol* 1990;155:1169–1175.
Zickel RE. An intramedullary fixation device for the proximal part of the femur. Nine year's experience. *J Bone Joint Surg [Am]* 1976;58A:866–872.

CAPÍTULO

9

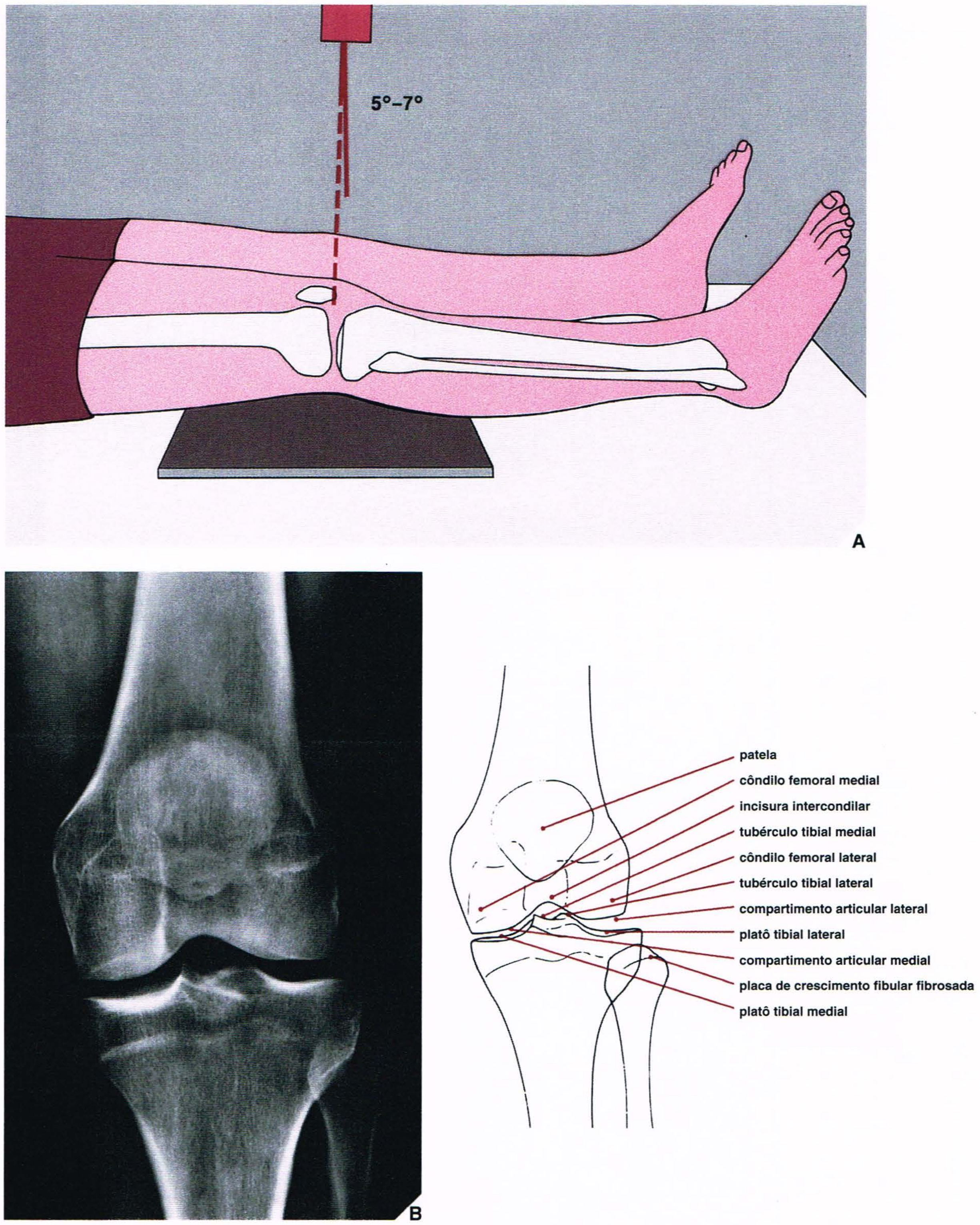

Fig. 9.1 Incidência ântero-posterior. **(A)** Para a incidência ântero-posterior do joelho, o paciente é colocado em decúbito dorsal, com o joelho completamente esticado e a perna na posição neutra. O raio central é orientado verticalmente para o joelho com angulação de 5° a 7° cefálicos. **(B)** Esta incidência mostra suficientemente os côndilos femorais e tibiais mediais e laterais, os platôs e os tubérculos tibiais, e os compartimentos articulares medial e lateral. A patela é observada de frente como uma estrutura oval entre os côndilos femorais.

avaliação apropriada desta estrutura exige uma incidência *lateral* (Fig. 9.2) na qual a relação entre a patela e o fêmur também pode ser avaliada. O deslocamento proximal (superior) da patela é denominado patela alta; o deslocamento distal (inferior) é denominado patela baixa. O comprimento da patela é medido de seu pólo superior (base) até o ápice. O comprimento do ligamento patelar é medido de sua fixação proximal, logo acima do ápice, até a incisura da margem proximal do tubérculo tibial. Estas duas medidas são quase iguais e, normalmente, a variação não excede 20% (Fig. 9.3). Além de adquirir a imagem da patela em perfil, a radiografia lateral do joelho permite a avaliação do compartimento femoropatelar, da bolsa suprapatelar e do tendão do quadríceps. Os côndilos femorais sobrepõem-se nessa incidência, e os platôs tibiais são demonstrados em perfil. Ocasionalmente, pode ser necessária uma incidência lateral do joelho transversal à mesa radiológica — obtida com o paciente em decúbito dorsal, a perna afetada estendida e o raio central orientado horizontalmente — para mostrar o nível gordura–líquido intracapsular (sinal FBI da lipo-hemartrose; ver Fig. 4.34B). Uma incidência póstero-anterior angulada do joelho, conhecida como incidência do

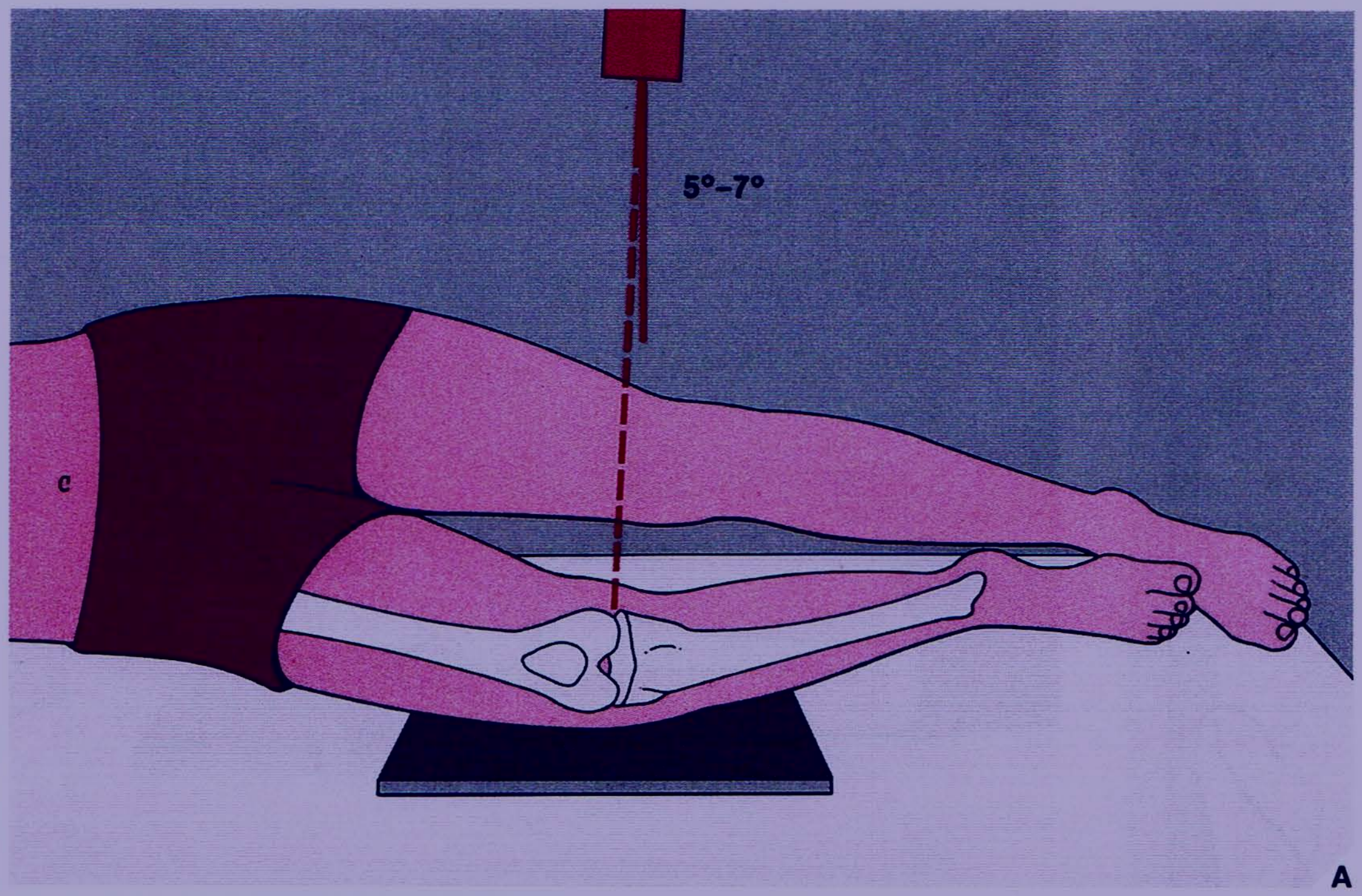

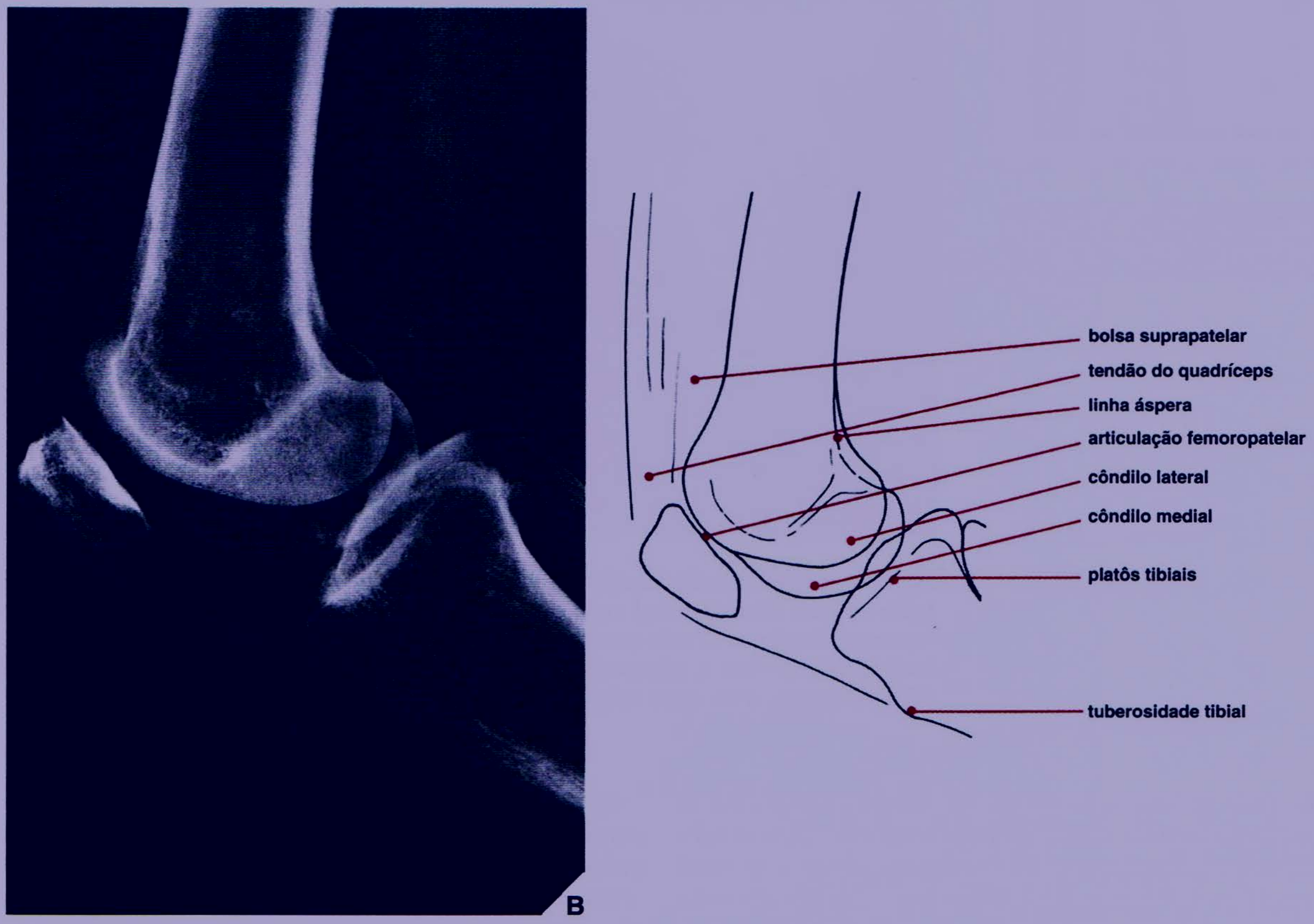

g. 9.2 Incidência lateral. (A) Para a incidência lateral do joelho, o paciente é posicionado em decúbito lateral (do mesmo lado do joelho afetado), que é exionado a aproximadamente 25° a 30°. O raio central é orientado verticalmente para a parte medial da articulação do joelho com angulação de cerca de 5° 7° cefálicos. **(B)** A imagem nesta incidência demonstra a patela em perfil, bem como o compartimento articular femoropatelar e um contorno tênue do ndão do quadríceps. Os côndilos femorais são observados superpostos, e os platôs tibiais são visualizados em perfil. Observe a discreta inclinação posterior os platôs tibiais, que normalmente mede cerca de 10°.

inel (ou da *incisura*), também é obtida como parte do exame radiográfi- o padronizado (Fig. 9.4). Esta incidência é útil para visualizar a face osterior dos côndilos femorais, a incisura intercondilar e a eminência tercondilar da tíbia.

Para obter uma incidência *axial* da patela, várias técnicas estão dis- oníveis. A mais usada fornece o que é denominado incidência do *sol ascente* (Fig. 9.5). Todavia, o grau de flexão necessário para obter esta incidência resulta em depressão da patela mais profundamente na fossa intercondilar; conseqüentemente, as superfícies articulares da articulação femoropatelar não são bem demonstradas, e subluxações sutis da patela podem não ser detectadas. Para superar esta limitação, Merchant e colegas descreveram uma técnica para obtenção de uma incidência axial da patela que demonstra melhor a articulação femoropatelar (Fig. 9.6). É particularmente mais eficiente em detectar

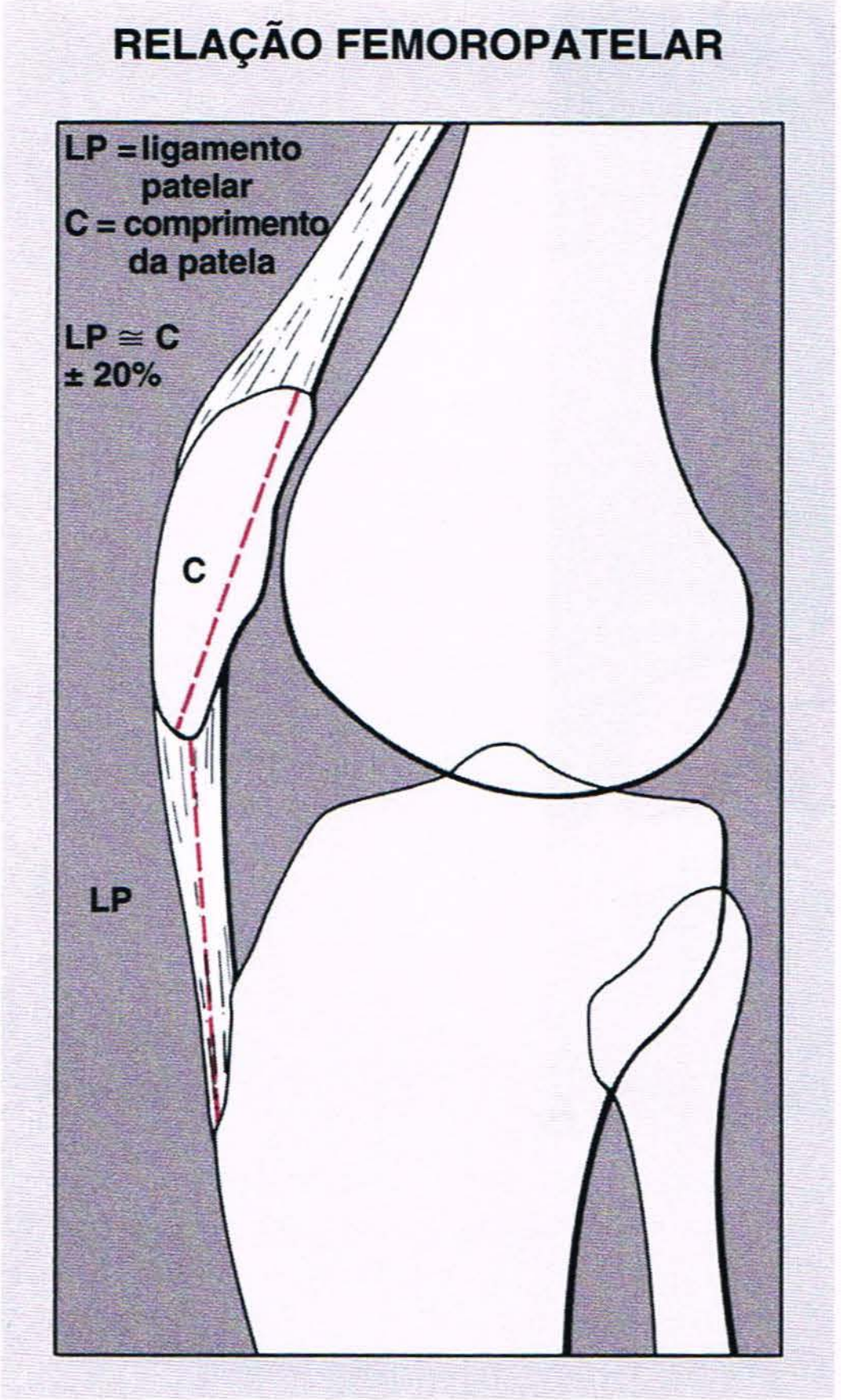

Fig. 9.3 Relação femoropatelar. Os comprimentos da patela e do ligamento patelar são aproximadamente iguais; a variabilidade normal não excede 20%.

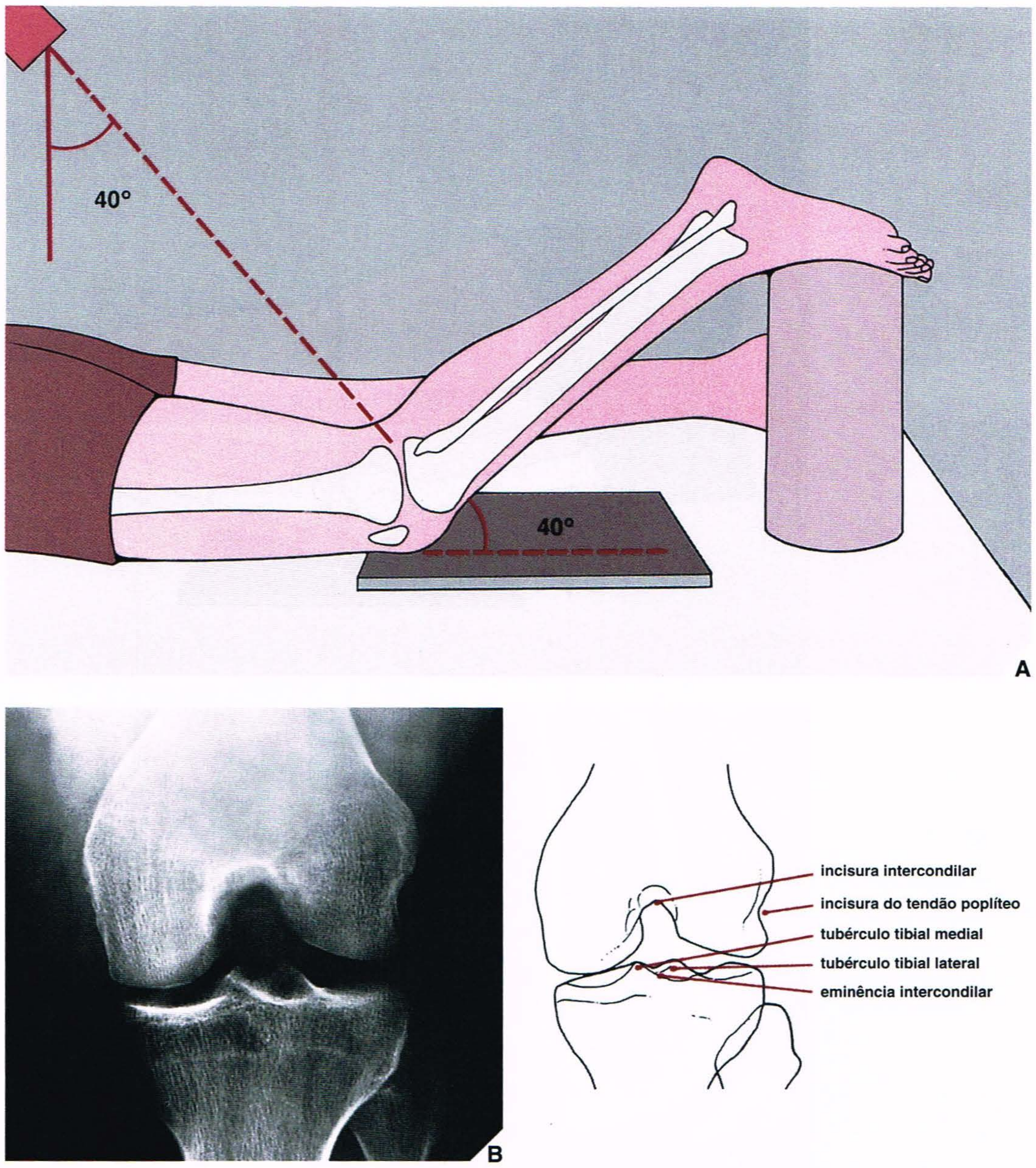

Fig. 9.4 Incidência do túnel. (A) Para a incidência do túnel (ou incisura) do joelho, o paciente é colocado em decúbito ventral com o joelho flexionado a aproximadamente 40° e o pé apoiado por uma esponja cilíndrica. O raio central é orientado caudalmente na direção da articulação do joelho em um ângulo de 40° com o plano vertical. **(B)** A radiografia nesta incidência mostra a face posterior dos côndilos femorais, a incisura intercondilar e a eminência intercondilar da tíbia.

subluxações da patela, pois permite a tomada de medidas específicas das relações normais entre a patela e os côndilos femorais. Anormalidades sutis nestas relações podem não ser observadas na incidência axial padronizada devido ao grau de flexão do joelho necessário para esta incidência, que impede a patela de subluxar.

As medidas das relações femoropatelares obtidas pela incidência axial de Merchant dizem respeito ao ângulo do sulco e ao ângulo de congruência (Fig. 9.7). Normalmente, o *ângulo do sulco*, que é descrito pelos pontos mais altos dos côndilos femorais e pelo ponto mais profundo do sulco intercondilar, mede aproximadamente 138°. Dissecando este ângulo com duas linhas — uma linha de referência traçada do ápice da patela até o ponto mais profundo do sulco e uma segunda linha, do ponto mais

estudo, o ângulo de congruência médio foi de –6°. Um ângulo de +16° ou superior estava associado a vários transtornos patelofemorais, particularmente subluxação lateral da patela (ver Fig. 9.40). Às vezes, os transtornos patelofemorais que são mais difíceis de diagnosticar podem exigir, como é recomendado por Ficat e Hungerford, incidências tangenciais adicionais com 30°, 60° e 90° de flexão do joelho.

Entre as técnicas complementares disponíveis para avaliação das lesões do joelho, a tomografia, a artrografia e a ressonância magnética (RM) fornecem informações cruciais. A tomografia é especialmente útil na avaliação de fraturas complexas da porção distal do fêmur, dos platôs tibiais e da patela. Em fraturas dos platôs tibiais, é eficiente para determinar o grau de depressão da superfície articular e identificar pequenos fragmentos



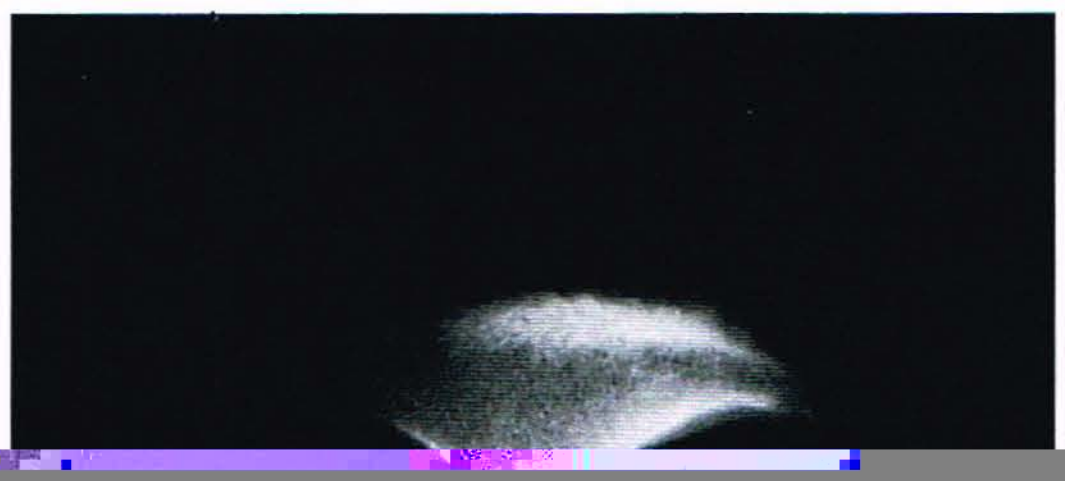

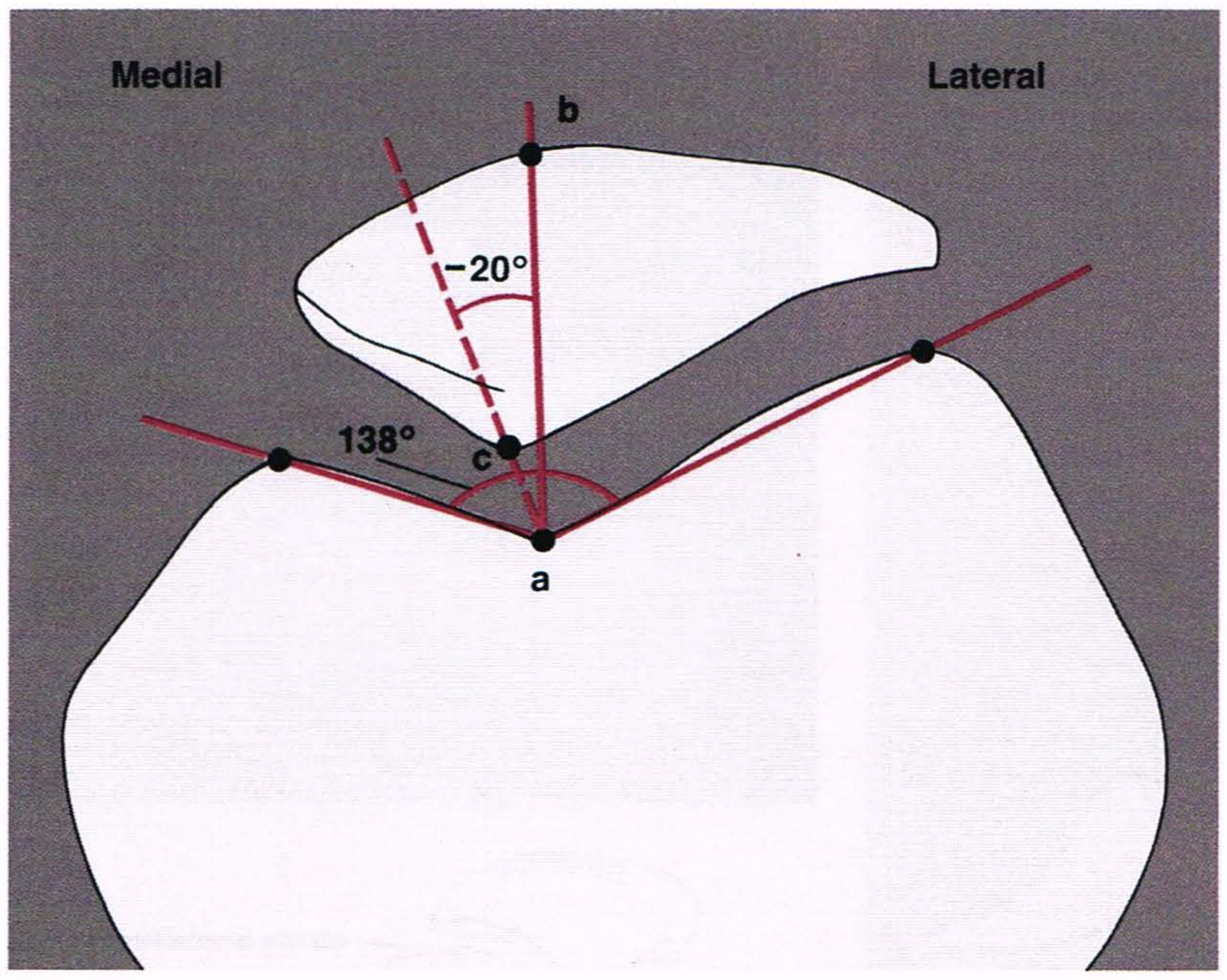

Fig. 9.7 Ângulos do sulco e de congruência. Duas medidas específicas podem ser obtidas a partir da incidência axial de Merchant: o ângulo do sulco e o ângulo de congruência. O ângulo do sulco, formado por linhas que se estendem do ponto mais profundo do sulco intercondilar (*a*) medialmente e lateralmente aos topos dos côndilos femorais, normalmente tem cerca de 138°. Para determinar o ângulo de congruência, o ângulo do sulco é dividido em dois para estabelecer uma linha de referência (*ba*) que é traçada para unir o ápice da patela (*b*) com o ponto mais profundo do sulco (*a*). Em indivíduos normais, esta linha está próxima da vertical. Uma segunda linha (*ca*) é então traçada do ponto mais baixo na crista articular da patela (*c*) até o ponto mais profundo do sulco (*a*). O ângulo formado por esta linha com a linha de referência é o ângulo de congruência. Se o ponto mais baixo na crista articular da patela estiver lateral à linha de referência, o ângulo de congruência tem um valor positivo; se estiver medial à linha de referência, como neste exemplo, o ângulo tem um valor negativo. No estudo de Merchant, o ângulo de congruência médio em pessoas normais foi de −6° (DP, ±11°). (Modificado de Merchant AC et al., 1974, com permissão.)

articular, os meniscos e os ligamentos (Fig. 9.8). Ainda é valiosa no exame da cartilagem articular, particularmente quando a fratura condral ou osteocondral sutil for suspeita, ou quando é necessária a confirmação da presença ou ausência de corpos osteocondrais na articulação do joelho na suspeita de osteocondrite dissecante. Contudo, na avaliação dos meniscos, ligamentos cruzados e ligamentos colaterais, o exame artrográfico foi quase que completamente substituído pela RM.

Os meniscos medial e lateral (ou cartilagens semilunares) do joelho são estruturas fibrocartilaginosas em forma de crescente lunar fixadas, respectivamente, às faces medial e lateral da superfície articular superior da tíbia (Fig. 9.9). Normalmente, o menisco medial é visualizado na artrografia como uma estrutura triangular intimamente fixada à cápsula articular e ao ligamento colateral (medial) da tíbia; suas bordas lisas são revestidas pelo meio de contraste positivo e circundadas por ar injetado. A artrografia normal não mostra ar nem contraste dentro da substância do menisco ou na sua periferia (Fig. 9.10A-C). Embora o menisco lateral seja estruturalmente muito similar ao menisco medial, ele tem uma característica muito importante que o distingue. O tendão do músculo poplíteo e sua bainha passam através de uma porção do corno posterior do menisco lateral, separando-o da cápsula articular. Este sítio anatômico, conhecido como *hiato poplíteo*, confere uma impressão artrográfica de separação entre a periferia do menisco lateral e a cápsula; não deve ser confundido com uma ruptura (Fig. 9.10D, E). Um fato importante a ser lembrado é que nem todas as áreas dos meniscos são bem demonstradas pela artrografia do joelho. Apenas as partes observadas tangencialmente podem ser avaliadas acuradamente. Por exemplo, a parte posterior do corno posterior do menisco lateral constitui um ponto cego, porque se estende profundamente na articulação do joelho (ver Fig. 9.9).

Os ligamentos cruzados do joelho também são estruturas comumente sujeitas a lesão (Fig. 9.11). Na avaliação destes ligamentos, a artrografia era o procedimento escolhido antes da era RM e mesmo atualmente às vezes é realizada. A radiografia é obtida em melhor vantagem na incidência lateral com 60° a 80° de flexão do joelho e com o examinador aplicando pressão sobre a face posterior da porção proximal da tíbia. Quando tensionado, o ligamento cruzado anterior normalmente projeta-se como uma linha reta estendendo-se da incisura intercondilar até um ponto aproximadamente 8 mm posterior à margem anterior da tíbia. O ligamento cruzado posterior é observado como uma linha reta ou ligeiramente abaulada estendendo-se até a margem posterior do platô tibial (Fig. 9.12).

Na última década, a RM do joelho ganhou ampla aceitação no diagnóstico de anormalidades traumáticas, e atualmente é o método escolhido na avaliação de várias estruturas do joelho, sobretudo os meniscos, ligamentos cruzados e ligamentos colaterais. Rotineiramente, as imagens ponderadas em T1 e T2 são obtidas nos planos sagital, coronal e axial. O plano sagital geralmente é o mais eficaz para avaliação

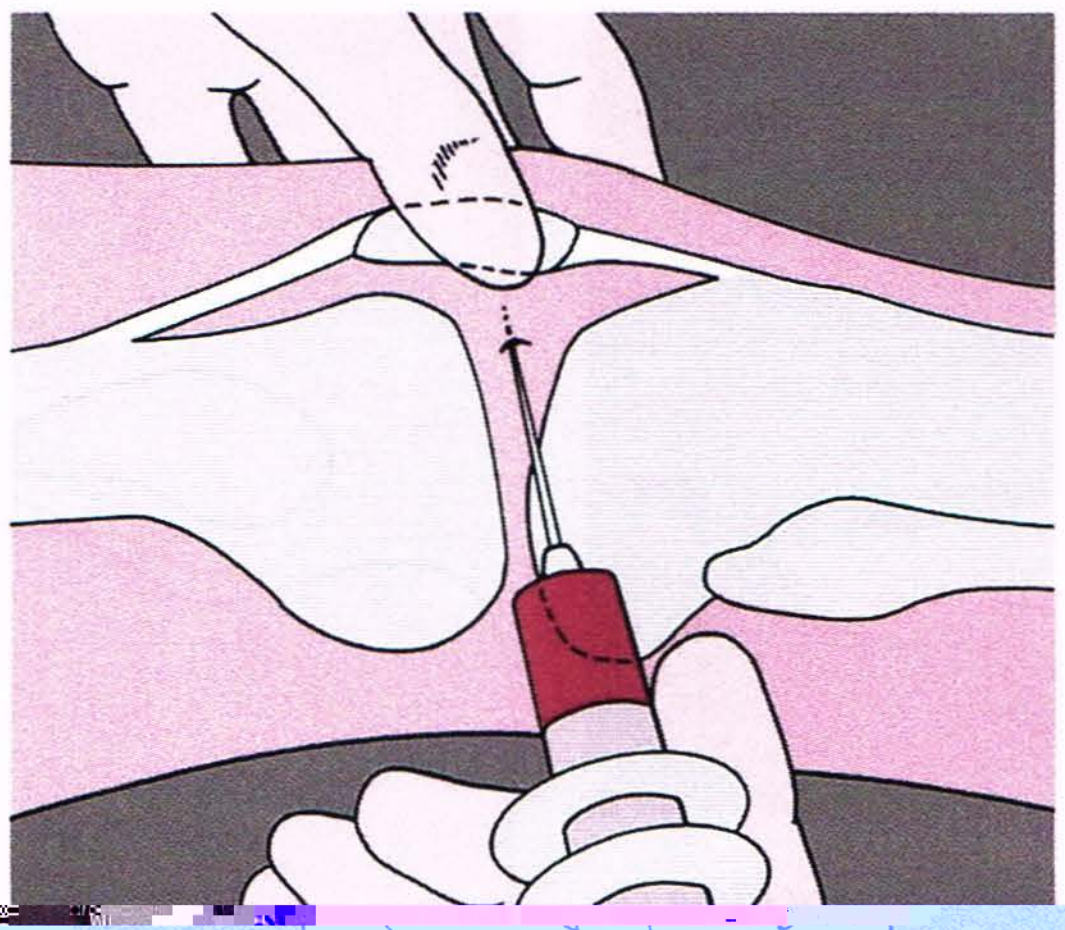

Fig. 9.8 Artrografia do joelho. Para a artrografia do joelho, o paciente está deitado na mesa radiológica, com as pernas completamente esticadas e na posição neutra. A patela é empurrada lateralmente e rodada anteriormente, e a articulação é penetrada pela face lateral no ponto médio da patela. Antes da injeção do contraste, a articulação deve ser aspirada para evitar a diluição do contraste pelo líquido articular. Para o exame com duplo contraste, 40 a 50 mL de ar ambiente são injetados na articulação, seguidos de 5 a 7 mL de contraste positivo (geralmente diatrizoato de meglumina a 60% misturado com 0,3 mL de adrenalina numa solução a 1:1000, o que retarda a absorção do contraste). As radiografias são então adquiridas em decúbito ventral usando-se a técnica do detalhe (*spot-film*) (ver Fig. 9.10).

Fig. 9.9 Platô tibial. Na topografia do platô tibial, o menisco medial é uma estrutura fibrocartilaginosa em

Fig. 9.9 Platô tibial. Na topografia do platô tibial, o menisco medial é uma estrutura fibrocartilaginosa em forma de C com o corno anterior fixado anteriormente à eminência intercondilar da tíbia e o corno posterior inserido na área intercondilar na frente da fixação do ligamento cruzado posterior. O corno anterior do menisco lateral, que é uma estrutura em forma de O, é fixado na frente do tubérculo intercondilar lateral, e o corno posterior insere-se medialmente no tubérculo intercondilar lateral, em frente à fixação do corno posterior do menisco medial.

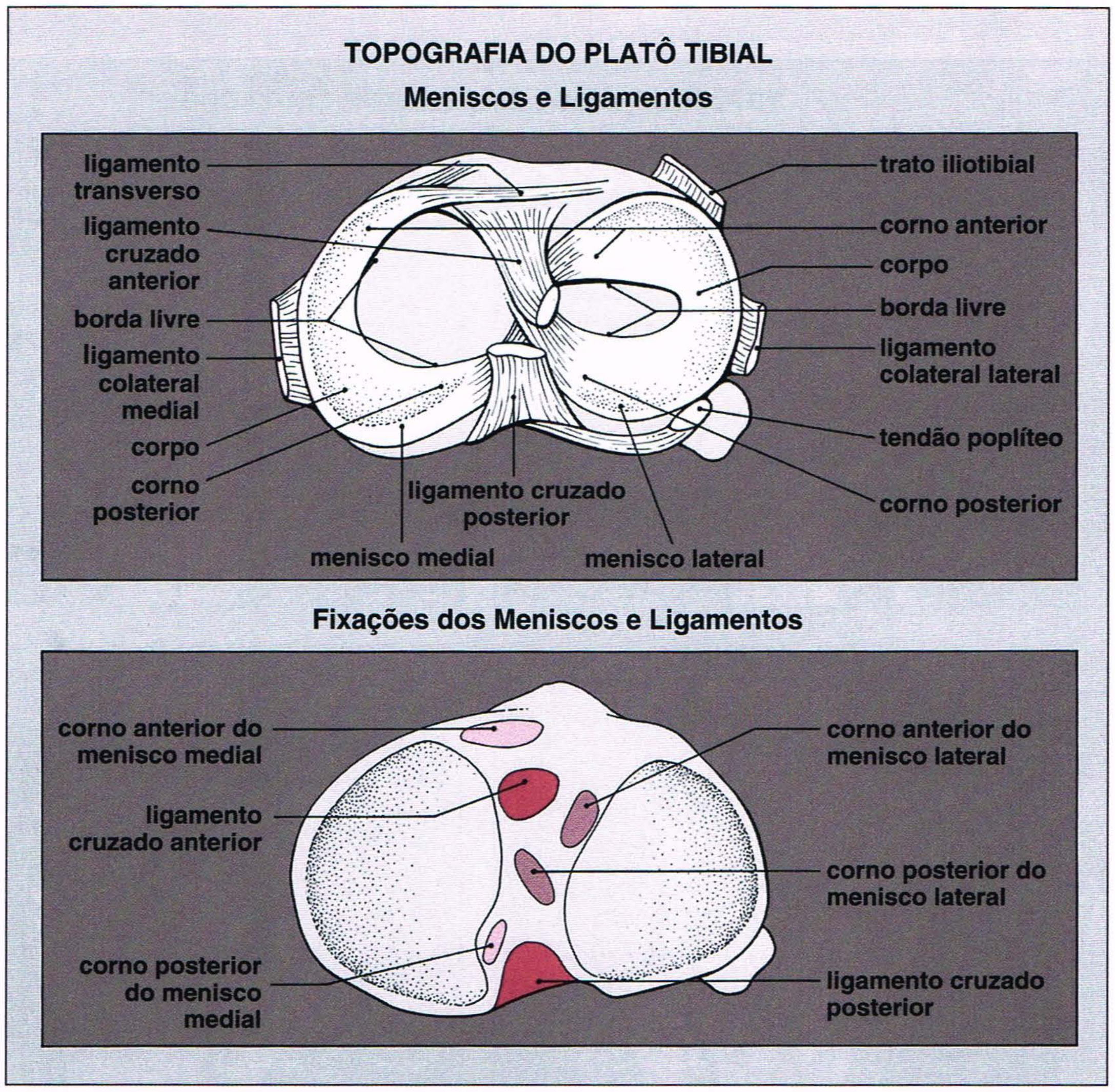

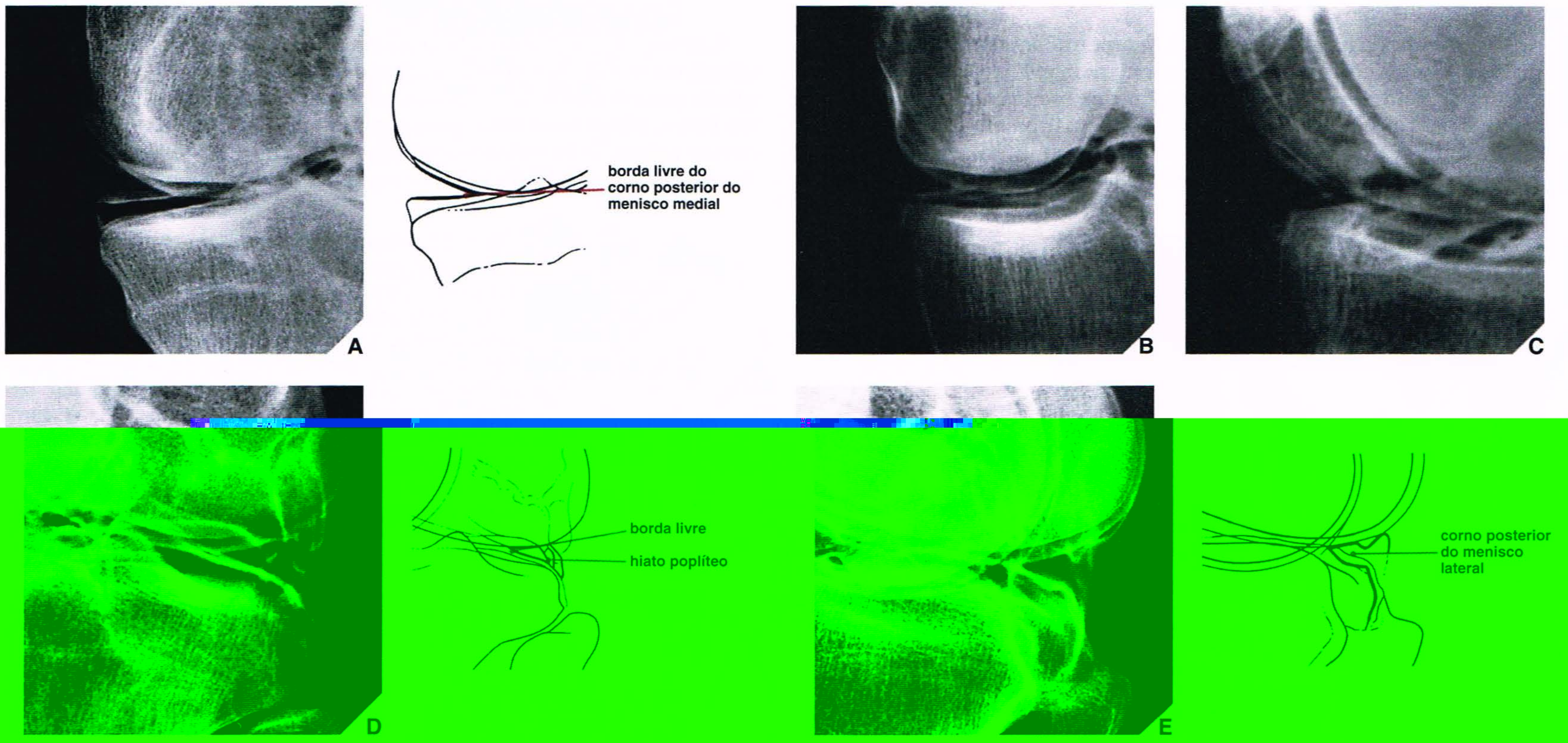

Fig. 9.10 Artrografia do joelho. Múltiplas radiografias localizadas (*spot films*) obtidas durante a artrografia do joelho mostram o aspecto normal dos meniscos medial **(A)**, **(B)**, **(C)** e lateral **(D)**, **(E)** (cartilagens semilunares). As margens do menisco medial definidas por contraste mostram sua forma triangular. O corno posterior **(A)** é mais longo que o corpo **(B)** e o corno anterior **(C)**, e a borda livre do menisco é pontiaguda. Os aspectos do menisco lateral normal incluem a fenda do hiato poplíteo, que separa o menisco da cápsula articular **(D)**. O corno posterior fixa-se novamente à cápsula mais posteriormente **(E)**. Não deve ser visualizado o contraste na substância de nenhuma parte dos meniscos.

ml de solução de gadolínio diluído na articulação usando-se a mesma técnica já descrita para a artrografia convencional do joelho (ver Fig. 9.8). As imagens coronais, sagitais e axiais são obtidas mais comumente com seqüências ponderadas em T1 e T2 com supressão de gordura.

Os meniscos são visualizados na RM como estruturas em forma de cunha ou de gravata-borboleta com sinal uniforme de baixa intensidade em praticamente todas as seqüências de pulso (Fig. 9.13). Os ligamentos cruzados anterior e posterior, assim como os meniscos, são visualizados como estruturas de sinais de baixa intensidade em todas as seqüências spin-eco. O ligamento cruzado anterior é reto e em forma de leque (ligeiramente mais largo na sua fixação femoral) e demonstra sinal de intensidade baixa a intermediária (Fig. 9.14A). O ligamento cruzado posterior tem a forma arqueada quando o joelho está em extensão ou flexão leve e torna-se cada vez mais tensionado à medida

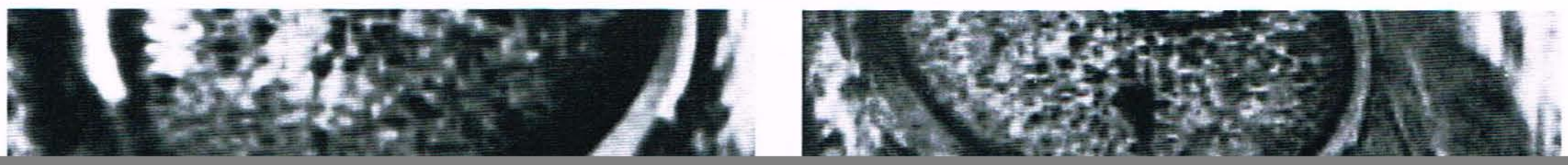

Fig. 9.13 Aspecto dos meniscos normais à RM. (A) Os cornos anterior e posterior do menisco medial são observados na seqüência MPGR sagital ponderada em T2* (ângulo de inclinação: 30°). **(B)** Os cornos anterior

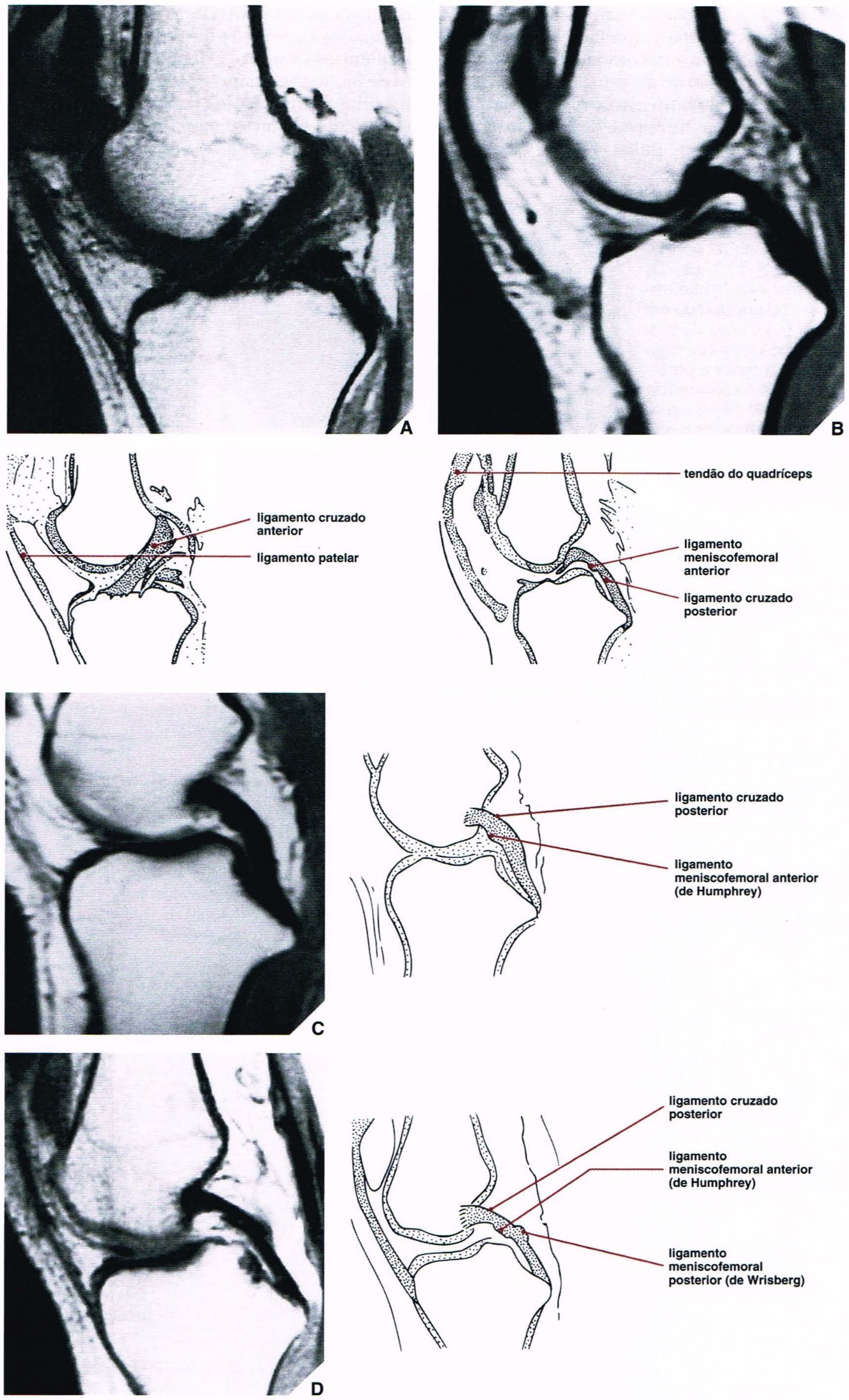

Fig. 9.14 Ligamentos cruzados. Imagens de RM sagitais spin-eco (TR 2000/TE 20 ms) dos ligamentos cruzados normais. **(A)** A borda anterior do ligamento cruzado anterior é reta e bem definida; a borda posterior é mal definida devido à orientação oblíqua do ligamento. **(B)** O ligamento cruzado posterior é visualizado em sua totalidade, em um plano da fixação femoral até a fixação tibial. Observe o pequeno abaulamento anterior produzido pelo ligamento meniscofemoral anterior. **(C)** No corte sagital, o ligamento meniscofemoral anterior (de Humphrey) é muito proeminente, simulando um corpo livre ou fragmento de menisco. **(D)** Aqui, ambos os ligamentos meniscofemorais, anterior (Humphrey) e posterior (Wrisberg) são proeminentes. (De Beltran J, 1990, com permissão.)



Fig. 9.15 Ligamentos colaterais. (A) Imagem de RM coronal spin-eco (TR 2000/TE 20 ms) do ligamento colateral medial normal. O ligamento colateral medial é bem definido neste corte através da incisura intercondilar. A inserção do ligamento cruzado posterior na face interna do côndilo femoral medial é bem demonstrada. Os meniscos são visualizados com pequenos triângulos com sinal de baixa intensidade. **(B)** Imagem de RM coronal spin-eco (TR 2000/TE 20 ms) do ligamento colateral lateral (fibular). Neste corte posterior, note o ligamento meniscofemoral, que se estende do corno posterior do menisco lateral até a superfície interna do côndilo femoral medial. Os meniscos lateral e medial e o ligamento cruzado posterior são bem demonstrados. (Reproduzido de Beltran J, 1990, com permissão.)

que o joelho é flexionado. Normalmente, exibe um sinal de intensidade muito baixa (Fig. 9.14B). Anteriormente ao ligamento cruzado posterior, pode-se observar um pequeno abaulamento produzido pelo ligamento meniscofemoral anterior, também conhecido como ligamento de Humphrey* (Fig. 9.14B, C). Posteriormente, um pequeno abaulamento é criado pelo ligamento meniscofemoral posterior, conhecido como ligamento de Wrisberg* (Fig. 9.14D).

O ligamento colateral medial consiste em dois componentes: superficial e profundo. O componente superficial, que é o principal estabilizador medial do joelho, surge do epicôndilo femoral medial logo abaixo do tubérculo do adutor e se insere na face medial da tíbia, a aproximadamente 5 cm abaixo da linha articular. A camada profunda do ligamento colateral medial, considerada parte da cápsula fibrosa, fixa-se firmemente à margem periférica do corpo do menisco medial. O ligamento colateral lateral fixa-se ao epicôndilo lateral do fêmur superiormente logo acima do sulco poplíteo, em cuja região se funde com a superfície externa da cápsula. A partir daí, estende-se na direção ínfero-posterior para se fixar na porção anterior do ápice da cabeça da fíbula. Ambos os ligamentos colaterais são mais bem demonstrados em imagens obtidas no plano coronal. Assim como os meniscos e os ligamentos cruzados, também exibem um sinal de baixa intensidade (Fig. 9.15).

A avaliação da instabilidade do joelho causada por lesões ligamentares pode demandar a obtenção de incidências sob estresse. Estas técni-

*N.T.: A nova Terminologia Anatômica 2001 praticamente aboliu o uso de epônimos.

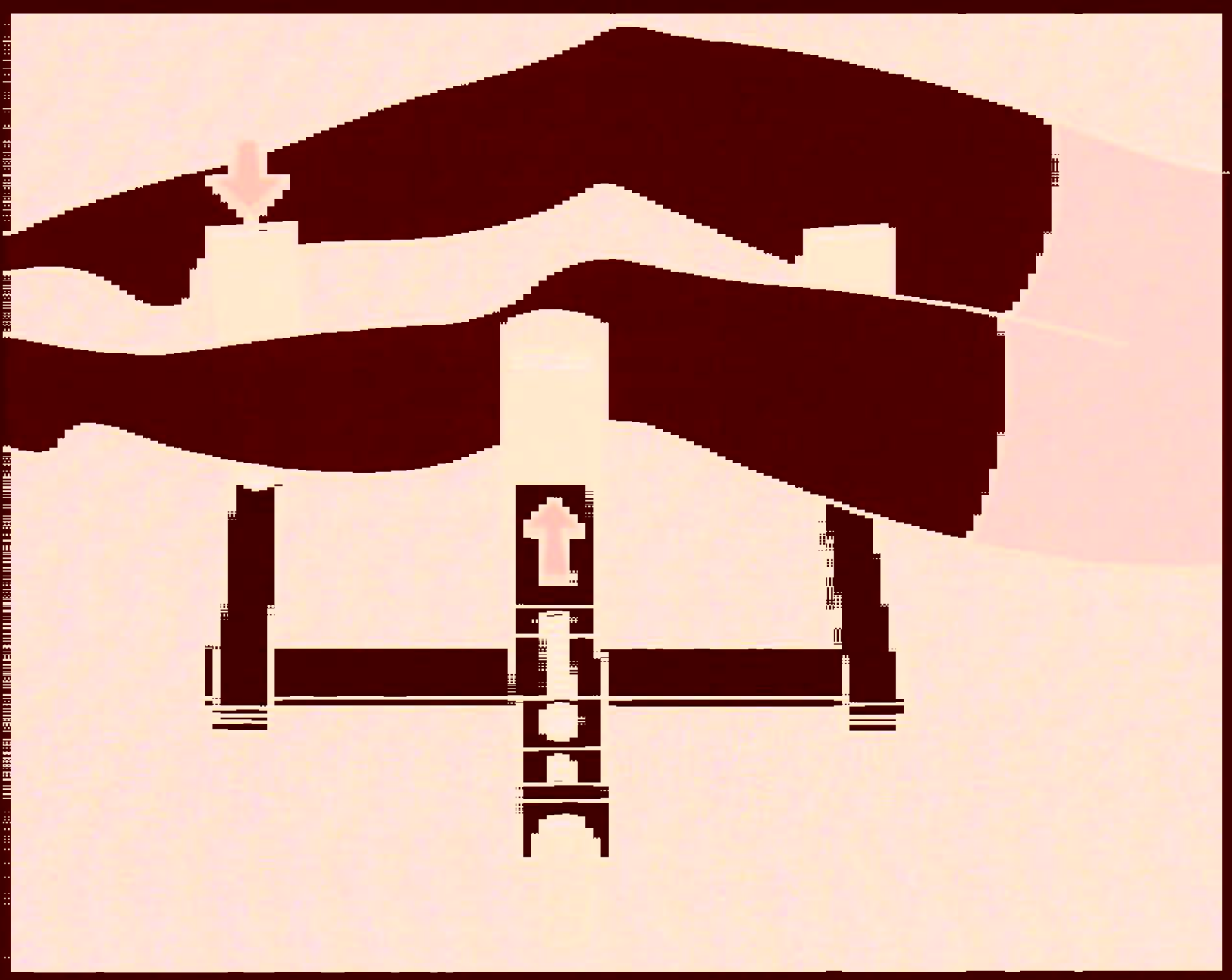

Fig. 9.16 Estresse em valgo. Para uma incidência sob estresse do joelho para avaliar o ligamento colateral medial, o paciente é colocado em decúbito dorsal, com o joelho flexionado a aproximadamente 15° a 20°. A perna é colocada em um dispositivo e a placa de pressão é aplicada contra a face lateral do joelho. (As setas mostram o sentido dos estresses aplicados.) A seguir são adquiridas radiografias na incidência ântero-posterior (ver Fig. 9.21B).

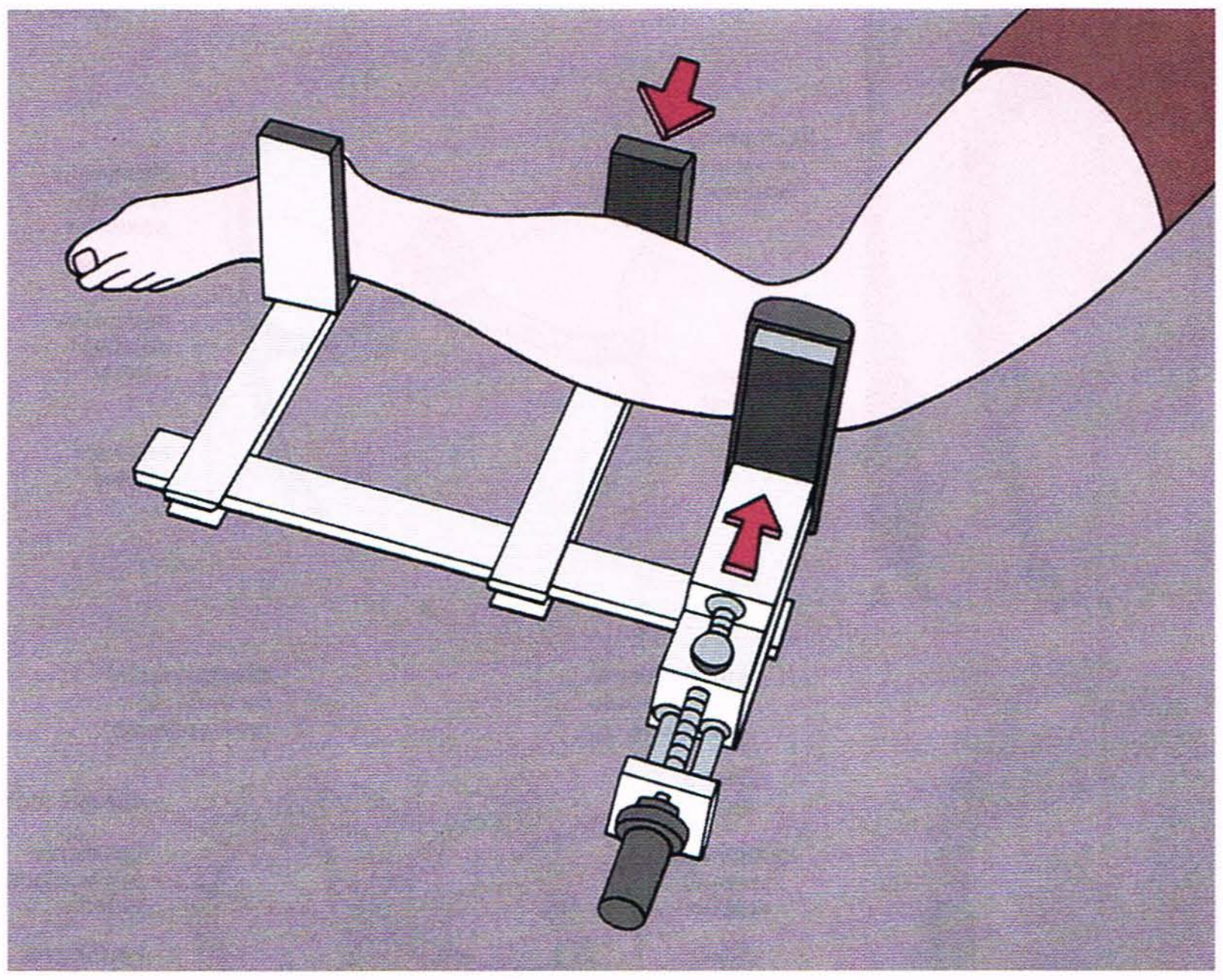

Fig. 9.17 Incidência sob estresse em gaveta anterior. Para uma incidência sob estresse do joelho na avaliação do ligamento cruzado anterior, o paciente é colocado em um dispositivo em decúbito lateral, com o joelho flexionado a 90°. A placa de pressão é aplicada contra a face anterior do joelho. (As *setas* mostram o sentido dos estresses aplicados.) A seguir são adquiridas radiografias na incidência lateral.

cas são mais comumente realizadas em casos de lesão suspeita do ligamento colateral medial (Fig. 9.16; ver também Fig. 9.71). Estas incidências são realizadas com menor freqüência durante a avaliação de insuficiência dos ligamentos cruzados anterior e posterior (Fig. 9.17). Estes exames devem ser realizados preferencialmente sob anestesia local.

A arteriografia e a venografia podem ser necessárias na avaliação de lesão concomitante do sistema vascular. A tomografia computadorizada (TC) é efetiva na avaliação de fraturas do platô tibial, e às vezes é usada para avaliar lesão das cartilagens e dos tecidos moles, particularmente os meniscos e os ligamentos cruzados. A TC usada em conjunto

Lesão do Joelho

Fraturas ao Redor do Joelho

Fraturas do Terço Distal do Fêmur. De ocorrência mais freqüente em acidentes com veículos automotores ou queda de alturas, as fraturas do terço distal do fêmur são classificadas de acordo com o local e a extensão da linha de fratura como supracondilar, condilar e intercondilar. As fraturas supracondilares podem ser ainda classificadas como sem deslocamento, impactadas, com deslocamento e cominutivas (Fig. 9.19). Geralmente estas lesões são bem demonstradas nas incidências ântero-pos-

Quadro 9.2 Técnicas de Imagem Complementares para Avaliação de Lesão do Joelho

Técnica	Demonstração	Técnica	Demonstração
Tomografia	Posição dos fragmentos e extensão da linha de fratura nas fraturas complexas de: Porção distal do fêmur Porção proximal da tíbia Patela Quantificação do afundamento das fraturas do platô tibial Processos de consolidação: Não-consolidação Infecção secundária	*Artrografia (continuação)* *TC e Artrotomografia Computadorizada*	Anormalidades discretas da cartilagem articular Osteonecrose espontânea Lesões de: Cartilagem articular Ligamentos cruzados Meniscos Corpos osteocondrais na articulação Osteocondrite dissecante
		Imagem com radionuclídeos (cintigrafia, cintigrafia óssea)	Fraturas discretas não demonstradas nos estudos padronizados Estágios iniciais e avançados de: Osteocondrite dissecante Osteonecrose espontânea
Artrografia (geralmente com duplo contraste; ocasionalmente com contraste único usando-se apenas ar)	Rupturas do menisco Lesões de: Ligamentos cruzados Ligamento colateral medial Tendão do quadríceps Ligamento patelar Cápsula articular Fraturas condrais e osteocondrais Osteocondrite dissecante (estágios iniciais e avançados) Corpos osteocondrais na articulação	*Angiografia* (arteriografia, venografia)	Lesão concomitante de artérias e veias
		Ressonância Magnética	Igual a artrografia, TC e cintigrafias
		Artrografia com Ressonância Magnética	Rupturas do menisco residuais ou recorrentes Complicações após cirurgia de menisco Corpos intra-articulares livres Plicas sinoviais Estabilidade das lesões osteocondrais Rupturas dos ligamentos colaterais

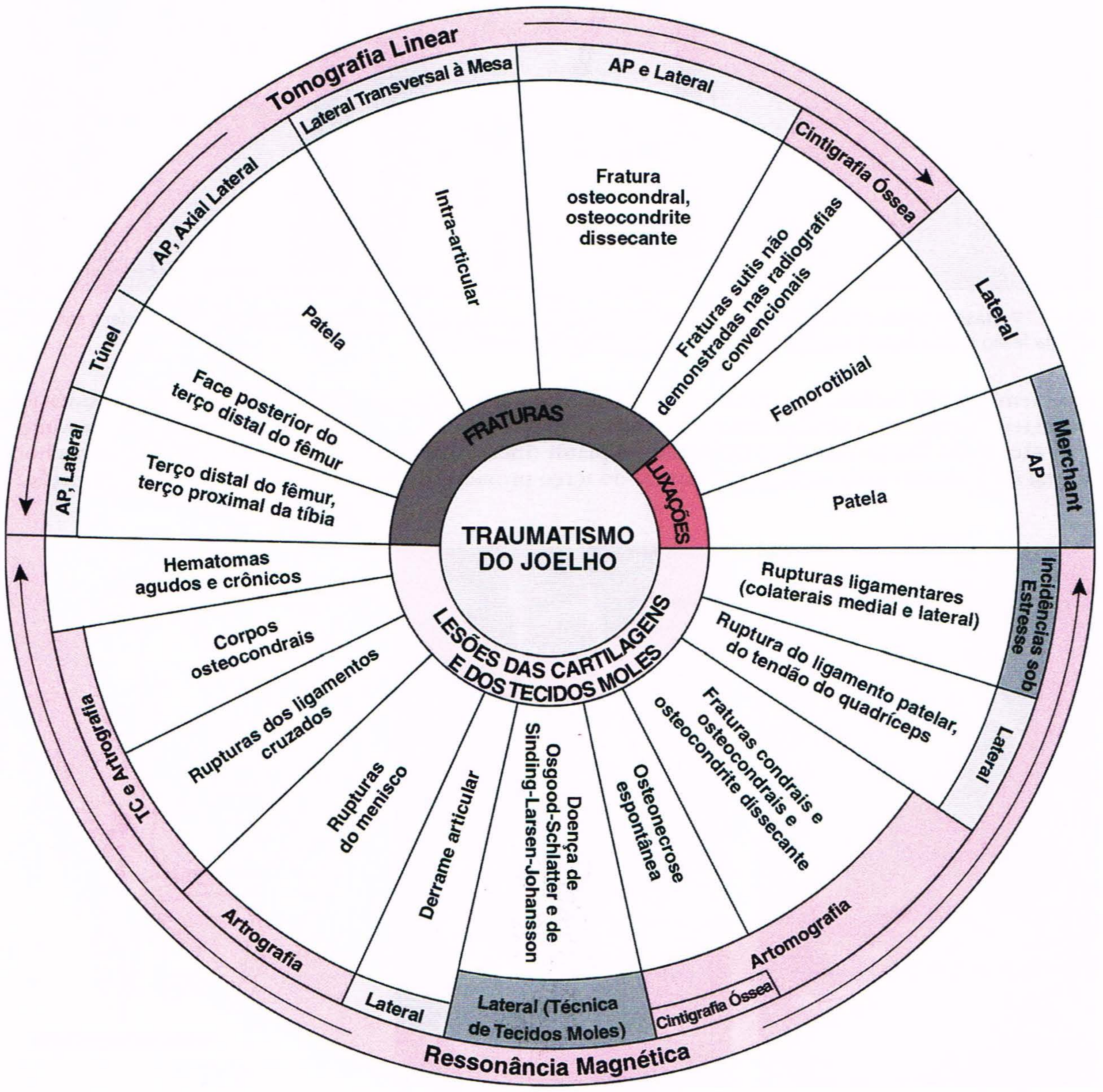

Fig. 9.18 Espectro de técnicas radiológicas para avaliar lesão do joelho.*
**As incidências ou técnicas radiológicas indicadas em todo o diagrama são apenas aquelas mais efetivas em demonstrar os respectivos traumatismos.*

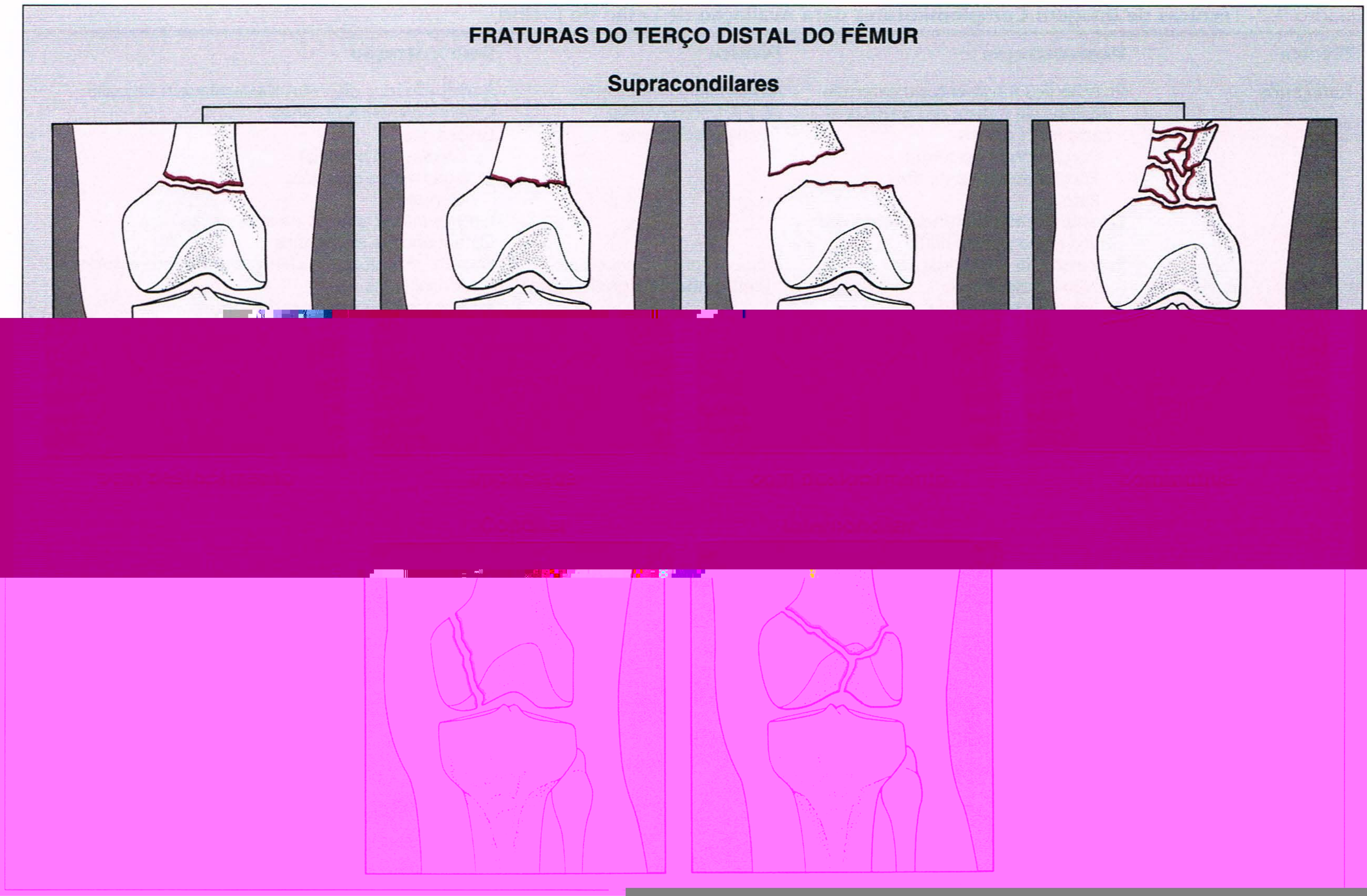
FRATURAS DO TERÇO DISTAL DO FÊMUR
Supracondilares

Fig. 9.21 Fratura supracondilar. Um piloto de carro de corrida de 22 anos de idade sofreu acidente na pista. (A) Incidência ântero-posterior do joelho direito mostra

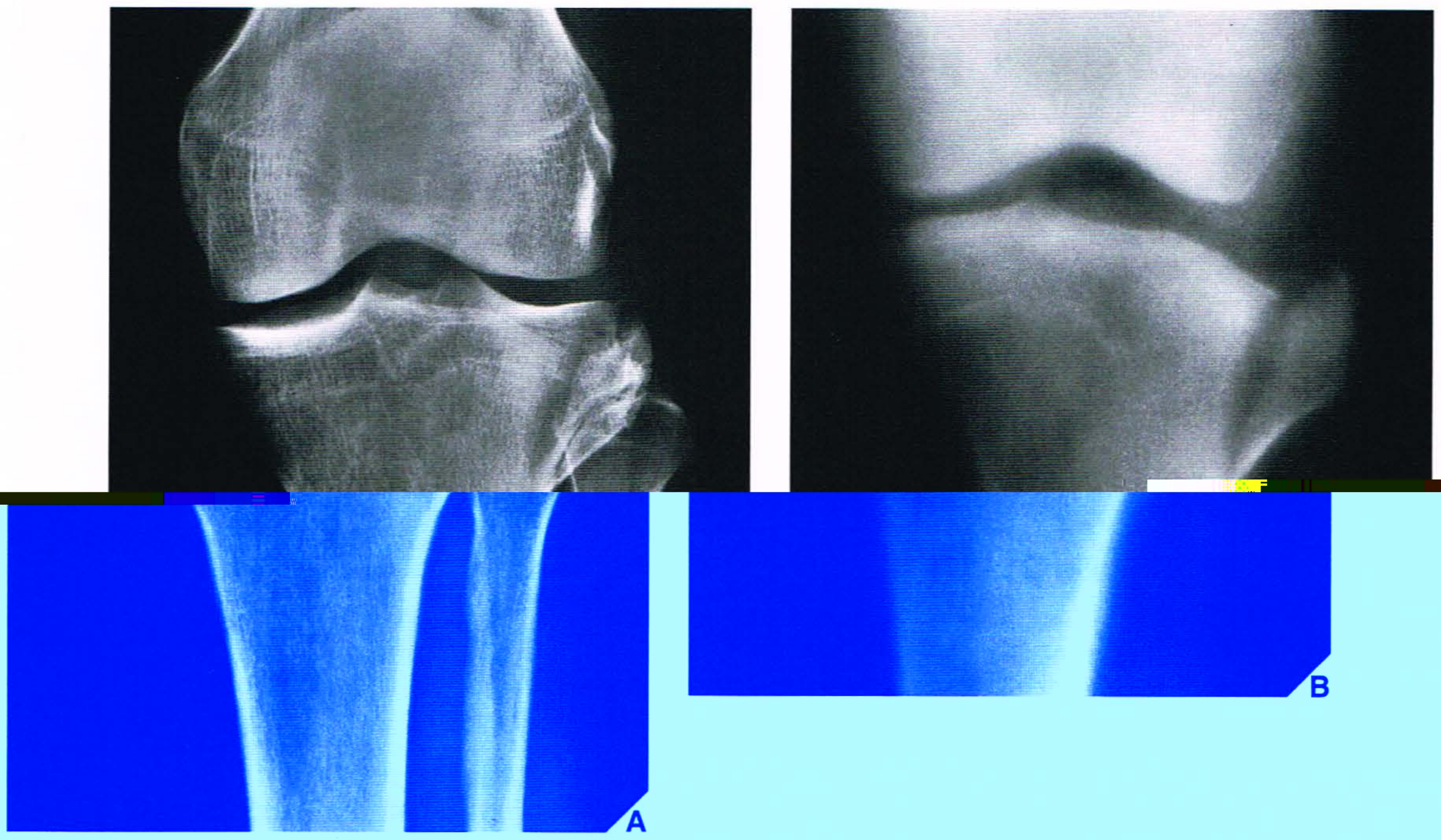

Fig. 9.23 Fratura do platô tibial. Um homem de 30 anos de idade foi atropelado por um carro ao atravessar a rua. Incidência ântero-posterior **(A)** e tomografia **(B)** mostram fratura em cunha do platô tibial lateral.

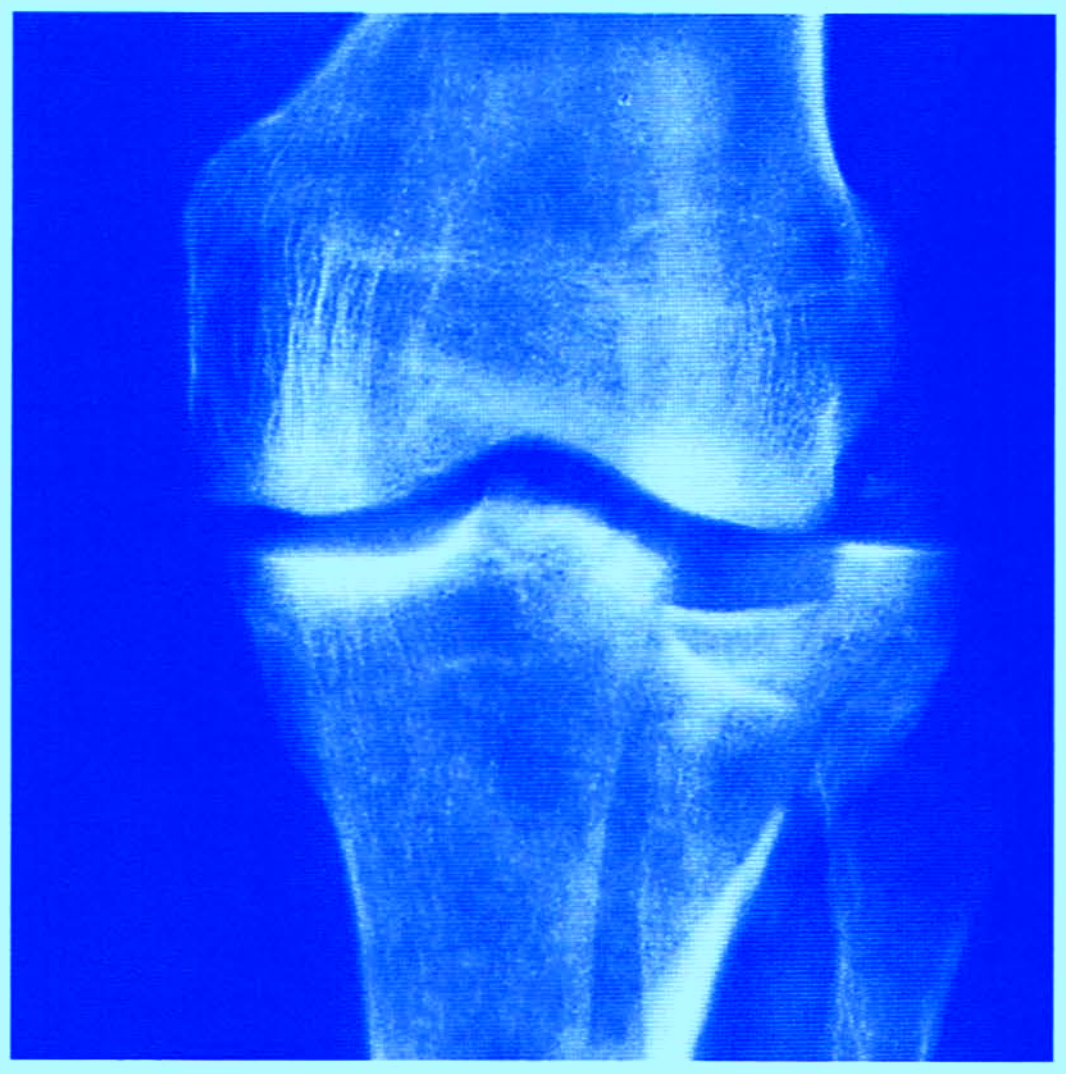

Fig. 9.24 Fratura do platô tibial. Incidência ântero-posterior do joelho mostra fratura do platô tibial, que é uma combinação de fratura em cunha e com afundamento central envolvendo o côndilo tibial lateral.

Fig. 9.25 Fratura do platô tibial. Incidência ântero-posterior (A) e tomo

platôs tibiais e exibindo uma configuração em Y ou T (tipo VI) geralmente resultam de compressão vertical, como uma queda com a perna estendida (Fig. 9.25). Os tipos III e VI são freqüentemente associados a fraturas do terço proximal da fíbula.

As fraturas do platô tibial podem não ser evidentes nos exames radiográficos de rotina do joelho, particularmente se não houver afundamento (Fig. 9.26

Uma característica importante das fraturas do platô tibial é sua associação com lesões dos ligamentos e dos meniscos. As estruturas mais sujeitas a riscos são os ligamentos colateral medial e cruzado anterior (ver Fig. 9.11) e o menisco lateral (ver Fig. 9.9), devido a fraturas do platô tibial lateral geralmente resultarem do estresse em valgo (Fig. 9.34).

Ademais, a lesão do ligamento cruzado anterior pode estar associa-

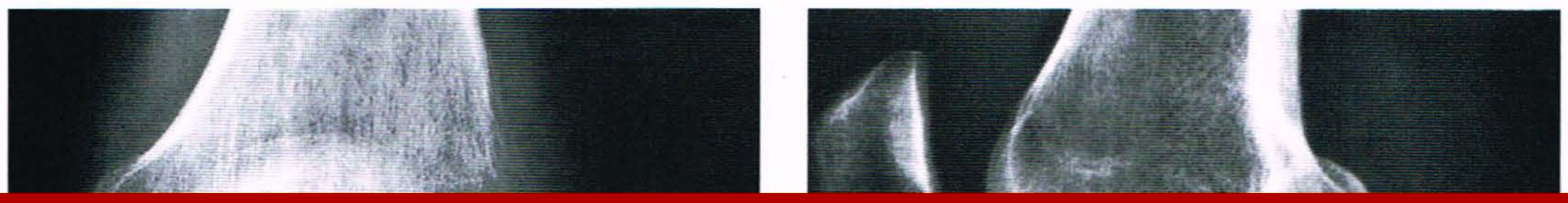

Fig. 9.27 Fratura do platô tibial. Uma mulher de 72 anos sofreu traumatismo em acidente automobilístico. As incidências ântero-posterior **(A)** e lateral **(B)** do joelho esquerdo mostram fratura com afundamento do platô [redacted]

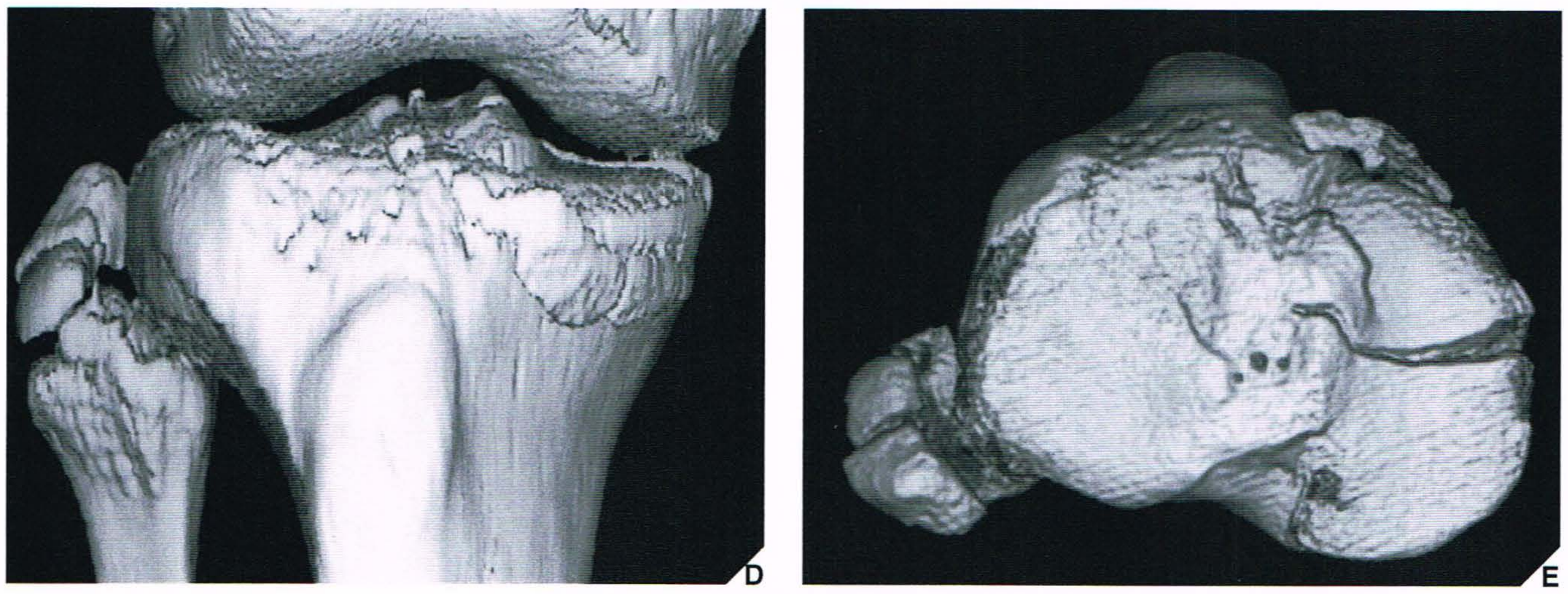

Fig. 9.28 TC de fratura do platô tibial. *Continuação.*

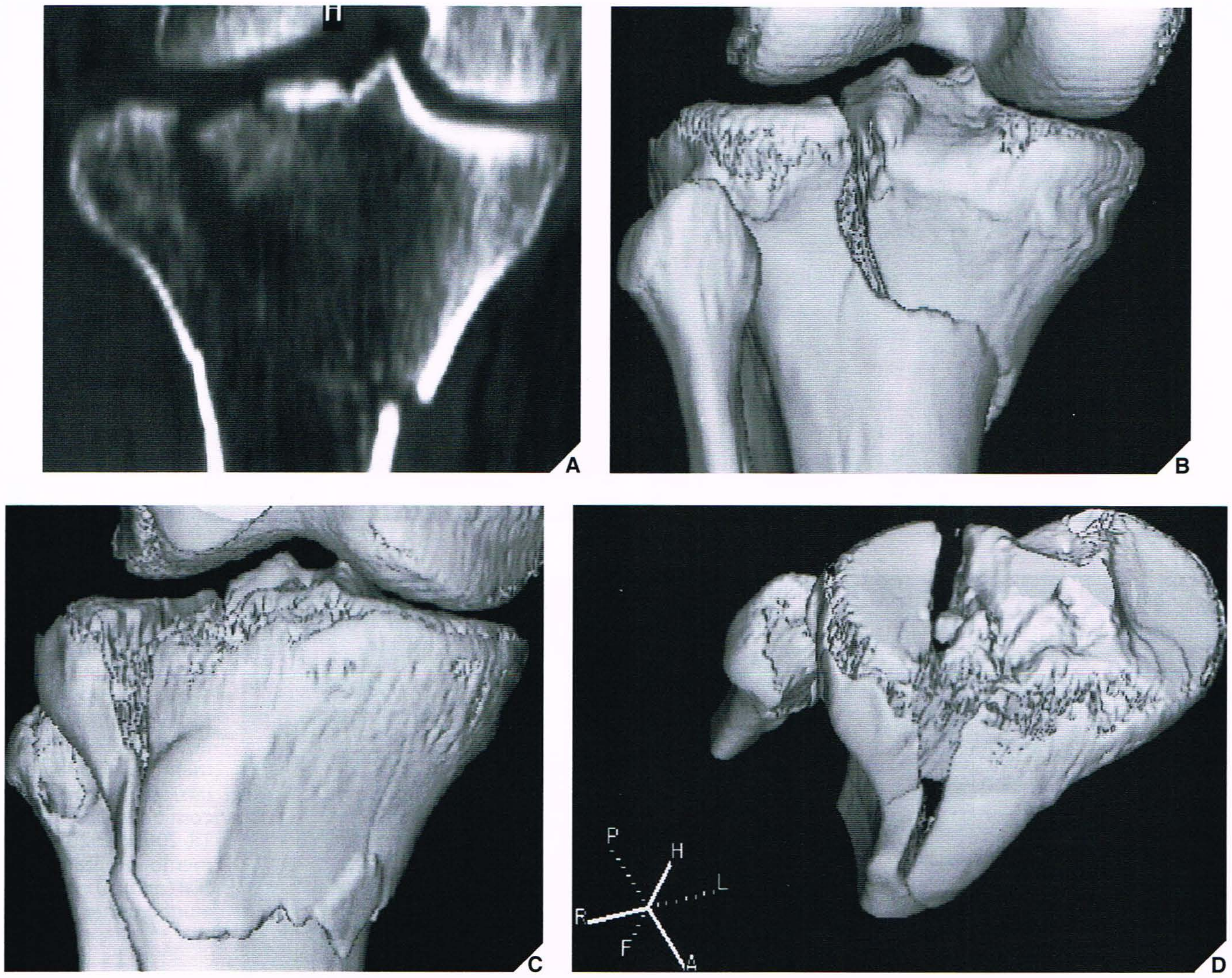

Fig. 9.29 TC de fratura do platô tibial. Um homem de 22 anos caiu de uma escada alta e sofreu traumatismo do joelho direito. Radiografias convencionais demonstraram fratura do platô tibial. **(A)** O estudo de TC com imagens reformatadas coronais mostra extensão da fratura do platô tibial lateral até a diáfise da tíbia. **(B)** Incidência posterior da reconstrução 3D mostra a linha de fratura, porém a divisão interfragmentar não é bem demonstrada. **(C)** Incidência anterior da reconstrução 3D mostra melhor a divisão. **(D)** Incidência em olho de pássaro da imagem de TC 3D demonstra efetivamente os detalhes da divisão e a cominução do platô tibial.

Fig. 8.30 [illegible]

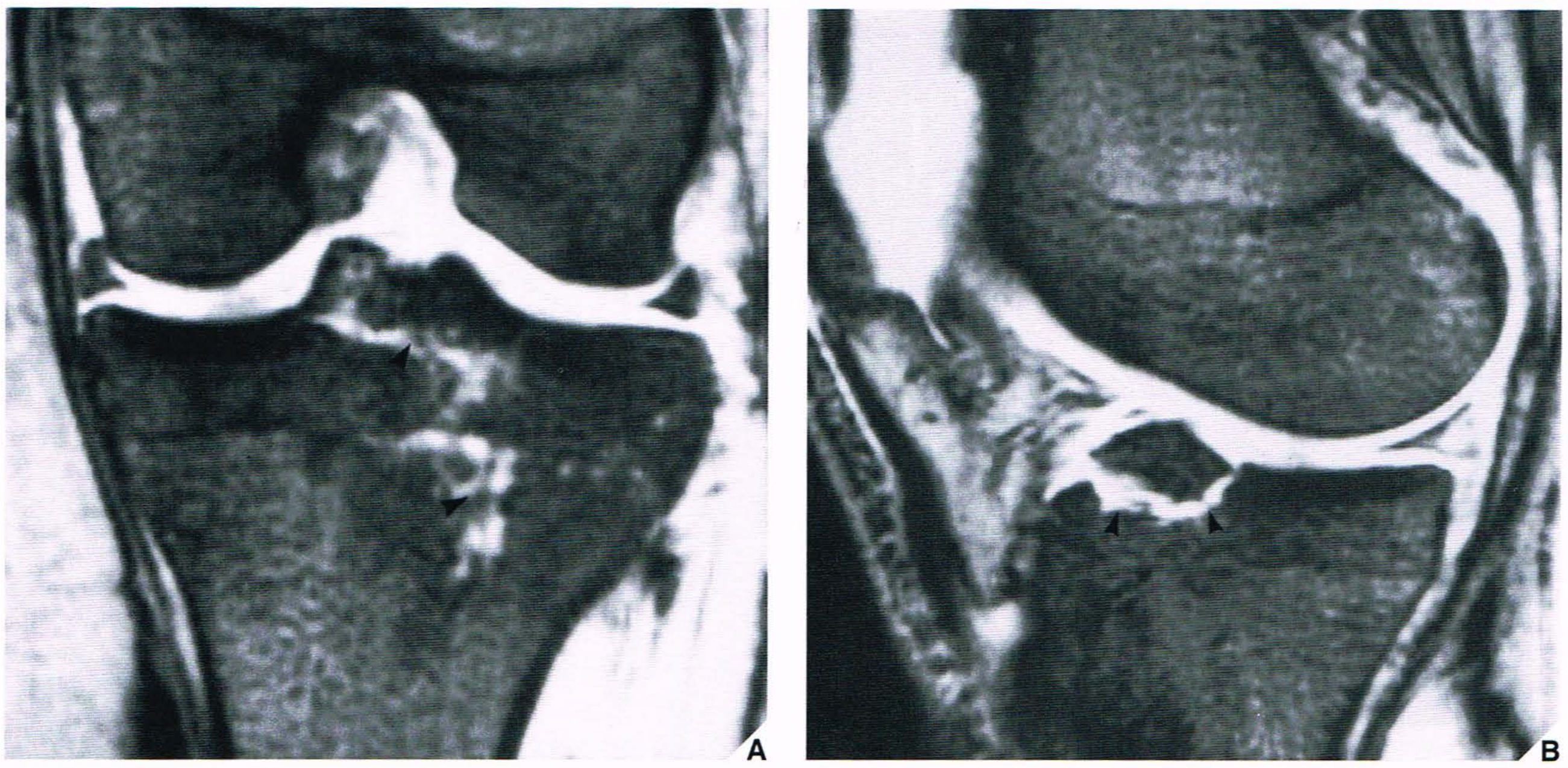

Fig. 9.32 RM de fratura do platô tibial. **(A)** Imagem gradiente-eco coronal (MGPR) mostra fratura do platô tibial (*pontas de seta*). **(B)** Imagem gradiente-eco sagital (MGPR) demonstra extensão anterior da fratura e avulsão dos tubérculos tibiais (*pontas de seta*).

do ligamento cruzado posterior, ligamento colateral medial e menisco medial. O mecanismo desta lesão e a constelação dos achados radiográficos são o inverso do encontrado com o complexo da lesão de Segond clássica. A fratura por avulsão do platô medial tibial é causada por um estresse em valgo e rotação externa do joelho flexionado.

Fraturas e Luxações da Patela. As fraturas da patela, que podem resultar de um golpe direto da face anterior do joelho ou das forças de tensão indireta produzidas pelo tendão do quadríceps, constituem aproximadamente 1% de todas as lesões ósseas. Geralmente, as fraturas patelares podem ser longitudinais (verticais), transversais ou cominutivas (Fig. 9.36)

volvendo a porção média da patela. Na avaliação dessa lesão, é importante reconhecer o que é denominado de patela bipartida ou multipartida. Esta anomalia representa uma variante do desenvolvimento dos centros de ossificação acessórios ou dos centros da borda súpero-lateral da patela e não deve ser confundida com uma fratura (Fig. 9.37). Tomografia ou TC podem ajudar a distinguir entre esta anomalia de desenvolvimento e a fratura da patela. Para evitar confundir uma patela bipartida ou multipartida com uma fratura, é importante estar ciente de que os centros de ossificação acessórios situam-se invariavelmente no quadrante lateral superior da patela e, se os fragmentos aparentes forem reunidos,



Fig. 9.35 Fratura de Segond. Uma mulher de 27 anos de idade sofreu traumatismo no joelho esquerdo em acidente enquanto esquiava. Radiografia ântero-posterior mostra um pequeno fragmento do osso avulsionado da face lateral da tíbia (*seta*), ca[redacted]

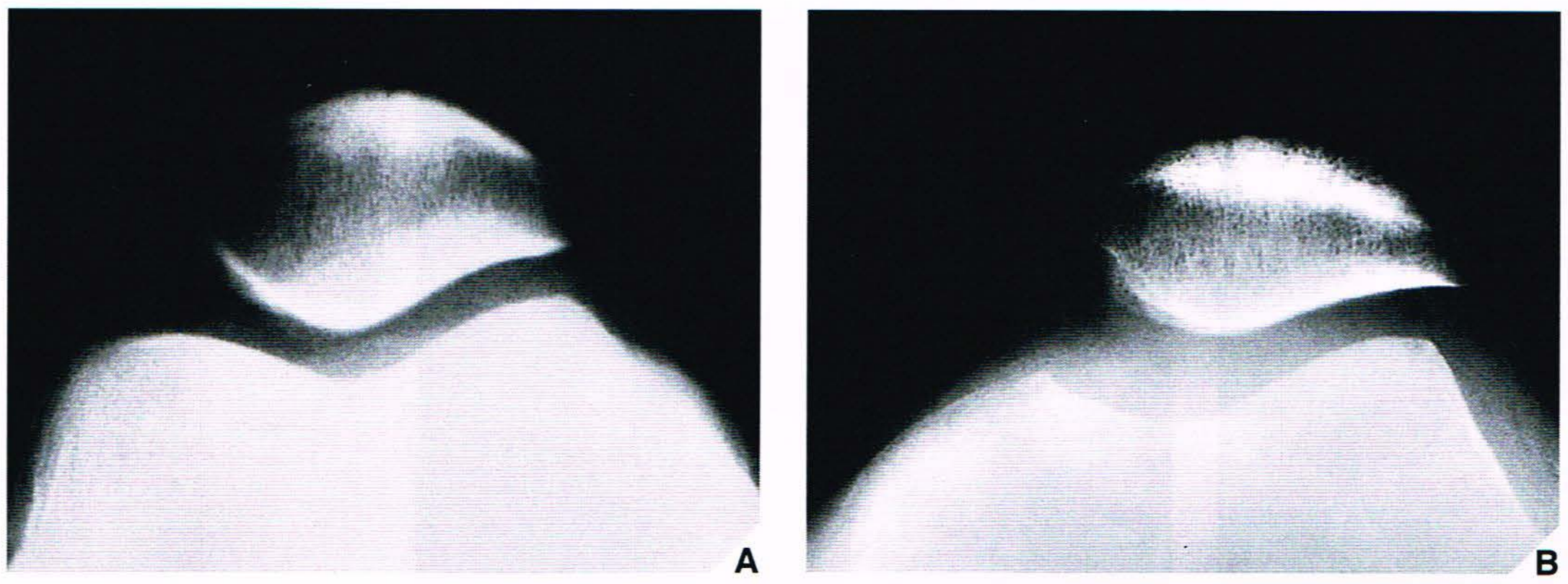

Fig. 9.40 Subluxação da patela. Uma mulher de 23 anos de idade apresentava dor e deformação ocasional do joelho enquanto praticava *jogging*. **(A)** Incidência axial padronizada da patela não mostra anormalidades aparentes. **(B)** Incidência axial de Merchant, entretanto, demonstra subluxação lateral da patela. Observe o ângulo de congruência positivo (ver Fig. 9.7).

A doença de Sinding-Larsen-Johansson é caracterizada clinicamente por dor localizada e hipersensibilidade dolorosa à palpação e, radiologicamente, pela separação e fragmentação do pólo inferior da patela, associadas a edemas de tecidos moles e, ocasionalmente, calcificações no local do ligamento patelar. Acredita-se que este transtorno seja causado por tração persistente na junção cartilaginosa da patela com o ligamento patelar. A radiografia lateral, preferivelmente obtida com uma técnica para tecidos moles/baixa quilovoltagem, é o exame único mais importante (Fig. 9.41); em combinação com o exame clínico positivo, geralmente estabelece o diagnóstico.

A doença de Osgood-Schlatter, que ocorre com freqüência três vezes maior em meninos do que em meninas adolescentes, é caracterizada por fragmentação do tubérculo tibial e edema de tecidos moles anterior ao tubérculo. Em 25% a 33% de todos os casos relatados, a doença é bilateral. Como na doença de Sinding-Larsen-Johansson, a incidência lateral obtida usando-se a técnica de tecidos moles é mais efetiva em demonstrar este transtorno (Fig. 9.42). Entretanto, um diagnóstico preciso é baseado nos achados radiológicos e clínicos. O edema de tecidos moles é uma característica diagnóstica fundamental. Na RM, como Hayes e Conway destacaram, as imagens ponderadas em T1 mostram a substituição da gordura infrapatelar normal de sinal elevado por uma área de sinal diminuído adjacente à inserção do ligamento patelar. O próprio ligamento pode mostrar áreas focais de sinal aumentando, dependendo do grau de tendinite associada (Figs. 9.43 e 9.44).

Ocasionalmente, as doenças de Sinding-Larsen-Johansson e Osgood-Schlatter podem coexistir. É importante lembrar que a presença de centros de ossificação múltiplos na tuberosidade tibial e no pólo infe-

sência de edema dos tecidos moles nestes casos permite que a distinção seja feita.

Lesões da Cartilagem do Joelho

A fratura osteocondral (ou condral), osteocondrite dissecante e osteonecrose espontânea são três condições com aspectos radiológicos similares. Invariavelmente são confundidas uma com a outra e em muitas situações os termos são usados de modo intercambiável. Entretanto, representam três entidades ortopédicas separadas, cada qual com uma causa específica e exigindo tratamento específico. Geralmente, a anamnese, o exame físico e a apresentação radiográfica podem ajudar a distinguir um destes transtornos do outro.

Fratura Osteocondral (ou Condral). Forças de cisalhamento, rotatórias ou de impacção alinhadas tangencialmente direcionadas para a articulação do joelho podem resultar em lesão aguda da extremidade articular do fêmur. A fratura resultante pode envolver apenas a cartilagem — fratura condral — ou a cartilagem e o segmento subcondral subjacente do osso — fratura osteocondral (Fig. 9.45). Estas fraturas, que podem ocorrer nos côndilos femorais ou tibiais, no platô tibial e na patela, podem variar de gravidade desde uma indentação mínima da superfície articular até o deslocamento de um fragmento osteocondral para dentro da articulação. Devido a envolver apenas a cartilagem articular, uma fratura condral pode ser demonstrada por artrografia ou por RM. Uma fratura osteocondral, entretanto, pode ser observada pela radiografia convencional, particularmente se o fragmento estiver desalojado. A presença de tal fragmento na articulação pode não ser distinguível do aspecto radiográfico de osteocondrite dissecan-



Fig. 9.42 Doença de Osgood-Schlatter. Um menino de 12 anos de idade queixava-se de hipersensibilidade dolorosa intensa à palpação sobre a tuberosidade tibial esquerda. Radiografia lateral, obtida com técnica de tecidos moles de baixa quilovoltagem, revela fragmentação da [illegible] dade tibial em associação a edemas de tecidos moles — achados característicos na doença de Osgood-Schlatter.

Fig. 9.43



Fig. 9.44

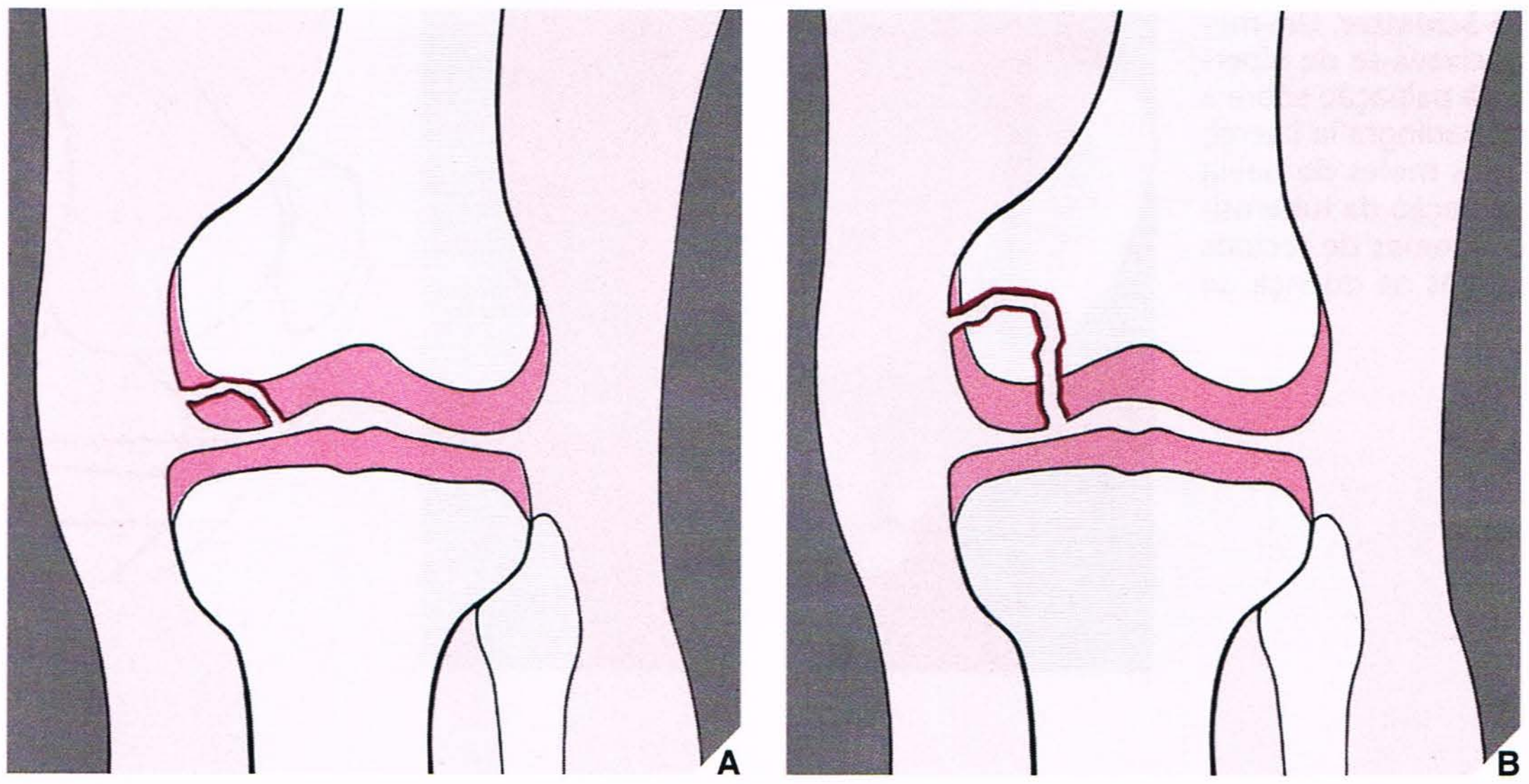

Fig. 9.45 Fratura condral e osteocondral. Uma fratura condral (A) afet

Fig. 9.46



Fig. 9.46

...nto da cartilagem articular, freqüentemente com um segm...

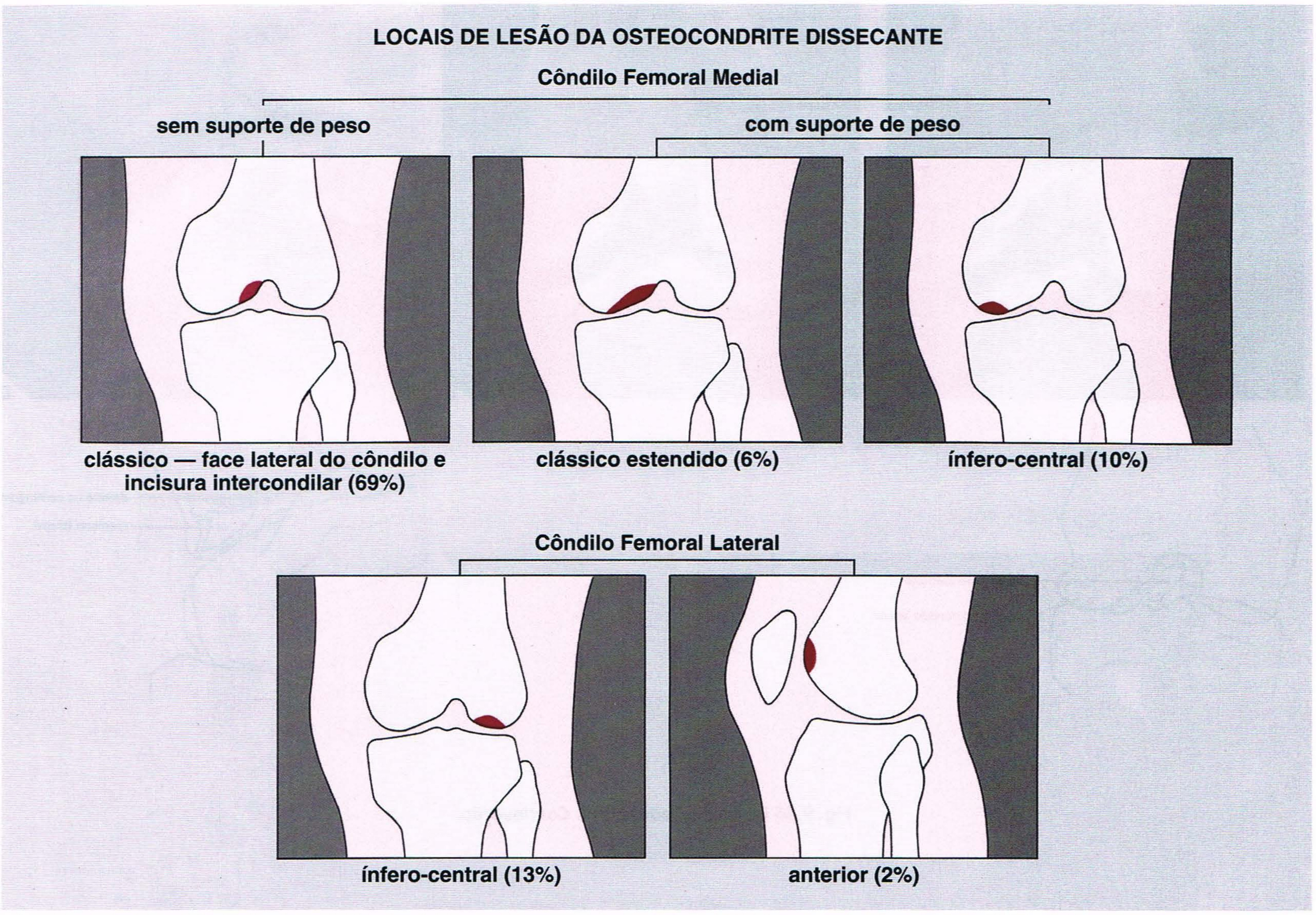

Fig. 9.47 **Local da lesão.** A osteocondrite dissecante mais freqüentemente afeta o côndilo femoral medial, porção que não suporta peso (a parte lateral da côndilo e a incisura intercondilar), que é o local mais comum da lesão. O côndilo femoral lateral é muito menos comumente envolvido. (Modificado de Aichroth P, 1971, com permissão.)

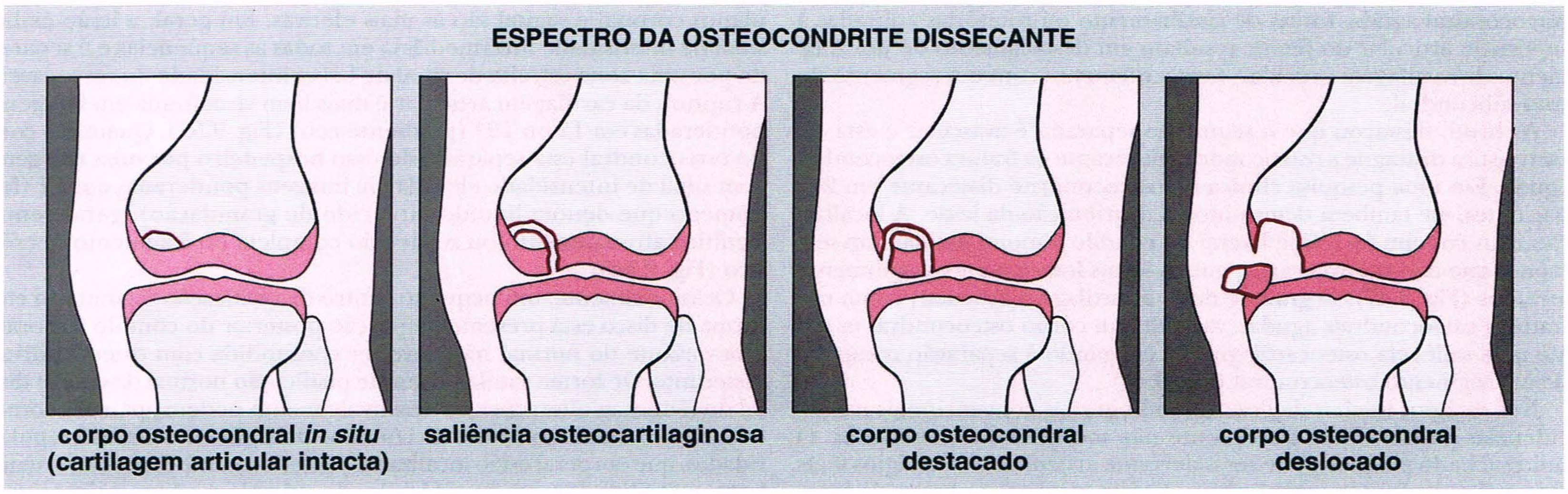

Fig. 9.48 **Estágios da osteocondrite dissecante.** O espectro da lesão crônica da extremidade articular do terço distal do fêmur (osteocondrite dissecante) varia de uma lesão *in situ* até um defeito no osso subcondral associado a um corpo osteocondral desalojado.

Fig. 9.49 Osteocondrite dissecante. Um menino de 11 anos de idade apresentou dor no joelho direito por 3 meses. Radiografia póstero-anterior (túnel) do joelho mostra a lesão típica de osteocondrite dissecante no côndilo femoral medial. Uma linha radiotransparente separa o corpo oval *in situ* do côndilo femoral. Incidentalmente, o côndilo femoral lateral mostra um contorno irregular do segmento que suporta peso. Este achado representa uma variante do desenvolvimento na ossificação e não tem outras conseqüências.

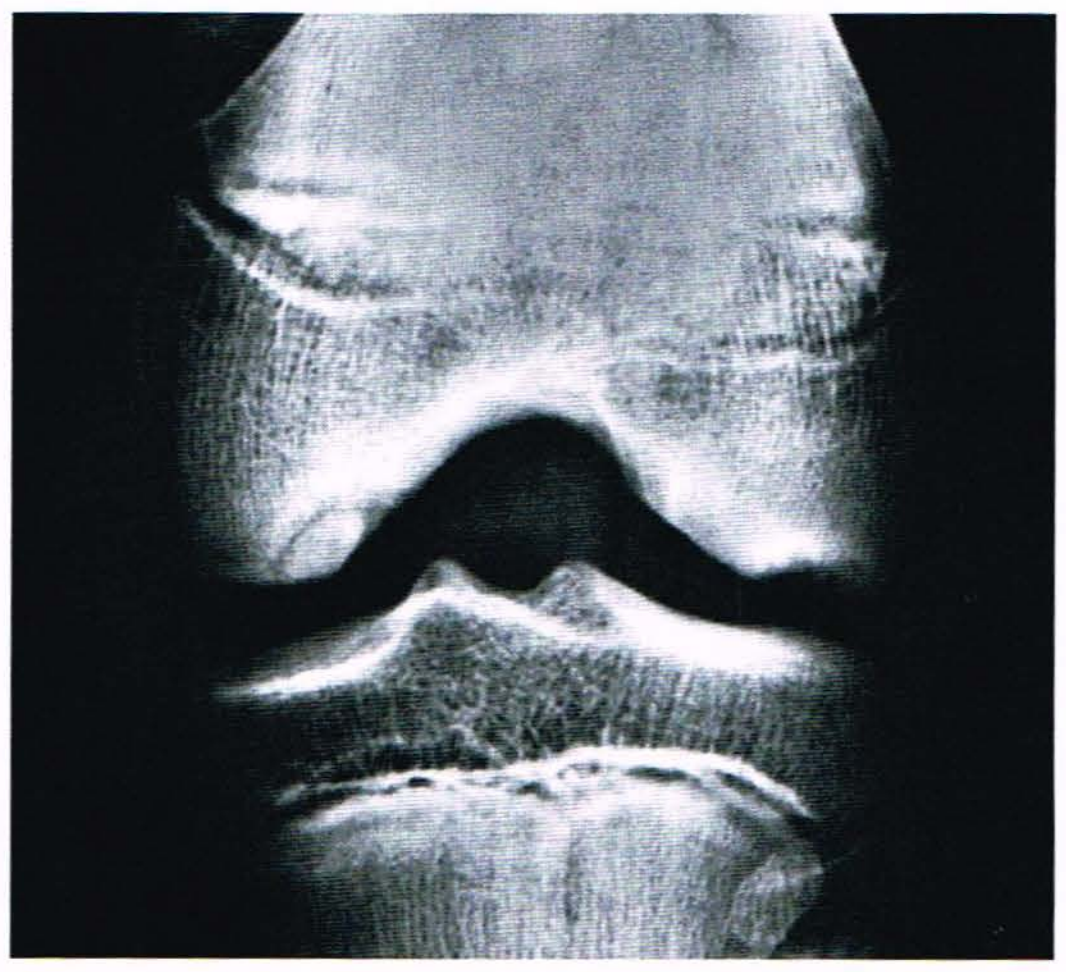

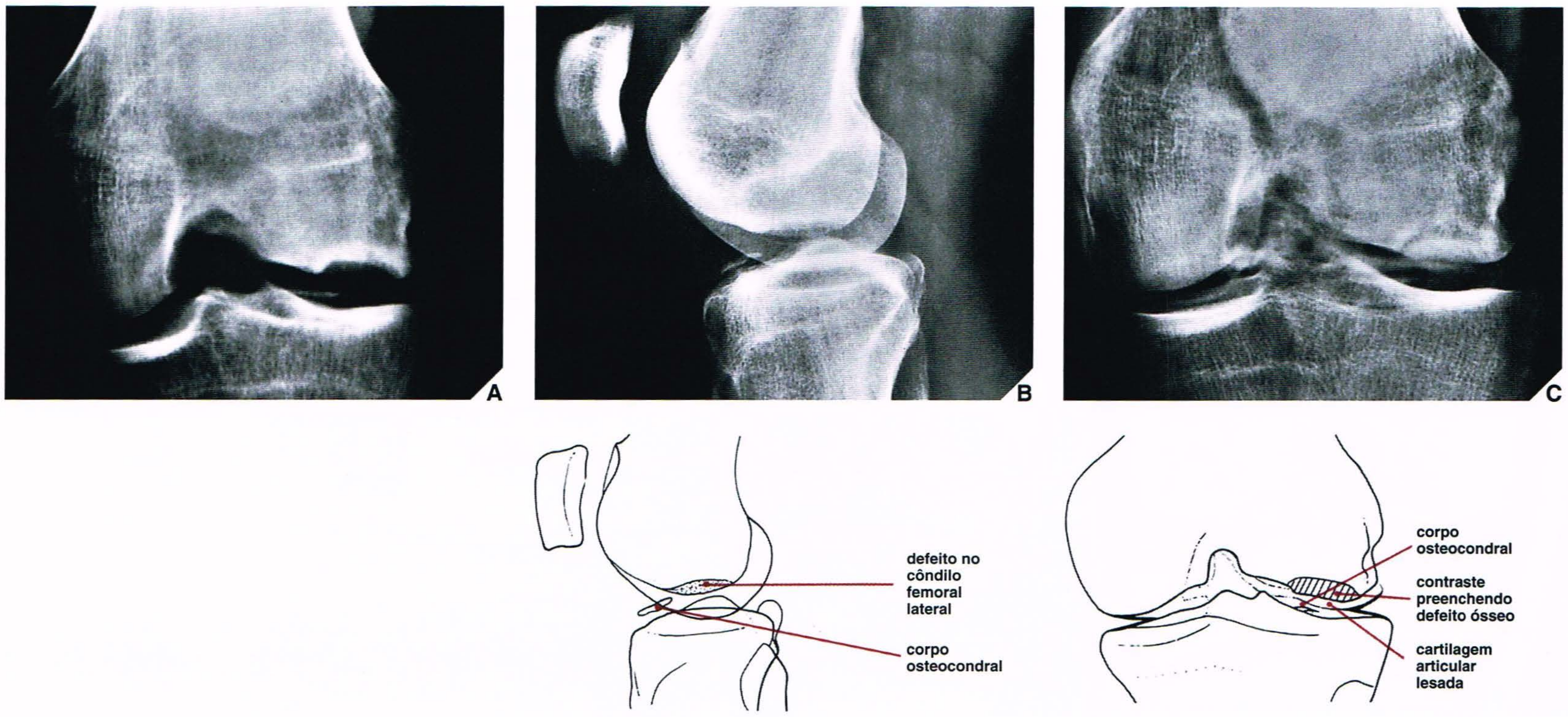

Fig. 9.50 Artrografia de osteocondrite dissecante. Um homem de 23 anos de idade apresentou dor crônica no joelho por 4 meses. Ele não tinha história de traumatismo agudo nos últimos anos. As incidências do túnel **(A)** e lateral **(B)** mostram um defeito no osso subcondral na face ínfero-central do cô

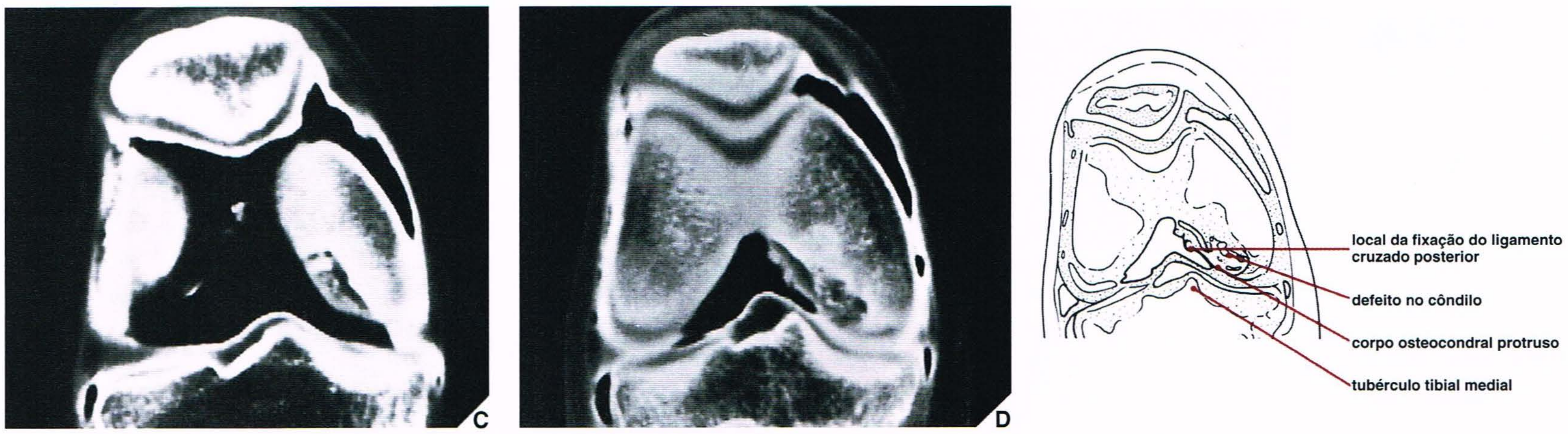

Fig. 9.51 Artrografia com TC de osteocondrite dissecante. *Continuação.*

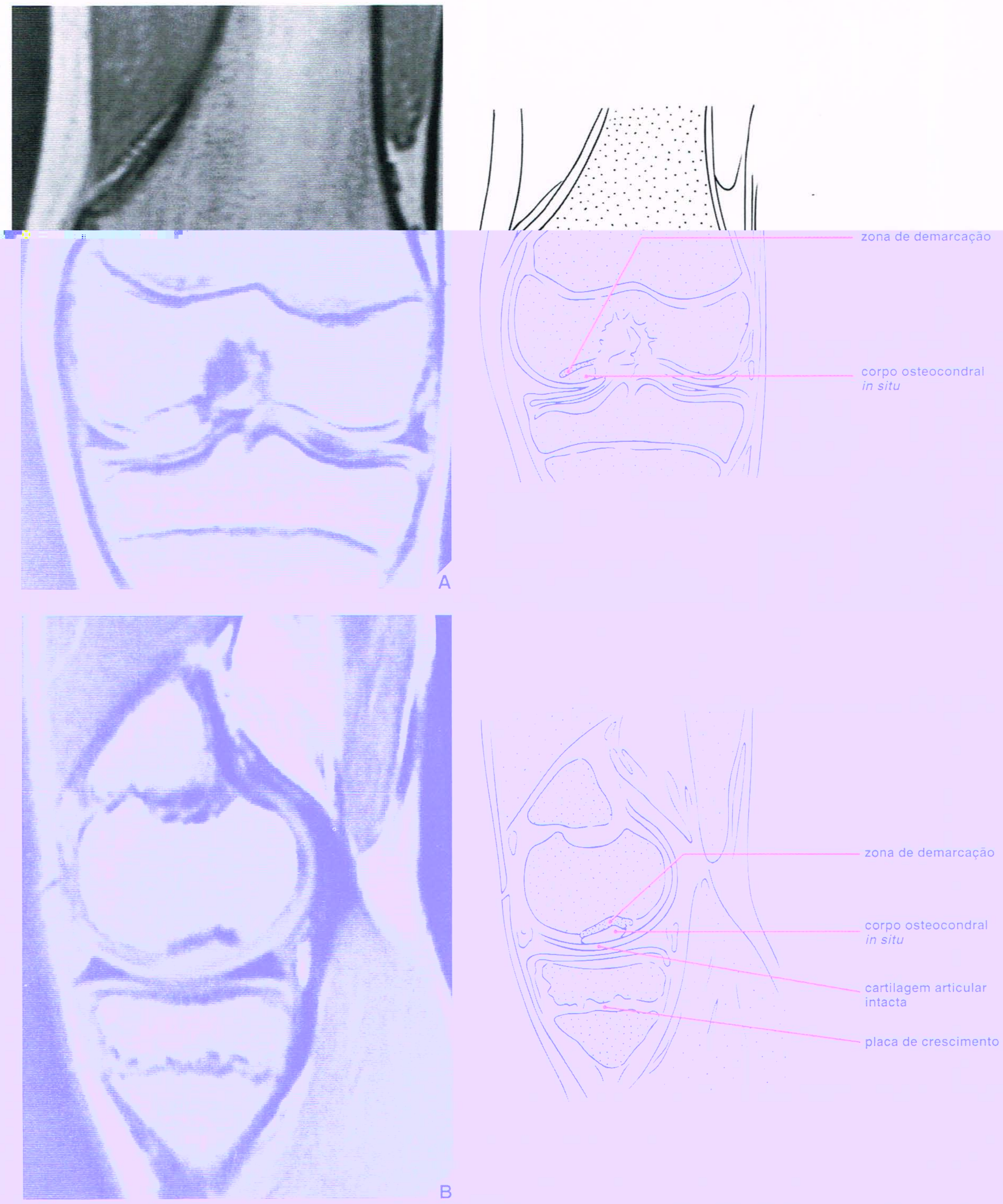

Fig. 9.52 RM de osteocondrite dissecante. Um menino de 11 anos de idade apresentou dor no joelho por 3 meses. **(A)** Imagem de RM no plano coronal (spin-eco, TR 1800/TE 20 ms) mostra fragmento ósseo bem separado do côndilo femoral medial pela linha de sinal de baixa intensidade. **(B)** Imagem no plano sagital (spin-eco TR 800/TE 20 ms) demonstra cartilagem articular intacta sobre o fragmento separado, indicando uma lesão *in*

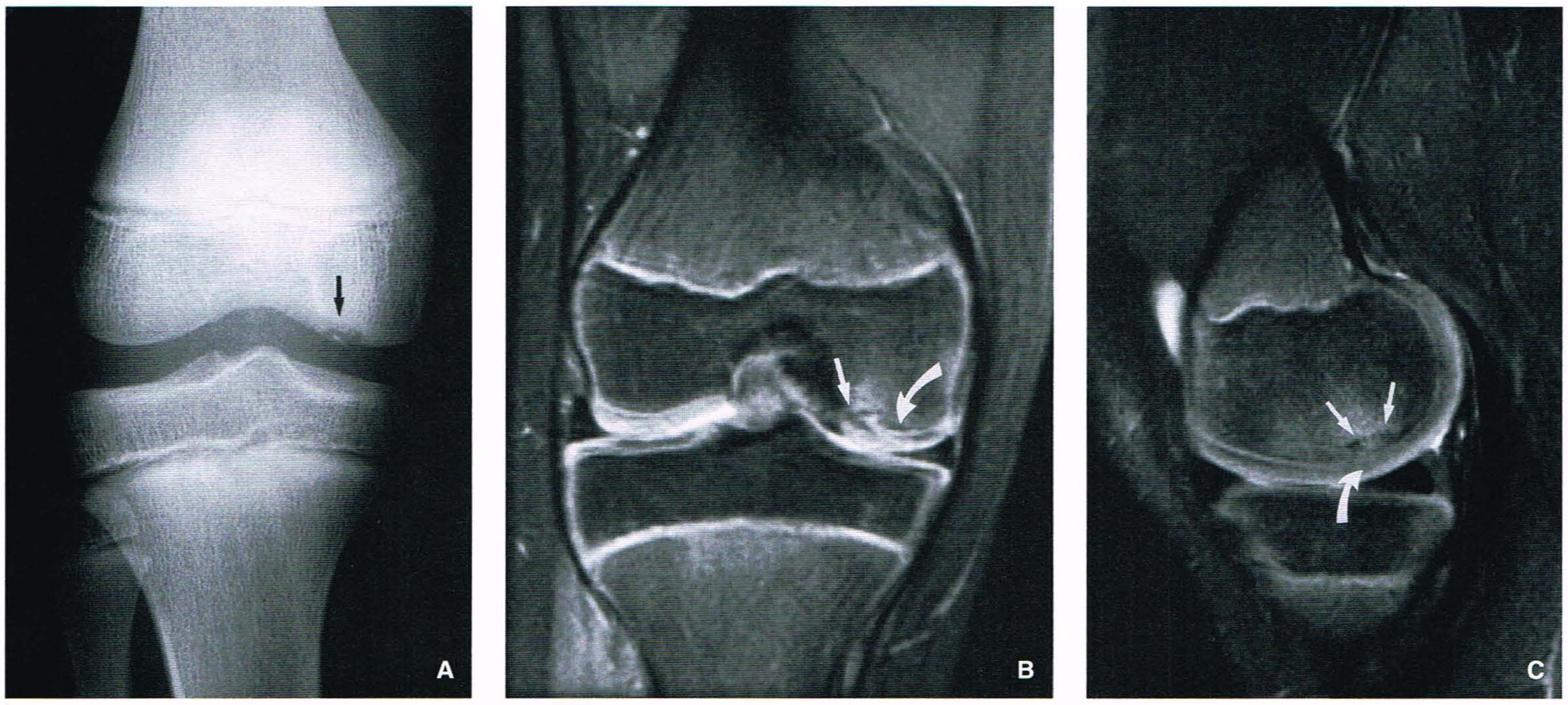

Fig. 9.53 RM de osteocondrite dissecante. **(A)** Radiografia ântero-posterior do joelho direito mostra lesão de osteocondrite dissecante no côndilo femoral medial (*seta*). Imagens de RM coronal **(B)** e sagital **(C)** ponderadas em T2 com supressão de gordura mostram o corpo osteocondral ainda sendo *in situ* (*setas*), embora a cartilagem articular já esteja lesada (*setas curvas*).

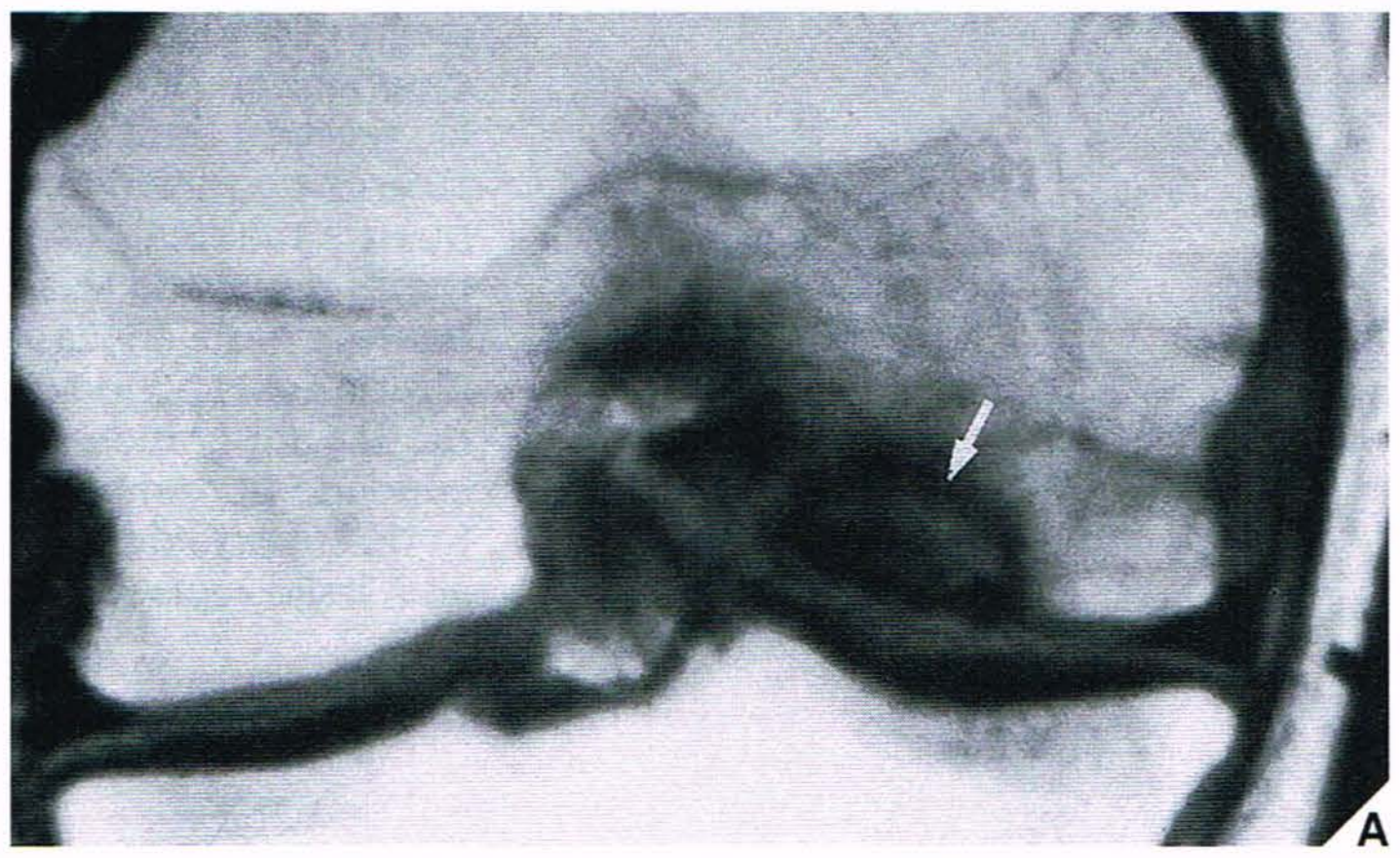

Fig. 9.54 RM de osteocondrite dissecante. Um corpo osteocondral livre no côndilo femoral medial é observado nas imagens de RM coronal **(A)** e sagital **(B)** ponderadas em T1 (*setas brancas*). **(C)** Na seqüência sagital ponderada em T2*, o líquido com sinal de intensidade elevada (*setas pequenas*) separa o fragmento ósseo do osso viável.

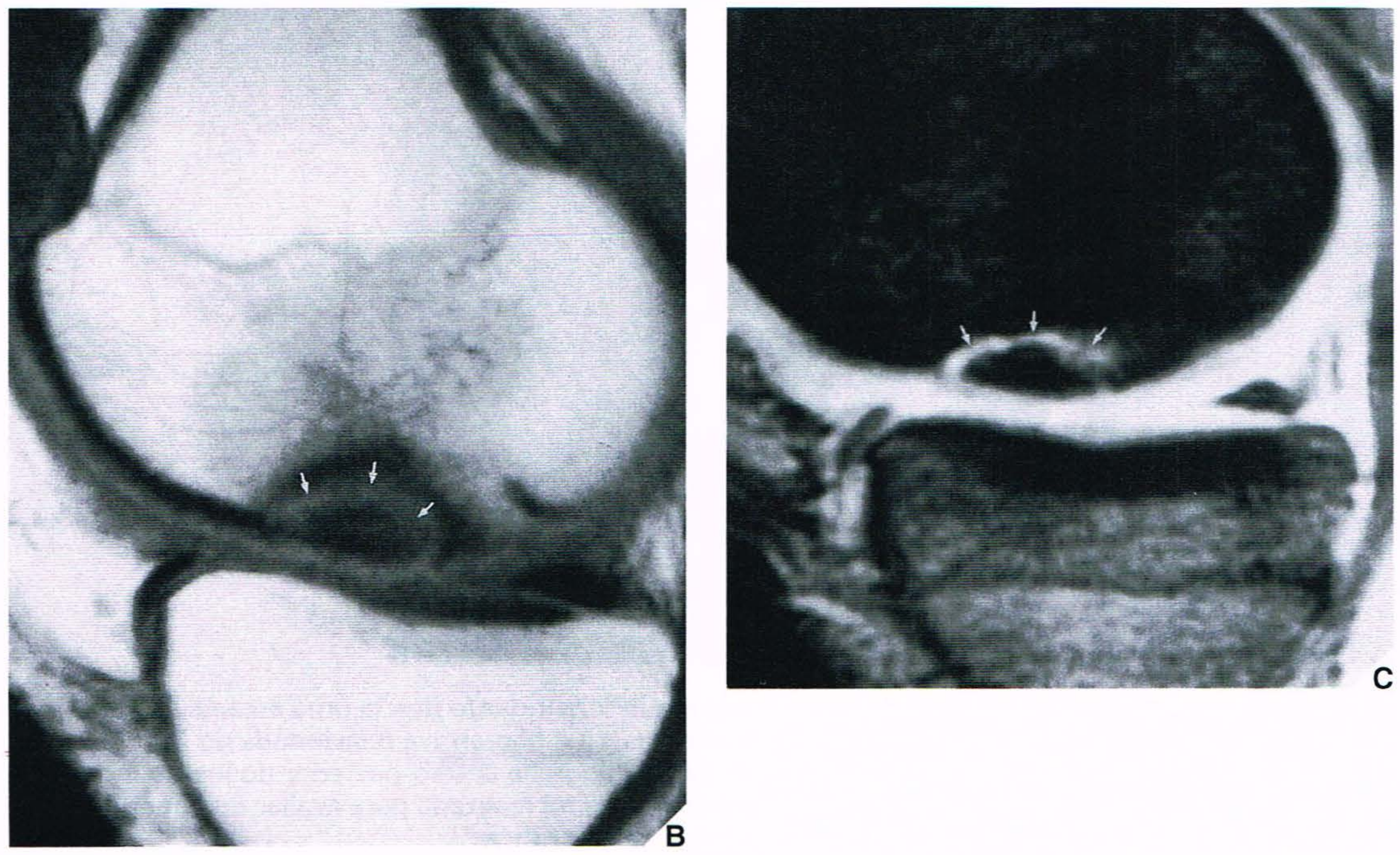

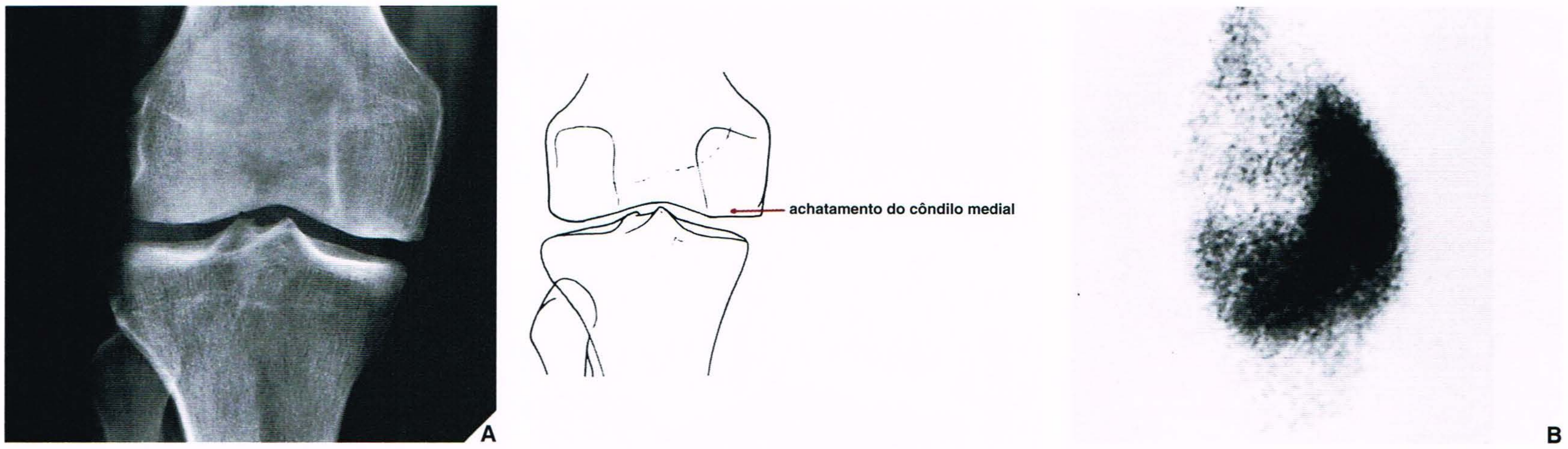

Fig. 9.55 Osteonecrose espontânea. Quatro semanas antes deste exame radiográfico, um homem de 58 anos de idade sentiu dor aguda no joelho direito quando descia do meio fio. A dor cessou após 1 semana, mas reapareceu logo depois. **(A)** Radiografia ântero-posterior do joelho mostra achatamento da face medial do côndilo femoral medial. **(B)** Foi realizada cintigrafia óssea que mostrou aumento acentuado na captação do traçador na área do côndilo femoral medial. Os aspectos observados em ambos os estudos caracterizam um estágio inicial de osteonecrose espontânea.

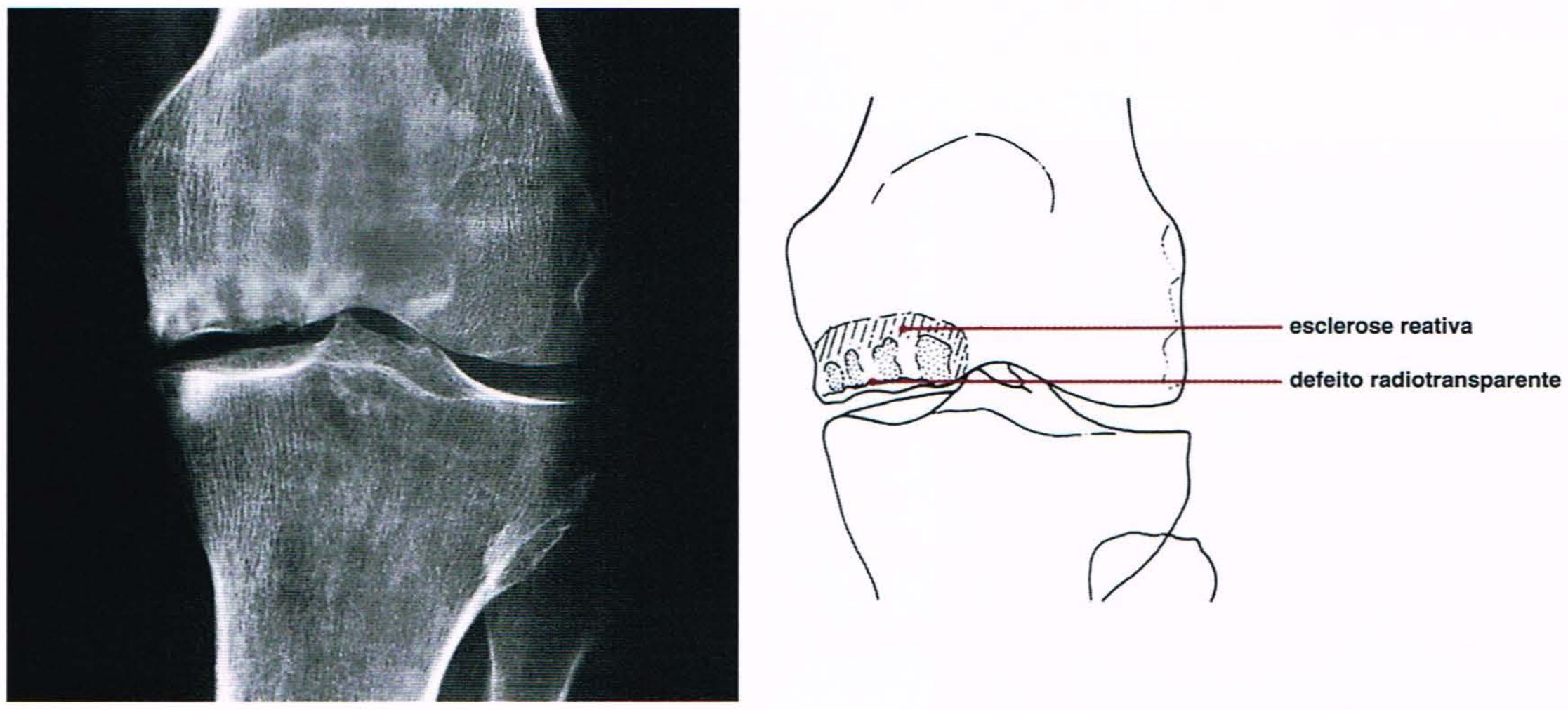

Fig. 9.56 Osteonecrose espontânea. Um homem de 74 anos de idade ao descer do meio-fio sentiu dor aguda no joelho esquerdo. Radiografias obtidas no dia seguinte estavam normais. A dor no joelho cessou após 10 dias, porém 2 meses depois desenvolveu derrame articular, que foi aspirado. Ele recebeu uma série de três injeções intra-articulares de esteróides (hidrocortisona), após as quais a maioria dos sintomas regrediu. Quatro meses depois da lesão inicial, os sintomas recorreram, e nesta época o exame radiográfico padronizado foi repetido. Incidência ântero-posterior mostra um grande defeito radiotransparente circundado por uma zona de esclerose no segmento do suporte de peso do côndilo femoral medial. A lesão representa osteonecrose espontânea.

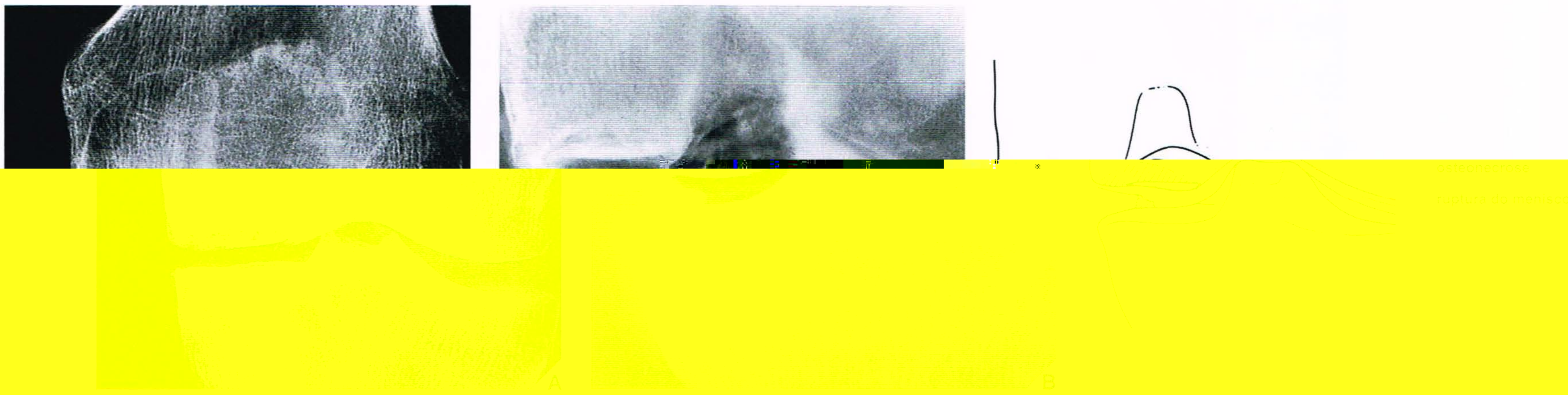

Fig. 9.58 Aspecto normal da bolsa suprapatelar. Normalmente, a bolsa suprapatelar aparece na incidência lateral do joelho como uma faixa radiodensa logo posterior ao tendão do quadríceps.

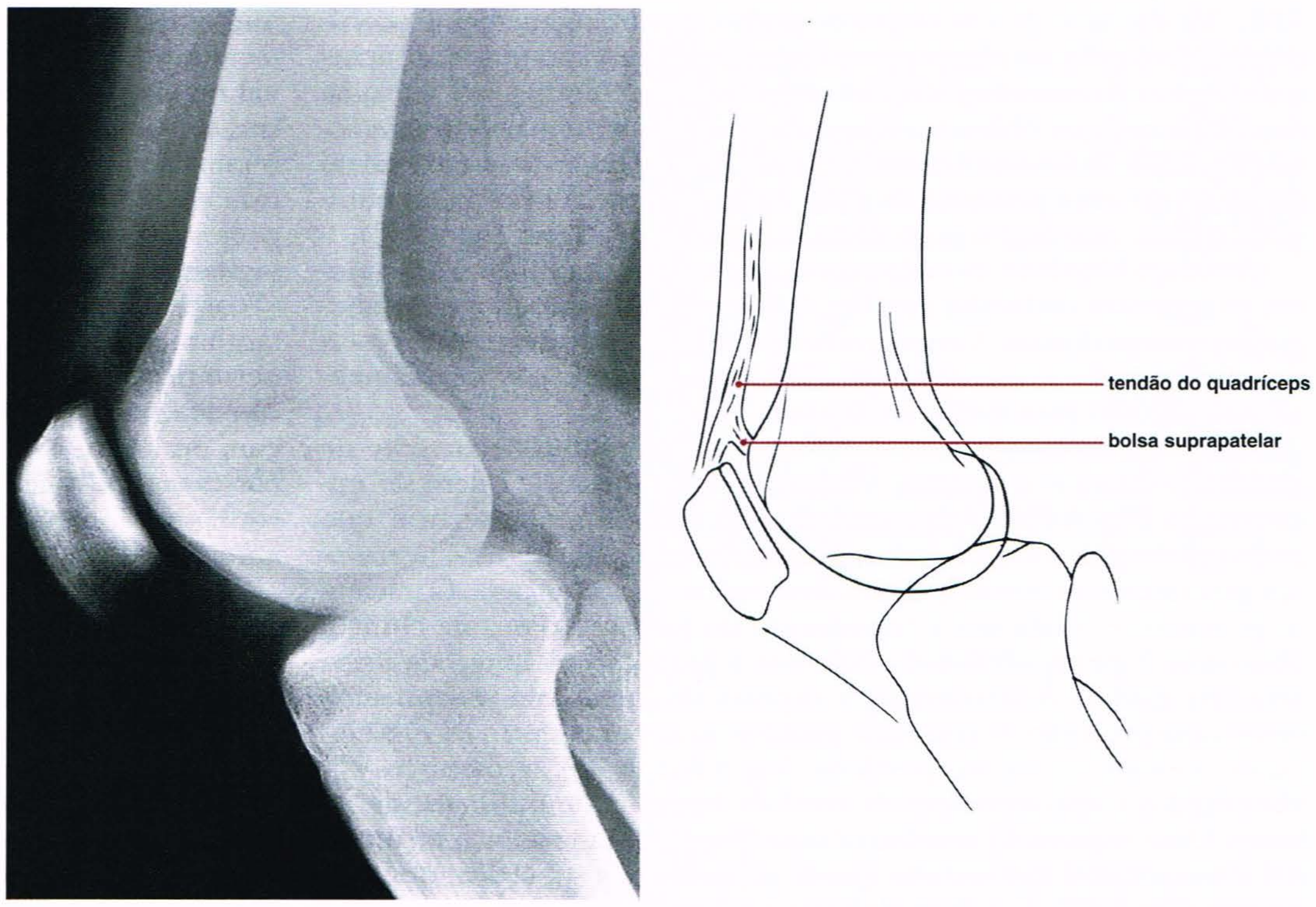

Osteonecrose Espontânea. Caracterizada pelo início agudo de dor, a osteonecrose espontânea do joelho é uma entidade clínico-patológica distinta com predileção por segmentos de suporte de peso do côndilo femoral medial. Ocorre em adultos mais velhos, freqüentemente na sexta e sétima décadas de vida, e não deve ser confundida com o início adulto de osteocondrite dissecante. Embora a causa seja obscura, certos fatores como traumatismo, injeção intra-articular de esteróides e, possivelmente, ruptura do menisco, como Norman e Baker pontuaram, podem funcionar na patogênese deste transtorno.

O sinal radiológico mais precoce deste transtorno é uma captação aumentada de isótopos na cintigrafia óssea; radiograficamente, a primeira indicação é um grau mínimo de achatamento do côndilo femoral (Fig. 9.55). Mais tarde, em geral, 1 a 3 meses depois do início súbito dos sintomas, as radiografias podem mostrar um foco subcondral de radiotransparência. À medida que o transtorno progride, a lesão pode ser observada radiograficamente como um foco osteolítico (necrótico) subcondral circundado por uma margem esclerótica representando uma zona de reparo (Fig. 9.56). Freqüentemente, essas lesões são acompanhadas por rupturas de menisco e, por esta razão, a artrografia contrastada ou a RM deve ser realizada diante de suspeita de osteonecrose espontânea (Fig. 9.57). Alguns autores postulam que a concentração de estresse do menisco roto sobre a cartilagem articular pode resultar em isquemia local, com isso predispondo ao desenvolvimento de osteonecrose.

Lesão dos Tecidos Moles ao Redor do Joelho

Derrame da Articulação do Joelho. Normalmente, a bolsa suprapatelar é aparente em uma radiografia de joelho na incidência lateral como uma faixa fina radiodensa logo posterior ao tendão do quadríceps (Fig.

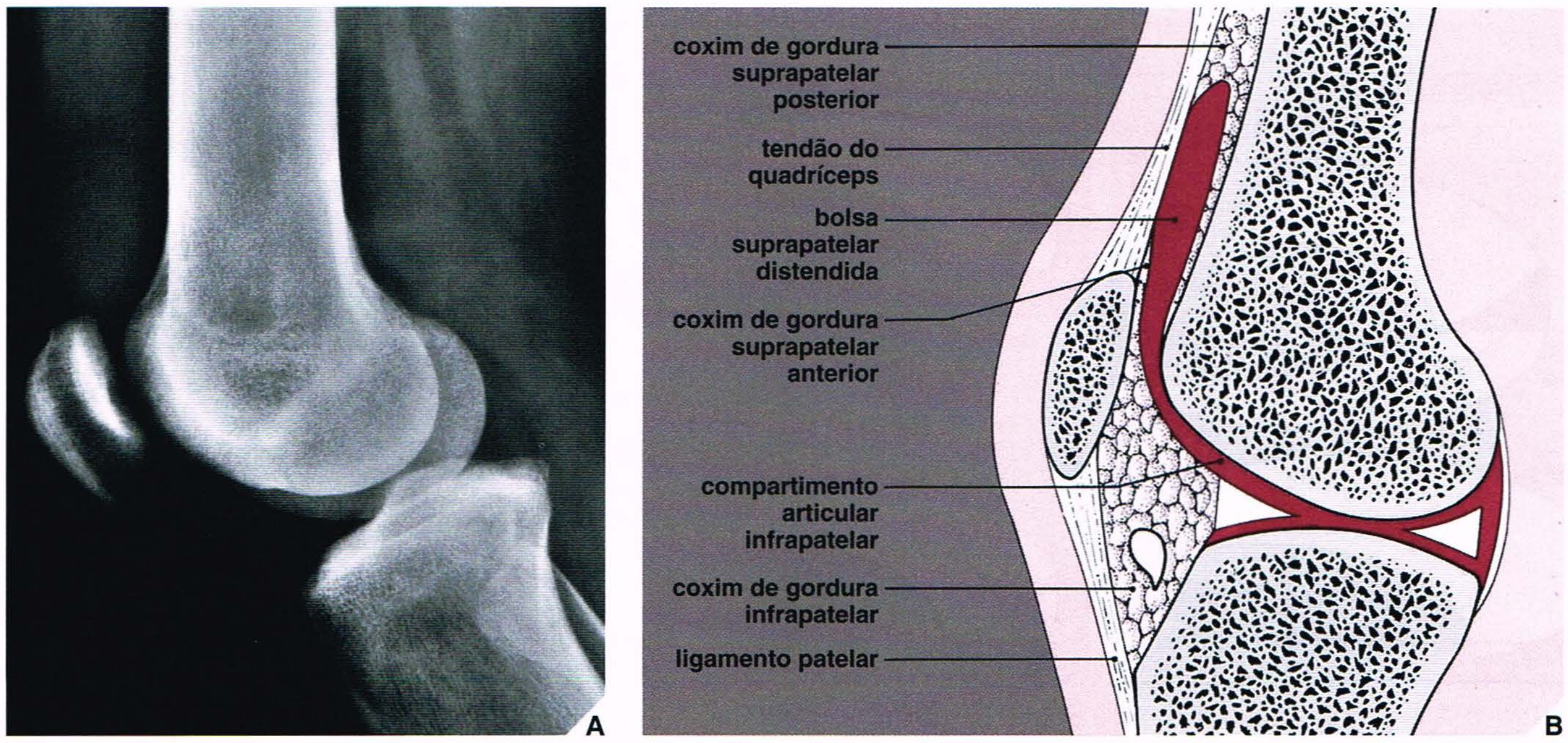

Fig. 9.59 Derrame da articulação do joelho. No derrame da articulação do joelho, a bolsa suprapatelar distende-se com o líquido, com isso obliterando o espaço de gordura posterior ao tendão do quadríceps. (Modificado de Hall FM, 1978, com permissão.)

9.58). No derrame da articulação do joelho, que freqüentemente ocorre secundário à lesão em algum ponto do joelho, a bolsa suprapatelar enche-se de líquido. A distensão da bolsa é evidente radiograficamente como uma densidade oval que oblitera o espaço de gordura anterior à cortical femoral (Fig. 9.59). Se houver fratura intra-articular associada do terço distal do fêmur ou do terço proximal da tíbia, então uma incidência lateral transversal à mesa radiológica pode demonstrar o sinal FBI (ver Fig. 9.26C).

Lesão do Menisco. Semelhante a outras estruturas fibrocartilaginosas, os meniscos do joelho (ver Fig. 9.9) não são visualizados nas radiografias convencionais. A artrografia contrastada pode demonstrar estas estruturas, embora recentemente a RM tenha se tornado o procedimento padronizado para avaliação dos meniscos.

A ruptura do menisco medial é uma lesão comum decorrente de atividades físicas e esportivas. Vários tipos de rupturas podem ser encontrados (Fig. 9.60). O tipo mais comum é uma ruptura vertical, que pode ser simples ou em formato de alça de balde; as rupturas horizontais geralmente ocorrem em uma faixa etária mais avançada. O pacien-

muitos estudos. Como foi recentemente relatado por Helms, o uso da técnica de supressão de gordura aumenta a amplitude dinâmica do sinal no menisco, tornando mais nítidas as rupturas do menisco. Os vários sinais relacionados com tipos específicos de rupturas do menisco foram identificados. Entre os sinais secundários mais acurados da ruptura em alça de balde do menisco medial estão a ausência de dois aspectos consecutivos de gravata-borboleta deste menisco nas imagens sagitais e o denominado sinal do ligamento cruzado posterior duplo. O corpo normal do menisco medial, que geralmente tem 9 a 12 mm de largura, deve aparecer pelo menos em dois cortes nas imagens sagitais periféricas como uma gravata-borboleta. A presença de uma configuração em gravata-borboleta única indica uma ruptura em alça de balde com deslocamento para a parte média da articulação do joelho. Nos cortes sagitais mais centrais, a parte deslocada do menisco assume uma configuração similar ao ligamento cruzado posterior, projetando-se mais anteriormente ao ligamento cruzado posterior (Fig. 9.65).

Embora as rupturas do menisco sejam mais bem diagnosticadas nas

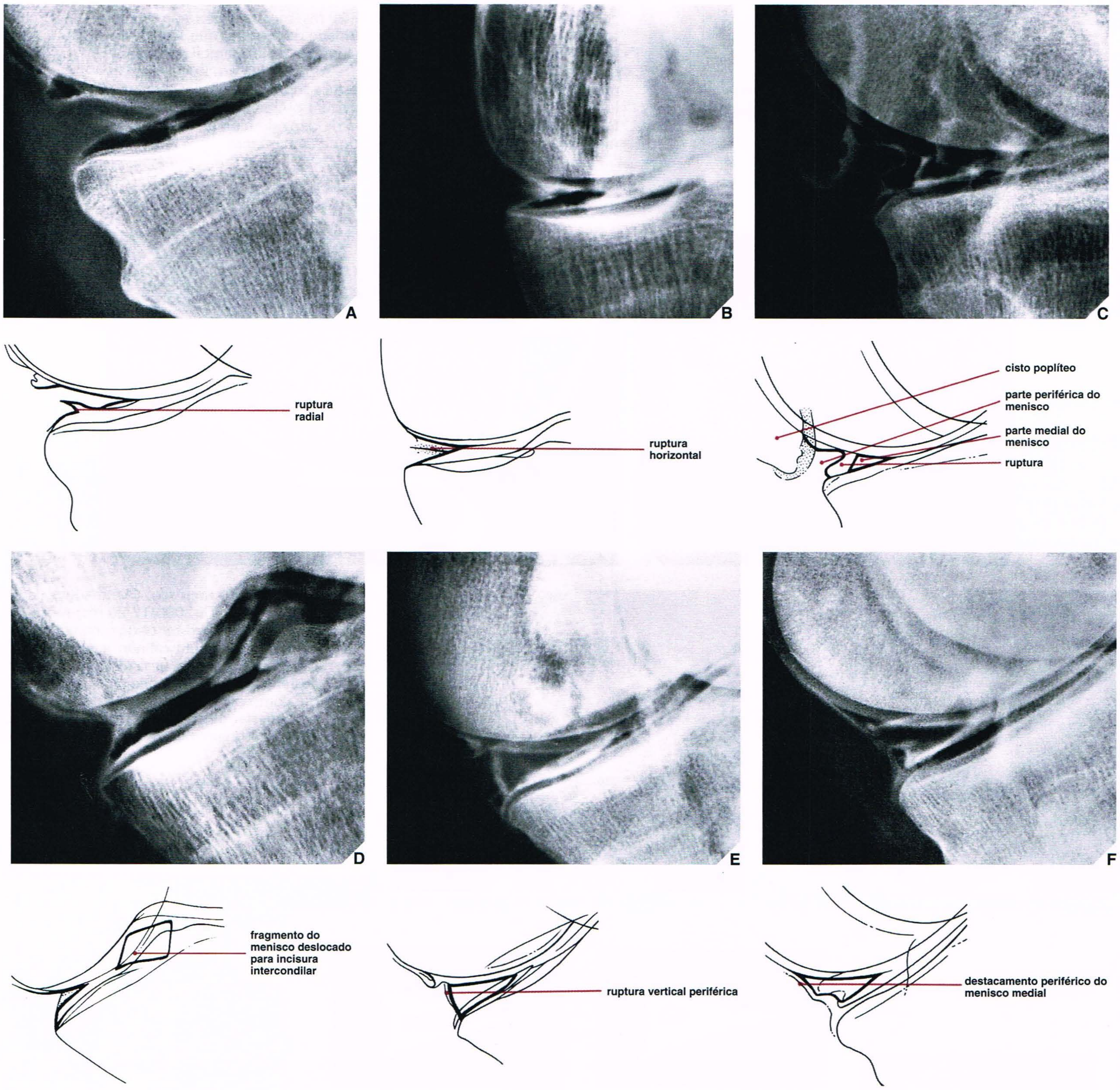

Fig. 9.61 Artrografia das rupturas de menisco. À artrografia, as rupturas do menisco são reconhecidas por uma projeção de contraste ou ar na substância da estrutura ou em sua periferia. As seguintes imagens de detalhes (*spot films*) mostram alguns dos vários tipos de rupturas que podem afetar o menisco medial: **(A)** ruptura radial (oblíqua) do corno posterior; **(B)** ruptura horizontal do corpo; **(C)** ruptura em alça de balde do corno posterior; **(D)** ruptura em alça de balde do corpo com deslocamento do fragmento na incisura intercondilar; **(E)** ruptura periférica do corno posterior; e **(F)** separação periférica do corno posterior.

Fig. 9.62 Rupturas do menisco medial. (A) Imagem de RM sagital spin-eco ponderada em T1 (SE; TR 700/TE 20 ms) mostra ruptura do menisco medial. Note o sinal de alta intensidade da ruptura, que se estende na superfície inferior do menisco. **(B)** Imagem de RM sagital ponderada em T2 (SE; TR 2300/TE 80 ms) mostra ruptura do corno posterior do



B C

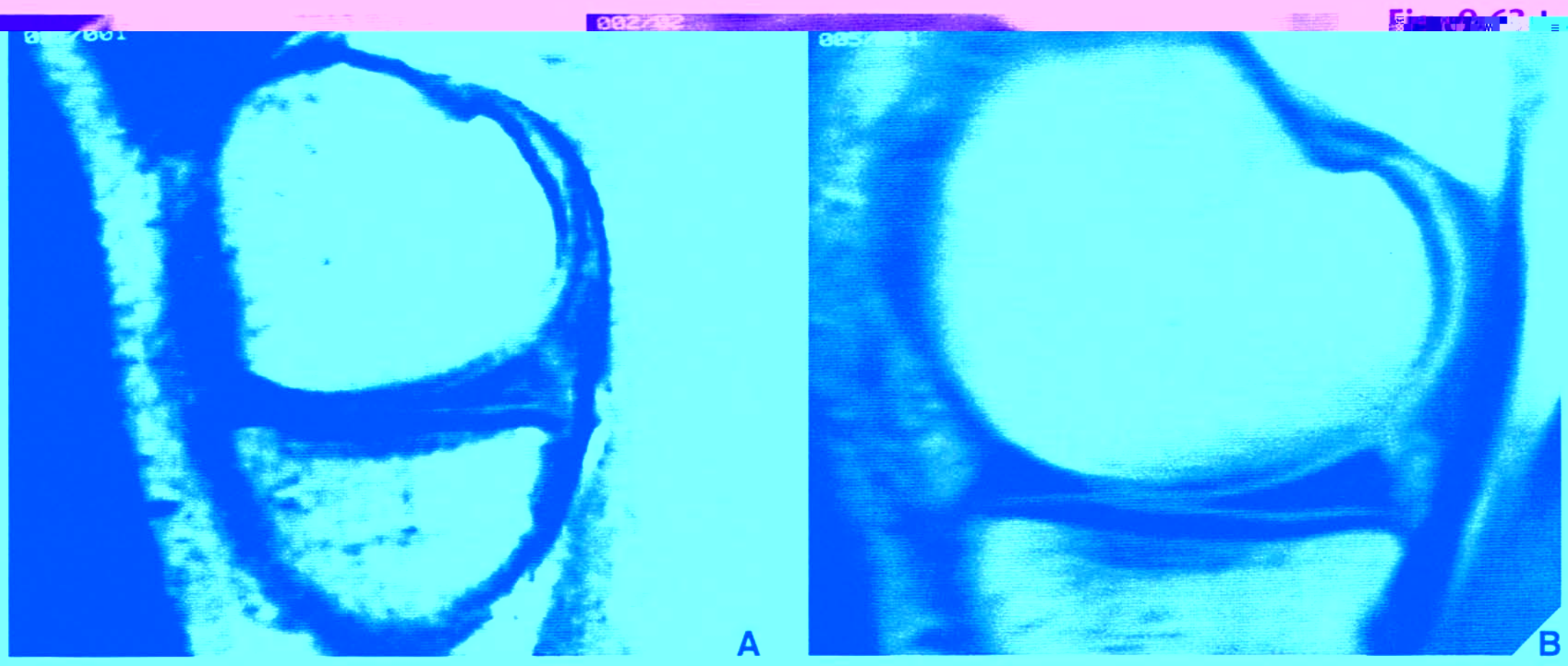

A B

Fig. 9.63 Lesões do menisco. (A) Imagem de RM sagital spin-eco (SE; TR 2000/TE 20 ms) mostra lesão do tipo I do corno posterior do menisco medial. A lesão redonda intrameniscal não se estende até a superfície articular. **(B)** Em uma lesão do tipo II do corno posterior do menisco medial, a configuração é linear, e como ocorre com a lesão do tipo I, a do tipo II não se estende até a superfície articular. **(C)** Representação esquemática de vários tipos de lesões do menisco.

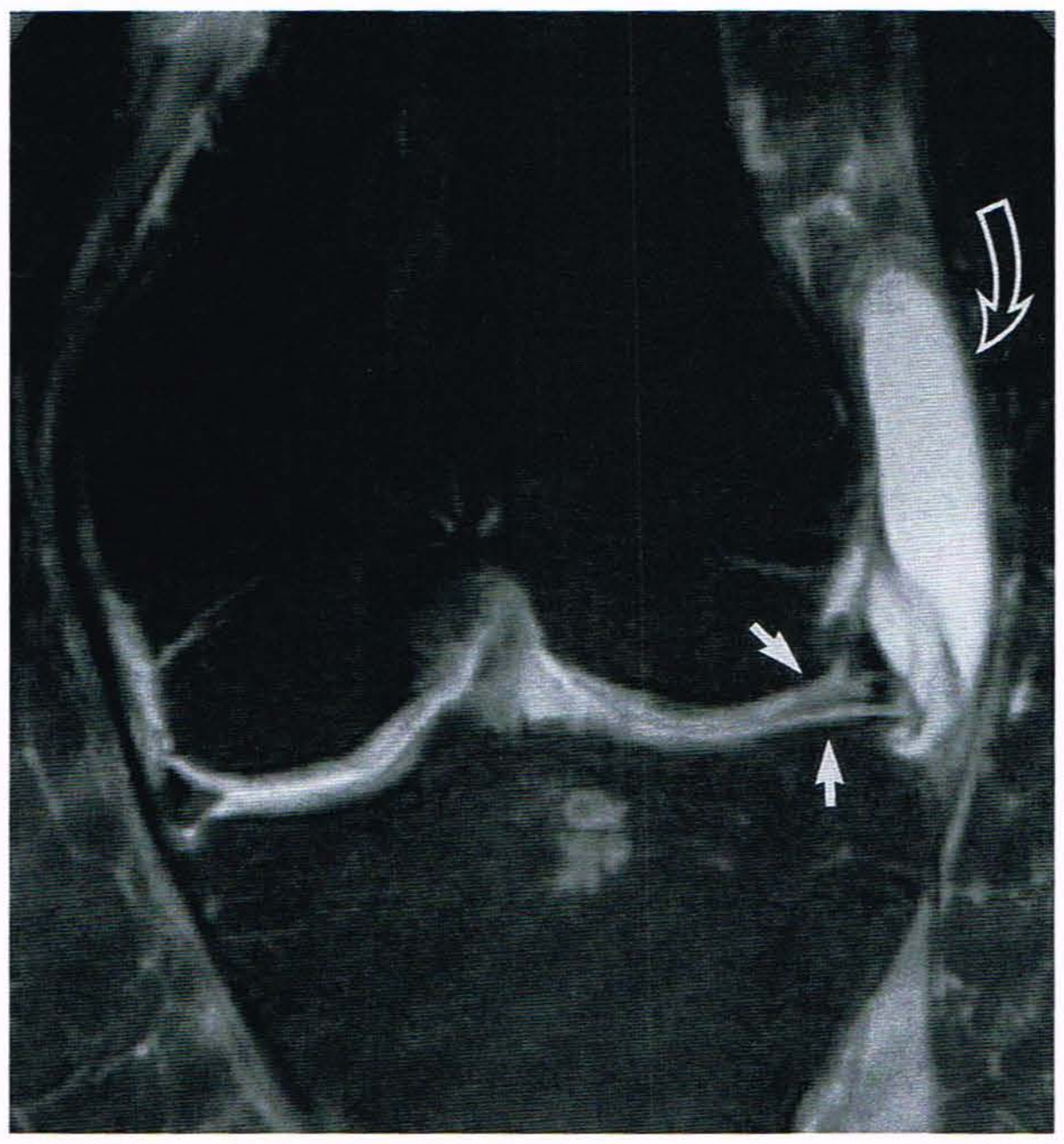

Fig. 9.64 Cisto parameniscal. Imagem de RM coronal ponderada em T2 com supressão de gordura mostra ruptura do menisco medial (*setas*) e um grande cisto parameniscal (*seta curva*).

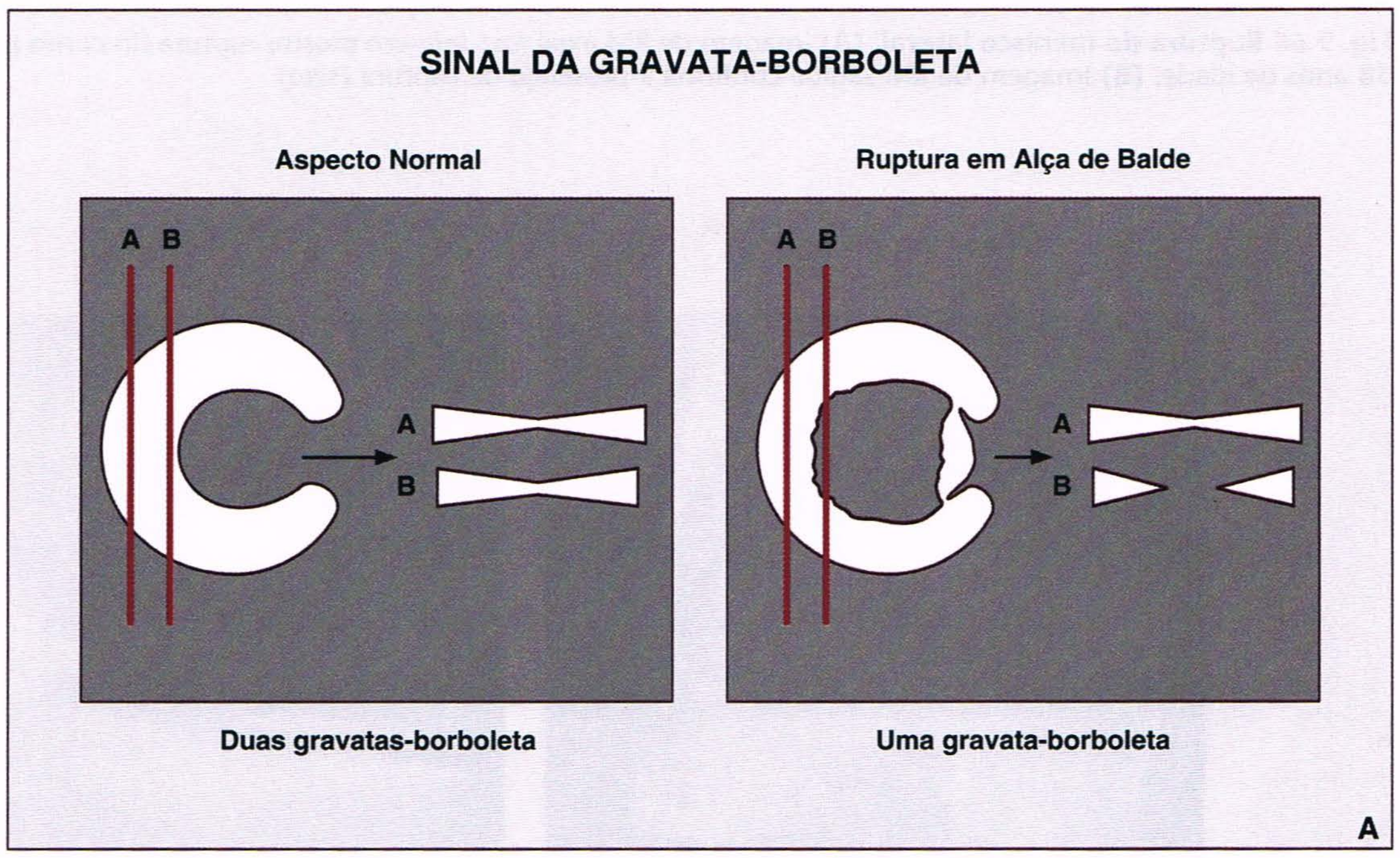

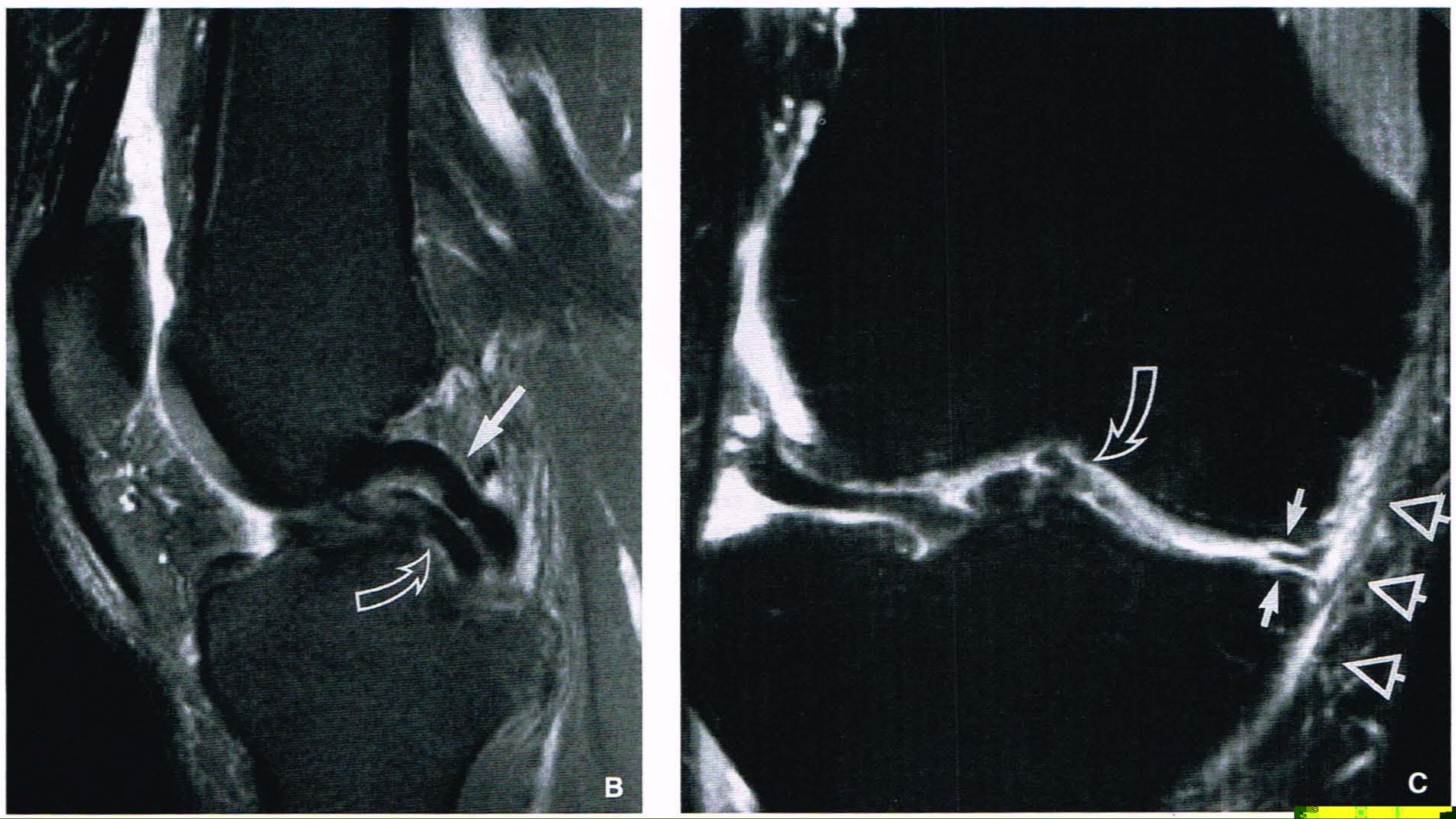

Fig. 9.65 Ruptura em alça de balde do menisco medial. (A) Explanação esquemática da ausência do segundo sinal de gravata-borboleta da ruptura deslocada. (Modificado de Helms CA, 2002, com permissão.) **(B)** Imagem de RM sagital ponderada em T2 com supressão de gordura mostra um sinal do ligamento cruzado posterior "duplo". Uma *seta* aponta para o ligamento cruzado posterior normal e uma *seta curva* aponta para o fragmento deslocado do menisco medial que assumiu a configuração do ligamento cruzado posterior. **(C)** Imagem de RM coronal ponderada em T2 com supressão de gordura confirma a presença de ruptura em alça de balde do menisco medial (*setas*). Uma seta curva aponta para a parte do menisco deslocada medialmente. Note também uma ruptura do ligamento colateral medial (*pontas de setas*).

Fig. 9.68 RM do menisco discóide. Imagem de RM coronal ponderada em T1 mostra menisco lateral discóide em um rapaz de 17 anos de idade. Observe a ausência da forma triangular normal deste menisco (*setas*) e extensão para o interior da articulação (*seta curva*).

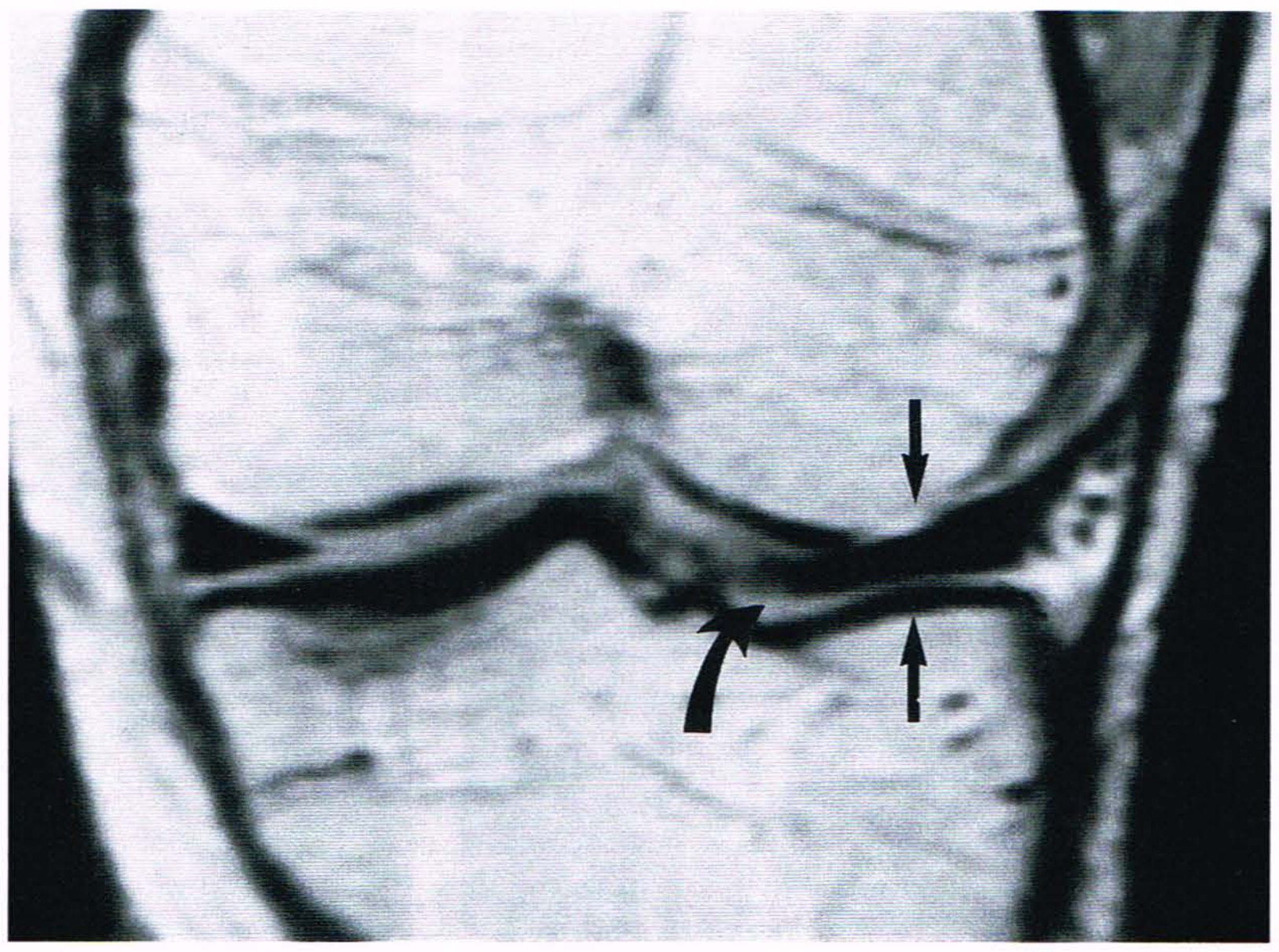





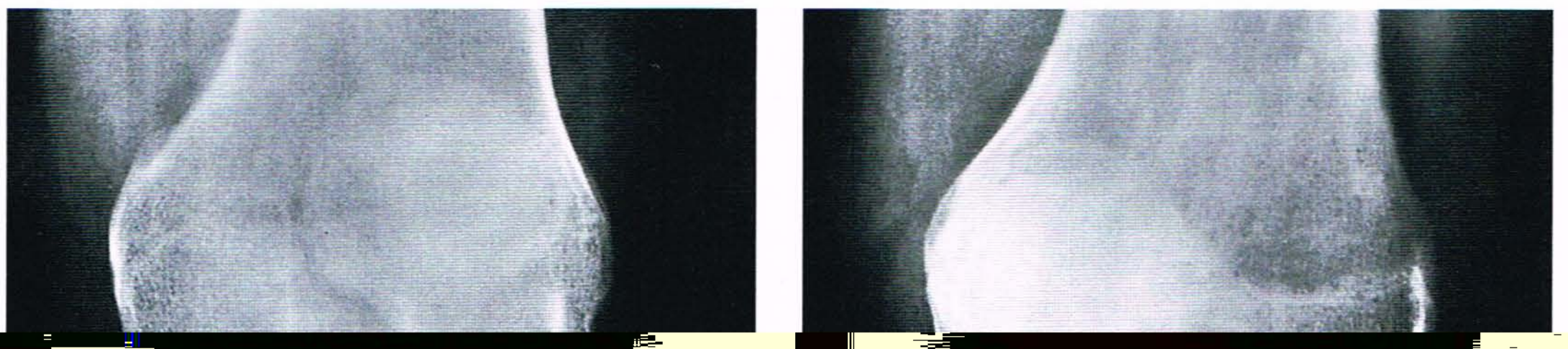

Fig. 9.71 Ruptura do ligamento colateral medial. Um atleta de 24 anos de idade torceu o joelho ao arremessar o disco durante uma competição. Exame físico revelou hipersensibilidade dolorosa na face medial da articulação do joelho e instabilidade medial. **(A)** Radiografia ântero-posterior do joelho mostra que a largura dos compartimentos articulares medial e lateral é normal. **(B)** A mesma incidência obtida após a aplicação de estresse em val

Fig. 9.73 Lesão de Pellegrini-Stieda. Um homem de 50 anos de idade apresentou história de lesão, incluindo ruptura de 3 anos do ligamento colateral medial. Incidência do túnel do joelho mostra aspecto típico da lesão de Pellegrini-Stieda — calcificação e ossificação no local da fixação femoral do ligamento colateral medial (ver também Fig. 4.75B).

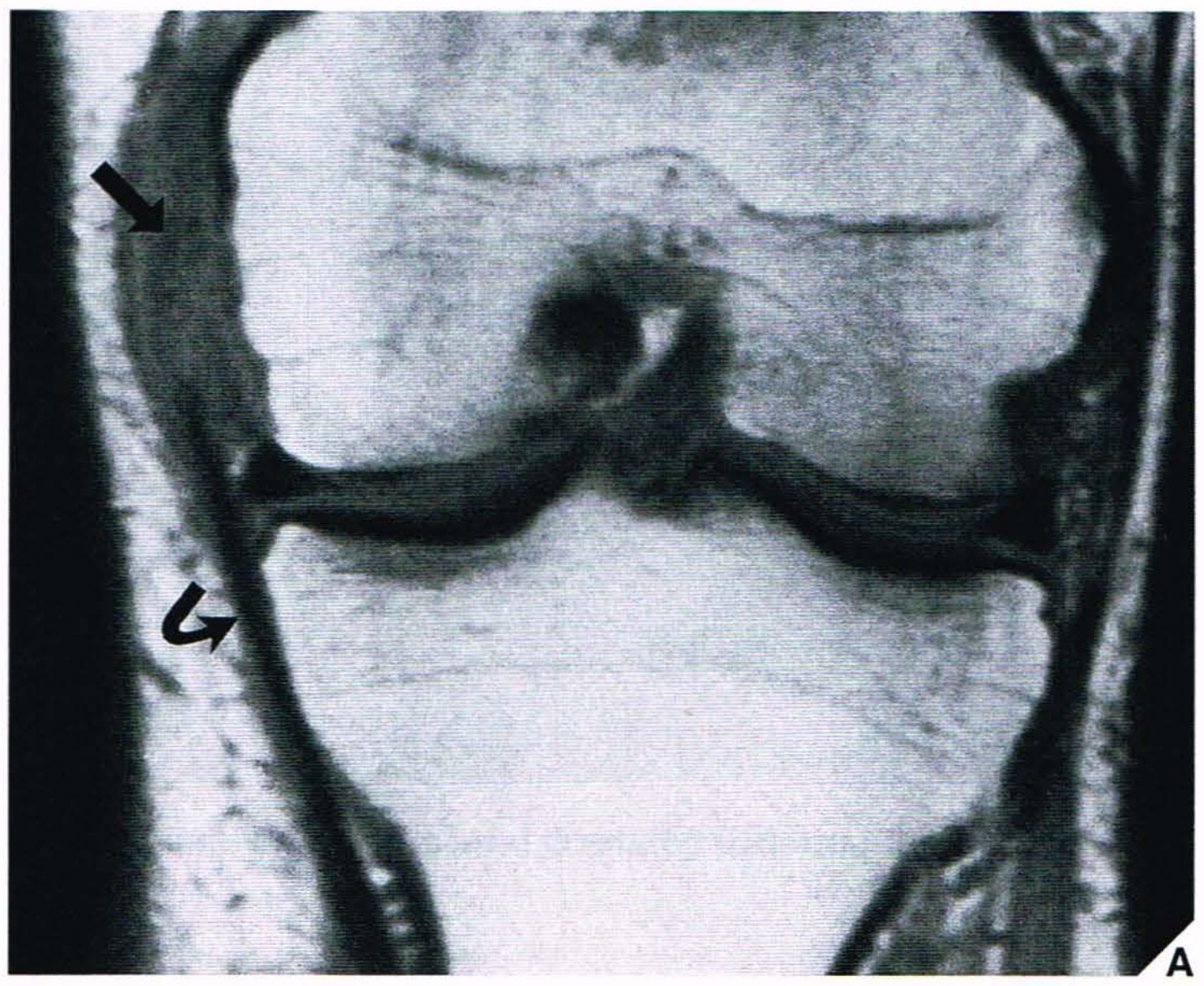

A

de intensidade aumentada anormal dentro da substância do ligamento, estendendo-se até a face superficial ou profunda. Uma ruptura completa exibe a descontinuidade da estrutura ligamentar com intensidade de sinal normalmente baixa. Em geral, está associada a um espessamento acentuado e a contornos serpiginosos do ligamento afetado (Figs. 9.74 e 9.75). A lesão do ligamento colateral lateral é mais bem demonstrada nas imagens coronais posteriores. Edema e hemorragia são observados como espessamento ligamentar associado a sinal de intensidade aumentada em imagens ponderadas em T2 ou T2*. A ruptura completa exibe um contorno ondulado do ligamento e a perda de sua continuidade (Fig. 9.76).

Rupturas dos Ligamentos Cruzados. Lesões isoladas dos ligamentos cruzados — que normalmente são resultantes da rotação interna da perna combinada com hiperextensão — são incomuns. São mais fre-

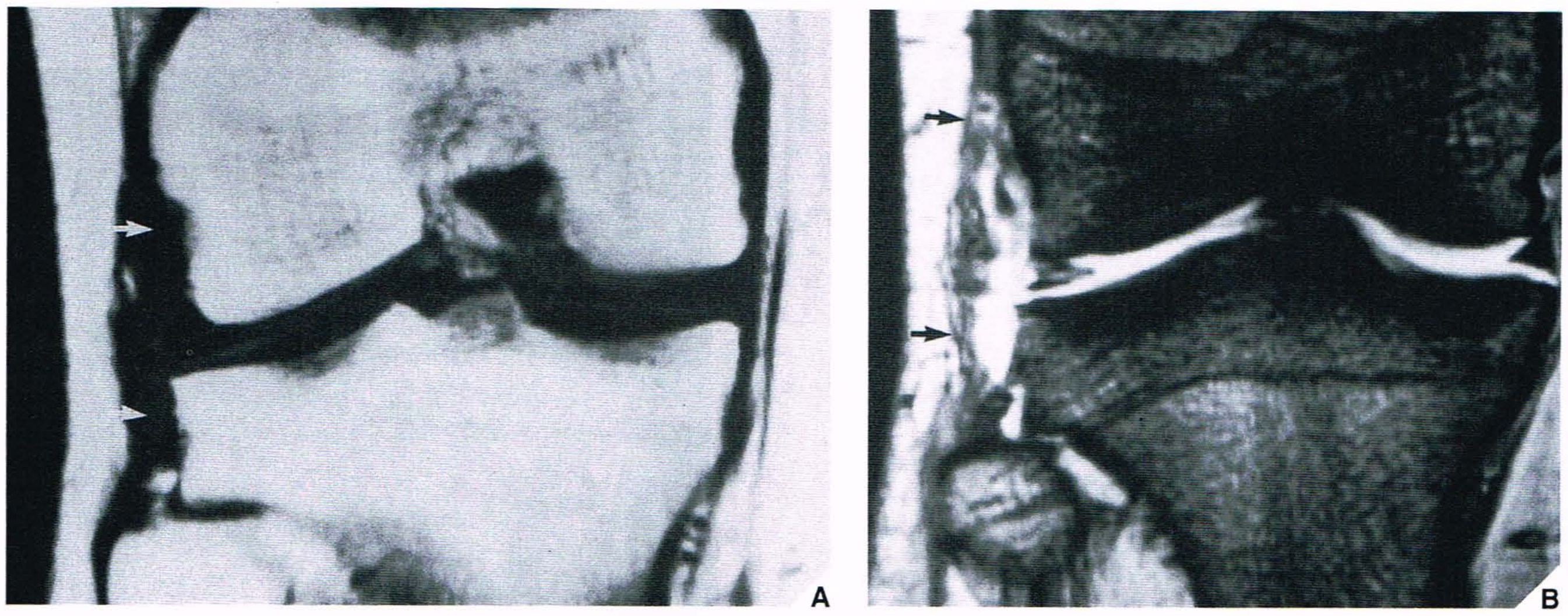

Fig. 9.76 **Ruptura do ligamento colateral lateral.** Ruptura do ligamento colateral lateral (*setas*) pode ser observada em imagens coronais **(A)** ponderadas em T1 e **(B)** ponderadas em T2*.

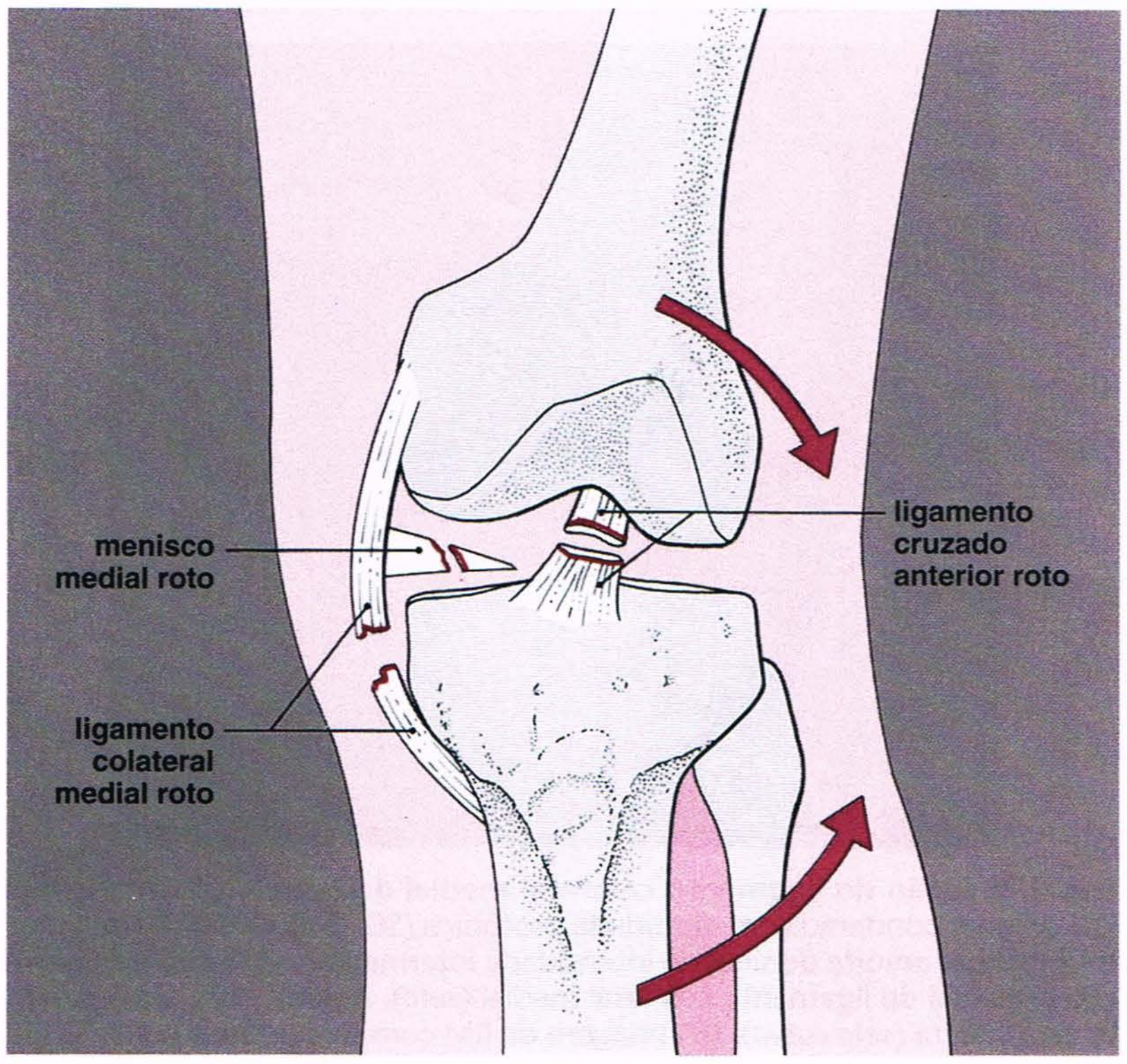

Fig. 9.77 **Tríade da lesão meniscoligamentar.** A "tríade infeliz de O'Donoghue" resulta de estresse em valgo sobre a articulação do joelho, que causa abertura do compartimento articular medial. A tríade compreende rupturas do menisco medial e dos ligamentos cruzado anterior e colateral medial. (Modificado de O'Donoghue DH, 1984, com permissão.)

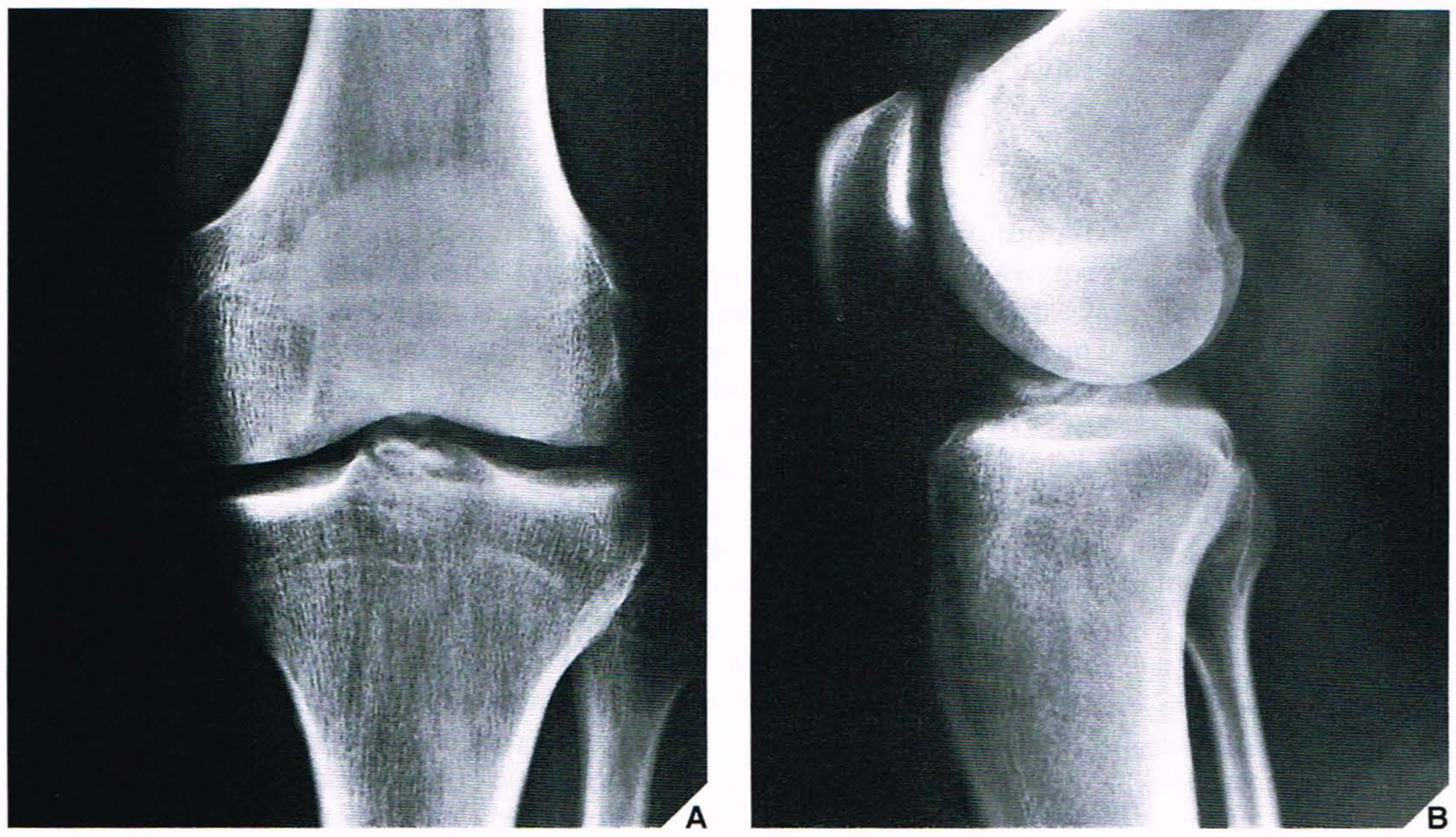

Fig. 9.78 **Ruptura do ligamento cruzado anterior.** Incidências ântero-posterior **(A)** e lateral **(B)** do joelho em um jogador de futebol de 38 anos de idade mostra avulsão da eminência tibial, sugerindo ruptura do ligamento cruzado anterior. O diagnóstico foi confirmado por artroscopia.

Fig. 9.79 Ruptura do ligamento cruzado anterior. Imagem de RM sagital spin-eco ponderada em T2 (SE; TR 2000/TE 80 ms) mostra ruptura do ligamento cruzado anterior. Apenas a parte proximal do ligamento na fixação femoral é bem visualizada. A metade distal mostra ausência de sinal de baixa intensidade normal causada por tumefação e edema (comparar com a Fig. 9.14A). Exame artroscópico mostrou ruptura aguda do ligamento cruzado anterior em sua inserção na tíbia.

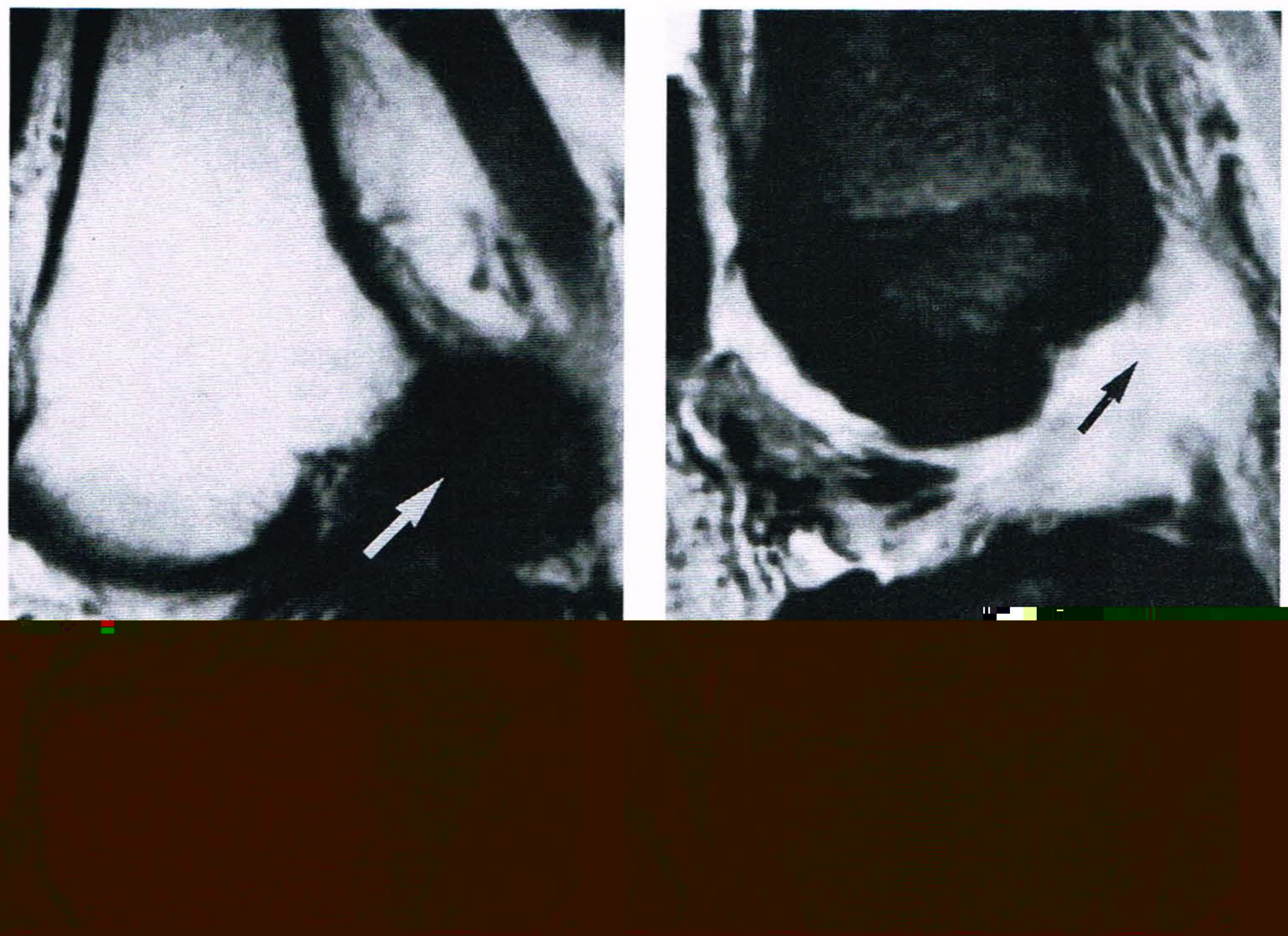

Fig. 9.80 Ruptura do ligamento cruzado anterior. (A) Imagem sagital ponderada em T1 mostra perda do contorno normal da parte proximal do ligamento cruzado anterior (*seta*). **(B)** Imagem sagital ponderada em T2* mostra sinal hiperintenso representando hemorragia em um ligamento cruzado anterior em sua fixação condilar lateral (*seta*), característica de ruptura ligamentar.

Fig. 9.81

Fig. 9.82 Ruptura do tendão do quadríceps. Um homem de 30 anos de idade sofreu lesão durante um jogo de futebol americano. Incidência lateral da radiografia do joelho mostra ausência de definição do tendão do quadríceps e presença de uma massa de tecidos moles na região suprapatelar — achados característicos de ruptura do tendão do quadríceps.

Fig. 9.83 Ruptura do tendão do quadríceps. Incidência lateral de radiografia do joelho mostra posição baixa da patela (patela baixa) secundária à laceração crônica do tendão do quadríceps.

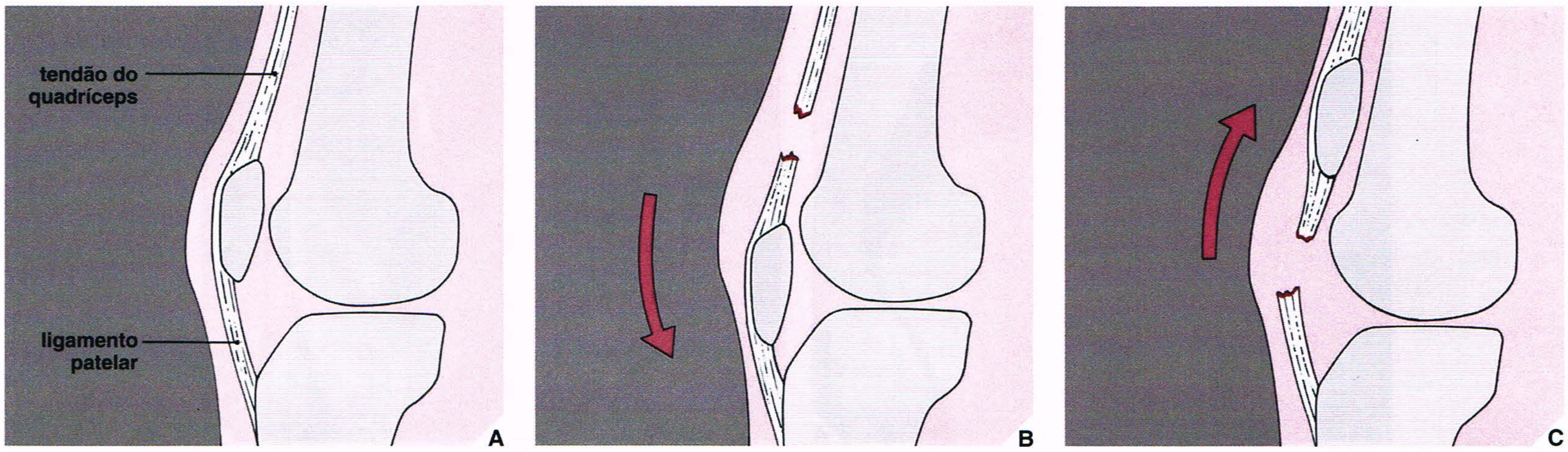

Fig. 9.84 Fixações do ligamento–tendão patelar. Normalmente, o equilíbrio de forças nas inserções do ligamento–tendão patelar mantém a patela na posição **(A)**. A ruptura do tendão do quadríceps causa o deslocamento para baixo da patela **(B)**. Na ruptura do ligamento patelar, ocorre o inverso **(C)** (ver também Fig. 9.3).

Fig. 9.85 **Ruptura do ligamento patelar.** Uma atleta de 38 anos de idade sofreu traumatismo durante uma competição de corrida. Radiografias ântero-posterior **(A)** e lateral **(B)** do joelho mostram patela anormalmente alta (patela alta) — achado sugestivo de ruptura do ligamento patelar. O diagnóstico foi confirmado na exploração cirúrgica.

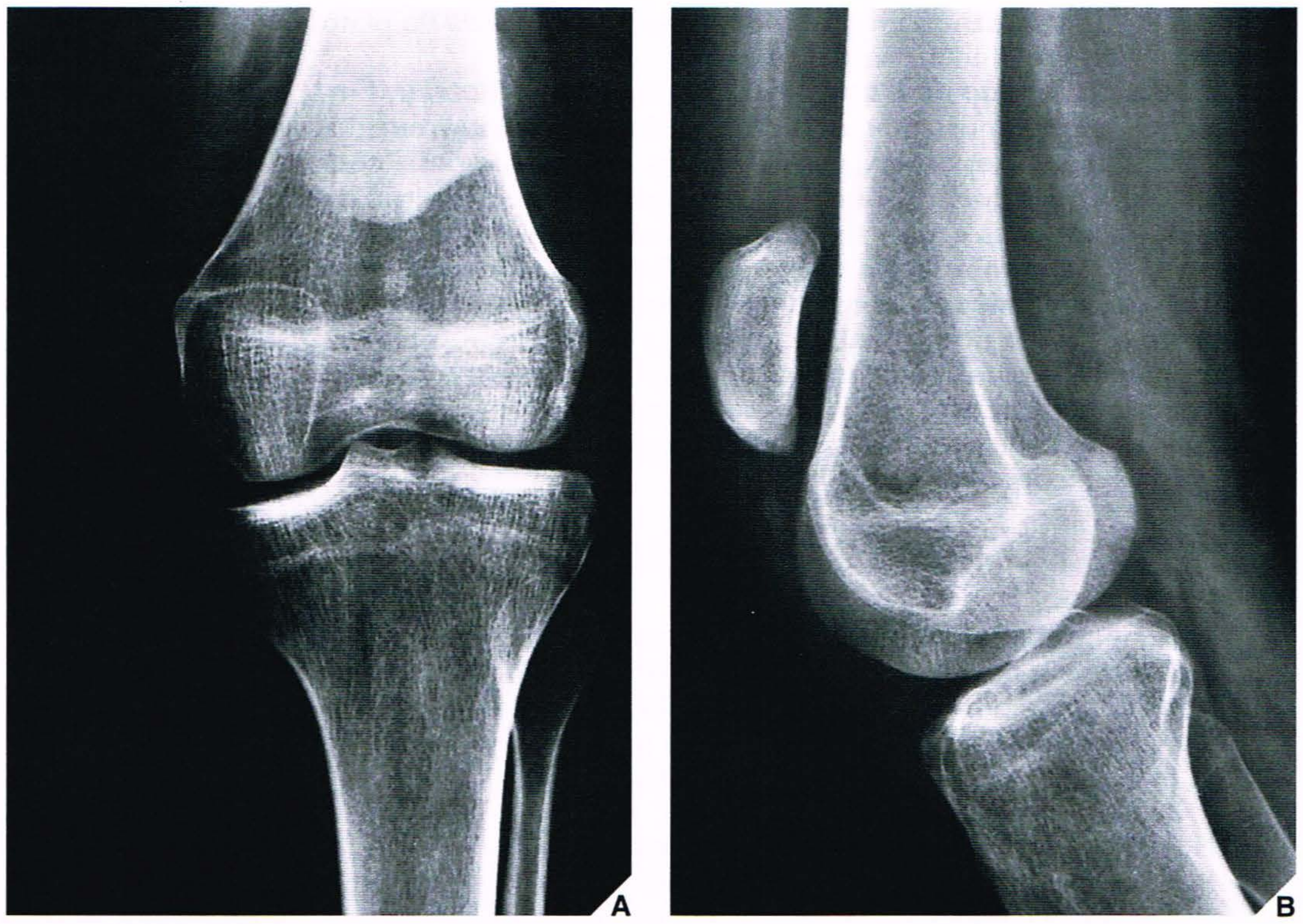

incluem até mesmo o uso de artrotomografia e TC. O procedimento escolhido nestas circunstâncias é a RM.

Para o exame por RM do ligamento cruzado anterior, como Stoller e colegas defendem, o joelho deve ser colocado em 10° a 15° de rotação externa para orientar o ligamento com o plano de imagem sagital. Cortes contíguos finos de 3 ou 5 mm são rotineiramente adquiridos nos planos axial, sagital e coronal. Um ligamento cruzado anterior roto é demonstrado nas imagens de RM por ausência desta estrutura ou pelo seu curso anormal, sinal de intensidade anormal na substância ligamentar ou pela presença de um foco edematoso (Figs. 9.79 e 9.80). A deformidade do ligamento cruzado posterior é um sinal indireto de ruptura do ligamento cruzado anterior. O melhor plano para demonstrar esses achados é o sagital, e a melhor seqüência de pulso é a spin-eco ponderada em T2 ou gradiente-eco ponderada em T2* (MPGR).

As rupturas do ligamento cruzado posterior são identificadas nas imagens sagitais ponderadas em T1 pela ruptura da integridade do ligamento ou por um formato anormal. Nas imagens ponderadas em T2, a ruptura é demonstrada pela presença de sinal de intensidade elevada no ligamento, que representa líquido na ruptura (Fig. 9.81). Como Bassett e colaboradores ressaltaram, a avulsão do ligamento de sua fixa-

Fig. 9.86 **Rupturas do tendão quadríceps e do ligamento patelar. (A)** RM sagital spin-eco em densidade protônica (SE; TR 2000/TE 20 ms) mostra ruptura parcial do tendão do quadríceps, representada por edema e hemorragia (intensidade de sinal intermediária) entre as fibras do tendão (sinal de intensidade baixa) (*seta*). **(B)** RM sagital spin-eco com densidade protônica (SE; TR 2000/TE 20 ms) demonstra avulsão do ligamento patelar em sua inserção na tuberosidade tibial (*seta*). (De Beltran J, 1990, com permissão.)

ção tibial é identificada nas imagens de RM por fratura óssea do platô tibial posterior e redundância do ligamento.

Rupturas do Tendão do Quadríceps e do Ligamento Patelar. Embora as rupturas do tendão do quadríceps geralmente ocorram em idosos, às vezes podem ser observadas em atletas. Uma radiografia com incidência lateral do joelho pode evidenciar ausência de definição do tendão do quadríceps e alargamento de seu diâmetro ântero-posterior secundário a hemorragia e edema (Fig. 9.82). Ocasionalmente, a radiografia com incidência lateral também pode mostrar a patela em uma posição abaixo do normal secundária a um desequilíbrio nas forças sobre as fixações ligamentares da patela (Fig. 9.83); na ruptura do ligamento patelar, ocorre o inverso deste mecanismo (Figs. 9.84 e 9.85). A RM é o procedimento de escolha para demonstrar e avaliar esta lesão (Fig. 9.86).

ASPECTOS PRÁTICOS A SEREM LEMBRADOS

[1] A face posterior dos côndilos femorais e a incisura intercondilar são mais bem observadas na incidência do túnel do joelho.

[2] A incidência axial de Merchant da patela, e não a incidência do nascente padronizada, é mais adequada para avaliar:
- facetas articulares na articulação patelofemoral
- subluxações patelares discretas.

[3] No exame artrográfico dos meniscos, lembrar:
- o hiato poplíteo no corno posterior do menisco lateral, que é uma característica normal que pode ser confundida com ruptura
- um ponto cego envolvendo a porção posterior do corno posterior do menisco lateral, onde uma ruptura pode não ser observada.

[4] A TC é muito eficaz na avaliação de fraturas com afundamento e com divisão do platô tibial e na demonstração da extensão da cominução da fratura.

[5] A RM é a modalidade escolhida para avaliar a lesão dos tecidos moles ao redor do joelho, em particular dos meniscos e dos ligamentos cruzados e colaterais. Também é a melhor modalidade para o estudo do derrame articular pós-traumático, de hematomas agudos e crônicos e de outras anormalidades traumáticas das estruturas musculares, ligamentares e tendinosas.

[6] As fraturas do platô tibial freqüentemente são acompanhadas por rupturas do menisco e lesão ligamentar, mais bem demonstradas por RM.

[7] A fratura de Segond é uma fratura por avulsão de pequeno fragmento da face lateral do terço proximal da tíbia que freqüentemente está associada a ruptura capsular, ruptura do ligamento cruzado anterior e ruptura do menisco lateral.

[8] A patela bipartida ou multipartida pode mimetizar fratura patelar. Para evitar erro diagnóstico dessas anomalias do desenvolvimento como fratura, lembrar que:
- a patela bipartida ou multipartida é observada na margem superior lateral da patela
- os fragmentos cominutivos aparentes não formam um todo, como ocorreria na fratura da patela.

[9] As doenças de Sinding-Larsen-Johansson e Osgood-Schlatter são transtornos relacionados com traumatismo. Em ambos os transtornos, o edema de tecidos moles aos exames clínico e radiológico é uma característica diagnóstica fundamental.

[10] Aprender a distinguir três transtornos que possuem apresentações radiológicas muito semelhantes:
- fratura osteocondral, que é uma lesão aguda da cartilagem articular e do osso subcondral
- osteocondrite dissecante, que é resultante de lesão crônica
- osteonecrose espontânea, que é caracterizada por início agudo de dor e está relacionada com traumatismo, injeções de corticosteróide e ruptura do menisco.

Artrografia contrastada, artrotomografia, artrotomografia computadorizada e RM são técnicas essenciais na avaliação do estado da cartilagem articular em cada um destes transtornos.

[11] As rupturas dos meniscos e dos ligamentos do joelho são mais bem visualizadas por RM. As rupturas do menisco medial são muito mais comuns que as rupturas da cartilagem semilunar lateral. O menisco lateral discóide predispõe esta estrutura a lesão.

[12] A ruptura em alça de balde do menisco medial tem aspectos característicos à RM:
- nos cortes sagitais através do corpo do menisco medial, há apenas uma imagem do sinal de gravata-borboleta
- nos cortes sagitais mais laterais obtidos mais próximos do interior da articulação do joelho, um sinal do ligamento colateral posterior duplo pode ser observado.

[13] O menisco discóide tem aspecto característico à RM:
- nos cortes coronais, nota-se a ausência da forma triangular normal e a extensão profunda do menisco na articulação
- nos cortes sagitais através do corpo do menisco lateral, há mais de duas imagens em gravata-borboleta desta estrutura.

[14] A "tríade de O'Donoghue", resultante das forças de estresse em valgo aplicadas à articulação do joelho, consiste em rupturas do:
- menisco medial
- ligamento colateral medial
- ligamento cruzado anterior.

[15] A posição alta da patela (patela alta) pode indicar ruptura do ligamento patelar; a posição baixa da patela (patela baixa) pode indicar ruptura do tendão do quadríceps.

LEITURAS SUGERIDAS

Ahlback S, Bauer GCH, Bohne WH. Spontaneous osteonecrosis of the knee. *Arthritis Rheum* 1968;11:705–733.

Aichroth P. Osteochondritis dissecans of the knee: a clinical survey. *J Bone Joint Surg [Br]* 1971;53B:440–447.

Aichroth P. Osteochondral fractures and their relationship to osteochondritis dissecans of the knee. *J Bone Joint Surg [Br]* 1971;53B:448–454.

Alparslan L, Winalski CS, Boutin RD, Minas T. Postoperative magnetic resonance imaging of articular cartilage repair. *Semin Musculoskelet Radiol* 2001;5:345–363

Anderson SE, Bosshard C, Steinbach LS, Ballmer FT. MR imaging of calcification of the lateral collateral ligament of the knee: a rare abnormality and a cause of lateral knee pain. *AJR Am J Roentgenol* 2003;181:199–202.

Anderson MW, Raghavan N, Seidenwurm DJ, Greenspan A, Drake C. Evaluation of meniscal tears: fast spin-echo versus conventional spin-echo magnetic resonance imaging. *Acad Radiol* 1995;2:209–214.

Apley AG. Fractures of the tibial plateau. *Orthop Clin North Am* 1979;10:61–74.

Applegate GR, Flannigan BD, Tolin BS, Fox JM, Del Pizzo W. MR diagnosis of recurrent tears in the knee: value of intraarticular contrast material. *AJR Am J Roentgenol* 1993;161:821–825.

Araki Y, Yamamoto H, Nakamura H, Tsukaguchi I. MR diagnosis of discoid lateral menisci of the knee. *Eur J Radiol* 1994;18:92–95.

Arger PH, Oberkircher PE, Miller WT. Lipohemarthrosis. *AJR Am J Roentgenol* 1974;121:97–100.

Arnoczky S. Anatomy of the anterior cruciate ligament. *Clin Orthop* 1983;172:19–25.

Auge WK, Kaeding CC. Bilateral discoid medial menisci with extensive intrasubstance cleavage tears: MRI and arthroscopic correlation. *Arthroscopy* 1994;10:313–318.

Bassett LW, Grover JS, Seeger LL. Magnetic resonance imaging of knee trauma. *Skeletal Radiol* 1990;19:401–405.

Beltran J. *MRI: musculoskeletal system.* Philadelphia: JB Lippincott; 1990.

Berlin RC, Levinsohn EM, Chrisman H. The wrinkled patellar tendon: an indication of abnormality in the extensor mechanism of the knee. *Skeletal Radiol* 1991;20:181–185.

Berquist TH. *Imaging of orthopedic trauma,* 2nd ed. New York: Raven Press; 1991.

Berquist TH. *Magnetic resonance imaging of the musculoskeletal system.* New York: Raven Press; 1990.

Bessette GC, Hunter RE. The anterior cruciate ligament. *Orthopedics* 1990;13:551–562.

Bianchi S, Zwass A, Abdelwahab IF, Banderali A. Diagnosis of tears of the quadriceps tendon of the knee: value of sonography. *AJR Am J Roentgenol* 1994;162:1137–1140.

Blackburne JS, Peel TE. A new method of measuring patellar height. *J Bone Joint Surg [Br]* 1977;59B:241–242.

Blankenbaker DG, De Smet AA, Smith JD. Usefulness of two indirect MR imaging signs to diagnose lateral meniscal tears. *AJR Am J Roentgenol* 2002;178:579–582.

Bock GW, Bosch E, Mishra DK, Daniel DM, Resnick D. The healed Segond fracture: a characteristic residual bone excrescence. *Skeletal Radiol* 1994;23:555–556.

Bodne D, Quinn SF, Murray WT, et al. Magnetic resonance images of chronic patellas tendonitis. *Skeletal Radiol* 1988;17:24–28.

Boeree NR, Watkinson AF, Ackroyd CE, Johnson C. Magnetic resonance imaging of meniscal and cruciate injuries of the knee. *J Bone Joint Surg [Br]* 1991;73B:452–457.

Bonamo JJ, Saperstein AL. Contemporary magnetic resonance imaging of the knee: the orthopedic surgeon's perspective. *Magn Reson Imaging Clin North Am* 1994;2:481–495.

Bouffard JA, Dhanju J. Ultrasonography of the knee. *Semin Musculoskeletal Radiol* 1998;2:245–270.

Boutin RD, Januario JA, Newberg AH, Gundry CR, Newman JS. MR imaging features of osteochondritis dissecans of the femoral sulcus. *AJR Am J Roentgenol* 2003;108:641–645.

Brandser EA, Riley MA, Berbaum KS, El-Khoury GY, Bennet DL. MR imaging of anterior cruciate ligament injury: independent value of primary and secondary signs. *AJR Am J Roentgenol* 1996;167:121–126.

Brantigan OC, Voshell AF. Ligaments of the knee joint: the relationship of the ligament of Humphry to the ligament of Wrisberg. *J Bone Joint Surg [Br]* 1946B;28:66–67.

Brown DW, Allman FL Jr, Eaton SB. Knee arthrography: a comparison of radiographic and surgical findings in 295 cases. *Am J Sports Med* 1978;6:165–172.

Buckwalter KA, Pennes DR. Anterior cruciate ligament: oblique sagittal MR imaging. *Radiology* 1990;175:276–277.

Burger RS, Larson RL. Acute ligamentous injury. In: Larson RL, Grana WA, eds. *The knee: form, function, pathology, and treatment.* Philadelphia: WB Saunders; 1993:513–598.

Burk DL Jr, Mitchell DG, Rifkin MD, Vinitski S. Recent advances in magnetic resonance imaging of the knee. *Radiol Clin North Am* 1990;28:379–393.

Campbell SE, Sanders TG, Morrison WB. MR imaging of meniscal cysts: incidence, location, and clinical significance. *AJR Am J Roentgenol* 2001;177:409–413.

Campos JC, Chung CB, Lektrakul N, Pedowitz R, Trudell D, Yu J, Resnick D. Pathogenesis of the Segond fracture: anatomic and MR imaging evidence of an iliotibial tract or anterior band avulsion. *Radiology* 2001;219:381–386.

Capps GW, Hayes CW. Easily missed injuries around the knee. *Radiographics* 1994;14:1191–1210.

Carson WG, James SL, Larson RL, Singer KM, Winternitz WW. Patellofemoral disorders: physical and radiographic evaluation. II. Radiographic examination. *Clin Orthop* 1984;185:178–186.

Chan WP, Peterfy C, Fritz RC, Genant HK. MR Diagnosis of complete tears of the anterior cruciate ligament of the knee: importance of anterior subluxation of the tibia. *AJR Am J Roentgenol* 1994;162:355–360.

Cheung LP, Li KCP, Hollett MD, Bergman AG, Herfkens RJ. Meniscal tears of the knee: accuracy of detection with fast spin-echo MR imaging and arthroscopic correlation in 293 patients. *Radiology* 1997;203:508–512.

Cobby MJ, Schweitzer ME, Resnick D. The deep lateral femoral notch: an indirect sign of a torn anterior cruciate ligament. *Radiology* 1992;184:855–858.

Connolly B, Babyn PS, Wright JG, Thorner PS. Discoid meniscus in children: magnetic resonance imaging characteristics. *Can Assoc Radiol J* 1996;47:347–354.

Coumas JM, Palmer WE. Knee arthrography. Evolution and current status. *Radiol Clin North Am* 1998;36:703–728.

Cross MJ, Waldrop J. The patella index as a guide to the understanding and diagnosis of patello-femoral instability. *Clin Orthop* 1975;110:174–176.

Crotty JM, Monu JU, Pope TJ. Magnetic resonance imaging of the musculoskeletal system. IV. The knee. *Clin Orthop* 1996;330:288–303.

Crues JV III, Mink J, Levy TL, Lotysch M, Stoller DW. Meniscal tears of the knee: accu-

Eqund N. The axial view of the patellofemoral joint. *Acta Radiol Diagn* 1986;27:101–104.

Erickson SJ, Cox IH, Correra GF, Strandt JA, Estokowski LD. Effect of tendon orientation on MR imaging signal intensity: a manifestation of the "magic angle" phenomenon. *Radiology* 1991;181:389–392.

Escobedo EM, Mills WJ, Hunter JC. The "reverse Segond" fracture: association with a tear of the posterior cruciate ligament and medial meniscus. *AJR Am J Roentgenol* 2002;178:979–983.

Eustace S, Hentzen P, Adams J, Harper K, Jara H. Comparison of conventional and turbo spin-echo T1-weighted MR imaging in acute knee trauma. *AJR Am J Roentgenol* 1999;172:1393–1395.

Fairclough JA, Johnson SR. Ski injuries, the significance of flake fractures. *Injury* 1988;19:79–80.

Farley TE, Howell SM, Love KF, Wolfe RD, Neumann CH. Meniscal tears: MR and arthrographic findings after arthroscopic repair. *Radiology* 1991;180:517–522.

Fayad LM, Parellada JA, Parker L, Schweitzer ME. MR imaging of anterior cruciate ligament tears: is there a gender gap? *Skeletal Radiol* 2003;32:639–646.

Ficat RP, Hungerford DS. *Disorders of the patellofemoral joint.* Baltimore: Williams & Wilkins; 1977.

Firooznia H. Knee. In: Firooznia H, Golimbu CN, Rafii M, Rauschning W, Weinreb JC, eds. *MRI and CT of the musculoskeletal system.* St. Louis: Mosby-Year Book; 1992:661–797.

Firooznia H, Golimbu C, Rafii M. MR imaging of the menisci: fundamentals of anatomy and pathology. *Magn Reson Imaging Clin North Am* 1994;2:325–347.

Fischer SP, Fox JM, Pizzo WD, Friedman MJ, Snyder SJ, Ferkel RD. Accuracy of diagnoses from magnetic resonance imaging of the knee: a multi-center analysis of one thousand and fourteen patients. *J Bone Joint Surg [Am]* 1991;73A:2–10.

Fitzgerald SW, Remer EM, Friedman H, Rogers LF, Hendrix RW, Schafer MF. MR evaluation of the anterior cruciate ligament: value of supplementing sagittal images with coronal and axial images. *AJR Am J Roentgenol* 1993;160:1233–1237.

Franklin JL, Rosenberg TD, Paulos LE, France EP. Radiographic assessment of instability of the knee due to rupture of the anterior cruciate ligament. *J Bone Joint Surg [Am]* 1991;73A:365–372.

Freiberger RH. Meniscal abnormalities. In: Freiberger RH, Kaye JJ, eds. *Arthrography.* New York: Appleton-Century-Crofts; 1979:55–91.

Freiberger RH. Technique of knee arthrography. In: Freiberger RH, Kaye JJ, eds. *Arthrography.* New York: Appleton-Century-Crofts; 1979:5–30.

Freiberger RH, Pavlov H. Knee arthrography. *Radiology* 1988;166:489–492.

Friedman RL, Jackson DW. Magnetic resonance imaging of the anterior cruciate ligament: current concepts. *Orthopedics* 1996;19:525–532.

Fulkerson JP, Hungerford DS. *Disorders of the patellofemoral joint,* 2nd ed. Baltimore: Williams & Wilkins; 1990.

Gentili A, Seeger LL, Yao L, Do HM. Anterior cruciate ligament tear: indirect signs at MR imaging. *Radiology* 1994;193:835–840.

Gilley JS, Gelman MI, Edson DM, Metcalf RW. Chondral fractures of the knee: Arthrographic, arthroscopic, and clinical manifestations. *Radiology* 1981;138:51–54.

Girgis FG, Marshall JL, [illegible]

and the popliteus tendon. *AJR Am J Roentgenol* 1977;128:181–187.

Harris RD, Hecht HL. Suprapatellar effusions: a new diagnostic sign. *Radiology* 1970;97:1–4.

Hayes CW, Conway WF. Magnetic resonance imaging of miscellaneous knee joint disorders. In: Bloem JL, Sartoris DJ, eds. *MRI and CT of the musculoskeletal system. A text-atlas.* Baltimore: Williams & Wilkins; 1992:442–471.

Heller L, Langman J. The meniscofemoral ligaments of the human knee. *J Bone Joint Surg [Br]* 1964;46B:307–313.

Helms CA. The meniscus: recent advances in MR imaging of the knee. *AJR Am J Roentgenol* 2002;179:1115–1122.

Helms CA, Laorr A, Cannon WD Jr. The absent bow tie sign in bucket-handle tears of the menisci in the knee. *AJR Am J Roentgenol* 1998;170:57–61.

Hess T, Rupp S, Hopf T, Gleitz M, Liebler J. Lateral tibial avulsion fractures and disruptions to the anterior cruciate ligament. A clinical study of their incidence and correlation. *Clin Orthop* 1994;303:193–197.

Hodler J, Haghighi P, Trudell D, Resnick D. The cruciate ligaments of the knee: correlation between MR appearance and gross and histologic findings in cadaveric specimens. *AJR Am J Roentgenol* 1992;159:357–360.

Hohl M. Tibial condylar fractures. *J Bone Joint Surg [Am]* 1967;49A:1455–1467.

Hughston JC, Hergenroeder PT, Courtenay BG. Osteochondritis dissecans of the femoral condyles. *J Bone Joint Surg [Am]* 1984;66A:1340–1348.

Inoue M, Shino K, Hirose H, Horibi S, Ono K. Subluxation of the patella: computed to-

Lugo-Olivieri CH, Scott WW Jr, Zerhouni EA. Fluid-fluid levels in injured knees: do they always represent lipohemarthrosis? *Radiology* 1996;198:499–502.

Main WK, Scott WN. Knee anatomy. In: Scott WN, ed. *Ligament and extensor mechanism injuries of the knee: diagnosis and treatment.* St. Louis: Mosby–Year Book; 1991;13:32.

McCauley TR, Moses M, Kier R, Lynch JK, Barton JW, Joki P. MR diagnosis of tears of anterior cruciate ligament of the knee: importance of ancillary findings. *AJR Am J Roentgenol* 1994;162:115–119.

Medlar RC, Lynce ED. Sinding-Larsen-Johansson disease. Its etiology and natural history. *J Bone Joint Surg [Am]* 1978;60A:1113–1116.

Merchant AC, Mercer RL, Jacobsen RH, Cool CR. Roentgenographic analysis of patellofemoral congruence. *J Bone Joint Surg [Am]* 1974;56A:1391–1396.

Mesgarzadeh M, Moyer R, Leder DS, et al. MR imaging of the knee: expanded classification and pitfalls to interpretation of meniscal tears. *Radiographics* 1993;13:489–500.

Middleton WD, Lawson TL. *Anatomy and MRI of the joints: a multiplanar atlas.* New York: Raven Press; 1989.

Milgram JW. Radiological and pathological manifestations of osteochondritis dissecans of the distal femur: a study of 50 cases. *Radiology* 1978;126:305–311.

Miller TT, Gladden P, Staron RB, Henry JH, Feldman F. Posterolateral stabilizers of the knee: anatomy and injuries assessed with MR imaging. *AJR Am J Roentgenol* 1997;169:1641–1647.

Miller TT, Staron RB, Feldman F. Patellar height on sagittal MR imaging of the knee.

injuries: detection using MR imaging. *Radiology* 1986;159:753–757.

Remer EM, Fitzgerald SW, Friedman H, Rogers LF, Hendrix RW, Schafer MF. Anterior cruciate ligament injury: MR imaging diagnosis and patterns of injury. *Radiographics* 1992;12:901–915.

Resnick D. Internal derangements of joints. In: Resnick D, ed. *Diagnosis of bone and joint disorders*, 2nd ed. Philadelphia: WB Saunders; 1995:2899–3228.

Robertson PL, Schweitzer ME, Bartolozzi AR, Ugoni A. Anterior cruciate ligament tears: evaluation of multiple signs with MR imaging. *Radiology* 1994;193:829–834.

Rogers LF. *Radiology of skeletal trauma,* 2nd ed. New York: Churchill Livingstone; 1992:1199–1317.

Rosenberg ZS, Kawelblum M, Cheung YY, Beltran J, Lehman WB, Grant AD. Osgood-Schlatter lesion: fracture or tendinitis? Scintigraphic, CT, and MR imaging features. *Radiology* 1992;185:853–858.

Roychowdhury S, Fitzgerald SW, Sonin AH, Peduto AJ, Miller FH, Hoff FL. Using MR imaging to diagnose partial tears of the anterior cruciate ligament: value of axial images. *AJR Am J Roentgenol* 1997;168:1487–1491.

Rubin DA, Harner CD, Costello JM. Treatable chondral injuries in the knee: frequency of associated focal subchondral edema. *AJR Am J Roentgenol* 2000;174:1099–1106.

Rubin DA, Kettering JM, Towers JD, Britton CA. MR imaging of knees having isolated and combined ligament injuries. *AJR Am J Roentgenol* 1998;170:1207–1213.

Rubin DA, Kneeland JB, Listerud J, Underberg-Davis SJ, Dalinka MK. MR diagnosis of meniscal tears of the knee: value of fast spin-echo vs conventional spin-echo pulse sequences. *AJR Am J Roentgenol* 1994;162:1131–1135.

Rubin DA, Paletta GA. Current concepts and controversies in meniscal imaging. *Magn Reson Imaging Clin North Am* 2000;8:243–271.

Ruwe PA, McCarthy S. Cost-effectiveness of magnetic resonance imaging. In: Mink JH, Reicher MA, Crues JW, Deutsch AL, ed. *MR imaging of the knee,* 2nd ed. New York: Raven Press; 1993:463–466.

Ruwe PA, Wright J, Randall RL, Lynch JK, Jokl P, McCarthy S. Can MR imaging effectively replace diagnostic arthroscopy? *Radiology* 1992;183:335–339.

Ryu KN, Kim IS, Kim EJ, et al. MR imaging of tears of discoid lateral menisci. *AJR Am J Roentgenol* 1998;171:963–967.

Sartoris DJ, Kursunoglu S, Pineda C, Kerr R, Pate D, Resnick D. Detection of intra-articular osteochondral bodies in the knee using computed arthrotomography. *Radiology* 1985;155:447–450.

Schlatter C. Verletzungen des schnabelförmigen Fortsatzes der oberen Tibiaepiphyse. *Beitr Klin Chir* 1903;38:874–887.

Schlenzka D, Schwesinger G. The height of the patella: an anatomical study. *Eur J Radiol* 1990;11:19–21.

Schneider R, Freiberger RH. Extrameniscal abnormalities. In: Freiberger RH, Kaye JJ, eds. *Arthrography.* New York: Appleton-Century-Crofts; 1979:109–135.

Schweitzer ME, Tran D, Deely DM, Hume EL. Medial collateral ligament injuries: evaluation of multiple signs, prevalence and location of associated bone bruises, and assessment with MR imaging. *Radiology* 1995;194:825–829.

Schweitzer ME, Mitchell DG, Ehrlich SM. The patellar tendon: thickening, internal signal buckling, and other MR variants. *Skeletal Radiol* 1993;22:411–416.

Scotti DM, Sadhu VK, Heimberg F, O'Hara AE. Osgood-Schlatter's disease: an emphasis on soft tissue changes in roentgen diagnosis. *Skeletal Radiol* 1979;4:21–25.

Scuderi C. Rupture of the quadriceps tendon, study of twenty tendon ruptures. *Am J Surg* 1958;95:626–635.

Shankman S, Beltran J, Melamed E, Rosenberg ZS. Anterior horn of the lateral meniscus: another potential pitfall in MR imaging of the knee. *Radiology* 1997;204:181–184.

Shellock FG, Mink JH, Deutsch AL. Patellar tracking abnormalities: clinical experience with kinematic MR imaging in 130 patients. *Radiology* 1989;172:799–804.

Shellock FG, Mink JH, Deutsch AL, Foo TKF. Kinematic MR imaging of the patellofemoral joint: comparison of passive positioning and active movement techniques. *Radiology* 1992;184:574–577.

Shellock FG, Mink JH, Deutsch AL, Foo TKF, Sullenberger P. Patellofemoral joint: identification of abnormalities with active-movement "unloaded" versus "loaded" kinematic MR imaging techniques. *Radiology* 1993;188:575–578.

Shellock FG, Mink JH, Fox JM. Patello-femoral joint: kinematic MR imaging to assess tracking abnormalities. *Radiology* 1988;168:551–553.

Sinding-Larsen MF. A hitherto unknown affection of the patella in children. *Acta Radiol* 1921;1:171–173.

Singson RD, Feldman F, Staron R, Kiernan H. MR imaging of displaced bucket-handle tear of the medial meniscus. *AJR Am J Roentgenol* 1991;156:121–124.

Smillie IS. The congenital discoid meniscus. *J Bone Joint Surg [Br]* 1948;30B:671–682.

Smith D, Totty W. The knee after partial meniscectomy: MR imaging features. *Radiology* 1990;176:141–144.

Sonin AH, Fitzgerald SW, Bresler ME, Kirsch MD, Hoff FL, Friedman H. MR imaging appearance of the extensor mechanism of the knee: functional anatomy and injury patterns. *Radiographics* 1995;15:367–382.

Sonin AH, Fitzgerald SW, Friedman H, Hoff FL, Hendrix RW, Rogers LF. Posterior cruciate ligament injury: MR imaging diagnosis and patterns of injury. *Radiology* 1994;190:455–458.

Sonin AH, Fitzgerald SW, Hoff FL, Friedman H, Bresler ME. MR imaging of the posterior cruciate ligament: normal, abnormal, and associated injury patterns. *Radiographics* 1995;15:551–561.

Stark JE, Siegel MJ, Weinberger E, Shaw DW. Discoid menisci in children: MR features. *J Comput Assist Tomogr* 1995;19:608–611.

Stoller DW. *Magnetic resonance imaging in orthopedics and sports medicine.* Philadelphia: JB Lippincott; 1993.

Stoller DW, Martin C, Crues JV III, Kaplan L, Mink JH. Meniscal tears: pathologic correlation with MR imaging. *Radiology* 1987;163:731–735.

Tung GA, Davis LM, Wiggins ME, Fadale PD. Tears of the anterior cruciate ligament: primary and secondary signs at MR imaging. *Radiology* 1993;188:661–667.

Twaddle BC, Hunter JC, Chapman JR, Simoniah PT, Escobedo EM. MRI in acute knee dislocation: a prospective study of clinical, MRI and surgical findings. *J Bone Joint Surg [Br]* 1996;78B:573–579.

Umans H, Wimpfheimer O, Haramati N, Applbaum YH, Adler M, Bosco J. Diagnosis of partial tears of the anterior cruciate ligament of the knee: value of MR imaging. *AJR Am J Roentgenol* 1995;165:893–897.

Vahey TN, Broome DR, Kayes KJ, Shelbourne KD. Acute and chronic tears of the anterior cruciate ligament: differential features at MR imaging. *Radiology* 1991;181:251–253.

Vahey TN, Hunt JE, Shelbourne KD. Anterior translocation of the tibia at MR imaging: a secondary sign of anterior cruciate ligament tear. *Radiology* 1993;187:817–819.

Weber WN, Neumann CH, Barakos JA, Peterson SA, Steinbach LS, Genant HK. Lateral tibial rim (Segond) fractures: MR imaging characteristics. *Radiology* 1991;180:731–734.

Weiss KL, Morehouse HT, Levy IM. Sagittal MR images of the knee: a low-signal band parallel to the posterior cruciate ligament caused by a displaced bucket-handle tear. *AJR Am J Roentgenol* 1991;156:117–119.

Wershba B, Dalinka MK, Coren GS. Double-contrast knee arthrography in the evaluation of osteochondritis dissecans. *Clin Orthop* 1975;107:81–86.

White LM, Schweitzer ME, Weishaupt D, Kramer J, Davis A, Marks PH. Diagnosis of recurrent meniscal tears: prospective evaluation of conventional MR imaging, indirect MR arthrography, and direct MR arthrography. *Radiology* 2002;222:421–429.

Williams JL, Cliff MM, Bonakdarpour A. Spontaneous osteonecrosis of the knee. *Radiology* 1973;107:15–19.

Wright DH, De Smet AA, Norris M. Bucket-handle tears of the medial and lateral menisci of the knee: value of MR imaging in detecting displaced fragments. *AJR Am J Roentgenol* 1995;165:621–625.

Yu JS, Salonen DC, Hodler J, Haghighi P, Trudell D, Resnick D. Posterolateral aspect of the knee: improved MR imaging with a coronal oblique technique. *Radiology* 1996;198:199–204.

Zanetti M, Pfirmann CWA, Schmid MR, Romero J, Seifert B, Hodler J. Patients with suspected meniscal tears: prevalence of abnormalities seen on MRI of 100 symptomatic and 100 contralateral asymptomatic knees. *AJR Am J Roentgenol* 2003;181:635–641.

Zeiss J, Saddemi SR, Ebraheim NA. MR imaging of the quadriceps tendon: normal layered configuration and its importance in cases of tendon rupture. *AJR Am J Roentgenol* 1992;159:1031–1034.

CAPÍTULO

10

MEMBRO INFERIOR III

Tornozelo e Pé

Tornozelo e Pé

O tornozelo é a mais freqüentemente lesada de todas as articulações de suporte de carga importantes do corpo. As maiores vítimas são adultos jovens que sofreram traumatismos enquanto participavam de atividades atléticas como corrida, esqui e futebol americano. As estruturas do tornozelo suscetíveis a lesão incluem ossos, ligamentos, tendões e sindesmoses; os ligamentos podem ser lesados na ausência de fraturas. Quando isto ocorre, a lesão dos ligamentos pode passar sem ser reconhecida nas radiografias convencionais, o que resulta em um paciente sem tratamento apropriado.

Geralmente, o tipo de fratura indica um mecanismo de lesão determinado, como Kleiger destacou, pela posição do pé, pela direção e intensidade da força aplicada e pela resistência das estruturas que constituem a articulação. O mecanismo de lesão pode por sua vez servir como indicador de quais estruturas ligamentares foram lesadas.

Embora ocasionalmente a anamnese meticulosa e o exame clínico detalhado possam ajudar a determinar o mecanismo do traumatismo e a predizer o dano a várias estruturas, o exame radiológico é a base para a avaliação confiável do local e da extensão da lesão. Existem dois tipos básicos de traumatismo do tornozelo: lesões por inversão e lesões por eversão. Estas, entretanto, podem ser complicadas pela rotação interna ou externa, hiperflexão ou hiperextensão, e por forças de compressão vertical.

As lesões do pé também são comuns e, em geral, resultam de traumatismo direto, como um golpe ou uma queda de altura; apenas raramente essas lesões resultam de forças indiretas como estresse anormal ou tensão dos músculos ou tendões. As fraturas do pé, responsáveis por 10% de todas as fraturas, são mais comuns que as luxações, que geralmente estão associadas às fraturas, e ocorrem nas articulações mediotarsais, tarsometatarsais e metatarsofalângicas.

Considerações Anatomorradiológicas

A articulação do tornozelo propriamente dita consiste nas articulações tibiotalar e tibiofibular distal, sendo a última uma sindesmose e não uma

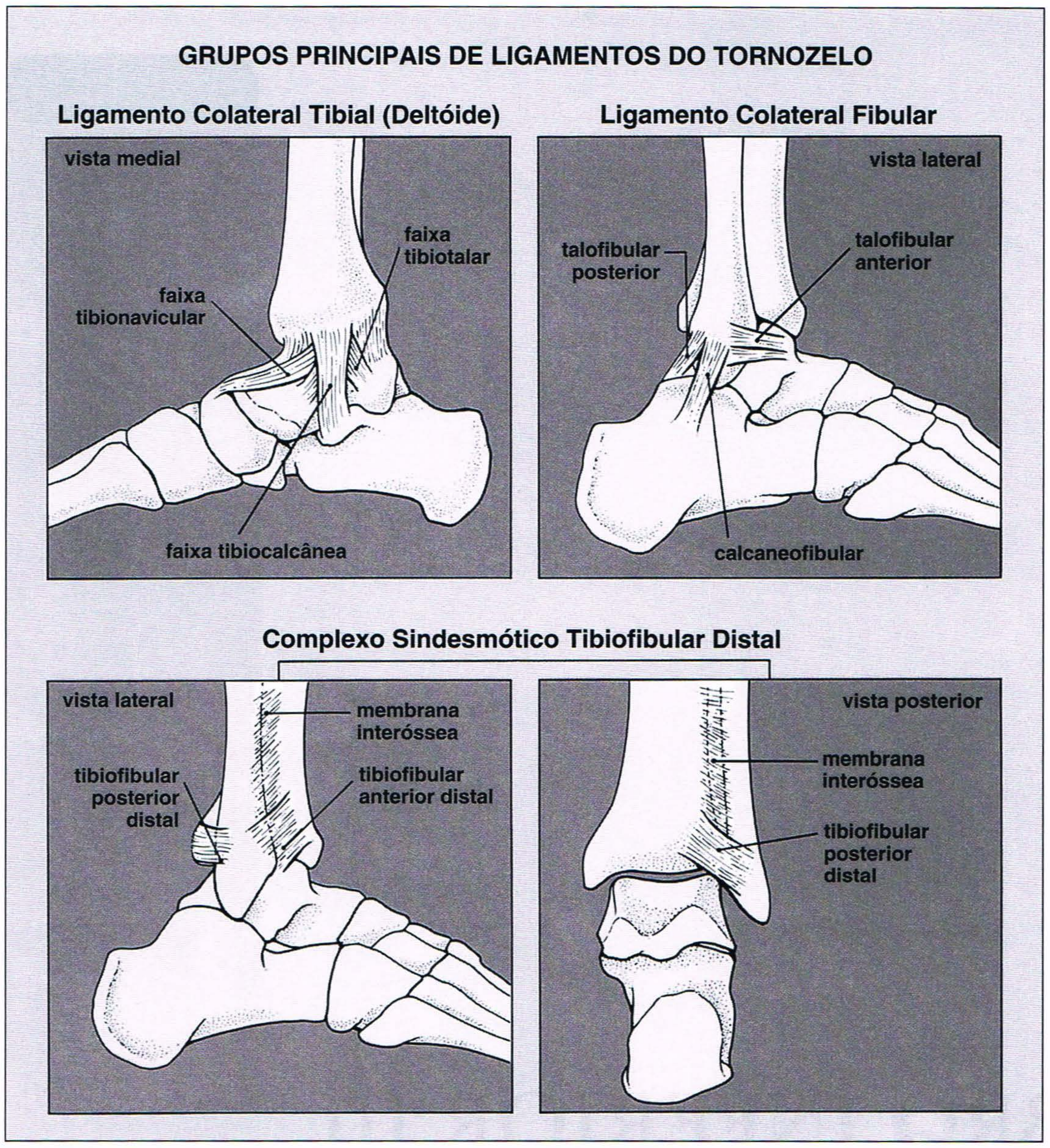

Fig. 10.1 **Ligamentos do tornozelo.** Três conjuntos principais de ligamentos formam a articulação do tornozelo: o ligamento colateral tibial (deltóide), o ligamento colateral fibular e o complexo sindesmótico tibiofibular distal, que é importante para manutenção da integridade e da estabilidade do tornozelo.

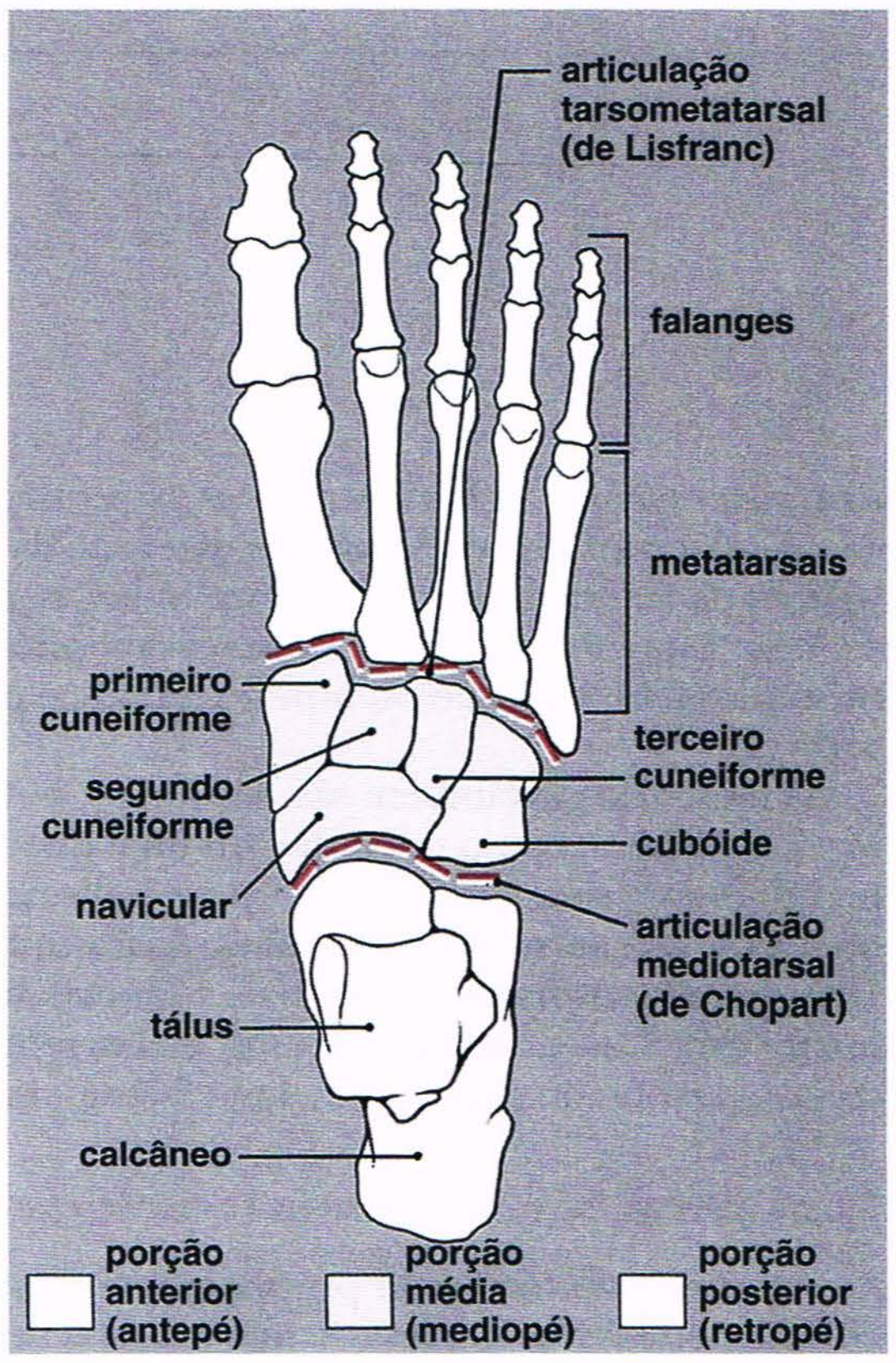

Fig. 10.2 **Divisões anatômicas do pé.** O pé pode ser visto como compreendendo três partes anatômicas: a parte posterior (ou retropé), a parte média (mediopé) e a parte anterior (ou antepé), separadas respectivamente pelas articulações mediotarsal (Chopart) e tarsometatarsal (Lisfranc).

sinartrose verdadeira. Em termos de lesão, entretanto, deve-se considerar que a articulação do tornozelo atua como uma unidade com outras articulações no pé, particularmente a articulação talocalcânea (subtalar), onde a aplicação do estresse pode ter grande impacto nas lesões do tornozelo.

A articulação do tornozelo é formada por três ossos (as porções distais da tíbia e da fíbula, e o tálus) e por três conjuntos principais de ligamentos — o ligamento colateral tibial*; o ligamento colateral fibular**, consistindo nos ligamentos talofibular anterior, talofibular posterior e calcaneofibular; e pelo complexo sindesmótico, uma articulação fibrosa entre as porções distais da tíbia e da fíbula (Fig. 10.1). O complexo sindesmótico tibiofibular distal, uma das estruturas anatômicas mais importantes na manutenção da integridade e estabilidade do tornozelo, consiste em três elementos: o ligamento tibiofibular anterior distal, o ligamento tibiofibular posterior distal e a membrana interóssea.

Do ponto de vista da anatomia e da cinética, o pé é dividido em três seções distintas: parte anterior (ou antepé), parte média (ou mediopé) e parte posterior (ou retropé). A parte anterior do pé, separada da parte média do pé pela articulação mediotarsal (ou de Chopart), inclui o tálus e o calcâneo; a parte média do pé, separada da parte anterior do pé pela articulação tarsometatarsal (Lisfranc), inclui os ossos navicular, cubóide e os três cuneiformes; e a parte anterior do pé inclui os metatarsais e as falanges (Fig. 10.2). Os músculos fixados à tíbia e à fíbula terminam em tendões proximais ou ao nível da articulação do tornozelo. Estes tendões inserem-se no pé (Fig. 10.3).

*N.T.: Anteriormente designado ligamento colateral medial ou deltóide.
**N.T.: Anteriormente designado ligamento colateral lateral.

TENDÕES DO TORNOZELO E DO PÉ

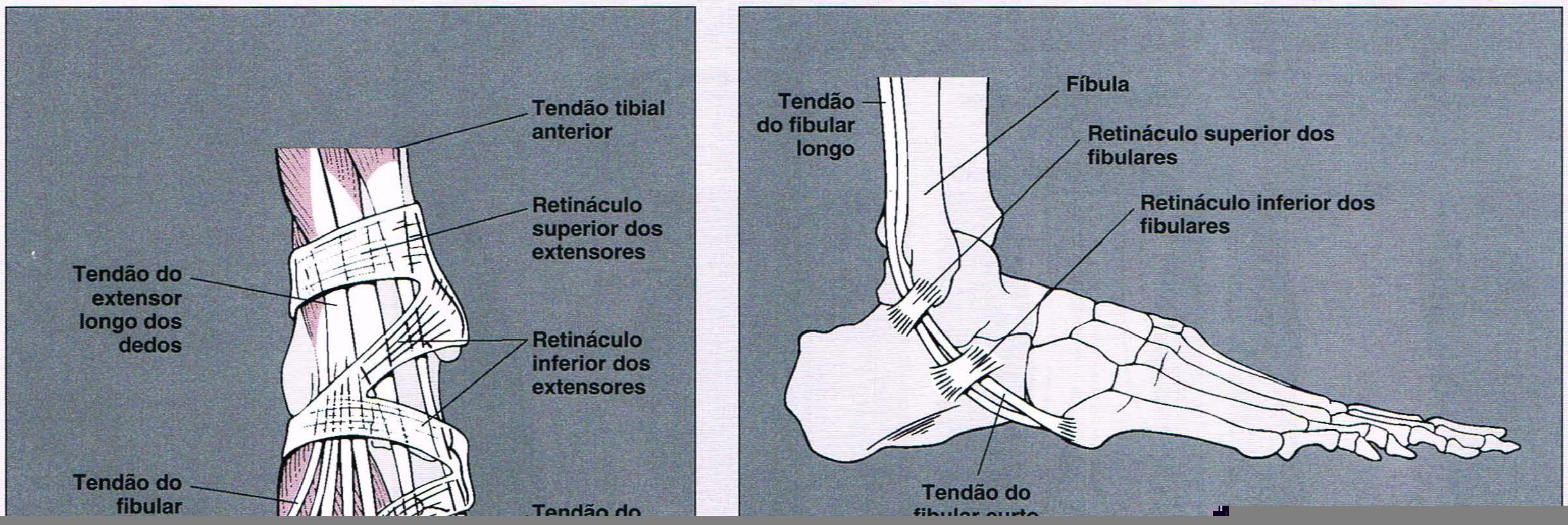

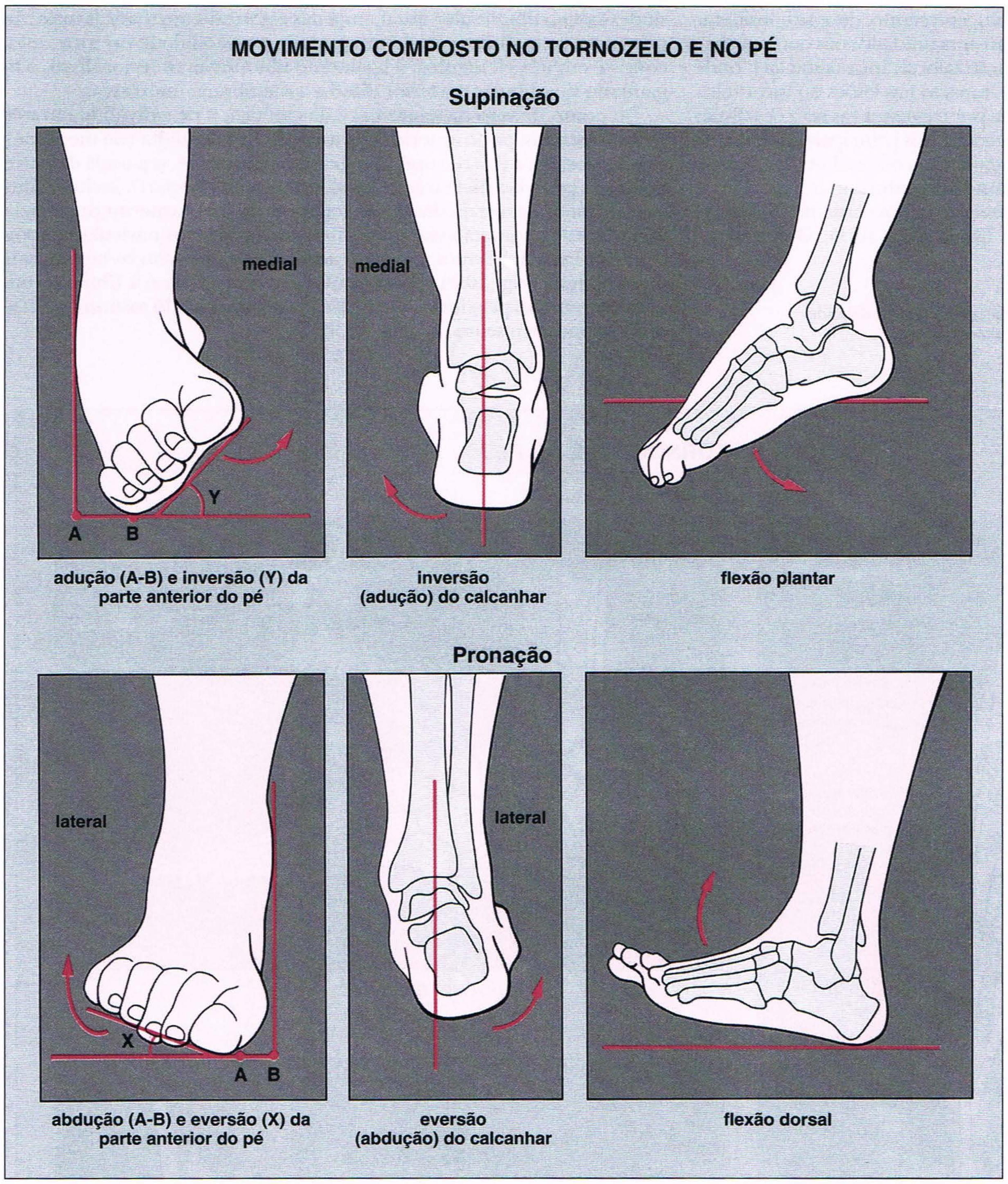

Fig. 10.4 Movimento do tornozelo e do pé. A supinação é um movimento composto consistindo em adução e inversão da parte anterior do pé, juntamente com inversão do calcanhar e discreta flexão plantar na articulação do tornozelo. Em pronação, o movimento composto envolve a abdução e a eversão da parte anterior do pé com eversão do calcanhar e discreta flexão dorsal na articulação do tornozelo.

É importante um debate quanto à terminologia, porque na literatura médica a que descreve o movimento do tornozelo e do pé não é uniforme, tendo sido confundidos os vários mecanismos de lesões do tornozelo e do pé. Com freqüência, porém erradamente, os termos adução, inversão, varo e supinação foram usados como sinônimos, assim como seus equivalentes abdução, eversão, valgo e pronação. Entretanto, a supinação e a pronação são aplicadas mais apropriadamente ao movimento composto. A *supinação* consiste na adução e inversão da porção anterior do pé (movimento nas articulações tarsometatarsal e mediotarsal) e na inversão do calcanhar, que adquire uma configuração em varo (movimento na articulação subtalar), bem como na flexão plantar leve da articulação do tornozelo (tibiotalar). Na *pronação*, o movimento composto consiste em abdução e eversão da porção anterior do pé (movimento nas articulações tarsometatarsal e mediotarsal) e em eversão do calcanhar, que adquire uma configuração em valgo (movimento na articulação subtalar), e também em pequena flexão dorsal (ou extensão dorsal) do tornozelo (Fig. 10.4).

A *adução* aplica-se apropriadamente ao desvio medial da porção anterior do pé, e a *abdução*, ao desvio lateral da porção anterior do pé, ambos os movimentos ocorrendo na articulação tarsometatarsal (Lisfranc); a *adução do calcanhar* refere-se à inversão do calcâneo, e a *abdução do calcanhar*, à eversão do calcâneo, ambos os movimentos ocorrendo na articulação subtalar. *Flexão plantar* refere-se ao movimento caudal (para baixo) do pé, *flexão dorsal* ao movimento cefálico (para cima) do pé — movimentos que ocorrem na articulação do tornozelo (tibiotalar). Varo e valgo não devem ser usados para descrever movimento, mas ficar reservados para descrição da posição do tornozelo ou do pé em caso de deformidade. Ocasionalmente, varo e valgo são usados de modo intercambiável com inversão e eversão para descrever o estresse aplicado.

Imagem do Tornozelo e do Pé

Tornozelo. O exame radiográfico padronizado do tornozelo, como regra, abrange as incidências ântero-posterior (incluindo a incidência do encaixe do tornozelo), lateral e oblíqua. As incidências sob estresse

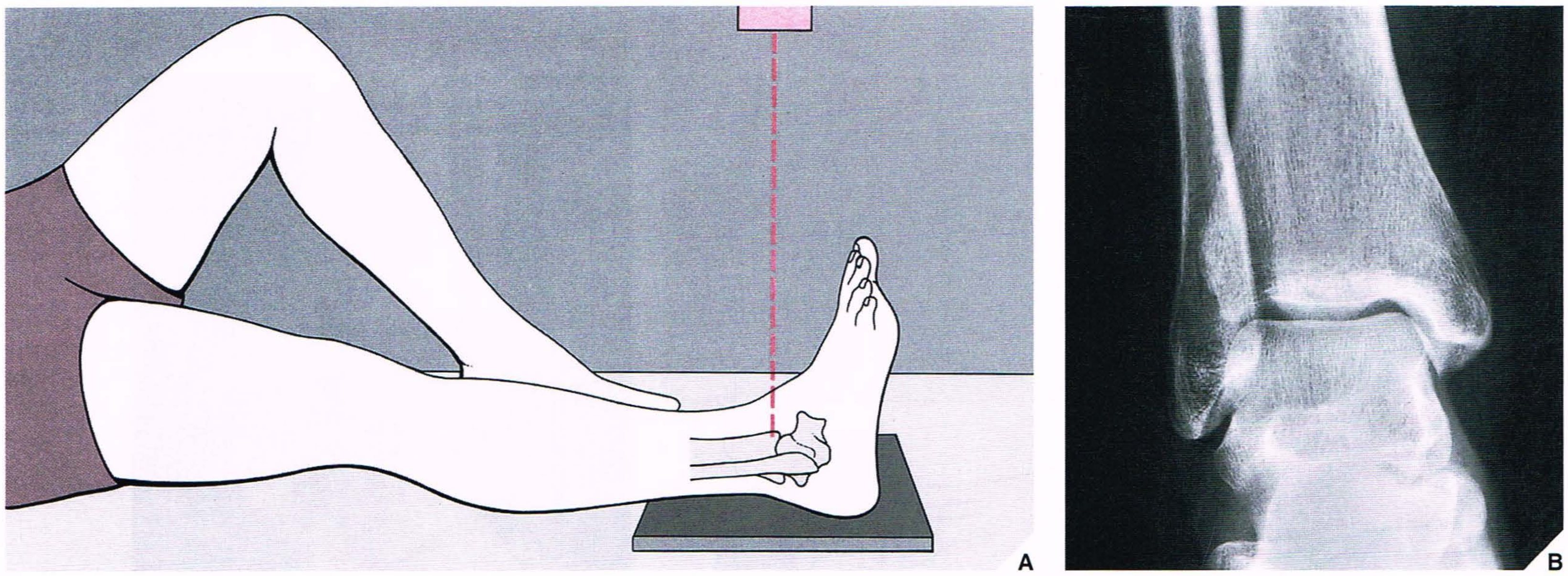

Fig. 10.5 **Incidência ântero-posterior. (A)** Para a incidência ântero-posterior do tornozelo, o paciente é colocado em decúbito dorsal na mesa radiológica com o calcanhar apoiado no chassi do filme. O pé está em posição neutra, com a planta perpendicular à perna e ao chassi. O raio central é orientado verticalmente para a articulação do tornozelo no ponto médio entre ambos os maléolos. **(B)** A radiografia nesta incidência demonstra a porção distal da tíbia, particularmente o maléolo medial, o corpo do tálus e a articulação tibiotalar. Observe, entretanto, a sobreposição da porção distal da fíbula com a face lateral da tíbia. A sindesmose tibiofibular não é claramente demonstrada.

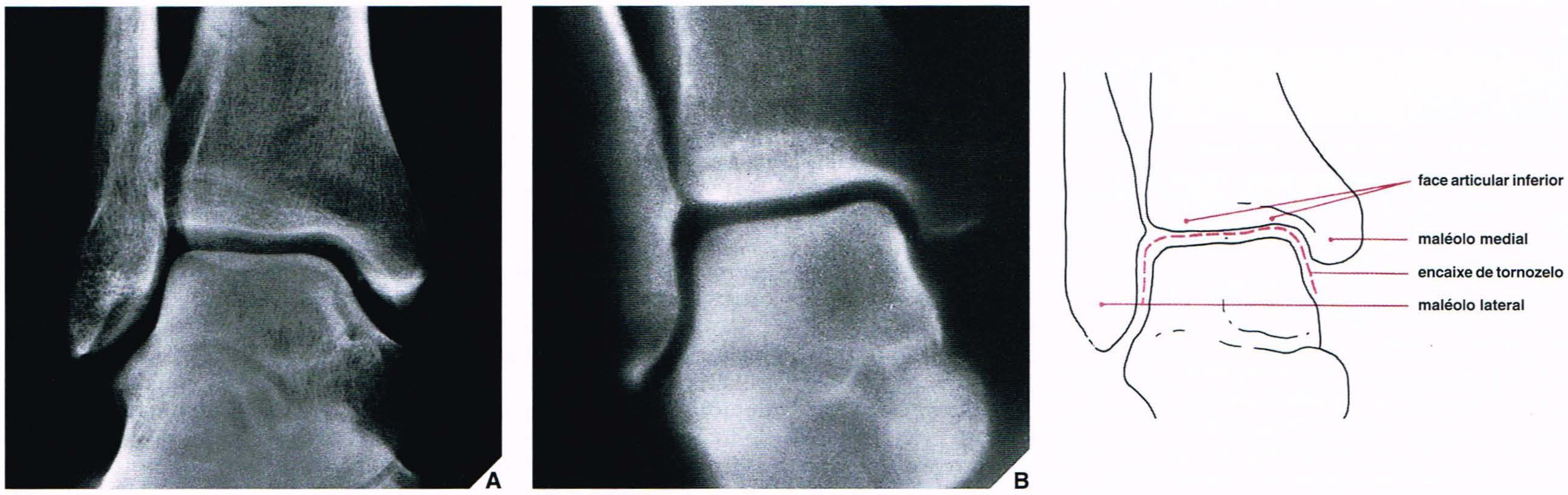

Fig. 10.6 **Incidência do encaixe. (A)** A incidência do encaixe, uma variante da incidência ântero-posterior obtida com rotação interna de 10° do tornozelo, elimina a superposição da face medial da porção distal da fíbula e a face lateral do tálus, de modo que o espaço entre esses ossos é bem demonstrado. **(B)** O encaixe do tornozelo, mostrado aqui em um corte tomográfico através da articulação do tornozelo, é formado pelo maléolo medial, superfície articular da porção distal da tíbia (o teto) e maléolo lateral; tem o formato de U invertido.

Fig. 10.7 **Incidência lateral. (A)** Para incidência lateral do tornozelo, o paciente é colocado em decúbito lateral com a fíbula apoiada no chassi do filme e o pé em posição neutra. O raio central é orientado verticalmente para o maléolo medial. (A incidência lateral também pode ser obtida colocando-se a face medial do tornozelo contra o chassi.) **(B)** Nesta incidência, a porção distal da tíbia, o tálus e o calcâneo são visualizados em perfil, e a fíbula sobrepõe-se à face posterior da tíbia e à face posterior do tálus. As articulações tibiotalar e subtalar são bem demonstradas. Observe o tubérculo posterior da tíbia, também conhecido como terceiro maléolo.

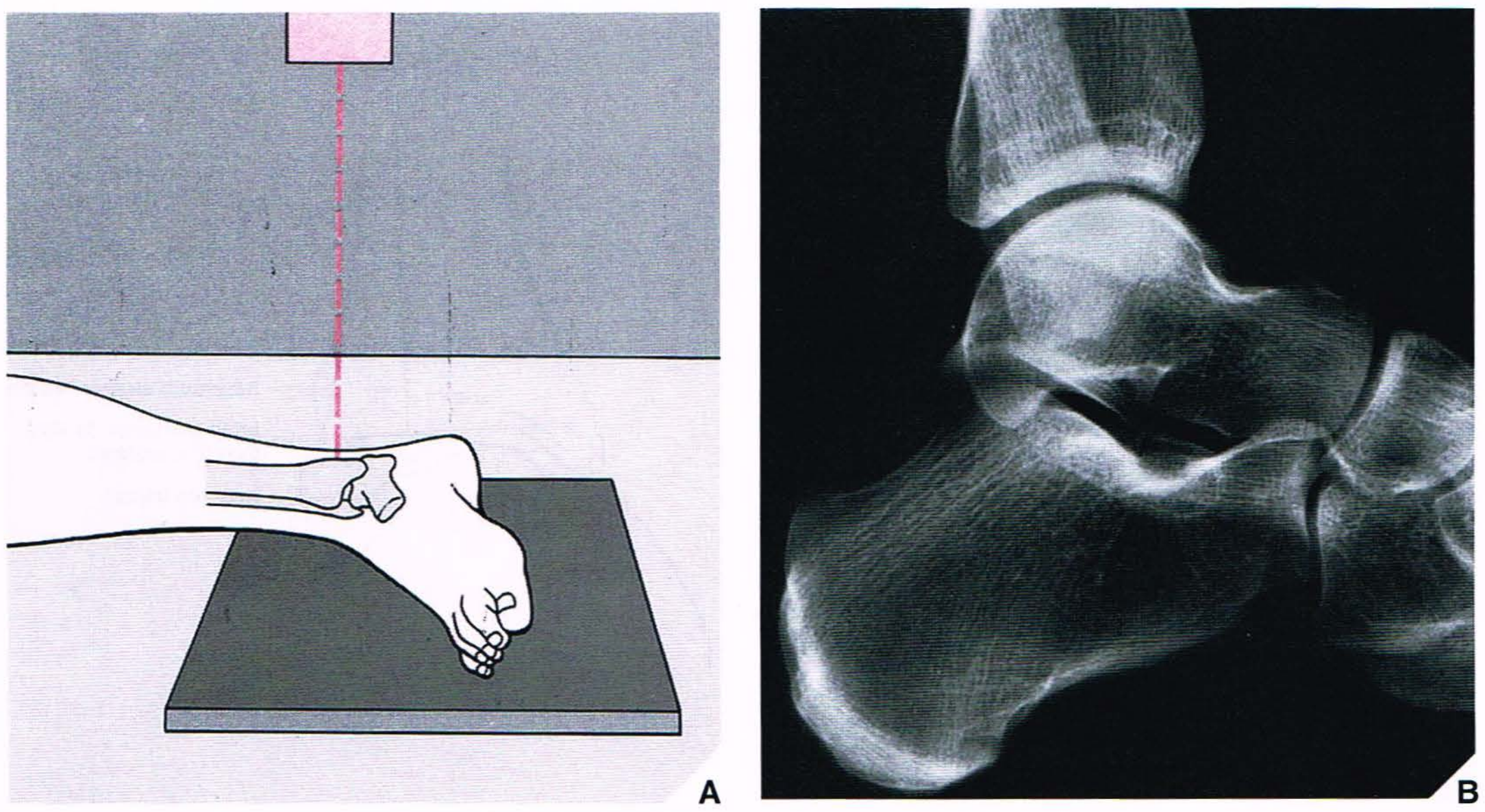

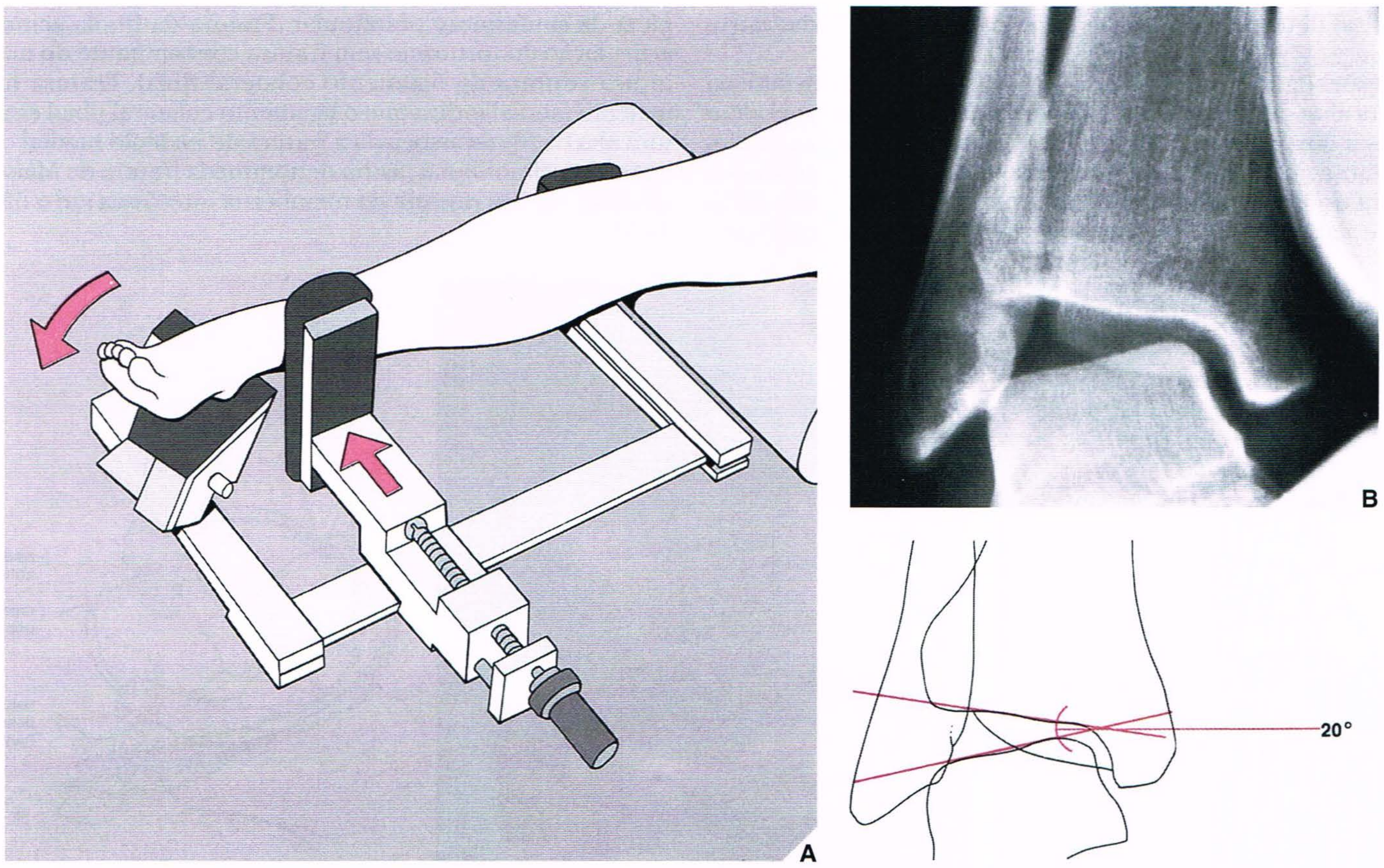

Fig. 10.10 **Incidência com estresse em inversão. (A)** Para o exame com estresse em inversão (adução do tornozelo), o pé é fixado no dispositivo enquanto o paciente é colocado em decúbito dorsal. A placa de pressão, posicionada aproximadamente 2 cm acima da articulação do tornozelo, aplica estresse em varo aduzindo o calcanhar. (Se o exame for doloroso, são injetados 5 a 10 mL de lidocaína a 1% ou um anestésico local similar injetado no sítio de dor máxima.) **(B)** Na radiografia ântero-posterior, o grau de inclinação talar é medido pelo ângulo formado por linhas traçadas ao longo da face articular inferior tibial e da cúpula do tálus. O tornozelo contralateral está sujeito ao mesmo procedimento para comparação.

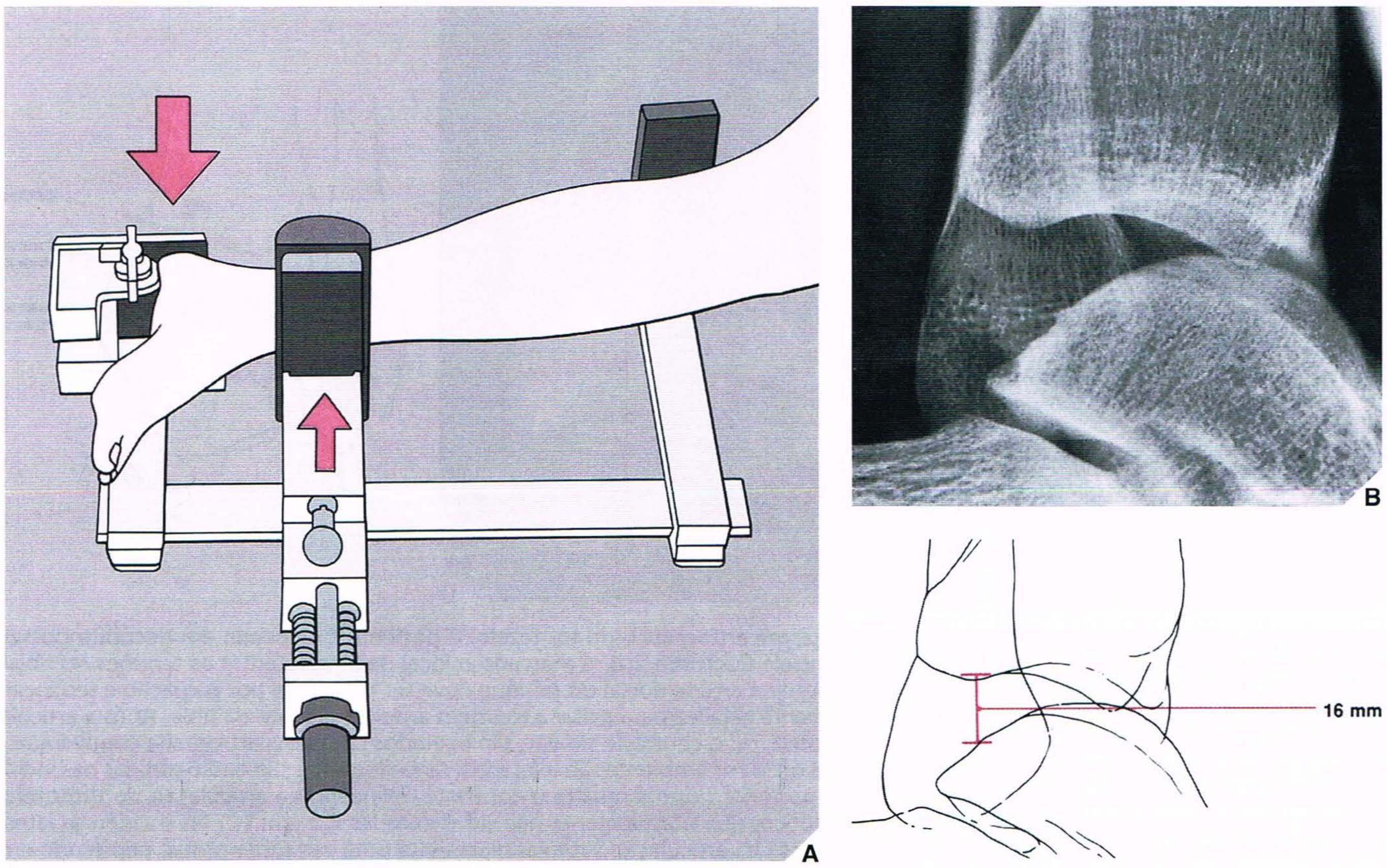

Fig. 10.11 **Incidência com estresse em gaveta anterior. (A)** Para o exame com estresse em gaveta anterior, o paciente é colocado em decúbito lateral com o pé no dispositivo. A placa de pressão, posicionada anteriormente cerca de 2 cm acima do tornozelo, aplica estresse posterior sobre o calcanhar. Durante o exame, o grau de pressão é monitorizado em um leitor diodo digital emissor de luz. **(B)** Na incidência com estresse lateral, o grau de transposição do tálus em relação à tíbia distal pode ser determinado.

pode até mesmo determinar a continuação da lesão para várias estruturas.

Algumas lesões ligamentares podem ser diagnosticadas com base na ruptura do encaixe do tornozelo e na luxação do tálus; outras podem ser deduzidas a partir do aspecto dos ossos fraturados. Por exemplo, fratura da fíbula acima do nível da articulação do tornozelo indica que houve ruptura do ligamento tibiofibular anterior distal. Fratura da fíbula acima de seu tubérculo anterior sugere fortemente ruptura completa da sindesmose tibiofibular. Fratura da fíbula acima do nível da articulação do tornozelo sem fratura concomitante do maléolo medial indica ruptura do ligamento colateral tibial. Fratura transversal do maléolo medial indica que o ligamento colateral tibial está intacto. Fratura alta da fíbula associada a fratura do maléolo medial ou ruptura do ligamento tibiofibular, assim denominada fratura de Maisonneuve (ver adiante), indica ruptura da membrana interóssea até o nível da fratura da fíbula.

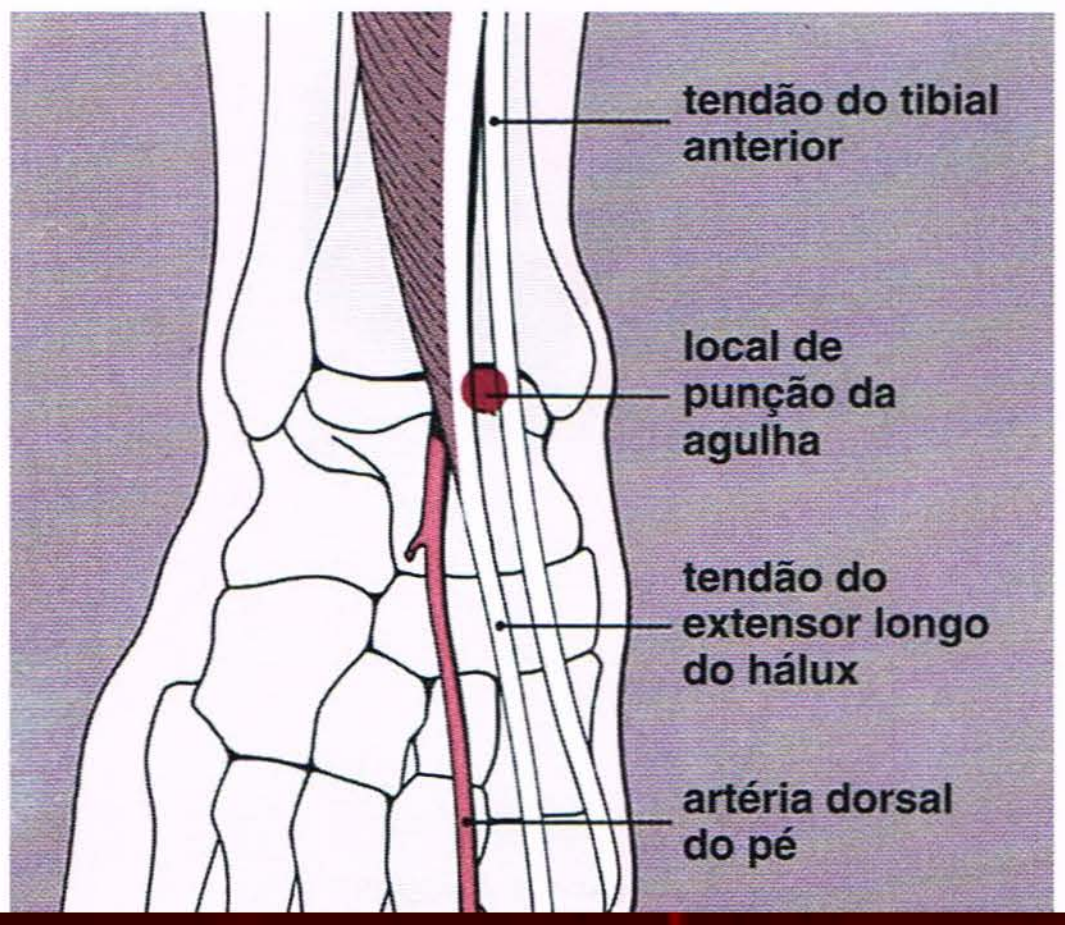

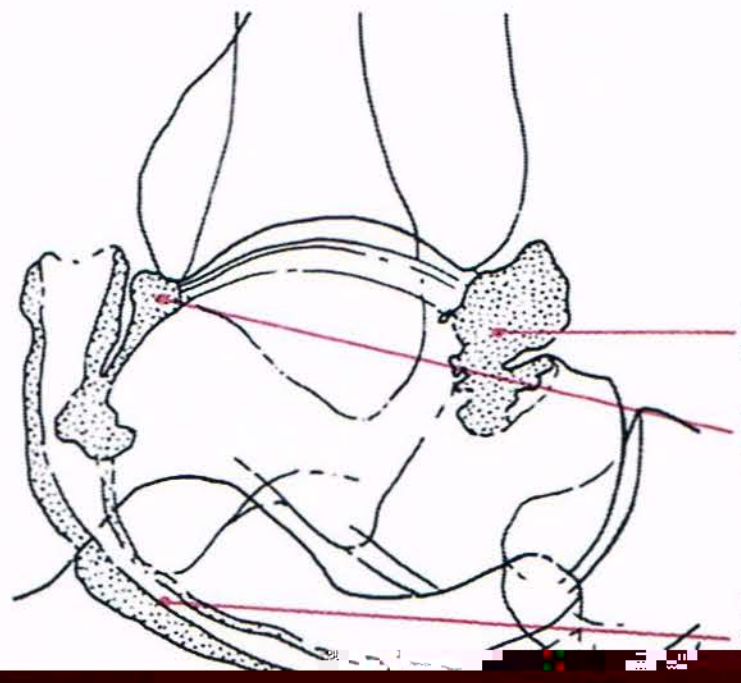

[redacted]

Entretanto, diante de radiografias do tornozelo normais, as incidências sob estresse são fundamentais para avaliar lesões ligamentares (ver Fig. 4.3). As incidências com estresse em inversão (adução) e em gaveta anterior são obtidas mais freqüentemente; só raramente é necessário um exame com estresse em eversão (abdução).

Nas incidências com *estresse em inversão*, obtidas na incidência ântero-posterior, o grau de inclinação talar pode ser medido pelo ângulo formado por linhas traçadas ao longo do platô tibial e da cúpula do tálus (Fig. 10.10). Este ângulo ajuda a diagnosticar rupturas do ligamento colateral fibular. Entretanto, uma ampla variação dos valores normais para estas medidas pode dificultar a interpretação, e portanto estudos comparativos do tornozelo contralateral devem ser obtidos. Até mesmo este método nem sempre é acurado; até 25° de inclinação talar foi relatado em pessoas sem história de lesão, e ocasionalmente a um paciente cujos tornozelos exibem variação considerável na medida. Muitos especialistas alertam que, com a inversão forçada, uma inclinação inferior a 5° é normal, de 5° a 15° pode ser normal a anormal, de 15° a 25° sugere fortemente lesão ligamentar, e acima de 25° é sempre anormal. Com eversão forçada, a inclinação talar de mais de 10° é provavelmente patológica.

A radiografia com *estresse em gaveta anterior*, obtida na incidência lateral, fornece uma medida útil para determinar a lesão do ligamento talofibular anterior (Fig. 10.11). Valores de até 5 mm de separação entre o tálus e o terço distal da tíbia são considerados normais; valores entre 5 e 10 mm podem ser normais ou anormais, e o tornozelo oposto deve ser examinado sob estresse para comparação. Valores acima de 10 mm sempre indicam anormalidade.

Técnicas de imagens complementares são essenciais para o diagnóstico e avaliação de muitas lesões do tornozelo. A tomografia é útil na avaliação de fraturas complexas dos terços distais da tíbia e a da fíbula, e a TC pode ser necessária para determinar a posição de fragmentos cominutivos nas fraturas complexas, por exemplo, da porção distal da tíbia, tálus e calcâneo.

A artrografia (Fig. 10.12) ocasionalmente é usada para avaliar a integridade das estruturas ligamentares no traumatismo agudo, embora recentemente este método tenha sido quase que completamente suplantado pela RM. Entretanto, ainda é uma técnica eficaz para avaliação da cartilagem articular, e para detecção e localização de corpos ósseos cartilaginosos livres. Em conjunto com a tomografia (artrotomografia), é indispensável na avaliação de fraturas condrais e osteocondrais e de osteocondrite dissecante, que geralmente afeta a cúpula do tálus. Um estudo com contraste simples geralmente é utilizado para avaliar a integridade dos ligamentos do tornozelo. Para avaliar a cartilagem articular, um estudo com duplo contraste (combinando um contraste positivo e ar) é usado em conjunto com a tomografia.

A tenografia do tornozelo é um procedimento útil para avaliação de ruptura dos tendões, sobretudo do tendão do calcâneo, dos fibulares longo e curto, tibial posterior, flexor longo dos dedos e flexor longo do polegar. De acordo com Bleichrodt e colegas, a tenografia provou ser confiável no diagnóstico de lesões do ligamento calcaneofibular, com sensibilidade de 88% e especificidade de 87 a 94%. Em um procedimento similar ao da artrografia do tornozelo, uma agulha calibre 22 é inse-

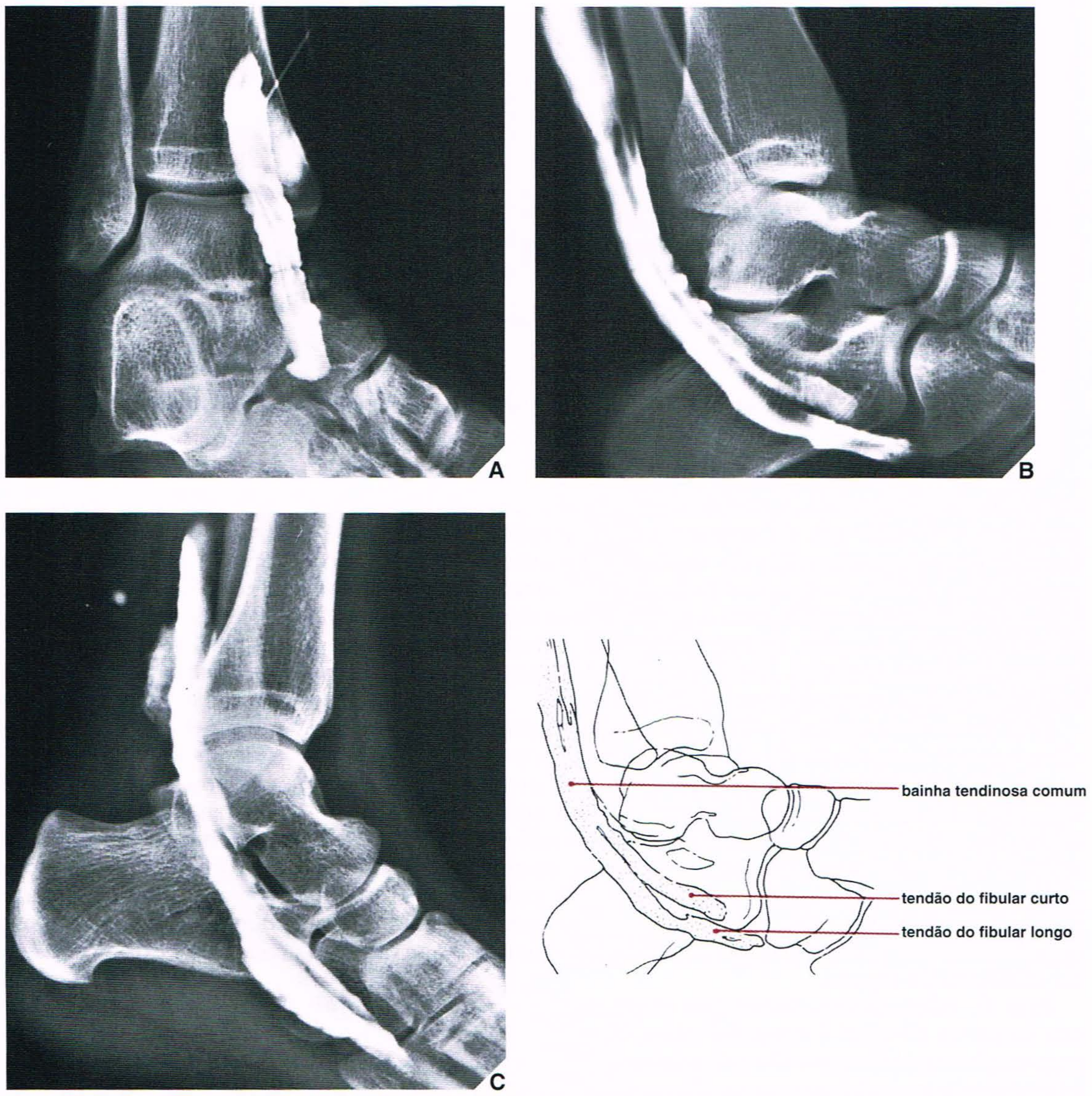

Fig. 10.13 **Tenografia do tornozelo.** Tenografias em incidências oblíqua **(A)** e lateral **(B)** mostram o aspecto normal do tendão do músculo flexor longo do hálux. Na incidência oblíqua, observe a direção distal da extremidade da agulha no início da injeção. Normalmente, o tendão do flexor longo do hálux não se opacifica além do limite da articulação de Lisfranc. **(C)** Na tenografia normal dos fibulares longo e curto, observada aqui em incidência lateral, note a posição destes tendões abaixo do flexor longo do hálux. O tendão do músculo fibular curto é observado normalmente e opacificado; o tendão do fibular longo passa abaixo dele, cruzando a face plantar do pé até sua inserção na base do quinto osso metatarsal.

plano coronal
plano sagital
plano sagital
plano axial

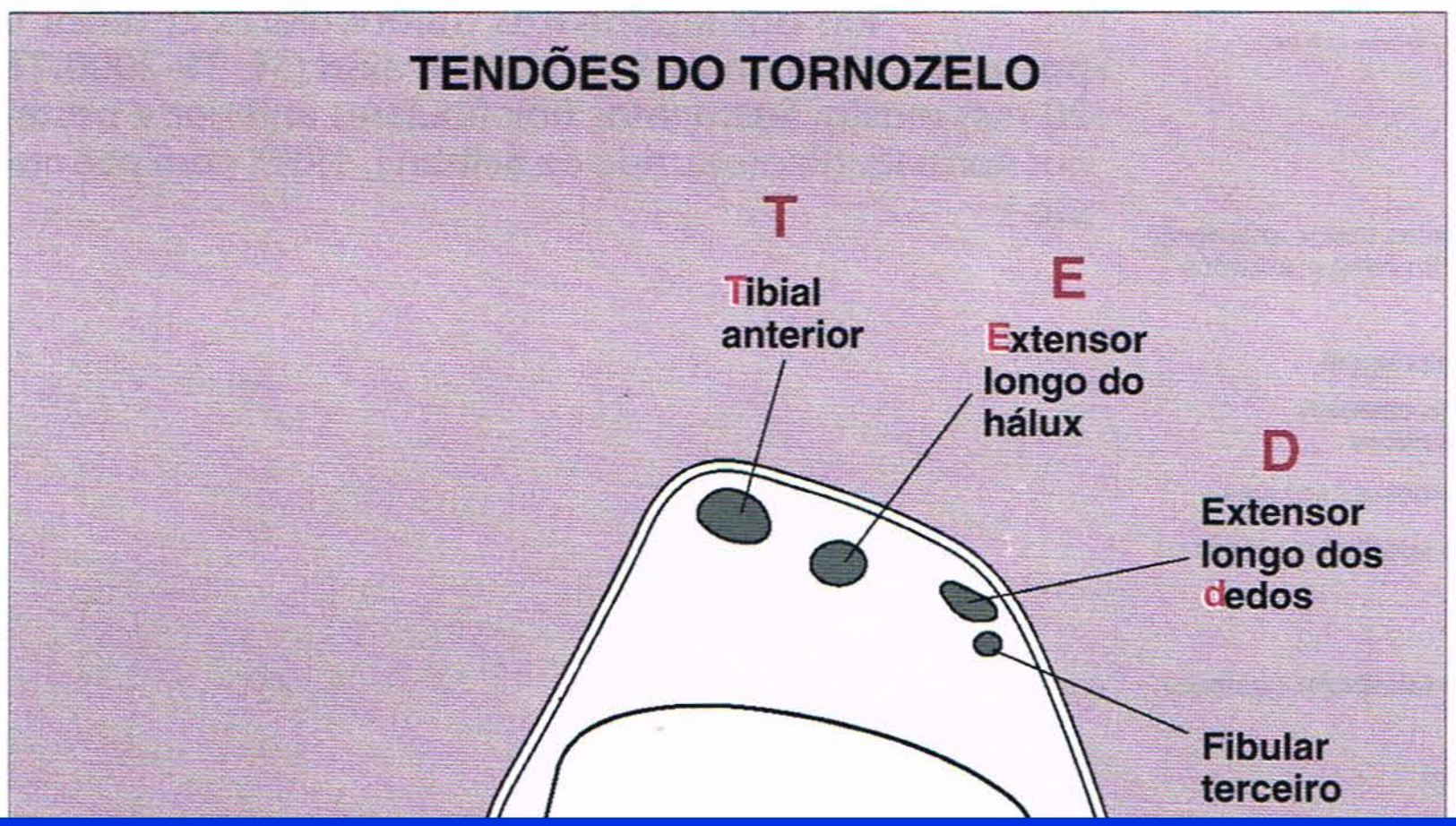

exceção dos ligamentos talofibulares posteriores, que freqüentemente aparecem heterogêneos, similares ao ligamento cruzado anterior do joelho. Os ligamentos talofibulares anterior e posterior podem ser visualizados em sua extensão completa nas imagens axiais com o pé na posição neutra (Fig. 10.16), porque estão aproximadamente no mesmo plano de corte. O ligamento calcaneofibular pode ser visualizado da mesma forma quando o pé está em 40° de flexão plantar. Os ligamentos tibiofibulares anterior e posterior podem ser demonstrados nas imagens axiais em cortes mais proximais (Fig. 10.17).

Os cortes no plano sagital, os tendões do tibial posterior, do flexor longo dos dedos e do flexor longo do hálux são identificados nos cortes mediais. Os tendões dos fibulares longo e curto são observados nos cortes laterais (Fig. 10.18). O tendão do calcâneo é mais bem visualizado no corte sagital mediano (Fig. 10.19). O plano coronal também é efetivo na visualização de vários ligamentos e tendões (Fig. 10.20).

As condições patológicas dos tendões e liga

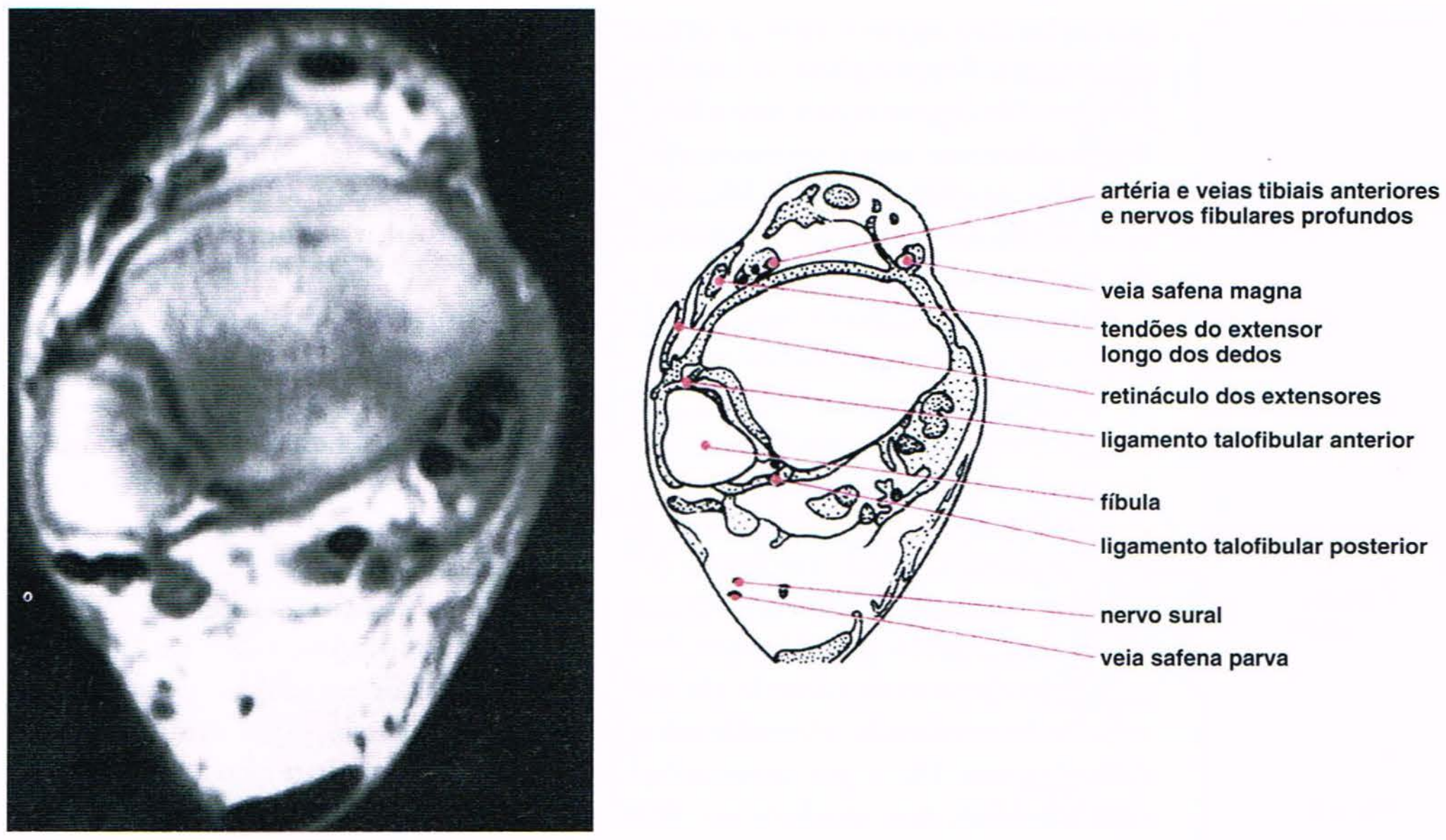

Fig. 10.17 **RM dos ligamentos tibiofibulares anterior e posterior.** Imagem de RM spin-eco axial (SE; TR 2000/TE 20 ms) mostra ligamentos tibiofibulares anterior e posterior normais. (Reproduzido de Beltran J, 1990, com permissão.)

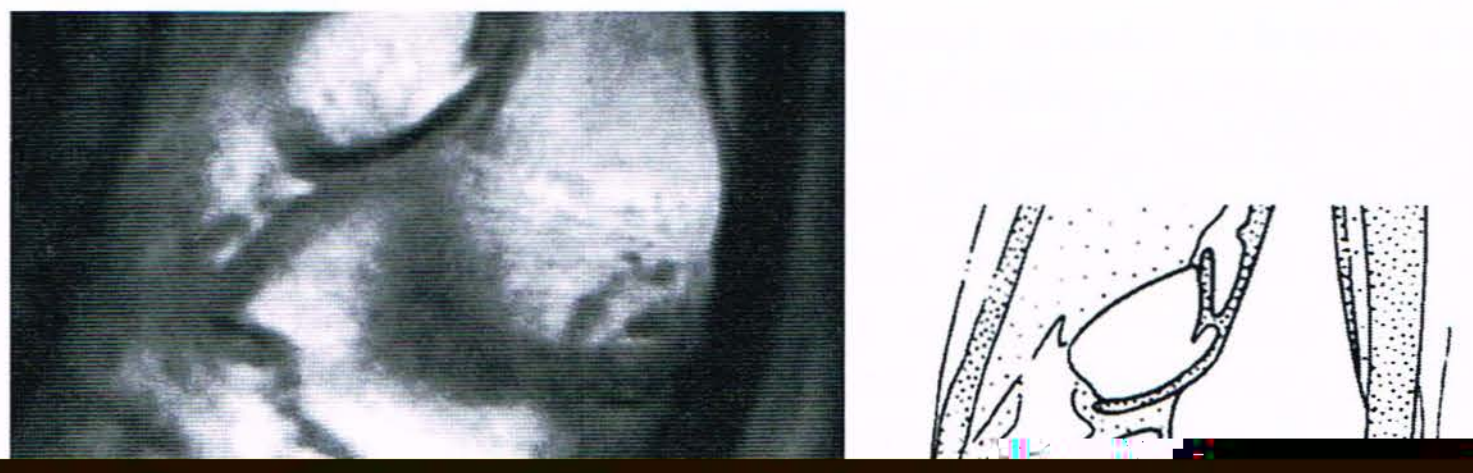

Fig. 10.18 **RM do tendão do fibular longo.** Imagem de RM spin-eco sagital (SE; TR 800/TE 20 ms) através do maléolo lateral mostra a aparência normal do fibular longo quando este se curva ao redor do maléolo lateral. (Reproduzido de Beltran J, 1990, com permissão.)

[redacted]

Fig. 10.20 **RM dos ligamentos talofibular posterior e calcaneofibular.** Imagem de RM spin-eco coronal ponderada em T1 do tornozelo mostra os ligamentos talofibular posterior e calcaneofibular normais. (Reproduzido de Beltran J, 1990, com permissão.)

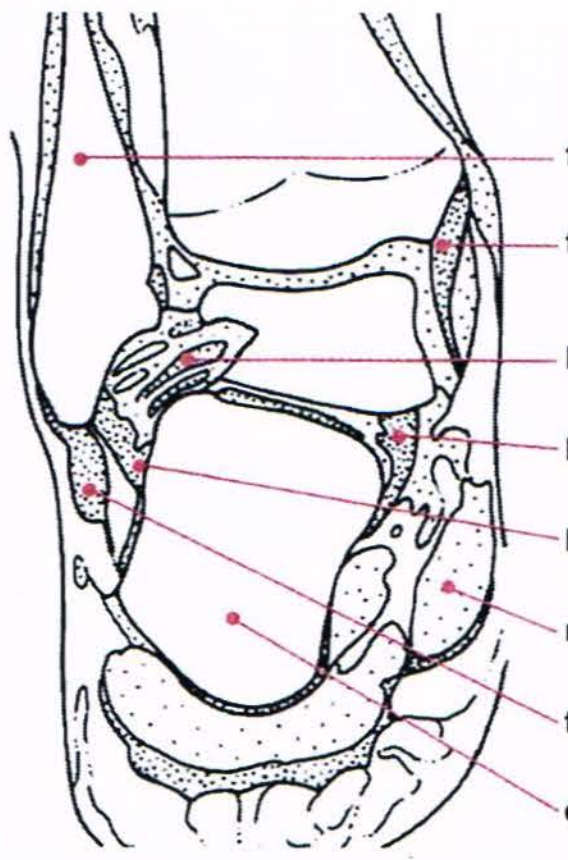

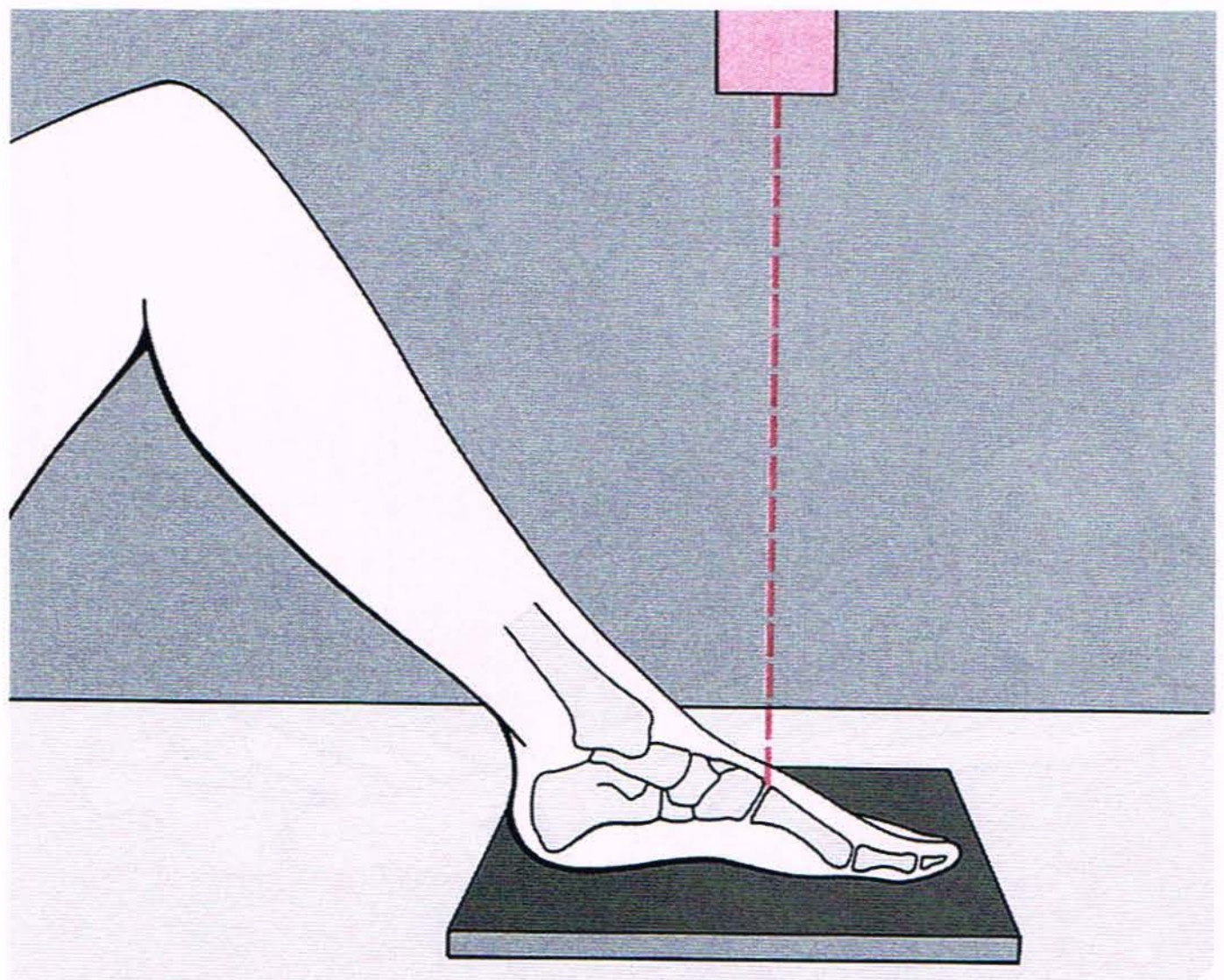

A

B

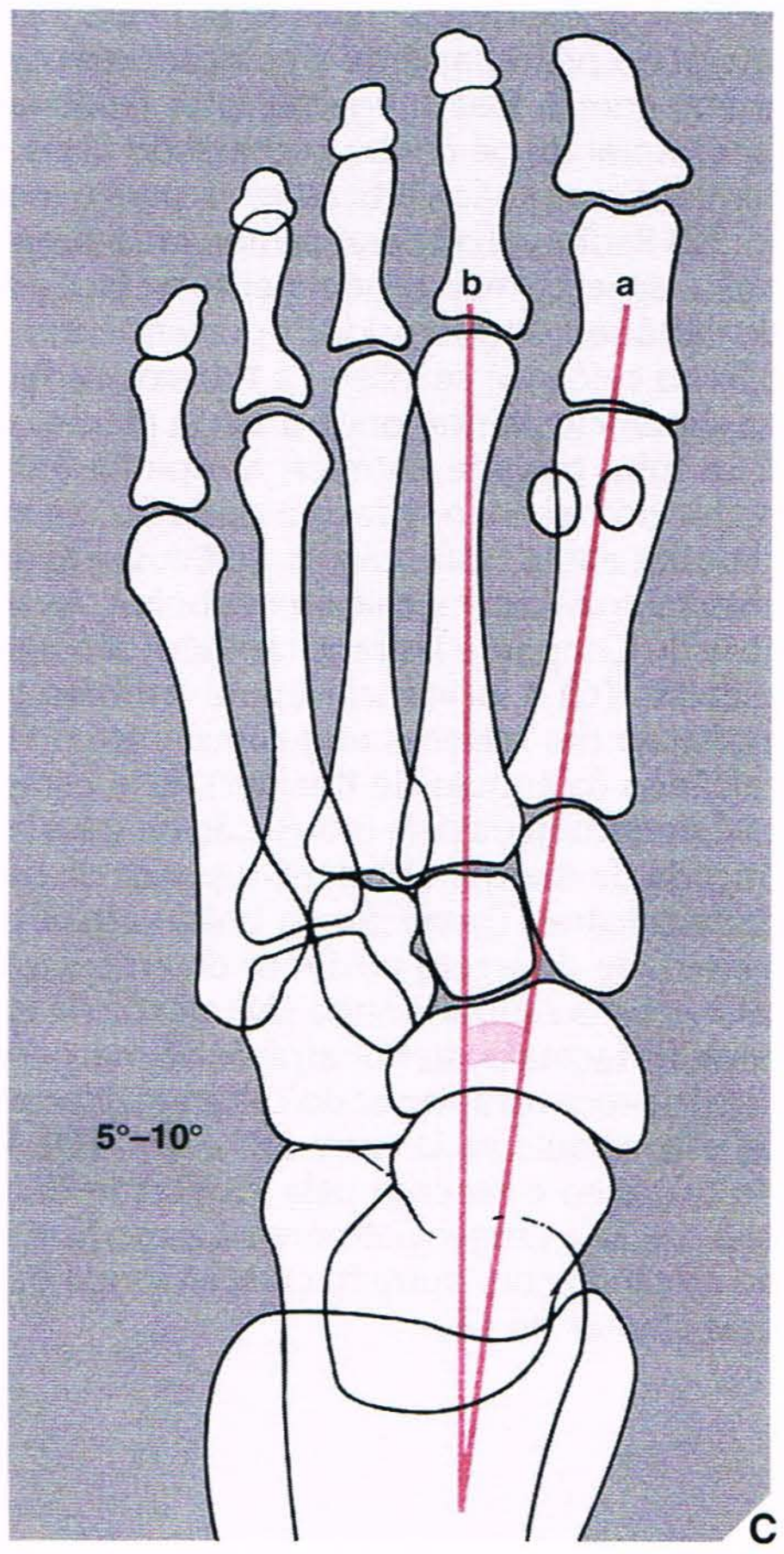

C

Fig. 10.21 **Incidência ântero-posterior.** **(A)** Para a incidência ântero-posterior (dorsoplantar) do pé, o paciente é colocado em decúbito dorsal, com o joelho flexionado e a planta firmemente apoiada no chassi. O raio central é orientado verticalmente para a base do primeiro osso metatarsal. **(B)** Na radiografia desta incidência a lesão dos ossos metatarsais e das falanges pode ser adequadamente avaliada. Observe que 75% da cabeça do tálus se articulam com o osso navicular. (Para a identificação dos ossos do pé, ver Fig. 10.2.) **(C)** O primeiro ângulo intermetatarsal é formado pela interseção das linhas que dividem ao meio as diáfises do primeiro (*a*) e do segundo (*b*) metatarsais.



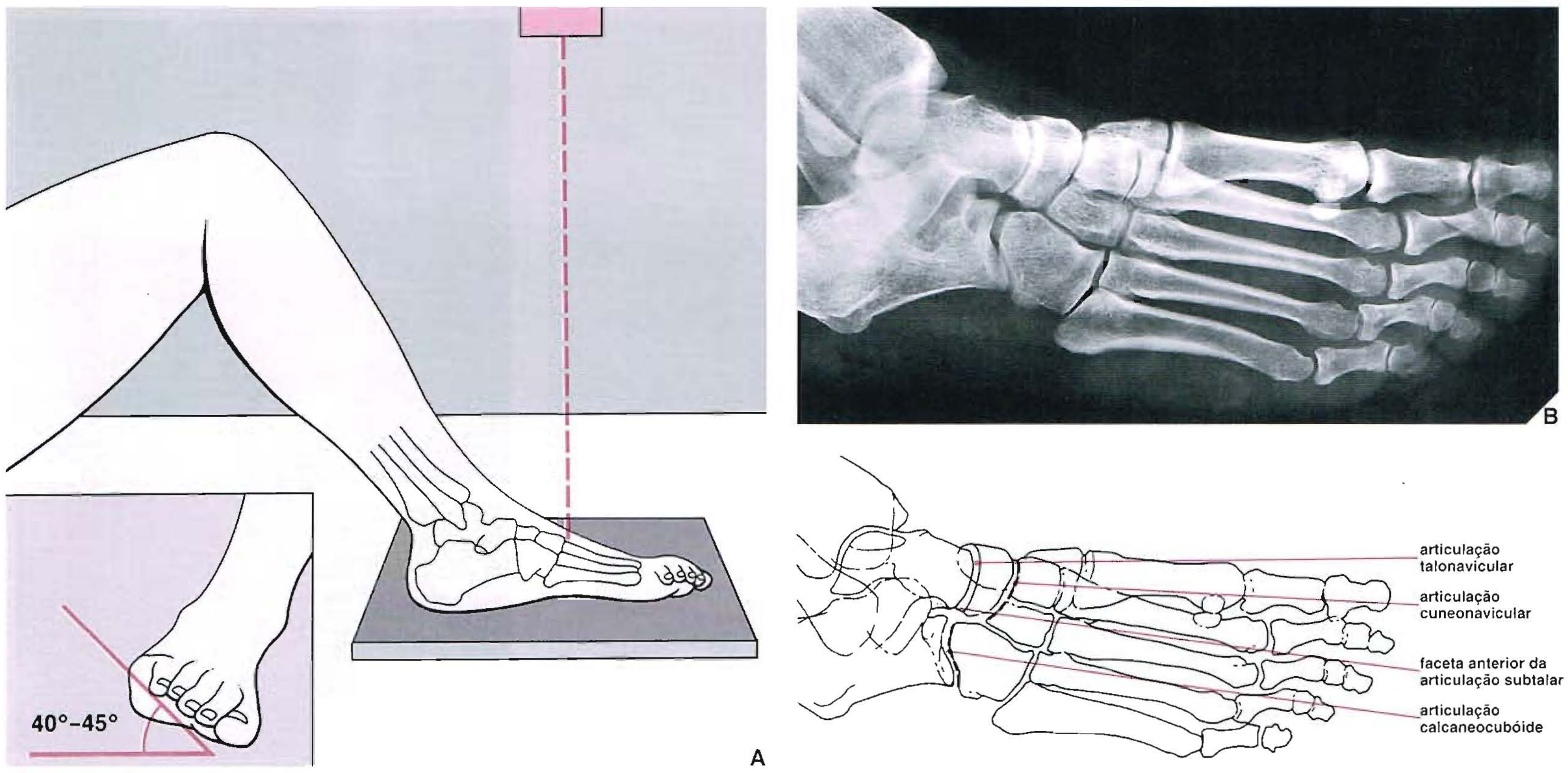

Fig. 10.23 **Incidência oblíqua.** (A) Para incidência oblíqua do pé, o paciente é colocado em decúbito dorsal sobre a mesa radiológica com o joelho flexionado. A borda lateral do pé é elevada cerca de 40° a 45° (*detalhe*), de modo que a borda medial do pé é forçada contra o chassi do filme. O raio central é orientado verticalmente para a base do terceiro metatarsal. (B) Na incidência oblíqua do pé, as falanges e os metatarsais são bem demonstrados, como também a parte anterior da articulação subtalar e as articulações talonavicular, cuneonavicular e calcaneocubóide.

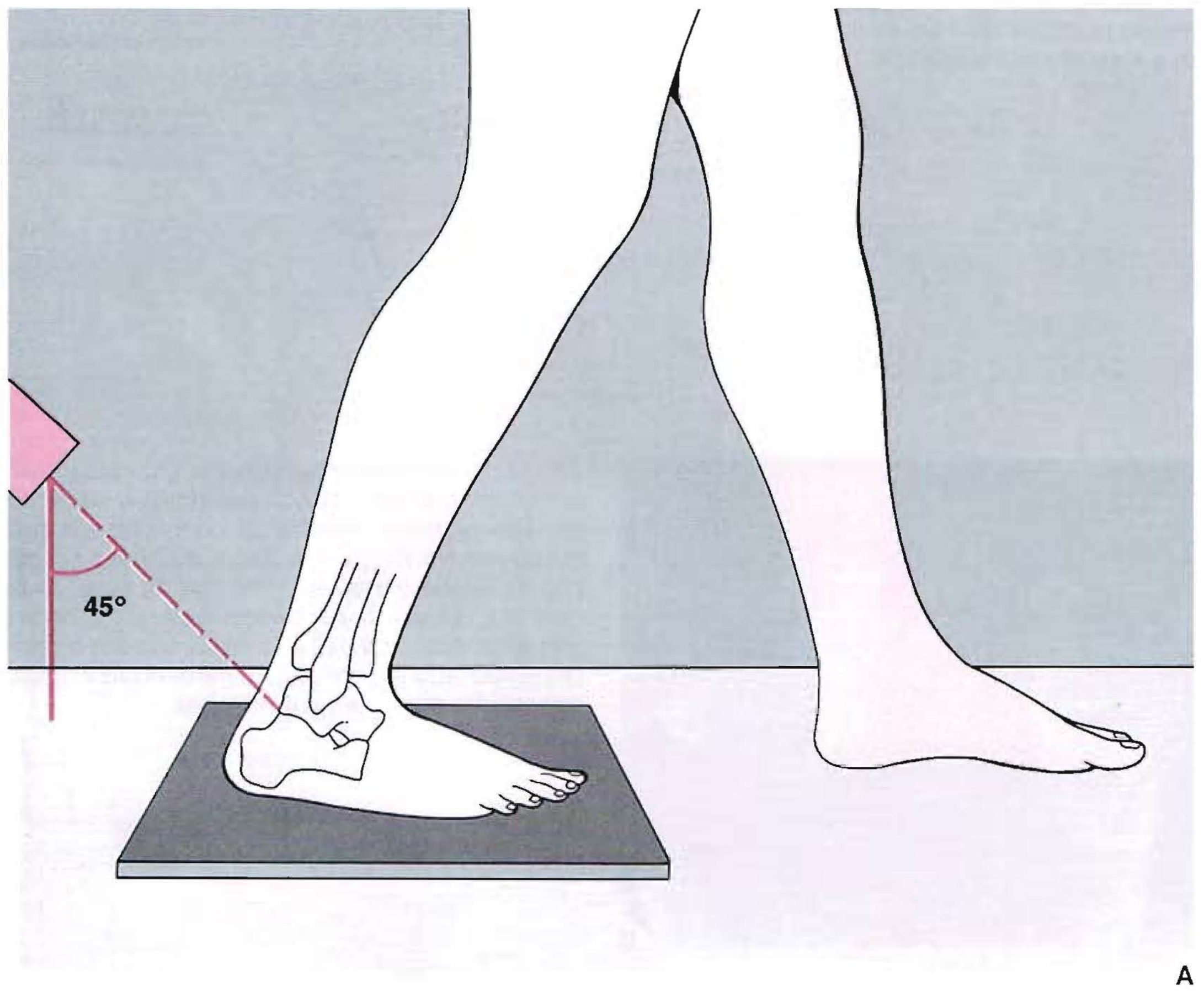

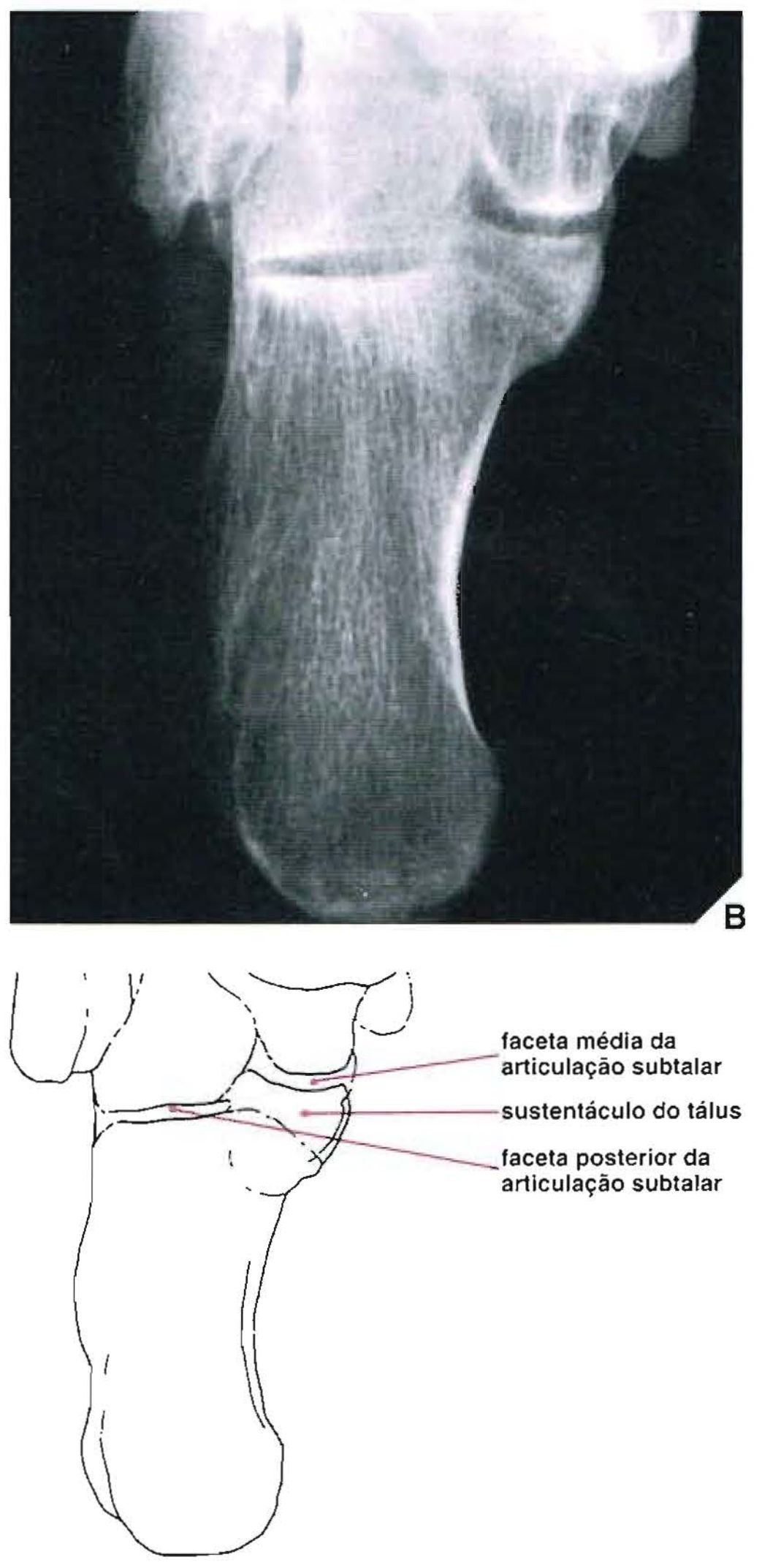

Fig. 10.24 **Incidência de Harris-Beath.** (A) Para a incidência tangencial posterior (Harris-Beath) do pé, o paciente está em posição ortostática, com a planta do pé apoiada sobre o chassi do filme. O raio central geralmente é angulado 45° na direção da linha média do calcanhar, porém 35° ou 55° de angulação também podem ser usados. (B) Na radiografia desta incidência, a faceta média da articulação subtalar é observada, orientada horizontalmente; o sustentáculo do tálus projeta-se medialmente. A faceta posterior projeta-se lateralmente e é paralela à faceta média. O corpo do calcâneo é bem demonstrado.

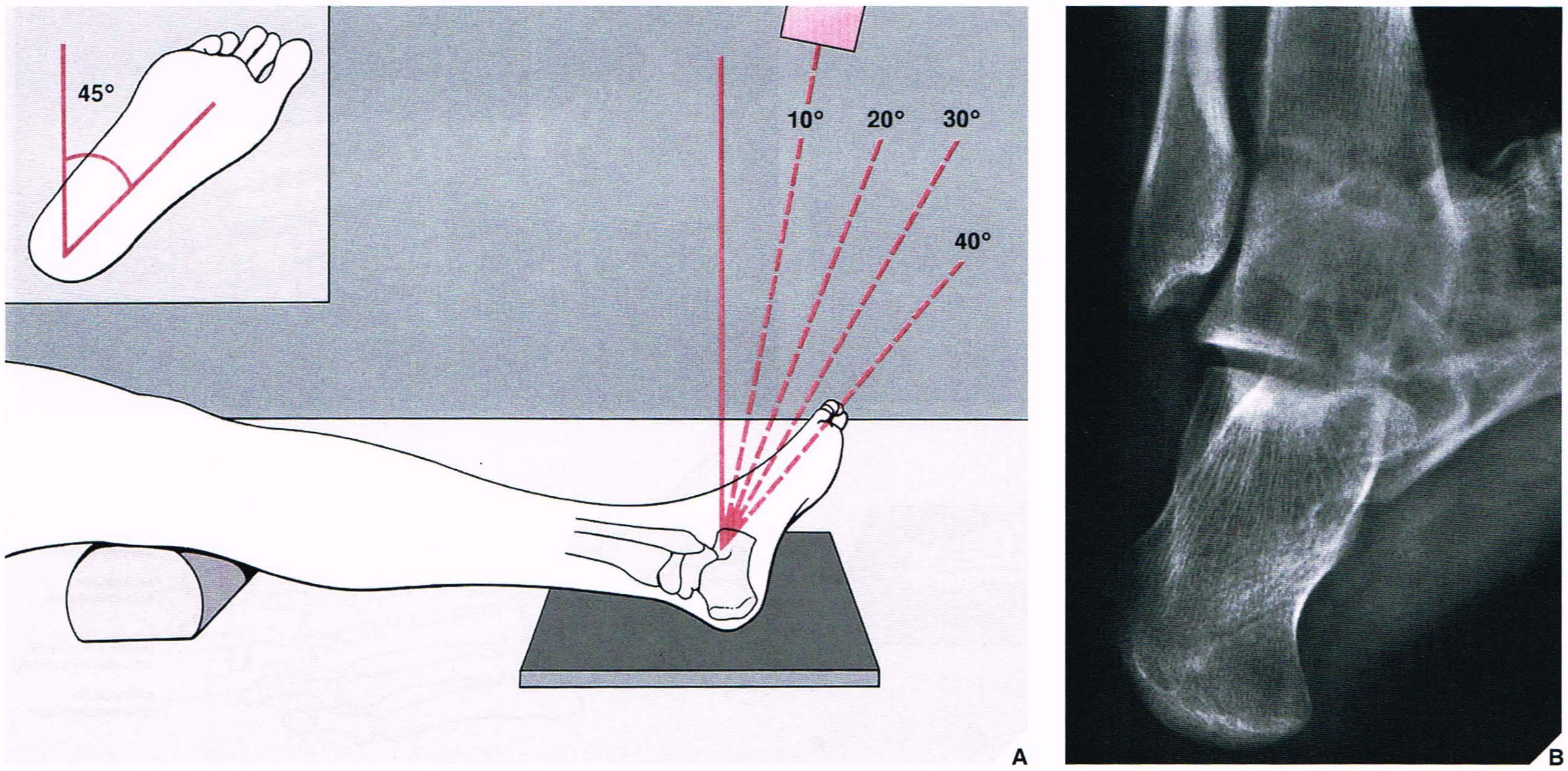

Fig. 10.25 **Incidência de Broden. (A)** Para a incidência de Broden do pé, o paciente é colocado em decúbito dorsal, com o joelho ligeiramente flexionado e apoiado por um pequeno saco de areia. O pé apóia-se no chassi do filme, flexionado dorsalmente a 90° e, juntamente com a perna, rodado medialmente cerca de 45° (*detalhe*). O raio central é orientado para o maléolo lateral. As radiografias são obtidas com angulações de 10°, 20°, 30° e 40° cefálicos em relação ao tubo de raios X. **(B)** Uma radiografia obtida com angulação de 30° cefálicos demonstra a faceta posterior da articulação subtalar. Observe também a boa demonstração do sustentáculo do tálus e a excelente visualização da articulação talofibular e da sindesmose tibiofibular.

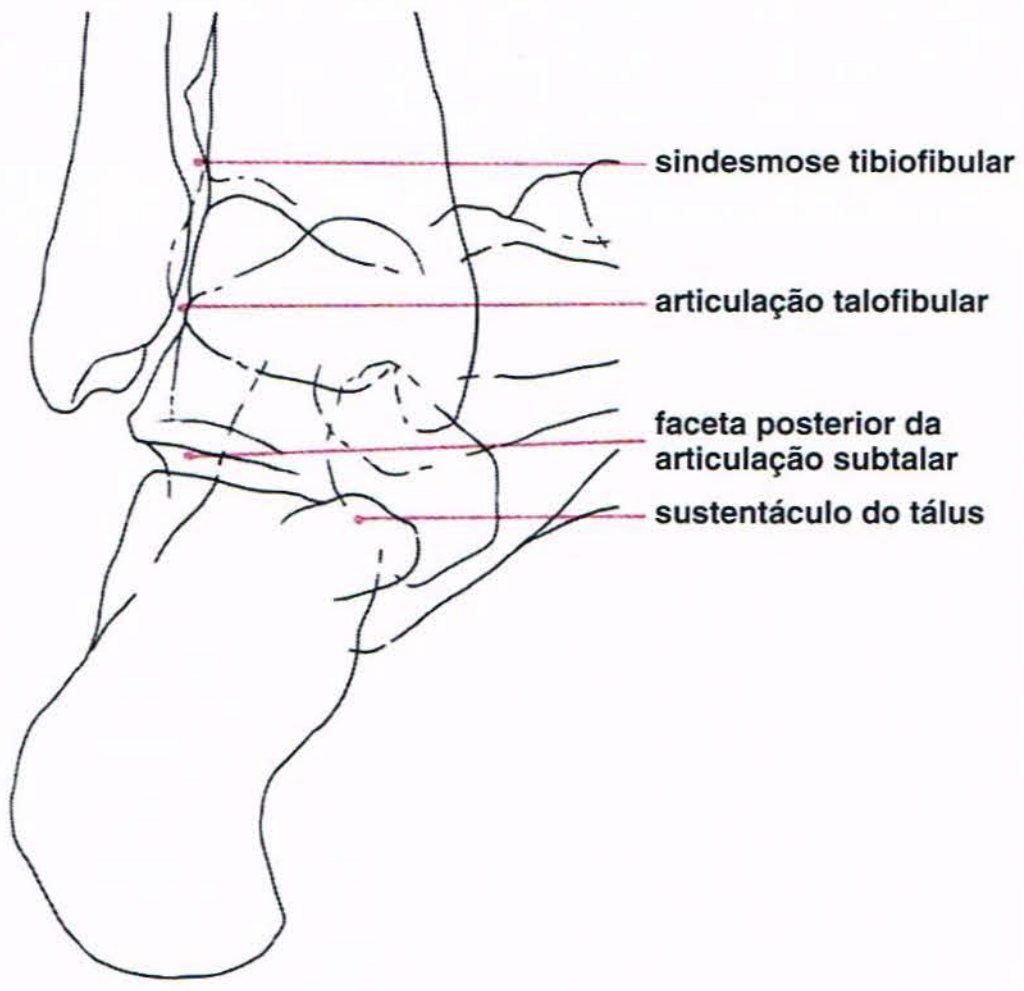

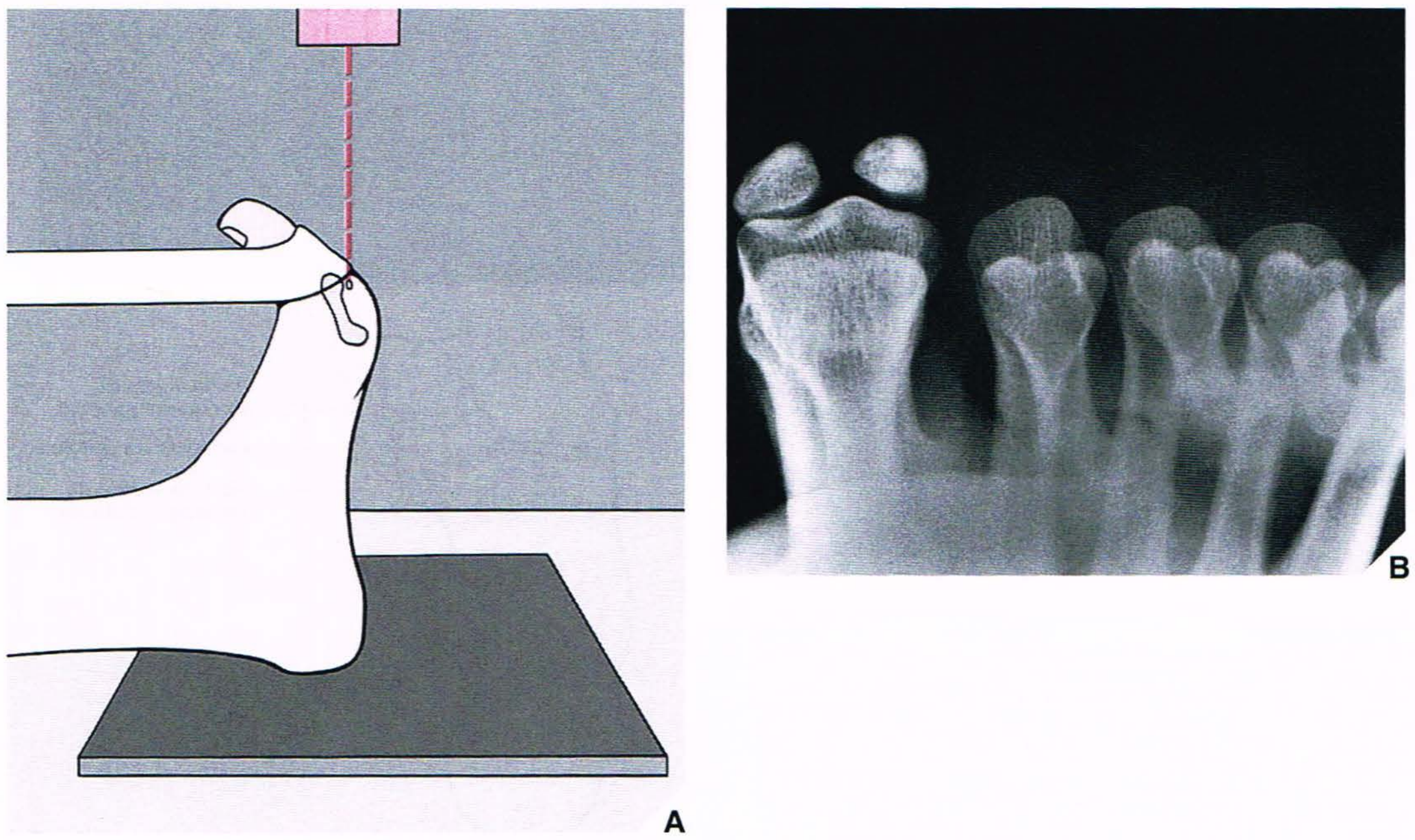

Fig. 10.26 **Incidência tangencial. (A)** Para incidência tangencial dos ossos sesamóides, o paciente é sentado na mesa radiológica, com o pé em flexão dorsal sobre o chassi, e os dedos mantidos em posição de flexão dorsal por uma tira de gaze. O raio central é orientado verticalmente para a cabeça do primeiro metatarsal. **(B)** Esta incidência dos sesamóides demonstra as cabeças dos metatarsais e os ossos sesamóides do primeiro metatarsal.


4

Quadro 10.1 Incidências Radiográficas Padronizadas e Especiais para Avaliação de Lesão do Tornozelo e do Pé

Incidência	Demonstração	Incidência	Demonstração
Ântero-posterior (tornozelo)	Fraturas de: Porção distal da tíbia Porção distal da fíbula Maléolo medial Maléolo lateral Fraturas do pilão (extensão para a articulação tibiotalar)	*Lateral (continuação)* (tornozelo e pé)	Tálus (sobretudo colo) Calcâneo (sobretudo no plano coronal) Faceta posterior da articulação subtalar Sustentáculo do tálus Ossículos acessórios Osso cubóide Luxações na: Articulação subtalar Peritalar (tipos anterior e posterior) Articulação tarsometatarsal (Lisfranc)
(pé)	Fraturas de: Porção distal do tálus Ossos navicular, cubóide e cuneiforme Metatarsais e falanges (incluindo fraturas por estresse e ossículos acessórios) Luxações em: Articulação subtalar Peritalar (tipos anterior e posterior) Talar total Articulação tarsometatarsal (Lisfranc)	Com estresse (gaveta anterior)	Ruptura do ligamento talofibular anterior Instabilidade do tornozelo
Com 10° de rotação interna do tornozelo (incidência do encaixe)	Mesmas estruturas e anormalidades que a ântero-posterior, porém melhor demonstração da face articular inferior tibial	*Oblíqua* Interna Externa	Fraturas de: Maléolo medial Tálus Tuberosidade do calcâneo Metatarsais Falanges
Com estresse (inversão, eversão)	Ruptura do ligamento colateral fibular Instabilidade do tornozelo	*Tangencial Posterior* (Harris-Beath)	Fraturas envolvendo: Facetas média e posterior da articulação subtalar Calcâneo (no plano axial)
Lateral (tornozelo e pé)	Ângulo de Boehler Fraturas de: Porção distal da tíbia Face anterior Lábio posterior (terceiro maléolo) Articulação tibiotalar	*Tangencial Oblíqua* (Broden)	Fraturas envolvendo: Faceta posterior da articulação subtalar Calcâneo Sustentáculo do tálus
		Axial (*incidência do sesamóide*)	Fraturas dos ossos sesamóides

terior (*Harris-Beath*) (Fig. 10.24) ou a incidência tangencial oblíqua (*Broden*) (Fig. 10.25). Uma incidência tangencial dos ossos sesamóides do hálux (Fig. 10.26) também pode ser necessária.

A avaliação radiográfica das lesões do pé é complicada pela presença de múltiplos ossículos acessórios que são considerados centros secundários de ossificação, e dos ossos sesamóides, que podem mimetizar uma fratura (Fig. 10.27A, B); por outro lado, a fratura por avulsão pode ser interpretada erroneamente como um simples ossículo (Fig. 10.27C). Portanto, é importante reconhecer essas estruturas nas radiografias convencionais.

Além da radiografia, técnicas de imagem complementares podem ser necessárias na avaliação da lesão do pé. Imagens ósseas com radionuclídeos (cintilografia óssea) são um meio valioso para detectar fraturas por estresse, lesões comuns dos pés que nem sempre são evidentes no exame radiográfico padronizado. Da mesma forma, o exame tomográfico pode fornecer informações úteis acerca de fraturas ocultas ou discretas e ajudar na avaliação de consolidação de fraturas. A TC é especialmente útil na avaliação de fraturas complexas, sobretudo do calcâneo. O exame tenográfico também pode ser necessário para avaliar lesão dos tendões do pé (ver texto anterior e Fig. 10.13). Atualmente, a RM é usada com freqüência para avaliar traumatismo do pé.

Para o resumo na forma de tabelas do assunto anterior, ver Quadros 10.1 e 10.2 e Fig. 10.28.

Quadro 10.2 Técnicas de Imagem Complementares para Avaliação de Lesão do Tornozelo e do Pé

Técnica	Demonstração	Técnica	Demonstração
Imagem com Radionuclídeos (cintilografia, cintilografia	Fraturas por estresse Processo de consolidação	*Tenografia*	Rupturas de: Tendão de Aquiles

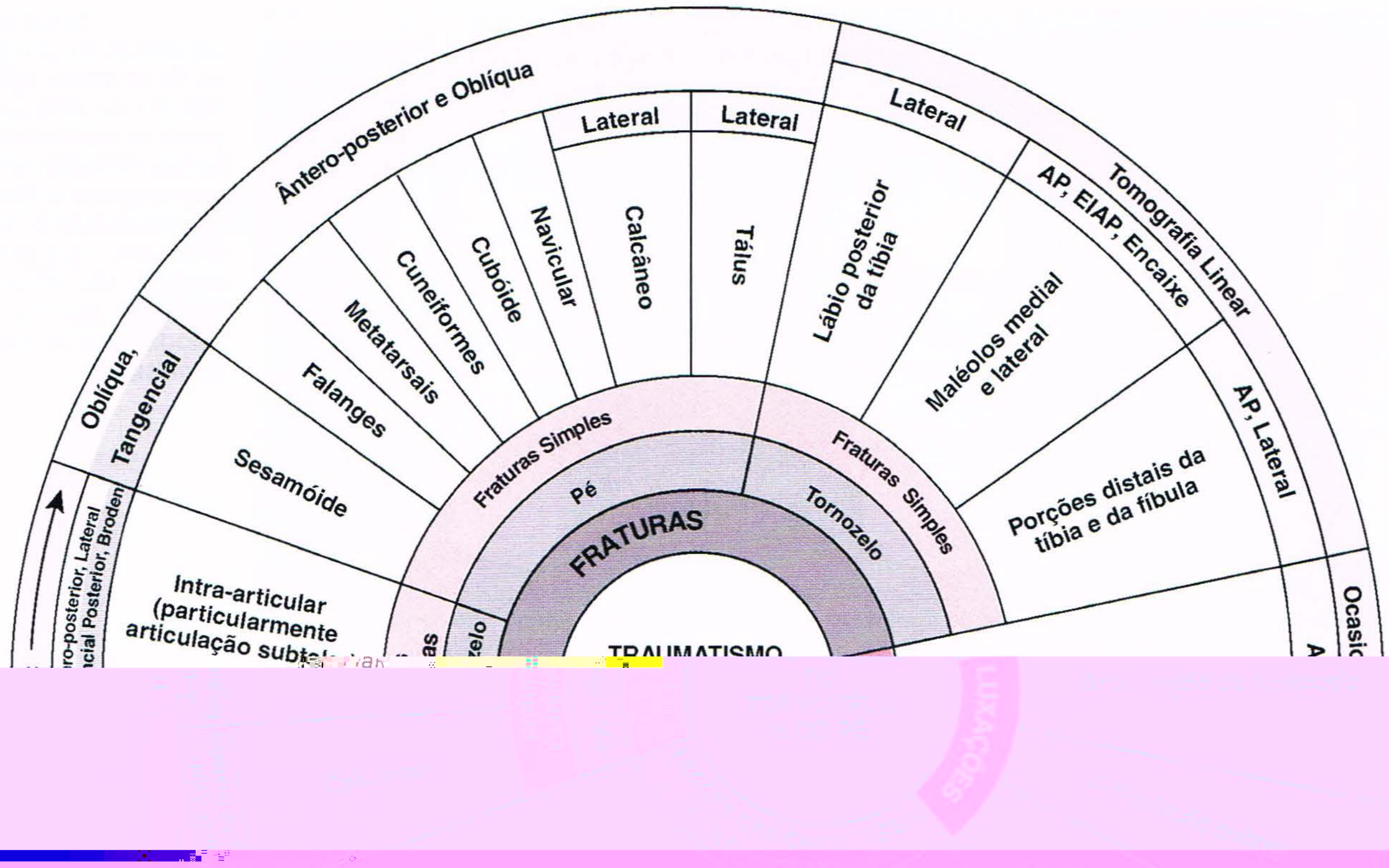
Ântero-posterior e Oblíqua
Lateral
Lateral
Lateral
Tomografia Linear
AP, EIAP, Encaixe
AP, Lateral
Oblíqua, Tangencial
Sesamóide
Falanges
Metatarsais
Cuneiformes
Cubóide
Navicular
Calcâneo
Tálus
Lábio posterior da tíbia
Maléolos medial e lateral
Porções distais da tíbia e da fíbula
Intra-articular (particularmente articulação subtalar)
Fraturas Simples
Pé
Fraturas Simples
Tornozelo
FRATURAS
TRAUMATISMO

CLASSIFICAÇÃO DE FRATURAS DO TORNOZELO POR ESTRUTURA ANATÔMICA

Unimaleolar **Bimaleolar**

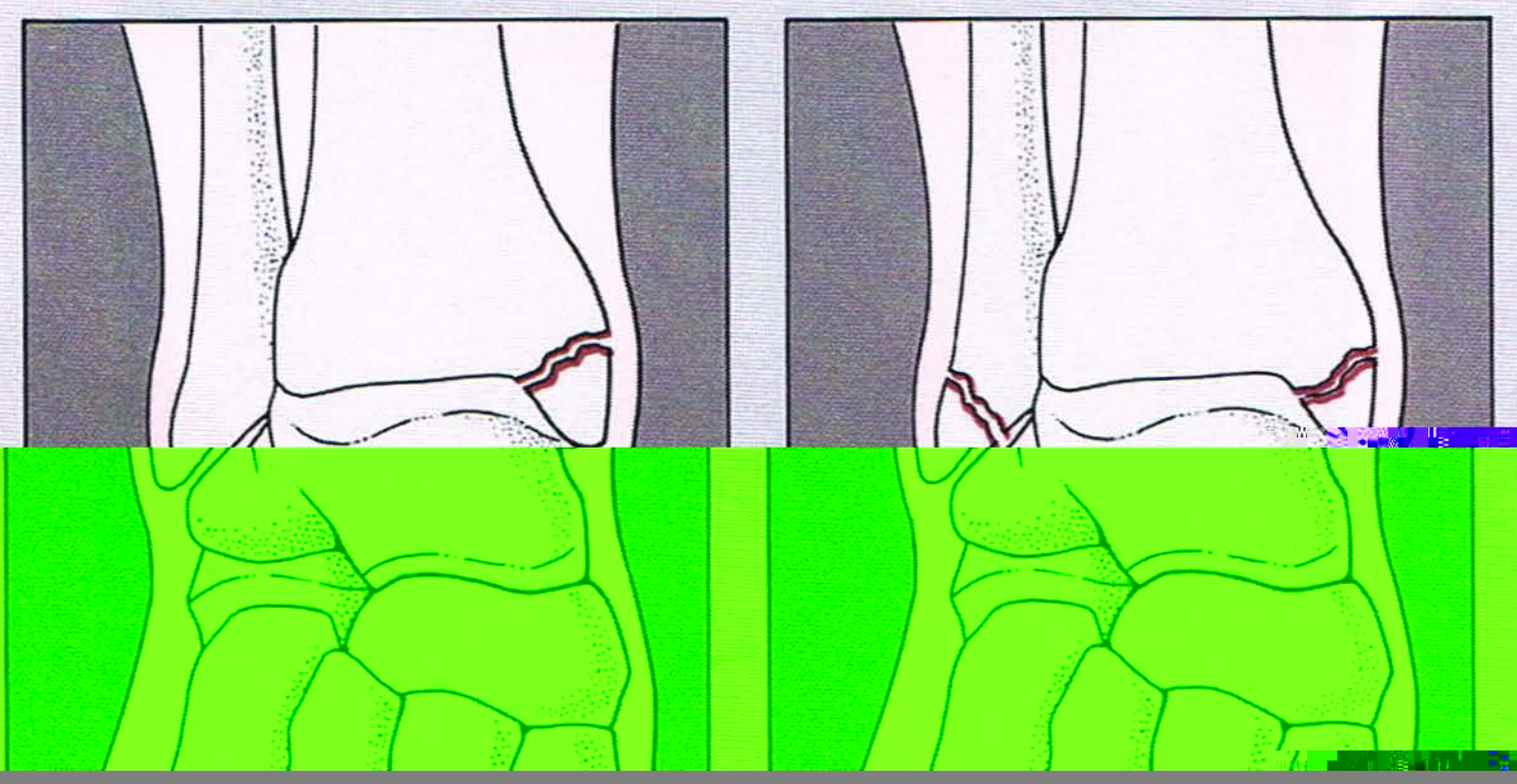

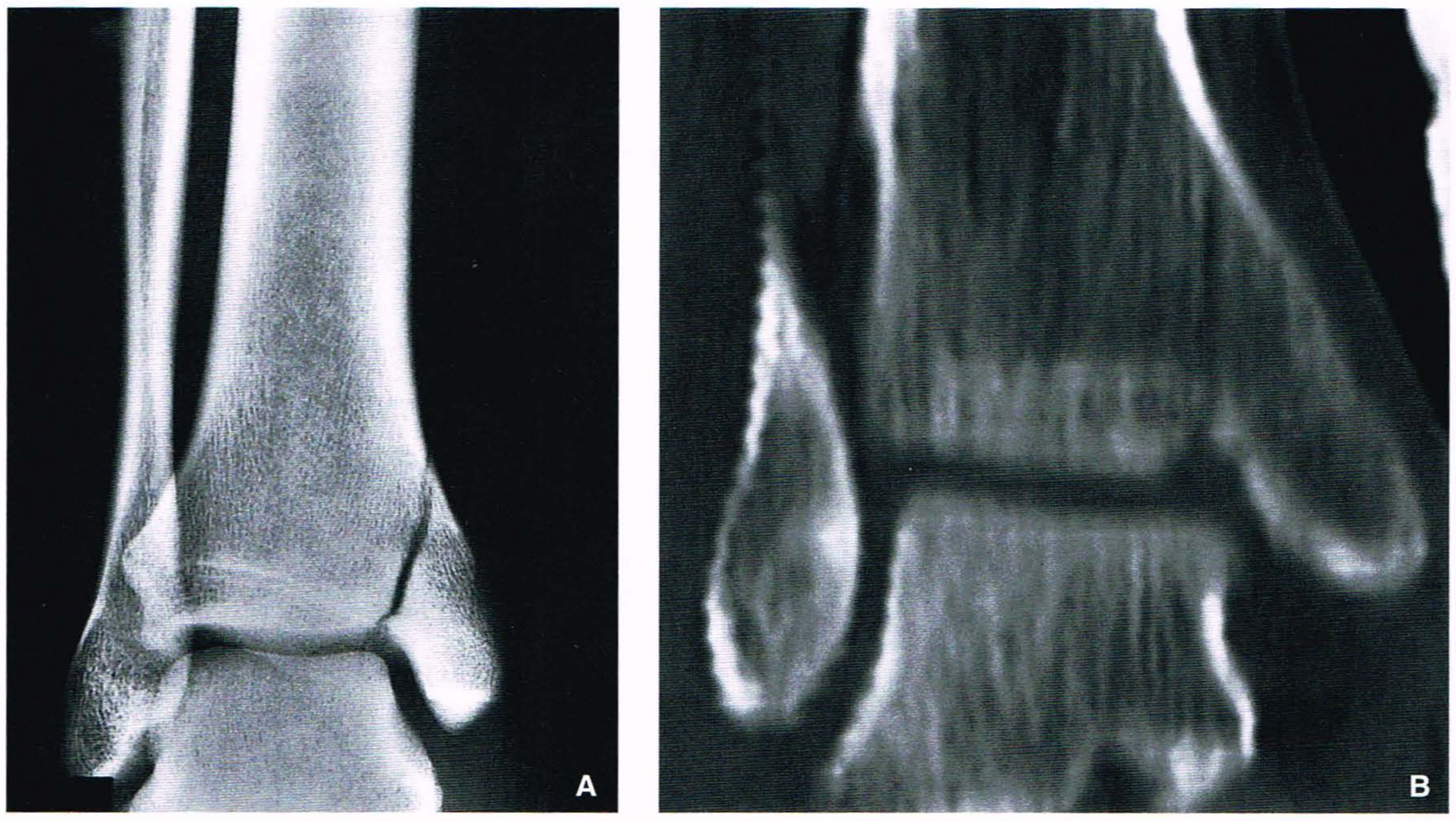

Fig. 10.32 **Fratura unimaleolar.** Radiografia ântero-posterior do tornozelo **(A)** e imagem de TC coronal reconstruída **(B)** mostram a imagem típica de uma fratura unimaleolar envolvendo o maléolo medial.

Fig. 10.33 **Fratura bimaleolar.** Radiografia oblíqua do tornozelo mostra fratura bimaleolar envolvendo os maléolos tibial e fibular.

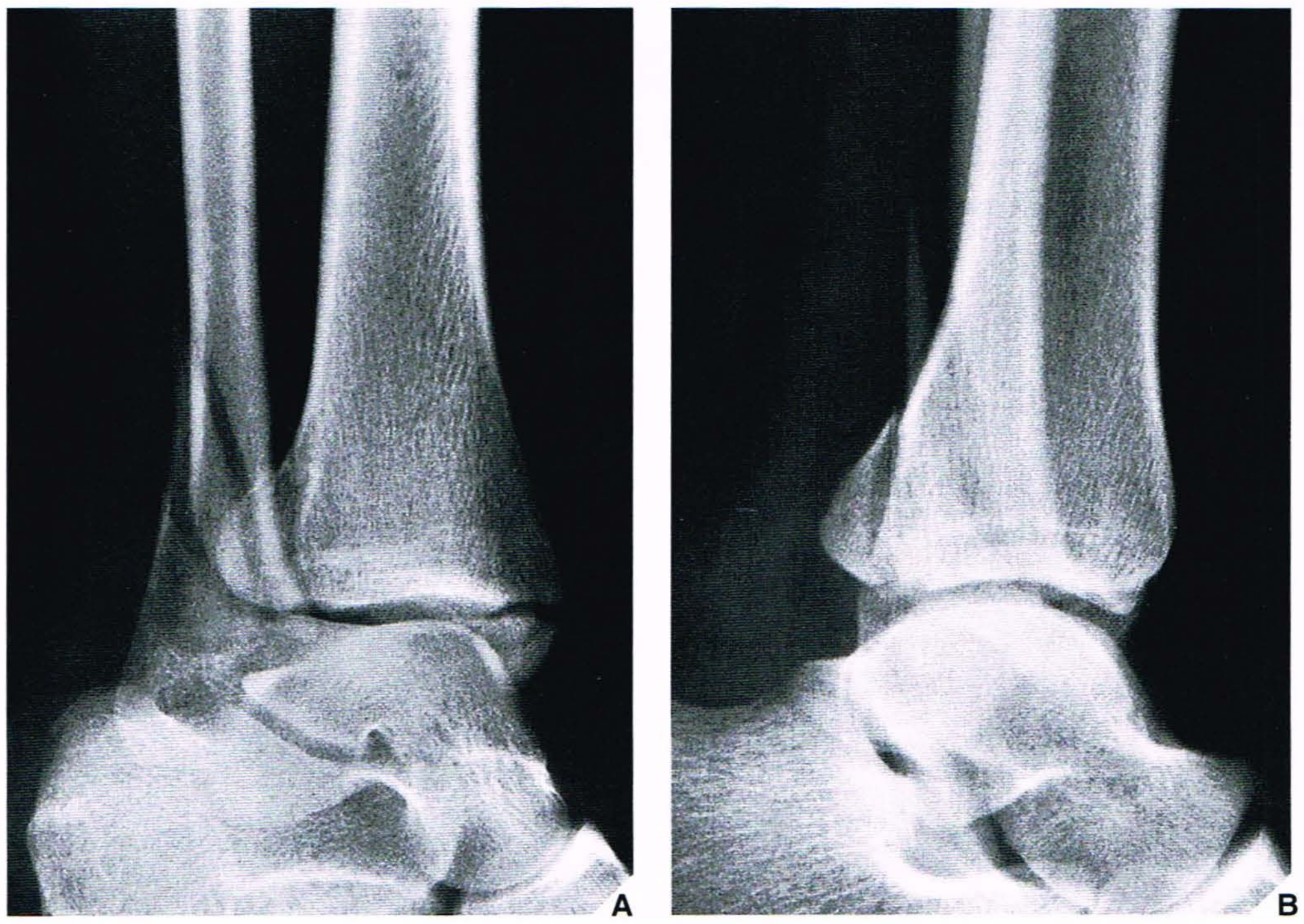

Fig. 10.34 **Fratura trimaleolar.** Radiografias oblíqua **(A)** e lateral **(B)** do tornozelo mostram fratura trimaleolar afetando ambos os maléolos e o lábio posterior da porção distal da tíbia. Esta última característica é mais bem visualizada na incidência lateral.

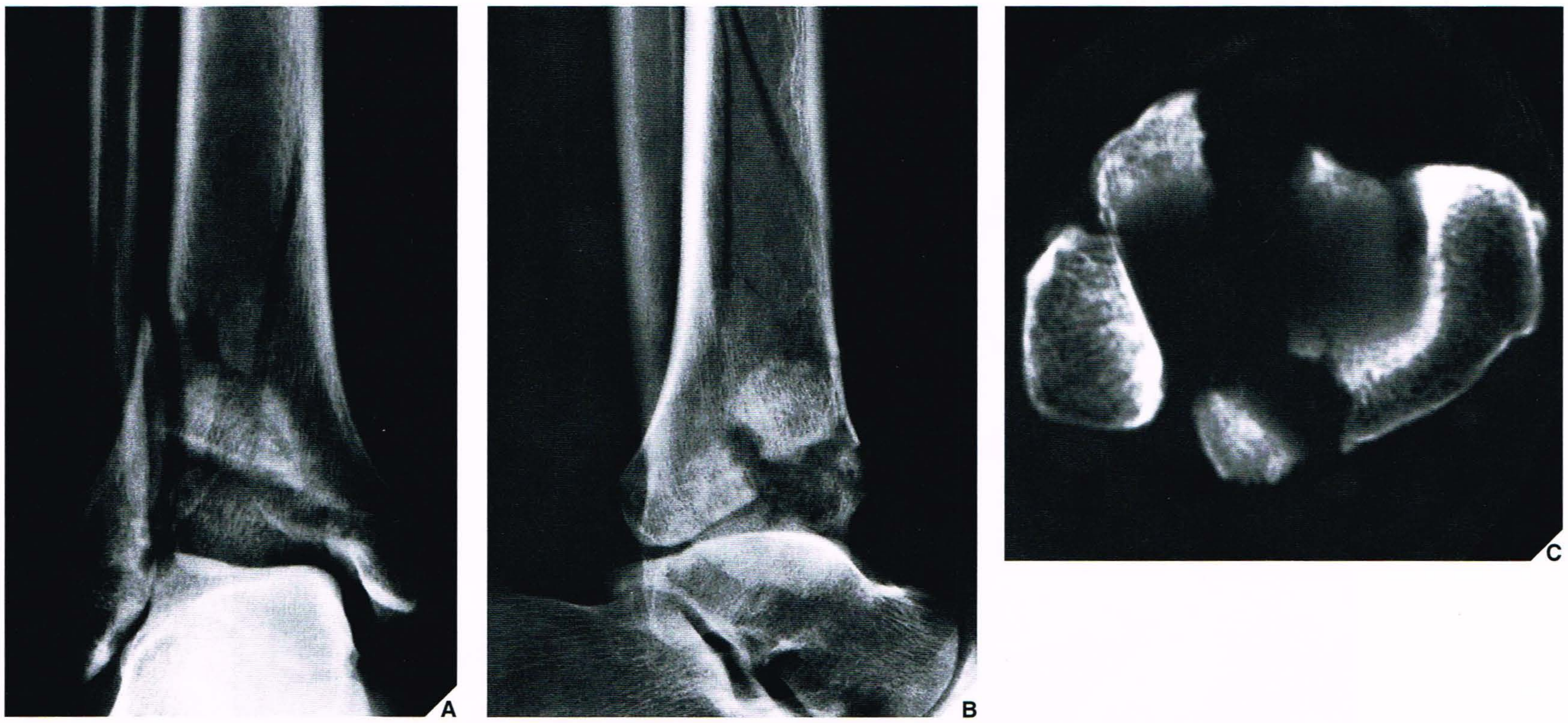

Fig. 10.35 **Fratura do pilão.** Radiografias ântero-posterior **(A)** e lateral **(B)** do tornozelo mostram fratura cominutiva complexa dos terços distais da tíbia e da fíbula em um homem de 30 anos de idade que caiu de uma janela do terceiro andar. **(C)** Corte de TC axial através da face articular inferior tibial mostra a aparência típica de fratura do pilão.

ver também Fig. 10.35). Estas lesões compreendem aproximadamente 5% de todas as fraturas da perna. A maioria das fraturas do pilão ocorre durante queda de altura, acidentes com veículos automotores, acidentes em esqui na neve ou aquático, ou são causadas por queda para frente em uma superfície plana com o pé aprisionado. Embora o mecanismo patológico dessa lesão possa ser complexo, a força predominante é a compressão vertical. Não raro, existe uma fratura associada da porção distal da fíbula, tálus, e subluxação do tornozelo (Fig. 10.37), além de dano grave à "bainha" de tecidos moles da porção distal da perna. As fraturas do pilão são uma entidade clínica e radiológica distinta e não devem ser confundidas com as fraturas trimaleolares. As seguintes características distinguem as fraturas do pilão das fraturas trimaleolares: cominução profunda da porção distal da tíbia; extensão intra-articular da fratura tibial através da cúpula do platô tibial; associação habitual de fratura do tálus; e preservação habitual de sindesmose tibiofibular. A significância da fratura compreende a extensão intra-articular da linha de fratura e seu conseqüente potencial de causar complicações tardias de artrite pós-traumática, bem como não-consolidação ou má consolidação.

A classificação de Müller das fraturas do pilão, amplamente aceita, divide estas lesões em três grupos, dependendo do deslocamento dos fragmentos e da incongruência da articulação (Fig. 10.38).

Fratura de Tillaux. Em 1872, Tillaux descreveu uma fratura do tornozelo resultando de lesão por abdução e rotação externa e consistin-

ridade da superfície articular da porção distal da tíbia (escalonamento), então o tratamento cirúrgico e não o conservador está indicado. Tomografia linear e TC são os melhores métodos para obter esta informação (Figs. 10.41, 10.42 e 10.43).

Se, em vez de avulsão da margem lateral da tíbia, a porção medial da fíbula tornar-se destacada e o ligamento tibiofibular anterior permanecer intacto, então a fratura é denominada *fratura de Wagstaffe-LeFort* (Fig. 10.44).

Fratura Triplanar (Marmor-Lynn). Fraturas envolvendo a face lateral da epífise tibial distal podem ser complicadas pela extensão da linha de fratura até dois outros planos, daí o termo *fratura triplanar.* O mecanismo desse tipo de lesão geralmente consiste em flexão plantar e rotação externa. Os três planos envolvidos são o *sagital,* no qual há fratura vertical através da epífise; o *axial,* no qual fratura orientada horizontalmente estende-se através da face lateral da placa de crescimento; e o *coronal,* no qual há fratura oblíqua através da metáfise até a diáfise, estendendo-se superiormente da face anterior da placa de crescimento até a cortical posterior da tíbia (Fig. 10.45).

O componente epifisário desta fratura é mais bem visualizado na incidência ântero-posterior, o componente axial o é nas incidências ântero-posterior e lateral, e a extensão diafisária o é na incidência lateral. Por conseguinte, a fratura triplanar típica consiste em uma combinação da fratura de Tillaux juvenil com a de Salter-Harris do tipo II (Figs. 10.46 e 10.47; ver também Figs. 10.40 e 4.38), e não deve ser confundi-

A
B

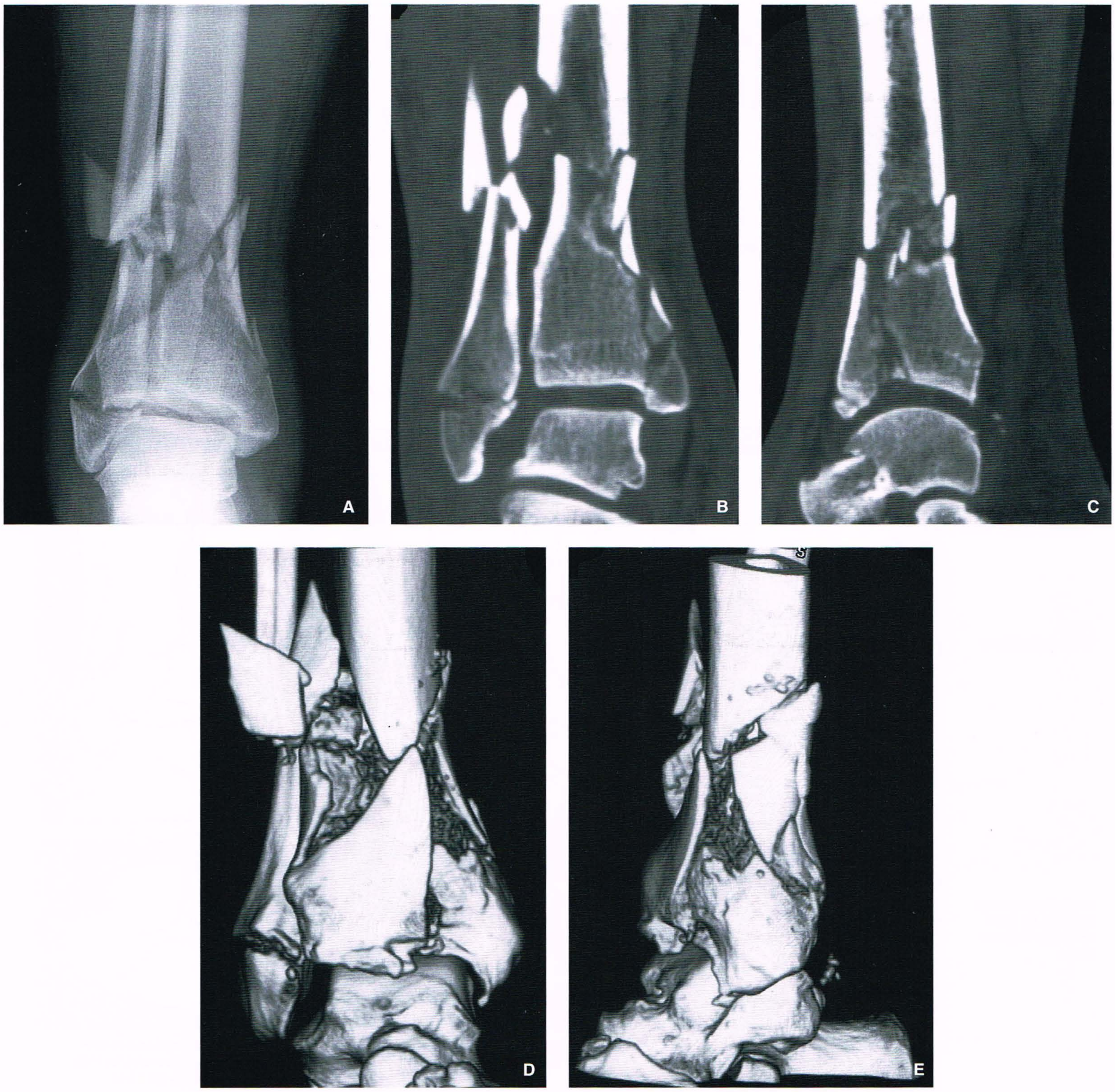

Fig. 10.37 **Fratura do pilão.** Um homem de 36 anos de idade sofreu acidente com veículo automotor e apresentou fratura complexa das porções distais da tíbia e da fíbula. **(A)** Radiografia convencional mostra fratura intra-articular acentuadamente cominutiva do terço distal da tíbia e fratura segmentar da porção distal da fíbula. Imagens de TC reformatadas coronal **(B)** e sagital **(C)** mostram o número e a direção dos fragmentos deslocados. **(D)** e **(E)** Imagens tridimensionais visualizadas das direções anterior e medial mostram a orientação espacial de vários fragmentos fraturados, com isso fornecendo ao cirurgião ortopédico um "mapa rodoviário" para redução aberta e fixação interna bem-sucedidas desta fratura complexa.

CLASSIFICAÇÃO DE MÜLLER DAS FRATURAS DO PILÃO
Tipo I
Tipo II
Tipo III
vista

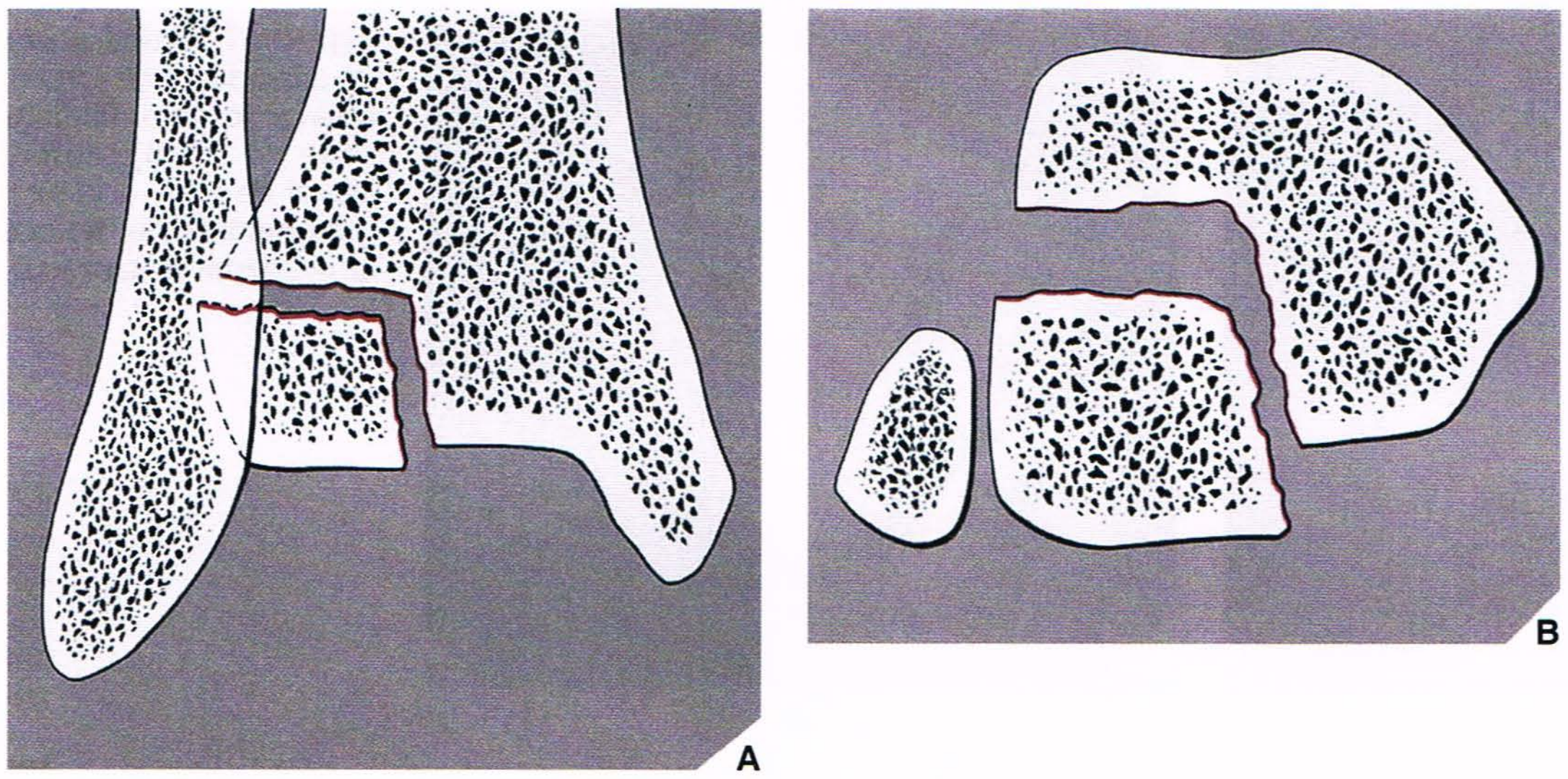

Fig. 10.39 **Fratura de Tillaux.** Na fratura de Tillaux típica, mostrada aqui esquematicamente em cortes coronais **(A)** e transversal **(B)** através da porção distal da tíbia, a linha de fratura estende-se da superfície articular distal da tíbia superiormente até a cortical lateral.

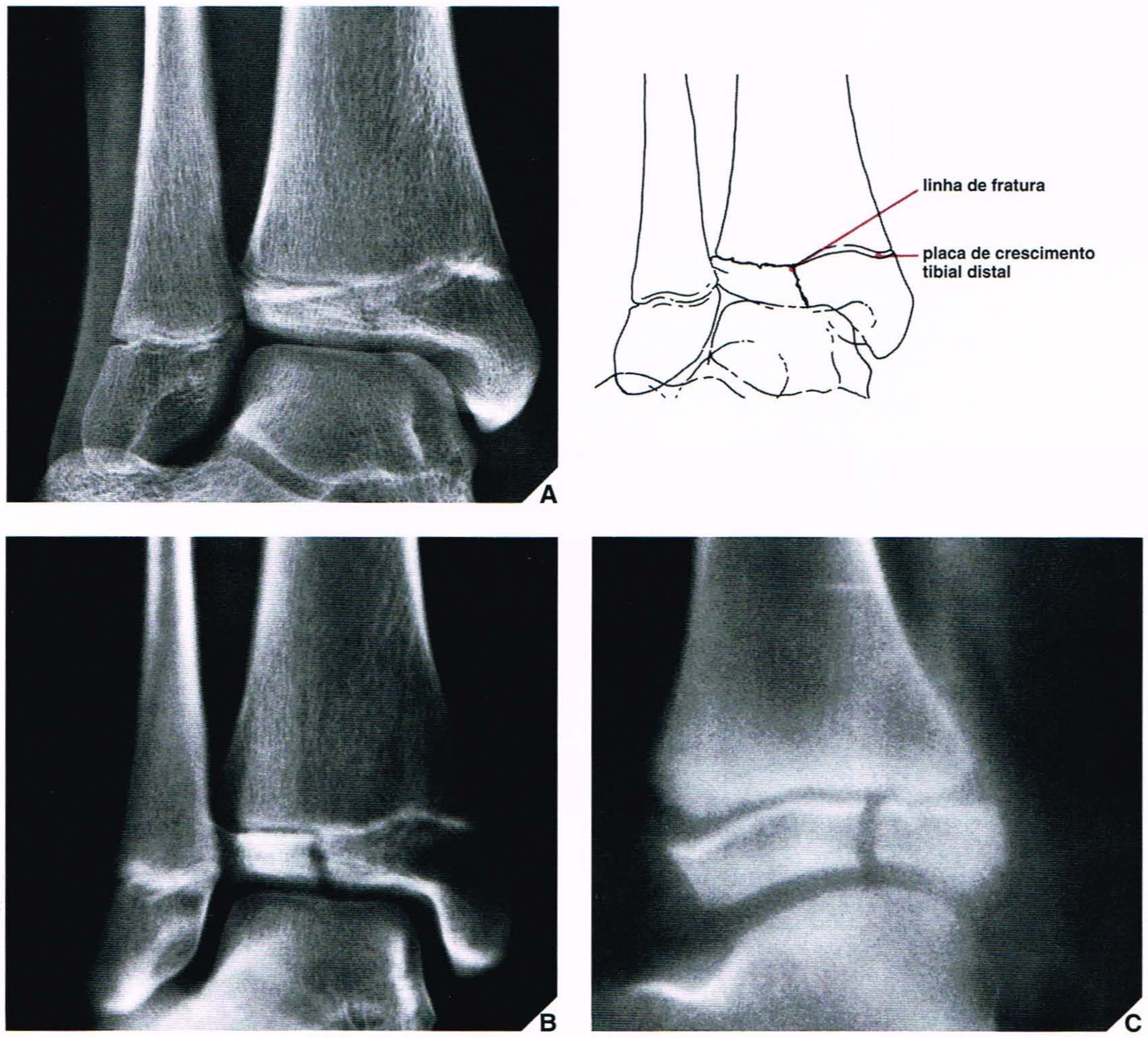

Fig. 10.40 **Fratura de Tillaux juvenil.** Uma menina de 13 anos de idade sofreu lesão do tornozelo direito durante um jogo de basquetebol. A incidência oblíqua do tornozelo **(A)** e os cortes tomográficos nas incidências oblíquas **(B)** e lateral **(C)** mostram lesão de Salter Harris do tipo III própria da placa de

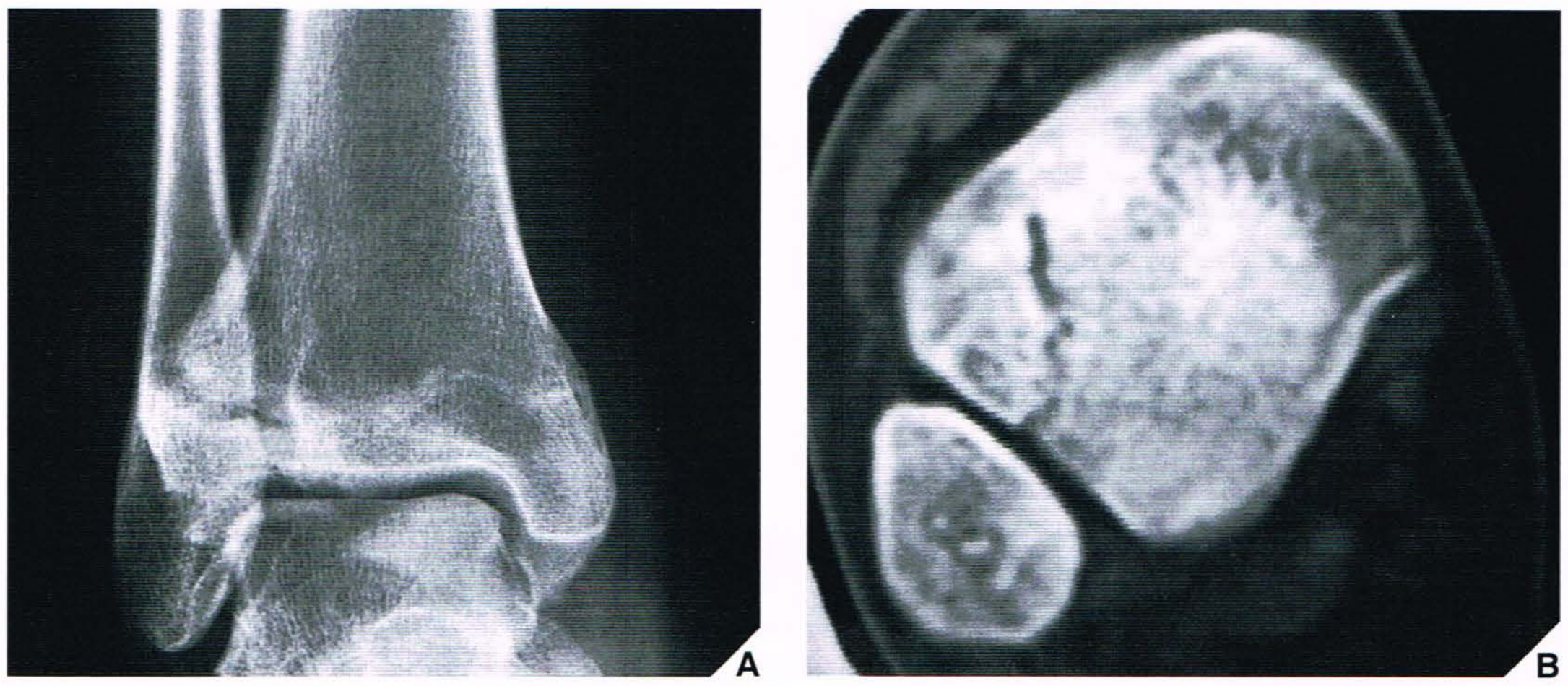

Fig. 10.41 TC de fratura de Tillaux. Uma mulher de 24 anos de idade torceu seu tornozelo enquanto esquiava no gelo. Radiografia ântero-posterior **(A)** e corte de TC **(B)** mostram fratura marginal da face lateral da tíbia, a fratura de Tillaux característica. O grau mínimo de deslocamento observado aqui exigiria apenas tratamento conservador.

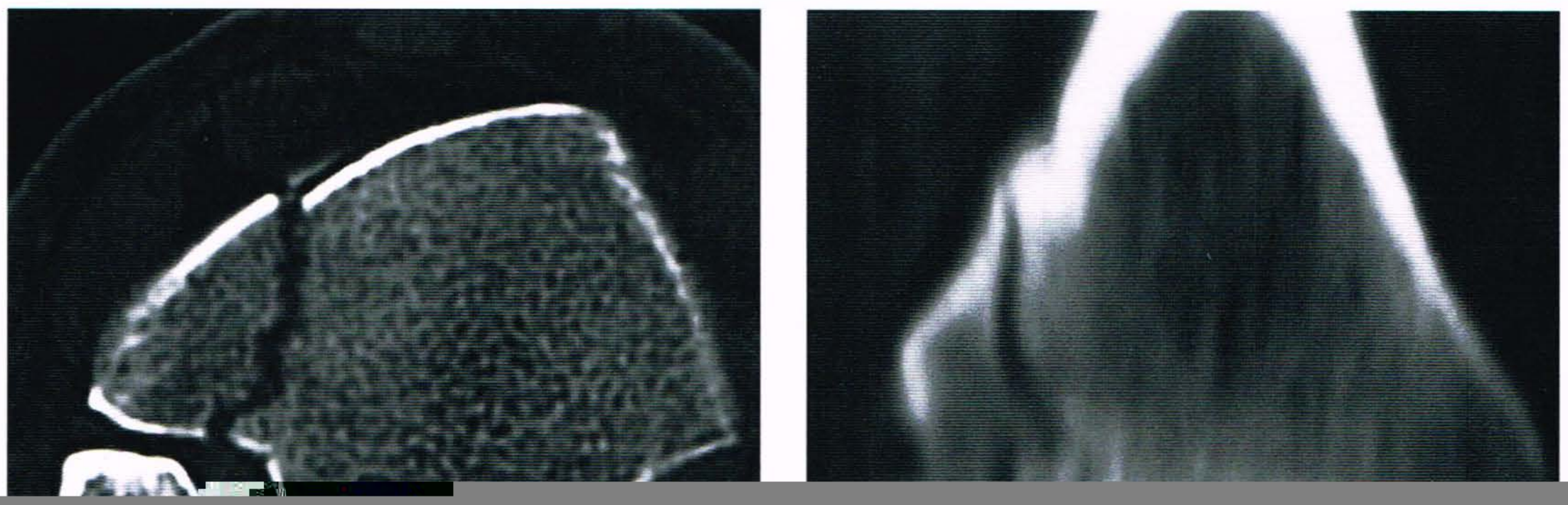

Fig. 10.42 TC de fratura de Tillaux. Um homem de 39 anos de idade sofreu fratura de Tillaux sem deslocamento, demonstrada no corte de TC axial **(A)** e na imagem reformatada coronal **(B)**.

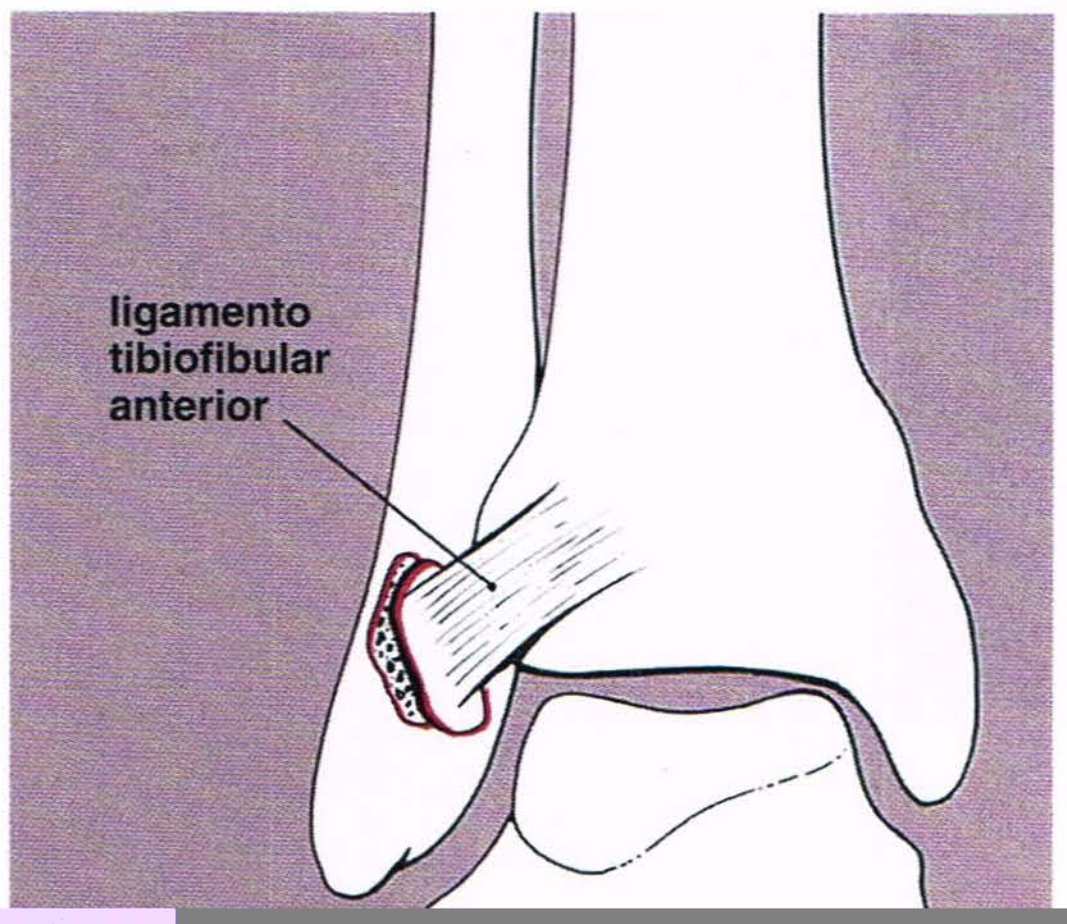
ligamento
tibiofibular
anterior

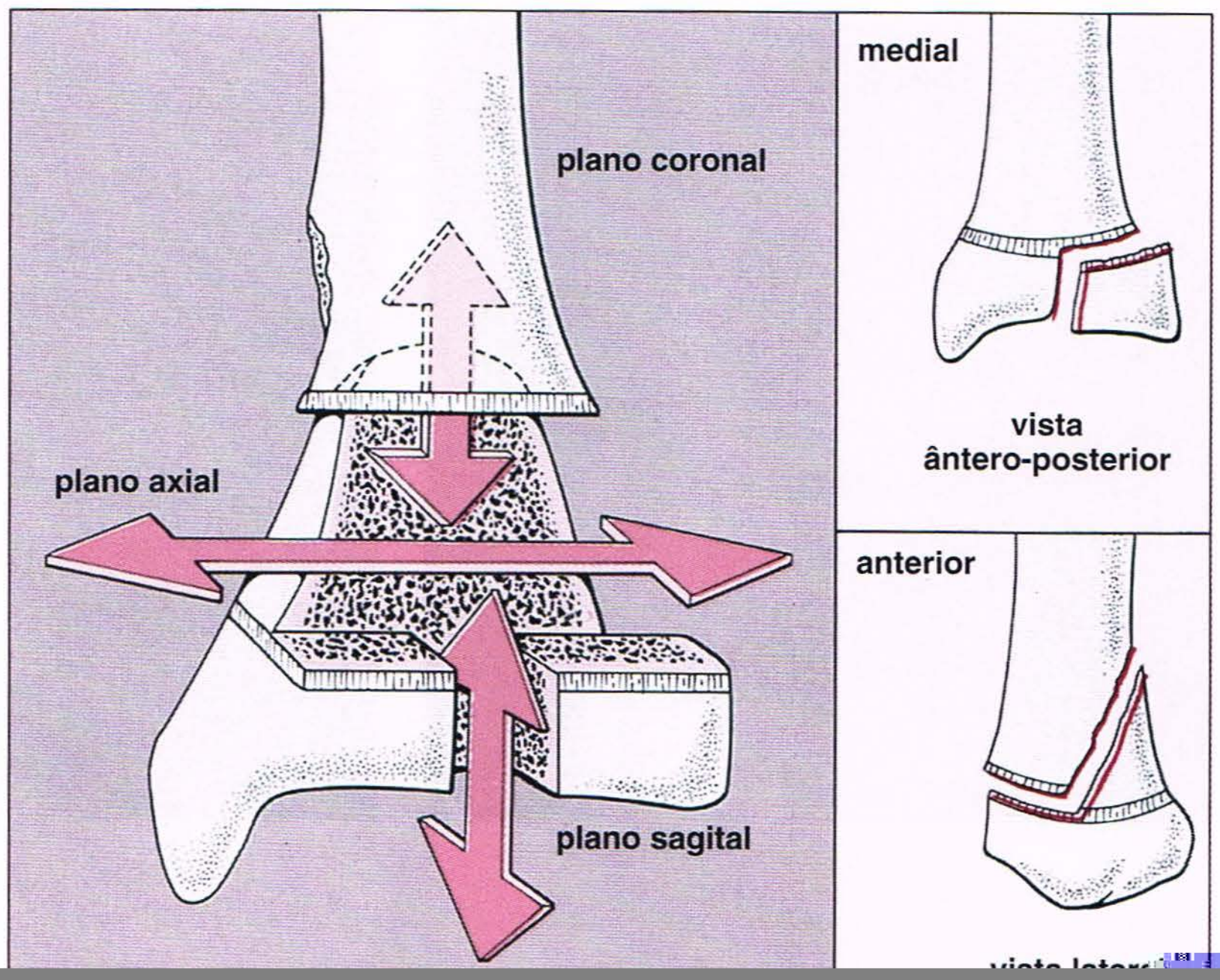
plano coronal
plano axial
plano sagital
medial
vista
ântero-posterior
anterior

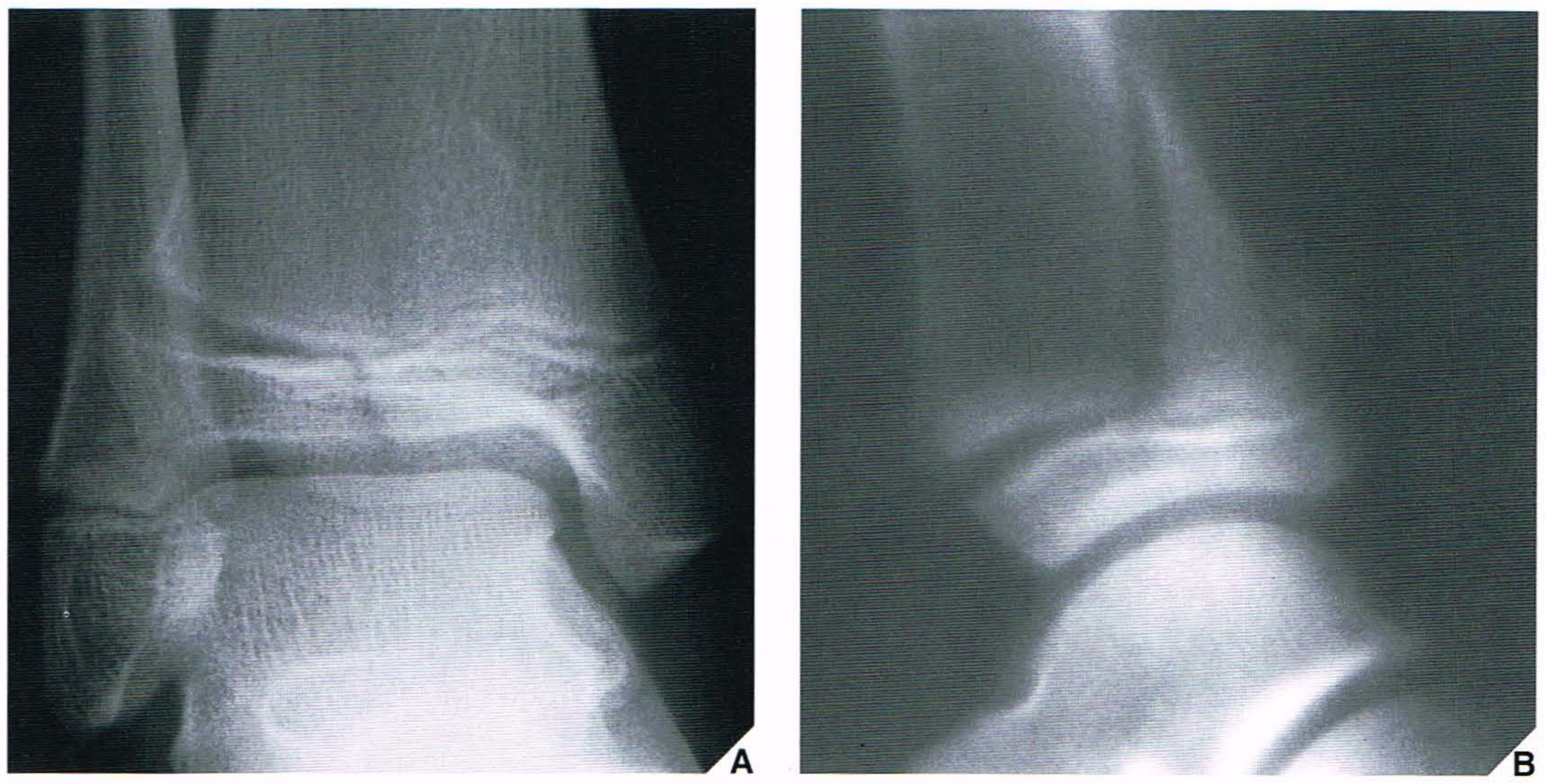

Fig. 10.47 Fratura triplanar. Um menino de 13 anos de idade apresentou fratura triplanar. **(A)** Radiografia ântero-posterior mostra apenas os componentes horizontal e vertical. **(B)** Tomografia triespiral lateral mostra os componentes horizontal e oblíquo.

Fig. 10.48 Fratura de Salter-Harris do tipo IV. Incidência ântero-posterior do tornozelo em um menino de 8 anos de idade demonstra que a linha de fratura atravessa a epífise e a metáfise do terço distal da tíbia, porém não há extensão horizontal através da placa de crescimento. Observe a fratura associada de Salter-Harris do tipo I da porção distal da fíbula (ver também Fig. 4.28).

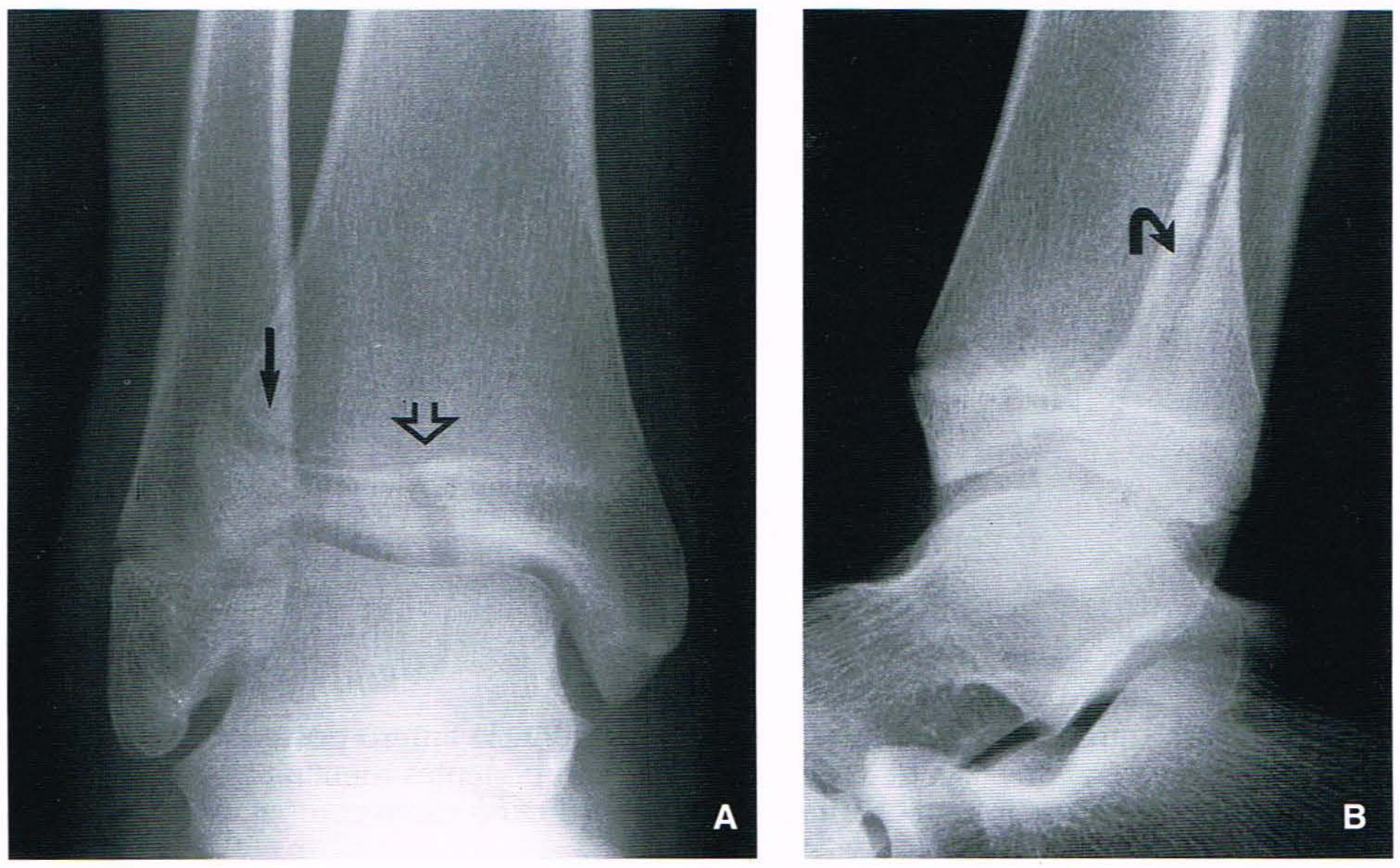

Fig. 10.49 TC de fratura triplanar. (A) Radiografia ântero-posterior mostra os componentes horizontal (*seta*) e vertical (*seta aberta*) desta lesão. **(B)** Radiografia lateral mostra o componente oblíquo (*seta curva*), porém a extensão distal da linha de fratura não é bem demonstrada. (*continua*)

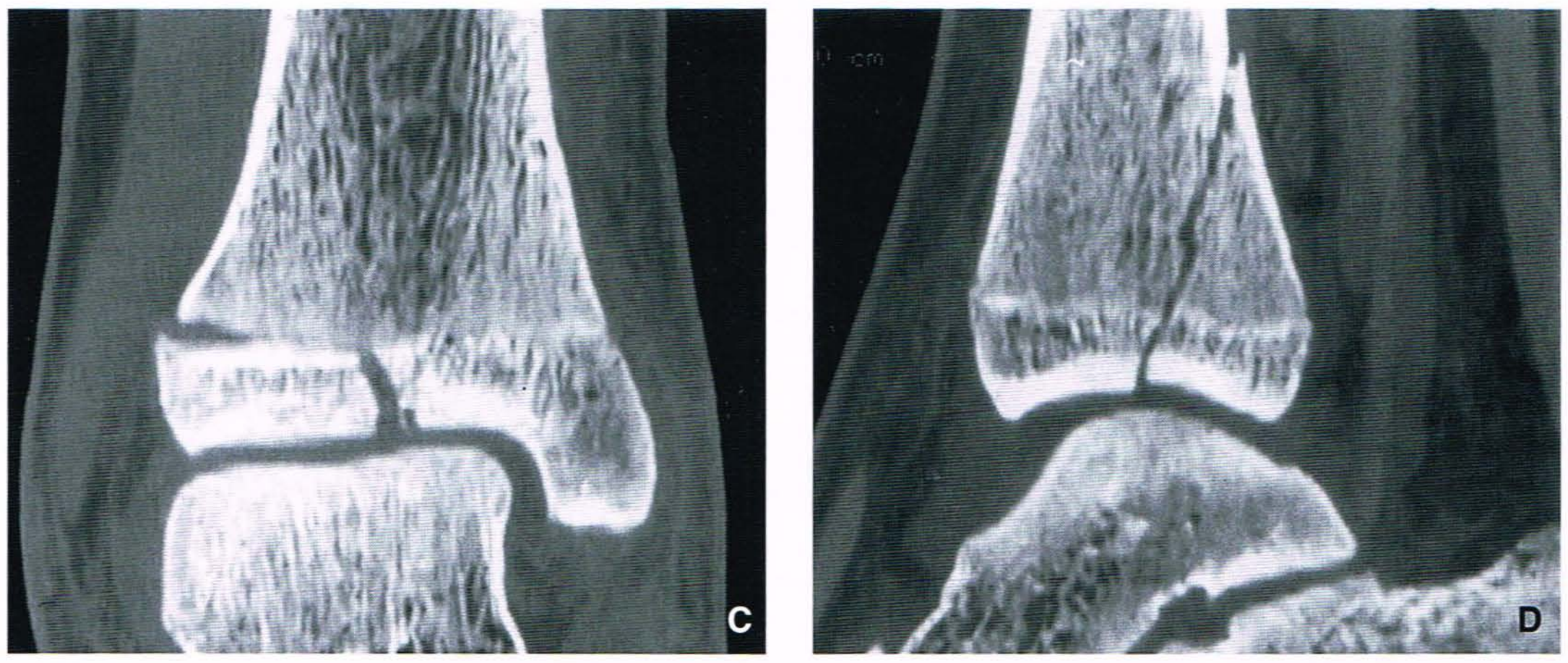

Fig. 10.49 **TC de fratura triplanar.** ***Continuação.*** As imagens de TC reformatadas coronal **(C)** e sagital **(D)** confirmam o diagnóstico de fratura triplanar. Observe que a linha de fratura orientada obliquamente estende-se até a epífise.

Fratura de Dupuytren. Esta denominação é dada a uma fratura da fíbula que ocorre 2 a 7 cm acima da sindesmose tibiofibular distal e inclui ruptura do ligamento colateral tibial (Fig. 10.51). A ruptura associada da sindesmose causa instabilidade do tornozelo.

Fratura de Maisonneuve. Como a fratura de Dupuytren, a de Maisonneuve é uma lesão da fíbula do tipo eversão. A fratura, entretanto, ocorre na metade proximal do osso, comumente na junção dos terços proximal e médio da diáfise (Fig. 10.52). A sindesmose tibiofibular é rompida, e a ruptura do ligamento tibiofibular ou fratura do maléolo medial também está presente (Fig. 10.53). Quanto mais proximal a localização da fratura fibular, maior dano à membrana interóssea entre a tíbia e a fíbula, a qual sempre é rompida até o ponto da fratura fibular.

Lesão dos Tecidos Moles ao Redor da Articulação do Tornozelo e do Pé

Como já foi mencionado, todas as lesões do tornozelo podem ser, grosso modo, classificadas como resultantes de forças de estresse em inversão ou eversão (ver Figs. 10.29 e 10.30). Contudo, as forças aplicadas ao tornozelo raramente são só inversão ou só eversão. Uma combinação de forças em geral atua para produzir lesões dos ligamentos e tendões que podem ocorrer secundariamente a fraturas ou como lesões primárias. Várias classificações foram desenvolvidas para refletir a complexidade destas forças. Lauge-Hansen classificou as lesões do tornozelo com base no mecanismo da lesão através de combinação da posição do pé (supinação ou pronação) com a direção do vetor de força deformante (rotação externa, adução ou abdução) (Quadro 10.3). Ele enfatizou a íntima relação entre as lesões ósseas ligamentares, porém a complexidade de sua classificação a torna menos viável no tratamento.

Do ponto de vista ortopédico prático, a classificação de Weber, baseada no nível da fratura fibular e, por conseguinte, no tipo de ligamento sindesmótico lesado, é muito mais útil (Fig. 10.54):

Tipo A — A fratura da fíbula pode ser por avulsão transversal ao nível da articulação do tornozelo ou logo distal a esta. Pode haver

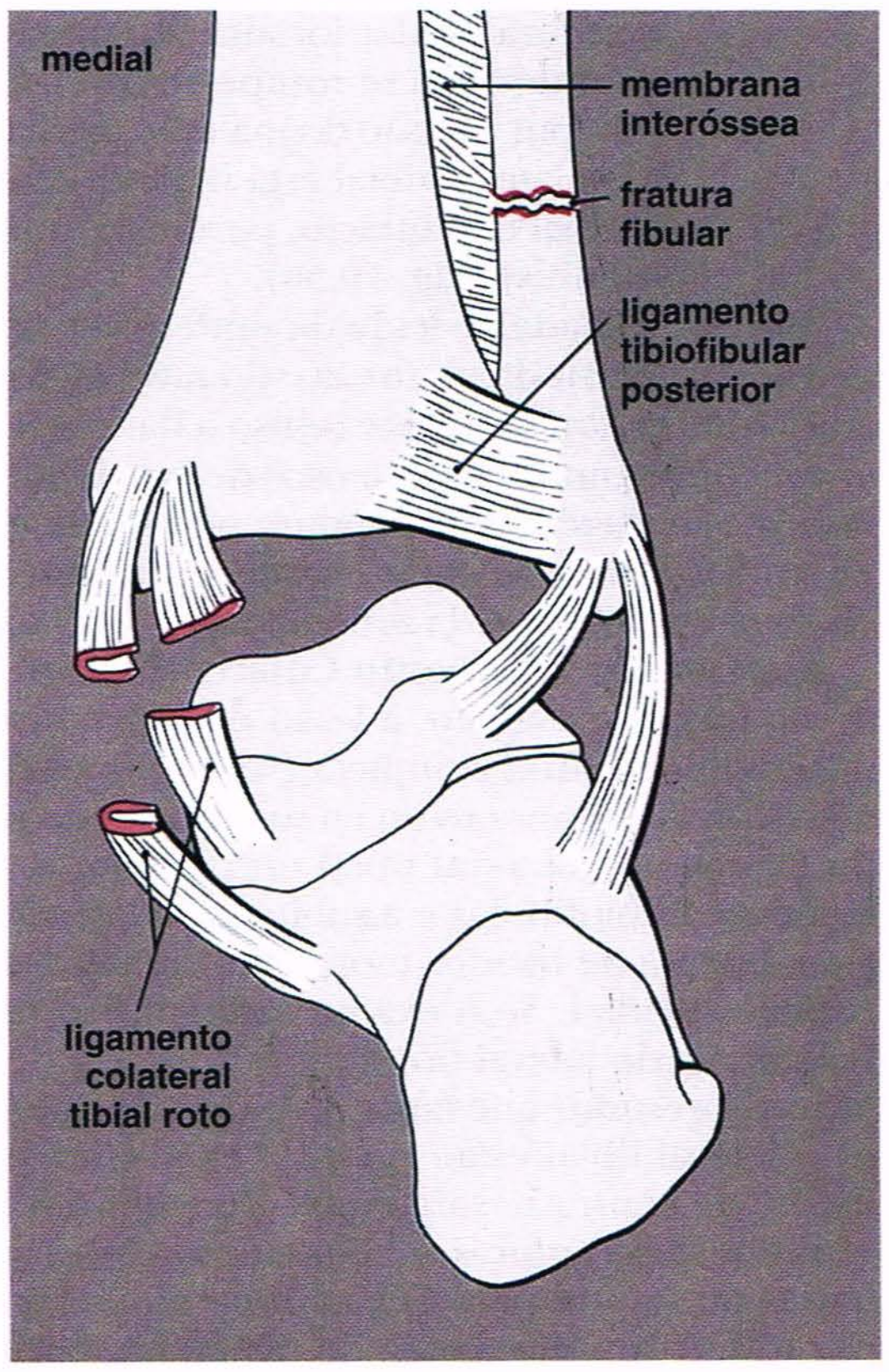

Fig. 10.50 **Fratura de Pott.** Na fratura de Pott, a fíbula é fraturada acima da sindesmose tibiofibular distal intacta, o ligamento colateral tibial se rompe e o tálus sofre subluxação lateral.

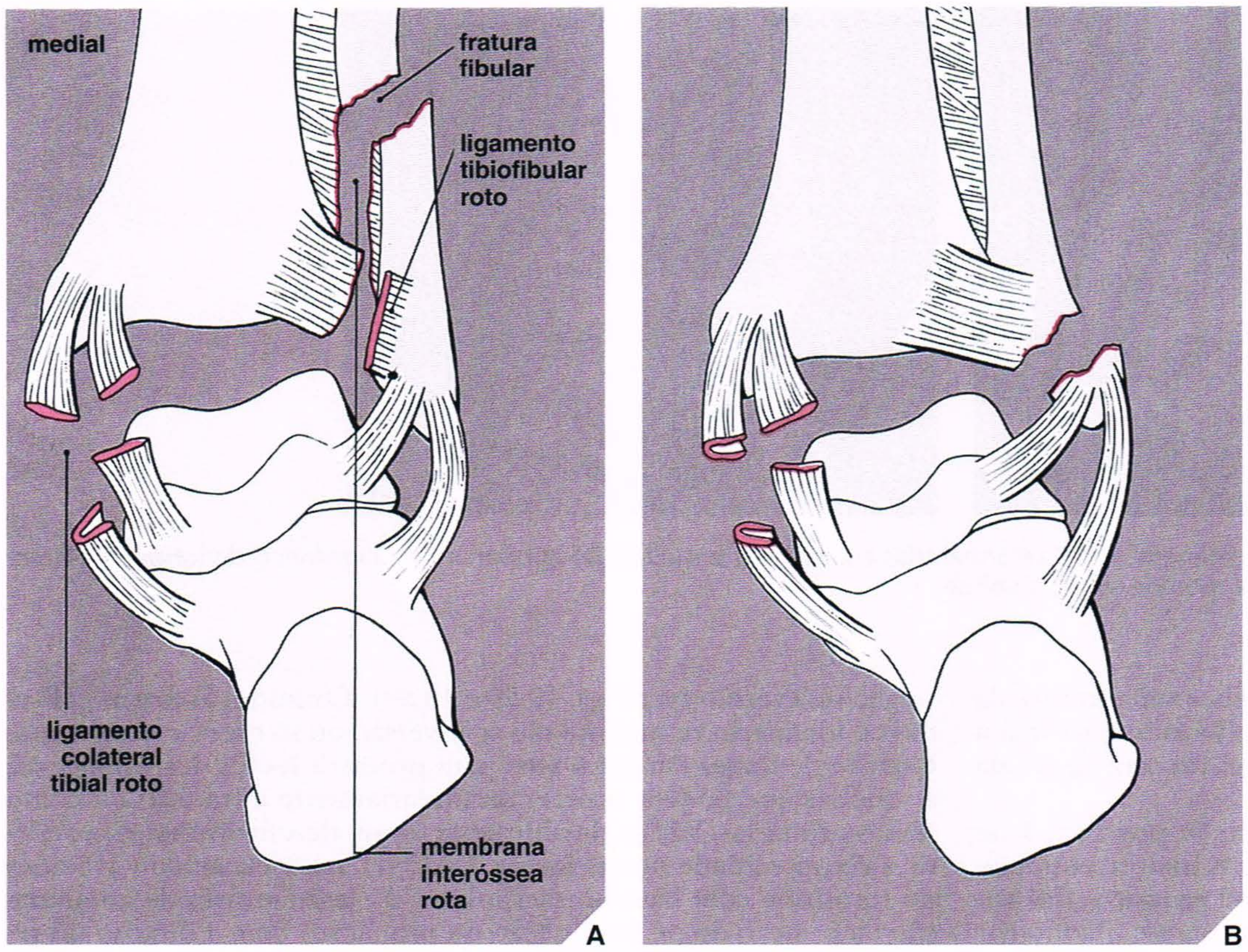

Fig. 10.51 **Fratura de Dupuytren. (A)** Esta fratura geralmente ocorre 2 a 7 cm acima da sindesmose tibiofibular distal, com ruptura do ligamento colateral tibial e, tipicamente, ruptura da sindesmose levando a instabilidade do tornozelo. **(B)** Na variante baixa, a fratura ocorre mais distalmente e o ligamento tibiofibular permanece intacto.

fratura associada do maléolo medial. Alternativamente, a fíbula está intacta, porém o ligamento colateral fibular está roto. Em qualquer caso, a sindesmose tibiofibular, a membrana interóssea e o ligamento colateral tibial estão intactos.

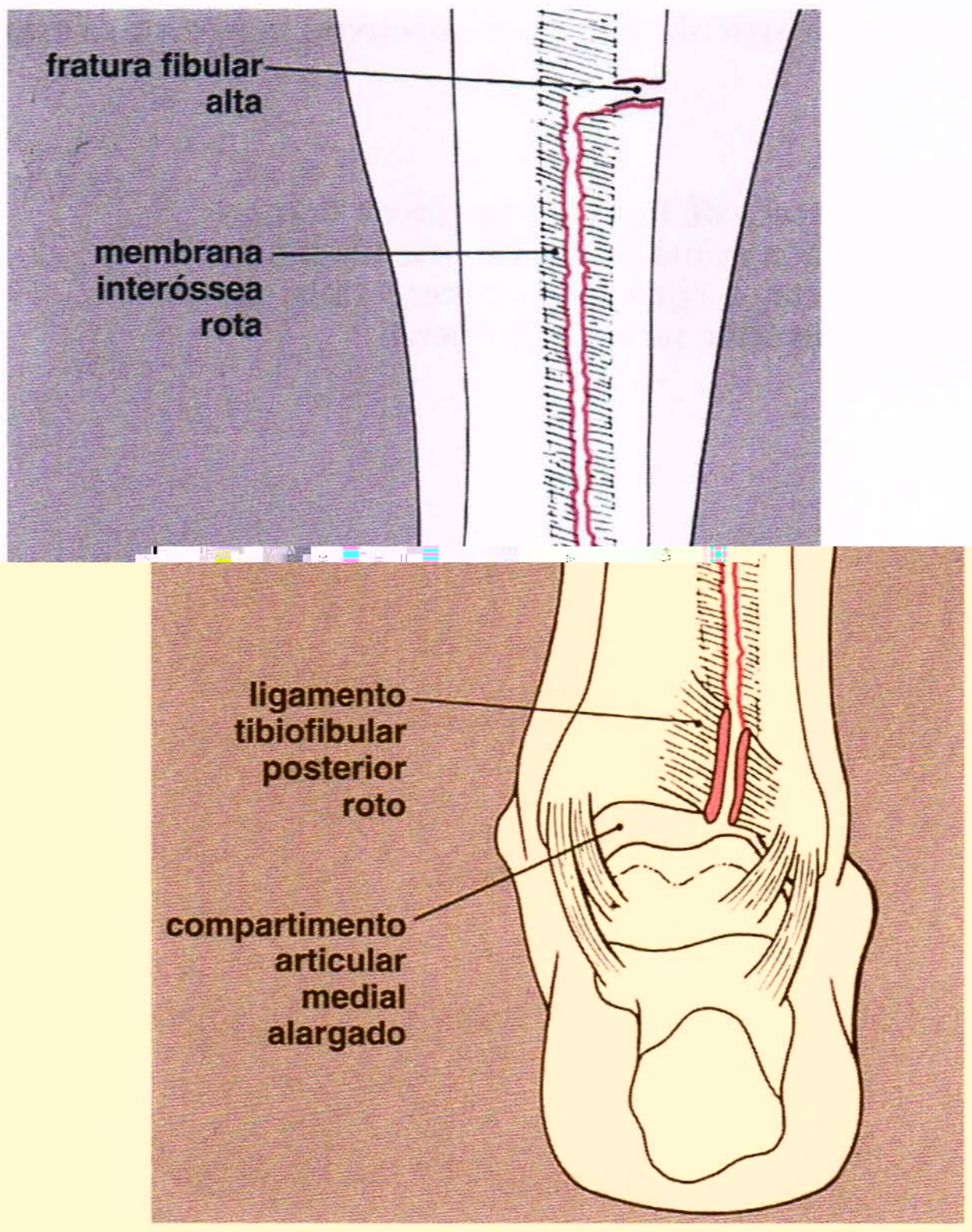

Fig. 10.52 **Fratura de Maisonneuve.** A fratura de Maisonneuve clássica comumente ocorre na junção dos terços médio e distal da fíbula. Há ruptura da sindesmose tibiofibular e também da membrana interóssea até o nível da fratura. O compartimento articular tibiotalar (medial) está alargado devido a subluxação lateral do tálus.

Tipo B — Há fratura espiral da porção distal da fíbula, começando ao nível da sindesmose tibiofibular, com ruptura parcial principalmente do ligamento tibiofibular posterior. Também pode estar associada a fratura por avulsão do maléolo medial abaixo do nível da articulação do tornozelo (Fig. 10.55). Alternativamente, o maléolo medial pode estar intacto e o ligamento colateral tibial pode estar roto.

Tipo C — A fratura da fíbula ocorre a um nível mais alto que a articulação do tornozelo, com ruptura associada do ligamento tibiofibular posterior e instabilidade talar lateral resultante. Se a fratura fibular for alta (do tipo Maisonneuve), a membrana interóssea se rompe ao nível da fratura. Há também fratura por avulsão do maléolo medial, em cujo caso o ligamento colateral tibial está intacto. Alternativamente, o maléolo medial está intacto, porém há ruptura do ligamento colateral tibial (Fig. 10.56).

A probabilidade de lesão da sindesmose tibiofibular distal poder ser deduzida a partir da natureza e do nível da fratura fibular: quanto mais alta a fratura fibular, mais extenso o dano dos ligamentos tibiofibulares e, por conseguinte, maior o risco de instabilidade do tornozelo. O maior valor desta classificação repousa no fato de que ela enfatiza o complexo sindesmótico-maleolar lateral como fator importante na congruência e na estabilidade da articulação do tornozelo.

Ruptura do Ligamento Colateral Tibial. Dependendo da gravidade da força de eversão, a lesão do ligamento colateral tibial varia de distensão a ruptura completa (ver Fig. 10.30). A ruptura pode ocorrer no corpo do ligamento ou na sua fixação no maléolo medial. A ruptura do ligamento colateral tibial tipicamente está associada a ruptura do ligamento tibiofibular e a subluxação lateral do tálus. No exame clínico, o edema de tecidos moles é proeminente distal à extremidade do maléolo medial. Se o exame radiográfico padronizado do tornozelo revelar desvio lateral do tálus na ausência de fratura espiral da fíbula, deve-se presumir que tanto o ligamento tibiofibular quanto o ligamento colateral tibial estão rotos. O exame artrográfico mostra extravasamento de contraste sob o maléolo medial (Fig. 10.57).

Embora as rupturas dos ligamentos do tornozelo possam ser demonstradas no estudo pela TC, mais comumente estas lesões são avaliadas por RM. A ruptura aguda do ligamento colateral tibial aparece como



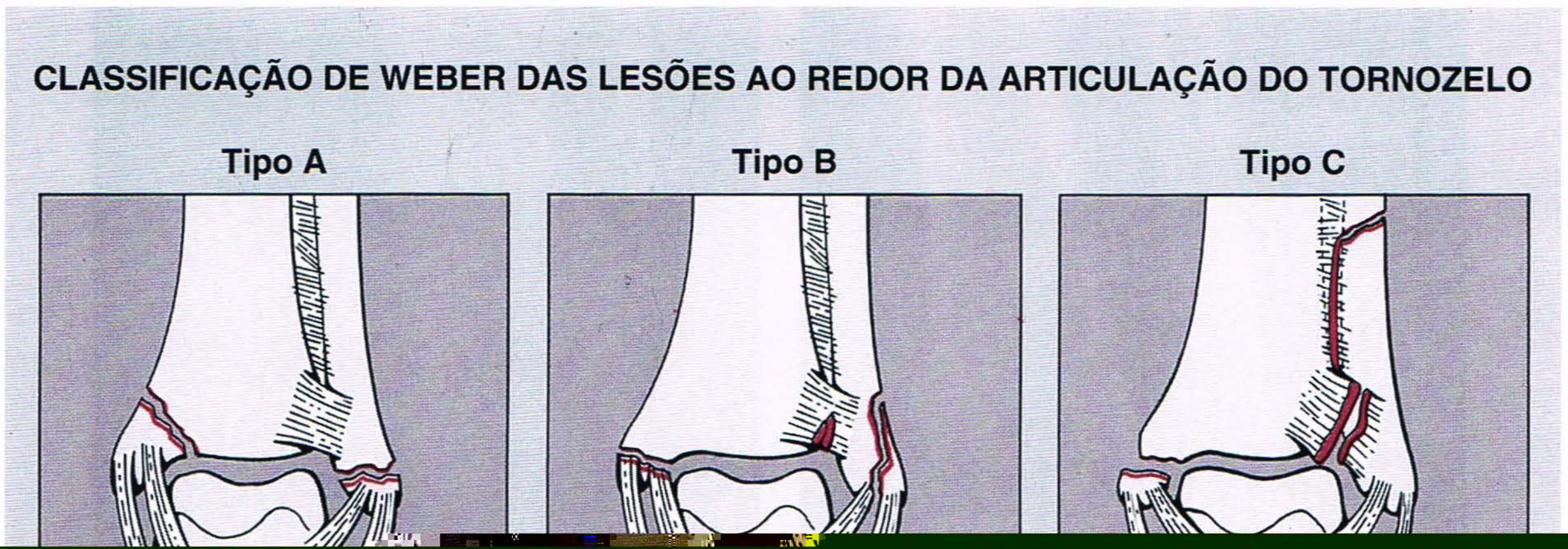
CLASSIFICAÇÃO DE WEBER DAS LESÕES AO REDOR DA ARTICULAÇÃO DO TORNOZELO
Tipo A
Tipo B
Tipo C

[redacted]

Fig. 10.55 Fratura de Weber do tipo B. Uma mulher de 24 anos de idade sofreu traumatismo no tornozelo direito em um acidente de esqui. Incidência ântero-posterior do tornozelo demonstra fratura espiral da fíbula começando ao nível da sindesmose tibiofibular com conseqüente ruptura da porção ínfero-posterior do complexo sindesmótico; a membrana interóssea está intacta. O local da fratura do maléolo medial sugere que o ligamento colateral tibial pode estar intacto. De acordo com a classificação de Weber, trata-se de fratura do tipo B.

Fig. 10.56 Fratura de Weber do tipo C. Uma mulher de 32 anos de idade pisou em um buraco na rua e sofreu lesão do tornozelo direito. Incidência ântero-posterior do tornozelo mostra fratura da fíbula acima do nível da articulação do tornozelo, indicando ruptura da membrana interóssea. O maléolo medial intacto indica ruptura do ligamento colateral tibial. Esta fratura é classificada como do tipo C de Weber. O risco de instabilidade do encaixe do tornozelo devido à ruptura dos complexos ligamentares medial e lateral confere a este tipo de lesão um pior prognóstico que os dos tipos A ou B.

Fig. 10.57 Ruptura do ligamento colateral tibial. (A), (B) Ruptura do ligamento colateral tibial na ausência de fratura é caracterizada na artrografia, representada aqui esquematicamente, pelo extravasamento de contraste sob o maléolo medial (compare com a Fig. 10.12).



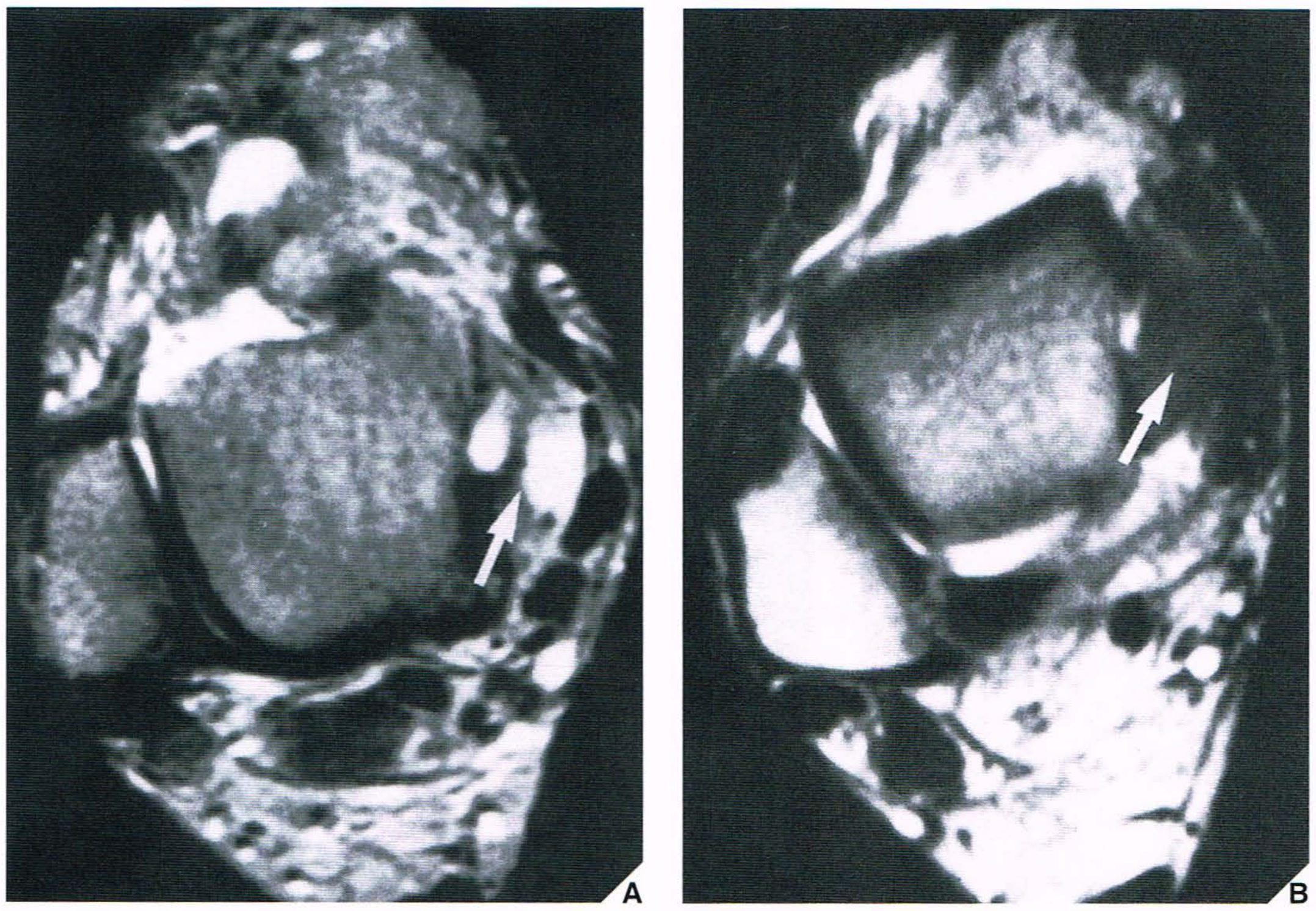

Fig. 10.58 RM de ruptura do ligamento colateral tibial. **(A)** Imagem axial ponderada em T2 do tornozelo direito mostra ruptura parcial do ligamento colateral tibial (*seta*) com hemorragia de sinal de intensidade elevada nas fibras tibiotalares e tibiocalcâneas. **(B)** Imagem axial ponderada em T2 de um ligamento colateral tibial normal que demonstra sinal de baixa intensidade de suas fibras intactas (*setas*) é mostrada para comparação.

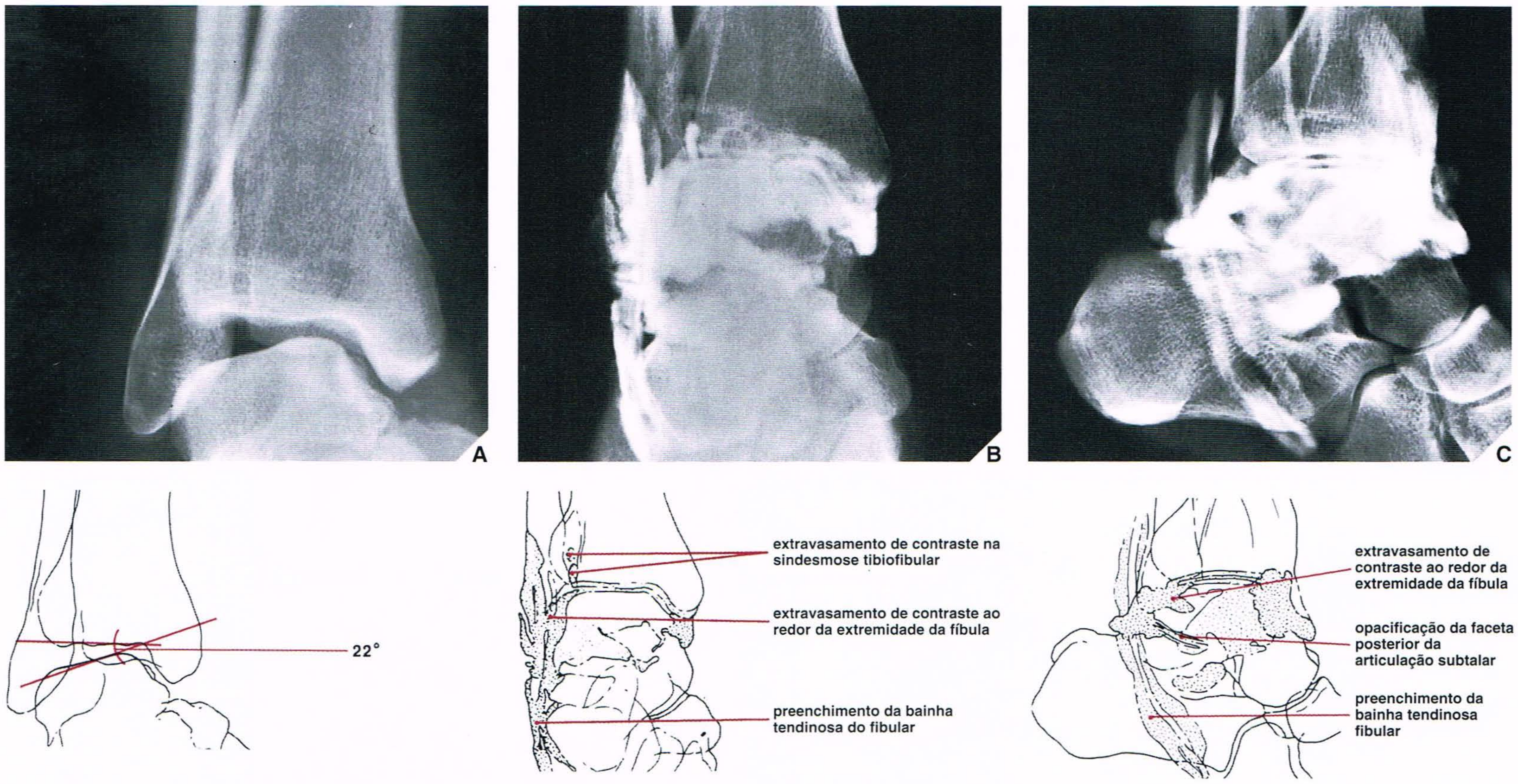

Fig. 10.59 Múltiplas rupturas dos ligamentos do tornozelo. Uma mulher de 28 anos de idade sofreu lesão do tornozelo em acidente de esqui. **(A)** Radiografia com estresse em inversão mostra inclinação talar de 22°, sugerindo ruptura do complexo do ligamento colateral fibular. Artrografias por contraste único nas incidências ântero-posterior **(B)** e lateral **(C)** revelam rupturas de vários ligamentos: extravas [illegible]

[illegible] ligamento talofibular posterior.

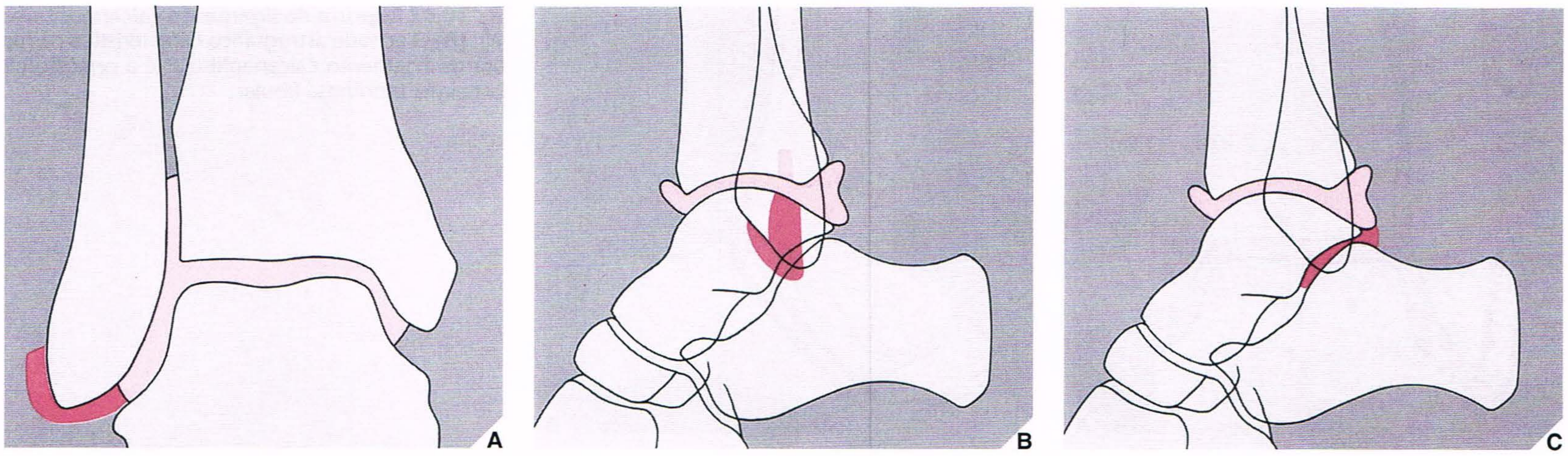

Fig. 10.60 **Ruptura dos ligamentos talofibulares anterior e posterior. (A), (B)** À artrografia, o extravasamento de contraste em torno da extremidade do maléolo lateral caracteriza ruptura do ligamento talofibular anterior. **(C)** Ruptura do ligamento talofibular posterior pode ser reconhecida na incidência lateral pela opacificação da faceta posterior da articulação subtalar. No entanto, em 10% dos casos, este achado pode representar uma variante do normal.

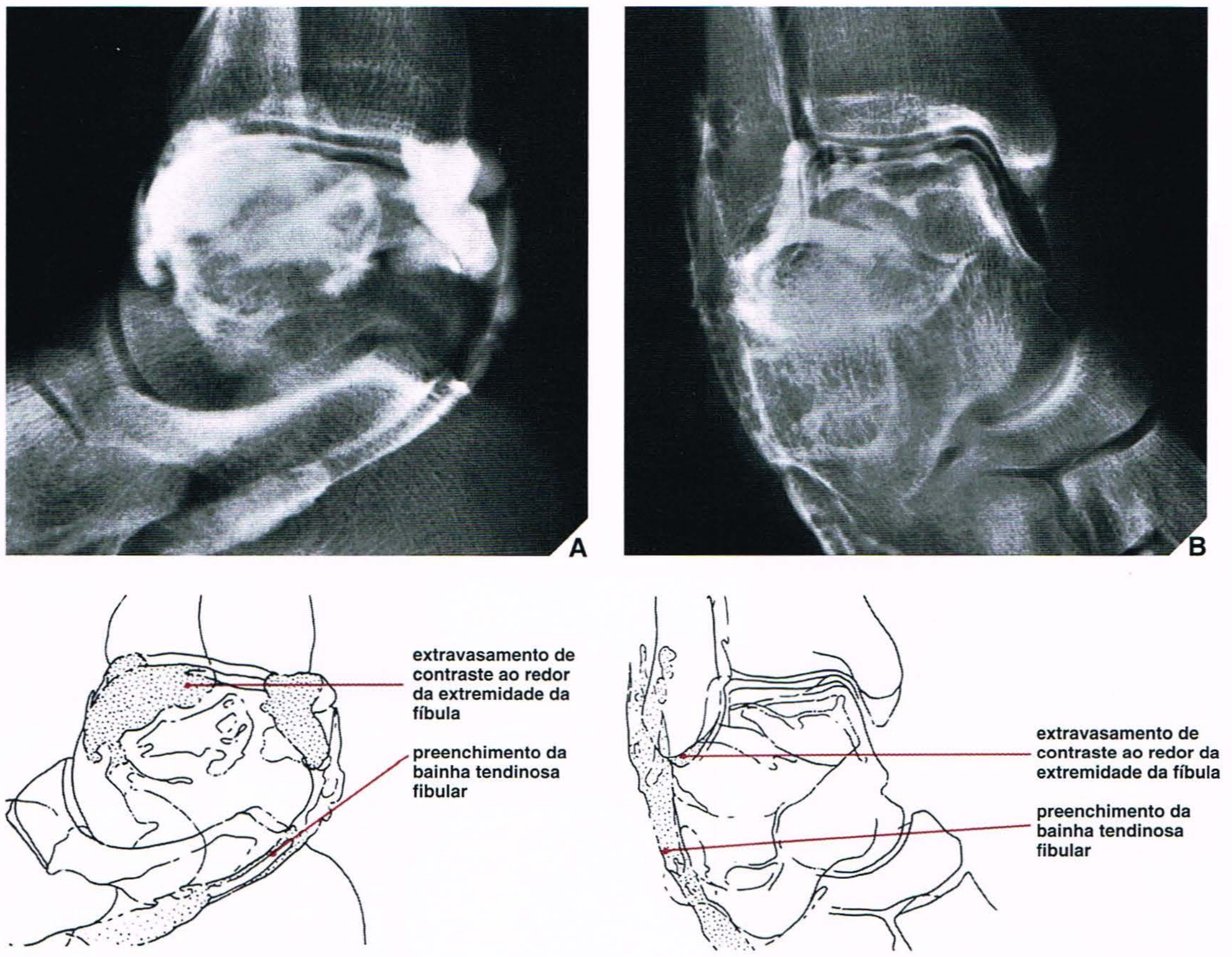

Fig. 10.61 **Ruptura dos ligamentos calcaneofibular e talofibular anterior.** Um homem de 27 anos de idade torceu o tornozelo durante atividade esportiva. Radiografias convencionais eram normais e incidências com estresse eram questionáveis. Artrografias contrastadas nas incidências lateral **(A)** e oblíqua **(B)** do tornozelo mostram opacificação da bainha tendinosa do fibular característica de ruptura do ligamento calcaneofibular. Extravasamento do agente de contraste ao longo do maléolo fibular, observado em ambas as incidências, indica ruptura associada do ligamento talofibular anterior.

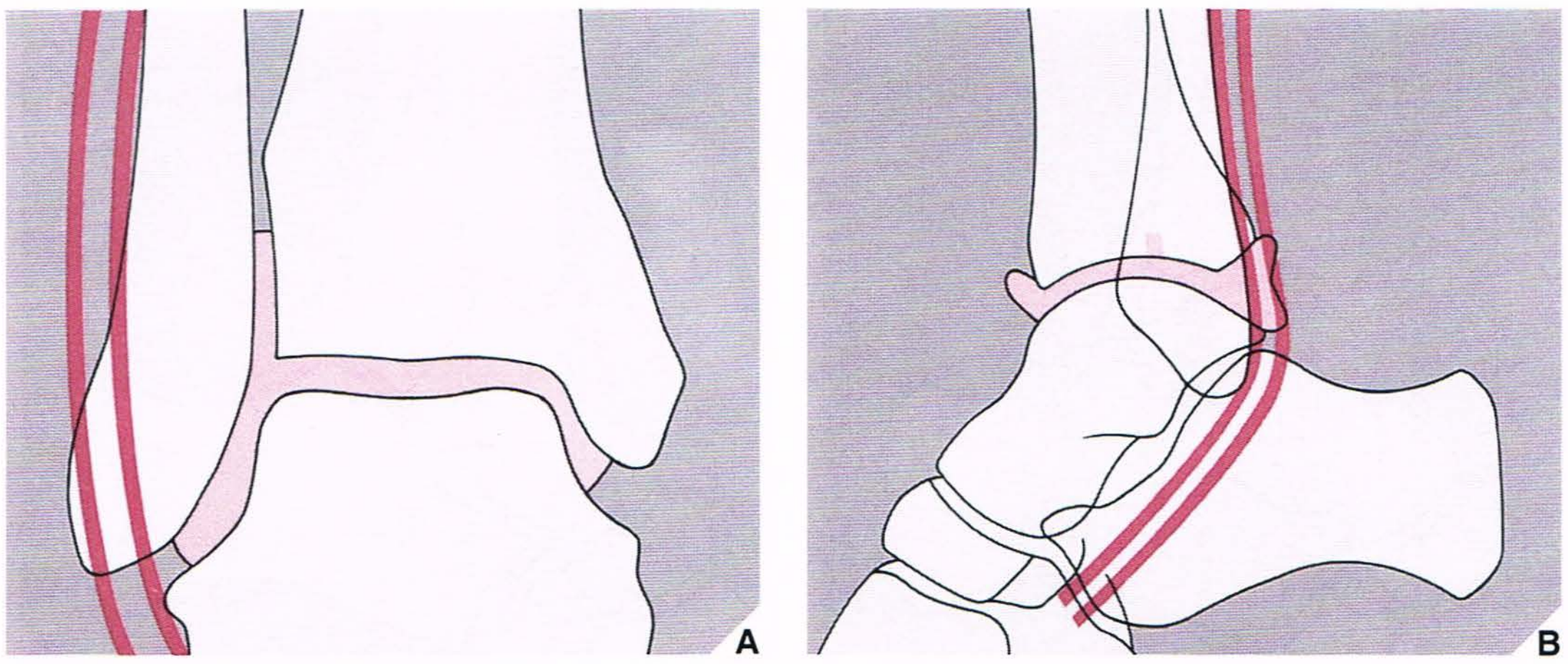

Fig. 10.62 Ruptura do ligamento calcaneofibular. **(A)**, **(B)** O achado artrográfico característico na ruptura do ligamento calcaneofibular é a opacificação da bainha tendinosa fibular.

(Fig. 10.68) ou a RM (Figs. 10.69 e 10.70; ver também Fig. 10.19) sejam confirmatórias. A tenografia, apesar de raramente realizada nos dias de hoje, também é útil para confirmar ruptura dos *tendões do tibial posterior* (Fig. 10.71) e do *fibular*.

Lesão do Pé

Fraturas do Pé

Fraturas do Calcâneo. Comumente ocorridas em quedas de alturas, as fraturas do calcâneo algumas vezes são denominadas "fraturas do amante"; em 10% dos casos são observadas bilateralmente. De acordo com Cave, as fraturas do calcâneo representam 60% de todas as lesões relevantes do tarso.

Na avaliação dessas lesões, é fundamental determinar se a linha de fratura envolve a articulação subtalar e, se isto ocorre, avaliar o grau de afundamento da faceta posterior. A determinação do ângulo de Boehler (ver Fig. 10.22C) ajuda a avaliar o afundamento, porém a tomografia linear e a TC geralmente são essenciais (Fig. 10.72). O estudo de TC deve incluir cortes coronais e axiais. As reconstruções sagitais e 3-D podem melhorar a representação e a caracterização das fraturas do calcâneo (Figs. 10.73 e 10.74) e podem ser úteis na avaliação da adequação da redução pós-cirúrgica. Em todas as

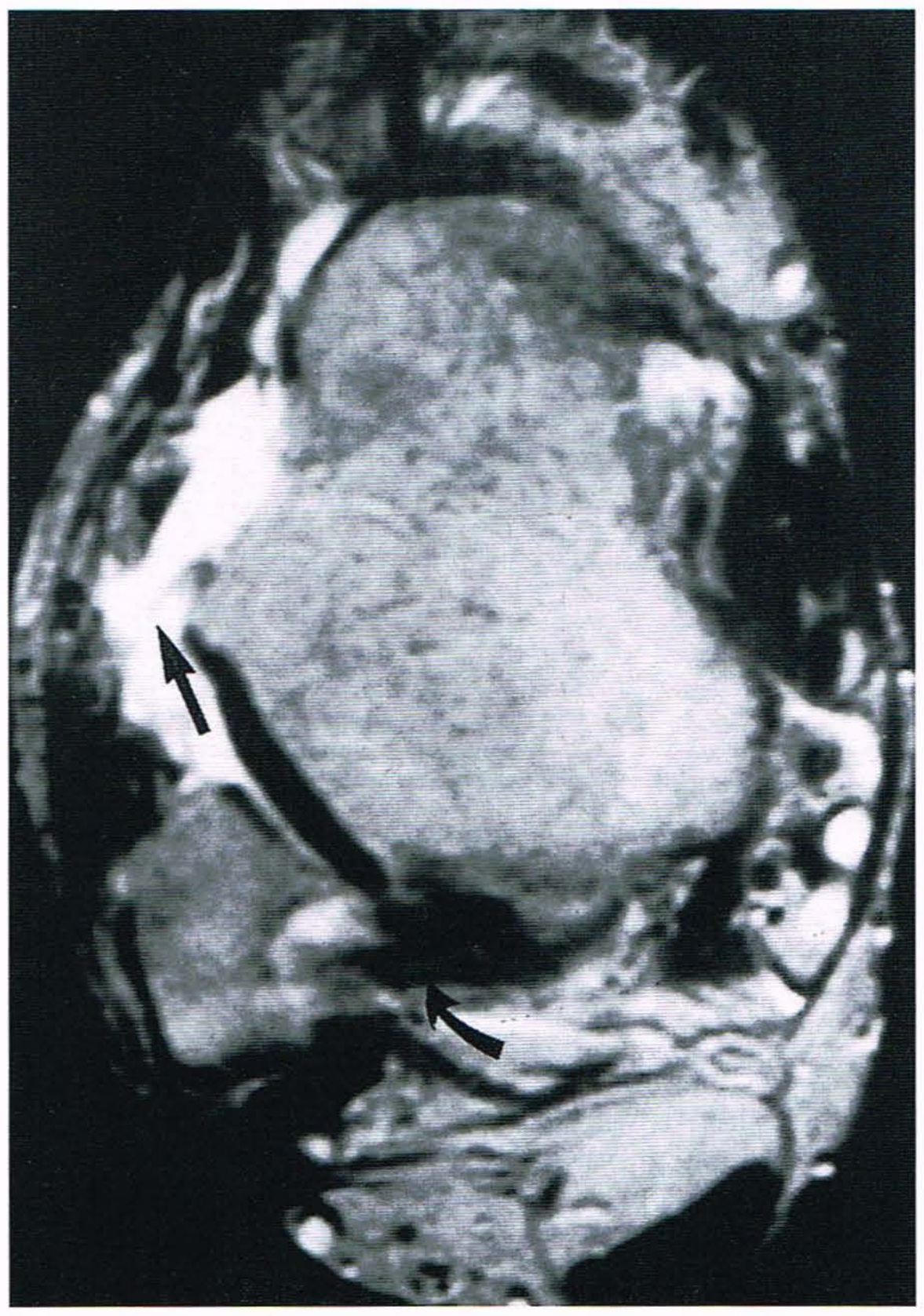

Fig. 10.63 RM de ruptura do ligamento talofibular anterior. Imagem de RM axial ponderada em T2 mostra ruptura do ligamento talofibular anterior resultando em sua substituição por líquido de sinal de alta intensidade (*seta reta*). Observe que o ligamento talofibular posterior intacto mostra sinal normal de baixa intensidade (*seta curva*).

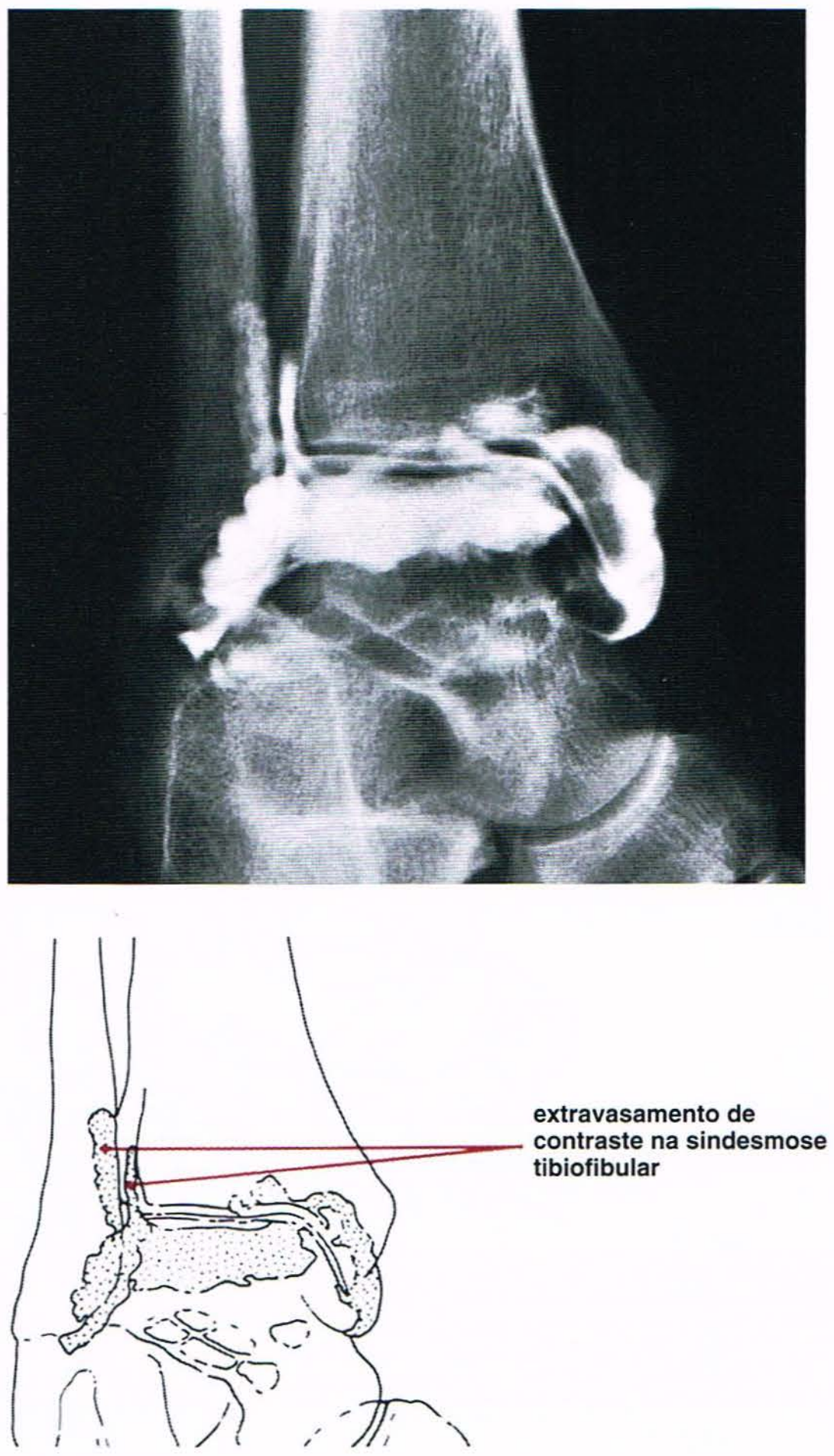

Fig. 10.64 Ruptura do ligamento tibiofibular anterior distal. Um homem de 29 anos de idade sofreu traumatismo no tornozelo durante jogo de basquetebol. Radiografia convencional e incidência sob estresse não revelaram anormalidades. A artrografia, entretanto, o extravasamento de contraste para a região da sindesmose tibiofibular indica ruptura do ligamento tibiofibular anterior distal (compare com a Fig. 10.12B, D).

Fig. 10.65 **Ruptura do ligamento tibiofibular anterior distal.** **(A)**, **(B)** Esta lesão pode ser reconhecida à artrografia por extravasamento de contraste acima do recesso sindesmótico. Normalmente, a opacificação do recesso não excede 2,5 cm.

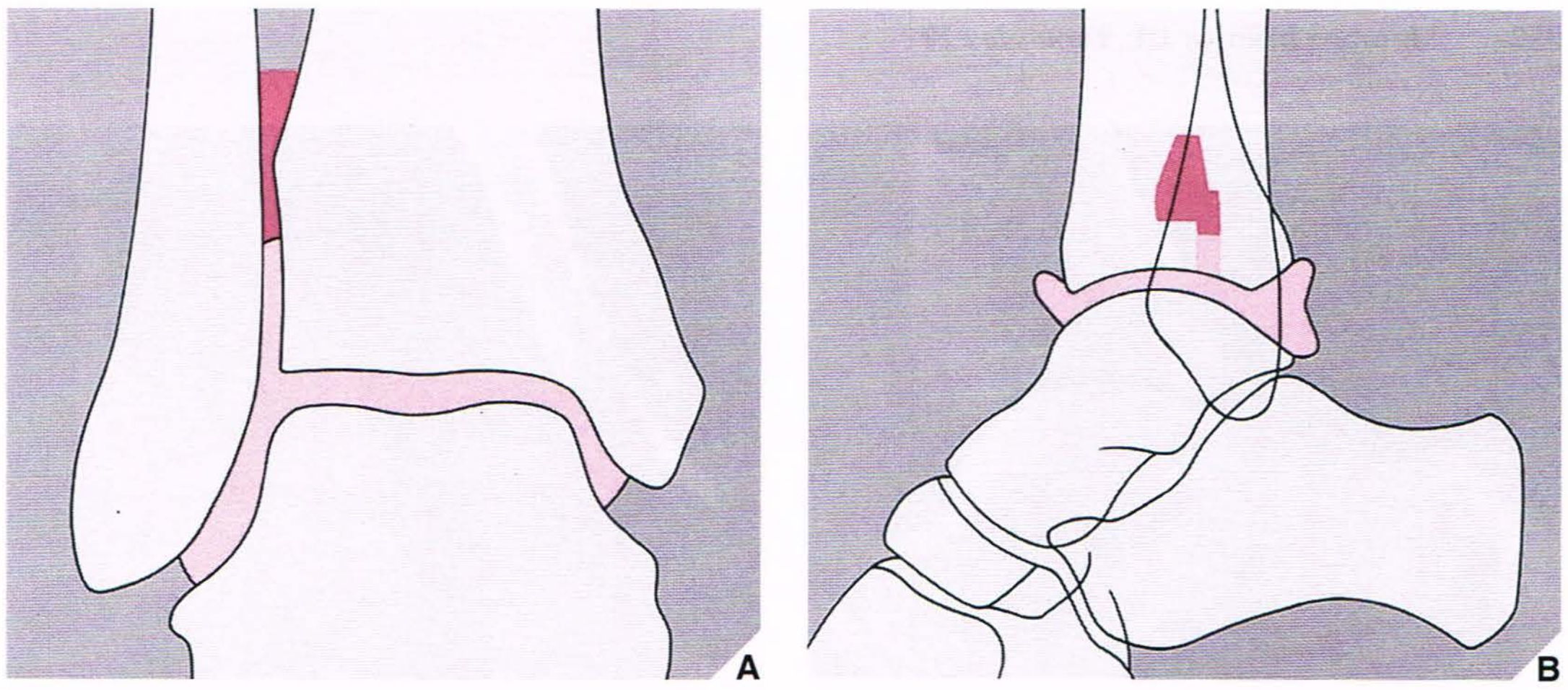

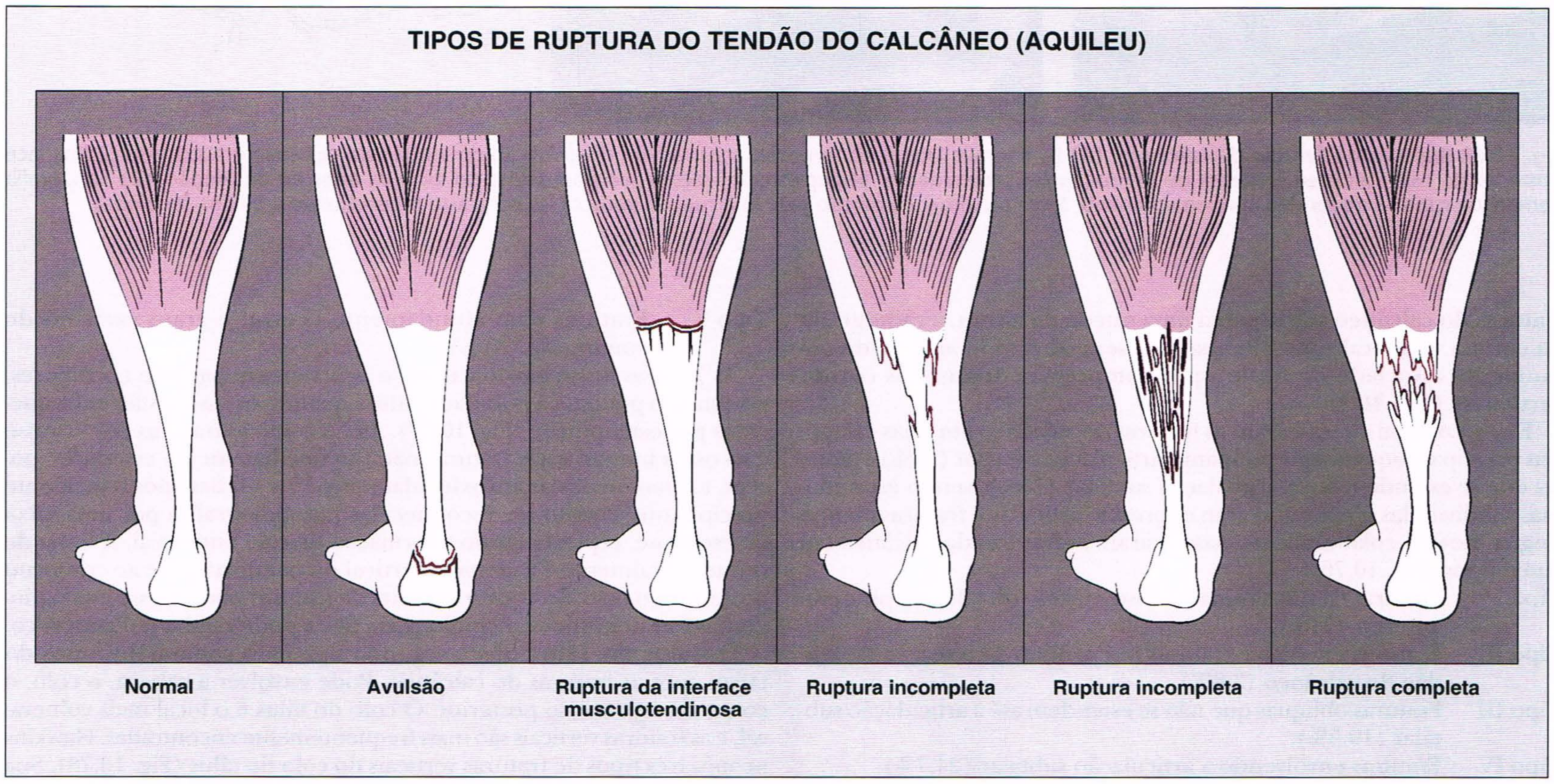

Fig. 10.66 **Lesão do tendão do calcâneo.** Representação esquemática de vários tipos de lesão do tendão do calcâneo.

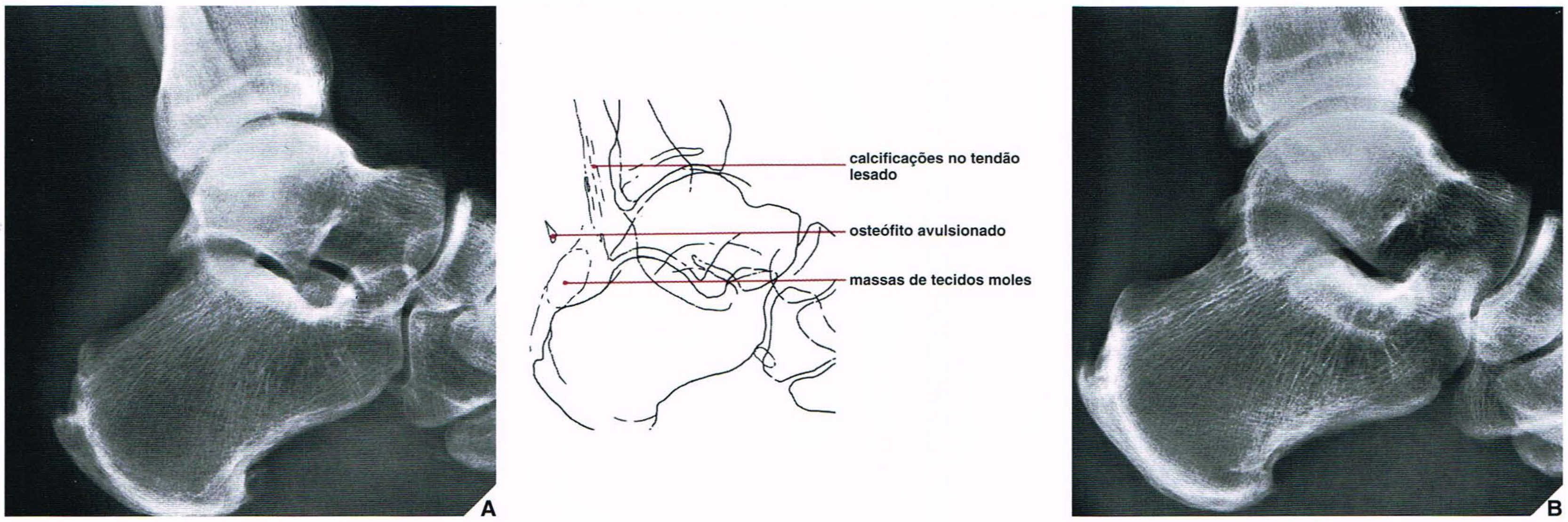

Fig. 10.67 **Ruptura do tendão do calcâneo.** Um homem de 54 anos de idade tropeçou em um buraco na rua. Exame físico revelou hipersensibilidade dolorosa intensa à palpação na inserção do tendão do calcâneo e limitação acentuada da flexão plantar. **(A)** Incidência lateral mostra ausência de definição do tendão, massa de tecidos moles com tumorações e fratura por avulsão de um pequeno osteófito da face posterior do calcâneo na inserção do tendão roto. **(B)** O outro pé, normal, é mostrado para comparação.

Fig. 10.68 Ruptura do tendão do calcâneo. (A) Radiografia lateral do tornozelo mostra falta de definição do tendão do calcâneo em sua inserção na face posterior do osso calcâneo e edema de tecidos moles proeminente. Múltiplas calcificações são observadas no local da inserção do tendão. **(B)** Tenografia demonstra ruptura do tendão aproximadamente 5 cm proximal à inserção pela interrupção abrupta de contraste preenchendo a bainha tendinosa.

fraturas do calcâneo sofridas em uma queda de altura, a radiografia da coluna vertebral toracolombar é essencial devido ao achado comumente associado de fratura por compressão de um dos corpos vertebrais (Fig. 10.75).

Essex-Lopresti classificaram as fraturas do calcâneo em duas categorias principais: aquelas que poupam a articulação subtalar (25%) e aquelas que se estendem até a articulação subtalar (75%), sendo estas últimas subdivididas em fraturas com depressão articular e fraturas do tipo língua. Rowe e colaboradores classificaram as fraturas do calcâneo em cinco tipos (Fig. 10.76):

- Tipo I — Fraturas da tuberosidade, sustentáculo do tálus ou processo anterior (21%).
- Tipo II — Fraturas em bico e fraturas por avulsão da inserção do tendão do calcâneo (3,8%).
- Tipo III — Fraturas oblíquas que não se estendem até a articulação subtalar (19,5%).
- Tipo IV — Fraturas envolvendo a articulação subtalar (24,7%).
- Tipo V — Fraturas com afundamento central e graus variáveis de cominução (31%).

As *fraturas de estresse* do calcâneo ocorrem em *joggers* e corredores, porém não poupam a população idosa quando os ossos estão enfraquecidos por osteoporose (Fig. 10.77). Assim como as fraturas por estresse e os ossos longos, estas fraturas não são imediatamente evidentes, porém, tornam-se óbvias aproximadamente 10 a 14 dias após o incidente precipitante. Podem ser reconhecidas nas radiografias por uma faixa de esclerose, representando a formação de calo endosteal. A linha de fratura geralmente é orientada vertical ou paralelamente ao contorno posterior do osso. Se houver suspeita de fraturas por estresse e as radiografias forem normais, a cintilografia óssea pode validar o diagnóstico.

Fraturas do Tálus. São o segundo tipo mais comum dos ossos do tarso, após as fraturas do calcâneo. Pode envolver a cabeça, o colo, o corpo ou o processo posterior. O colo do tálus é o local mais vulnerável, e as fraturas verticais são mais freqüentemente encontradas. Hawkins propôs três tipos de fraturas verticais do colo do tálus (Fig. 10.78). Sua

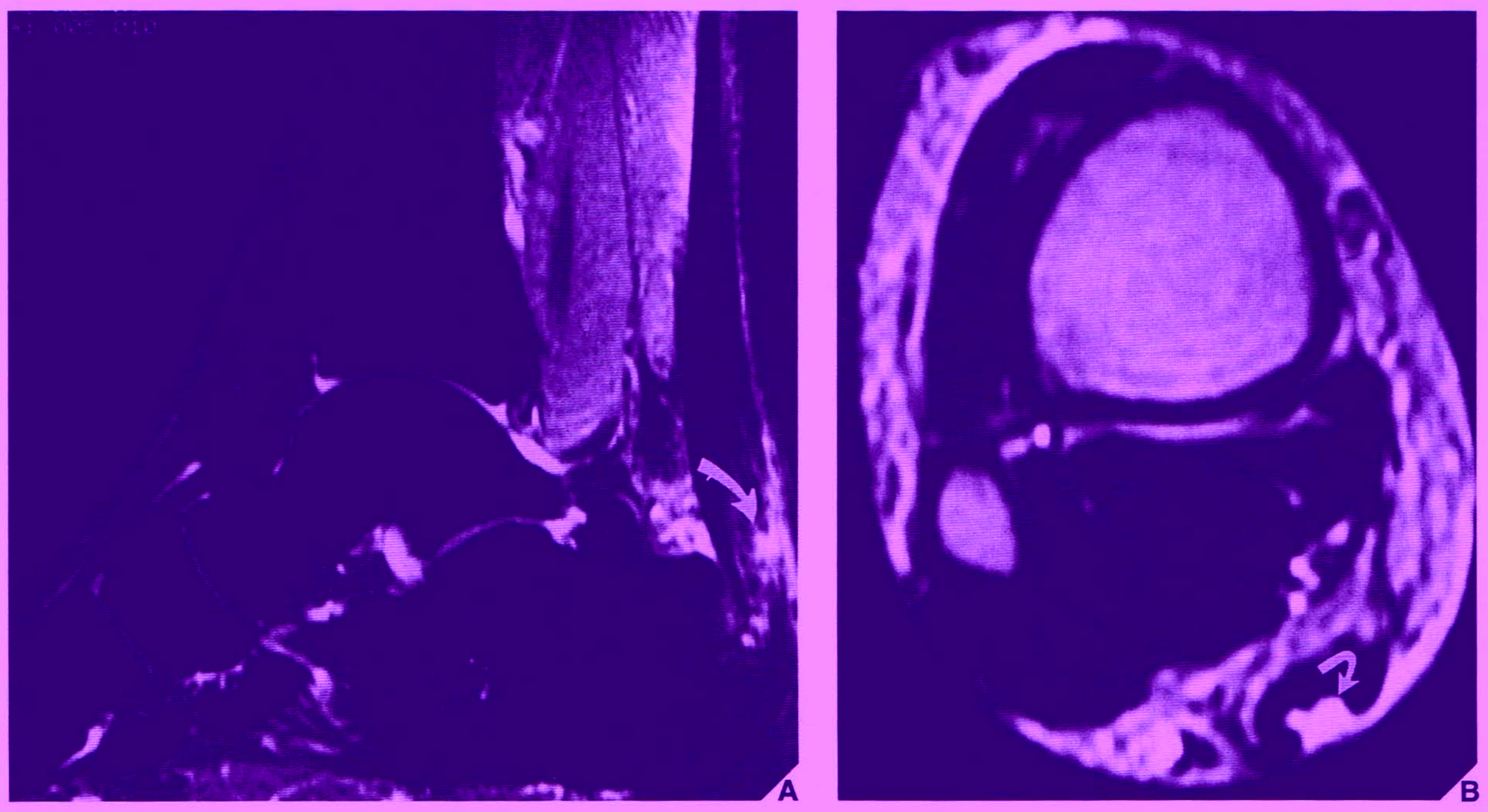

Fig. 10.69 RM de ruptura do tendão do calcâneo. Imagens de RM STIR sagital **(A)** e axial ponderada em T2 **(B)** mostram foco de sinal de alta intensidade na parte posterior do tendão do calcâneo (*setas*), indicando ruptura parcial aguda. Observa-se presença de edema no coxim adiposo e no tecido subcutâneo.

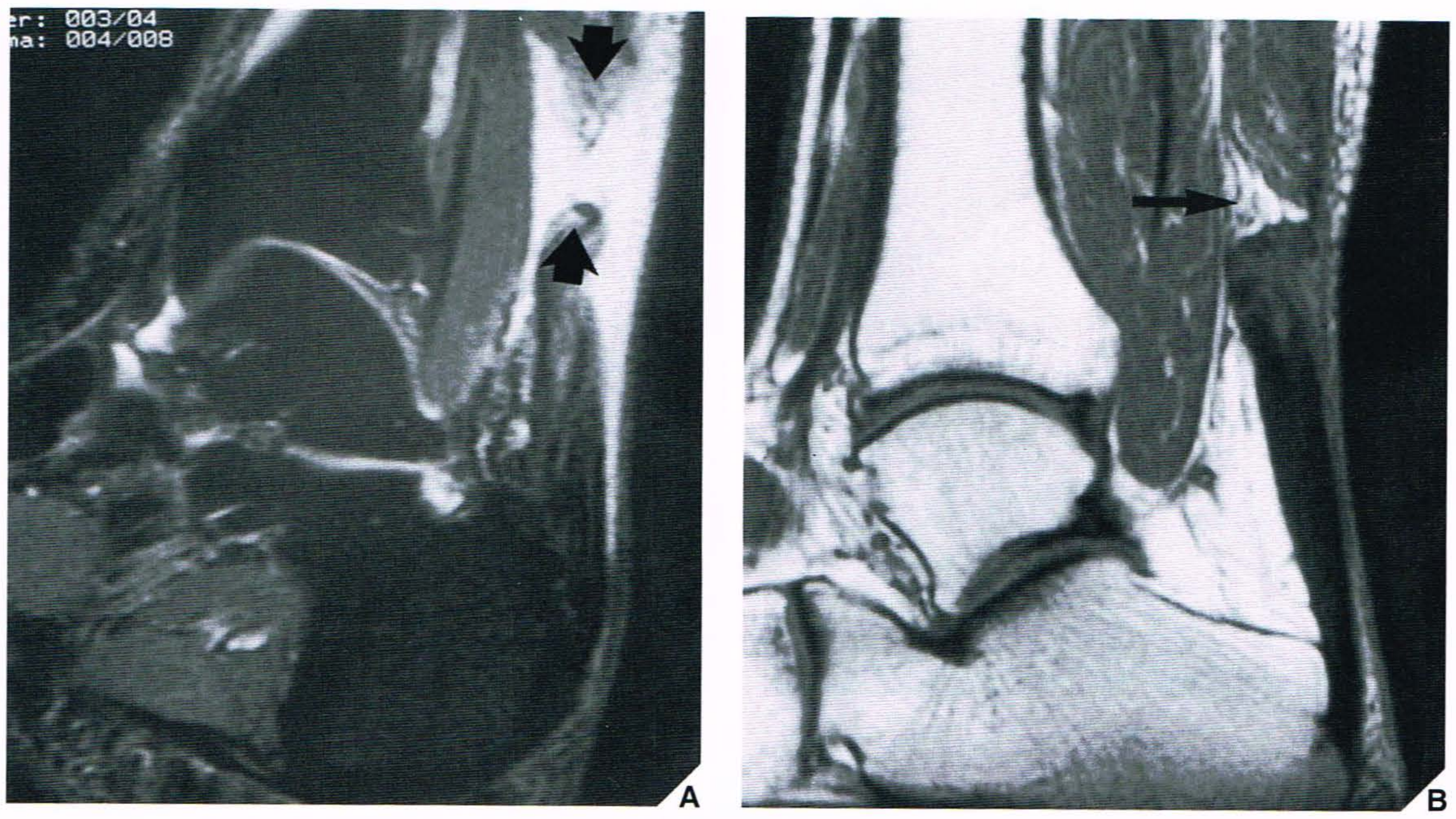

Fig. 10.70 RM de ruptura do tendão do calcâneo. (A) Ruptura completa do tendão do calcâneo com fenda grande de 3 cm (*setas*) é observada nesta imagem de RM STIR sagital. Nota-se edema e hemorragia subcutâneos maciços e profundos no tendão do calcâneo. **(B)** Em outro paciente, imagem de RM sagital ponderada em T1 mostra ruptura completa do tendão do calcâneo próxima da junção musculotendinosa (*seta*).

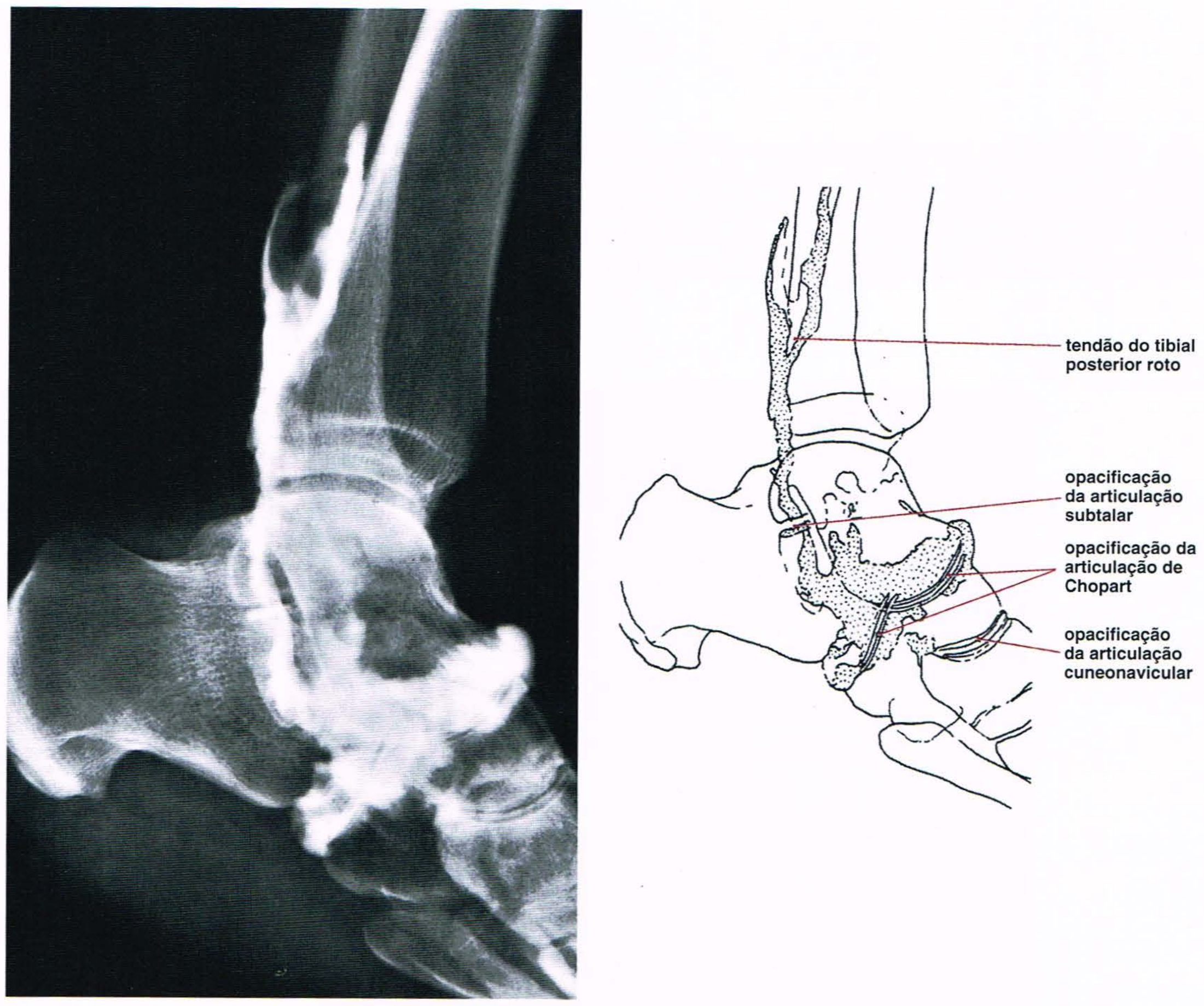

Fig. 10.71 Tenografia de ruptura do tendão do músculo tibial posterior. Um homem de 57 anos de idade sofreu lesão por eversão do tornozelo esquerdo enquanto jogava tênis. Ao exame clínico, foi diagnosticada ruptura do tendão do músculo tibial posterior. Tenografia confirma os achados clínicos. Observe a opacificação anormal das articulações subtalar, de Chopart e cuneonavicular.

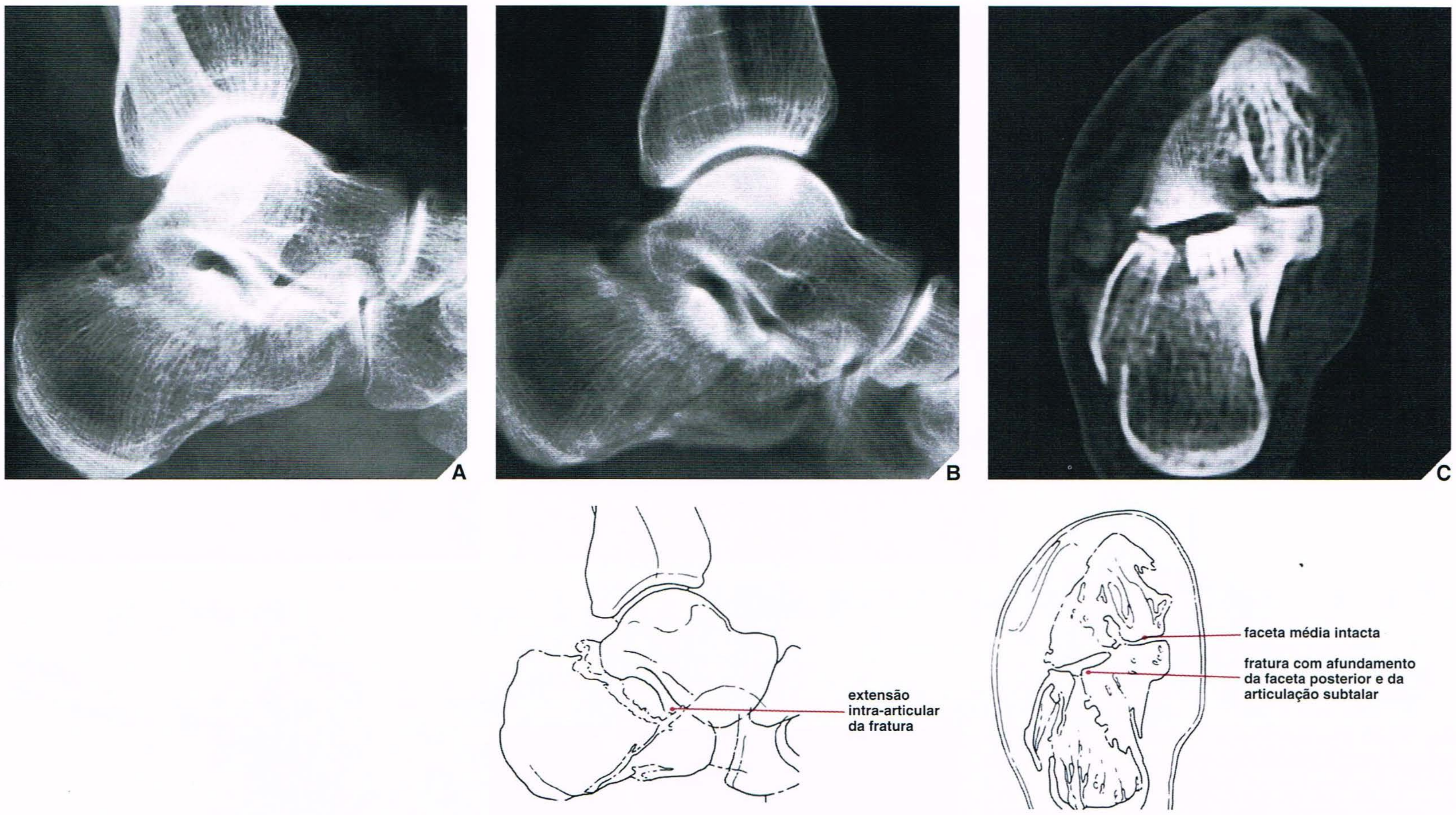

Fig. 10.72 **Fratura do calcâneo.** Um homem de 54 anos de idade caiu de um andaime e sofreu fratura do calcâneo esquerdo. **(A)** Incidência lateral mostra fratura cominutiva do calcâneo. Existe uma sugestão de extensão da linha de fratura para a articulação subtalar. **(B)** Exame tomográfico na incidência lateral confirma a extensão intra-articular da linha de fratura. Entretanto, o grau de depressão da superfície articular não pode ser avaliado definitivamente. **(C)** Corte de TC demonstra precisamente a posição dos fragmentos cominutivos e afundamento na face posterior da articulação subtalar. Também mostra que a faceta média está intacta, informação importante que nem as radiografias simples nem as tomografias lineares poderiam fornecer.

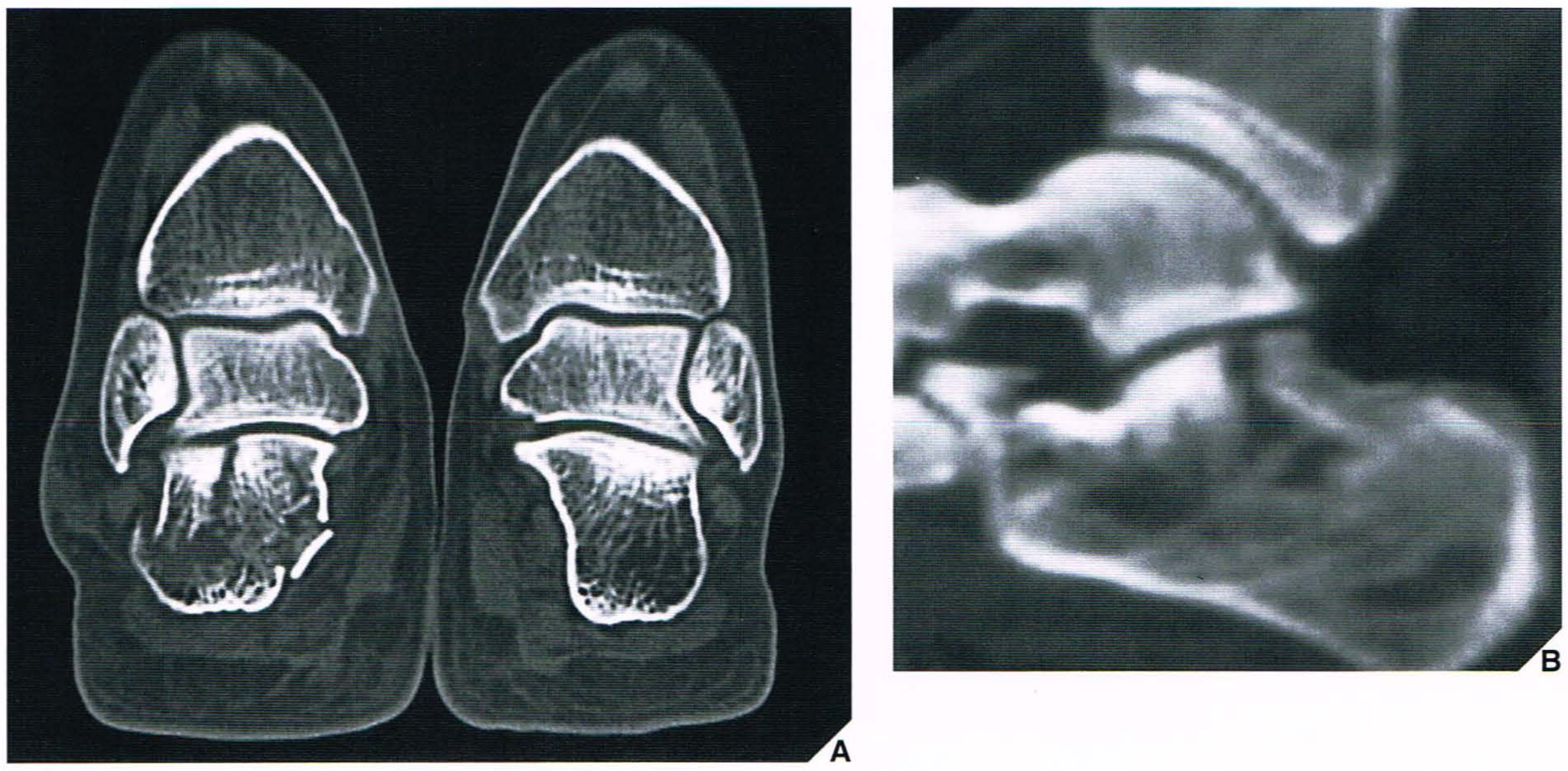

Fig. 10.73 **TC de fratura do calcâneo.** Um homem de 34 anos de idade sofreu fratura cominutiva do calcâneo direito. **(A)** Corte de TC coronal mostra extensão da linha de fratura até a articulação subtalar. **(B)** Imagem reconstruída sagital mostra, além disso, fratura do processo anterior do calcâneo com extensão para a faceta anterior da articulação subtalar. **(C)** Imagem reconstruída 3-D mostra a topografia e a complexidade da fratura.

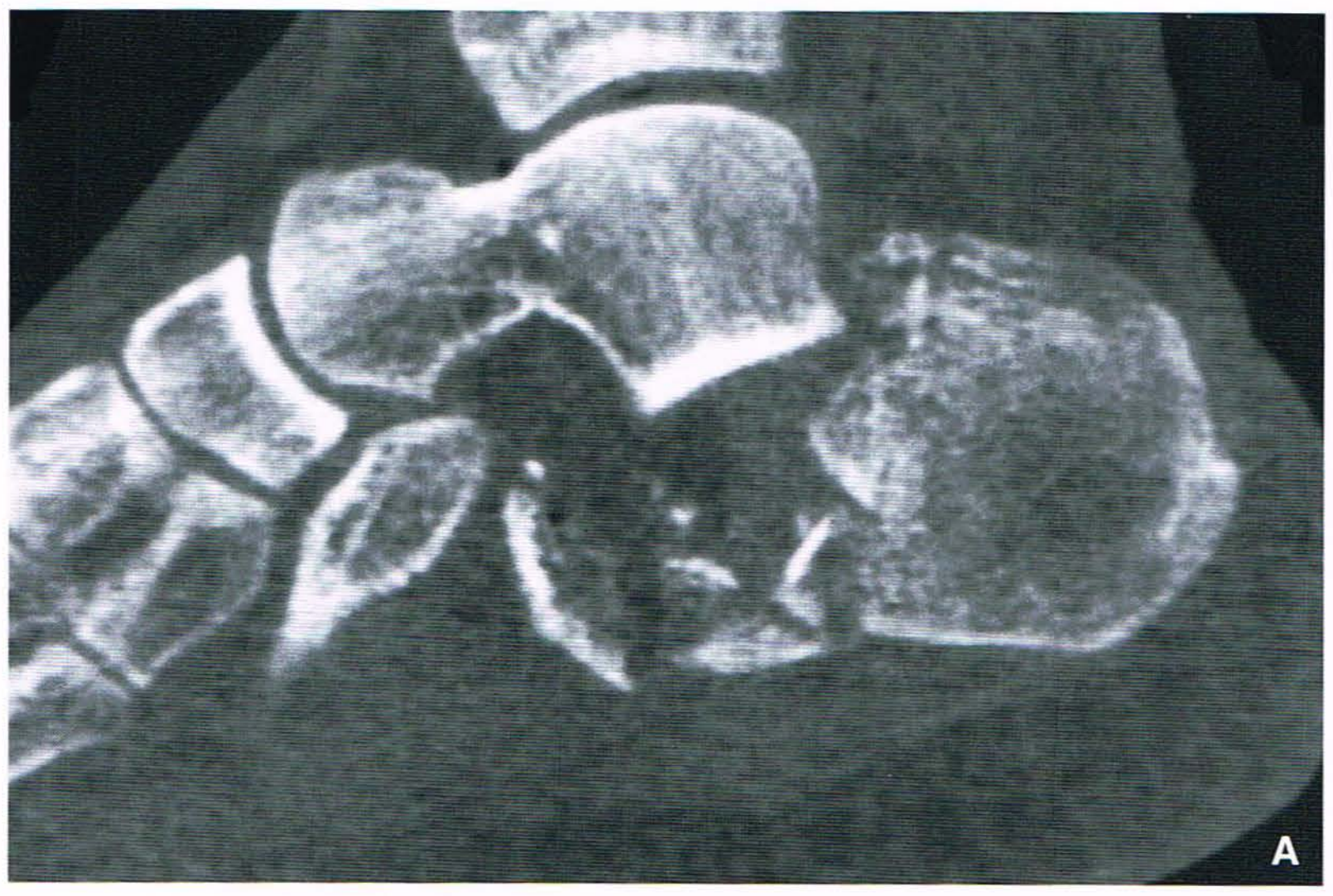
A

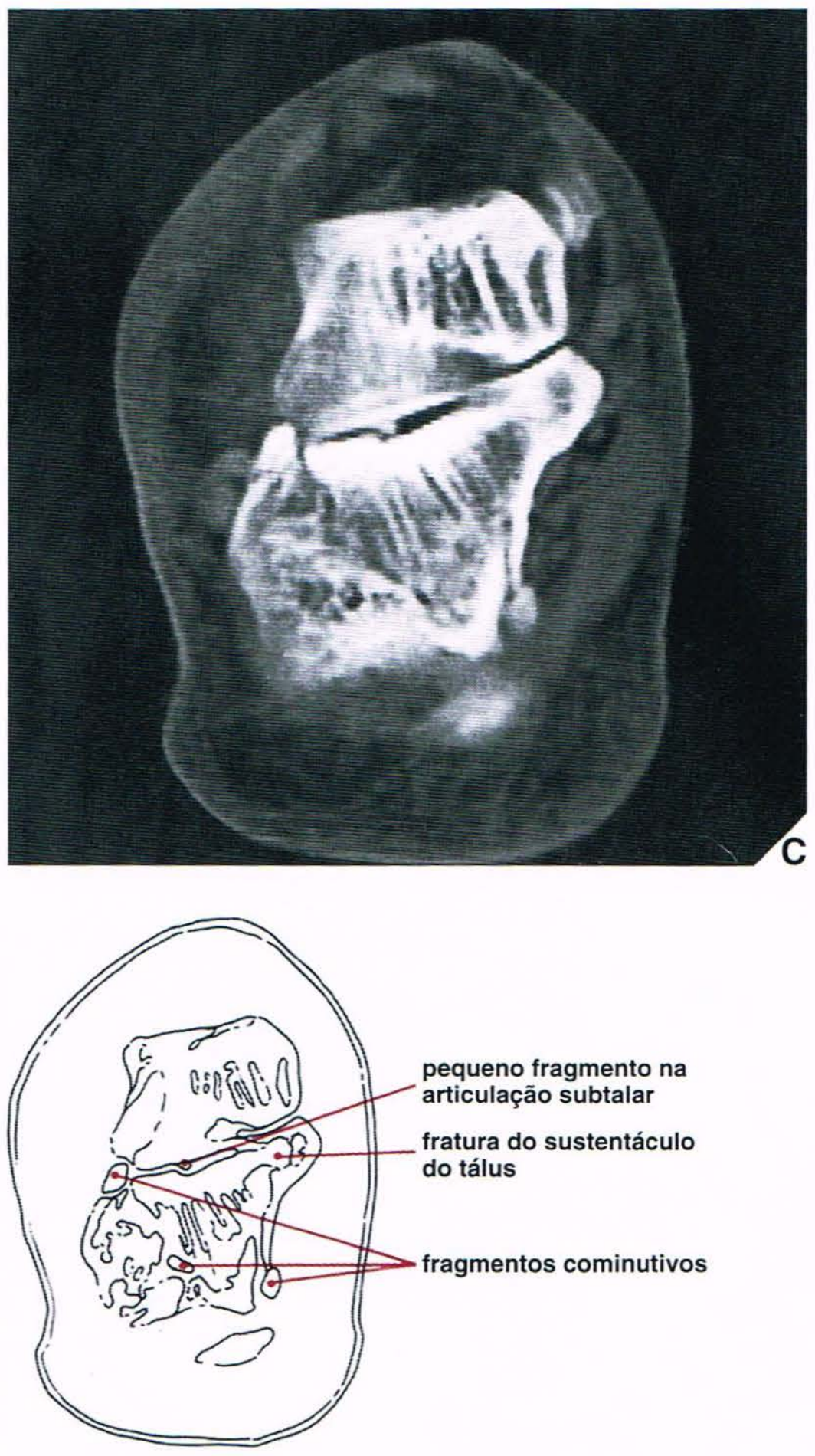

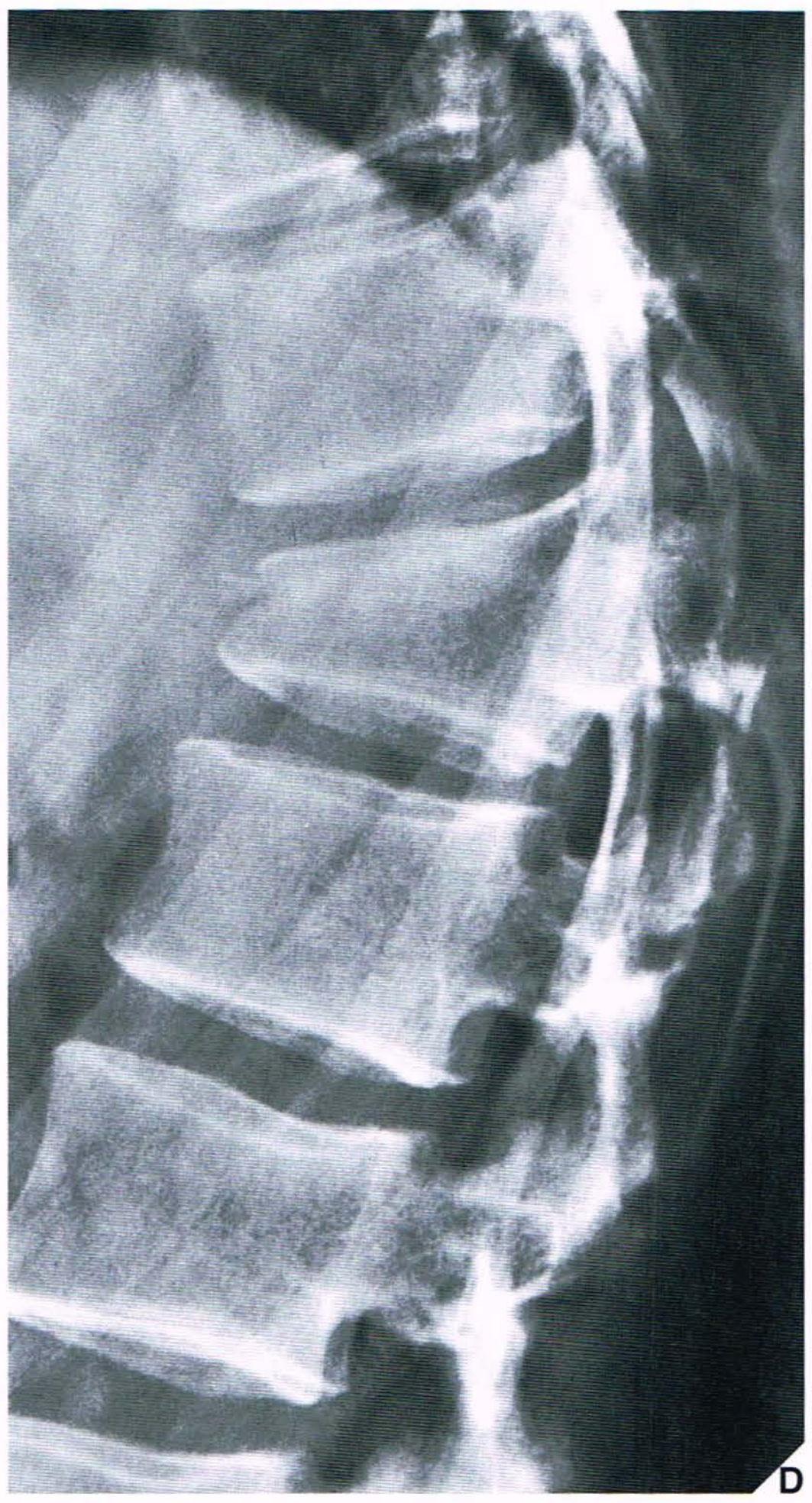

Fig. 10.75 Fraturas do calcâneo e da vértebra torácica. ***Continuação.***

classificação, baseada no dano do suprimento sangüíneo do tálus, serve como um guia do prognóstico da consolidação da fratura, incidência de osteonecrose e indicação para redução aberta. Recentemente, Canale e Kelly modificaram esta classificação para incluir um quarto tipo raro de fratura com deslocamento com luxação subtalar ou tibiotalar e subluxação ou luxação na articulação talonavicular.

Se verticais ou cominutivas, as fraturas do tálus mais freqüentemente resultam de flexão dorsal forçada do pé, como pode ocorrer em acidentes automobilísticos. A luxação concomitante nas articulações subtalar e talonavicular é comum. As fraturas talares geralmente são evidentes nas incidências radiográficas padronizadas. A RM pode ser útil para detectar várias complicações (Fig. 10.79).

Osteocondrite Dissecante do Tálus. A osteocondrite dissecante não deve ser confundida com fratura osteocondral da cúpula do tálus resultante de lesão por inversão ou eversão do tornozelo. (O diagnóstico diferencial de osteocondrite dissecante e fratura osteocondral é apresentado com detalhes no Capítulo 9.)

A osteocondrite dissecante resulta do estresse crônico e é encontrada mais comumente em atletas e bailarinos. Os melhores procedimentos diagnósticos para demonstrar a lesão são a artrotomografia (Fig. 10.80) e a RM (Fig. 10.81), o que também é verdadeiro para osteocondrite dissecante dos côndilos femorais.

Fraturas do Navicular. As fraturas do navicular são raras e em geral ocorrem juntamente com fraturas de outros ossos do pé. Às vezes, a fratura do navicular pode ser causada por queda de altura. Sangeorzan e colegas classificaram as fraturas do navicular em três tipos com base na orientação da linha de fratura e no grau de cominução. As fraturas do tipo I passam através do osso navicular em um plano coronal, sem angulação associada da parte anterior do pé. As fraturas do tipo II estão associadas à angulação da parte anterior do pé e a linha de fratura corre da face dorsolateral até a face plantar-medial do osso. As fraturas do tipo III são cominutivas e a parte anterior do pé é deslocada lateralmente. Eichenholtz e Levine classificaram estas fraturas como avulsão cortical (47%), avulsão da tuberosidade (24%) e fraturas do corpo (29%).

Devido às fraturas do navicular possivelmente não serem observadas na radiografia convencional, a TC incluindo imagens reconstruídas é recomendada quando essas fraturas são suspeitas (Fig. 10.82).

Fratura de Jones. Esta fratura por avulsão na base do quinto metatarsal resulta de estresse em inversão sobre o tendão do fibular curto, que está fixado ao quinto metatarsal (Fig. 10.83; ver também Fig. 4.29A). Entretanto, de um ponto de vista histórico, o termo "fratura de Jones" é usado incorretamente, porque a fratura original descrita por Robert Jones em 1902 referia-se à sofrida cerca de 1,9 cm de distância da base do quinto metatarsal (Fig. 10.84). A distinção da fratura de Jones "verdadeira" da fratura por avulsão do quinto metatarsal também é de valor prognóstico: fraturas por avulsão consolidam em geral rapidamente, enquanto fraturas através da diáfise metatarsal proximal, em face do suprimento sangüíneo ruim, têm significativas consolidação tardia e consolidação fibrosa. Em crianças, é importante não confundir esta fratura com o centro de ossificação secundário normal (e freqüentemente presente) na base do quinto metatarsal (ver Fig. 4.29B). A linha de fratura é orientada transversalmente; enquanto a fenda que separa o centro de ossificação do quinto metatarsal é oblíqua.

Complicações

As complicações mais comuns das fraturas do tornozelo e do pé são a não-consolidação e a artrite pós-traumática. Apesar de a radiografia convencional geralmente poder demonstrar as características destas complicações, a TC é a melhor técnica para delinear seus detalhes.

Luxações no Pé

A luxação mais comum no pé ocorre na articulação tarsometatarsal (Lisfranc). Entretanto, as luxações são em geral menos comuns que as fraturas do tornozelo e do pé. Ocasionalmente, são observadas como resultado de

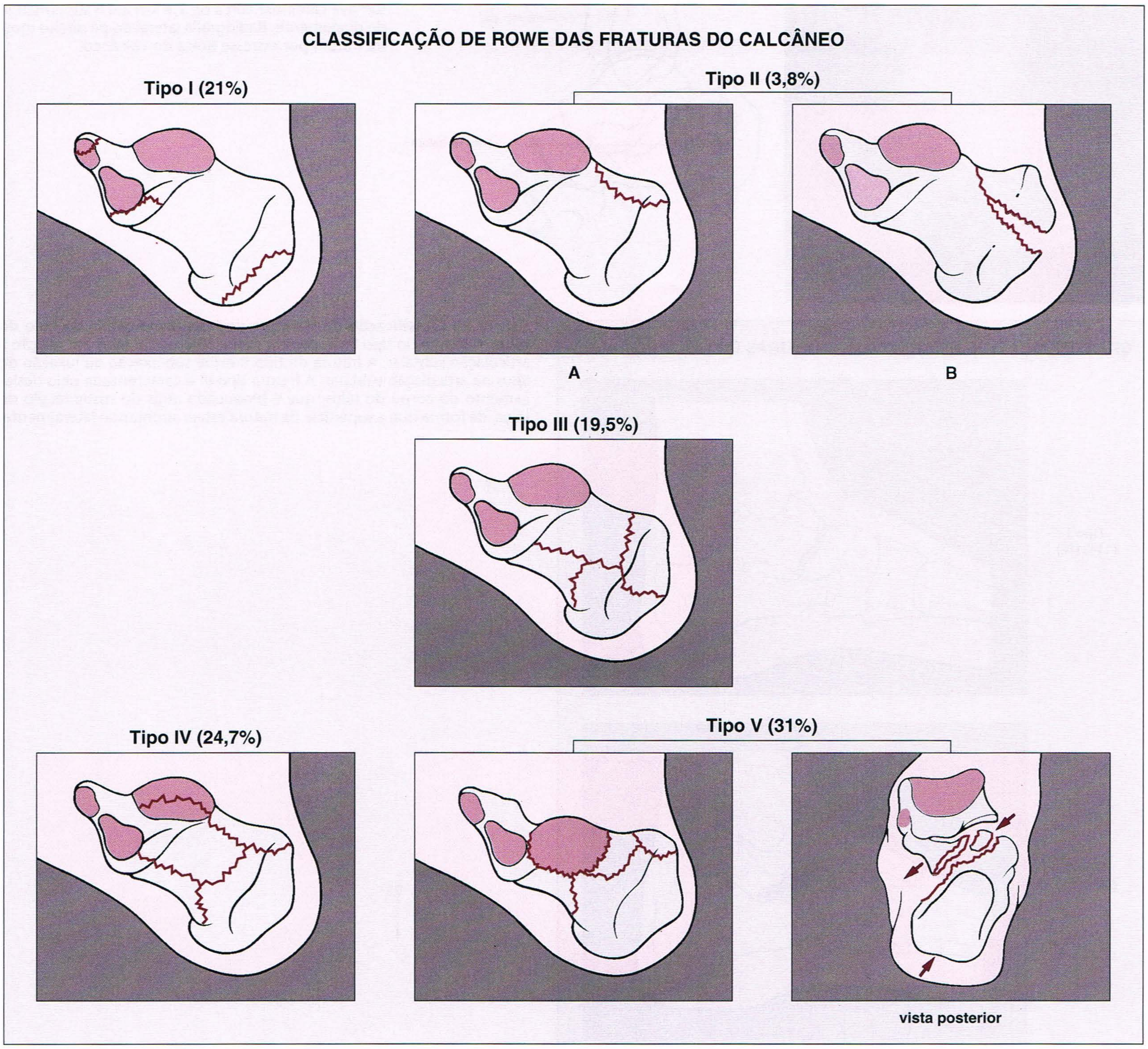

Fig. 10.76 Classificação de Rowe de fraturas do calcâneo. Tipo I (21%) — fraturas da tuberosidade e do sustentáculo do tálus ou processo anterior; tipo II

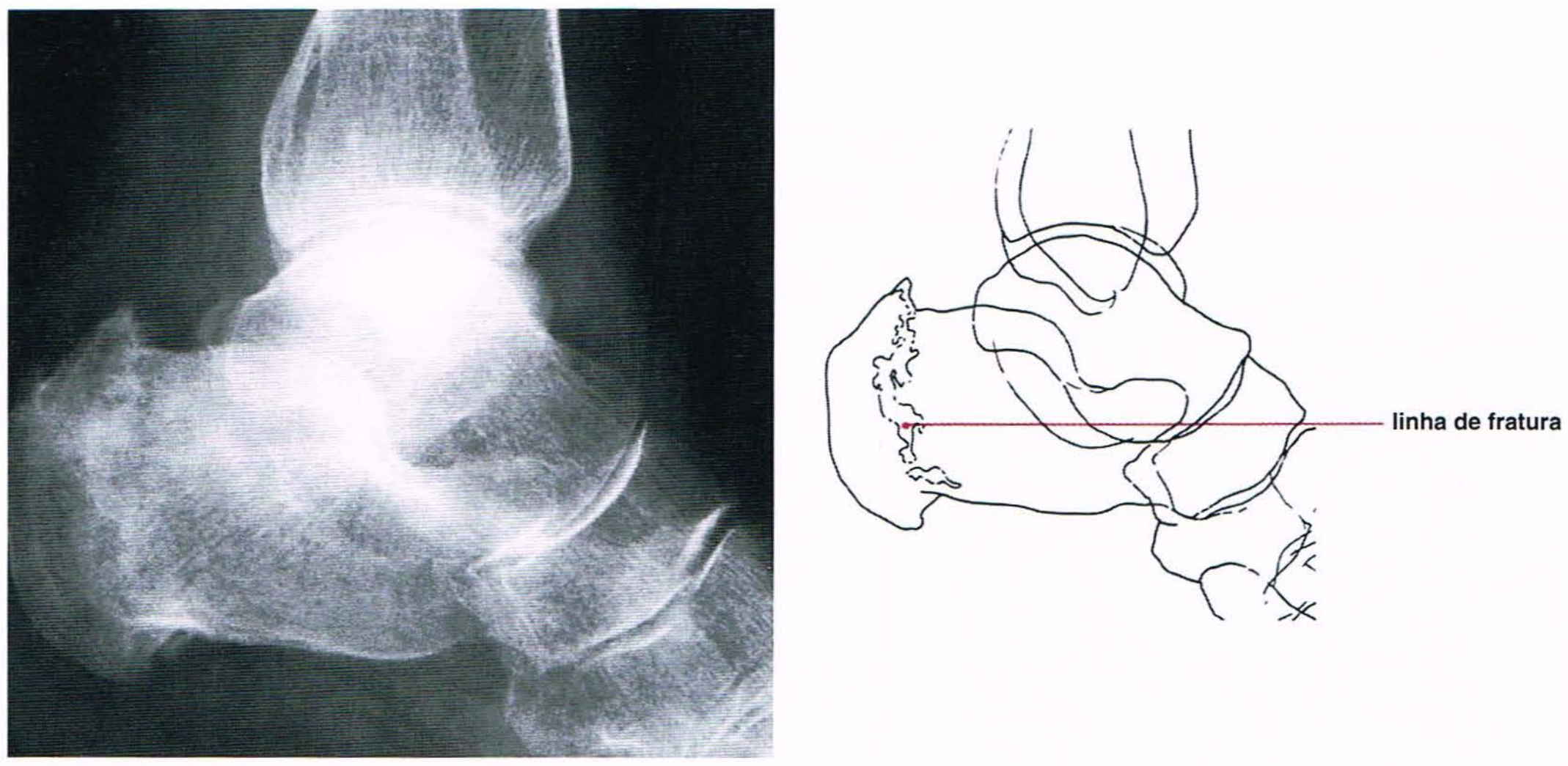

Fig. 10.77 **Fratura por estresse do calcâneo.** Uma mulher de 75 anos de idade relatou dor no calcanhar esquerdo; ela não tinha história de traumatismo. Costumava caminhar cerca de 1,6 km até o supermercado diariamente. Radiografia lateral do pé direito mostra fratura por estresse típica do calcâneo.

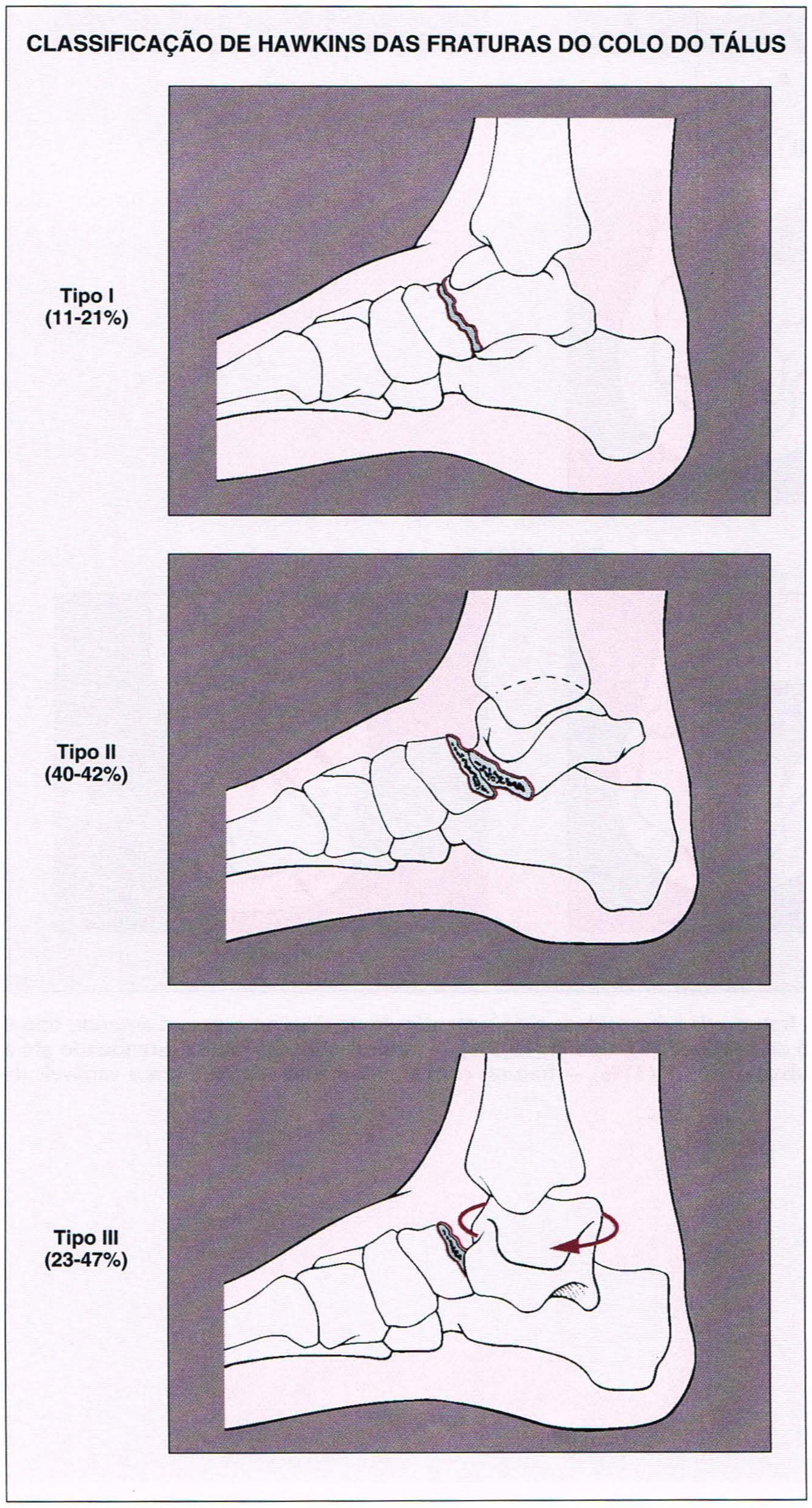

Fig. 10.78 **Classificação de Hawkins de fraturas verticais do colo do tálus.** A fratura do tipo I não mostra deslocamento do tálus em relação à articulação subtalar. A fratura do tipo II exibe subluxação ou luxação do tálus na articulação subtalar. A fratura tipo III é caracterizada pelo deslocamento do corpo do tálus, que é bloqueado atrás do sustentáculo do tálus, de forma que a superfície da fratura esteja apontando lateralmente.

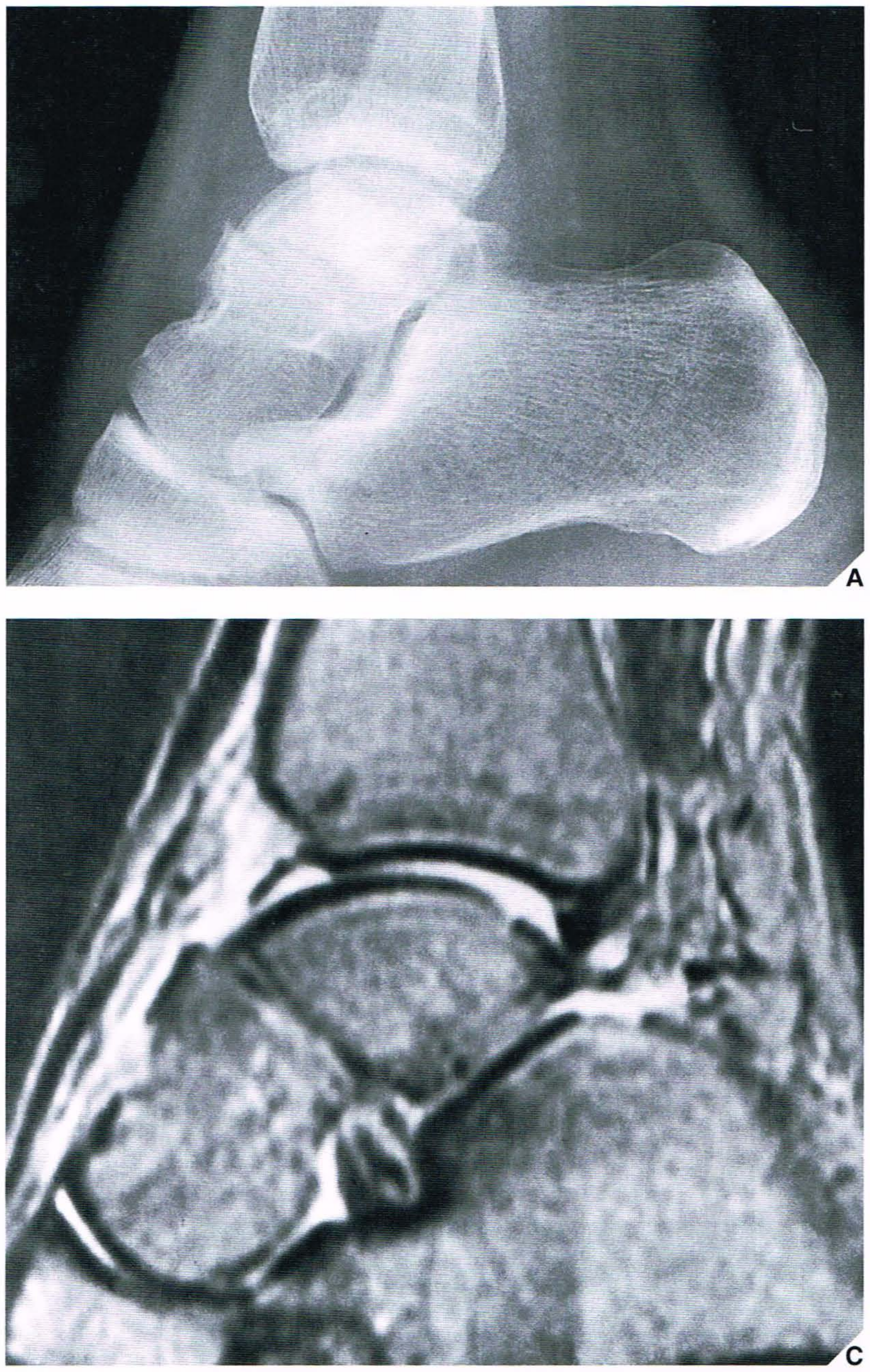

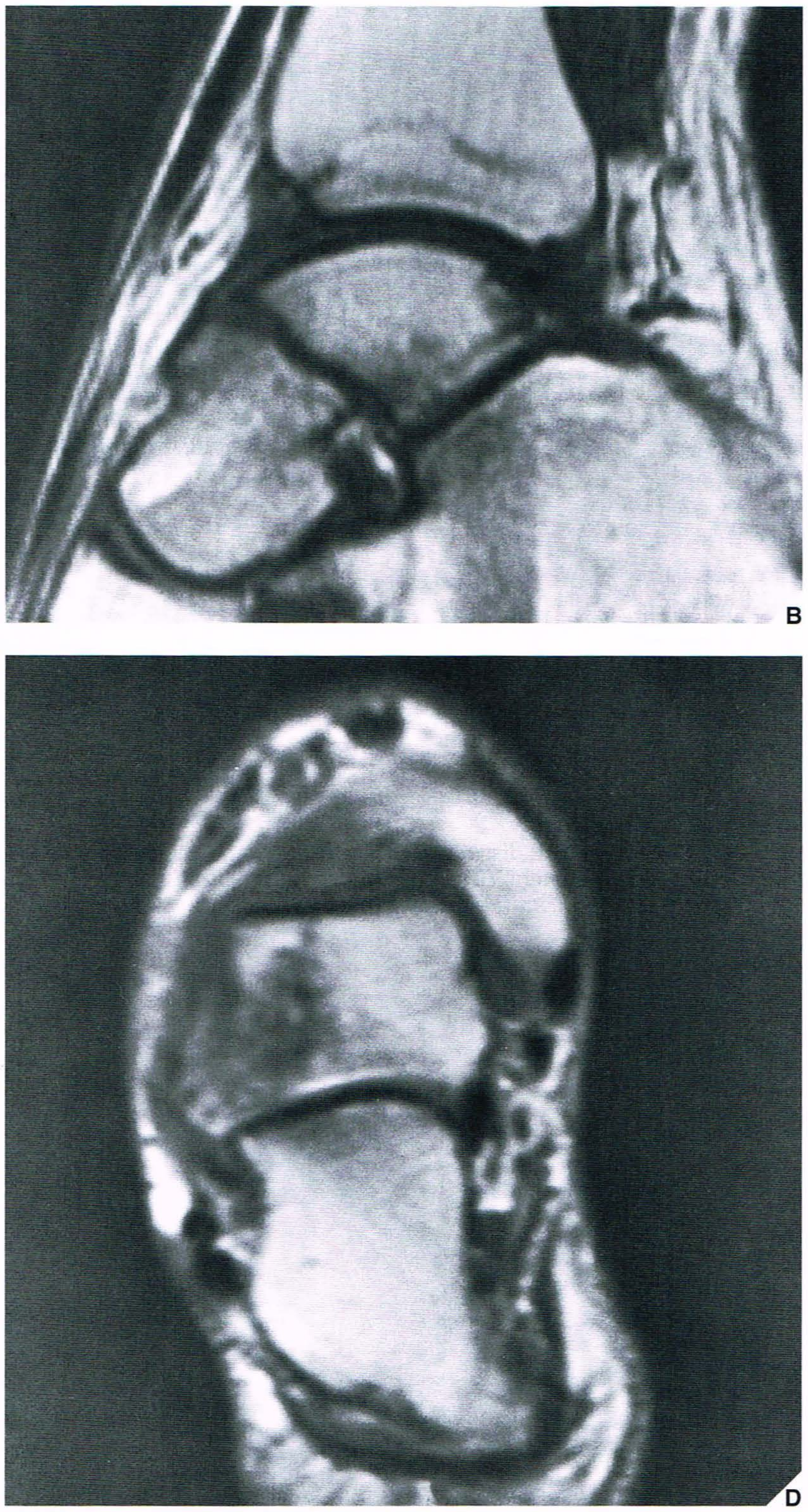

Fig. 10.79 **Fratura do tálus.** Uma mulher de 41 anos de idade sofreu lesão do pé direito em acidente automobilístico. **(A)** Radiografia lateral do pé demonstra fratura vertical do tálus. Imagens de RM spin-eco sagitais ponderada em T1 **(B)** e ponderada em T2 **(C)** mostram ausência de consolidação e derrame articular persistente. Imagem axial **(D)** demonstra osteonecrose segmentar da parte póstero-lateral do tálus.

acidentes com veículos automotores ou aeronaves, como na luxação do tálus (o denominado astrágalo do aviador). De acordo com Shelton e Pedowitz, acidentes de aeronaves representam 43% de todas as lesões talares.

Luxações na Articulação Subtalar. Os dois principais tipos de lu-

Quatro subtipos de luxação peritalar foram identificados: medial, lateral, posterior e anterior. A *luxação medial* é o subtipo mais comum, resultando de uma força de inversão violenta atuando como um fulcro para o sustentáculo do tálus para causar luxação inicial da articu-

Fig. 10.80

Fig. 10.81

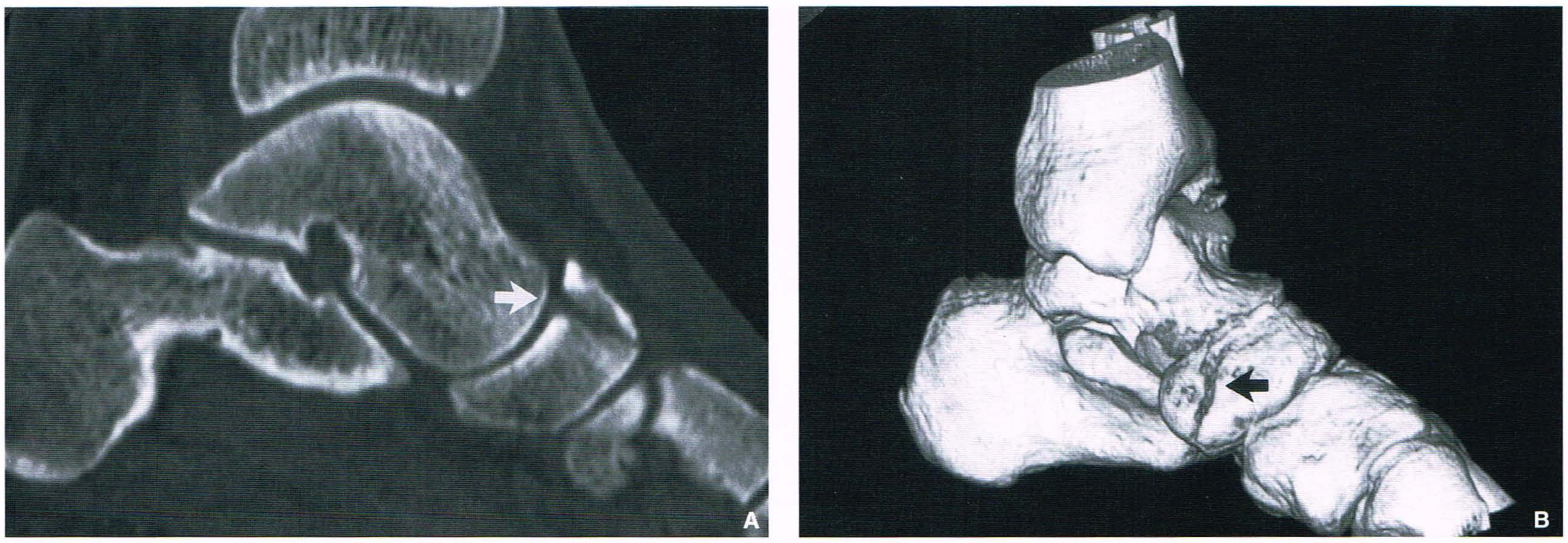

Fig. 10.82 TC de fratura do navicular. Imagem reformatada de TC sagital **(A)** e de TC tridimensional **(B)** mostra fratura do osso navicular (*seta*).

do como um fulcro, a cabeça do tálus é forçada para fora da articulação talonavicular; o calcâneo é luxado lateralmente. Como na luxação medial, a incidência dorsoplantar do pé é diagnóstica.

As *luxações posterior e anterior* são os subtipos mais raros, ocorrendo como resultado de queda de altura sobre o pé em flexão plantar (luxação posterior) ou em flexão dorsal (luxação anterior). Em qualquer caso, a incidência lateral do pé e do tornozelo é melhor para demonstrar a anormalidade (Fig. 10.85).

Luxação Total do Tálus. Caracterizada por ruptura completa tanto da articulação do tornozelo (tibiotalar) quanto da articulação subtalar, a luxação total do tálus é a lesão talar mais grave. Freqüentemente é complicada por osteonecrose do astrágalo.

Luxação Tarsometatarsal. Também denominada *fratura–luxação de Lisfranc*, esta é a luxação mais comum no pé. Também freqüentemente ocorre em associação a vários tipos de fraturas. Basicamente, trata-se de luxação dorsal, freqüentemente como resultado de queda de altura ou de lance de escada ou mesmo de descida do meio-fio. Há duas formas básicas de lesão: *homolateral* — luxação do primeiro ao quinto metatarsal — e *divergente* — deslocamento lateral do segundo ao quinto metatarsais com desvio medial ou dorsal do primeiro metatarsal (Fig. 10.86). Fraturas associadas mais freqüentemente ocorrem na base do segundo osso metatarsal; também podem ser observadas no terceiro osso metatarsal, no primeiro ou segundo osso cuneiforme ou no osso navicular. A forma divergente da luxação tarsometatarsal está mais freqüentemente associada a essas fraturas. Estas lesões são bem demonstradas nas incidências padronizadas do pé (Fig. 10.87). Técnicas de imagens complementares raramente são necessárias, embora o estudo de TC possa demonstrar fraturas associadas não suspeitas (Fig. 10.88). As complicações mais comuns das fraturas do tornozelo e do pé são a não-consolidação e a artrite pós-traumática. Embora a radiografia convencional geralmente possa demonstrar as características destas complicações, a TC é a melhor técnica para delinear os seus detalhes.

Síndrome do Túnel do Tarso

O túnel do tarso é uma estrutura fibroóssea localizada na face medial do tornozelo e da parte posterior do pé, estendendo-se do maléolo medial até o osso navicular. O teto do túnel é formado pelo retináculo dos flexores, a face lateral é formada pela face medial do tálus e do sustentáculo do tálus, e a face medial é limitada pelo

Fig. 10.83 Fratura por avulsão. Um homem de 28 anos de idade tropeçou em um calçamento irregular e sofreu lesão por inversão no pé direito. **(A)** Radiografia oblíqua mostra fratura na base do quinto metatarsal, com freqüência, porém incorretamente interpretada como fratura de Jones. **(B)** Forças de estresse em inversão sobre o tendão do músculo fibular curto causam fratura por avulsão da base do quinto metatarsal.

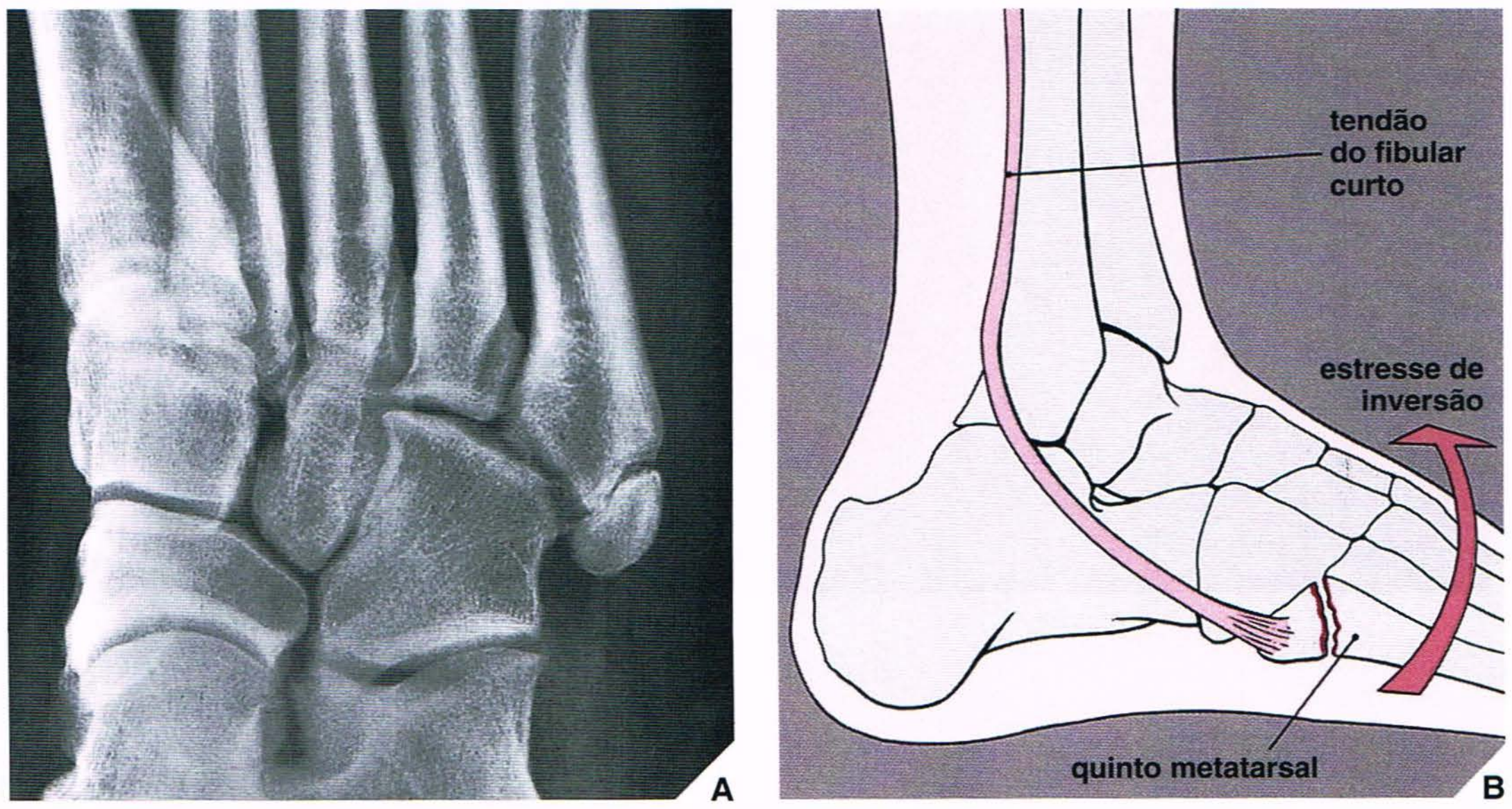

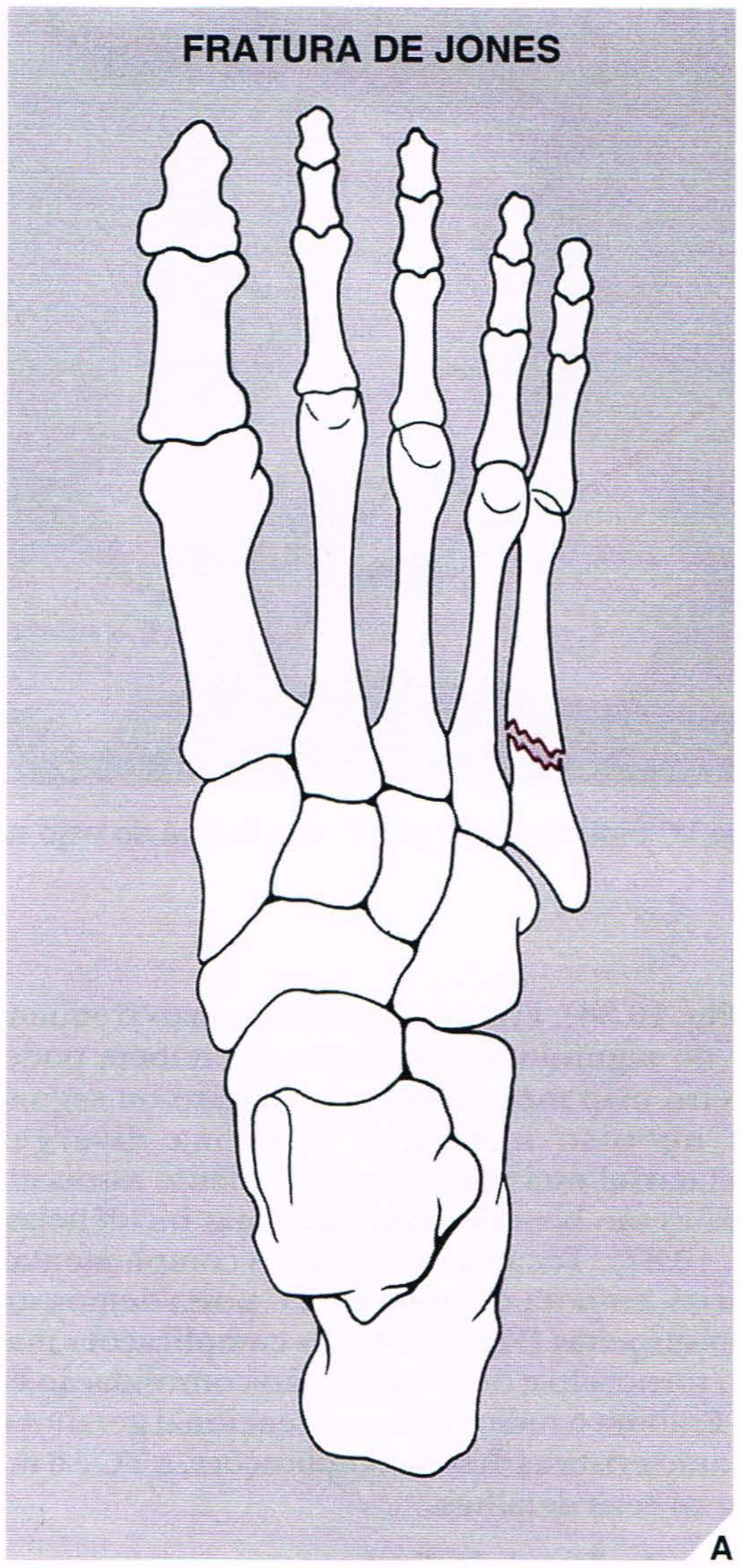

Fig. 10.84 **Fratura de Jones. (A)** A fratura de Jones "verdadeira" está localizada cerca de 2,5 cm distal à base do quinto metatarsal. **(B)** Uma mulher de 43 anos de idade, ao dançar, torceu o pé esquerdo e sofreu fratura de Jones "verdadeira" do quinto metatarsal.

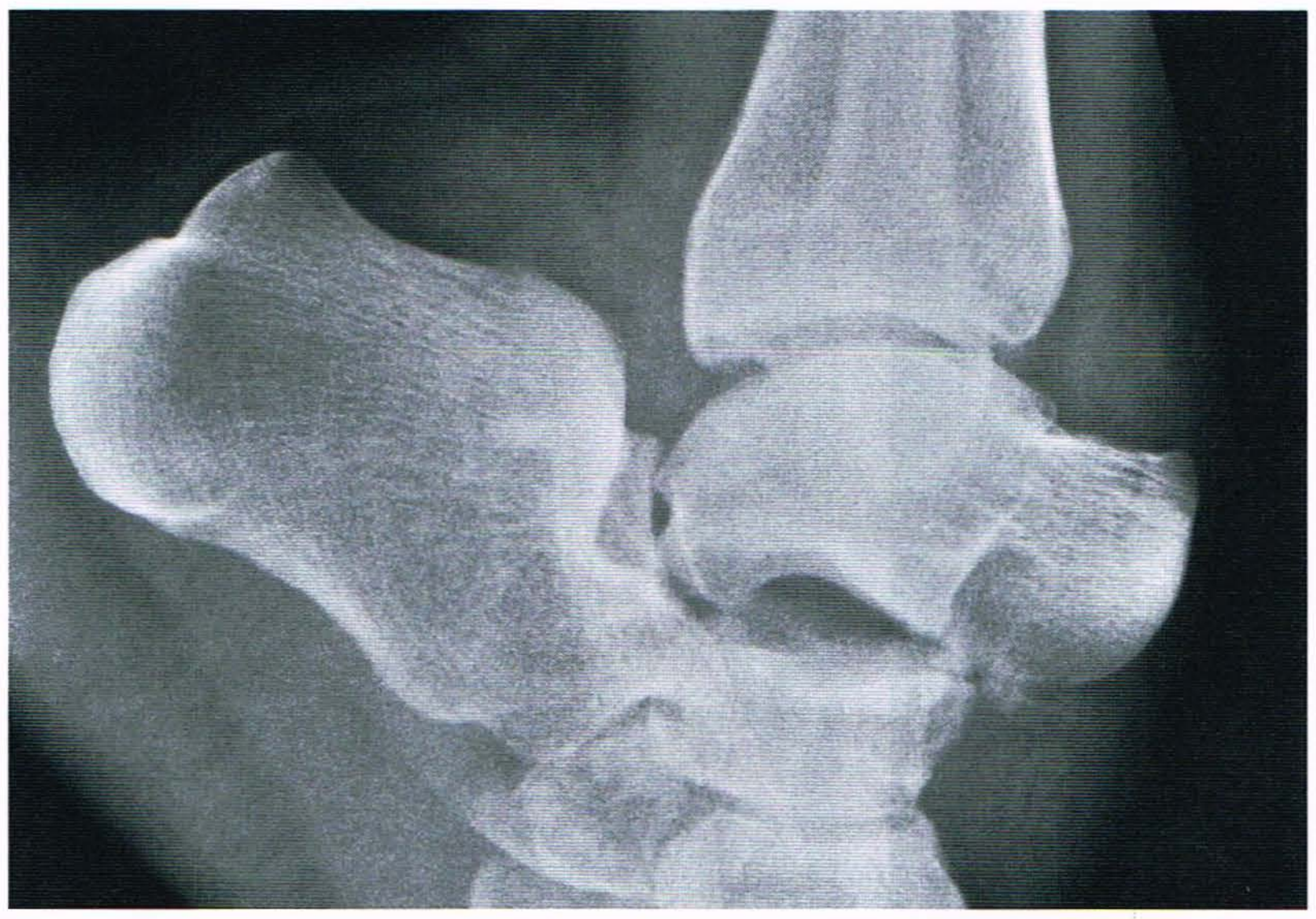

Fig. 10.85 **Luxação peritalar.** Um homem de 25 anos de idade caiu de uma escada e sobre o pé esquerdo em flexão plantar. Radiografia lateral mostra luxação peritalar posterior. Observe que o tálus articula-se normalmente com a tíbia, porém há luxações simultâneas nas articulações talocalcânea e talonavicular. Todo o pé (exceto o tálus) está deslocado posteriormente. Fraturas associadas nos ossos navicular e cubóide são evidentes.

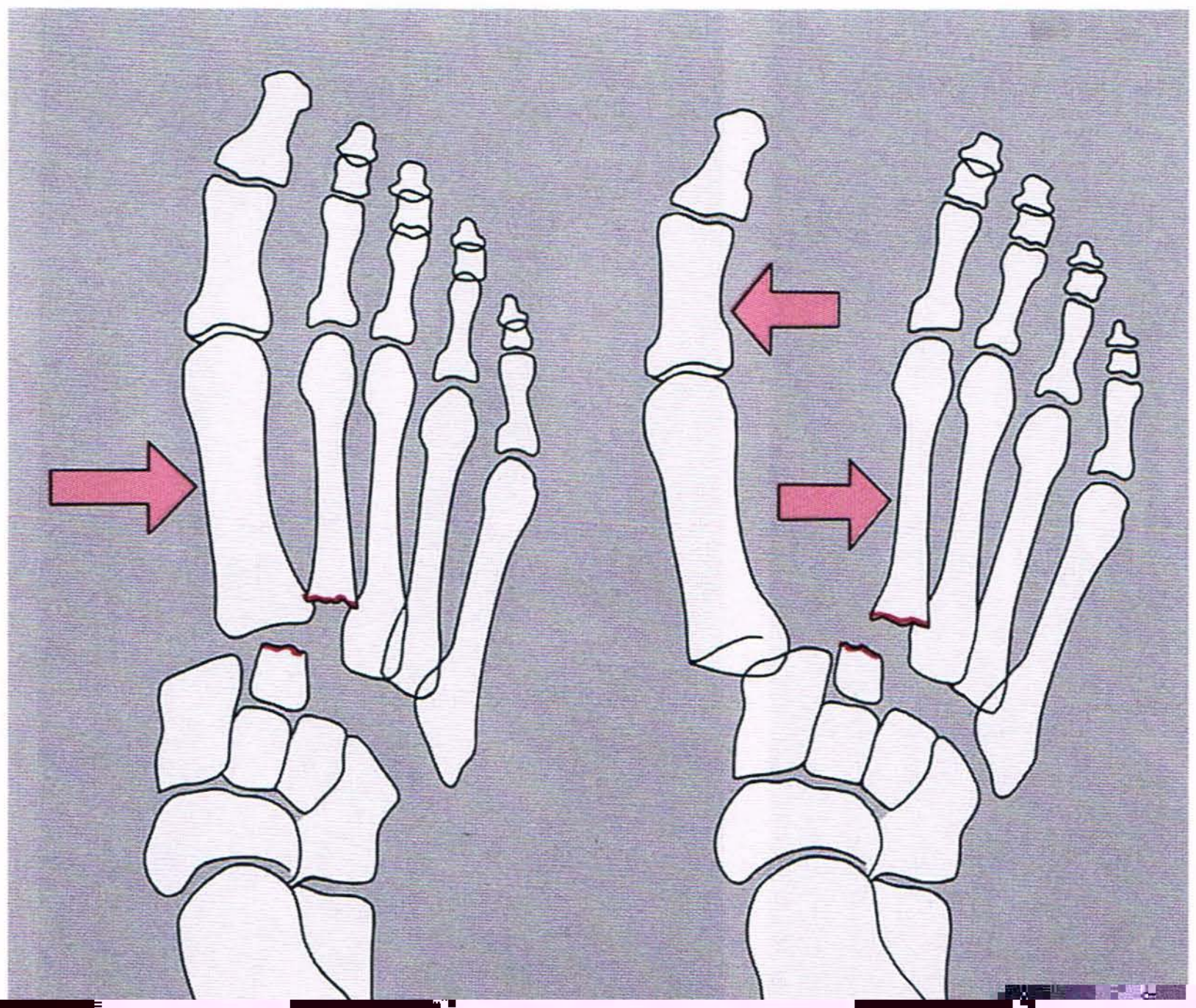

o traumatismo, geralmente envolvendo a lesão por inversão do pé. A RM pode mostrar a obliteração da gordura do seio do tarso, ruptura dos ligamentos calcâneo-fibular e talofibular anterior, e ruptura do tendão do tibial posterior.

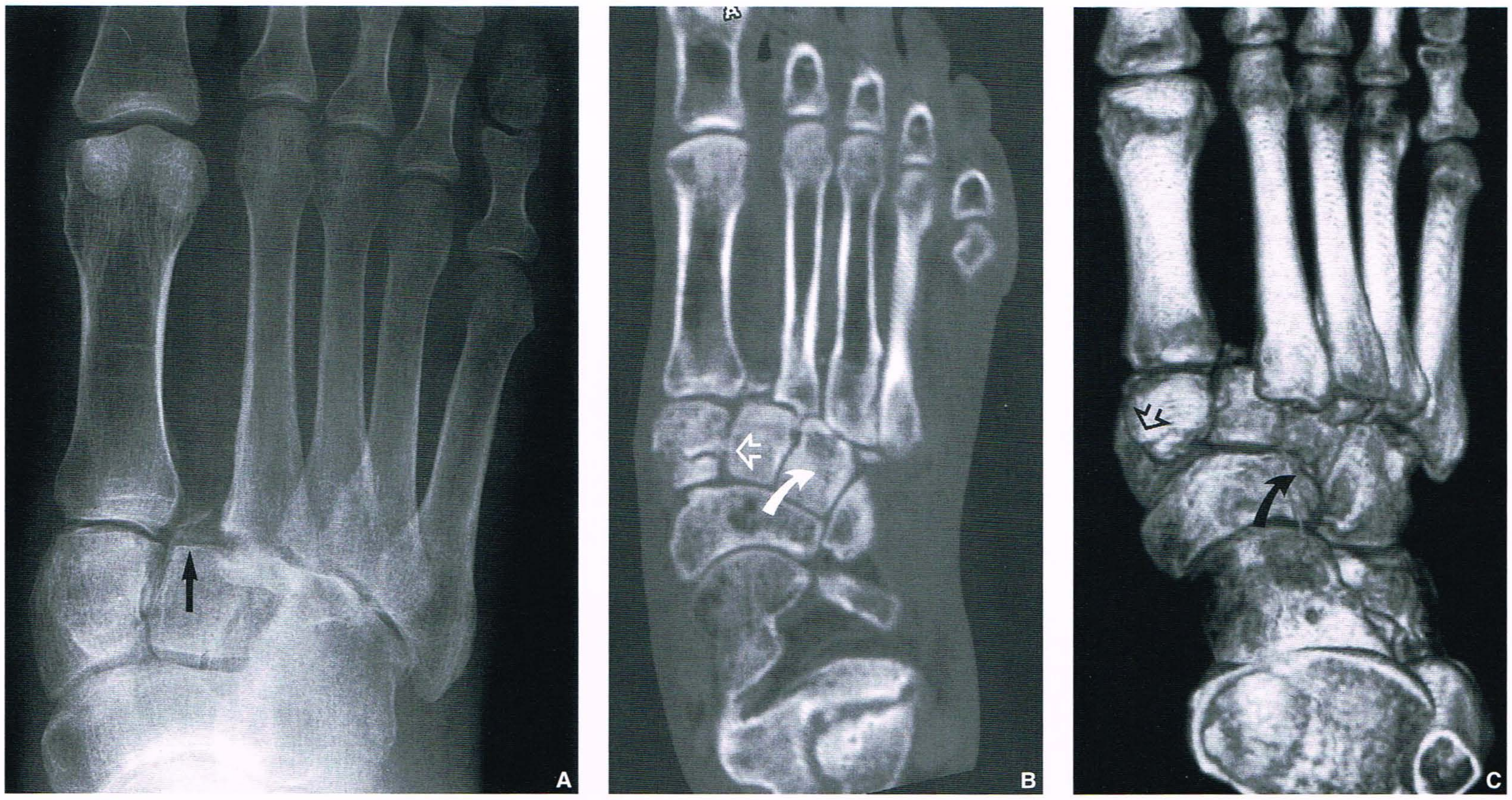

Fig. 10.88 TC de fratura–luxação de Lisfranc. Um homem de 54 anos de idade caiu de um lance de escadas e sofreu lesão do pé esquerdo. **(A)** Radiografia dorsoplantar mostra a aparência típica da fratura–luxação de Lisfranc divergente. Um pequeno fragmento fraturado da base do segundo metatarsal é bem visualizado (*seta*). Imagem de TC reconstruída no plano axial (transversal) **(B)** e TC tridimensional **(C)** demonstram fratura insuspeita dos ossos cuneiformes medial (*seta aberta*) e lateral (*seta curva*).

ASPECTOS PRÁTICOS A SEREM LEMBRADOS

Tornozelo

[1] Há três conjuntos principais de ligamentos ao redor da articulação do tornozelo:
- ligamento colateral tibial (deltóide)
- ligamento colateral fibular
- complexo sindesmótico tibiofibular distal.

[2] Os traumatismos do tornozelo devem ser avaliados de acordo com o mecanismo que causou a lesão, incluindo:
- forças de estresse em inversão
- forças de estresse em eversão
- estresses complexos combinando supinação ou pronação com rotação, abdução, ou adução.

[3] As forças de estresse em inversão podem se manifestar por um espectro de lesões do ligamento colateral fibular, bem como em fraturas associadas a extremidade distal da fíbula e, ocasionalmente, do maléolo medial.

[4] As forças de estresse em eversão podem se manifestar em uma variedade de lesões do ligamento colateral tibial, bem como na fratura do maléolo medial. As fraturas de Pott, Maisonneuve e Dupuytren são todas lesões por eversão.

[5] A fratura do pilão é uma cominutiva da porção distal da tíbia com extensão para a articulação tibiotalar.

[6] A fratura de Tillaux consiste na avulsão na margem lateral da porção distal da tíbia resultante de lesão por abdução e rotação externa.

[7] A fratura de Tillaux juvenil é uma lesão de Salter-Harris do tipo III da placa de crescimento tibial distal.

[8] A fratura triplanar ou de Marmor-Lynn consiste na fratura vertical através da epífise tibial distal (no plano sagital), na fratura horizontal através da face lateral da placa de crescimento tibial distal (no plano axial) e na fratura oblíqua através da metáfise distal estendendo-se para a diáfise (no plano coronal).

[9] Os traumatismos das estruturas ao redor da articulação do tornozelo podem não ser evidentes no exame radiográfico padronizado quando apenas dano da estrutura dos tecidos moles está presente. O tratamento correto dessas lesões pode ser muito mais importante para um resultado ortopédico exitoso do que o tratamento correto de uma simples fratura. Por esta razão, as incidências em estresse, o exame artrográfico e a RM são de importância fundamental para avaliação completa da extensão do dano das estruturas complexas ao redor da articulação.

[10] A estrutura ligamentar mais importante para a congruência da articulação e a estabilidade do tornozelo é o complexo sindesmótico tibiofibular distal.

[11] A classificação de Lauge-Hansen do traumatismo de tornozelo é baseada no mecanismo da lesão, combinando a posição do pé com a direção do vetor da força deformante.

[12] A classificação de Weber das fraturas do tornozelo (baseada no nível da fratura da fíbula) é prática para avaliar o risco de futura instabilidade do tornozelo porque enfatiza o complexo sindesmótico–maleolar lateral como um fator importante na estabilidade da articulação do tornozelo.

[13] No exame artrográfico das estruturas ligamentares ao redor do tornozelo e do pé:
- o extravasamento de contraste em torno da extremidade do maléolo fibular indica ruptura do ligamento talofibular anterior
- a opacificação da bainha do tendão do fibular sugere ruptura do ligamento calcâneo fibular
- o extravasamento de contraste por mais de 2,5 cm no recesso sindesmótico tibiofibular indica ruptura do ligamento tibiofibular anterior distal
- o extravasamento de contraste sob o maléolo medial indica ruptura do ligamento colateral tibial.

[14] A tenografia é uma técnica útil para avaliar a ruptura dos tendões, como o tendão do calcâneo, o tendão do tibial posterior ou o tendão do fibular.

[15] A RM é uma modalidade não-invasiva capaz de demonstrar patologias dos tendões e dos ligamentos por exibir a descontinuidade das estruturas anatômicas, a presença de sinal anormal dentro destas e a presença de alterações inflamatórias.

Pé

[1] É importante aprender a reconhecer os múltiplos ossículos acessórios do pé:
- a aparência normal destes centros de ossificação secundários pode mimetizar fraturas
- e, inversamente, uma fratura por avulsão pode ser erroneamente interpretada como um ossículo normal.

[2] As incidências de Harris-Beath e de Broden, tangenciais, são técnicas importantes para avaliar a lesão da articulação subtalar.

[3] O ângulo de Boehler demonstra uma importante relação anatômica entre o calcâneo e a articulação subtalar. É útil para avaliar fratura por compressão do calcâneo, sobretudo com extensão para a articulação subtalar.

[4] Na fratura do calcâneo (denominada fratura do amante), procurar uma fratura por compressão associada do corpo vertebral na coluna torácica ou lombar.

[5] A classificação de Hawkins de fraturas do colo do tálus é baseada no dano ao suprimento sanguíneo do tálus e serve como guia prognóstico para consolidação da fratura, incidência de osteonecrose e indicação de redução aberta.

[6] Na fratura–luxação de Lisfranc na articulação tarsometatarsal, sempre pesquisar fratura associada:
- na base dos metatarsais

Cheung Y, Rosenberg ZS, Magee T, Chinitz L. Normal anatomy and pathologic conditions of ankle tendons: current imaging techniques. *Radiographics* 1992;12:429–444.

Cone RO III, Nguyen V, Flournoy JG, Guerra J Jr. Triplane fracture of the distal tibial epiphysis: radiographic and CT studies. *Radiology* 1984;153:763–767.

Corbett M, Levy A, Abramowitz AJ, Whitelaw GP. A computer tomographic classification system for the displaced intraarticular fracture of the os calcis. *Orthopedics* 1995;18:705–710.

Daffner RH. Ankle trauma. *Radiol Clin North Am* 1990;28:395–421.

Daffner RH, Riemer BL, Lupetin AR, Dash N. Magnetic resonance imaging in acute tendon ruptures. *Skeletal Radiol* 1986;15:619–621.

De Smet AA, Fisher DR, Burnstein MI, Graf BK, Lange RH. Value of MR imaging in staging osteochondral lesions of the talus (osteochondritis dissecans): results in 14 patients. *AJR Am J Roentgenol* 1990;154:555–558.

De Smet AA, Reckling FW, McNamara GR. Radiographic classification of ankle injuries. *J Assoc Can Radiol* 1982;33:142–147.

DeLee JC. Fractures and dislocations of the foot. In: Mann RA, Coughlin MJ, eds. *Surgery of the foot and ankle,* 6th ed. St. Louis: CV Mosby; 1993:1550–1551.

Delfault EM, Demondion X, Biéganski A, Thiron M-C, Mestdagh H, Cotten A. Imaging of foot and ankle nerve entrapment syndromes: from well-demonstrated to unfamiliar sites. *Radiographics* 2003;23:613–623.

Dias LS, Giegerich CR. Fractures of the distal tibial epiphysis in adolescence. *J Bone Joint Surg [Am]* 1983;65A:438–444.

Dias LS, Tachdjian MO. Physeal injuries in the ankle in children. Classification. *Clin Orthop* 1978;136:230–233.

Donnelly EF. The Hawkins sign. *Radiology* 1999;210:195–196.

Edeiken J, Cotler JM. Ankle trauma. *Semin Roentgenol* 1978;13:145–155.

Edeiken J, Cotler JM. Ankle. In: Felson B, ed. *Fractures.* New York: Grune & Stratton; 1978.

Edeiken J, Cotler JM. Ankle. In: Felson B, ed. *Roentgenology of fractures and dislocations.* New York: Grune & Stratton; 1978:151.

Eichenholtz S, Levine DB. Fractures of the tarsal navicular bone. *Clin Orthop* 1964;34:142.

LEITURAS SUGERIDAS

tal trauma: fractures—dislocations—ligamentous injuries. Philadelphia: WB Saunders; 1992:1960–1961.
Haraguchi N, Kato F, Hayashi H. New radiographic projections for avulsion fractures of the lateral malleolus. *J Bone Joint Surg [Br]* 1998;80B:684–688.
Hauger O, Moinard M, Lasalarie JC, Chauveaux D, Diard F. Anterolateral compartment of the ankle in the lateral impingement syndrome: appearance on CT arthrography. *AJR Am J Roentgenol* 1999;173:685–690.
Hawkins LG. Fractures of the lateral process of the talus. *J Bone Joint Surg [Am]* 1965;47A:1170–1175.
Hawkins LG. Fractures of the neck of th

Ly JQ, Bui-Mansfield LT. Anatomy of the abnormalities associated with Kager's fat pad. *AJR Am J Roentgenol* 2004;182:147–154.
Lynn MD. The triplane distal tibial epip fracture. *Clin Orthop* 1972;86:187–190.
Magee TH, Hinson GW. Usefulness of M aging in the detection of talar dome injuries. *AJR Am J Roentgenol* 1998;170:1227–1230.
Magid D, Michelson JD, Ney DR, Fishman EK. Adult ankle fractures: comparison of plain films and interactive two- and three-dimensional CT scans. *AJR Am J Roentgenol* 1990;154:1017–1023.
Mainwaring BL, Daffner RH, Riemer BL. Pylon fractures of the ankle: a distinct clinical

Rosenberg ZS, Feldman F, Singson RD. Peroneal tendon injuriès: CT analysis. *Radiology* 1986;161:743–748.

Rosenberg ZS, Feldman F, Singson RD, Kane R. Ankle tendons: evaluation with CT. *Radiology* 1988;166:221–226.

Rosenberg ZS, Feldman F, Singson RD, Price GJ. Peroneal tendon injury associated with calcaneal fractures: CT findings. *AJR Am J Roentgenol* 1987;149:125–129.

Rowe CR, Sakellarides HT, Freeman PA, Sorbie C. Fracture of the os calcis: a long-term follow-up study of 146 patients. *JAMA* 1963;184:920.

Rubin DA, Towers JD, Britton CA. MR imaging of the foot: utility of complex oblique imaging planes. *AJR Am J Roentgenol* 1996;166:1079–1084.

Sammarco GJ. Peroneal tendon injuries. *Orthop Clin North Am* 1994;25:135–145.

Sangeorzan BJ, Benirschke SK, Mosca V, et al. Displaced intra-articular fractures of the tarsal navicular. *J Bone Joint Surg [Am]* 1989;71A:1504–1510.

Sarrafian S. *Anatomy of the foot and ankle,* 2nd ed. Philadelphia: JB Lippincott; 1993.

Sartoris DJ, Mink JH, Kerr R. The foot and ankle. In: Mink JH, Deutsch AL, eds. *MRI of the musculoskeletal·system: a teaching file.* New York: Raven Press; 1990:389–450.

Schneck CD, Mesgarzadeh M, Bonakdarpour A. MR imaging of the most commonly injured ankle ligaments. Part II. Ligament injuries. *Radiology* 1992;184:507–512.

Schneck CD, Mesgarzadeh M, Bonakdarpour A, Ross GJ. MR imaging of the most commonly injured ankle ligaments. Part I. Normal anatomy. *Radiology* 1992;184:499–506.

Schreibma[illegible]

Stewart I. Jones' fracture: fracture of the base of the fifth metatarsal. *Clin Orthop* 1960;16:190–198.

Swanson TV. Fractures and dislocations of the talus. In: Chapman MW, ed. *Operative orthopaed*[illegible]phia: JB Lippincott; 1993:2143–2145.

Tehranzadeh J, Stuffman E, Ross SDK. Partial Hawkins sign in fractures of the talus: a report of three cases. *AJR Am J Roentgenol* 2003;181:1559–1563.

Teng MMH, Destovet JM, Gilula LA, Resnick D, Hembree JL, Oloff LM. Ankle tenography: a key to unexplained symptomatology. Part I: Normal tenographic anatomy. *Radiology* 1984;151:575–580.

Theodorou DJ, Theodorou SJ, Kakitsubata Y, Botte MJ, Resnick D. Fractures of proximal portion of fifth metatarsal bone: anatomic and imaging evidence of a pathogenesis of avulsion of the plantar aponeurosis and the short peroneal muscle tendon. *Radiology* 2003;226:857–865.

Theodorou DJ, Theodorou SJ, Resnick D. Proximal fifth metatarsal bone: not everything is a Jones' fracture (abstr). *Radiology* 2001;221(P):667.

Trafton PG, Bray TJ, Simpson LA. Fractures and soft tissue injuries of the ankle. In: Browner BD, Jupiter JB, Levine AM, Trafton PG, eds. *Skeletal trauma: fractures—dislocations—ligamentous injuries.* Philadelphia: WB Saunders; 1992:1871–1957.

Urman M, Ammann W, Sisler J, et al. The role of bone scintigraphy in the evaluation of talar dome fractures. *J Nucl Med* 1991;32:2241–2244.

Vogl TJ, Hochmut K, Diebold T, et al. Magnetic resonance imaging in the diagnosis of acute injured distal tibiofibular syndesmosis. *Invest Radiol* 1997;32:401–409.

CAPÍTULO

11

COLUNA VERTEBRAL

As fraturas da coluna vertebral são importantes não apenas por causa das estruturas envolvidas, mas também devido às complicações que podem surgir afetando a medula espinal. Constituindo aproximadamente 3 a 6% de todas as lesões ósseas, as fraturas da coluna vertebral são mais comumente encontradas em pessoas entre as idades de 20 e 50 anos, e a maioria dos casos (80%) é observada em homens. A maioria das fraturas espinais ocorre nos níveis torácico e lombar, porém a área cervical tem maior risco potencial de dano da medula espinal. Acidentes automobilísticos, atividades esportivas (p. ex., mergulho, esqui) e quedas de altura geralmente são as circunstâncias que acarretam lesões espinais.

A coluna vertebral é composta de 33 vértebras: 7 cervicais, 12 torácicas, 5 lombares, um sacro de 5 segmentos fundidos e um cóccix de 4 segmentos fundidos. Com exceção da primeira e segun

tes (Fig. 11.1). A primeira vértebra cervical, C1 ou atlas, é um anel ósseo consistindo em arcos anterior e posterior ligados por duas massas laterais. O atlas não tem corpo; suas estruturas principais são as massas laterais, também denominadas "pilares articulares". A segunda vértebra, C2 ou áxis, é uma estrutura mais complexa cuja característica distintiva é o dente do áxis*, projetando-se no sentido cefálico a partir da superfície anterior do corpo. O espaço entre o dente do áxis e o arco anterior do atlas, denominado "intervalo atlanto–dental", não deve exceder 3 mm em adultos, se a cabeça for flexionada ou estendida. Em crianças abaixo de 8 anos de idade, a distância relatada foi de até 4 mm, principalmente em flexão, secundária a maior frouxidão ligamentar.

As vértebras de C3 a C7 exibem características anatômicas idênticas e têm

ANATOMIA TOPOGRÁFICA DAS VÉRTEBRAS C1 E C2

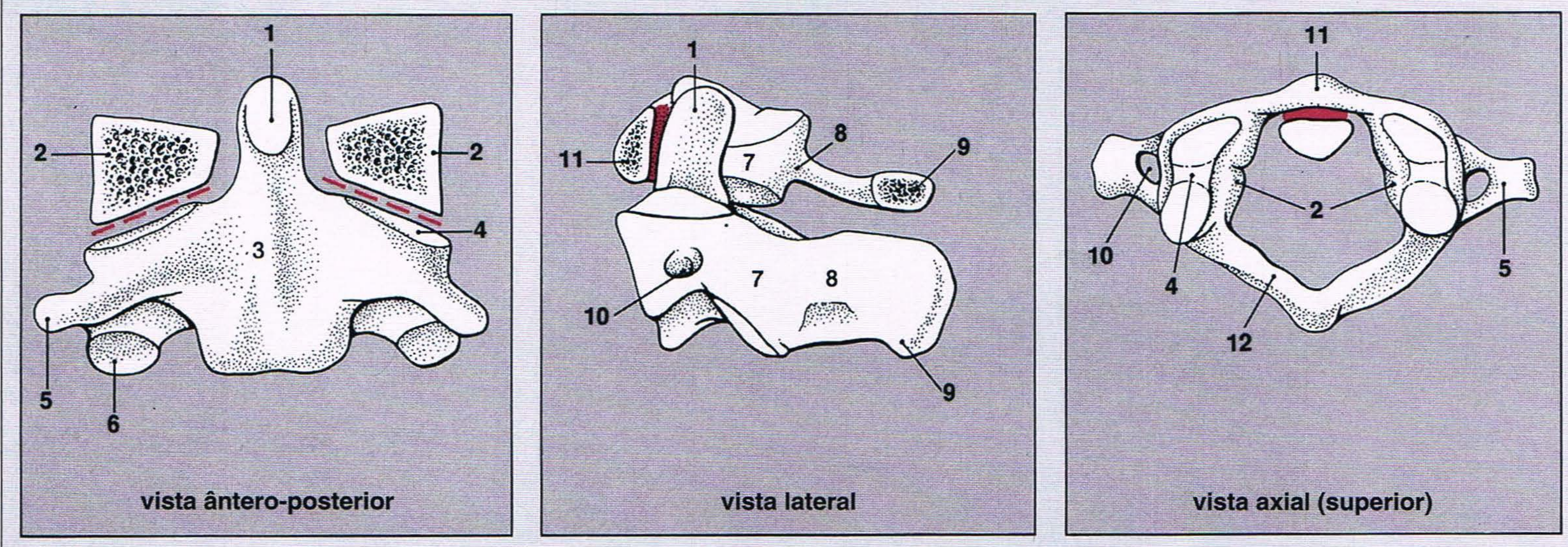

- articulação atlantoaxial
- intervalo atlantodental

1 dente do áxis
2 massas laterais do atlas
3 corpo do áxis
4 processo articular superior
5 processo transverso
6 processo articular inferior
7 pedículo
8 lâmina
9 processo espinhoso
10 forame transverso
11 arco anterior do atlas
12 arco posterior do atlas

Fig. 11.1 Anatomia topográfica das vértebras C1 e C2.

ANATOMIA TOPOGRÁFICA DAS VÉRTEBRAS C4 E C

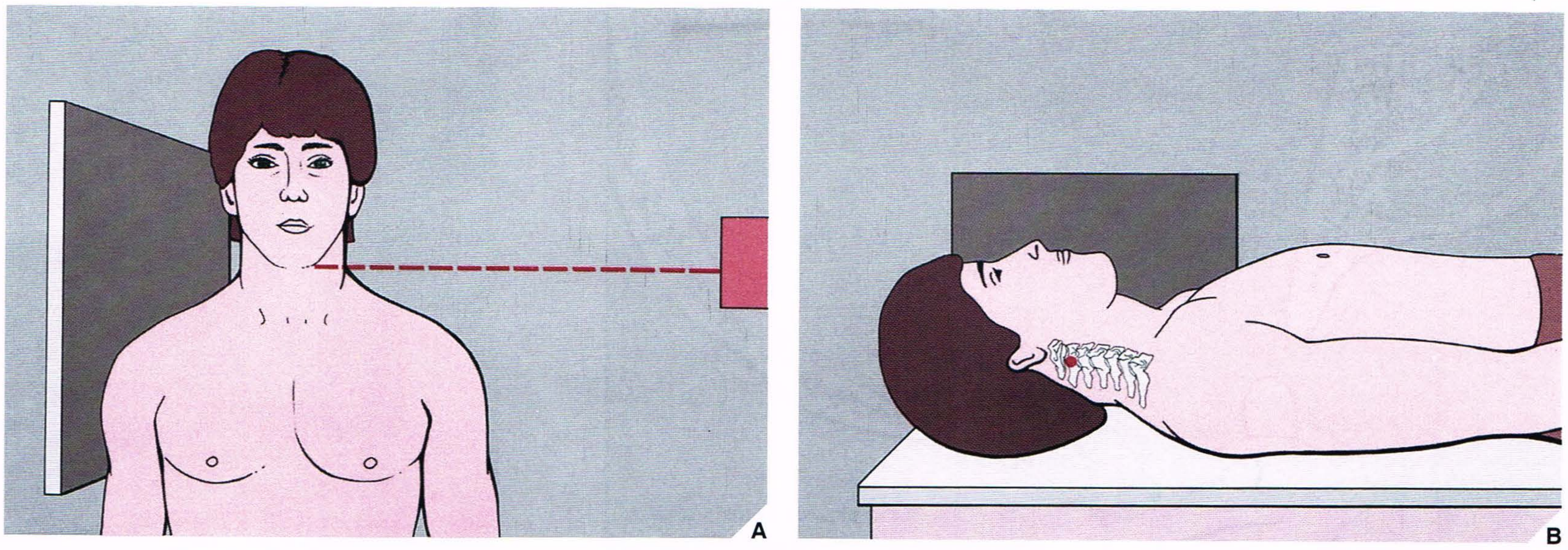

Fig. 11.3 Incidência lateral. **(A)** Para incidência lateral ereta da coluna cervical, o paciente é colocado de pé ou sentado, com a cabeça reta em posição neutra. O raio central é orientado horizontalmente para o centro da vértebra C4 (ao nível do queixo). **(B)** Para incidência lateral transversal à mesa, o paciente é colocado em posição de decúbito dorsal na mesa radiológica. O chassi radiográfico (chassi com grade para obter uma imagem mais nítida) é ajustado ao lado do pescoço, e o raio central é direcionado horizontalmente até um ponto (*ponto vermelho*) aproximadamente 2,5 a 3 cm caudal à ponta da mastóide. **(C)** A radiografia nesta incidência mostra claramente corpos vertebrais, articulações interapofisárias, processos espinhosos e espaços intervertebrais. É mandatória para demonstrar a vértebra C7. (*continua*)

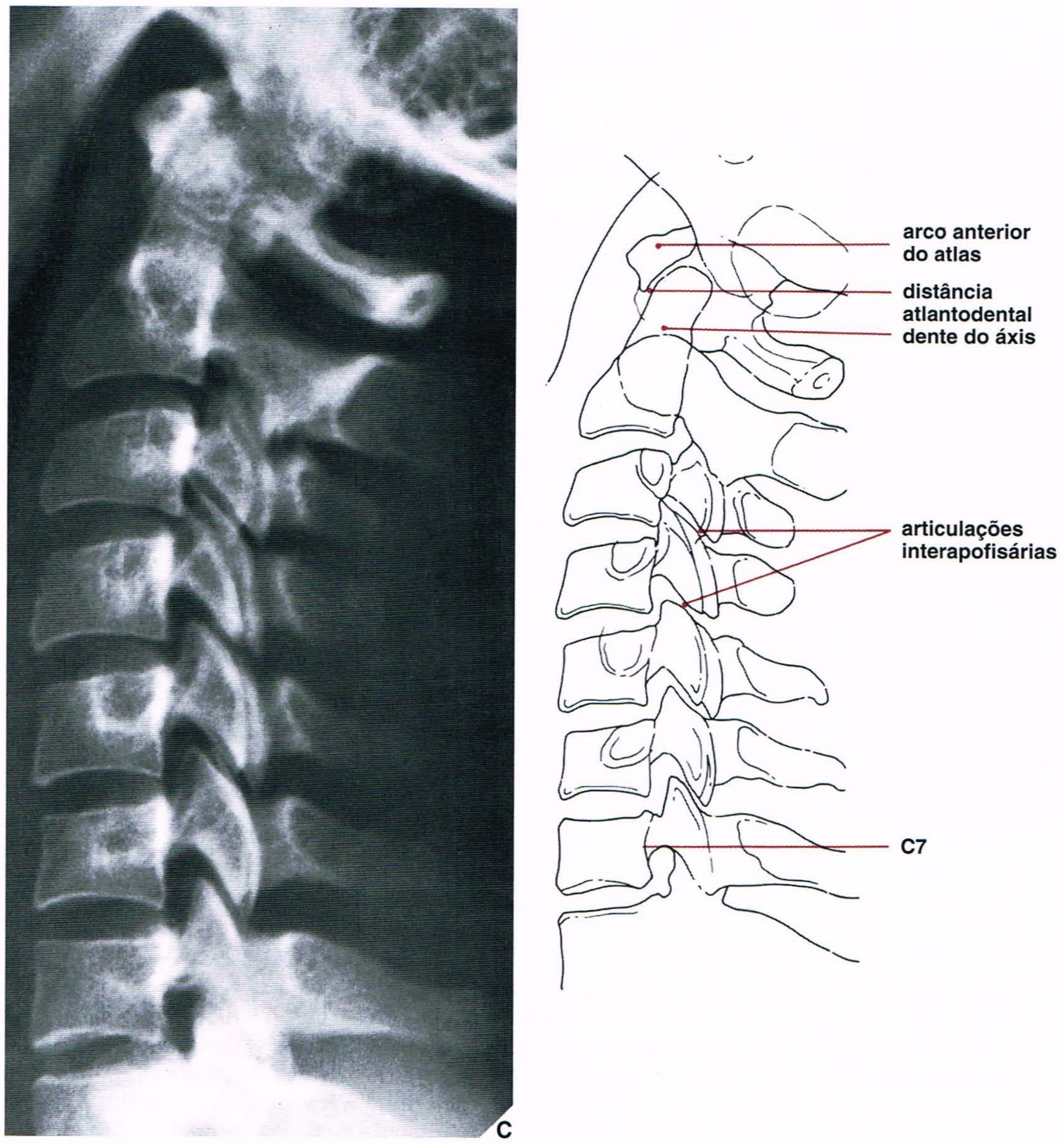

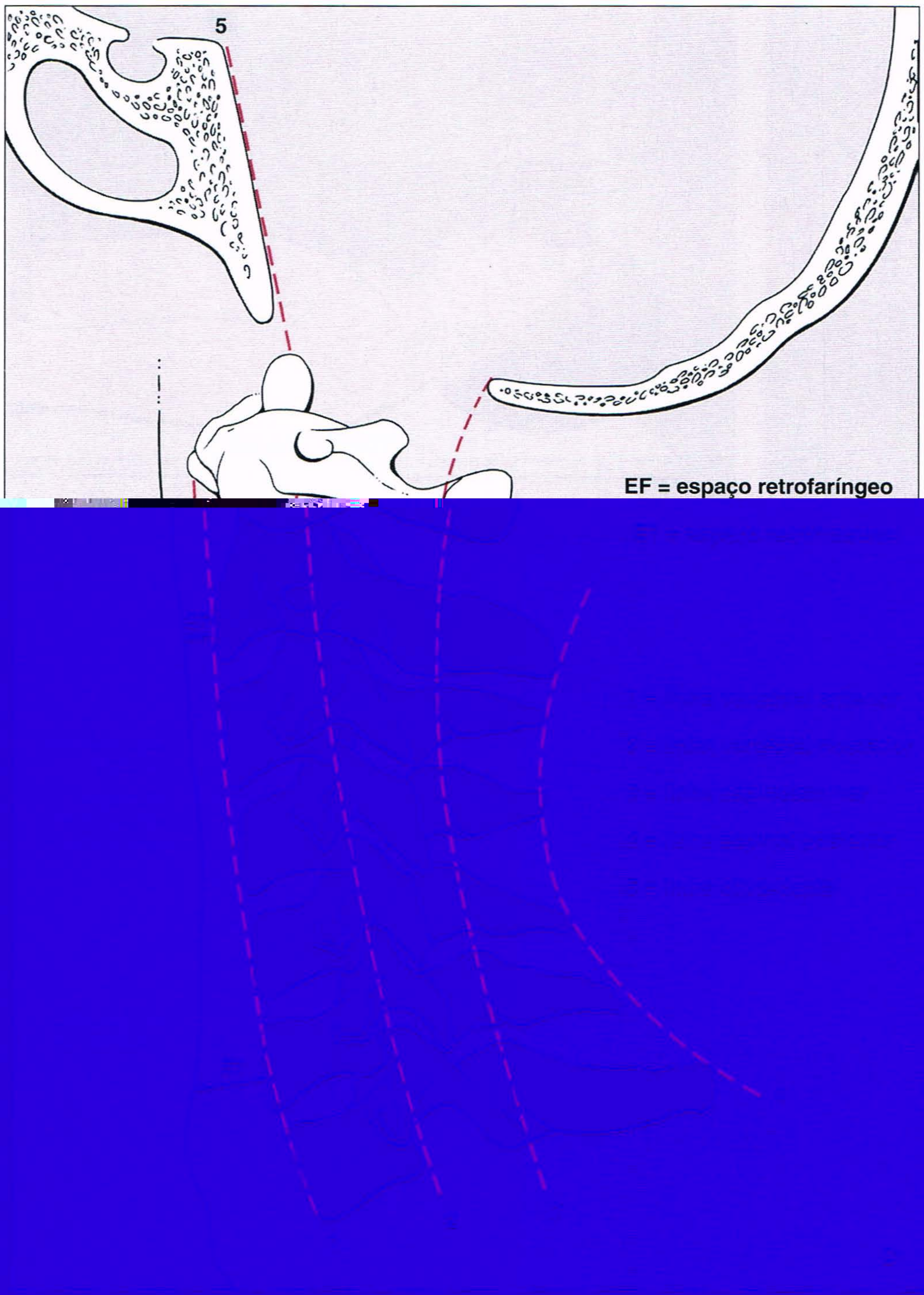

Fig. 11.3

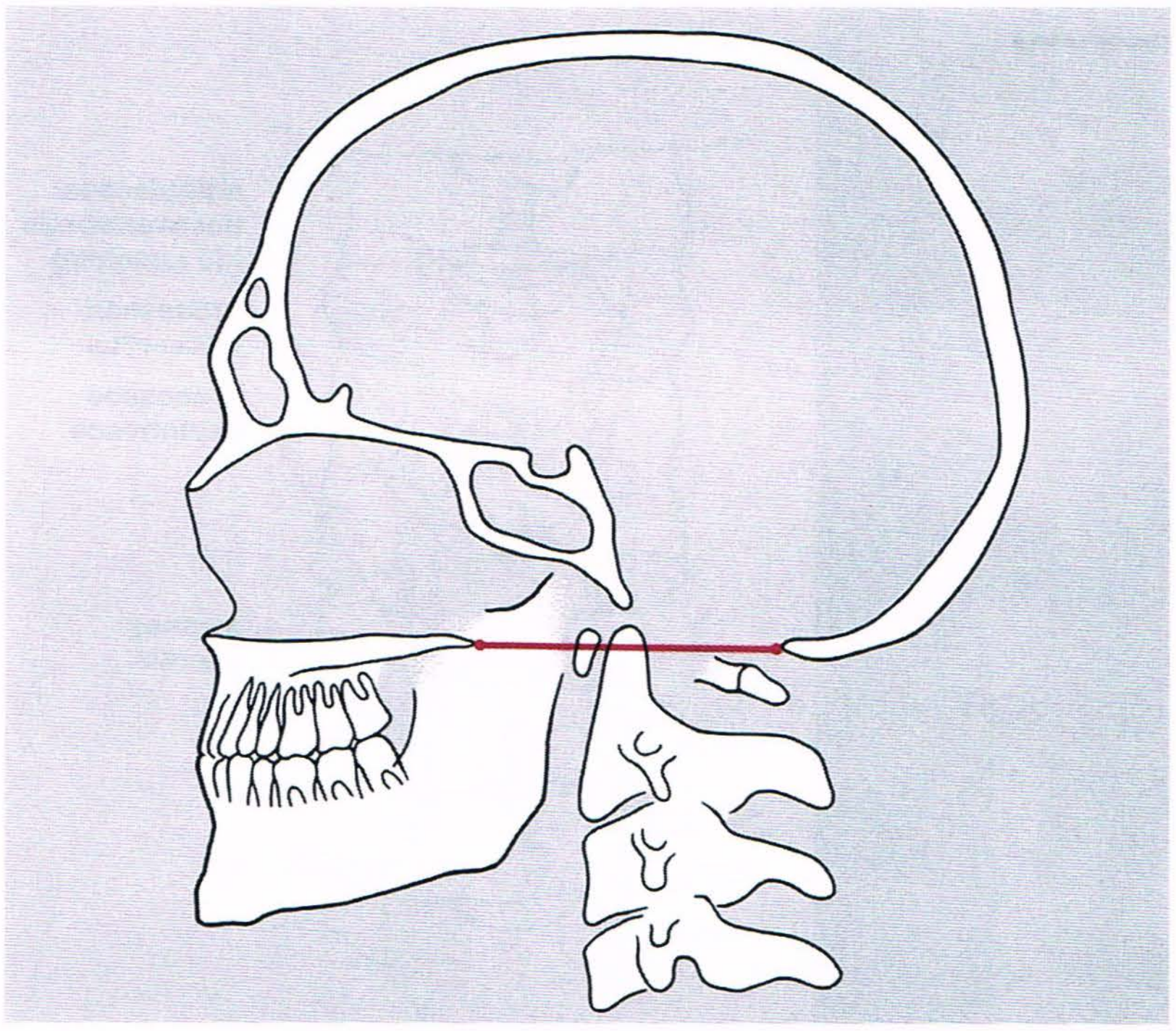

Fig. 11.4 **Linha de Chamberlain.** Esta linha é traçada na margem posterior do forame magno (opístio) até a margem dorsal (posterior) do palato duro. O dente do áxis não deve se projetar acima desta linha em mais de 3 mm; uma projeção de 6,6 mm (± 2 DP) acima desta linha indica certamente platibasia.

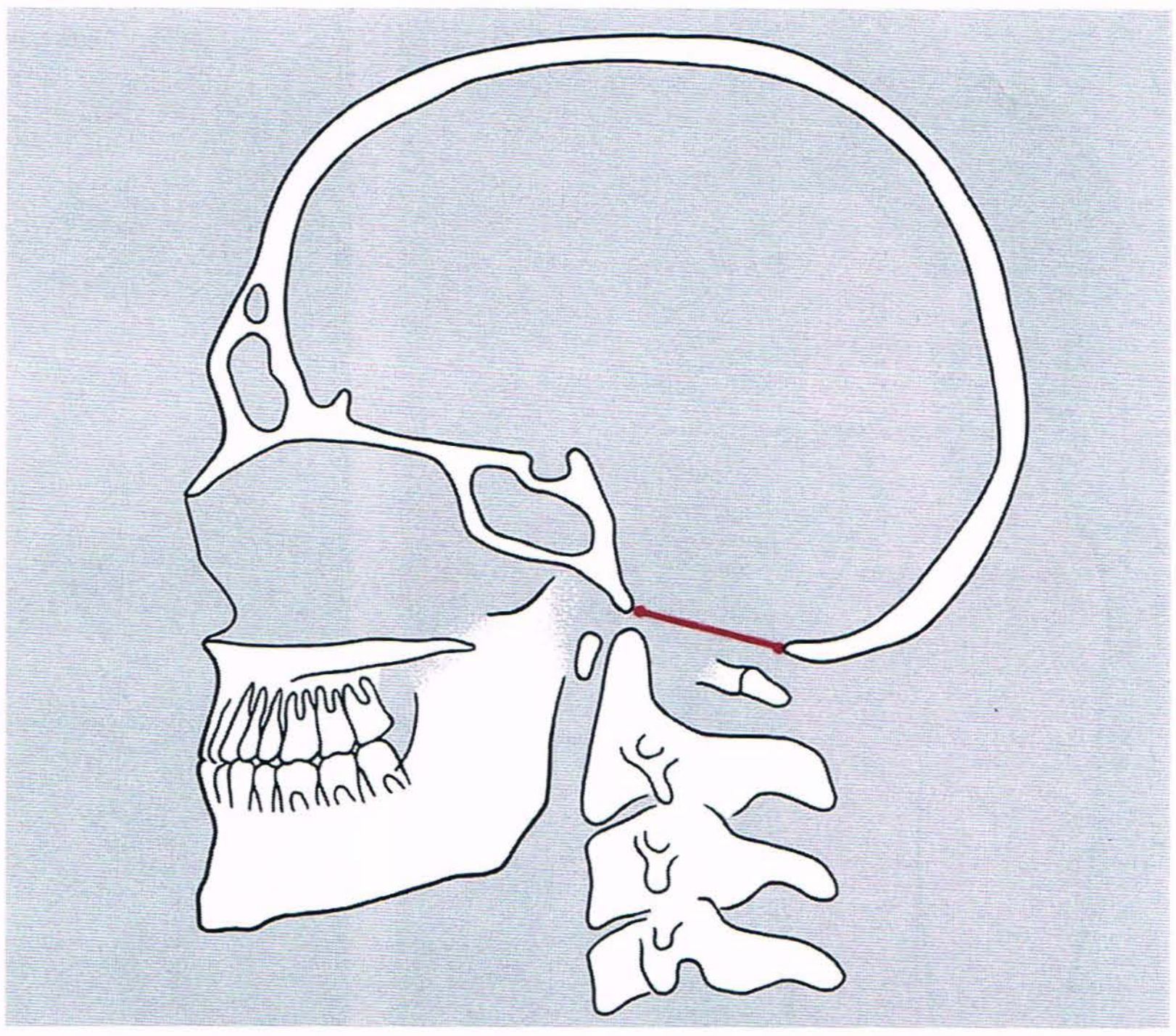

Fig. 11.5 **Linha de McRae.** Esta linha define a abertura do forame magno e conecta a margem anterior (básio) com a margem posterior (opístio) do forame magno. O dente do áxis deve estar logo abaixo desta linha ou a linha pode intersectar-se apenas à extremidade do dente do áxis. Além disso, uma linha perpendicular traçada do ápice do dente até a linha de McRae deve intersectar em seu quarto ventral.

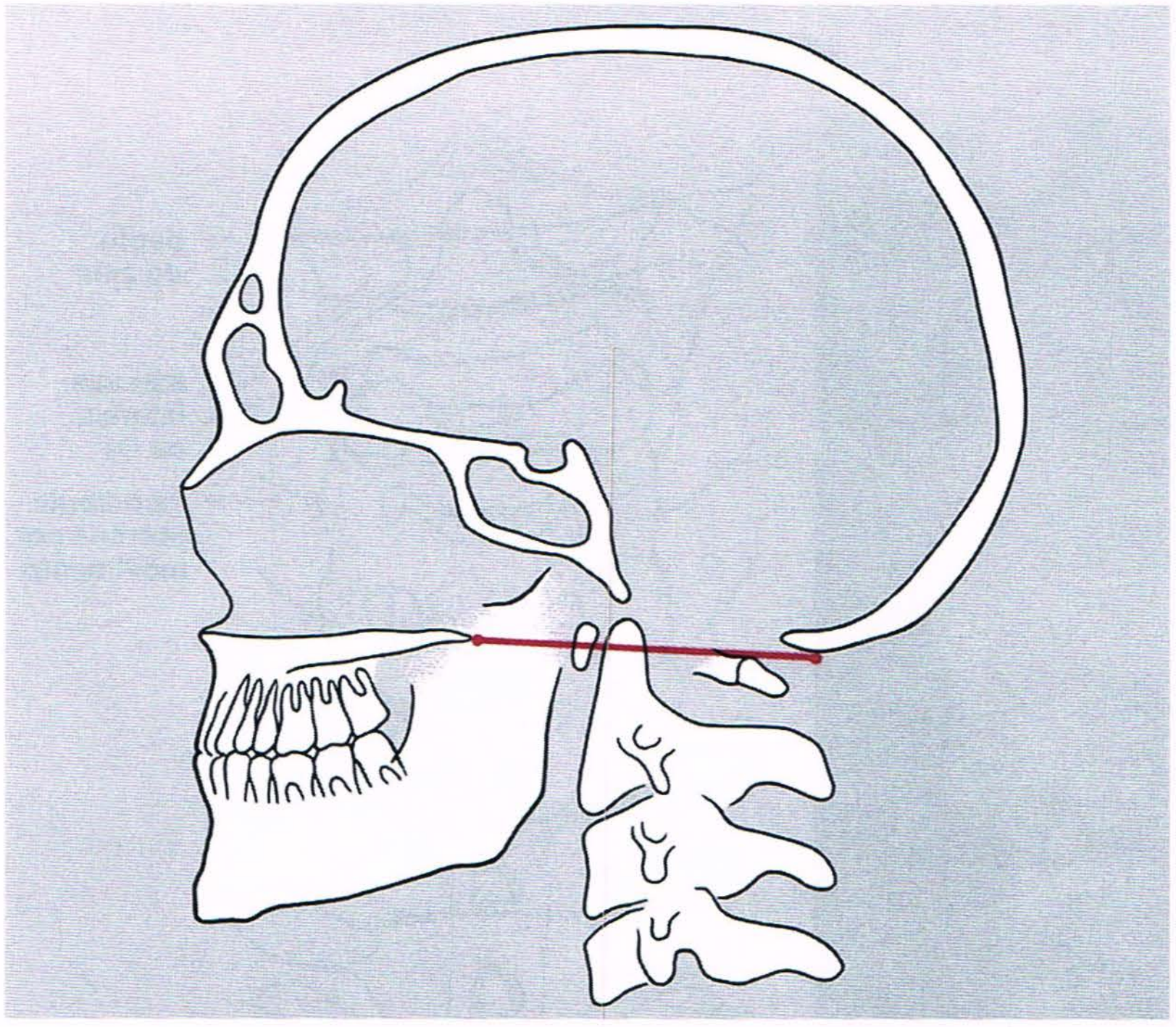

Fig. 11.6 **Linha de McGregor.** Esta linha une a margem póstero-superior do palato duro à parte mais caudal da curva occipital do crânio. A extremidade do dente normalmente não se estende por mais de 4,5 mm acima da linha.

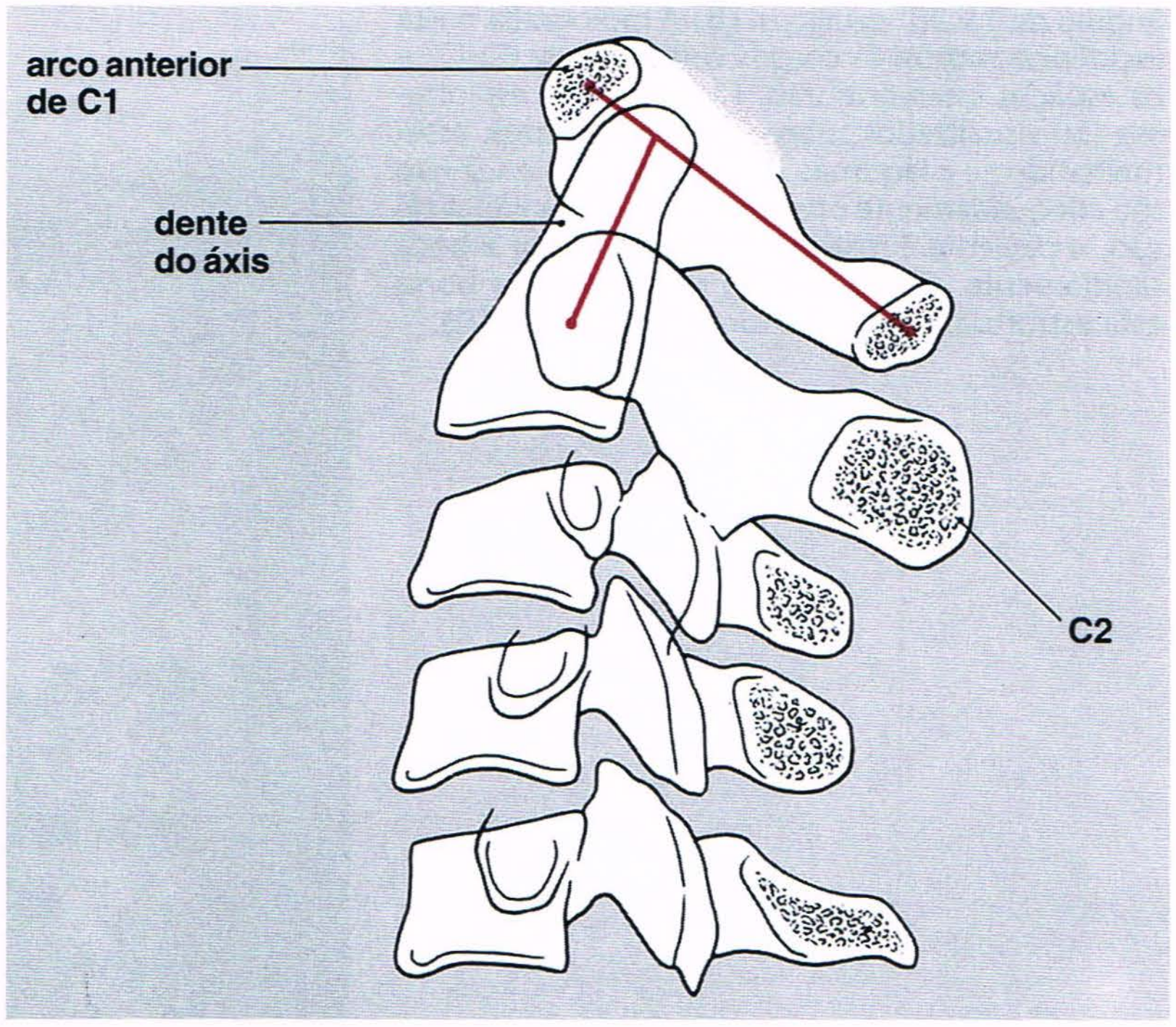

Fig. 11.7 **Método de Ranawat.** Ranawat e associados desenvolveram um método para determinar a extensão da margem superior do dente do áxis, pois o palato duro freqüentemente não é identificado nas radiografias da coluna cervical. O eixo coronal de C1 é determinado pela união do centro do arco anterior da primeira vértebra cervical com seu anel posterior. O centro do anel esclerótico em C2, representando os pedículos, é assinalado. A linha é traçada ao longo do eixo do dente do áxis até à primeira linha. A distância normal entre C1 e C2 em homens é em média de 17 mm (± 2 mm DP), e em mulheres, 15 mm (± 2 mm DP). Uma diminuição nesta distância indica migração cefálica de C2.

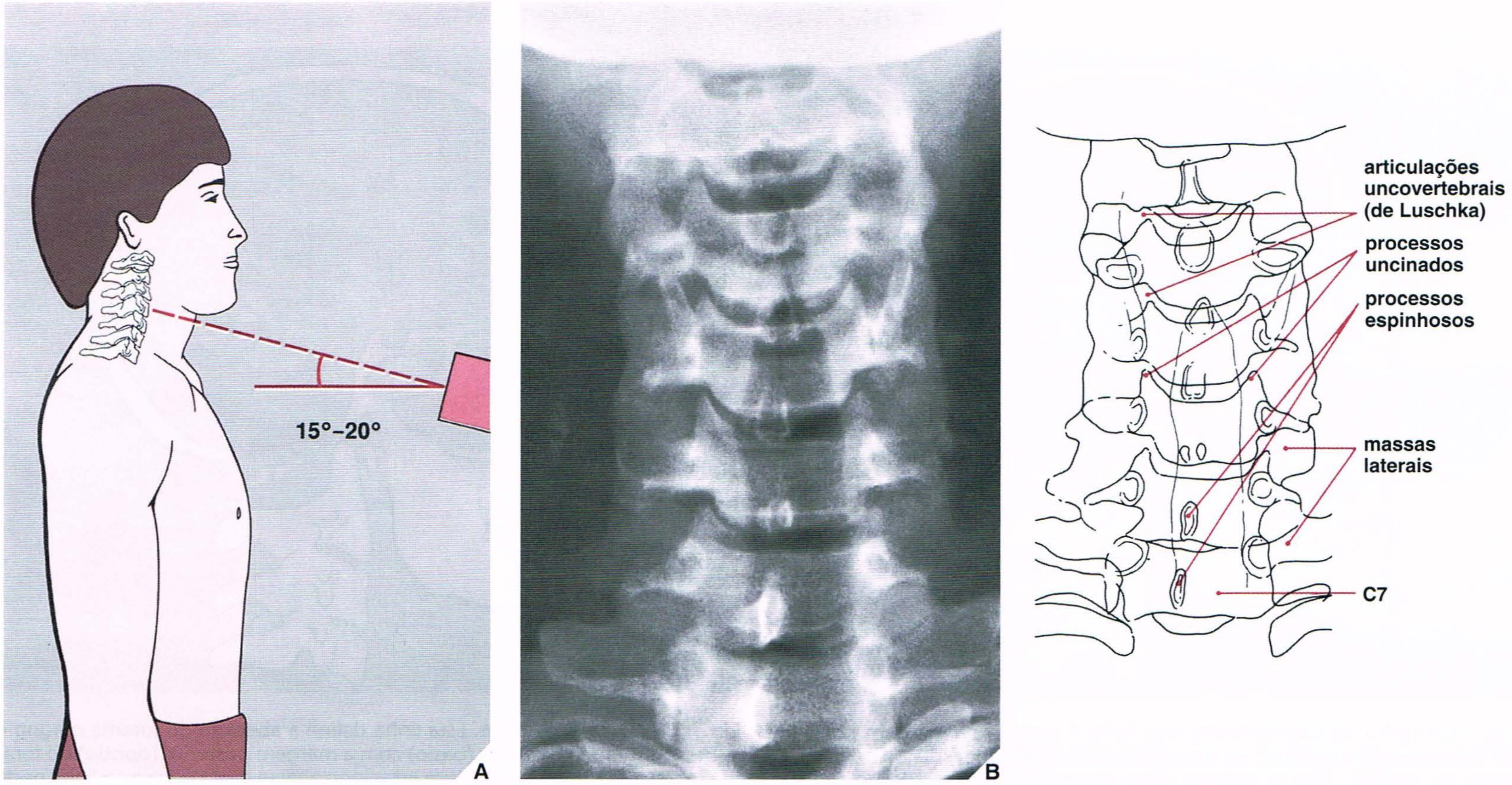

Fig. 11.8 Incidência ântero-posterior. (A) Para a incidência ântero-posterior da coluna cervical, o paciente é colocado na posição ortostática ou em decúbito dorsal. O raio central é orientado para a vértebra C4 (no ponto do pomo de Adão) em um ângulo de 15-20° cefálicos. **(B)** A radiografia nesta incidência mostra os corpos vertebrais de C3-C7 e os espaços intervertebrais. Os processos espinhosos são visualizados sobrepostos aos corpos, assemelhando-se a lágrimas. As vértebras C1 e C2 não são adequadamente observadas. Para sua visualização, o paciente é instruído a abrir e fechar a boca rapidamente. O movimento da mandíbula borra esta estrutura, e C1 e C2 tornam-se visíveis **(C)**.

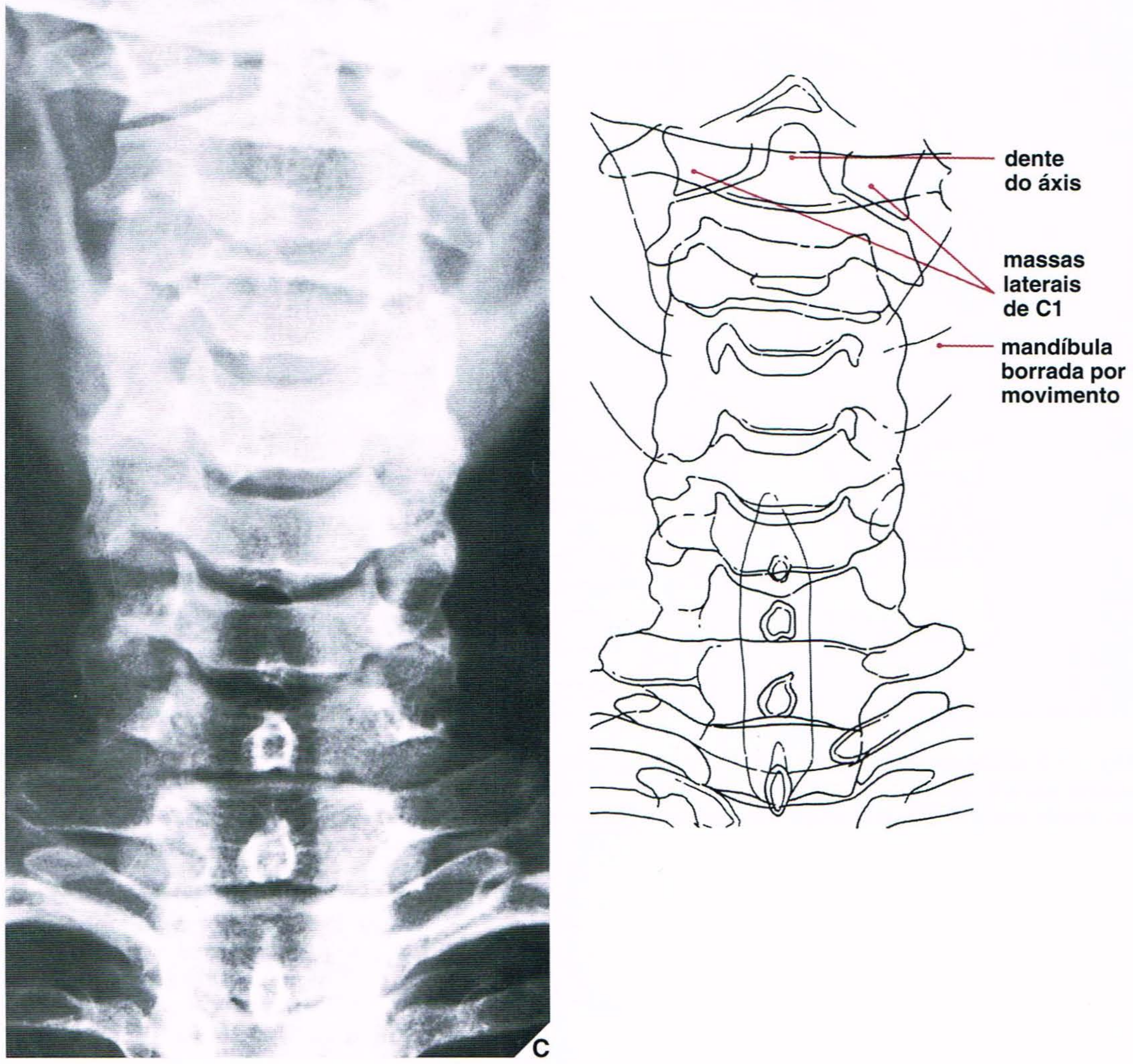

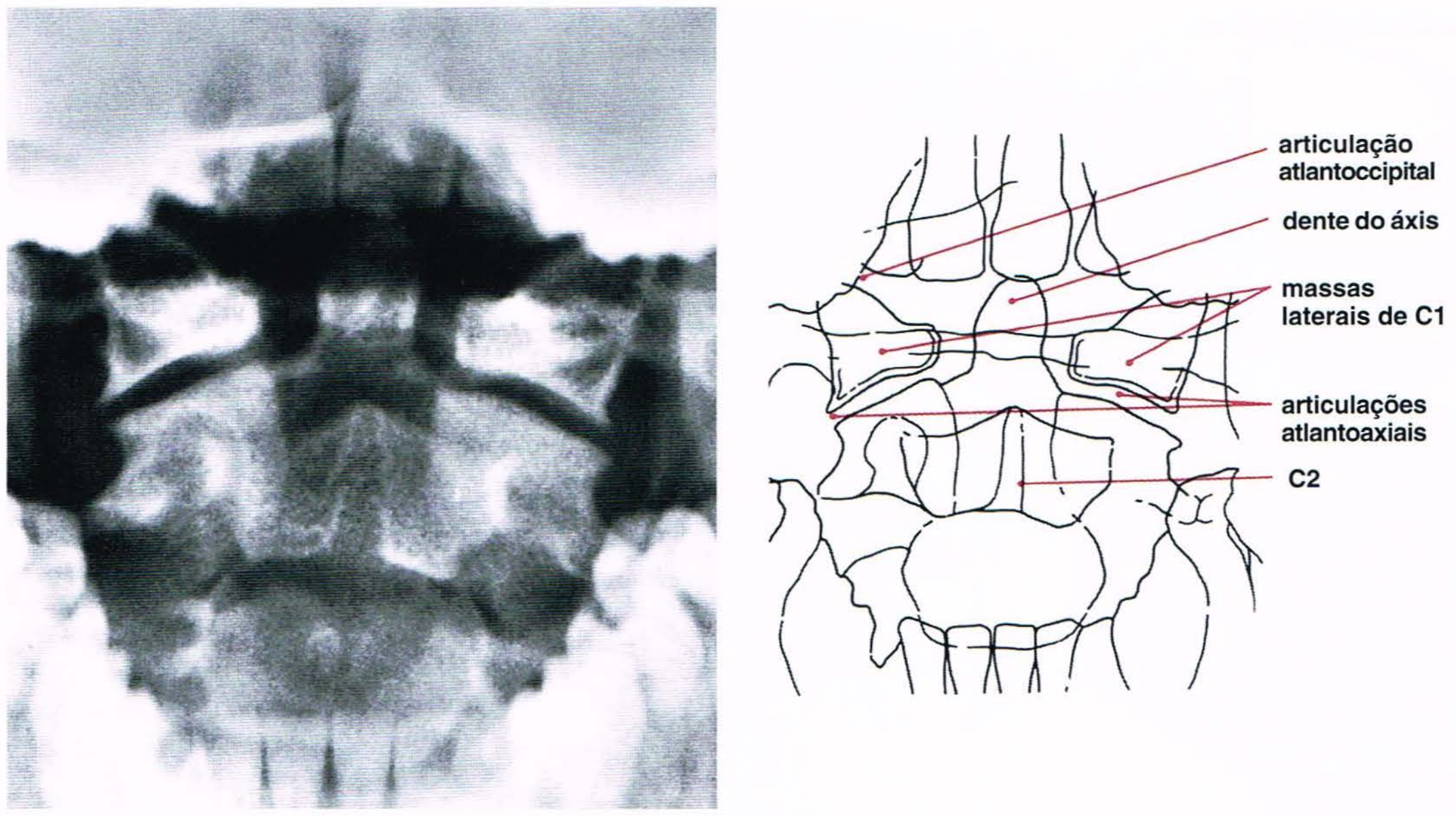

Fig. 11.9 **Incidência da boca aberta.** Para a incidência da boca aberta, o paciente é posicionado da mesma maneira que para a incidência ântero-posterior em decúbito dorsal; a cabeça está reta, na posição neutra. Com a boca do paciente aberta o máximo possível, o raio central é orientado perpendicularmente ao ponto médio da boca aberta. Durante a exposição, o paciente deve pronunciar suavemente "ah" para fixar a língua ao assoalho da boca, de modo que sua sombra não seja projetada sobre C1 e C2. Na radiografia, são bem demonstrados o dente do áxis, o corpo de C2 e as massas laterais do atlas; as articulações atlantoaxiais são mais bem observadas.

mesmo as vértebras C1 e C2) são bem demonstrados, assim como as articulações uncovertebrais (Luschka) e os espaços entre os discos intervertebrais. Os processos espinhosos são observados quase do topo, produzindo imagens ovais semelhantes a lágrimas. Uma variante da incidência ântero-posterior conhecida como incidência com a boca aberta (Fig. 11.9) também pode ser obtida como parte do estudo padronizado. Esta incidência fornece a visualização adequada das estruturas das duas primeiras vértebras cervicais. O corpo de C2 é claramente visualizado, assim como as articulações atlantoaxiais, o dente do áxis e os espaços laterais entre o dente do áxis e os pilares articulares de C1. Se for difícil obter a incidência da boca aberta ou o dente do áxis não for claramente visualizado, sobretudo sua metade superior, então a incidência de Fuchs pode ser útil (Fig. 11.10). As incidências oblíquas da coluna cervical (Fig. 11.11) não são rotineiramente obtidas, embora às vezes ajudem a visualizar fraturas obscuras do arco neural e anormalidades dos forames neurais e das articulações interapofisárias. Incidências especiais ocasionalmente podem ser necessárias para avaliação suficiente das estruturas da coluna cervical. A incidência do pilar (Fig. 11.12), que pode ser obtida na incidência ântero-posterior ou oblíqua, serve para mostrar as massas laterais das vértebras cervicais, e a incidência do nadador (Fig. 11.13) pode ser usada para demonstrar melhor as vértebras C7, T1 e T2, que na incidência lateral ou oblíqua padronizada são obscurecidas pela superposição da clavícula e dos tecidos moles da cintura escapular. A fluoroscopia e a filmagem em vídeo geralmen-

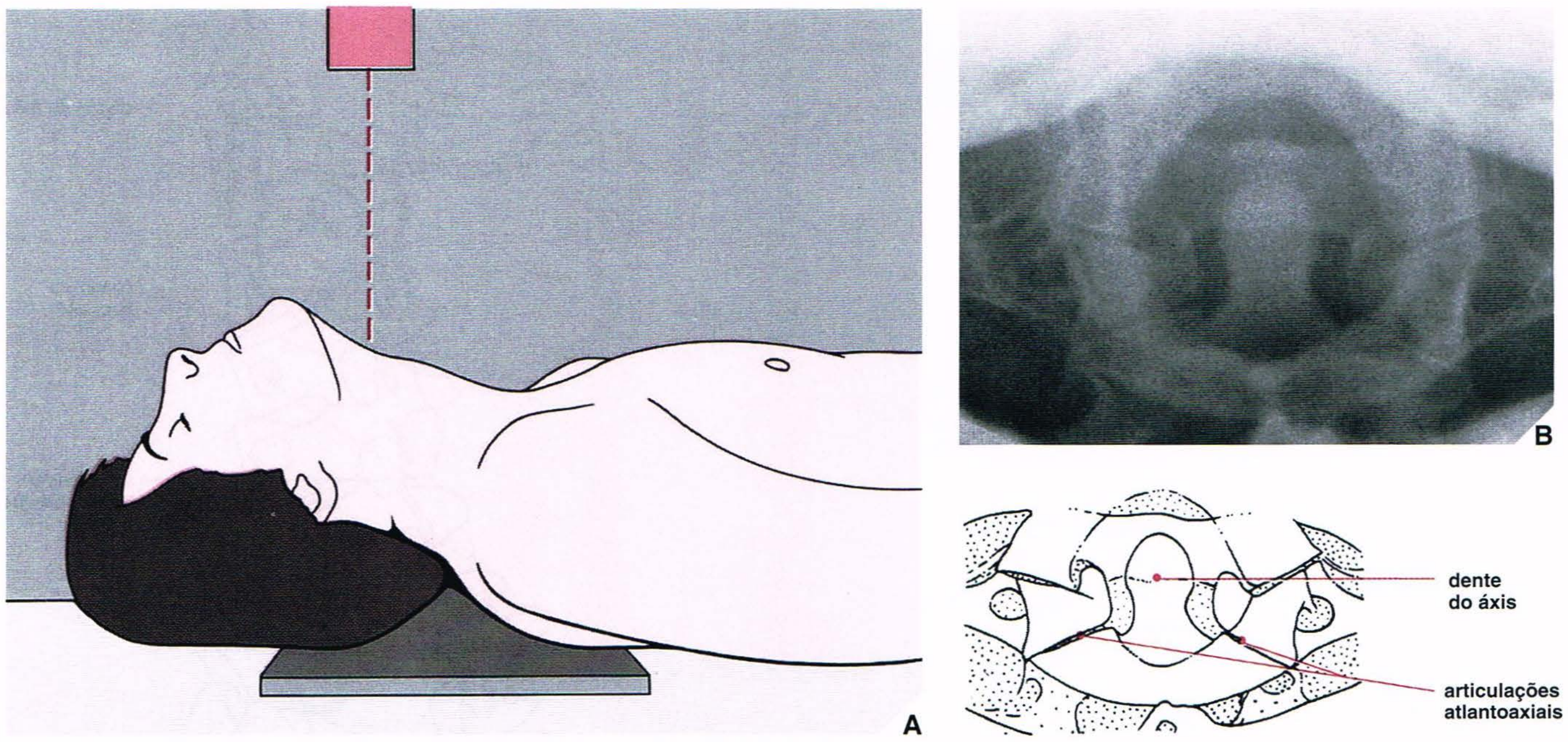

Fig. 11.10 **Incidência de Fuchs.** **(A)** Para as incidências de Fuchs do dente do áxis, o paciente é colocado em decúbito dorsal na mesa radiológica, com o pescoço em hiperextensão. O raio central é orientado verticalmente para o pescoço logo abaixo da ponta do queixo. **(B)** Na radiografia obtida nesta incidência, o dente, especialmente sua metade superior, é claramente visualizado.



Fig. 11.11



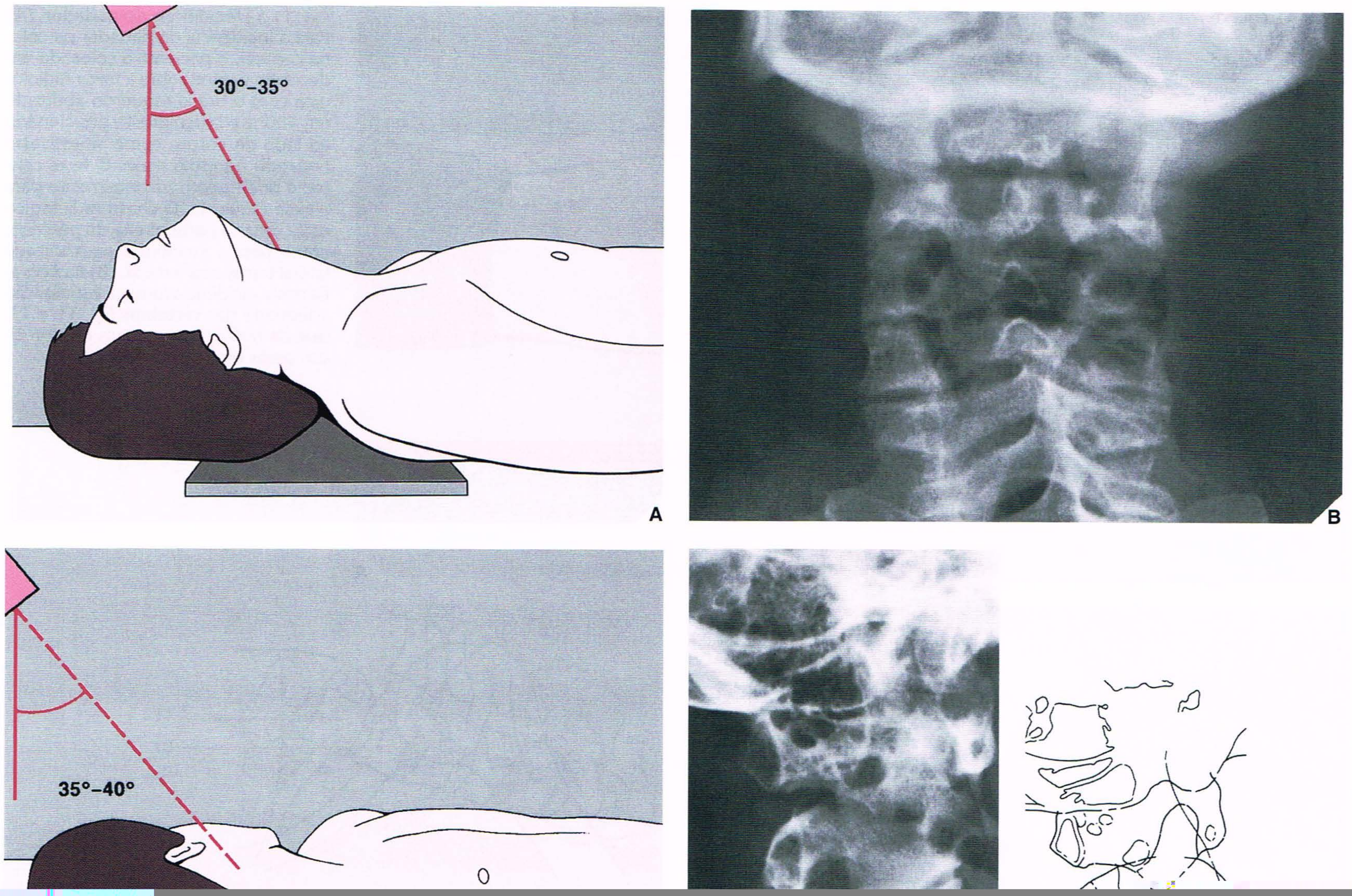
30°–35°
A
B
35°–40°

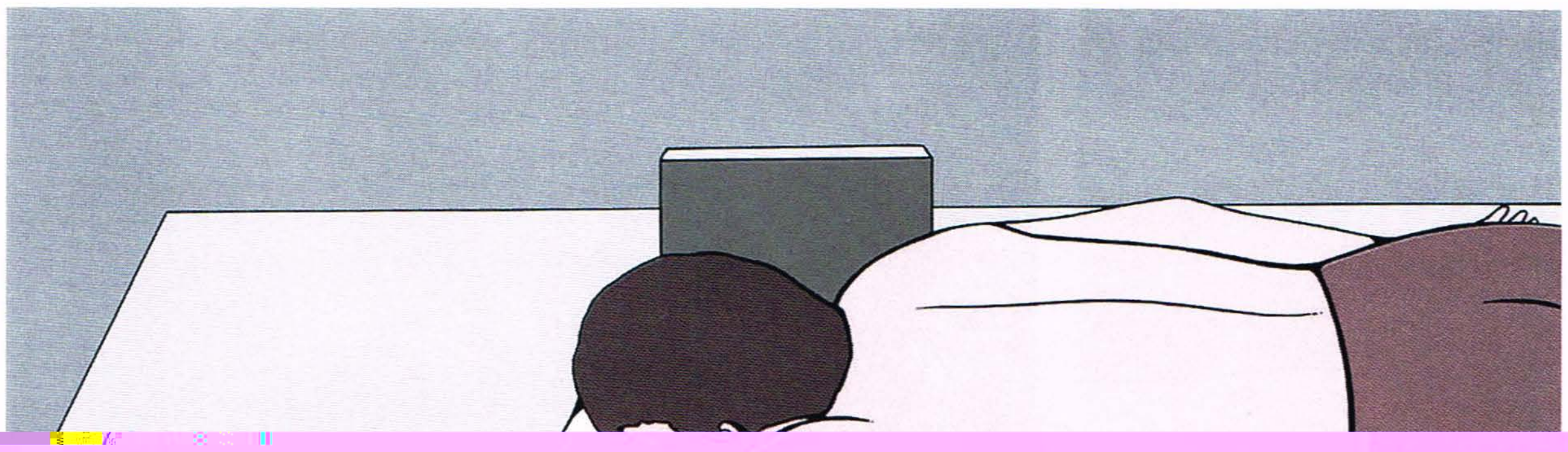

Fig. 11.13 Incidência do nadador. (A) Para a incidência do nadador da coluna cervical, o paciente é colocado em decúbito ventral sobre a mesa radiológica com o braço esquerdo abduzido em 180º e o braço direito posicionado ao lado do corpo, como se estivesse nadando no estilo *crawl*. O feixe central é orientado horizontalmente para a axila esquerda. O chassi radiológico está contra a parte direita do pescoço, como para a incidência padronizada lateral transversal à mesa. **(B)**

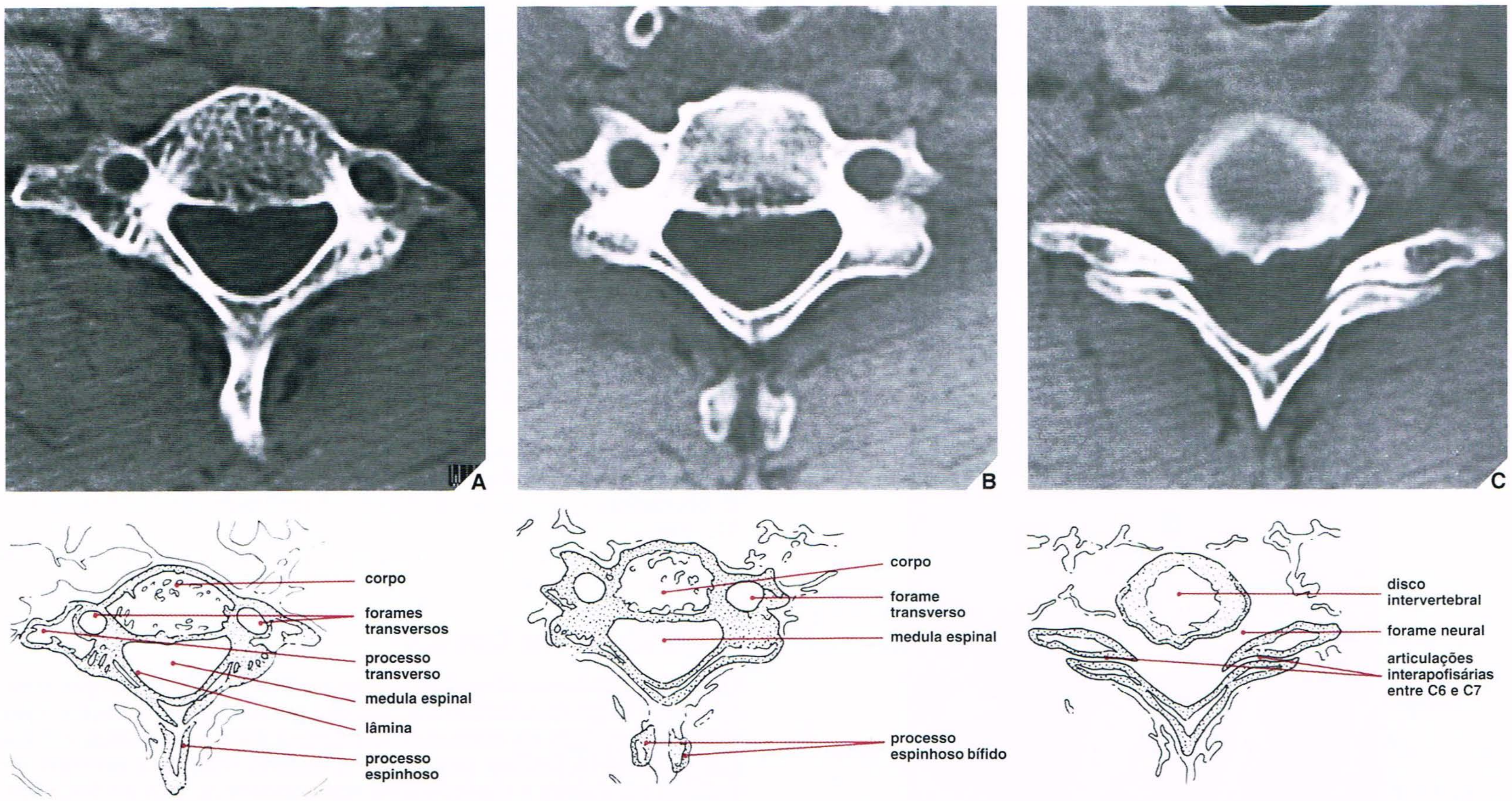

Fig. 11.14 TC de coluna cervical. Cortes de TC através do corpo de C6 **(A)**, C7 **(B)** e do espaço intervertebral C6-C7 **(C)** mostram a imagem normal destas estruturas.

Fig. 11.15 RM da coluna cervical normal. (A) Corte mediano sagital spin-eco ponderado em T1 (TR 800/TE 20 ms) mostra detalhes anatômicos dos ossos e dos tecidos moles. A junção craniocervical é bem delineada. O forame magno é definido pela gordura dentro do osso occipital e no clivo. Os arcos anterior e posterior de C1 aparecem como pequenas estruturas ovais contendo medula óssea na coluna cervical superior. A medula espinal exibe sinal de intensidade intermediária definido por sinal de menor intensidade que o do líquido cerebroespinal. Os discos intervertebrais são visualizados com sinal de baixa intensidade. **(B)** Corte parassagital mostra as articulações interapofisárias. (***continua***)

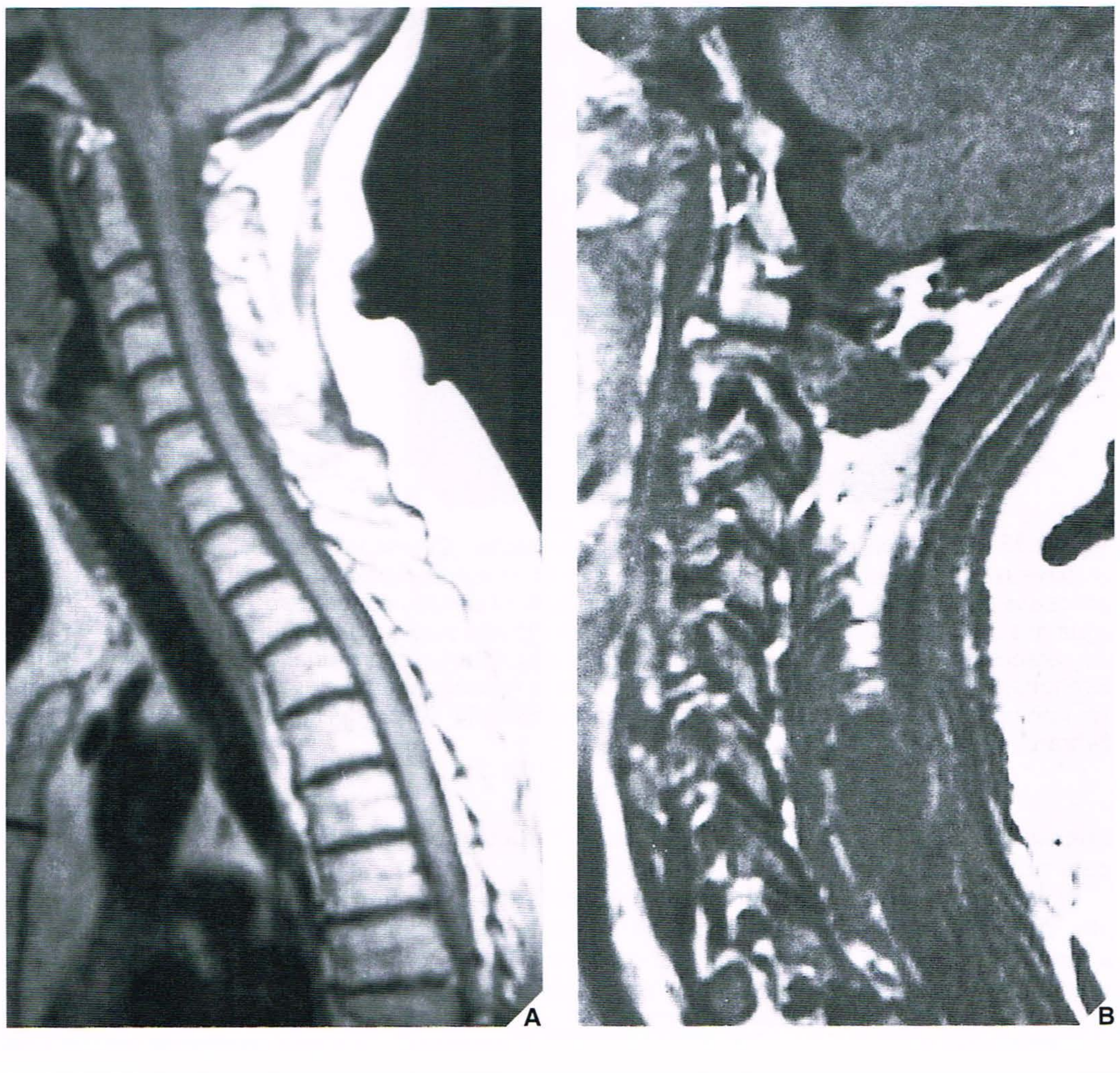

C

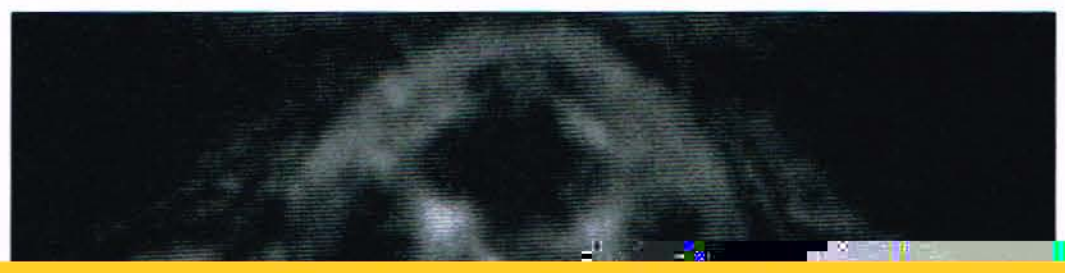

Além de suas possibilidades de imagem, a RM também possui, de acordo com alguns pesquisadores, um valor prognóstico ao tentar prever o grau de recuperação neurológica após traumatismo.

Entretanto, deve-se enfatizar que a TC isoladamente ou combinada com a mielografia continua sendo a melhor escolha para avaliação de fraturas vertebrais, especialmente naquelas sem deslocamento ou que envolvem elementos posteriores (massas laterais, articulações interapofisárias, lâminas, processos espinhosos), em grande parte devido às limitações da resolução espacial da RM. Além disso, é difícil obter imagem de pacientes com traumatismo agudo. O paciente pode estar instável ou imobilizado com um halo ou aparelho de tração inadequado para o ambiente magnético. Por esta razão, radiografias, TC e mielografia continuam a ter função importante na avaliação do traumatismo agudo da coluna vertebral. Entretanto, como Hyman e Gorey observaram, a lesão crônica da medula espinal é mais acuradamente avaliada por RM.

Desde o advento da TC e da RM, a mielografia isoladamente (Fig. 11.16) agora raramente está indicada na avaliação das lesões cervicais; se necessário, este exame geralmente é realizado em conjunto com a TC (Fig. 11.16D).

Para um resumo do assunto anterior em forma de tabela, ver os Quadros 11.1, 11.2 e 11.3.

Lesão da Coluna Cervical

Os traumatismos envolvendo a coluna cervical são quase sempre resultantes de forças de estresse indiretas que atuam sobre a cabeça e o pescoço, cuja posição no momento do impacto determina o local e o tipo de dano. Como Daffner enfatizou, as fraturas vertebrais ocorrem em padrões previsíveis e reprodutíveis relacionados ao tipo de força aplicada à coluna vertebral. A mesma força aplicada à coluna cervical, torácica ou lombar acarretará lesões que parecem muito similares, produzindo um padrão de sinais reconhecíveis que variam de lesão leve dos tecidos moles a ruptura óssea e ligamentar grave. Daffner denominou estes padrões "impressões digitais" de lesão espinhal; dependem do mecanismo da lesão, que pode ser um movimento excessivo em qualquer direção: flexão, extensão, rotação, compressão vertical, cisalhamento, afastamento — ou uma combinação destes movimentos.

No entanto, de maior importância inicial na suspeita de lesões cervi-

Fig. 11.16 Mielografia da coluna cervical. Para o exame mielográfico da coluna cervical, o paciente é colocado em decúbito na mesa radiológica, deitado sobre o lado esquerdo. Usando a fluoroscopia, o ponto de entrada da agulha é assinalado ao nível de C1-C2 e uma agulha de calibre 22 inserida verticalmente, com a extremidade orientada para a face dorsal do espaço subaracnóideo, acima da lâmina de C2. O fluxo livre do líquido espinal indica a posição correta da agulha. **(A)** Aproximadamente 10 mL de ioexol ou iopamidol, agentes de contraste iodados aniônicos hidrossolúveis, em uma concentração de 240 mg de iodo/mL são injetados lentamente. São obtidas radiografias nas incidências póstero-anterior **(B)**, lateral transversal à mesa **(C)** e oblíqua. (Todavia, as incidências oblíquas são obtidas não pela rotação do paciente, mas pela angulação do tubo de raios X em 45°.) Se o segmento inferior da coluna cervical não for satisfatoriamente demonstrado ou se o segmento torácico superior precisar ser visualizado, uma radiografia também pode ser obtida na posição do nadador. A mielografia mostra o saco tecal repleto de contraste e o delineamento das raízes nervosas normais e das bainhas da raiz nervosa. **(D)** Corte de TC ao nível de C3-C4 obtido após mielografia mostra imagem normal do contraste no espaço subaracnóideo.

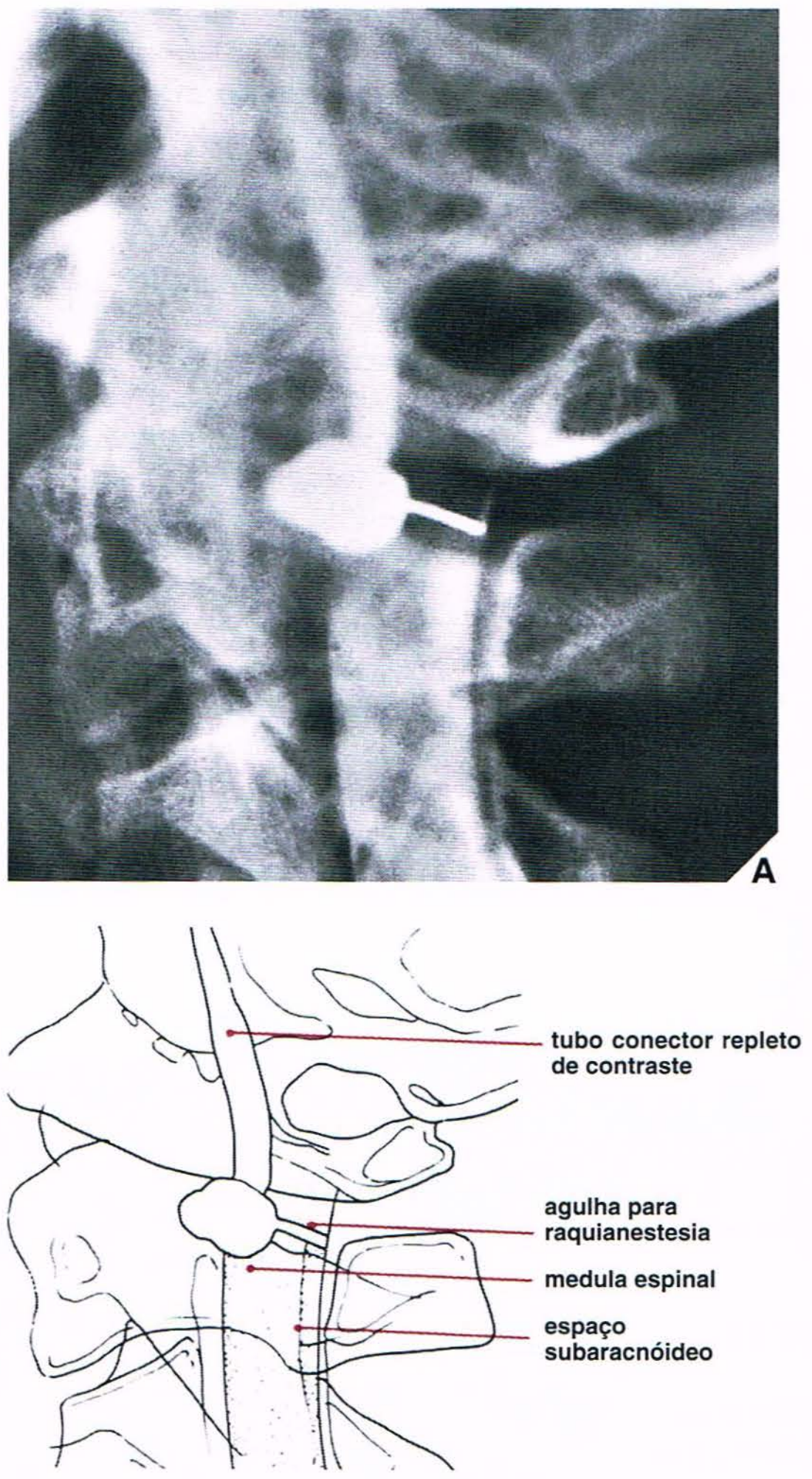

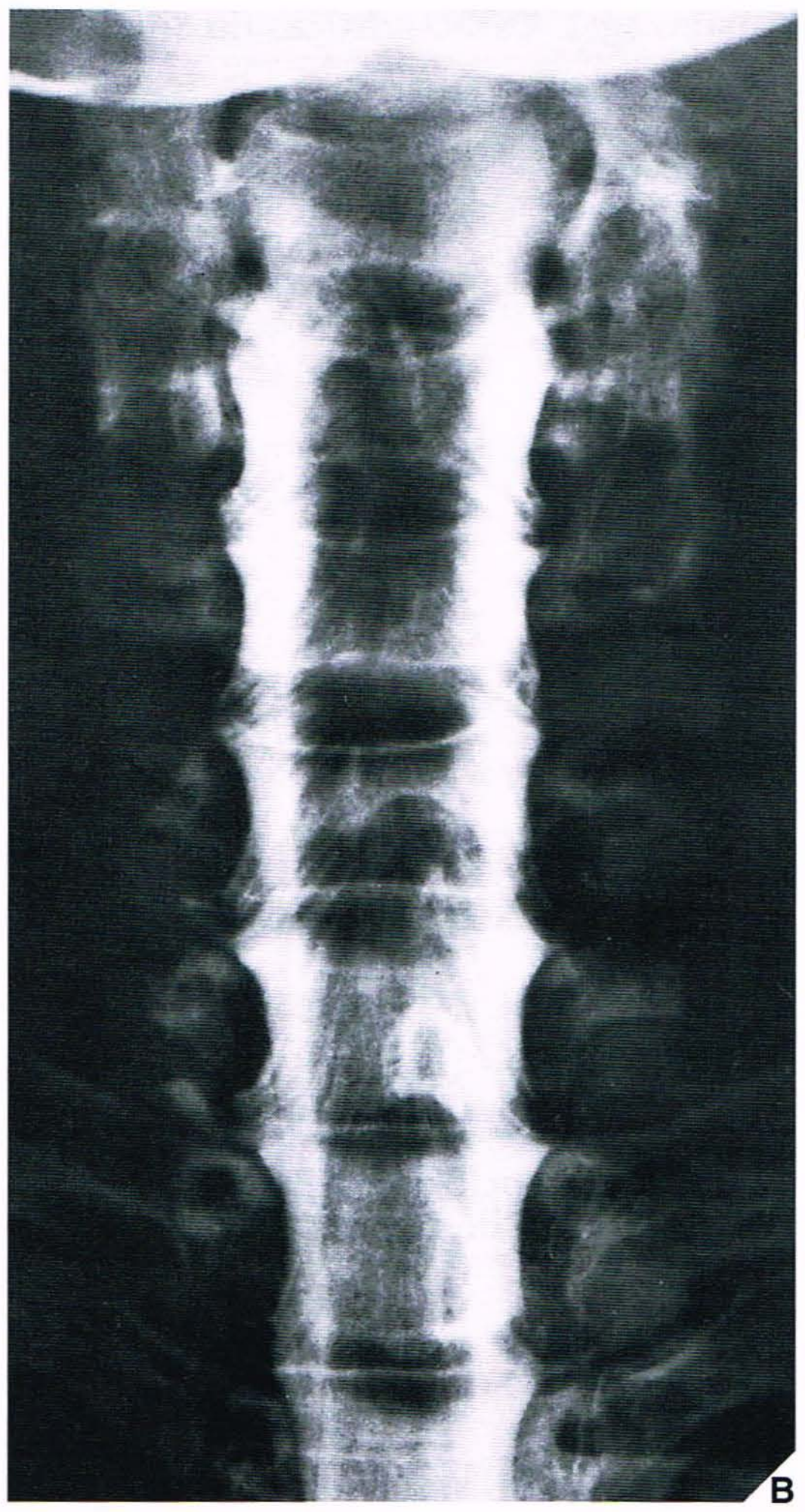

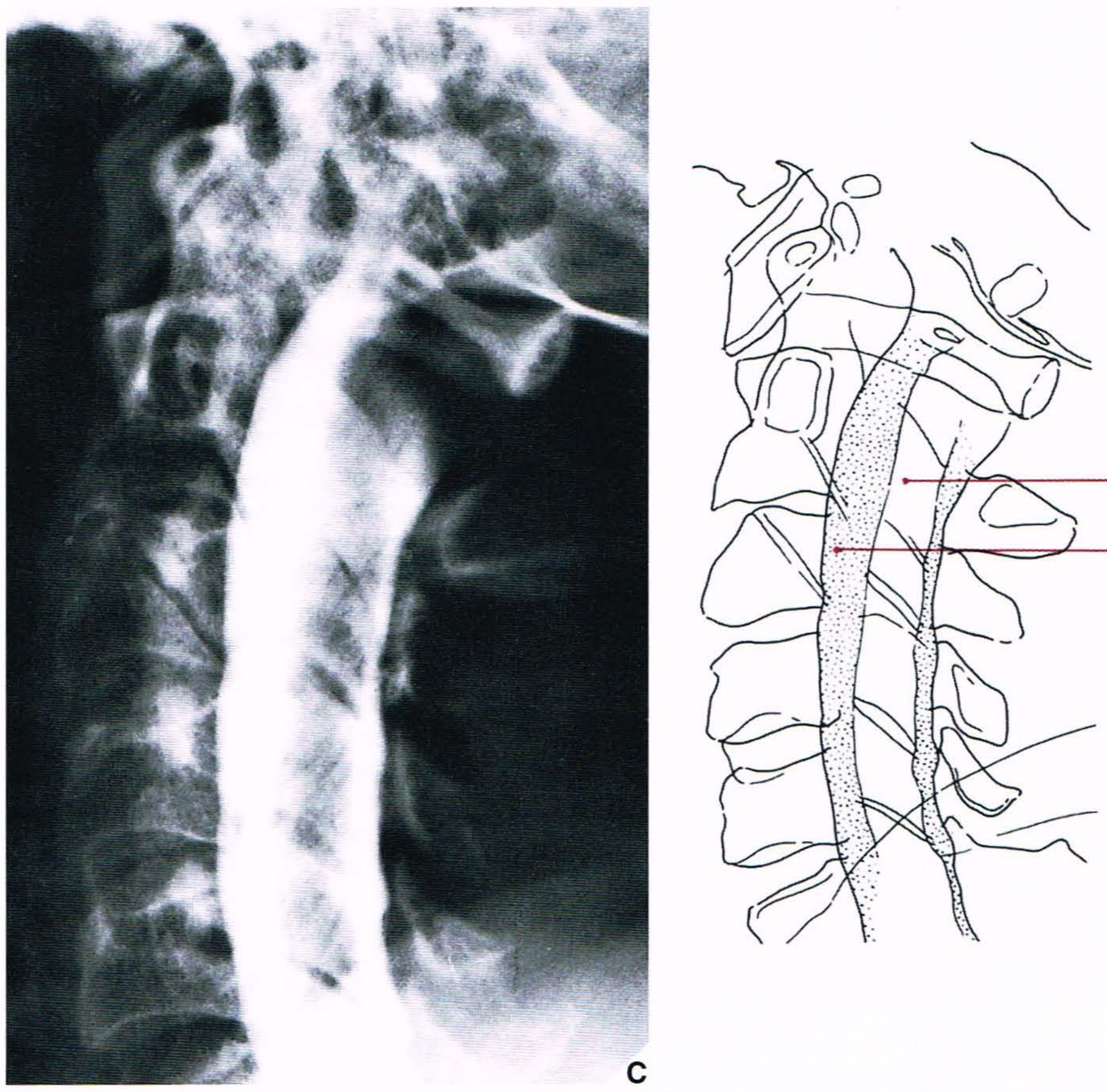

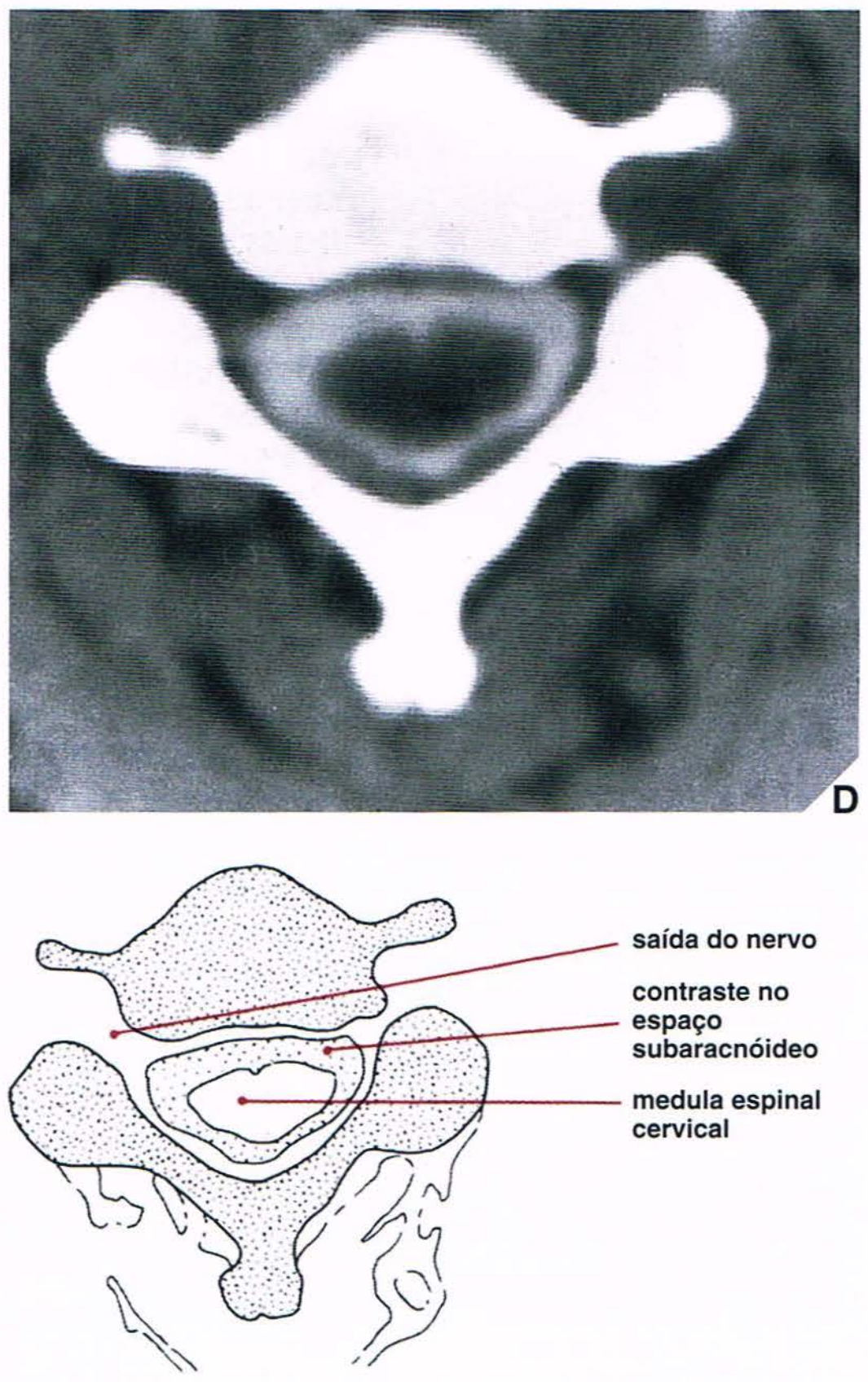

Quadro 11.1 Características do Sinal de RM dos Tecidos

Intensidade de Sinal	Ponderação em T1	Ponderação em T2	Gradiente-eco (T2*)
Sinal baixo	Osso cortical Platôs vertebrais Discos degenerados Osteófitos Vasos espinais Líquido cerebroespinal	Osso cortical Platôs vertebrais Ligamentos Discos degenerados Osteófitos Vasos espinais Raízes nervosas	Medula óssea Corpos vertebrais Platôs vertebrais Ligamentos Osteófitos
Sinal intermediário	Medula espinal Tecidos moles paravertebrais Discos intervertebrais Raízes nervosas Osteófitos	Tecidos moles paravertebrais Osteófitos Medula espinal Cartilagem do processo articular Medula óssea Corpos vertebrais	Anel fibroso Medula espinal Raízes nervosas
Sinal elevado	Plexo venoso epidural Cartilagem hialina Gordura epidural e paravertebral Medula óssea Corpos vertebrais	Discos intervertebrais Líquido cerebroespinal	Disco intervertebral Líquido cerebroespinal Cartilagem do processo articular Plexo venoso epidural Artérias

Modificado de Kaiser MC, Ramos L, 1990, com permissão.

Quadro 11.2 Incidências Radiográficas Padronizadas e Especiais para Avaliação de Lesão da Coluna Cervical

Incidência	Demonstração
Ântero-posterior	Fraturas dos corpos de C3-C7 Anormalidades de: Espaços discais intervertebrais Articulações uncovertebrais (Luschka)
Boca aberta	Fraturas de: Massas laterais de C1 Dente do áxis Corpo de C2 Fratura de Jefferson Anormalidades das articulações atlantoaxiais
Fuchs	Fraturas do dente do áxis
Lateral	Luxação occipitocervical Fraturas de: Arcos anterior e posterior de C1 Dente do áxis Corpos de C2-C7 Processos espinhosos Fratura do enforcado Fratura explosiva Fratura em lágrima Fratura do cavador de barro Fratura em cunha (por compressão) simples Facetas presas unilateral e bilateral Anormalidades de: Espaços discais intervertebrais Tecidos moles pré-vertebrais Espaço atlanto-odontóide
Em flexão	Subluxação atlantoaxial
Oblíqua	Anormalidades de: Forames intervertebrais (neurais) Articulações interapofisárias
do Pilar (ântero-posterior ou oblíqua)	Fraturas das massas laterais (pilares)
do Nadador	Fraturas de C7, T1 e T2

Quadro 11.3 Técnicas de Imagem Auxiliares para Avaliação de Lesão da Coluna Cervical, Torácica e Lombar

Técnica	Demonstração
Tomografia	Fraturas, sobretudo do dente do áxis Localização dos fragmentos de fratura deslocados Progresso do tratamento Consolidação da fratura Estado da fusão da coluna
Mielografia	Obstrução ou compressão do saco dural (tecal) Deslocamento ou compressão da medula espinal Anormalidades de: Bainhas das raízes dos nervos espinais Espaço subaracnóideo Disco herniado
Discografia	Vértebra limbo Nódulo de Schmorl Disco herniado
Tomografia Computadorizada (isoladamente ou combinada com mielografia) (e/ou discografia)	Fraturas dos côndilos occipitais Anormalidades de: Recessos laterais e forames neurais Medula espinal Fraturas complexas das vértebras Localização dos fragmentos de fratura deslocados no canal vertebral Espondilólise Herniação do disco Lesão dos tecidos moles paravertebrais (p. ex., hematoma) Progresso do tratamento Consolidação de fratura Estado da fusão vertebral
Imagem com Radionuclídeos (cintigrafia, cintigrafia óssea)	Fraturas sutis ou obscuras Fraturas recentes *vs.* antigas Consolidação da fratura
Ressonância Magnética	Também mielografia e TC combinadas Rupturas do anel fibroso

Quadro 11.4 Classificação das Lesões da Coluna Cervical por Mecanismo de Lesão e Estabilidade

Condição	Estabilidade
Lesões por flexão	
Luxação occipitocervical	Instável
Subluxação	Estável
Luxação nas articulações dos processos articulares (facetas presas)	
Unilateral	Estável
Bilateral	Instável
Fraturas do dente do áxis	
Tipo I	Estável
Tipo II	Instável
Tipo III	Estável
Fratura em cunha (por compressão)	Estável
Fratura do cavador de barro	Estável
Fratura em lágrima	Instável
Fratura explosiva	Estável ou instável
Lesões por extensão	
Luxação occipitocervical	Instável
Fratura do arco posterior de C1	Estável
Fratura do enforcado	Instável
Fratura em lágrima por extensão	Estável
Fratura–luxação por hiperextensão	Instável
Lesões por compressão	
Fratura do côndilo occipital (tipos I, II)	Estável
Fratura de Jefferson	Instável
Fratura explosiva	Estável ou instável
Fratura laminar	Estável
Fratura por compressão	Estável
Lesões por cisalhamento	
Compressão vertebral lateral	Estável
Luxação lateral	Instável
Fratura do processo transverso	Estável
Fratura de massa lateral	Estável
Lesões por rotação	
Ruptura do côndilo occipital (tipo III)	Instável
Subluxação de C1-C2 por rotação	Estável
Fratura–luxação	Instável
Fraturas do processo articular e pilar	Estável ou instável
Fratura do processo transverso	Estável
Lesões por afastamento	
Luxação occipitocervical	Instável
Fratura do enforcado	Instável
Subluxação atlantoaxial	Estável ou instável

tiverem presentes: deslocamento de mais de 2 mm em qualquer plano, alargamento do corpo vertebral em qualquer plano, alargamento do espaço interespinal ou interlaminar, alargamento das articulações dos processos articulares, ruptura da linha do corpo vertebral posterior, alargamento do espaço discal intervertebral, facetas vertebrais explodidas, bloqueadas ou empoleiradas unilateral ou bilateralmente, fratura do "homem enforcado" de C2, fratura do dente do áxis e fratura do tipo III do côndilo occipital. Todos os outros tipos de fraturas são considerados "menores".

Fraturas dos Côndilos Occipitais

As fraturas dos côndilos occipitais são raras. Esta lesão freqüentemente é negligenciada e não é evidente nas radiografias convencionais. Em vez disso, o diagnóstico exige um alto índice de suspeita, após o que a confirmação pode ser facilmente obtida por TC com reconstrução coronal ou tomografia linear. Um sistema de classificação das fraturas do côndilo occipital foi elaborado por Anderson e Montesano em 1988 com base na morfologia da fratura, na anatomia pertinente e na biomecânica (Fig. 11.18).

O tipo I é a fratura do côndilo occipital impactada, que ocorre como resultado de uma força axial sobre o crânio, semelhante ao mecanismo da fratura de Jefferson. A TC mostra cominução do côndilo occipital com deslocamento mínimo ou nenhum deslocamento dos fragmentos para o forame magno (Fig. 11.19). Embora o ligamento alar ipsilateral possa ser funcionalmente inadequado, a estabilidade espinhal é garantida pela membrana tectorial intacta e pelo ligamento alar contralateral.

A fratura do côndilo occipital do tipo II ocorre como um componente da fratura basilar do crânio. Em cortes axiais de TC da base do crânio, pode ser observada uma linha de fratura saindo do côndilo e entrando no forame magno. O mecanismo da lesão é um golpe direto no crânio. A estabilidade é mantida pelos ligamentos alares e pela membrana tectorial intactos.

O tipo III é uma fratura por avulsão da face medial do côndilo occipital pelos ligamentos alares: o pequeno fragmento do côndilo é deslocado na direção da extremidade do dente do áxis (Fig. 11.20). Os ligamentos alares são contenções primárias da rotação occipitocervical e do seu encurvamento lateral. Por conseguinte, o mecanismo de lesão neste tipo é a rotação, o encurvamento lateral ou uma combinação dos dois. Após a avulsão do côndilo occipital, o ligamento alar e a membrana tectorial contralaterais são distorcidos. Por conseguinte, este tipo de fratura do côndilo occipital é uma lesão potencialmente instável.

Luxações Occipitocervicais

As luxações occipitocervicais traumáticas geralmente são fatais e, por conseguinte, raramente representam um problema clínico. Com o aperfeiçoamento do tratamento para o traumatismo, que agora inclui intubação no local e ressuscitação imediata, bem como transporte imediato para o hospital, um número cada vez maior de vítimas desta lesão está se apresentando para tratamento definitivo. Entretanto, o diagnóstico radiográfico ainda continua um pouco difícil devido à sobreposição de sombras da base do crânio e dos processos mastóides. Traynelis e colegas classificaram as luxações occipitocervicais de acordo com a direção do deslocamento do occipital: anterior, vertical ou posterior. Anderson e Montesano modificaram esta classificação, comentada a seguir.

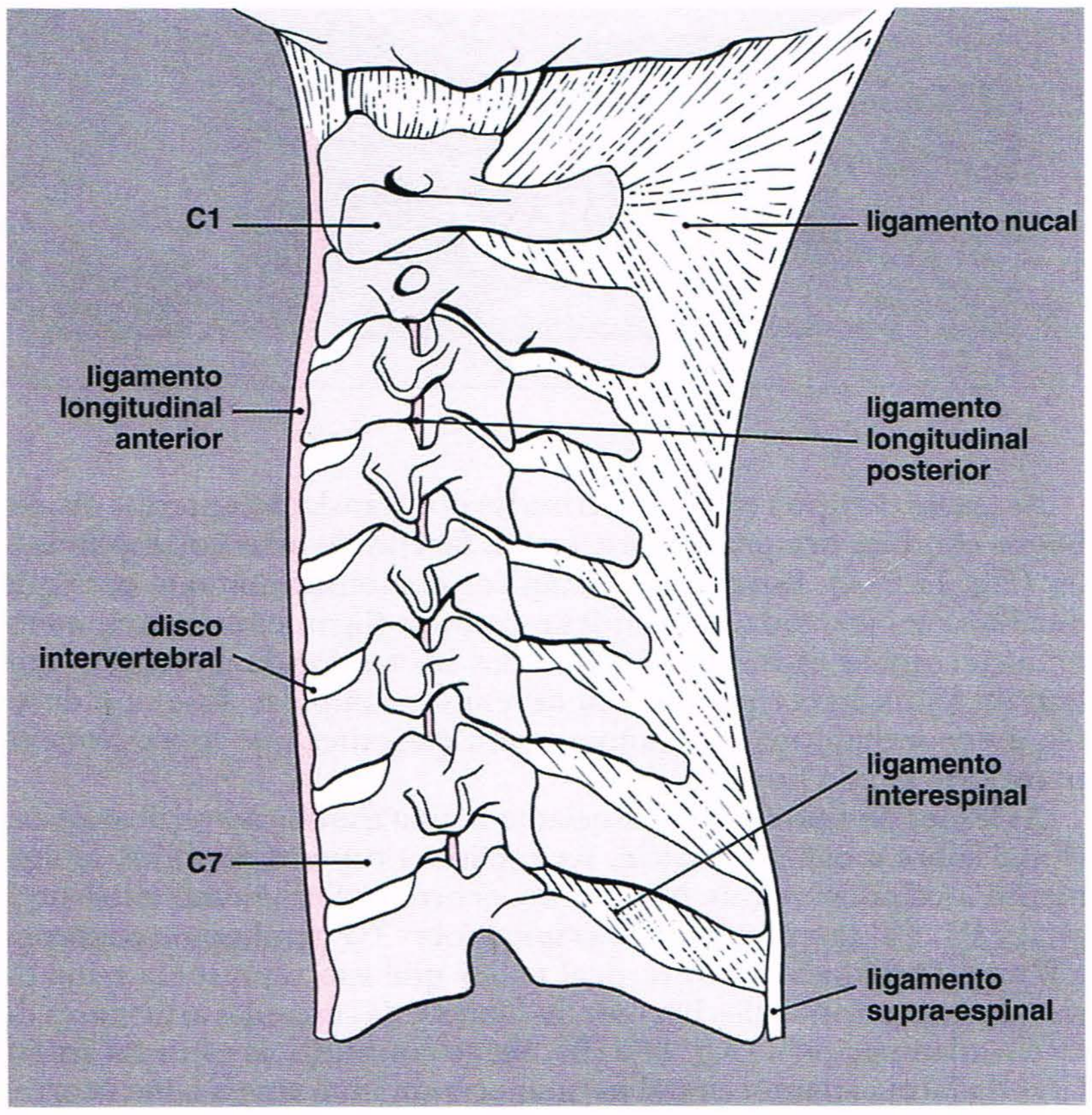

Fig. 11.17 Anatomia dos ligamentos principais da coluna cervical.



Fig. 11.18 Classificação de Anderson e Montesano das fraturas do côndilo occipital. (Modificado de Anderson PA, Montesano PX, 1988, com permissão.)

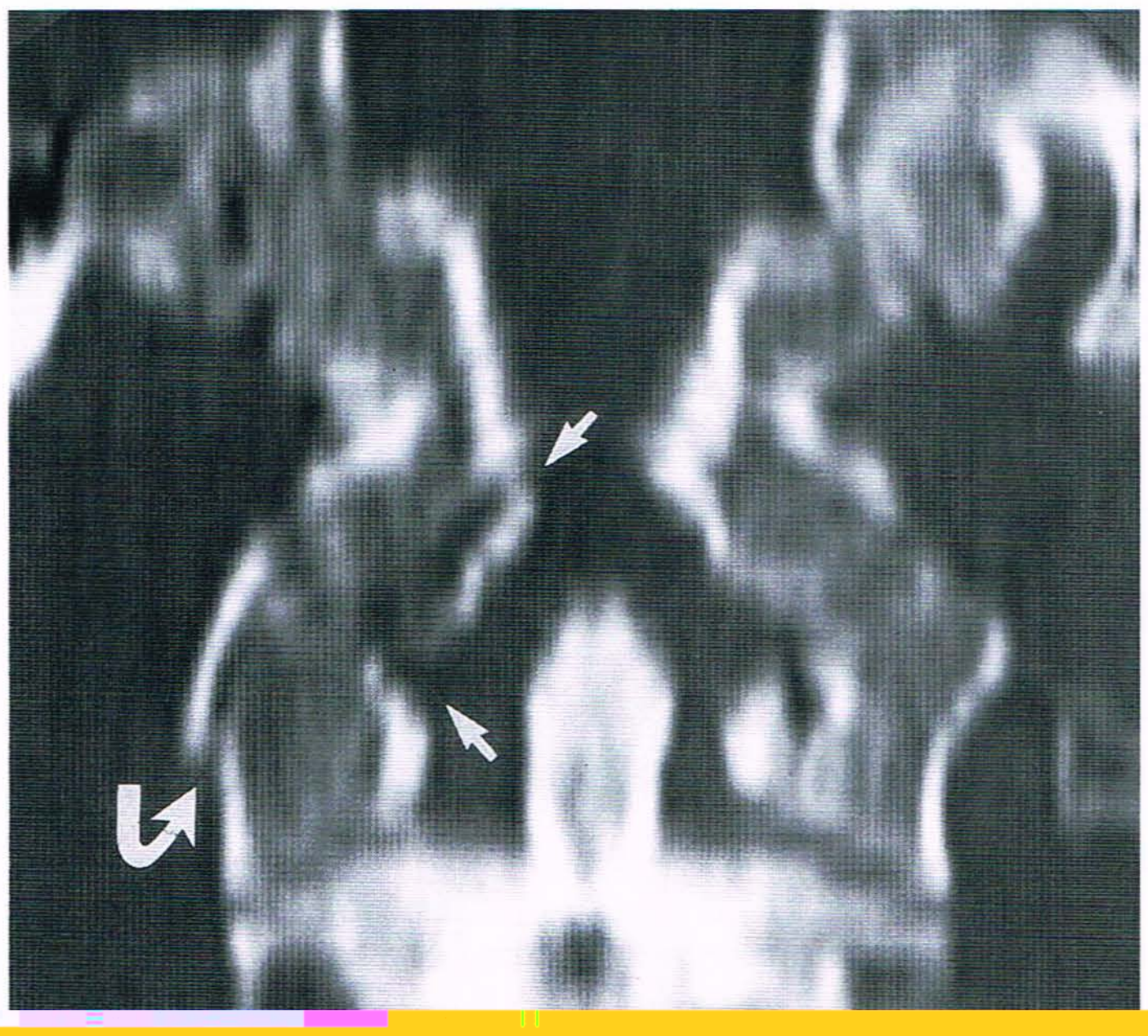

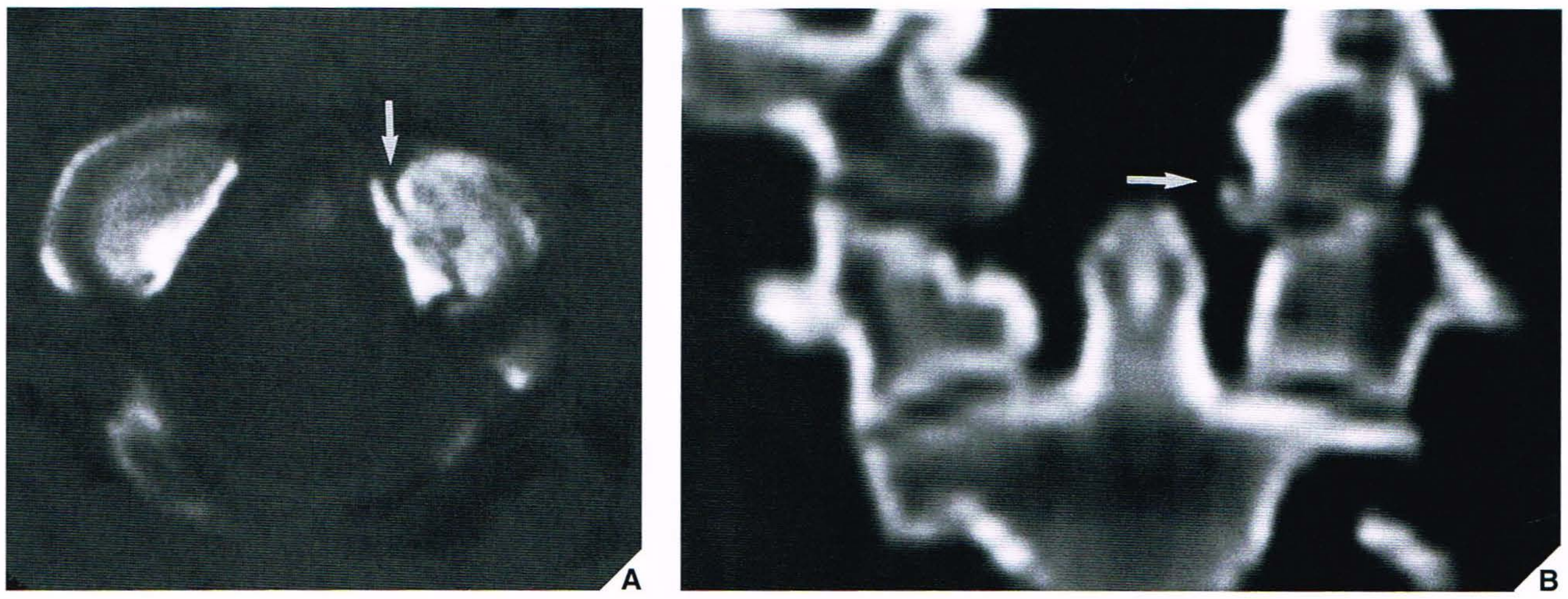

Fig. 11.20 **Fratura do côndilo occipital.** Uma menina de 16 anos de idade foi assaltada e sofreu um golpe na cabeça. Radiografias convencionais do crânio e da coluna cervical superior foram interpretadas como normais. **(A)** O corte de TC axial através da base do crâni

Fig. 11.21

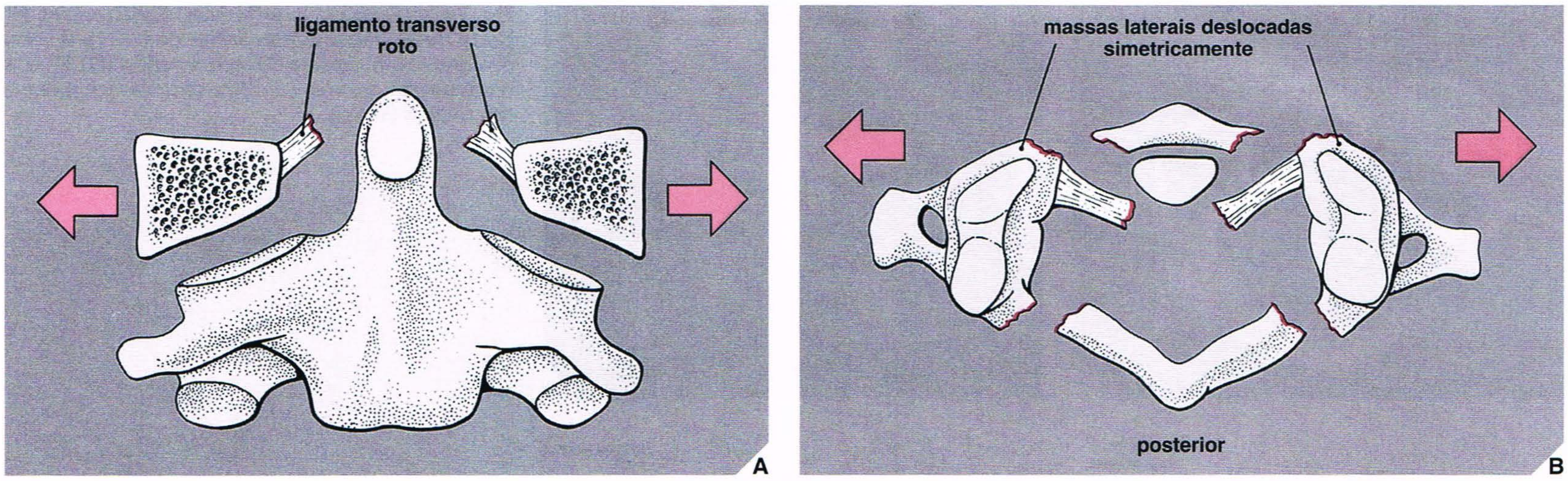

Fig. 11.22 **Fratura de Jefferson.** A fratura de Jefferson clássica, mostrada aqui esquematicamente nas incidências ântero-posterior **(A)** e axial **(B)**, mostra uma saliência simétrica característica das massas laterais de C1 sobre as de C2. O deslocamento lateral dos pilares articulares resulta em ruptura dos ligamentos transversais. **(C)** Ocasionalmente, pode haver apenas deslocamento lateral unilateral de um pilar articular.

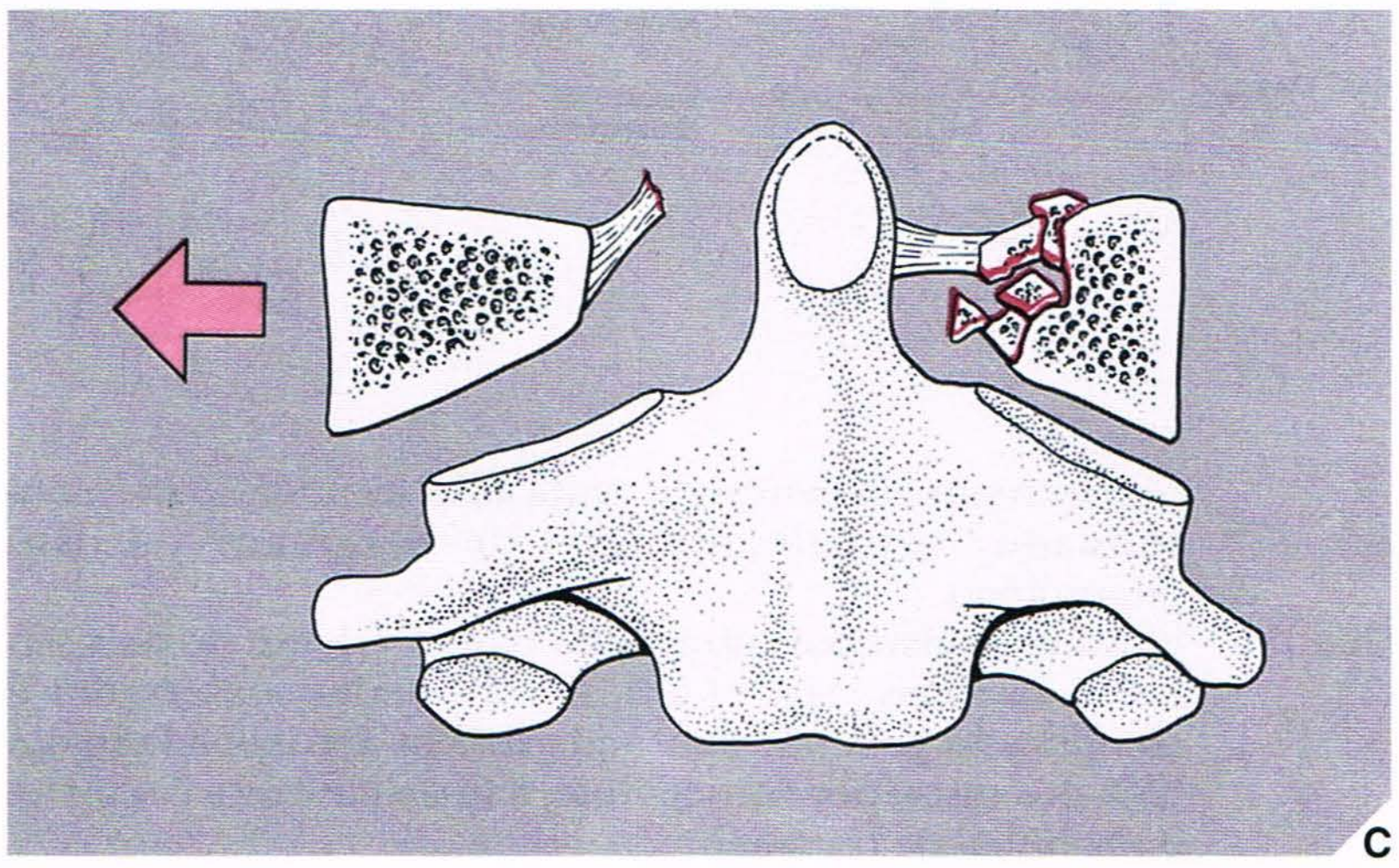

Fig. 11.23 **Fratura de Jefferson.** Um rapaz de 19 anos de idade sofreu traumatismo no pescoço numa agressão. **(A)** Incidência ântero-posterior com a boca aberta da coluna cervical mostra deslocamento lateral das massas laterais do atlas, sugerindo fratura anular de C1. **(B)** Incidência lateral mostra linhas de fratura dos arcos posterior e anterior de C1. *(continua)*

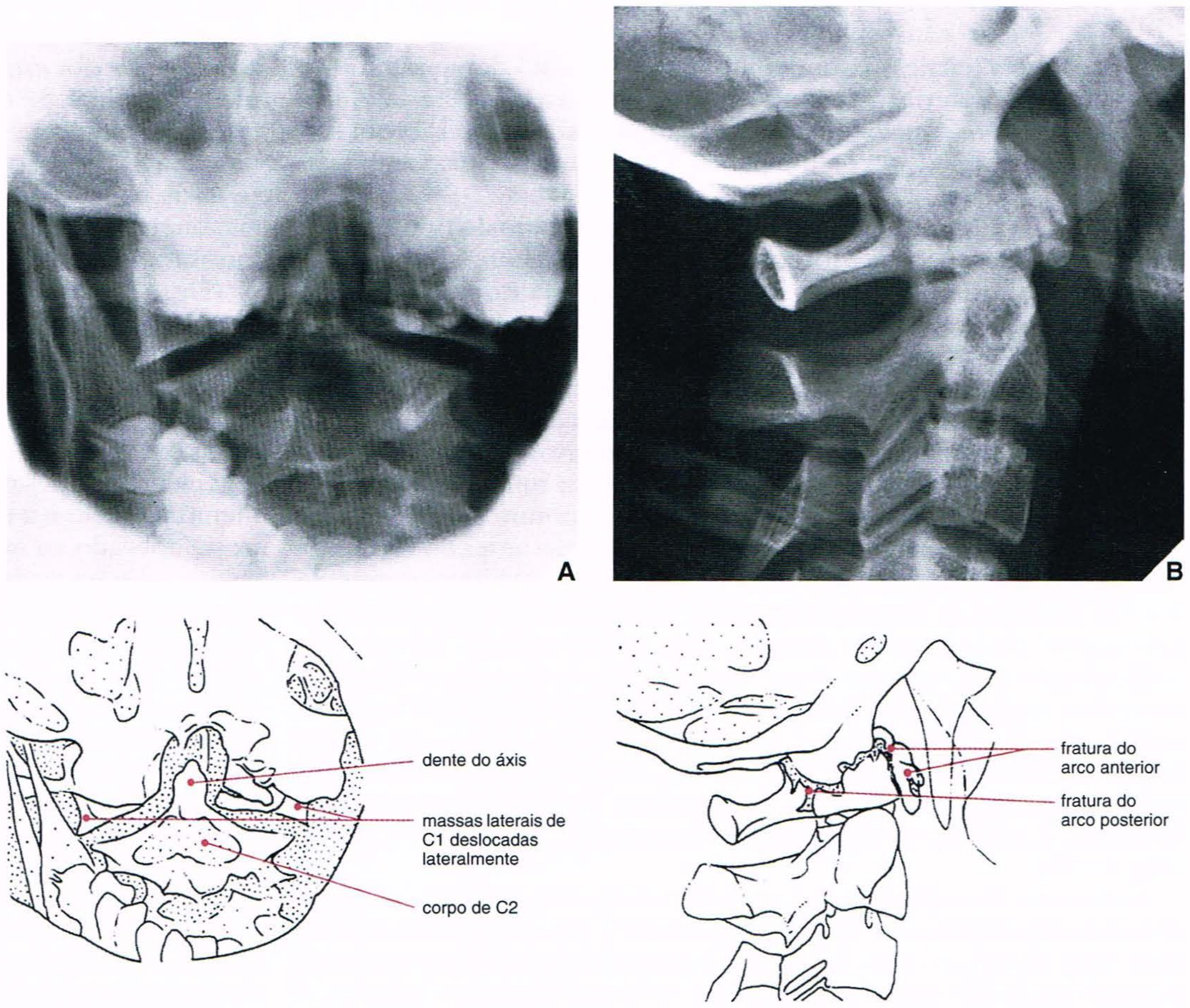

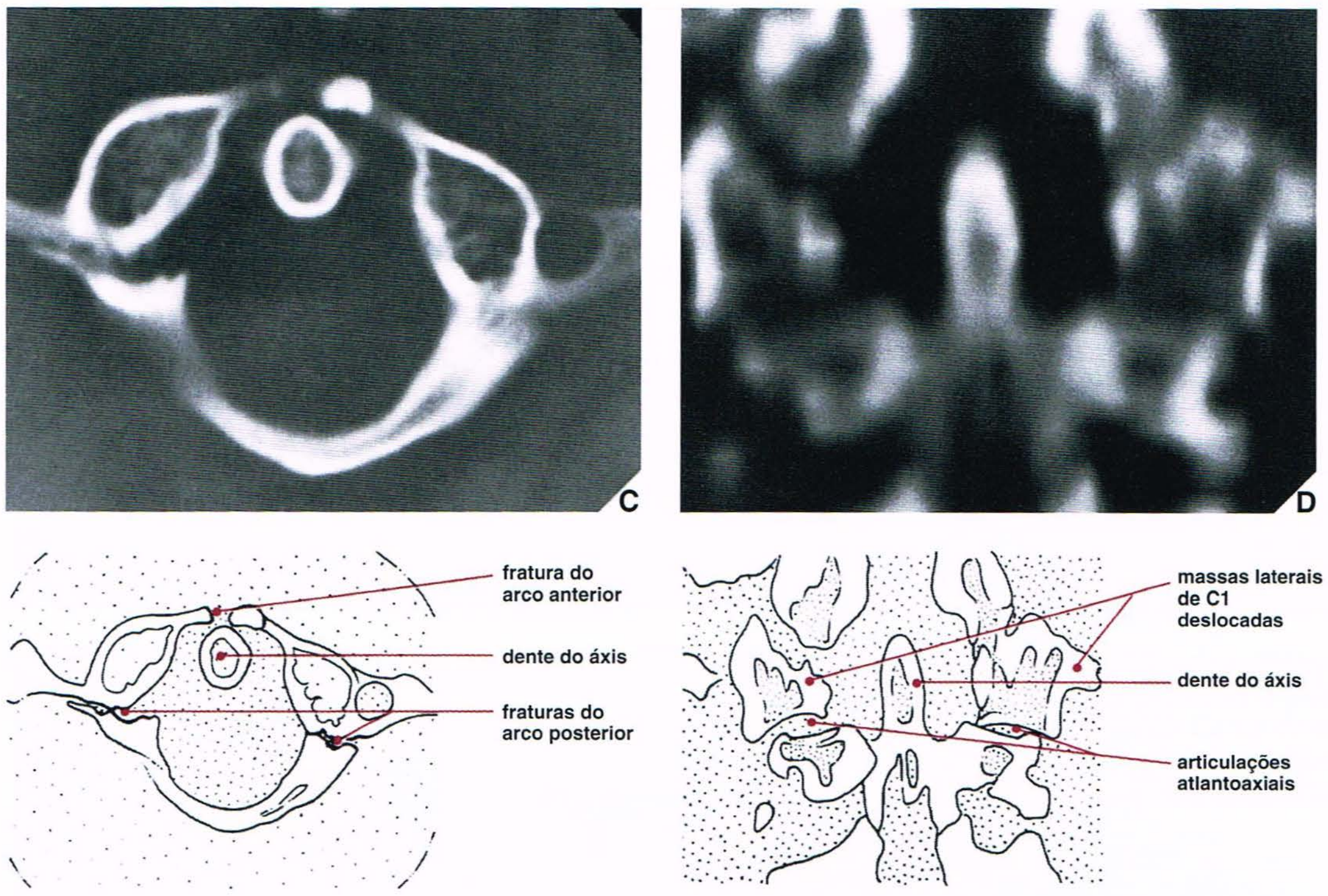

Fig. 11.23 Fratura de Jefferson. *Continuação.* **(C)** Corte de TC mostra duas linhas de fratura do arco posterior e uma fratura do arco anterior. **(D)** TC com reconstrução coronal confirma deslocamento lateral das massas laterais.

representam um centro de ossificação secundário não consolidado (ossículo terminal de Bergman) ou osso odontóideo.

Tipo II — Fraturas transversais através da base do dente do áxis são lesões instáveis (Fig. 11.26). O tratamento conservador é complicado pela não-consolidação em aproximadamente 35% dos casos; por conseguinte, a fusão cirúrgica é o método habitual de tratamento.

Tipo III — As fraturas através da base do dente do áxis que se estendem até o corpo do áxis são lesões estáveis (Fig. 11.25). O tratamento conservador é em geral suficiente.

As melhores técnicas para demonstrar fratura do dente são a incidência ântero-posterior, incluindo a variante com a boca aberta, a incidência de Fuchs e a incidência lateral; a tomografia triespiral com cortes finos também pode ser efetiva para delinear características ambíguas ou sutis (Fig. 11.26).

A detecção das fraturas do dente por TC, sobretudo do tipo II, pode ser difícil se os cortes axiais forem obtidos paralelamente à linha de fratura em geral orientada horizontalmente. Por esta razão, é essencial obter imagens reconstruídas nos planos coronal e sagital (Fig. 11.27).

Fratura do Enforcado. Em 1912, Wood-Jones descreveu o mecanismo patogênico associado à execução por enforcamento. Ele constatou que a hiperextensão e o afastamento resultavam em fraturas bilaterais através dos pedículos do áxis, com luxação anterior do corpo e subseqüente ruptura da medula espinal. Uma fratura similar, que de fato constitui a espondilolistese traumática de C2, é comum em acidente de automóvel, quando a face se choca com o pára-brisa antes do vértice da cabeça, forçando a hiperextensão do pescoço. Esta lesão, que representa 4 a 7% de todas as fraturas e luxações da coluna cervical, podem se apresentar como fraturas simples, sem deslocamento, através dos pedículos do áxis ou como fraturas através dos arcos com subluxação anterior e angulação de C2 sobre C3 (Fig. 11.28). A linha de fratura se situa em geral anteriormente ao processo articular inferior de C2 em ambas as variantes, mas as fraturas com deslocamento na maioria das vezes estão associadas a ruptura do ligamento e a lesões do disco intervertebral. A melhor incidência para demonstrar esta lesão é a lateral (Fig. 11.29).

As fraturas do enforcado (as quais provavelmente seria mais correto denominá-las fraturas do "homem enforcado") são classificadas em três tipos (Fig. 11.30). A lesão do tipo I é caracterizada pela fratura através do pedículo de C2 estendendo-se entre as facetas superior e inferior. A lesão do tipo II constitui uma fratura do tipo I com ruptura concomitante do disco intervertebral C2-C3. A lesão do tipo III consiste em uma fratura do tipo II associada a luxação da faceta de C2-C3.

Fraturas da Coluna Cervical Média e Inferior

Fratura Explosiva. O mecanismo desta fratura é idêntico ao das fraturas de Jefferson envolvendo C1, porém as fraturas explosivas são observadas nas vértebras cervicais inferiores (C3-C7). Quando o núcleo pulposo, que normalmente está contido no disco intervertebral, atravessa o platô vertebral fraturado em direção ao corpo vertebral, o corpo explode resultando em uma fratura cominutiva. Tipicamente, o fragmento posterior está deslocado posteriormente e pode causar lesão da medula espinal. Se o complexo ligamentar posterior não se romper, a fratura explosiva é estável. Algumas vezes, quando há ruptura ligamentar, uma fratura explosiva torna-se instável. Radiograficamente é caracterizada por divisão vertical no corpo vertebral, observada na incidência ântero-posterior, mas a incidência lateral ou a tomografia lateral mostram melhor a extensão da cominução e do deslocamento posterior (Fig. 11.31A). A modalidade mais reveladora no caso da fratura explosiva é a TC, pois mostra os detalhes da fratura da parte posterior do corpo vertebral no plano axial (Fig. 11.31B).

Fratura em Lágrima. A mais grave e mais instável das lesões da coluna cervical, a fratura em lágrima é caracterizada por deslocamento posterior das vértebras envolvidas em direção ao canal vertebral, fratura de seus elementos posteriores e ruptura dos tecidos moles, incluindo o ligamento amarelo e a medula espinal, ao nível da lesão. Além disso, o estresse aplicado ao ligamento longitudinal anterior faz com que este se rompa ou sofra avulsão do corpo vertebral, levando consigo um pedaço da superfície anterior do corpo. Este pequeno fragmento triangular ou em forma de lágrima geralmente está deslocado anterior ou inferiormente (Fig. 11.32). A lesão associada da medula espinal resulta na síndrome da coluna cervical anterior aguda, consistindo em quadriplegia abrupta e perda da distinção de dor e temperatura; todavia, a coluna posterior mantém os sentidos preservados — posição, vibração e movimento.

A incidência lateral é a melhor incidência radiográfica para demonstrar esta lesão; a tomografia lateral também pode ser necessária, bem como a TC (Figs. 11.33 e 11.34). A avaliação de compressão da medula espinal exige o estudo por RM (Fig. 11.35).

Deve-se estar ciente, na avaliação desta fratura, de que ocasionalmente um fragmento triangular de osso de forma e localização similares ao encontrado na fratura em lágrima clássica pode ser notado em um tipo

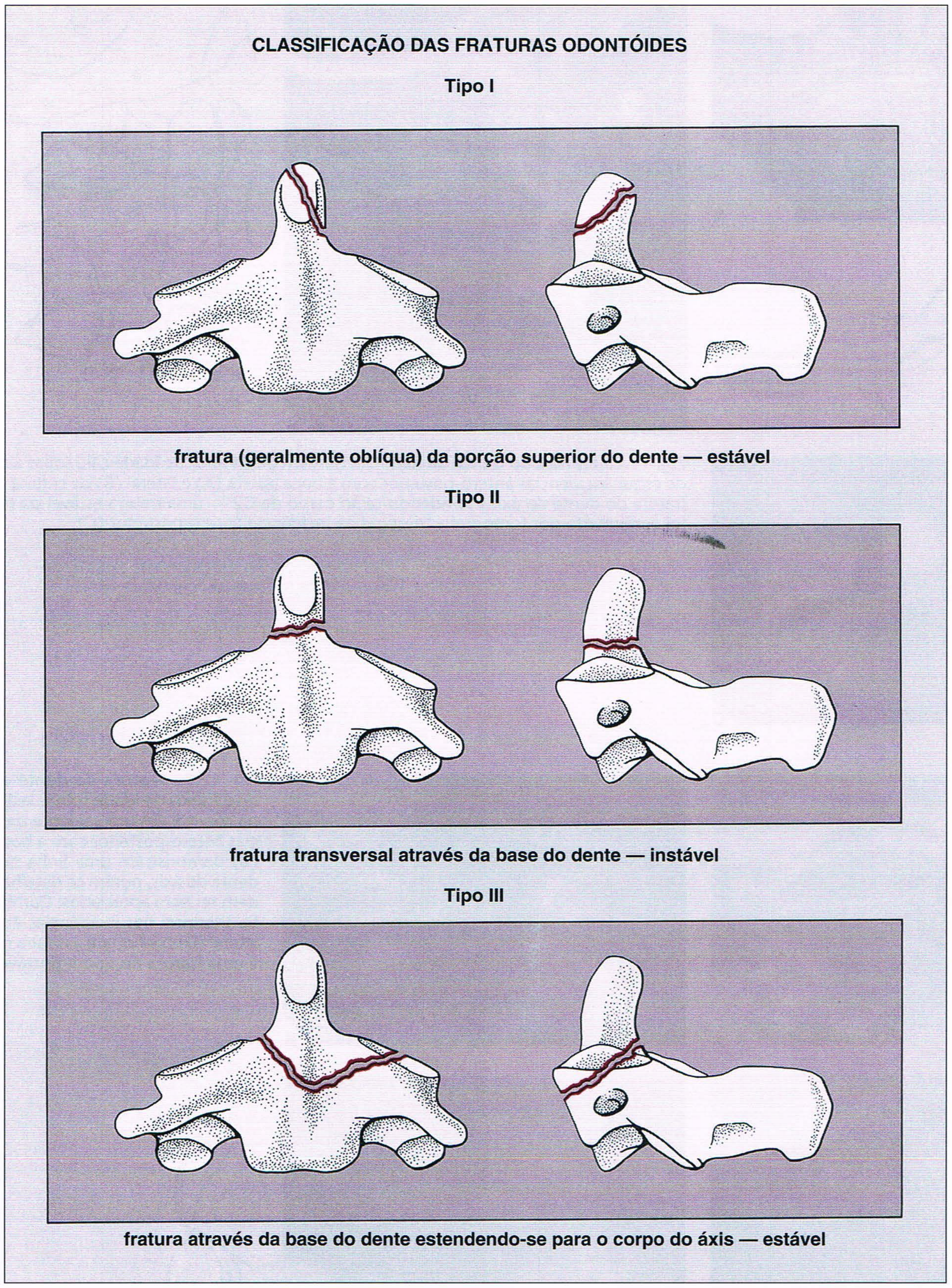

Fig. 11.24 Classificação das fraturas do dente do áxis. (Modificado de Anderson LD, D'Alonzo RT, 1974, com permissão.)

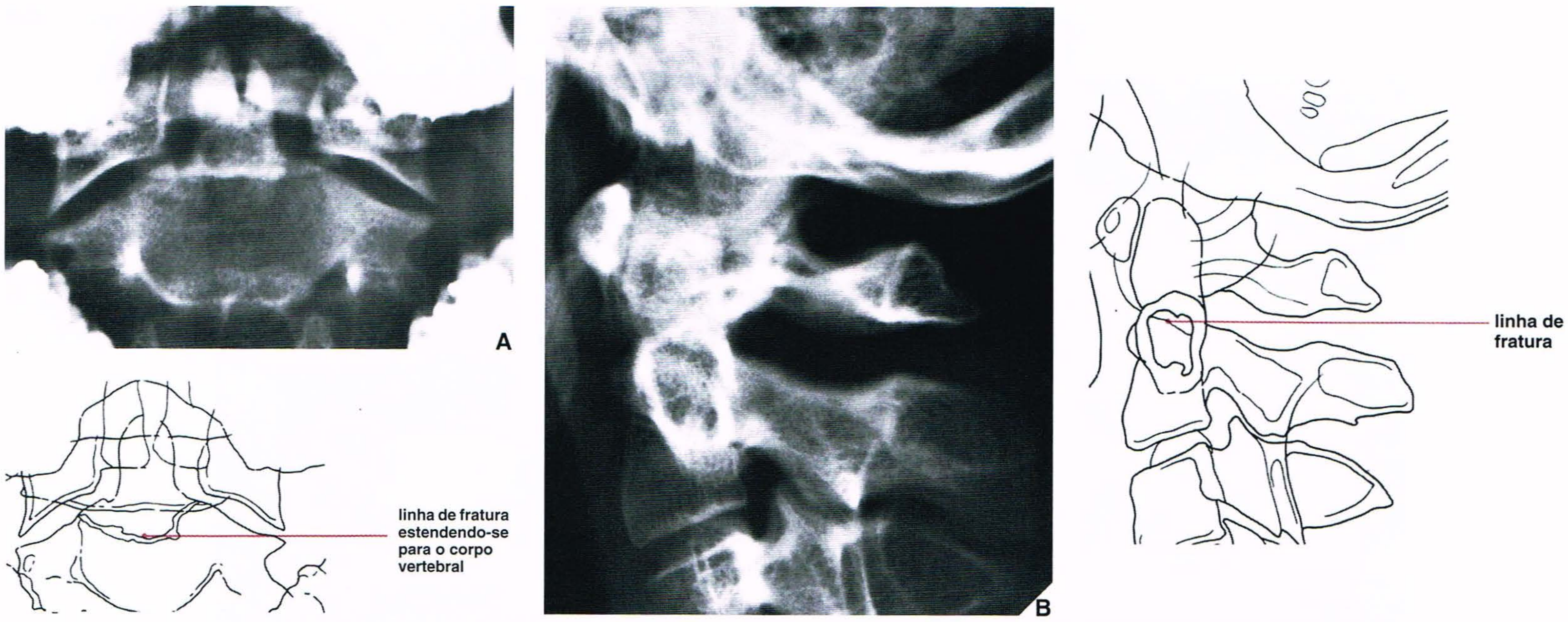

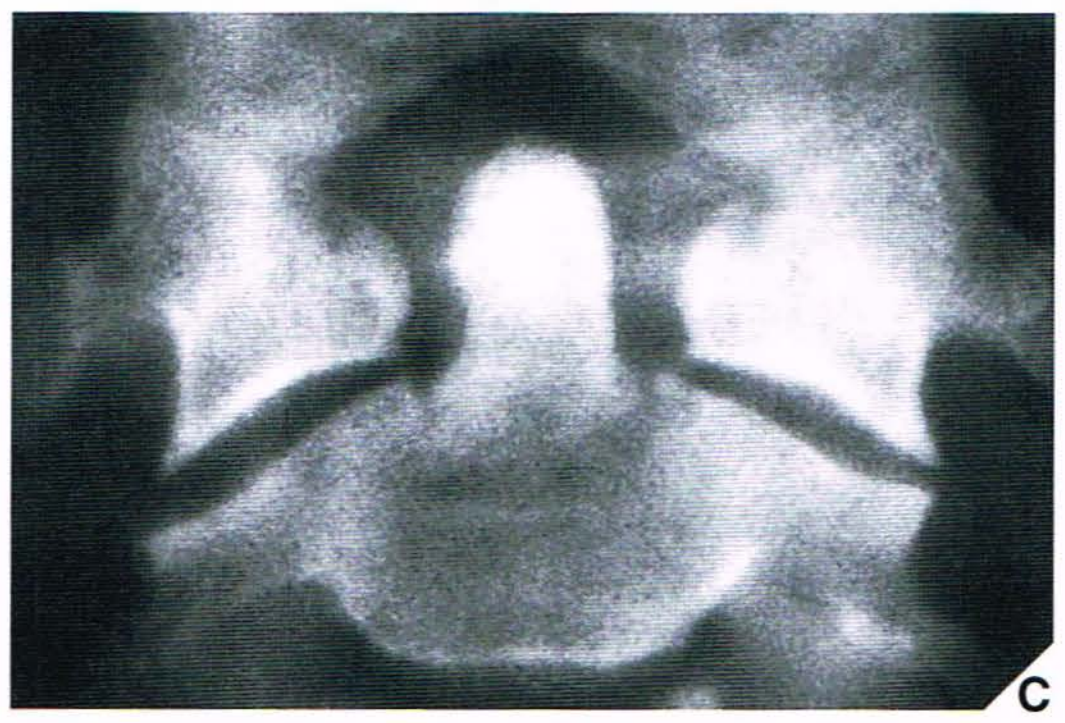

Fig. 11.25 Fratura do dente do áxis. Um homem de 24 anos de idade caiu sobre a mão em um acidente de esqui. Incidências ântero-posterior com a boca aberta **(A)** e lateral **(B)** da coluna cervical demonstram fratura do dente do áxis estendendo-se ao corpo de C2 — uma fratura estável do tipo III. O diagnóstico foi confirmado por tomografia triespiral na incidência ântero-posterior **(C)**.

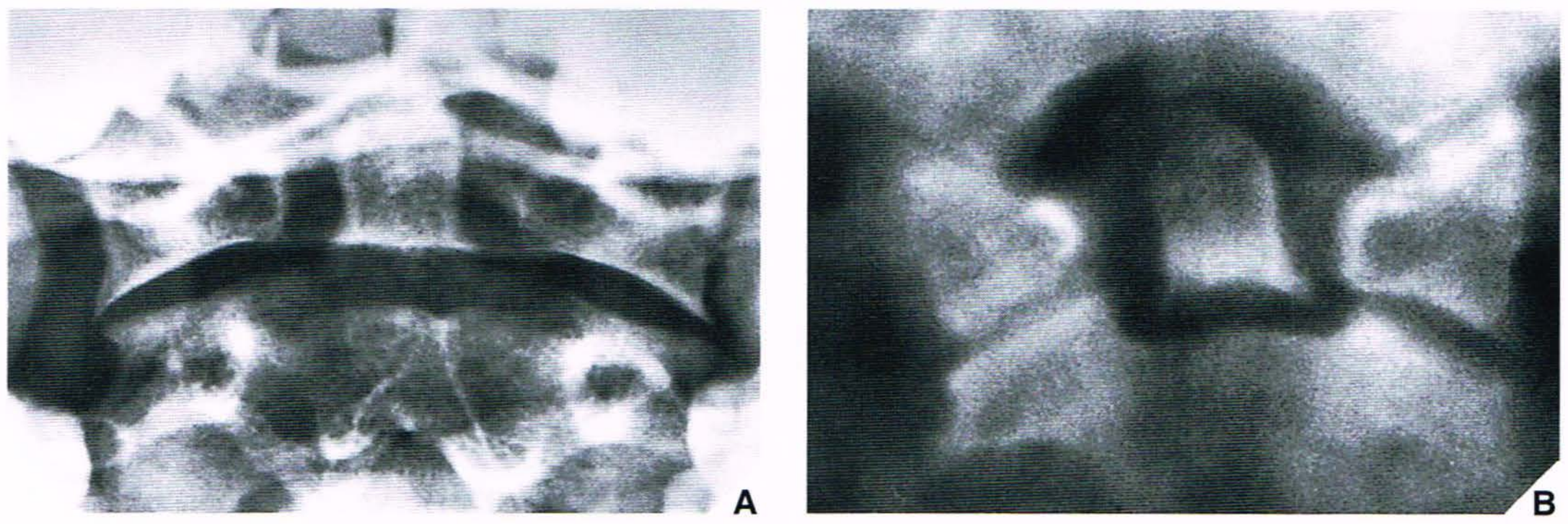

Fig. 11.26 Fratura do dente do áxis. Um homem de 62 anos de idade sofreu lesão por flexão da coluna cervical em um acidente de automóvel. Incidências ântero-posterior com a boca aberta **(A)** e lateral **(B)** demonstram uma linha de fratura na base do dente do áxis, porém os detalhes desta lesão não podem ser bem apreciados. Cortes finos com tomografia triespiral nas incidências ântero-posterior **(C)** e lateral **(D)** confirmam a fratura na base do dente. Esta é uma fratura do tipo II (instável).

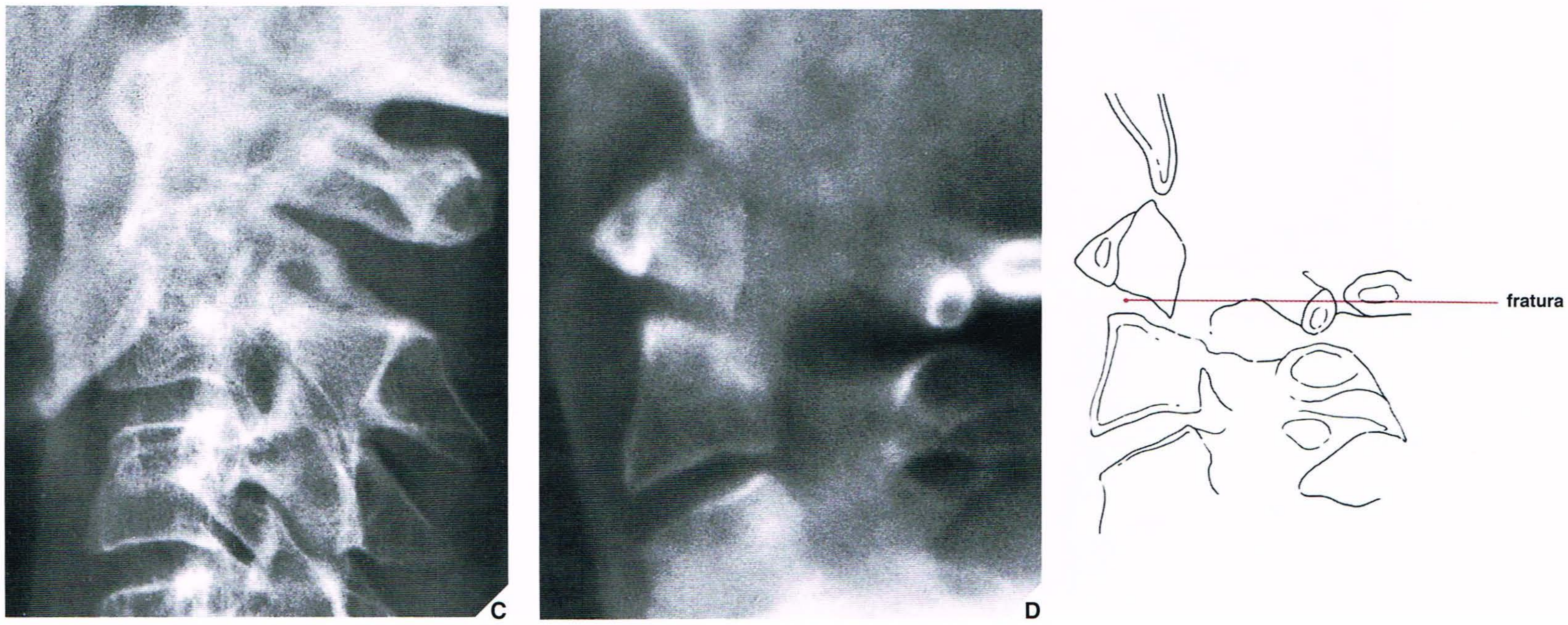

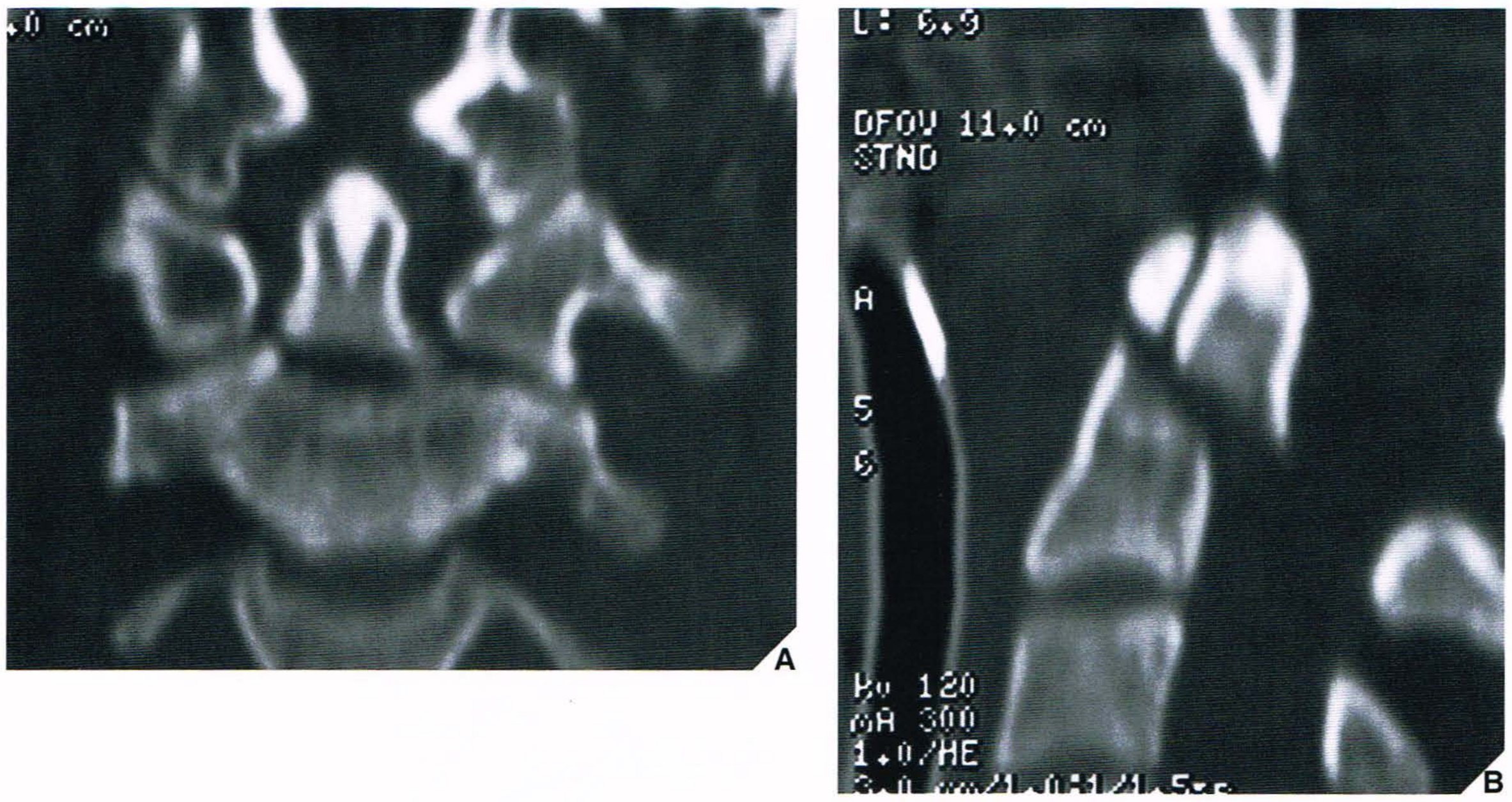

Fig. 11.27 **Fratura do dente do áxis.** Um homem de 50 anos de idade sofreu lesão por flexão do pescoço durante um acidente de motocicleta. Radiografias convencionais da coluna cervical sugeriram fraturas do dente do áxis, porém não foram conclusivas. Imagens de TC reconstruídas coronal **(A)** e sagital **(B)** demonstram claramente fratura do dente do áxis do tipo II.

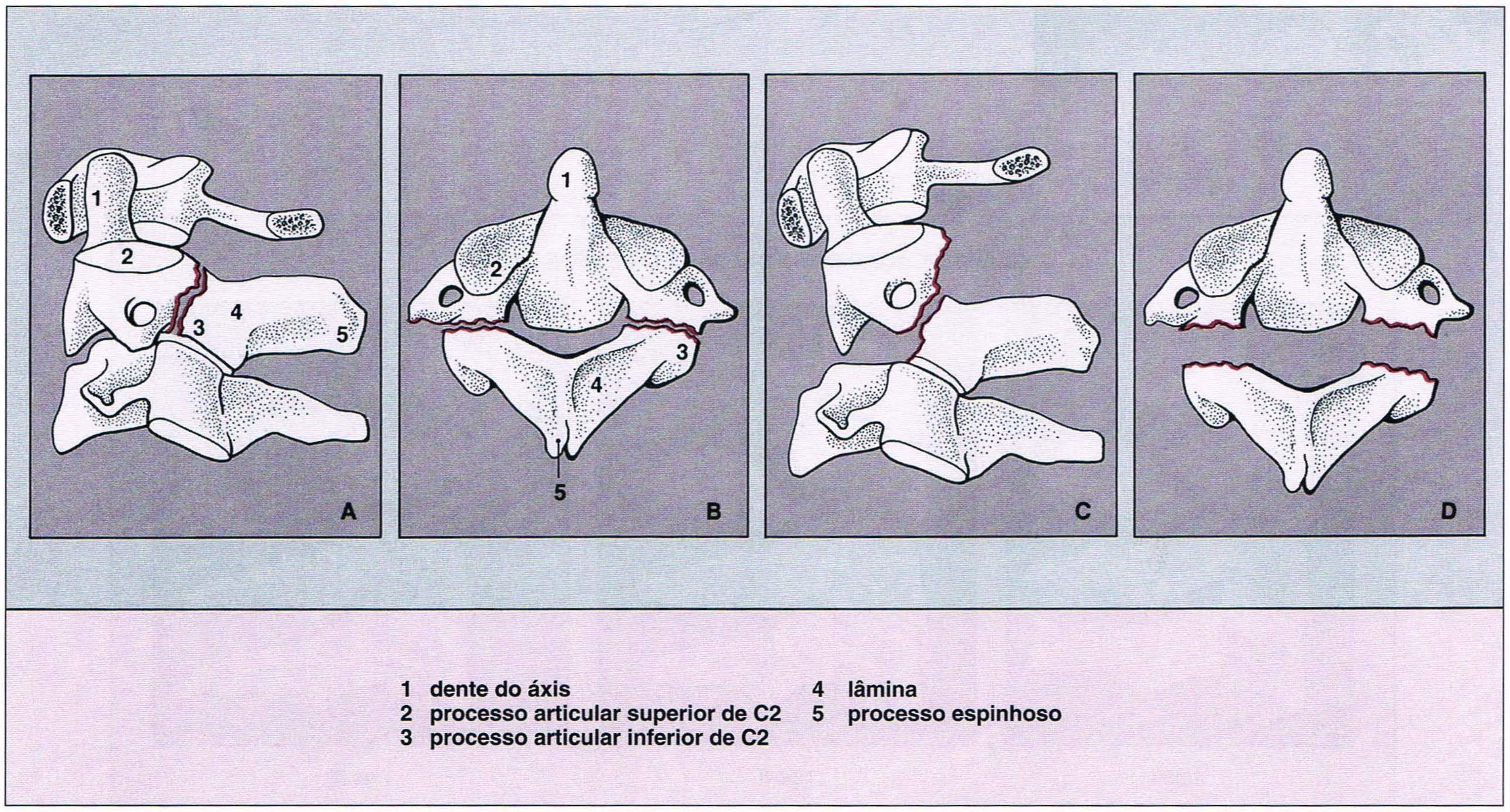

Fig. 11.28 **Fratura do enforcado.** Esta lesão pode se apresentar como fraturas sem deslocamento através dos arcos de C2, como é observado aqui esquematicamente nas incidências lateral **(A)** e axial **(B)**, ou como fraturas com deslocamento com angulação anterior **(C)** e **(D)** associadas à ruptura dos ligamentos, disco intervertebral ou processos articulares.

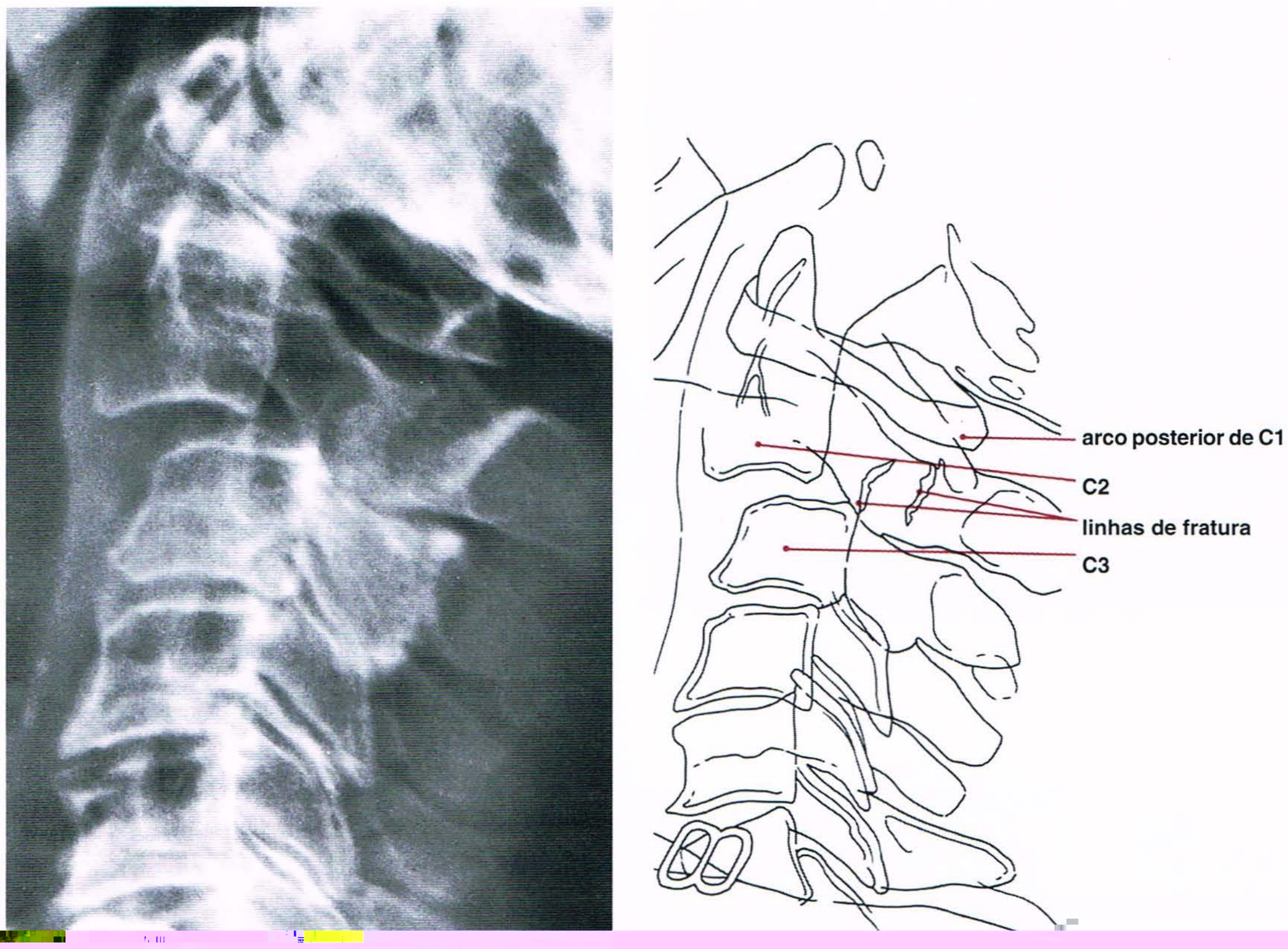

Fig. 11.29 Fratura do enforcado. Um homem de 62 anos de idade sofreu lesão por hiperextensão grave da coluna cervical em um acidente de automóvel. Radiografia lateral mostra fratura através dos pedículos de C2 associada a subluxação de C2-C3, um achado típico na fratura do enforcado.

Fig. 11.30

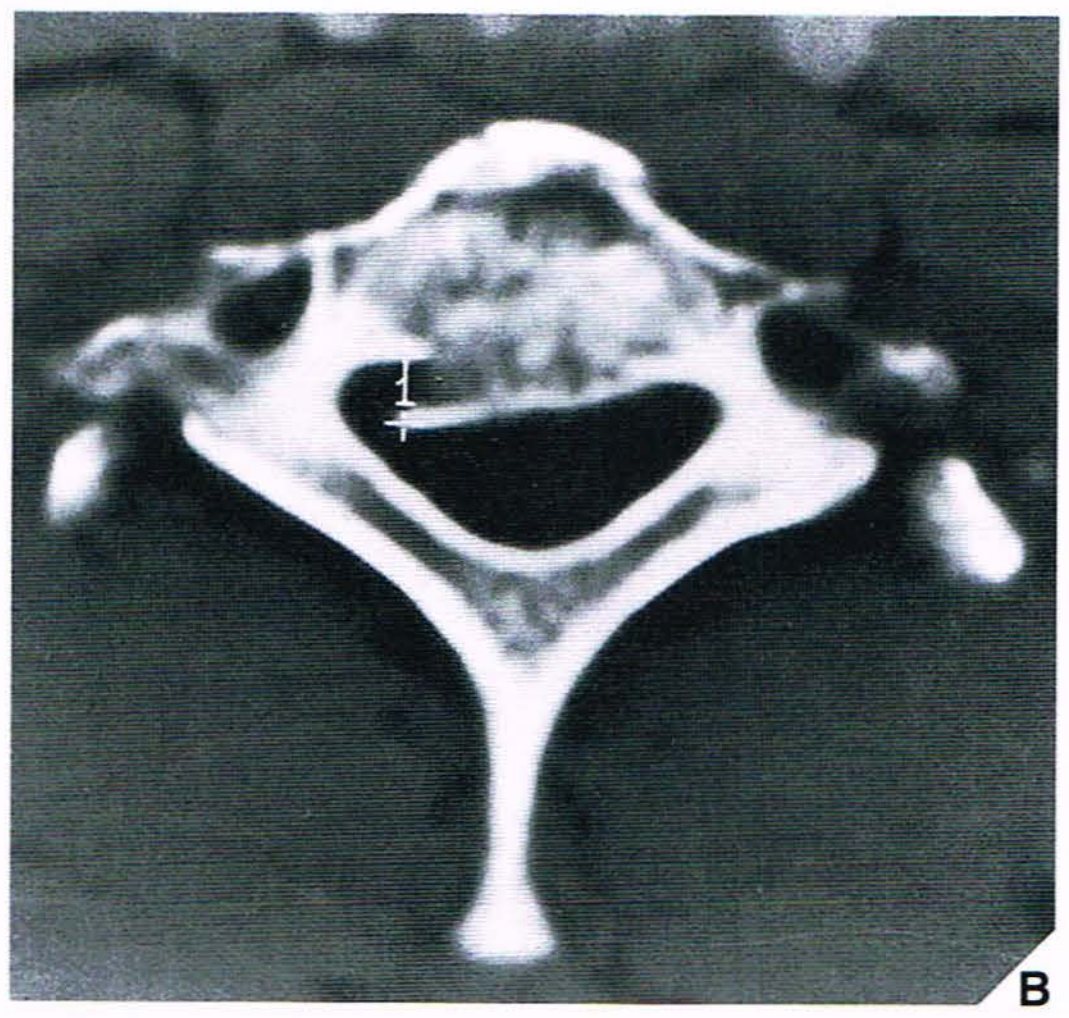

Fig. 11.31 **Fratura explosiva.** Um homem de 40 anos de idade foi ejetado de uma motocicleta e bateu com o vértice da cabeça no asfalto. **(A)** Radiografia lateral da coluna cervical mostra fratura cominutiva do corpo de C7, envolvendo as colunas anterior e média. **(B)** Corte de TC confirma a fratura explosiva. A parte posterior do corpo vertebral está deslocada para o canal vertebral.

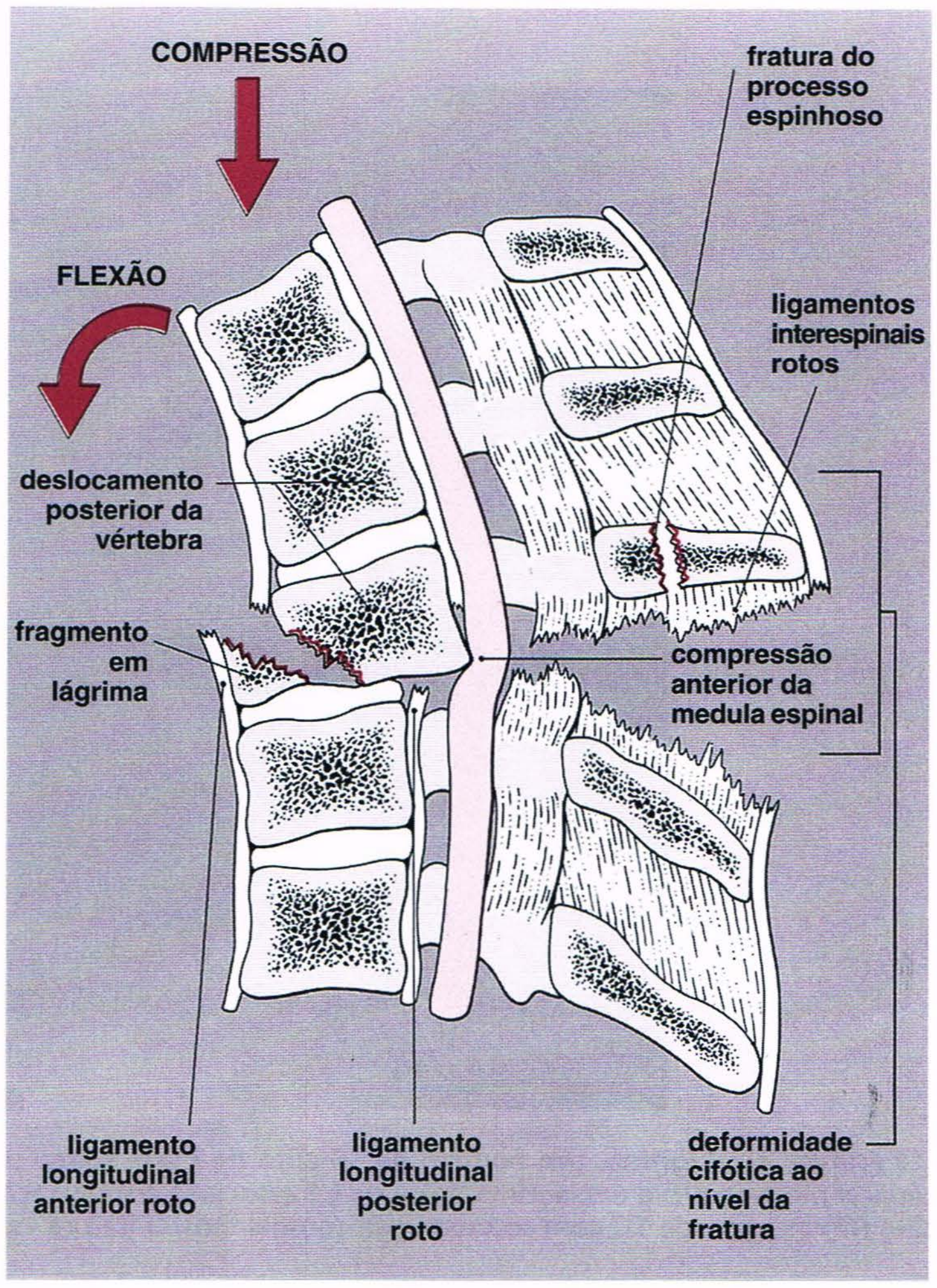

Fig. 11.32 **Fratura em lágrima.** A fratura em lágrima, visualizada aqui esquematicamente em um corte sagital da coluna cervical inferior, é a mais grave e instável das lesões da coluna cervical. A ruptura do ligamento longitudinal anterior pode causar avulsão de um fragmento em formato de lágrima na superfície anterior de C5. Esta fratura também é tipificada pelo deslocamento posterior da vértebra envolvida e pela fratura dos seus elementos posteriores. Dependendo da gravidade do traumatismo, podem ocorrer graus variáveis de lesão da medula espinal.

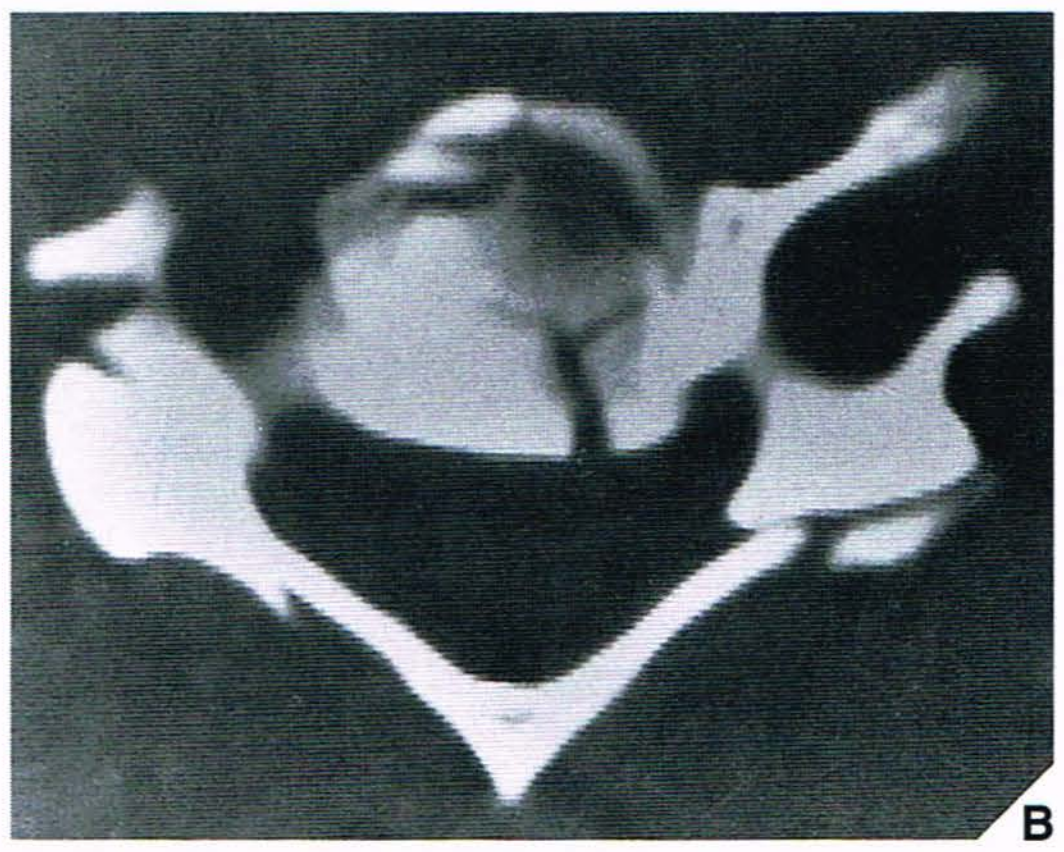

Fig. 11.33 **Fratura em lágrima.** Um homem de 38 anos de idade sofreu traumatismo cervical em um acidente de motocicleta. **(A)** Incidência lateral da coluna cervical mostra fratura por avulsão da parte ântero-inferior do corpo de C5 e fratura de seu processo espinhoso. A lâmina de C4 também está fraturada. Observa-se a ruptura das facetas ao nível de C5-C6 com alargamento acentuado. Há deslocamento posterior de todas as vértebras acima de C5, incluindo esta. **(B)** Corte de TC mostra também fratura acentuadamente cominutiva do corpo de C5.

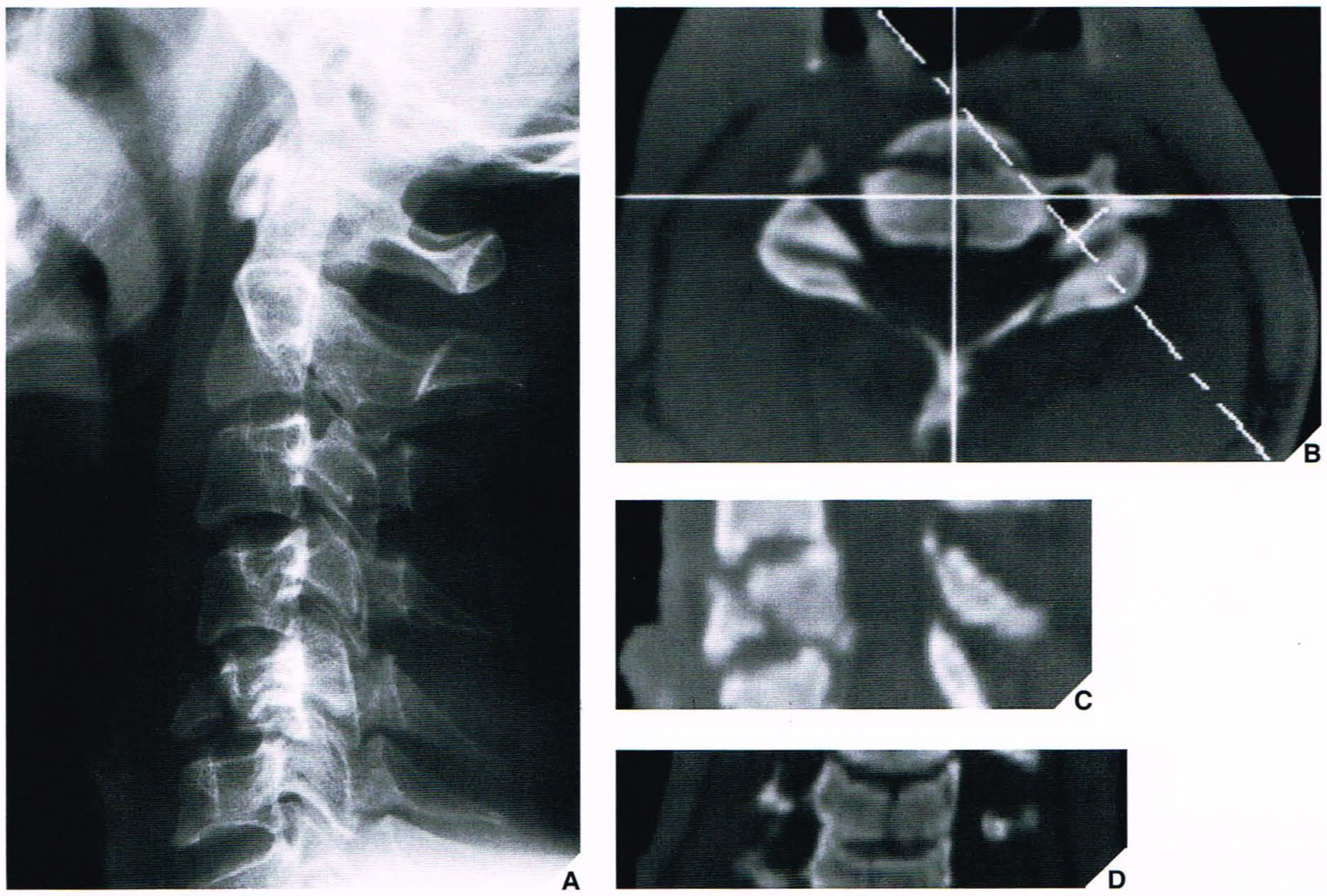

Fig. 11.34 **Fratura em lágrima.** Um homem de 36 anos de idade sofreu traumatismo cervical em um acidente de motocicleta. **(A)** Radiografia lateral da coluna cervical mostra fratura em lágrima típica de C5 associada a subluxação de C5-C6. Corte axial de TC **(B)** e reconstrução sagital **(C)** mostra os detalhes desta lesão. **(D)** Imagem de TC com reconstrução coronal mostra fratura vertical do corpo de C5 orientada no plano sagital.

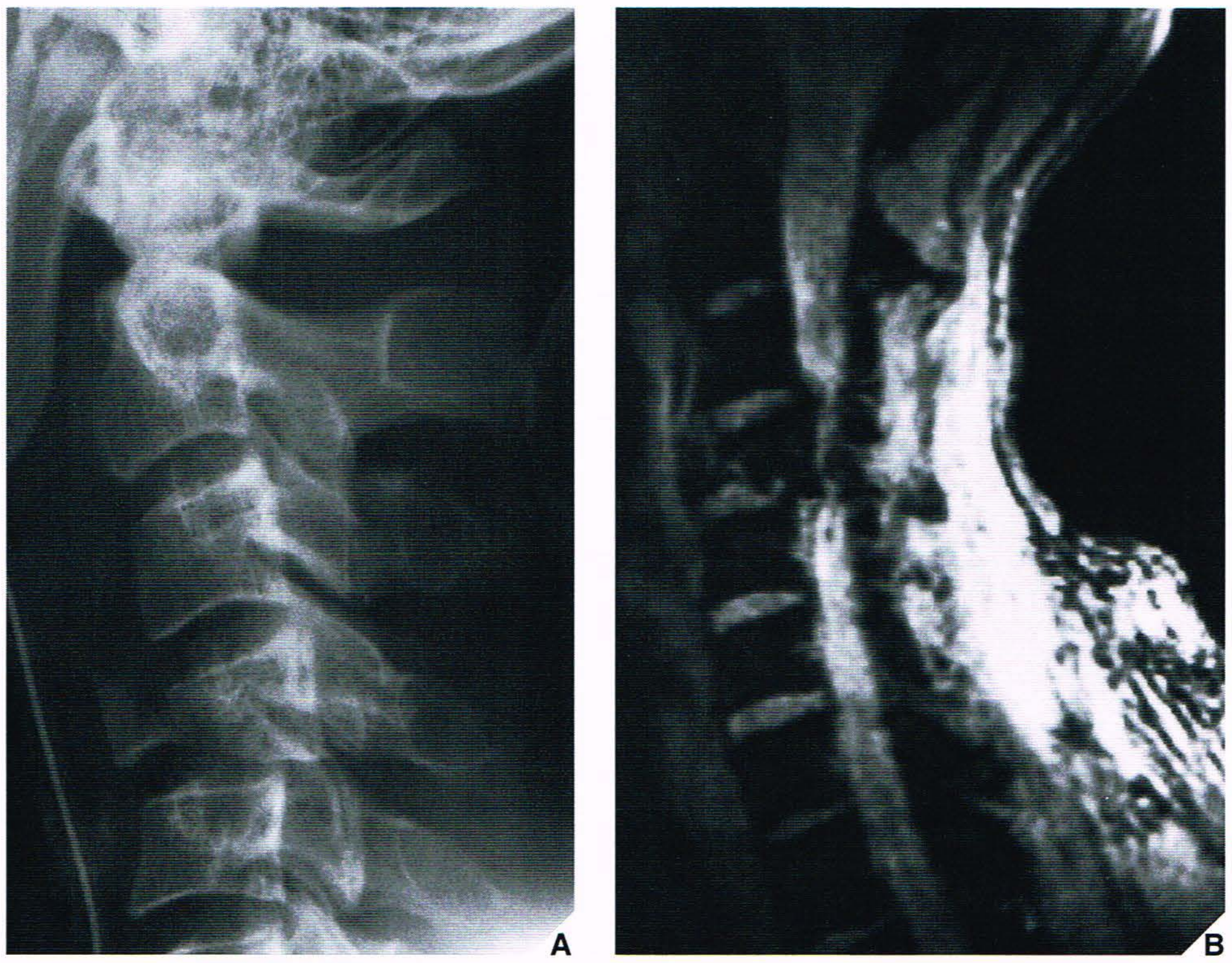

Fig. 11.35 **Fratura em lágrima.** Um homem de 38 anos de idade, passageiro de veículo que não usava cinto de segurança, sofreu acidente de automóvel. **(A)** Radiografia lateral da coluna cervical mostra fratura em lágrima de C4. **(B)** Imagem de RM gradiente-eco (*multiplanar gradient-recalled*) sagital mostra deslocamento posterior do corpo vertebral C4 comprometendo o canal vertebral e transecção quase completa da medula cervical. Observa-se extenso edema com alto sinal dos tecidos moles e hemorragia.

de lesão por extensão. Entretanto, esta fratura "em lágrima por extensão" é completamente diferente; trata-se de uma fratura estável sem as complicações potencialmente perigosas da lesão do tipo flexão, e geralmente ocorre ao nível de C2 ou C3 (Fig. 11.36).

Fratura do Cavador de Barro. Esta fratura oblíqua ou vertical do processo espinhoso de C6 ou C7 é causada por uma potente flexão aguda, como a produzida pelo ato de cavar. Esta denominação é derivada por sua ocorrência comum em mineiros de barro australianos na década de 1930, e a fratura do cavador de barro recebeu simultaneamente o mesmo nome na Alemanha, onde foi observada entre trabalhadores que construíram o Autobahn. Um golpe direto na coluna cervical ou traumatismo indireto do pescoço em acidentes automobilísticos pode resultar em lesão similar.

A fratura do cavador de barro é estável, o complexo ligamentar posterior permanece intacto e, portanto, não está associada a dano neurológico. A melhor incidência radiográfica para demonstrar esta lesão é a incidência lateral da coluna vertebral (Fig. 11.37A). Se a C7 não puder ser visualizada apesar dos bons posicionamentos e técnica, por exemplo, devido a um pescoço grosso e curto ou a ombros largos, então deve-se realizar a incidência do nadador. Esta fratura também pode ser identificada na incidência ântero-posterior pelo assim chamado sinal do espectro (Fig. 11.37B) produzido pelo deslocamento do processo espinhoso fraturado.

Fratura em Cunha Simples (por Compressão). Resultante de hiperflexão da coluna cervical, uma fratura em cunha simples geralmente ocorre no segmento cervical médio ou inferior. Existe uma compressão anterior (em cunha) do corpo vertebral e, embora o complexo li-

Fig. 11.36 **Fratura em lágrima por extensão.** Um homem de 37 anos de idade sofreu lesão por extensão da medula cervical em uma queda. Incidência lateral da coluna mostra fratura em lágrima em extensão do corpo vertebral de C3. Note que, ao contrário de lesão do tipo flexão, não há subluxação, e as linhas vertebrais posterior e espinolaminar não estão rompidas.

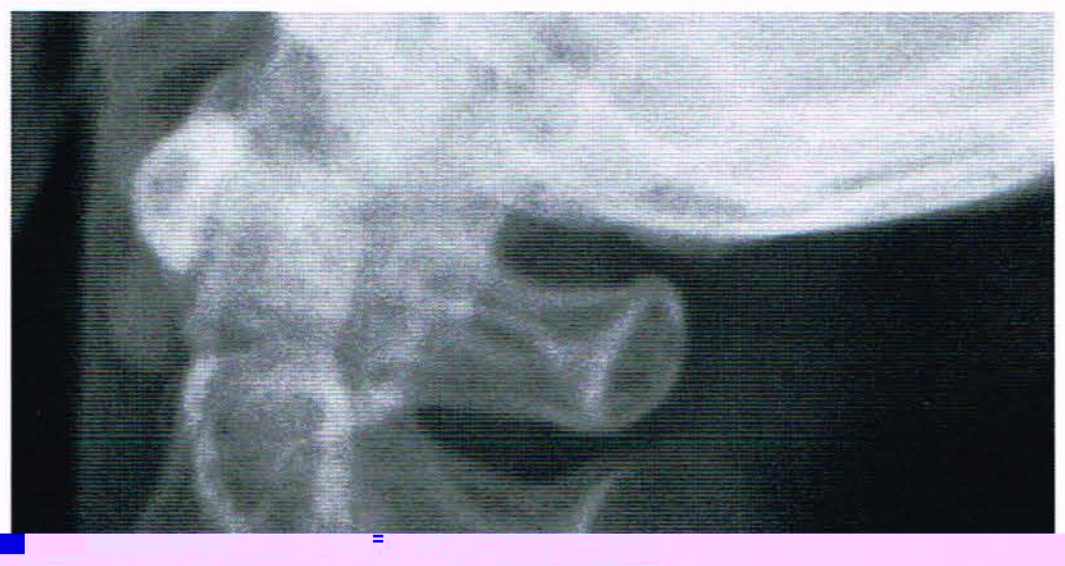

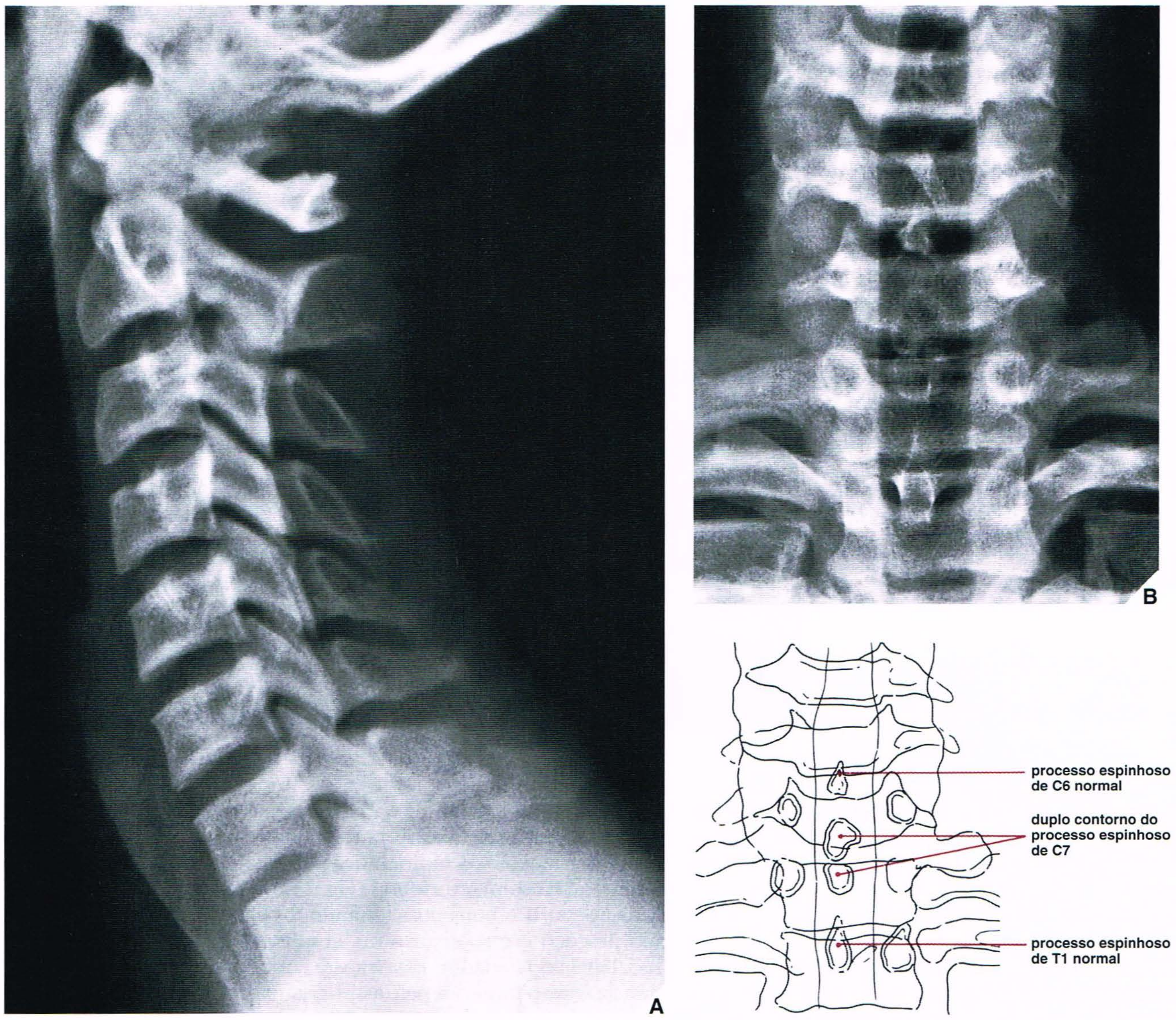

Fig. 11.37 Fratura do cavador de barro. Um homem de 22 anos de idade sofreu traumatismo cervical em um acidente de automóvel. **(A)** Incidência lateral da coluna cervical mostra fratura do processo espinhoso de C7, identificando esta lesão como fratura do cavador de barro. **(B)** Sob incidência ântero-posterior, a fratura do cavador de barro pode ser identificada pelo aspecto de um processo espinhoso duplo de C7. Este sinal do espectro é secundário a um deslocamento caudal discreto da ponta fraturada do processo espinhoso.

Fig. 11.38 Fratura por compressão (cunha). Uma mulher de 30 anos sofreu lesão no pescoço num acidente automobilístico. Radiografia lateral da coluna cervical demonstra fratura simples em cunha de C5.

gamentar posterior seja distendido, permanece intacto, fazendo desta uma fratura estável. A incidência lateral da coluna cervical mostra adequadamente esta lesão (Fig. 11.38).

Facetas Presas

Facetas Presas Unilaterais. Este tipo de lesão é secundário à força de flexão–rotação com subseqüente ruptura da cápsula articular de uma faceta e do complexo ligamentar posterior. Na ausência do alargamento dos espaços discais ou na subluxação do espaço discal, o bloqueio unilateral da faceta é uma lesão relativamente estável. Freqüentemente, entretanto, ocorre subluxação anterior em aproximadamente 25%. Estes pacientes estão sujeitos a risco de sofrer lesão da raiz nervosa ou, raramente, a lesão da medula espinal do tipo Brown-Sequard.

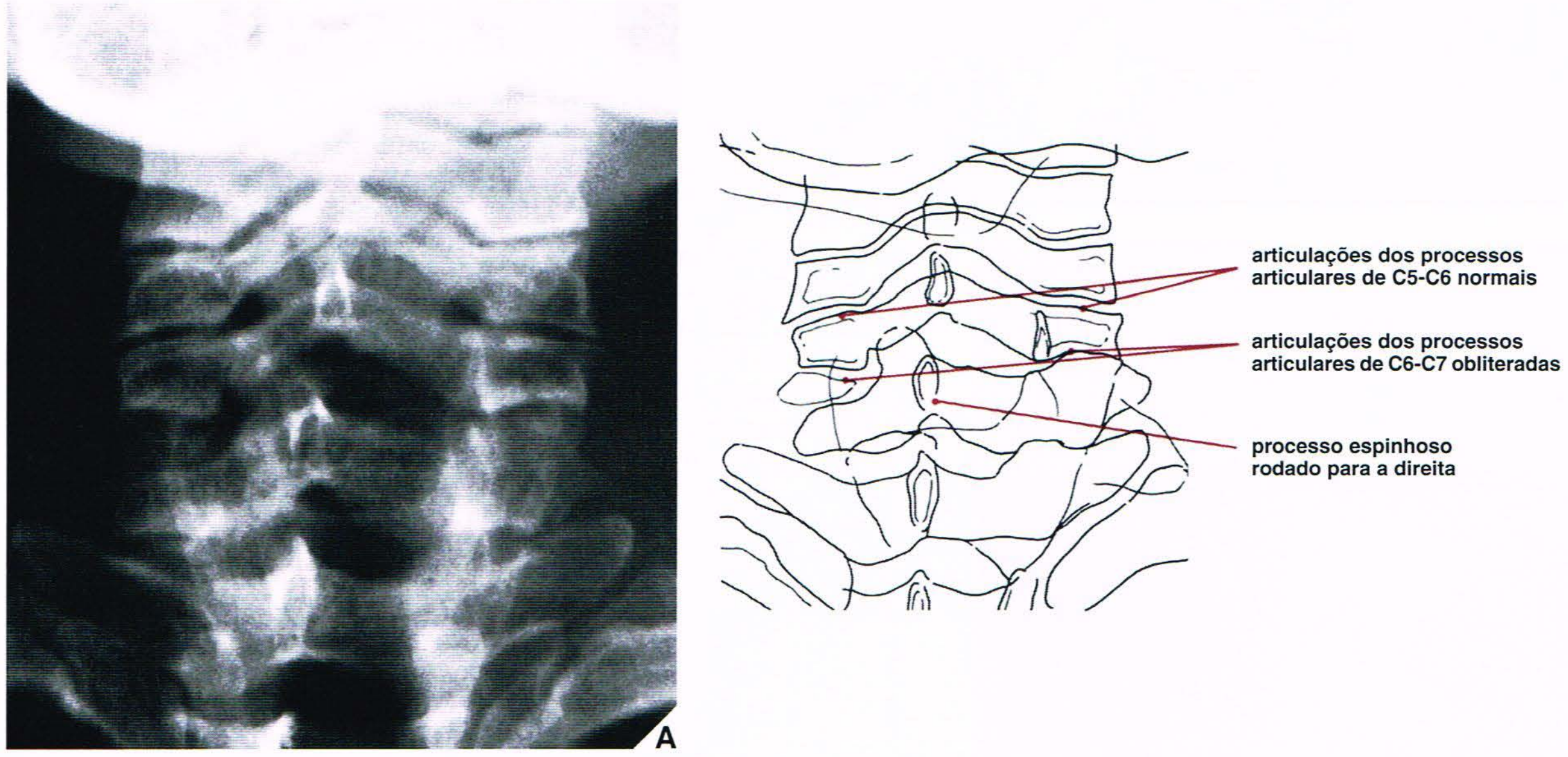

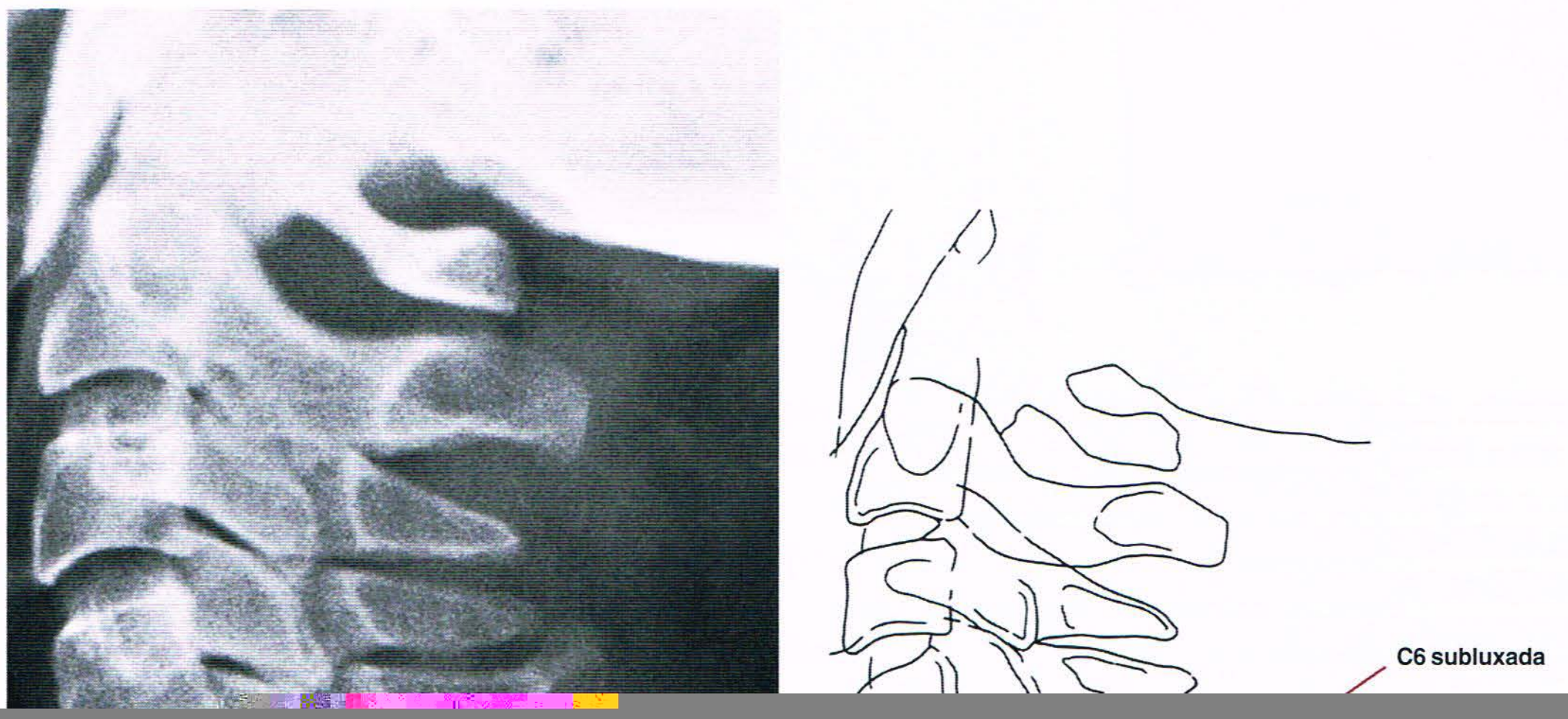

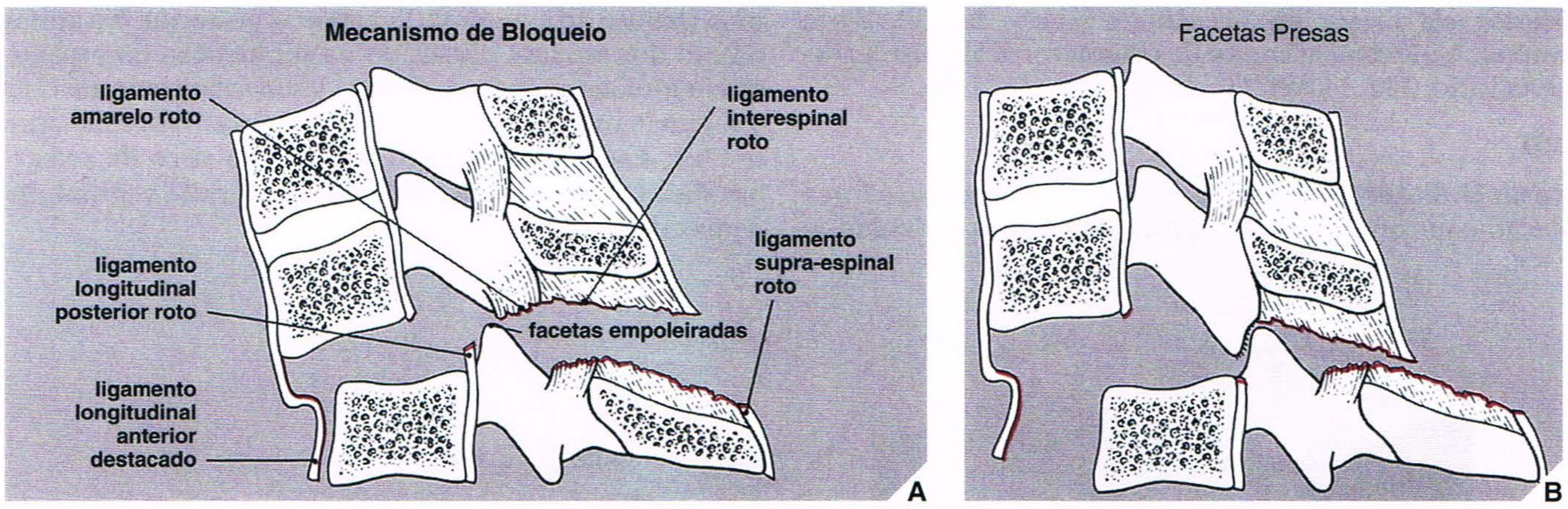

Fig. 11.40 **Facetas presas.** **(A)**, **(B)** Facetas presas bilateralmente em uma lesão por hiperflexão caracterizada por luxação anterior completa da vértebra afetada. Está sempre associada a ruptura extensa do ligamento e comporta grande risco de lesão da medula espinal cervical. **(C)** Um homem de 36 anos de idade sofreu traumatismo cervical em um acidente de automóvel que resultou em quadriplegia. Radiografia lateral da coluna cervical mostra facetas presas bilateralmente ao nível de C5-C6.

Facetas Empoleiradas Bilaterais. Este tipo de subluxação vertebral ocorre como resultado de uma lesão por flexão. Há ruptura do complexo ligamentar posterior, e os processos articulares inferior e superior das vértebras envolvidas estão em aposição. O aspecto ripado das articulações em faceta é modificado para uma configuração na qual as corticais laminares cruzam-se em um ponto (Figs. 11.39 e 11.40A). Esta lesão é mais bem diagnosticada nas incidências lateral e oblíqua da coluna cervical, ou pela TC com reconstrução sagital e oblíqua.

Facetas Presas Bilaterais. A luxação bilateral da coluna cervical nas

posição das facetas luxadas posterior e cefalicamente em relação às facetas da vértebra acima (Fig. 11.40C).

Coluna Toracolombar

Considerações Anatomorradiológicas

As incidências radiológicas padronizadas para avaliação de uma lesão da *coluna torácica* são a ântero-posterior (Fig. 11.41) e a lateral (Fig. 11.42). A incidência lateral é obtida usando-se uma técnica denomina-

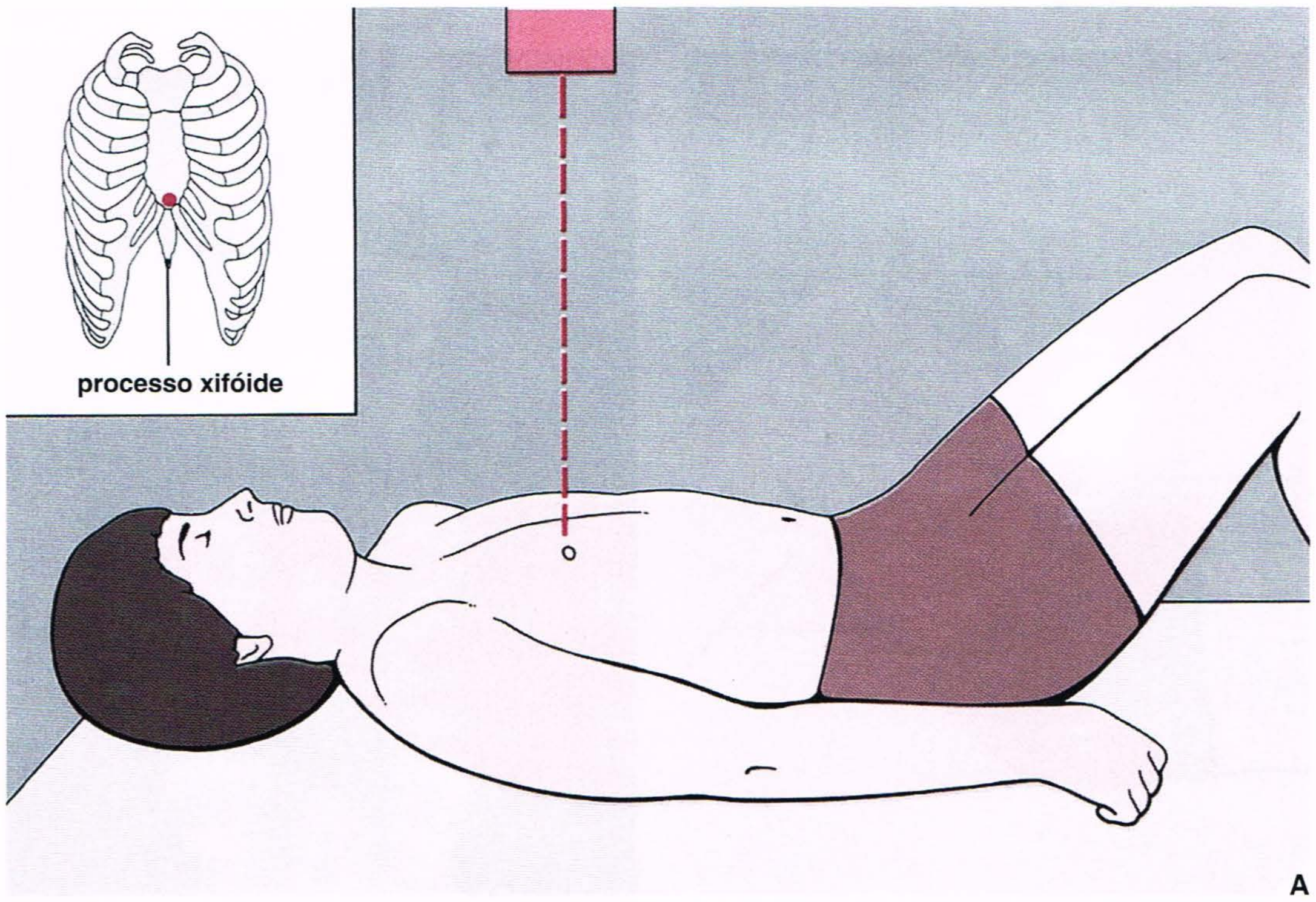
processo xifóide
A

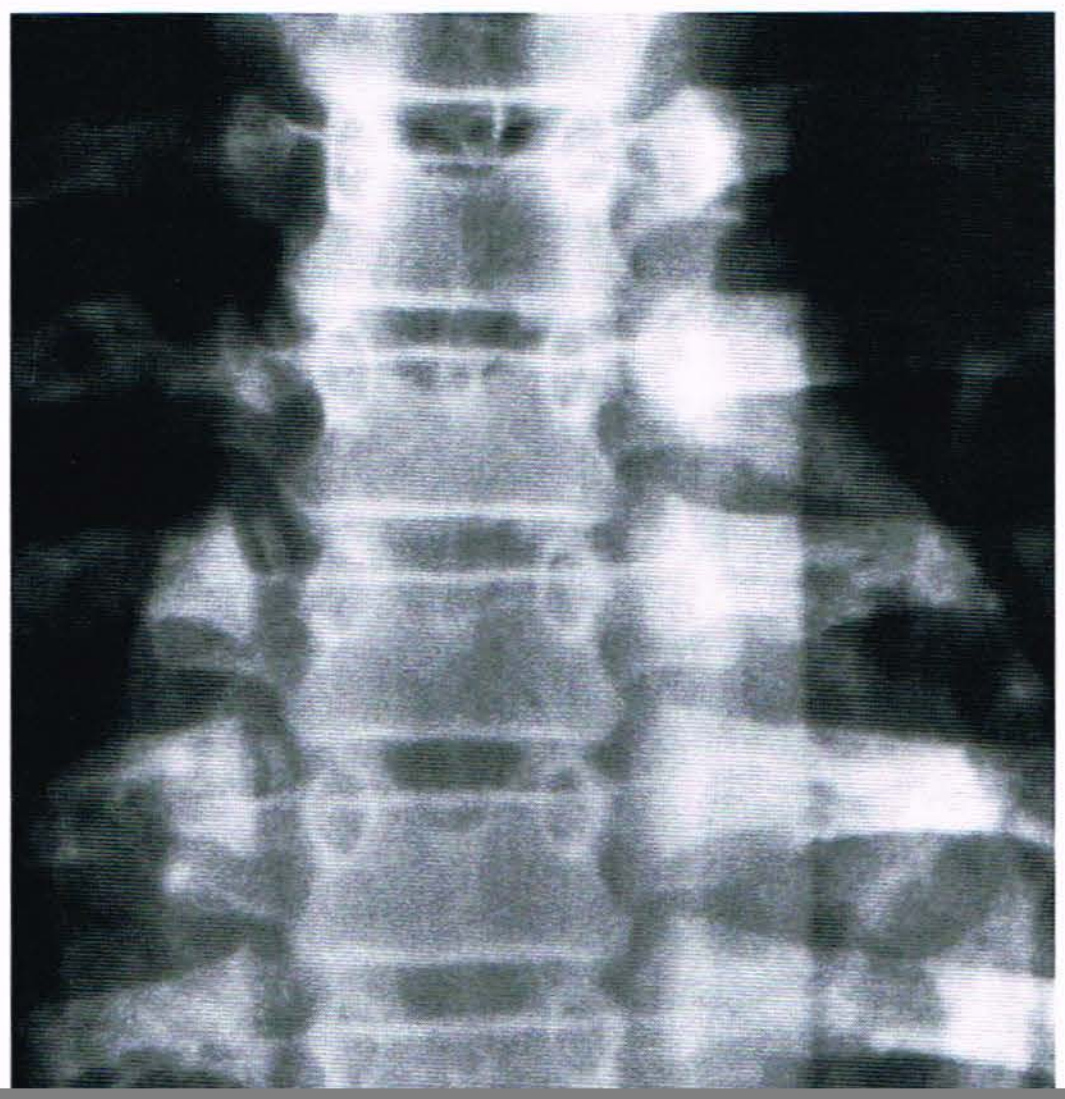

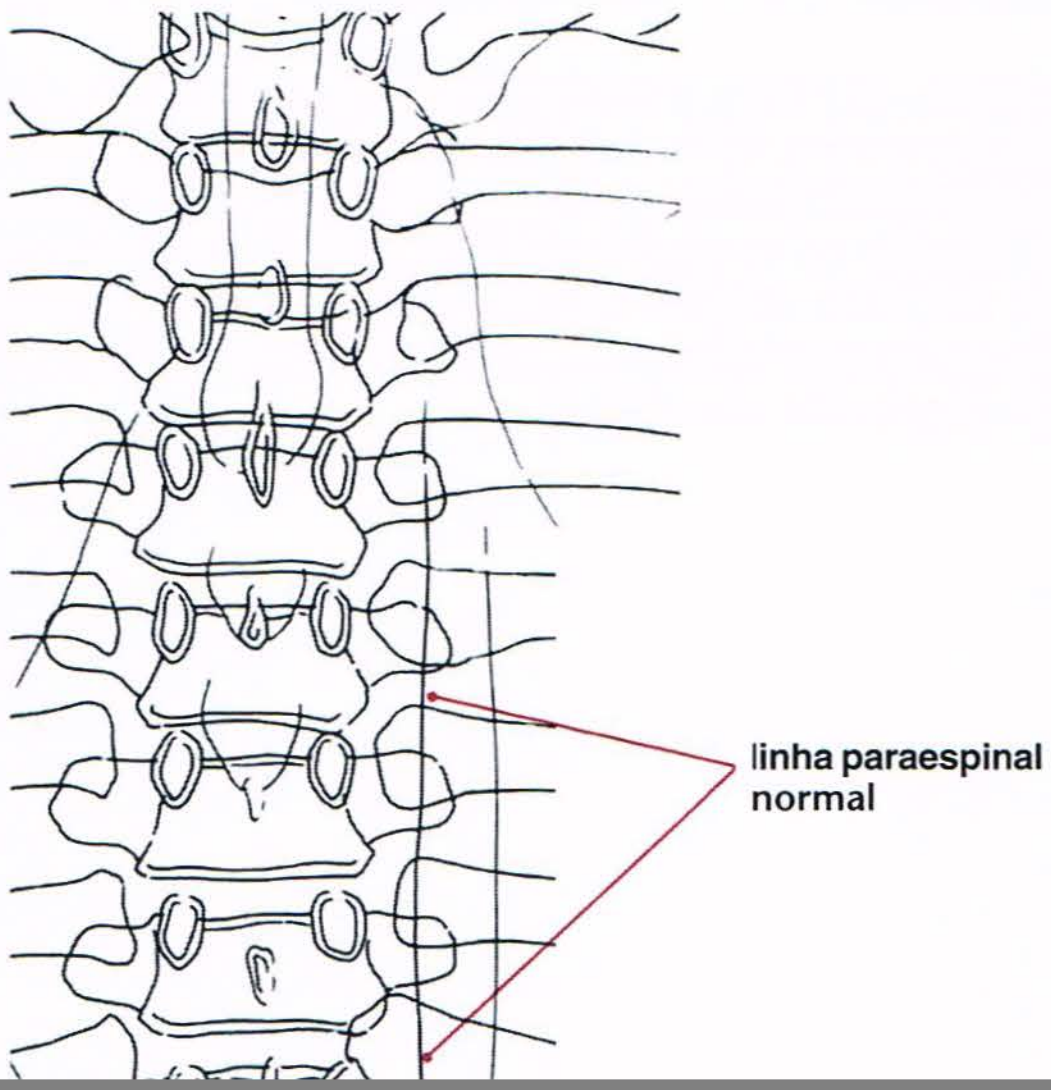
linha paraespinal normal

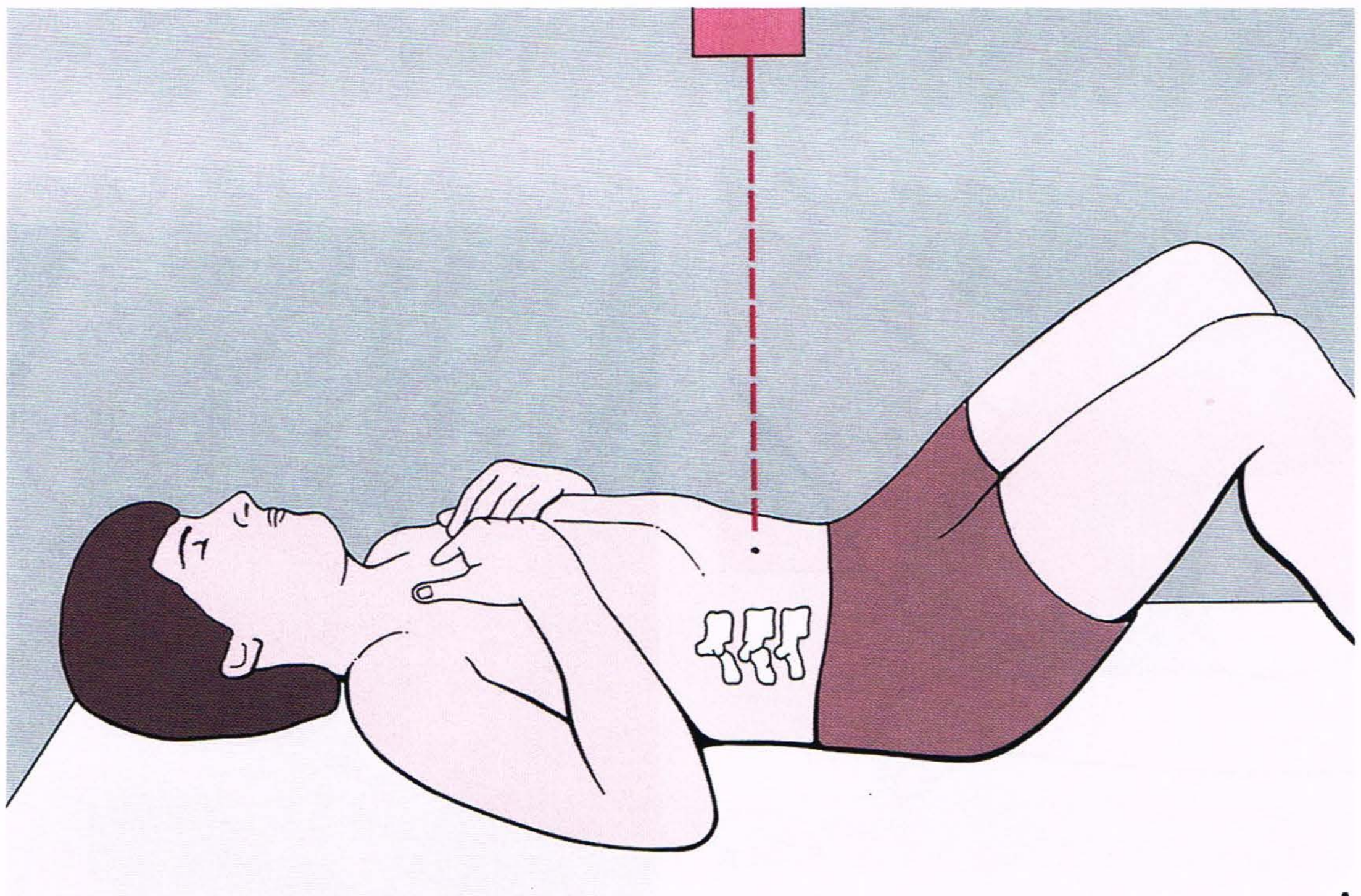

A

Fig. 11.43 **Incidência ântero-posterior da coluna lombar.** (A) Para a incidência ântero-posterior da coluna lombar, o paciente é colocado em decúbito dorsal na mesa, com os joelhos flexionados para eliminar lordose lombar fisiológica. O raio central é orientado verticalmente para o centro do abdome ao nível das cristas ilíacas. **(B)** Radiografia nesta incidência mostra os corpos vertebrais, platôs vertebrais e processos transversos; os espaços discais intervertebrais são bem delineados. Os processos espinhosos são visualizados frontalmente, aparecendo como lágrimas; os pedículos, também visualizados frontalmente, projetam-se como densidades ovais em cada um dos lados dos corpos.

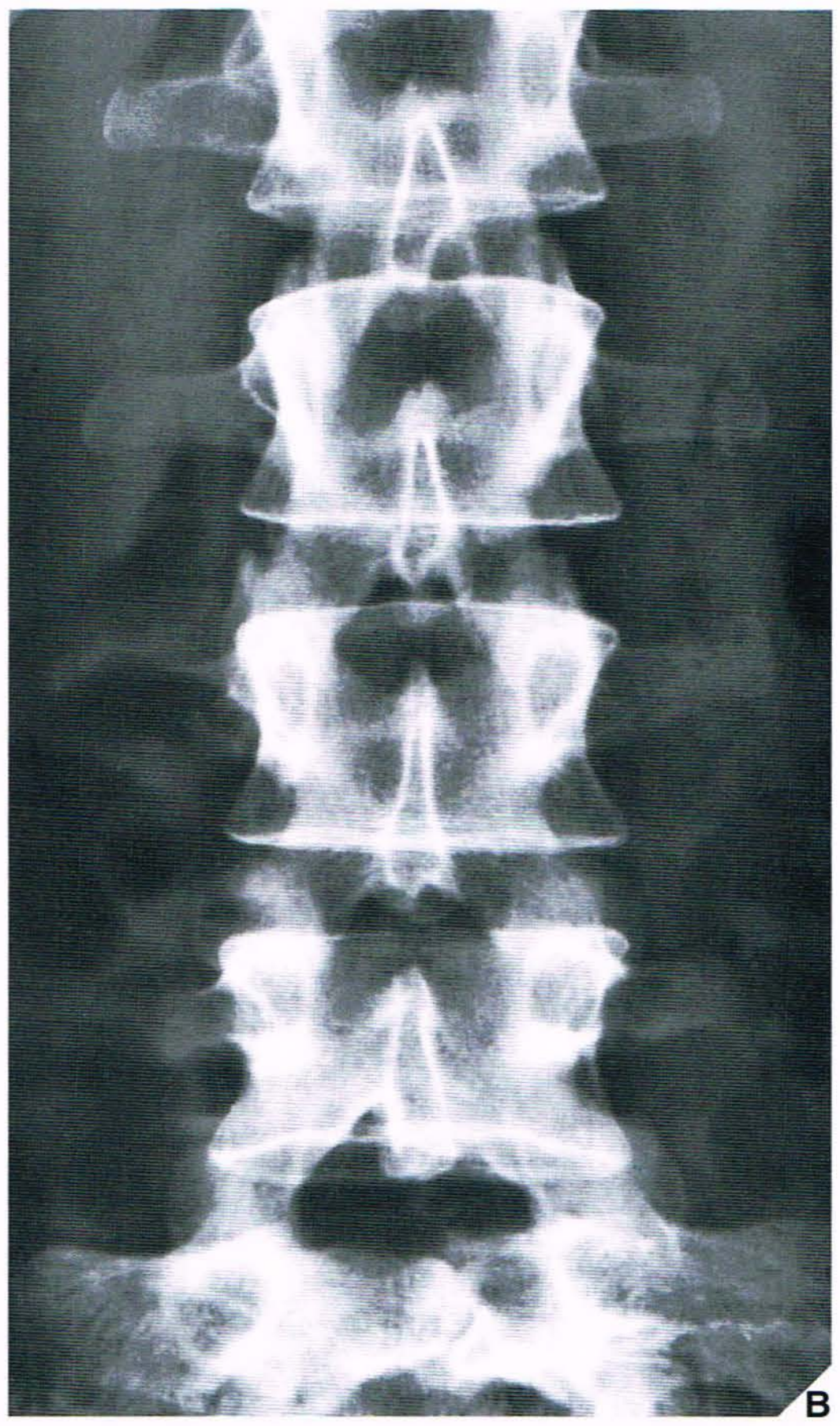

B

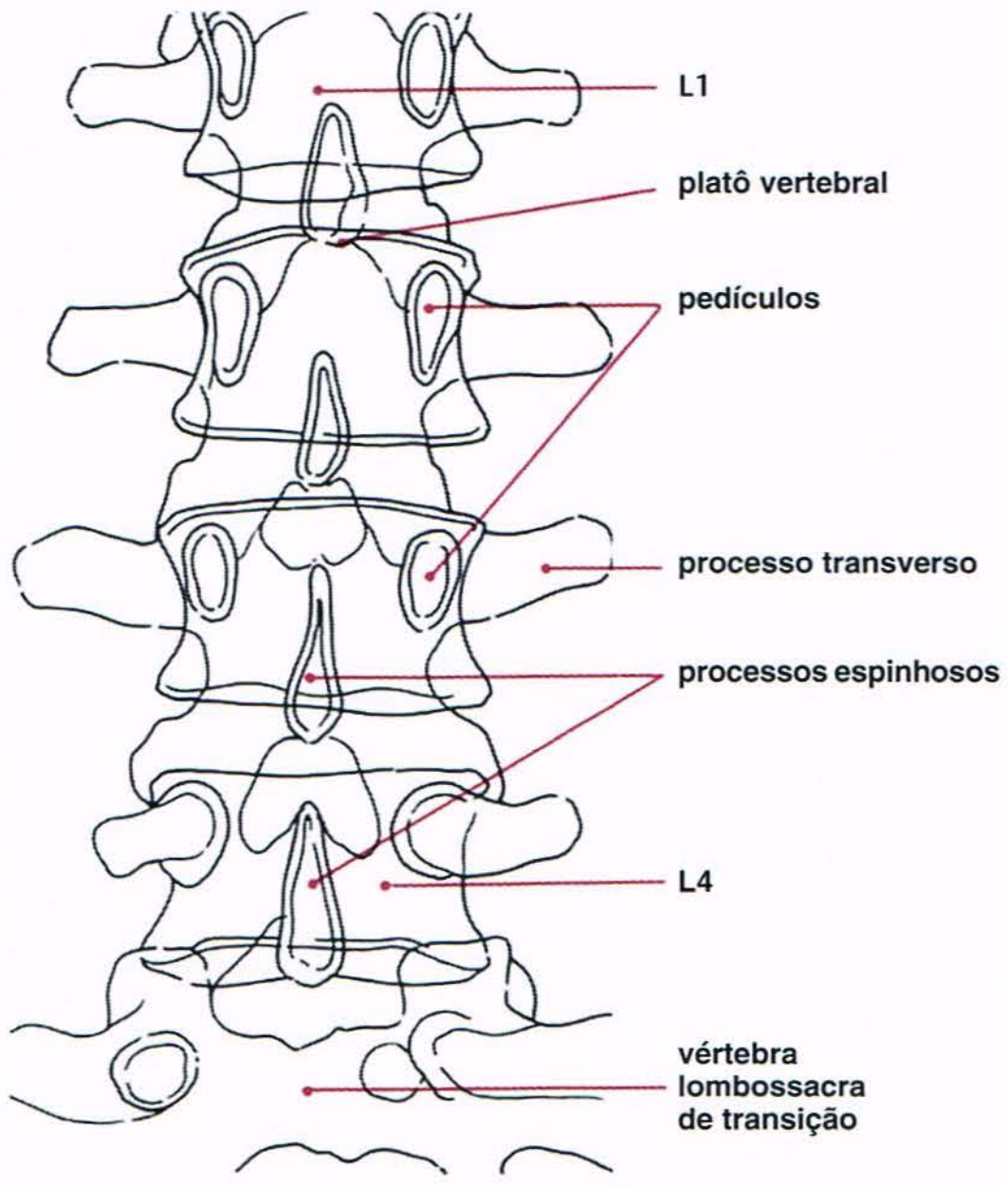

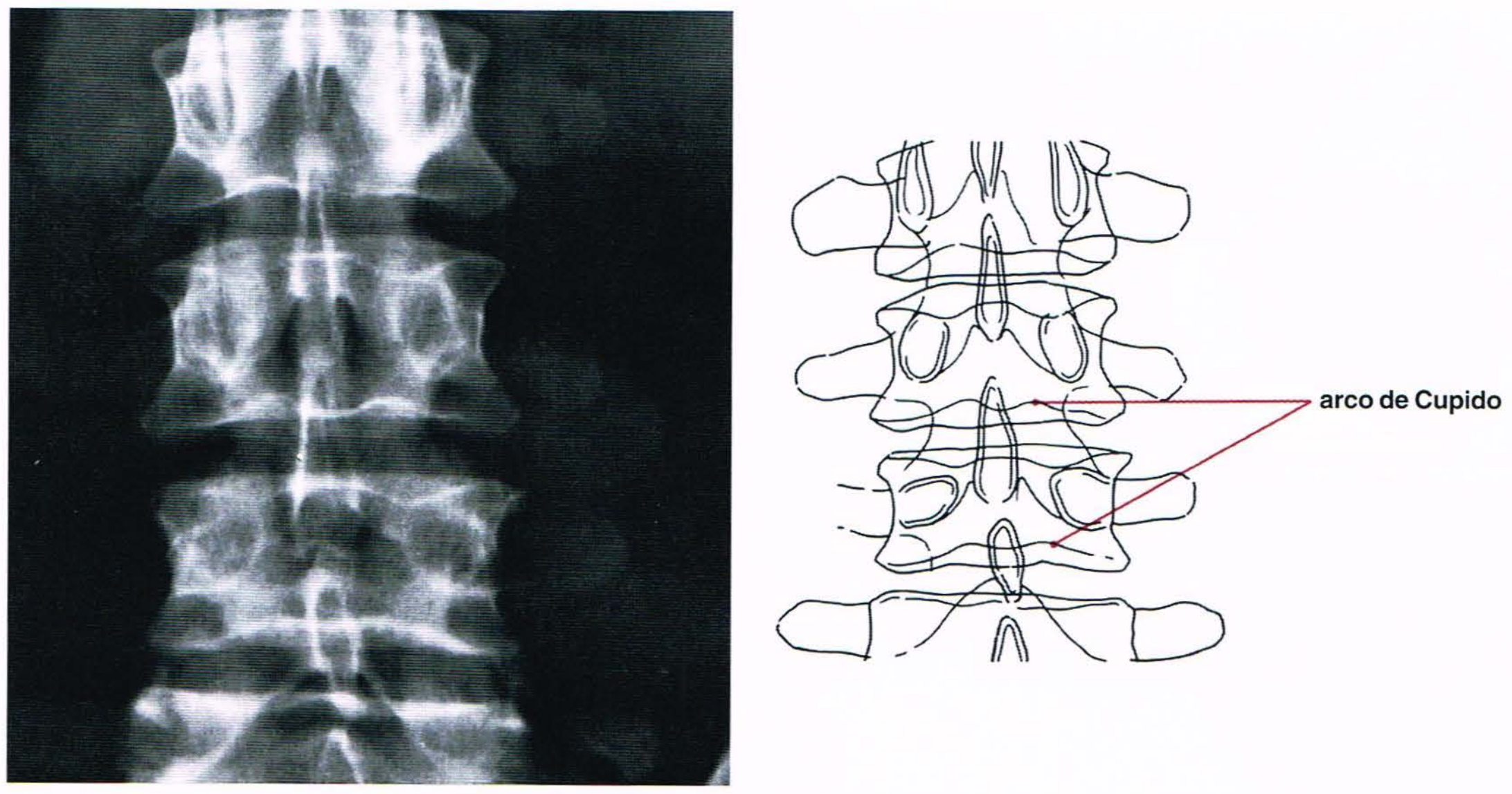

Fig. 11.44 **Sinal do arco do Cupido.** Incidência localizada ântero-posterior da coluna lombar mostra configuração característica das faces inferiores de L3 e L4. O contorno "do arco do Cupido" é perdido nos casos de fratura por compressão.

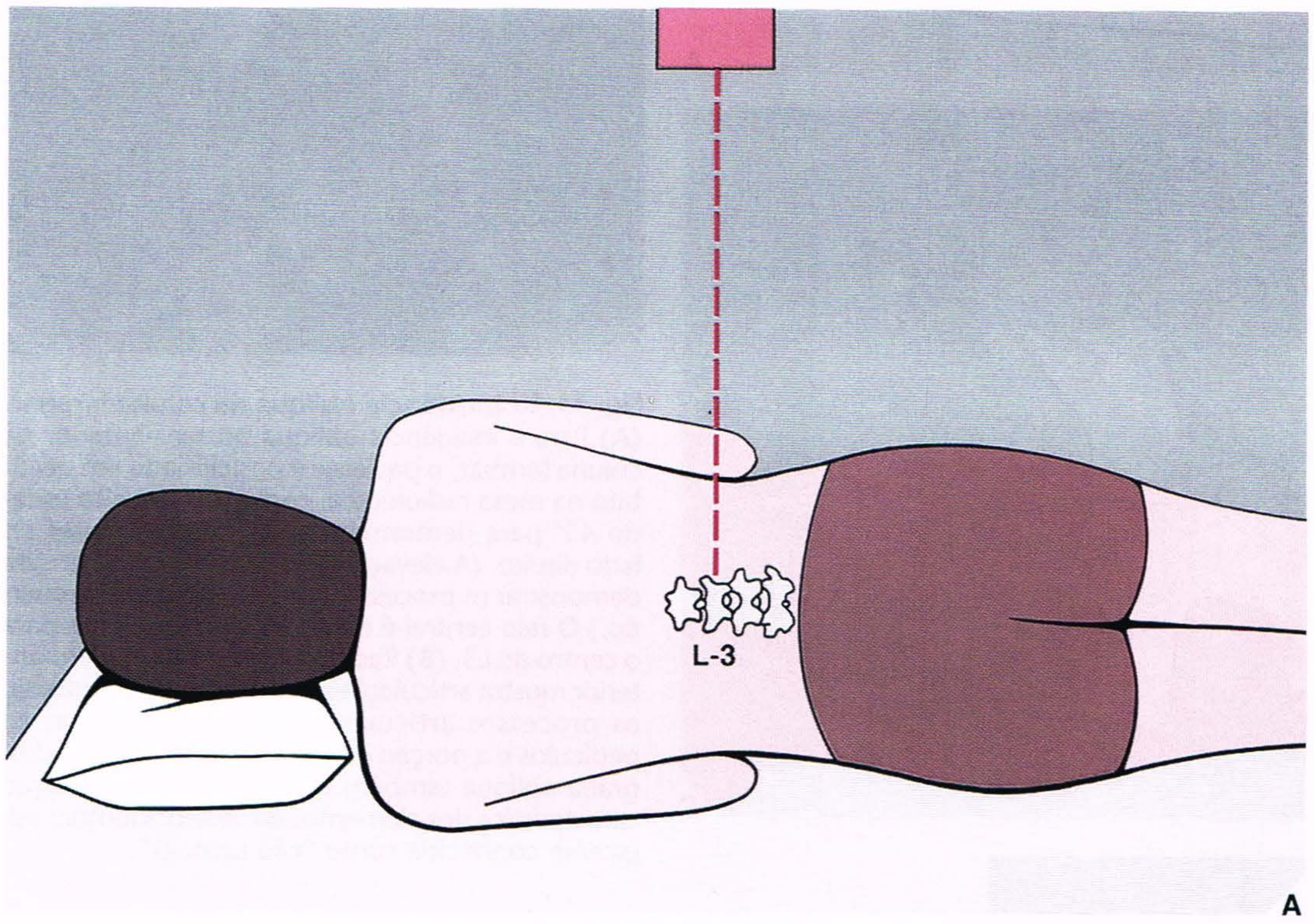

Fig. 11.45 **Incidência lateral da coluna lombar.** (A) Para a incidência lateral da coluna lombar, o paciente é posicionado em decúbito lateral direito ou esquerdo na mesa radiológica; os joelhos e os quadris são flexionados para eliminar a curva lordótica. O raio central é orientado verticalmente para o centro do corpo de L3, ao nível da cintura do paciente. **(B)** Radiografia lateral da coluna lombar permite demonstração adequada dos corpos vertebrais, pedículos e processos espinhosos, bem como dos forames e espaços intervertebrais.

45°

A incidência ântero-posterior é em geral suficiente para avaliação de traumatismos envolvendo corpos vertebrais e processos transversos; os espaços dos discos intervertebrais também são bem demonstrados, exceto os inferiores (L5-S1) (Fig. 11.43). Entretanto, os processos espinhosos visualizados como lágrimas e as facetas articulares não são bem demonstrados nessa incidência. Uma configuração característica dos platôs dos corpos vertebrais L3-L5 pode ser observada na incidência ântero-posterior. Normalmente, as faces inferiores destas vértebras formam o denominado contorno em "arco de Cupido" (Fig. 11.44) que é perdido nos casos de fraturas por compressão que afetam esta parte da coluna.

Na incidência lateral da coluna lombar, os corpos vertebrais são visualizados em perfil, e os platôs superior e inferior são bem demonstrados (Fig. 11.45). As fraturas dos processos espinhosos podem ser adequadamente avaliadas nessa incidência, bem como as anormalidades envolvendo os espaços intervertebrais, incluindo L5-S1. Como na coluna cervical, pode ser obtida uma incidência oblíqua da coluna lombar a partir da face anterior ou posterior do paciente, embora seja preferível a incidência oblíqua póstero-anterior (Fig. 11.46). Esta incidência é particularmente efetiva para demonstrar as articulações interapofisárias e revela uma configuração dos elementos das vértebras adjacentes, conhecida como formação em "cão escocês" (Fig. 11.46C, D), que foi primeiramente identificada por Lachapele.

As técnicas de imagem auxiliares são freqüentemente usadas na avaliação das condições traumáticas da coluna lombar. Como nas lesões cervicais e torácicas, as tomografias convencionais e a TC fornecem informações úteis; a TC é freqüentemente usada para avaliar a extensão da lesão em fraturas do corpo vertebral e anormalidades envolvendo os discos intervertebrais (Fig. 11.47). Ademais, a mielografia (Fig. 11.48) e a discografia (Fig. 11.49) amiúde são necessárias, e muitas vezes são realizadas em conjunto com a TC (Fig. 11.50).

Atualmente, a RM é freqüentemente usada na avaliação de lesão da coluna torácica e lombar. Em geral, as imagens são obtidas usando-se uma bobina de superfície planar com seu eixo longo orientado paralelamente à coluna. A espessura do corte usado para estudar a coluna torácica e lombar nos planos sagital e axial geralmente é de 5 mm, com um intervalo de 1 mm entre esses cortes para reduzir o sinal de artefato dos cortes adjacentes. As imagens sagitais da coluna torácica e lombar são obtidas com ponderação em T1 e T2. No plano axial, as seqüências de pulso gradient-recalled echo ponderadas em T1 e T2* (MPGR ou GRASS) geralmente são obtidas. De modo similar ao estudo da coluna cervical, o líquido cerebrospinal é visualizado com sinal de baixa intensidade nas imagens sagitais ponderadas em T1, ao contrário do sinal de intensidade intermediária da medula espinal. A medula óssea nos corpos vertebrais é observada com sinal de intensidade elevada, em contraste com o sinal de intensidade intermediária dos discos intervertebrais (Fig. 11.51A).

Fig. 11.47 TC de coluna lombar. (A) Corte de TC através do espaço discal intervertebral de L4-L5 mostra as articulações dos processos articulares em visão integral, bem como os processos espinhosos e as lâminas de L4. Note a imagem do ligamento amarelo. (B) Corte de TC através do terço superior do corpo de L5 mostra uma incidência axial dos pedículos, processos transversos e lâminas, bem como corte transversal do saco tecal e da parte superior do pro-

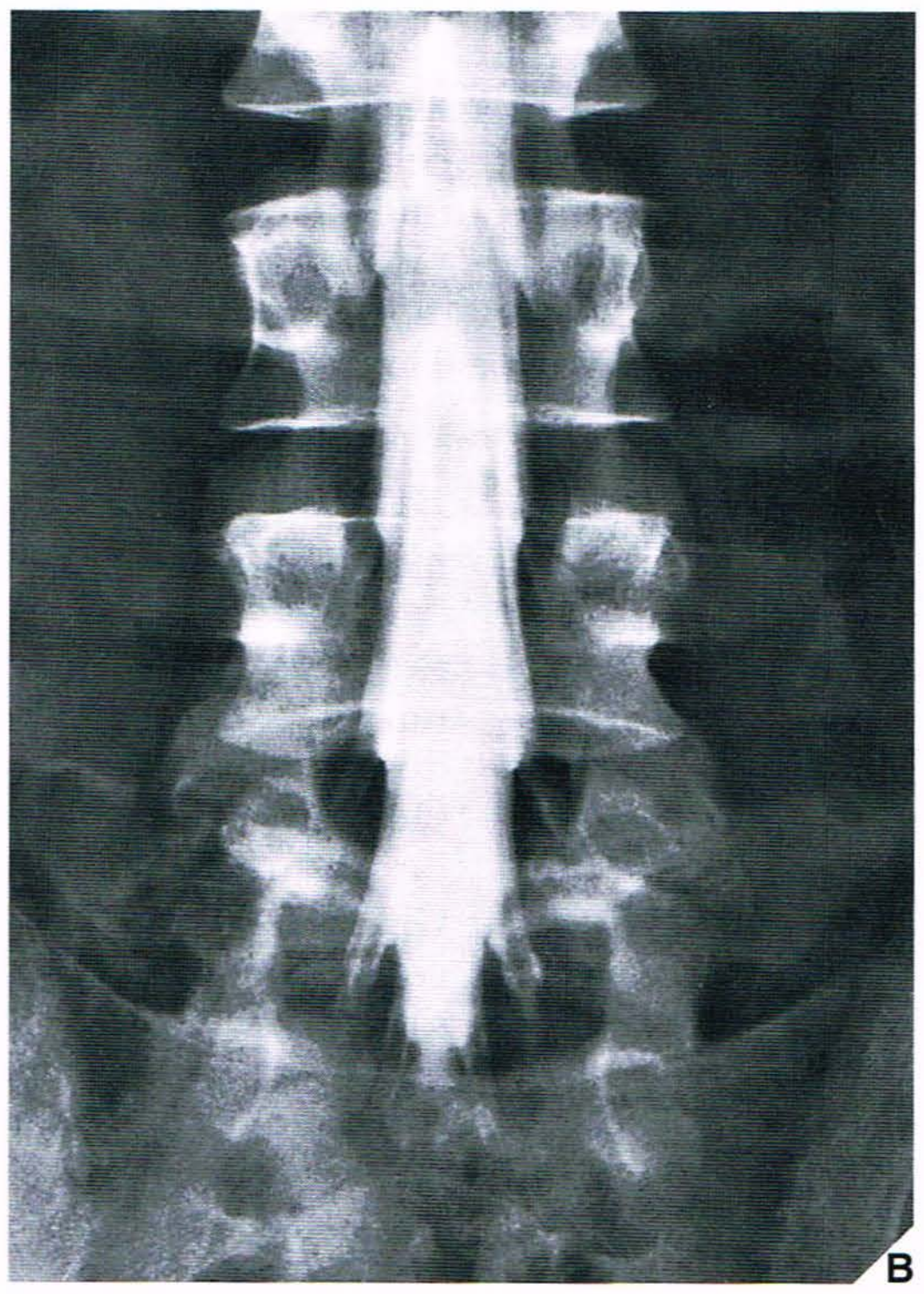

Fig. 11.48 Mielografia da coluna lombar. Para o exame mielográfico da coluna lombar, o paciente é colocado em decúbito ventral sobre a mesa radiológica. O local de punção, geralmente ao nível de L3-L4 ou L2-L3, é assinalado sob controle fluoroscópico. Uma agulha calibre 22 é inserida no espaço subaracnóideo, e o fluxo livre de líquido espinal indica posicionamento apropriado. Injetam-se lentamente ioexol ou iopamidol (15 mL) em concentração de 180 mg de iodo/mL, e são obtidas radiografias nas incidências póstero-anterior **(A)**, oblíqua esquerda e direita **(B)** e lateral transversal à mesa **(C)**. Nestes estudos normais, o contraste é visualizado delineando-se os espaços subaracnóideos do saco tecal, bem como o fundo-de-saco ou parte mais caudal do espaço subaracnóideo. As raízes nervosas parecem simétricas de ambos os lados da coluna de contraste. Um defeito de enchimento linear representa uma raiz nervosa em sua bainha repleta de contraste. O comprimento da bainha da raiz pode variar de um paciente para outro, mas em um mesmo paciente todas as raízes têm comprimento aproximadamente iguais. É fundamental durante o exame mielográfico do segmento lombar obter radiografia localizada (*spot*) do segmento torácico ao nível de T10-T12 **(D)**, devido a tumores localizados no cone medular poderem simular os sintomas clínicos de um disco lombar herniado.

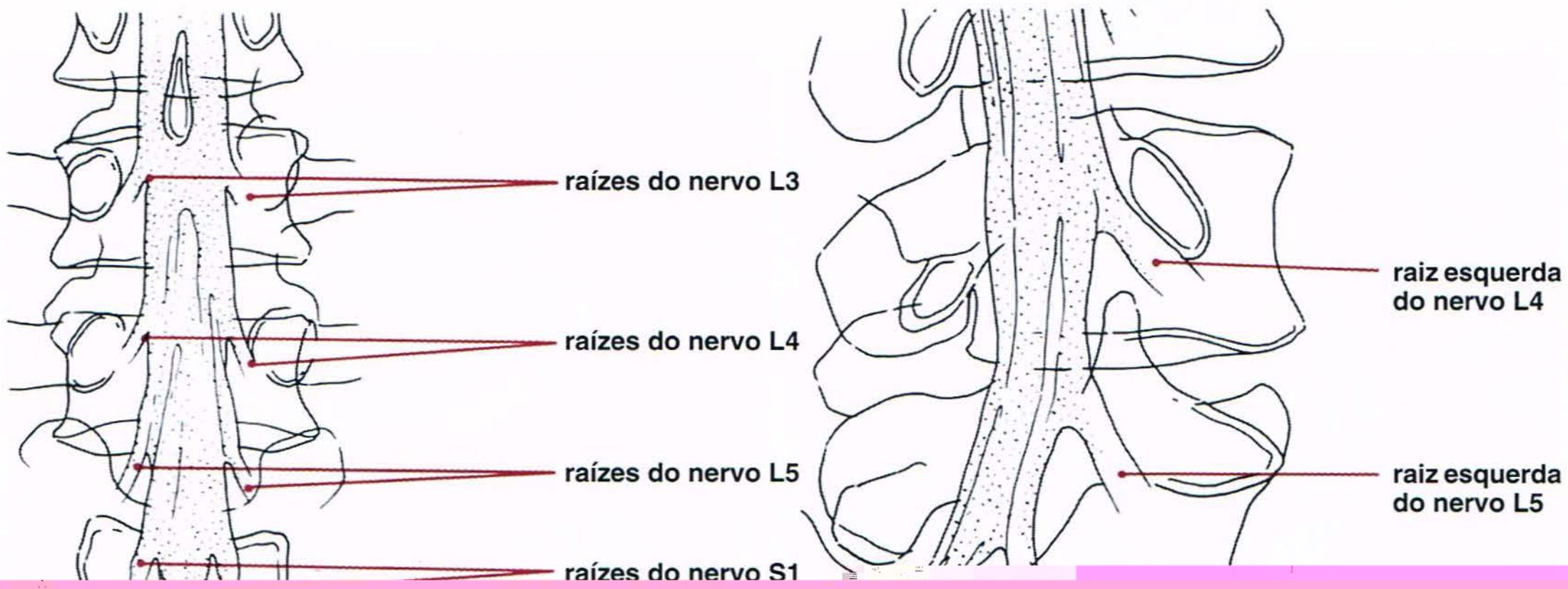

Fig. 11.49 **Discografia da coluna lombar.** Para o

Lesão da Coluna Toracolombar

Quadro 11.5 Incidências Radiográficas Padronizadas e Especiais para Avaliação de Lesão da Coluna Torácica e Lombar*

Incidência	Demonstração
Ântero-posterior	Fraturas de: Corpos vertebrais Platôs vertebrais Pedículos Processos transversos Fraturas–luxações Anormalidades dos espaços discais intervertebrais Abaulamento paravertebral Sinal do chapéu de Napoleão invertido
Lateral	Fraturas de: Corpos vertebrais Platôs vertebrais Pedículos Processos espinhosos
Lateral (continuação)	Fratura de Chance (fraturas por cinto de segurança) Anormalidades de: Forames intervertebrais Espaços discais intervertebrais Vértebra limbo Nódulo de Schmorl Espondilolistese Sinal do processo espinhoso
Oblíqua	Anormalidades de: Facetas articulares Porção interarticular Espondilólise Configuração em "cão escocês"

*Para técnicas de imagens auxiliares, ver Quadro 11.3.

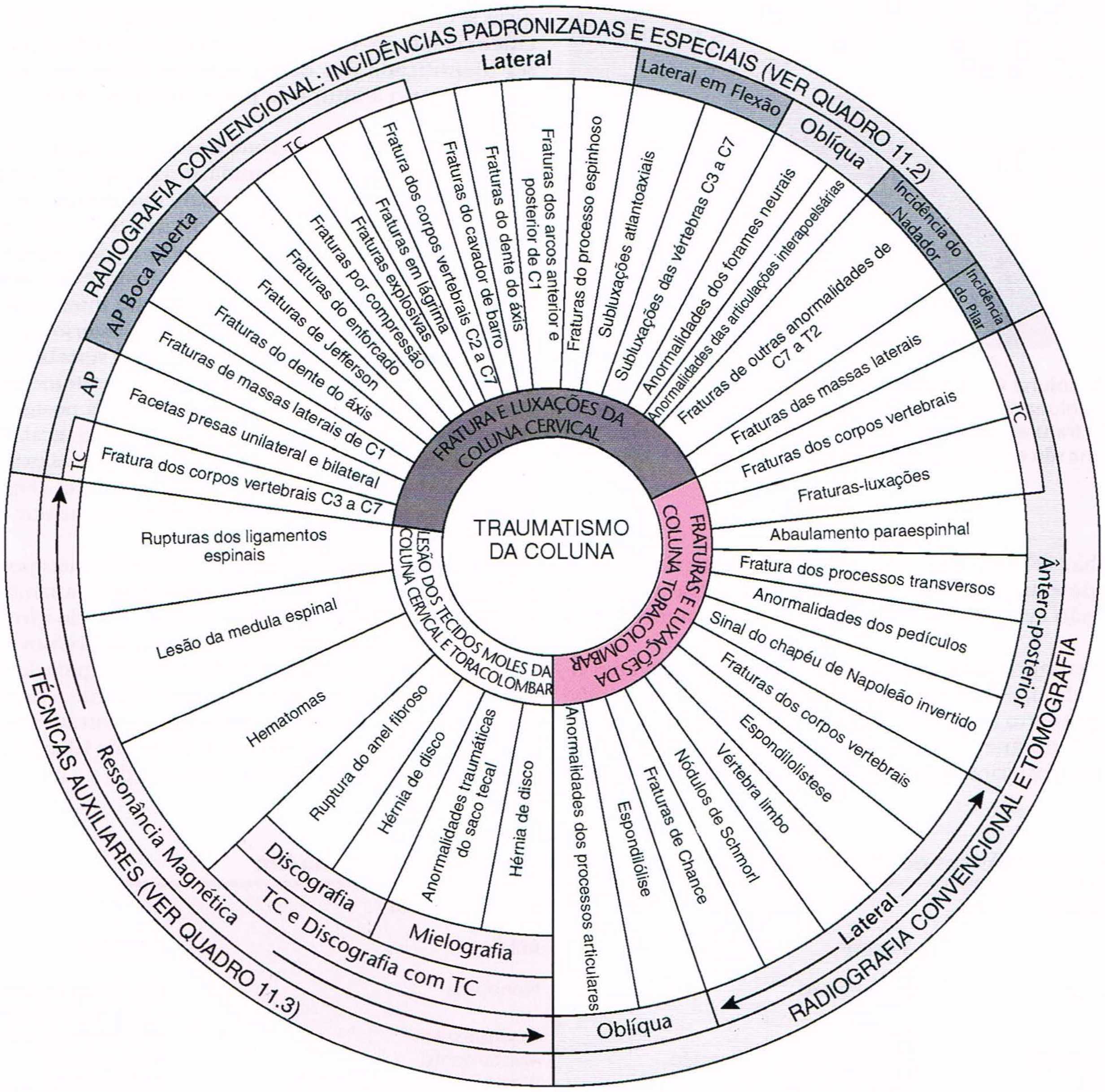

Fig. 11.52 Espectro de técnicas radiológicas para avaliar lesão da coluna vertebral.*
As incidências ou técnicas radiológicas indicadas em todo o diagrama são apenas aquelas mais eficazes em demonstrar os respectivos traumatismos.

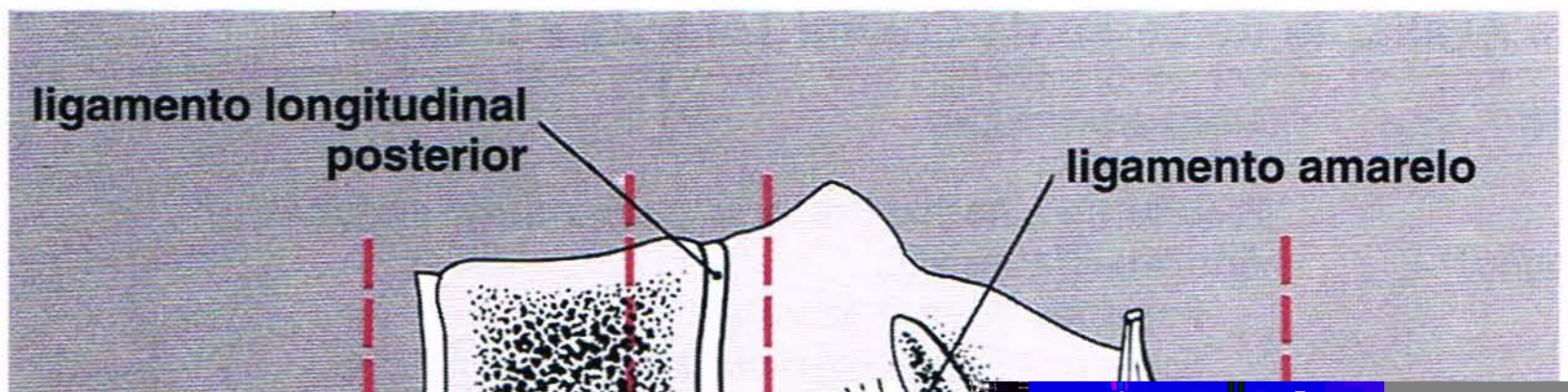

incluir os ligamentos supra-espinal e infra-espinal, a cápsula das articulações intervertebrais e o ligamento amarelo (anteriormente denominado ligamento flavum ou ainda ligamento interlaminar), bem como a porção posterior do arco neural. Geralmente, as fraturas em uma coluna são estáveis, e as de três colunas, instáveis; as fraturas de duas colunas podem ser estáveis ou instáveis, dependendo da extensão da lesão (Quadro 11.6).

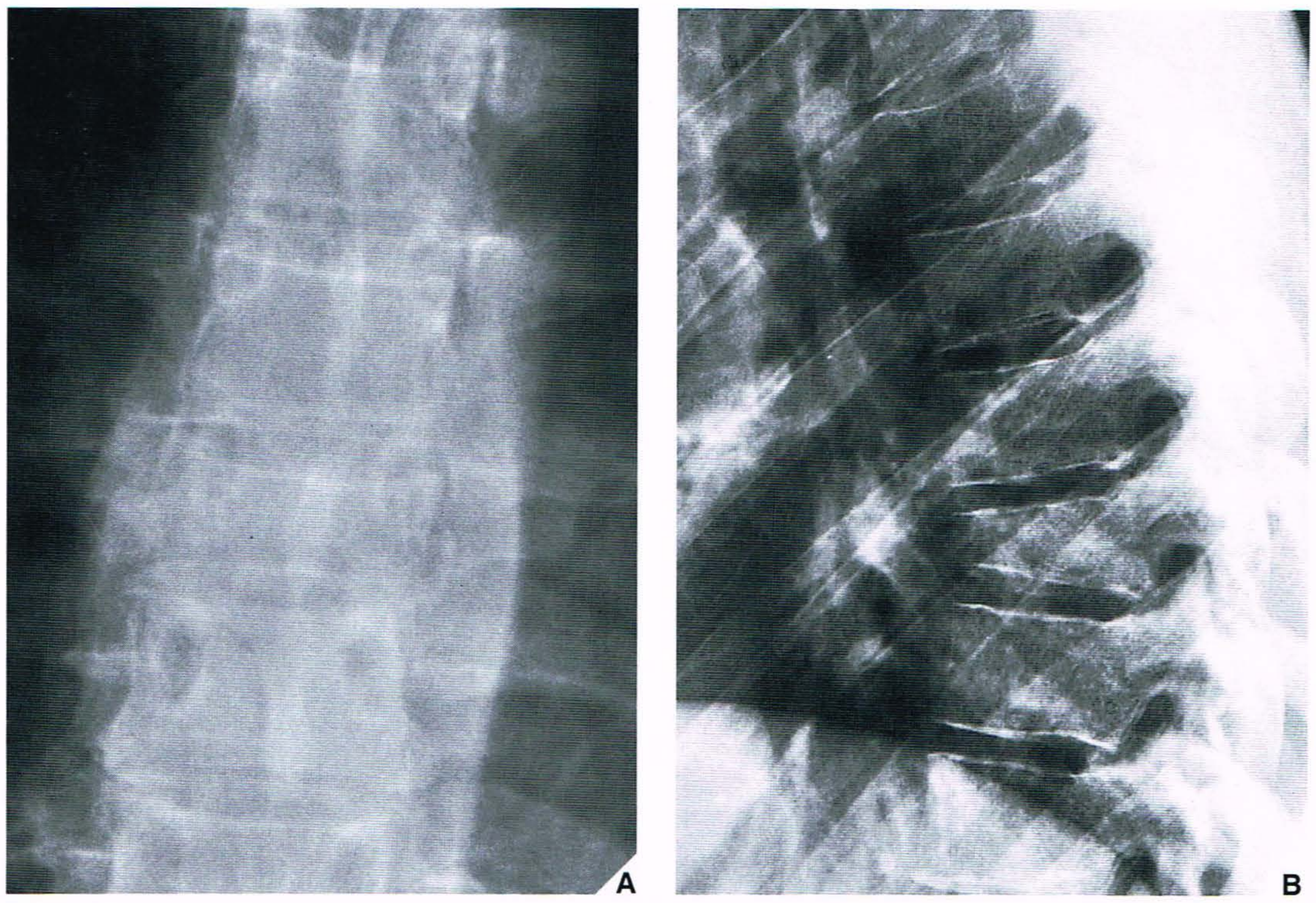

Fig. 11.54 **Fratura por compressão.** Uma mulher de 48 anos de idade caiu de uma escada e sofreu traumatismo na região dorsal do tórax. **(A)** Radiografia ântero-posterior da coluna torácica mostra diminuição na altura do corpo vertebral de T8, secundária a fratura por compressão. Observe o alargamento localizado da linha paraespinal secundário a hemorragia e edema. **(B)** Radiografia lateral mostra encunhamento anterior. Observe a linha do corpo vertebral posterior intacta. Estas são as características da fratura por compressão simples afetando apenas a coluna anterior.

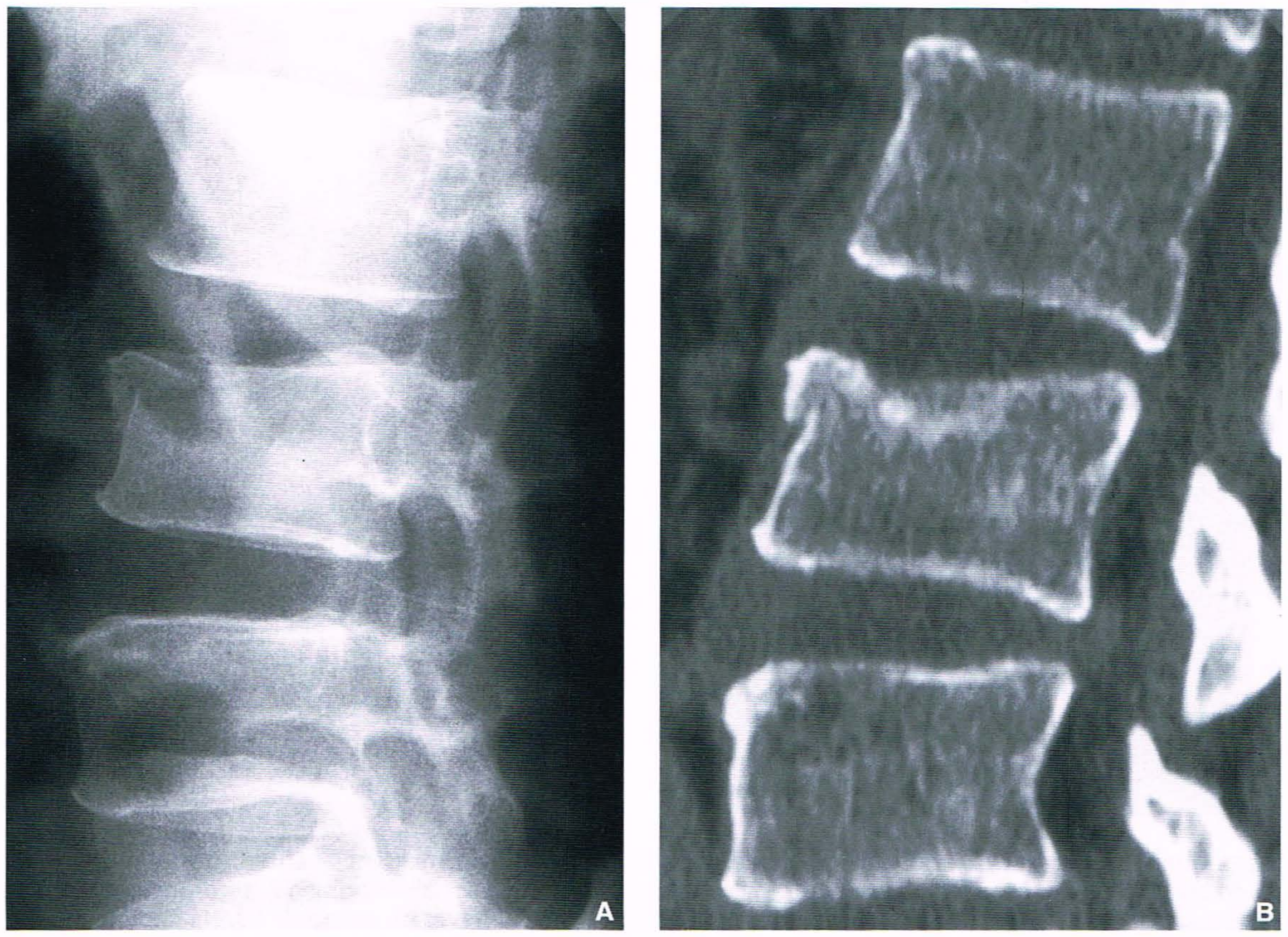

Fig. 11.55 **TC de fratura por compressão.** **(A)** Radiografia lateral da coluna lombar mostra compressão da parte anterior do corpo vertebral de L3, embora a parte posterior não esteja bem demonstrada. **(B)** Imagem de TC reconstruída sagital claramente mostra a coluna média intacta, confirmando compressão e não fratura explosiva.

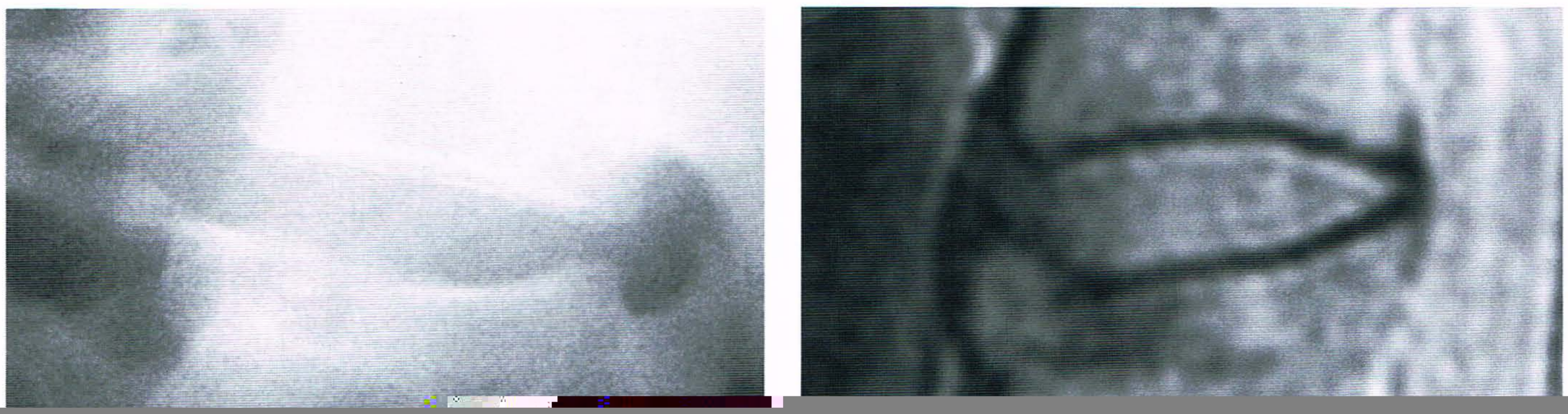

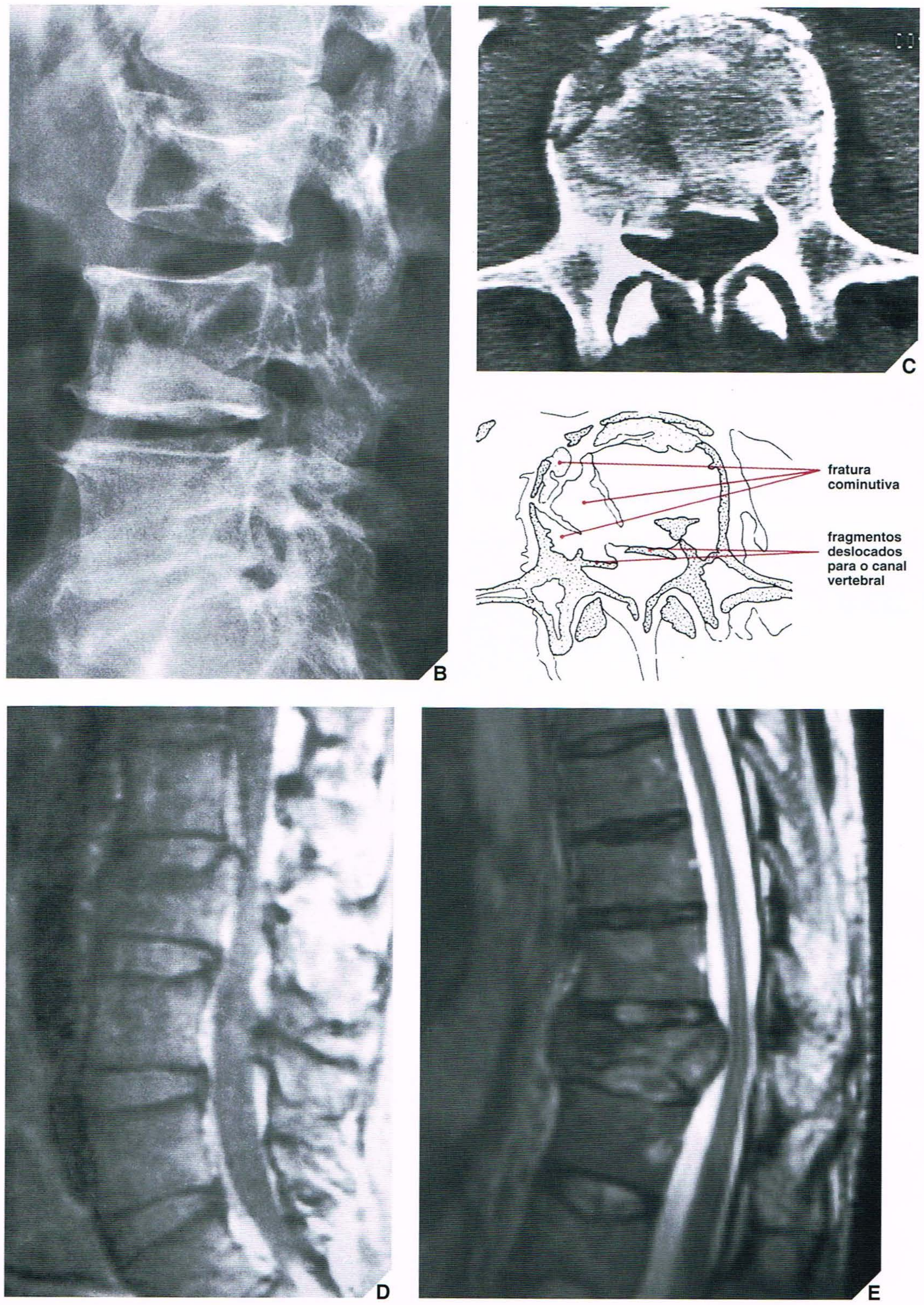

Fig. 11.57 **Fratura explosiva.** ***Continuação.***

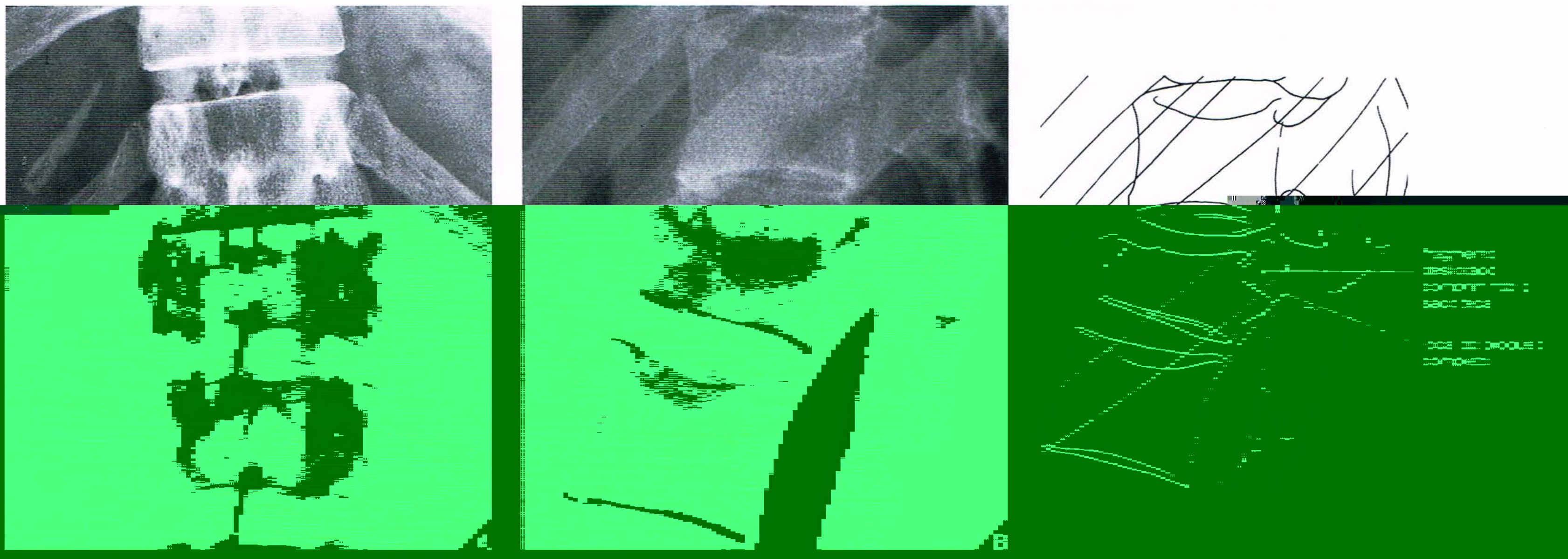

[illegible] **tura explosiva.** Uma mulher de 28 anos de idade saltou de pára-quedas e aterrissou de costas. Após este acidente, ela desenvolveu hemiplegia e incontinência. **(A)** Radiografia ântero-posterior mostra fratura explosiva de L1. **(B)** Incidência lateral como parte de uma mielografia mostra obstrução completa do fluxo de contraste ao nível da fratura causada por pequeno fragmento ósseo invadindo o saco tecal.

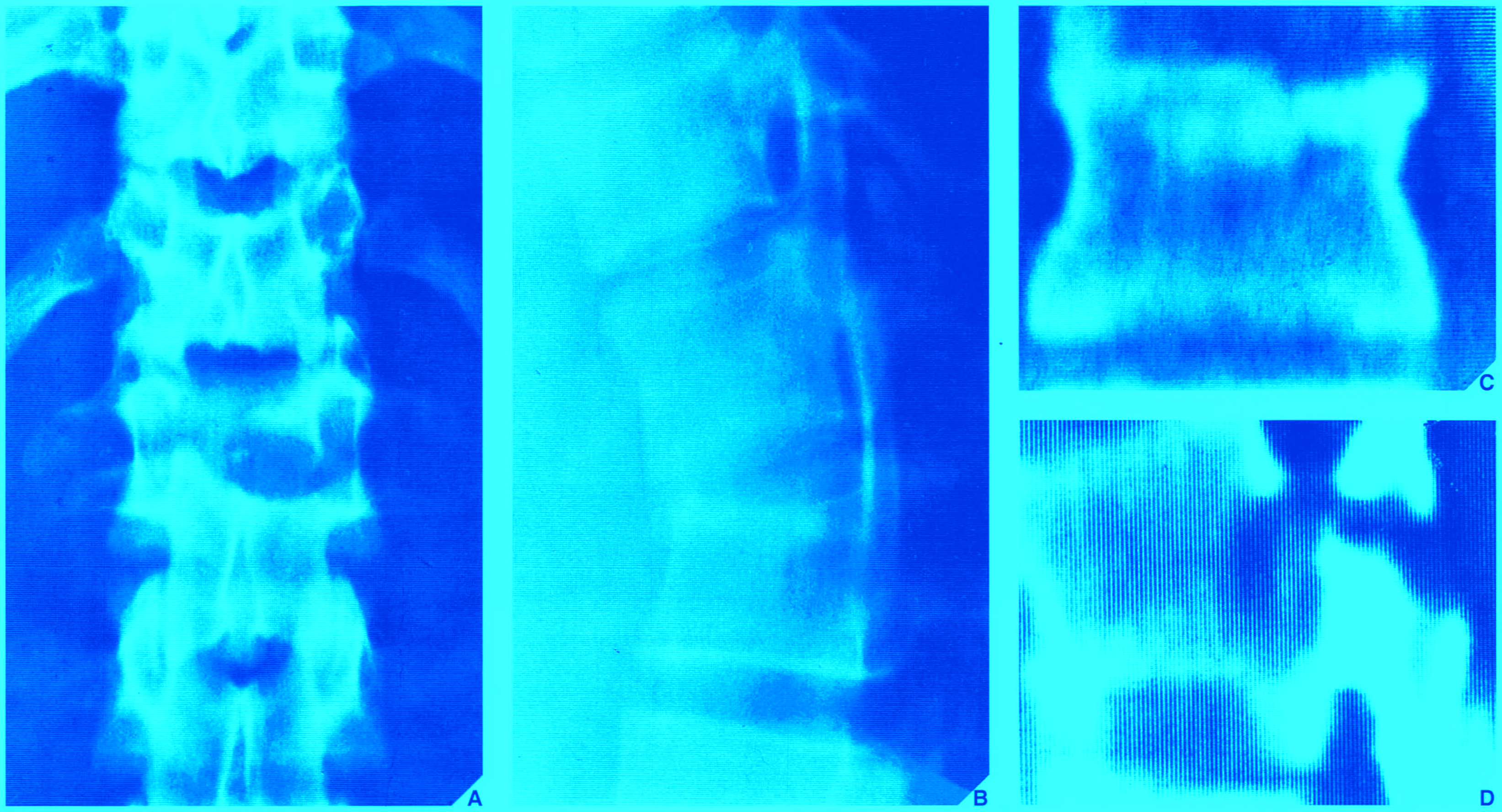

Fig. 11.59 **Fratura de Chance.** Uma mulher de 30 anos de idade sofreu traumatismo lombar em uma colisão de automóveis; ela estava usando cinto de segurança abdominal. Tomografias ântero-posterior **(A)** e lateral **(B)** da coluna lombar mostram fratura do corpo vertebral de L1 estendendo-se para a lâmina, e processo espinhoso. Imagens de TC reconstruídas coronal **(C)** e sagital **(D)** confirmam os achados da tomografia linear. (Cortesia do Dr. D. Faegenburg, Mineola, NY.)

Fig. 11.60 **TC da fratura de Chance.** Uma mulher de 36 anos de idade sofreu acidente de carro. Ela estava usando cinto de segurança abdominal, porém não tinha contenção de ombro. Imagens de TC reconstruídas nos planos coronal **(A)** e sagital **(B)** mostram uma típica fratura de Chance em um nível através da vértebra L2.

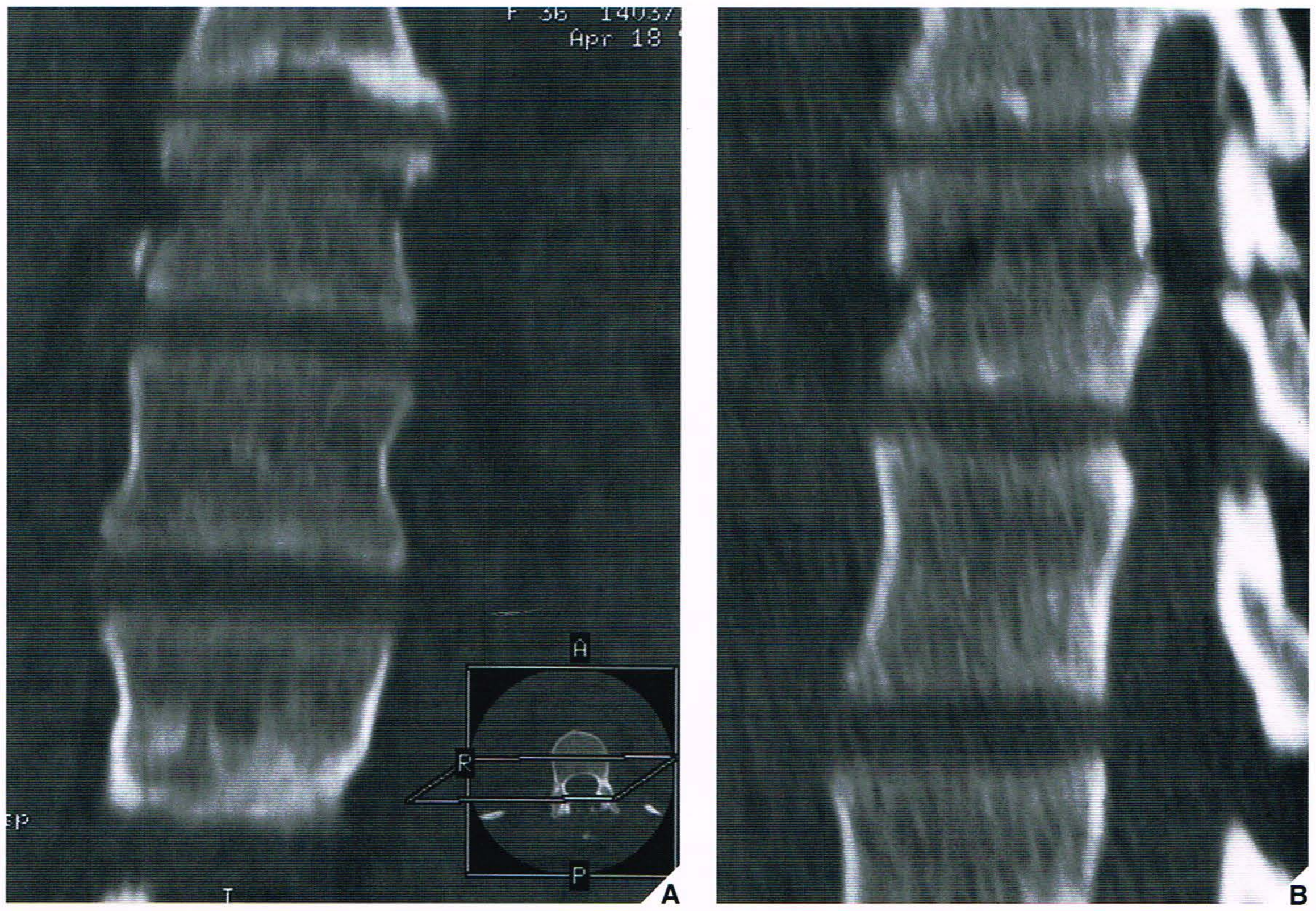

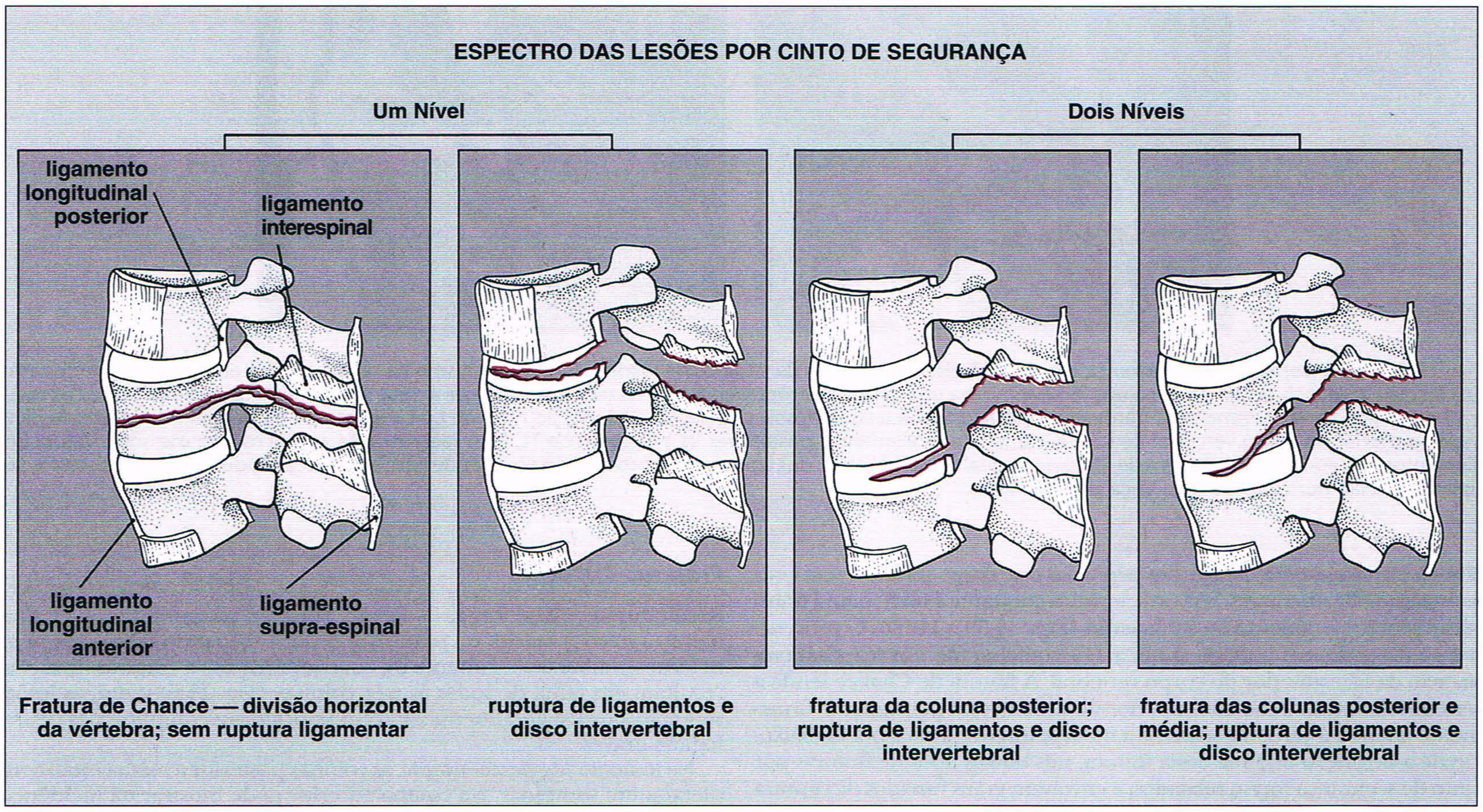

Fig. 11.61 Espectro das lesões por cinto de segurança envolvendo a coluna lombar.

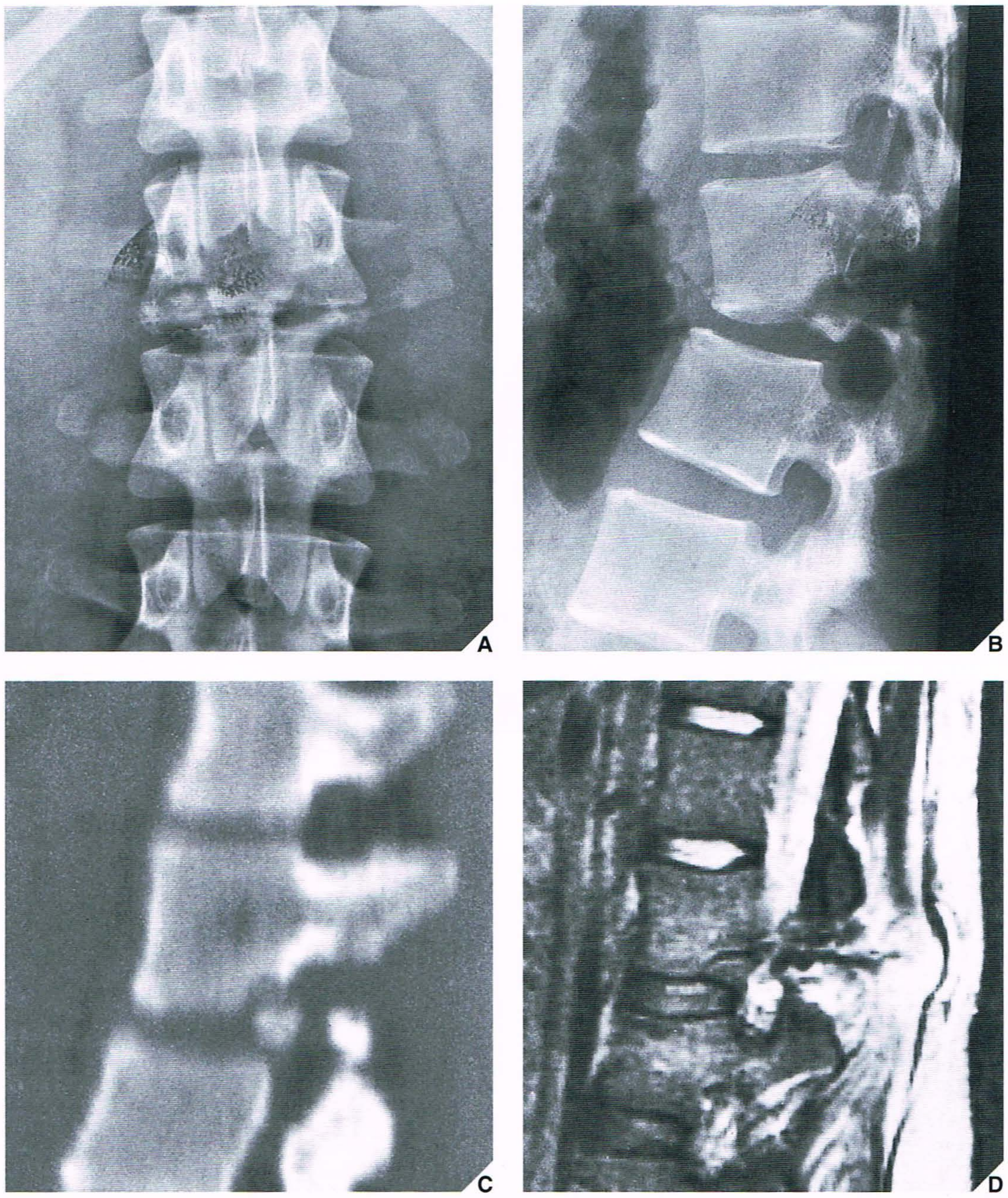

Fig. 11.62 Lesão por cinto de segurança em dois níveis. Uma mulher de 21 anos de idade sofreu traumatismo na região lombar em um acidente de carro. **(A)** Incidência ântero-posterior da coluna lombar mostra uma fenda horizontal no corpo vertebral de L2. Note a distância aumentada entre os pedículos de L2 e L3 e fraturas de vários processos transversos. **(B)** Incidência lateral mostra angulação posterior ao nível de L2-L3 e fratura oblíqua estendendo-se da parte ínfero-posterior do corpo vertebral de L2 até a lâmina e os elementos posteriores. **(C)** Imagem de TC com reconstrução sagital mostra melhor a fratura dos elementos posteriores. **(D)** Imagem de RM parassagital mostra ruptura dos ligamentos posteriores e um grande hematoma dos tecidos moles. Os achados são típicos de lesão por cinto de segurança em dois níveis.

lâmina e se estendendo através dos pedículos e do corpo vertebral sem lesar as estruturas ligamentares. Sua característica constante é uma fratura transversal sem deslocamento ou subluxação (Figs. 11.59 e 11.60). O processo transverso pode ser fraturado também horizontalmente, e às vezes há compressão da face anterior do corpo vertebral. A fratura de Chance tende a ser estável, devido à metade superior do arco neural permanecer firmemente aderida à vértebra acima, e a metade inferior à vértebra de baixo. Desde a descrição original desta fratura, três outros tipos de fraturas por cinto de segurança foram relatados, e envolvem graus variados de ruptura ligamentar e dos discos intervertebrais (Figs. 11.61 e 11.62). De acordo com o conceito de lesões da coluna toracolombar em três colunas de Denis, estes últimos tipos de fratura são praticamente resultantes de falha das colunas posterior e média, com o elemento anterior intacto atuando como uma dobradiça. Estas lesões podem ser estáveis ou instáveis, dependendo de sua extensão e intensidade.

Fraturas–Luxações

Resultante de várias forças — flexão, rotação, afastamento ou cisalhamento ântero-posterior ou póstero-anterior — atuando sobre o segmento toracolombar isoladamente ou em combinação, as fraturas–luxações resultam em falha de todas as três colunas (Fig. 11.63); daí, as lesões serem instáveis e geralmente estarem associadas a complicações neurológicas graves.

Na lesão do *tipo flexão–rotação*, as colunas posterior e média estão completamente rompidas, e a coluna anterior pode mostrar na incidência lateral um encunhamento anterior do corpo vertebral. A radiografia lateral também mostra subluxação ou luxação, juntamente com o aumento da distância interespinal (Fig. 11.64). A parede posterior do corpo vertebral pode estar intacta se a luxação ocorrer ao nível do disco intervertebral. A incidência ântero-posterior pode não ser diagnóstica, mas ocasionalmente revela uma fratura com deslocamento do processo arti-

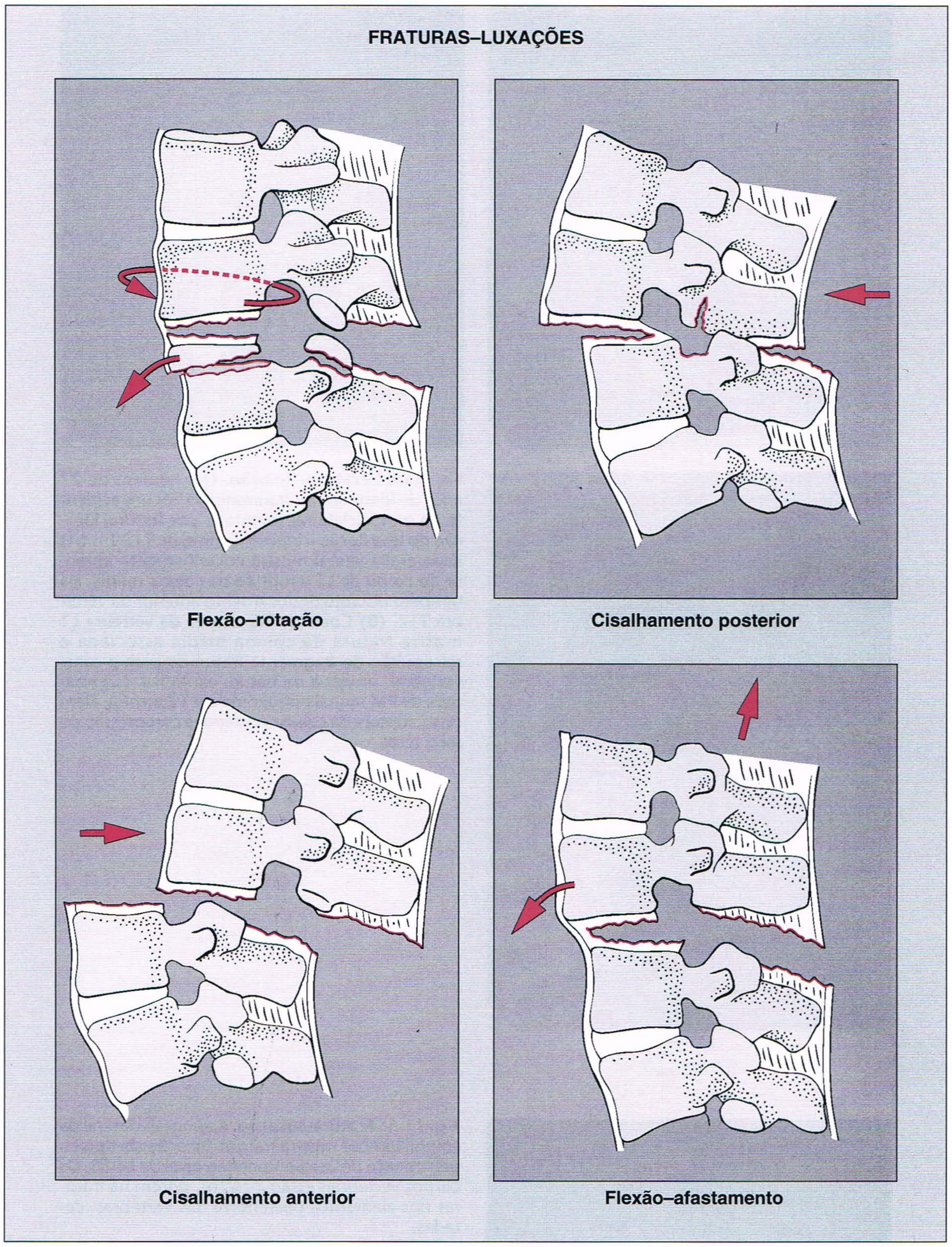

Fig. 11.63 **Tipos de fraturas–luxações.** Representação esquemática dos vários tipos de fratura–luxação da coluna toracolombar.

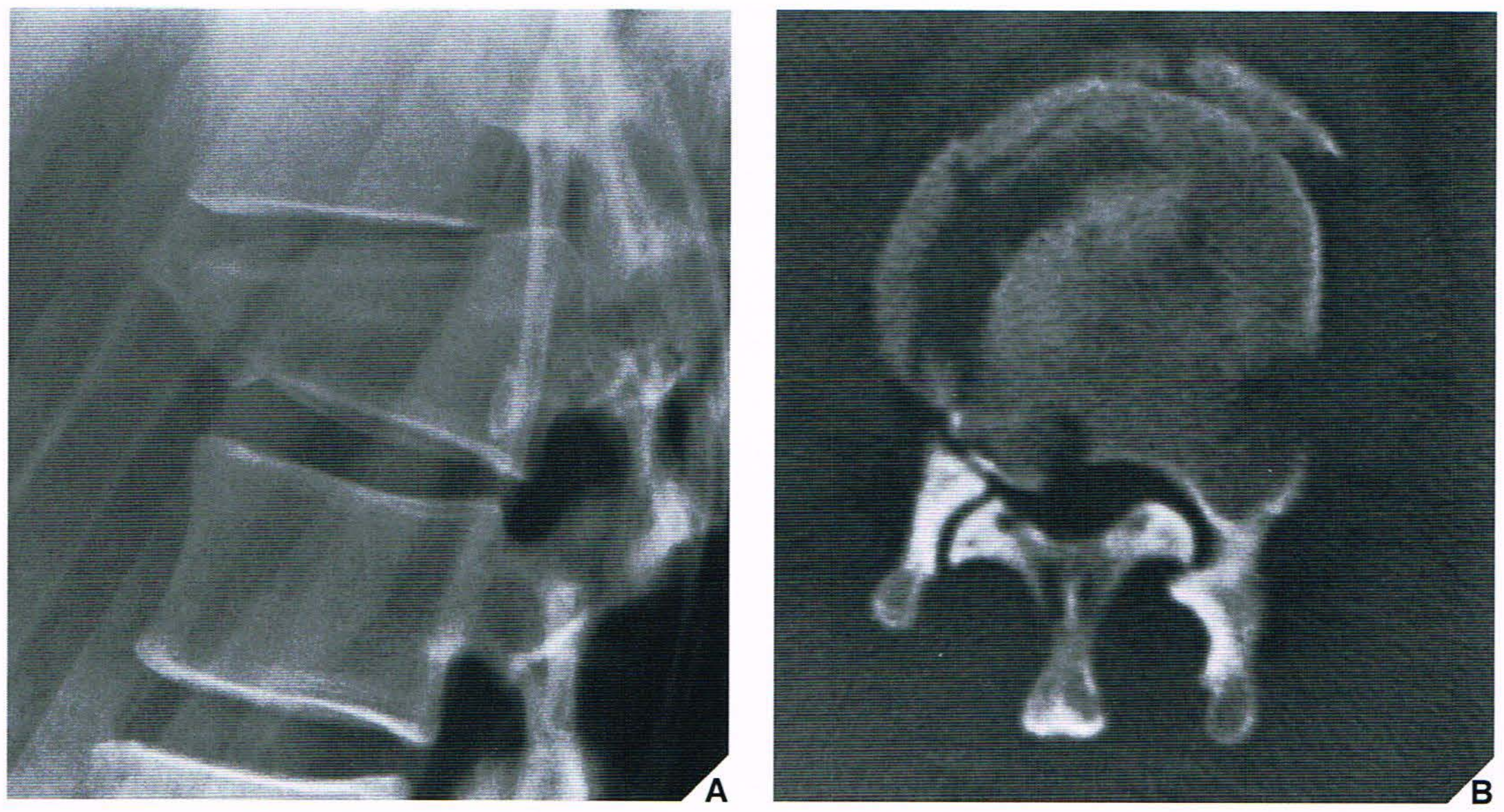

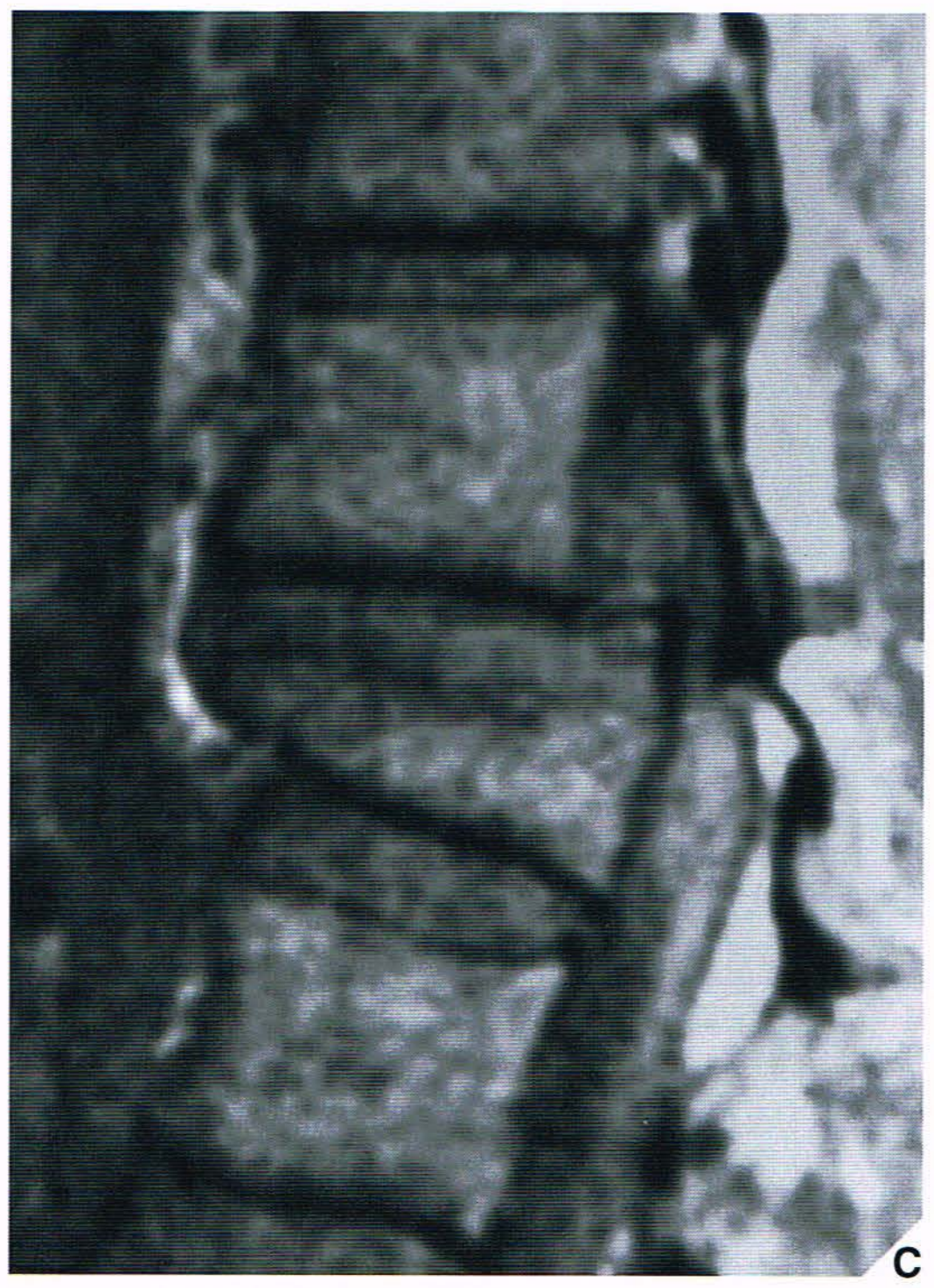

Fig. 11.64 **Fratura–luxação.** Um homem de 27 anos de idade sofreu traumatismo em um acidente de motocicleta representado por fratura–luxação do tipo flexão–rotação ao nível de T12-L1. **(A)** Radiografia lateral mostra encunhamento anterior do corpo de L1 e ruptura da coluna média. Há também discreto deslocamento anterior da vértebra T12. **(B)** Corte de TC através da vértebra L1 mostra fratura da coluna média associada a retropulsão do fragmento fraturado para o canal vertebral, similar à da fratura explosiva. **(C)** Imagem de RM sagital ponderada em T2 mostra, além disso, ruptura da coluna posterior e compressão do saco tecal.

Fig. 11.65 **Fratura–luxação.** Radiografia lateral da coluna lombar mostra fratura–luxação do tipo cisalhamento póstero-anterior ao nível de L4-L5. Os corpos vertebrais estão intactos, porém há fraturas dos elementos posteriores das vértebras afetadas.

Fig. 11.66 Fratura–luxação. Imagem de RM sagital ponderada em T2 mostra fratura–luxação do tipo cisalhamento ântero-posterior ao nível torácico inferior.

cular superior de um lado, representando falha da coluna posterior secundária às forças de rotação.

Nas fraturas–luxações do *tipo cisalhamento*, todas as três colunas estão rompidas, incluindo o ligamento longitudinal anterior. A *variante de cisalhamento póstero-anterior* é caracterizada pelo deslocamento anterior do segmento vertebral sobre a vértebra inferior no ponto do cisalhamento; os corpos vertebrais estão intactos sem qualquer diminuição de sua altura anterior ou posterior. Todavia, os elementos posteriores do segmento vertebral deslocado, incluindo as lâminas, os processos articulares e os processos espinhosos, geralmente estão fraturados em vários níveis (Fig. 11.65). O *cisalhamento ântero-posterior*, um segmento vertebral acima do ponto de cisalhamento, está deslocado posteriormente ao segmento abaixo (Fig. 11.66). Pode ser acompanhado por fratura de processo espinhoso.

A fratura–luxação do *tipo flexão–afastamento* lembra as lesões por cinto de segurança envolvendo falha das colunas posterior e média (Fig. 11.67; Fig. 11.61). Contudo, ao contrário das lesões por cinto de segurança, todo anel fibroso está roto, o que permite que a vértebra superior desloque-se ou sofra uma subluxação em relação à vértebra inferior.

Espondilólise e Espondilolistese

A espondilólise, um defeito na porção interarticular (pescoço do "cão escocês") de uma vértebra, pode ser uma anormalidade adquirida, secundária a uma fratura aguda, ou, como ocorre mais comumente, pode resultar de estresse crônico (fratura por estresse). Raramente é observada como resultado do defeito congênito no istmo. A espondilolistese, termo introduzido por Killian em 1854, é definida como um deslizamento ventral de toda ou de parte de uma vértebra sobre uma vértebra estacionária abaixo dela. Estas anormalidades são encontradas principalmente na coluna lombar (90% dos casos) e mais comumente aos níveis de L4-L5 e L5-S1.

É importante distinguir a espondilolistese associada à espondilólise da espondilolistese que ocorre sem um defeito associado na porção interarticular (Fig. 11.68). Como regra, esta última forma, designada "pseudo-espondilolistese" por Junghanns em 1931, está associada a discopatia degenerativa e a degeneração e subluxação nas articulações interapofisárias, e, freqüentemente é denominada espondilolistese degenerativa (ver Capítulo 13). Embora os efeitos na porção interarticular nem sempre possam ser demonstrados nas radiografias convencionais, a espondilolistese verdadeira pode ser diferenciada da pseudo-espondilolistese por um sinal do processo espinhoso introduzido por Bryk e Rosenkranz (Fig. 11.69). O sinal é uma conseqüência lógica dos diferentes processos em atividade nas duas condições. Na espondilolistese verdadeira, um defeito bilateral na porção interarticular provoca o deslizamento anterior (ventral) do corpo, pedículos e processo articular superior da vértebra envolvida, ao passo que o processo espinhoso, lâminas e processo articular inferior permanecem na posição normal. Por conseguinte, o estudo da maioria das faces dorsais dos processos espinhosos revela um degrau no espaço intervertebral acima do nível do deslizamento (Fig. 11.70A). Entretanto, na pseudo-espondilolistese, toda a vértebra, incluindo o processo espinhoso, move-se anteriormente; nesta situação, a maioria das faces dorsais dos processos espinhosos apresenta um degrau no espaço intervertebral abaixo do nível da vértebra deslizada (Fig. 11.70B). A aplicação deste sinal permite que seja feito um diagnóstico correto em uma única radiografia lateral; as incidências oblíquas não são necessárias. Contudo, na obtenção das radiografias, é im-

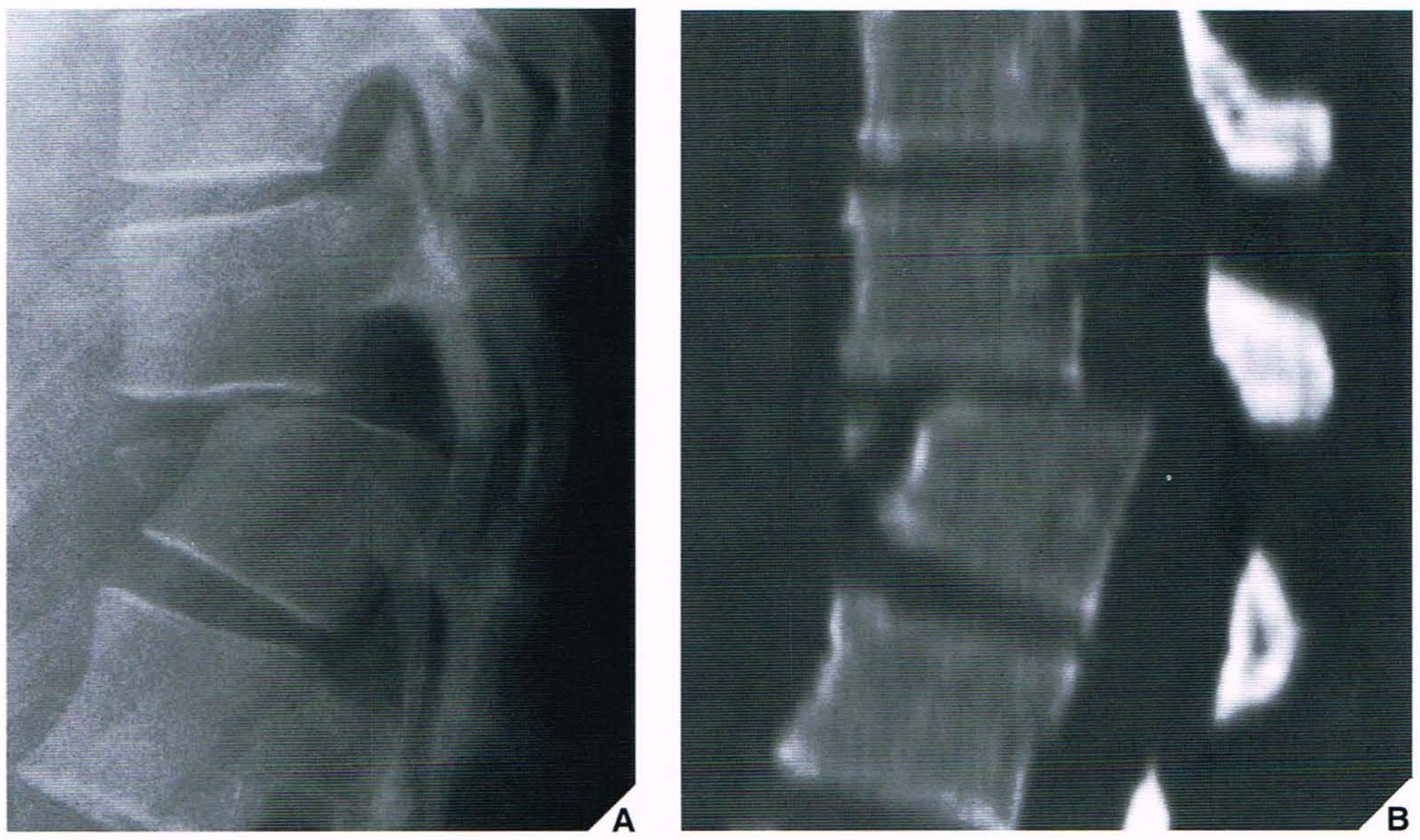

Fig. 11.67 Fratura–luxação. Radiografia lateral da coluna toracolombar **(A)** e imagem de TC com reconstrução sagital **(B)** mostram aspectos característicos de fratura–luxação do tipo flexão–afastamento.

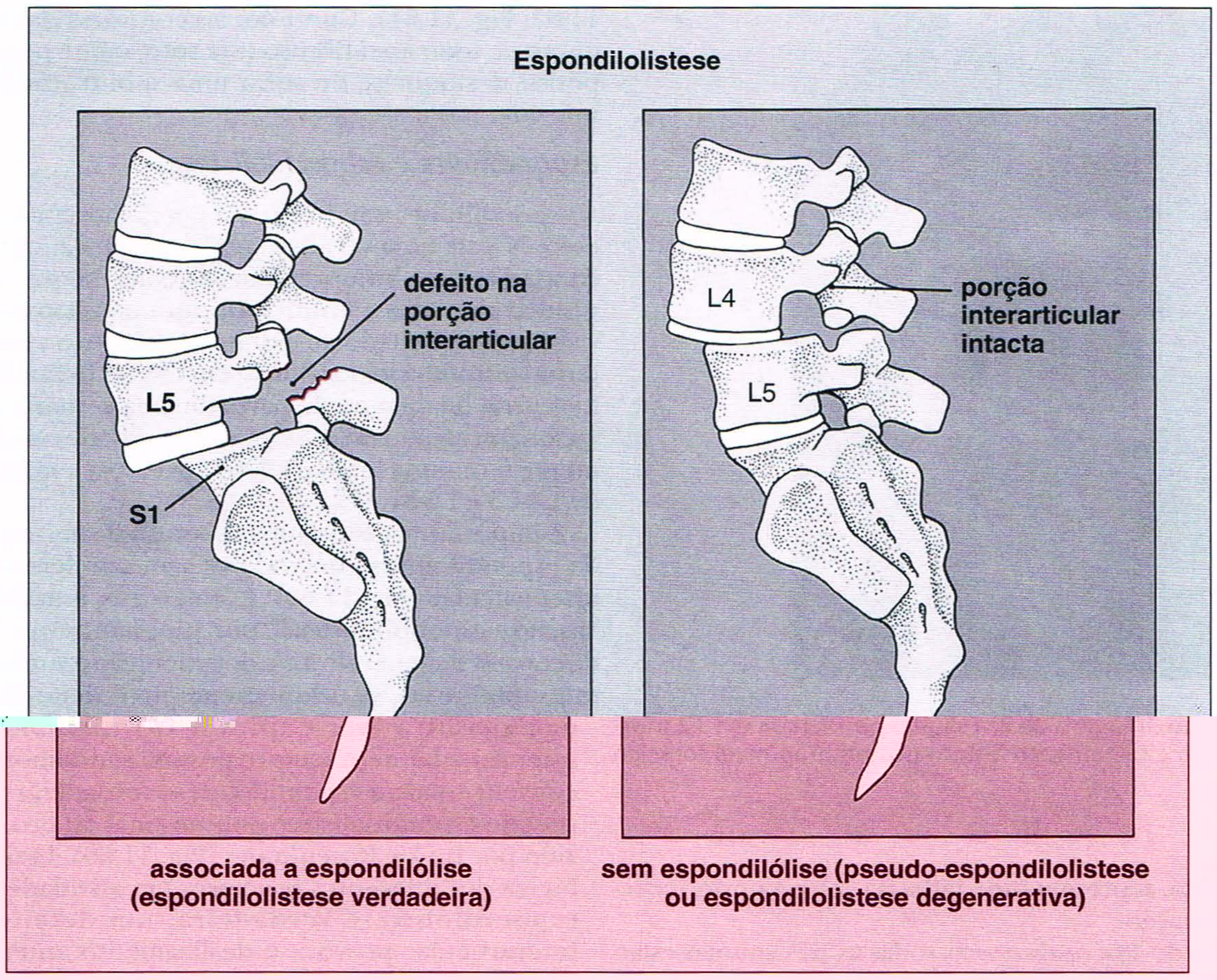

Fig. 11.68 **Tipos de espondilolistese.** A espondilolistese pode ocorrer em associação a espondilólise resultante de um defeito na porção interarticular, ou secundária a discopatia degenerativa e degeneração e subluxação das articulações interapofisárias (pseudo-espondilolistese).

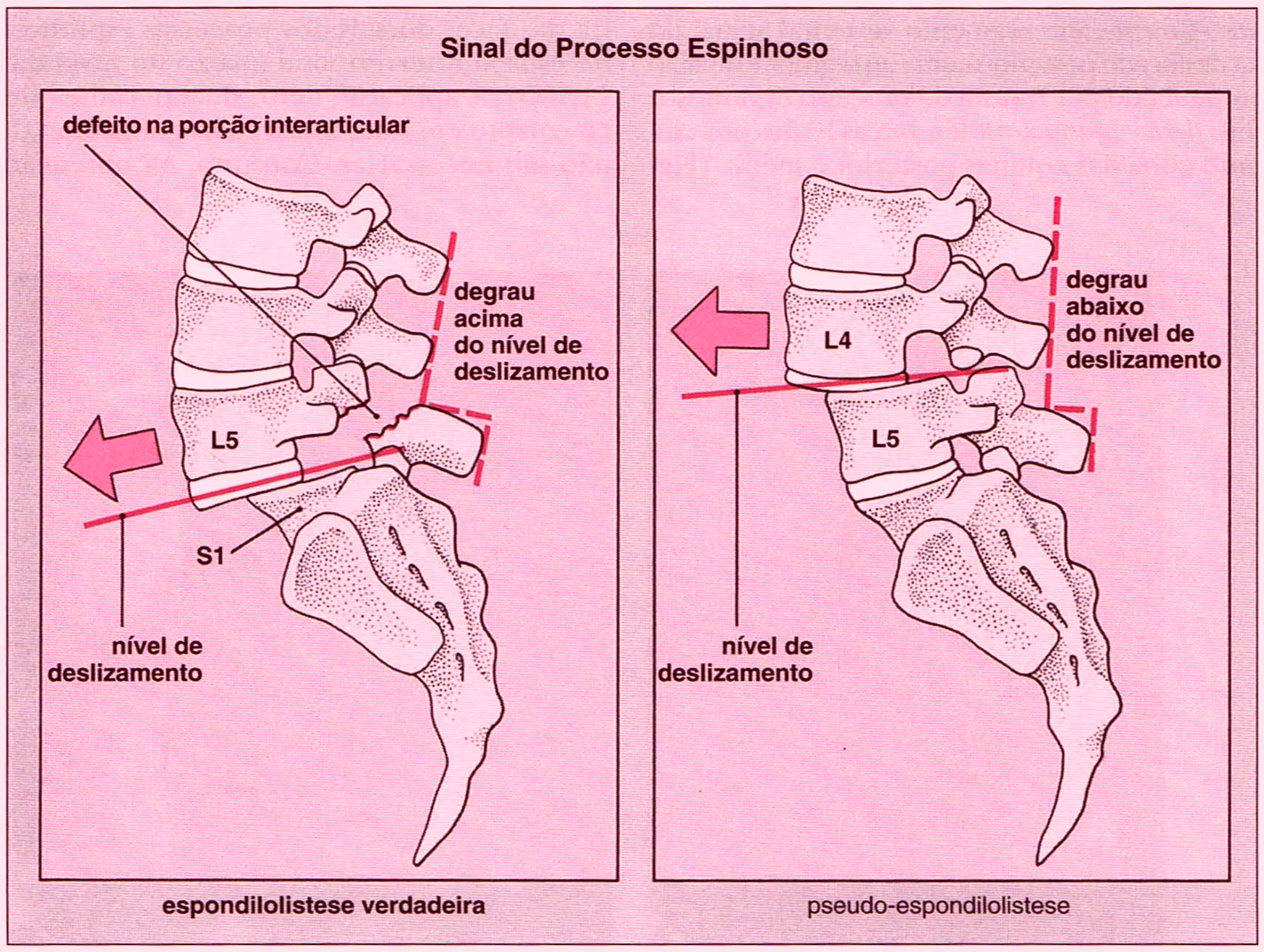

Fig. 11.69 **Sinal do processo espinhoso.** O sinal do processo espinhoso pode ajudar a diferenciar a espondilolistese verdadeira da pseudo-espondilolistese pelo aparecimento de um degrau nos processos espinhosos acima do nível do deslizamento vertebral na primeira e abaixo do nível na última.

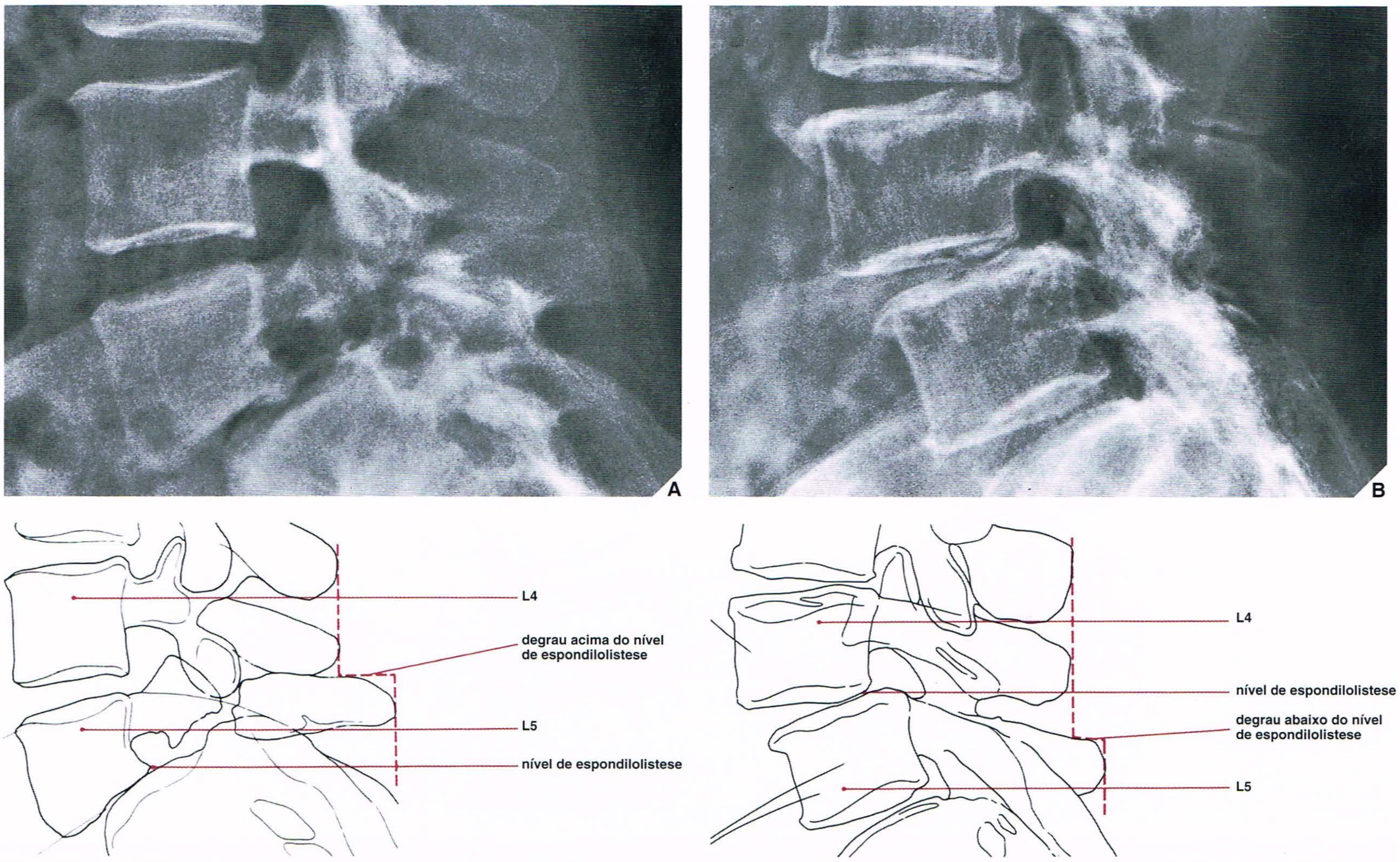

Fig. 11.70 **Espondilolistese e "pseudo-espondilolistese".** **(A)** Incidência lateral da coluna lombar mostra imagem típica da espondilolistese secundária a um defeito na porção interarticular. Observe que a face mais dorsal do processo espinhoso de L5 forma um degrau com o da L4 acima do nível do deslocamento de L5. **(B)** Na espondilolistese sem espondilólise (espondilolistese degenerativa), o degrau no processo espinhoso abaixo do nível do deslizamento vertebral é uma característica identificadora.

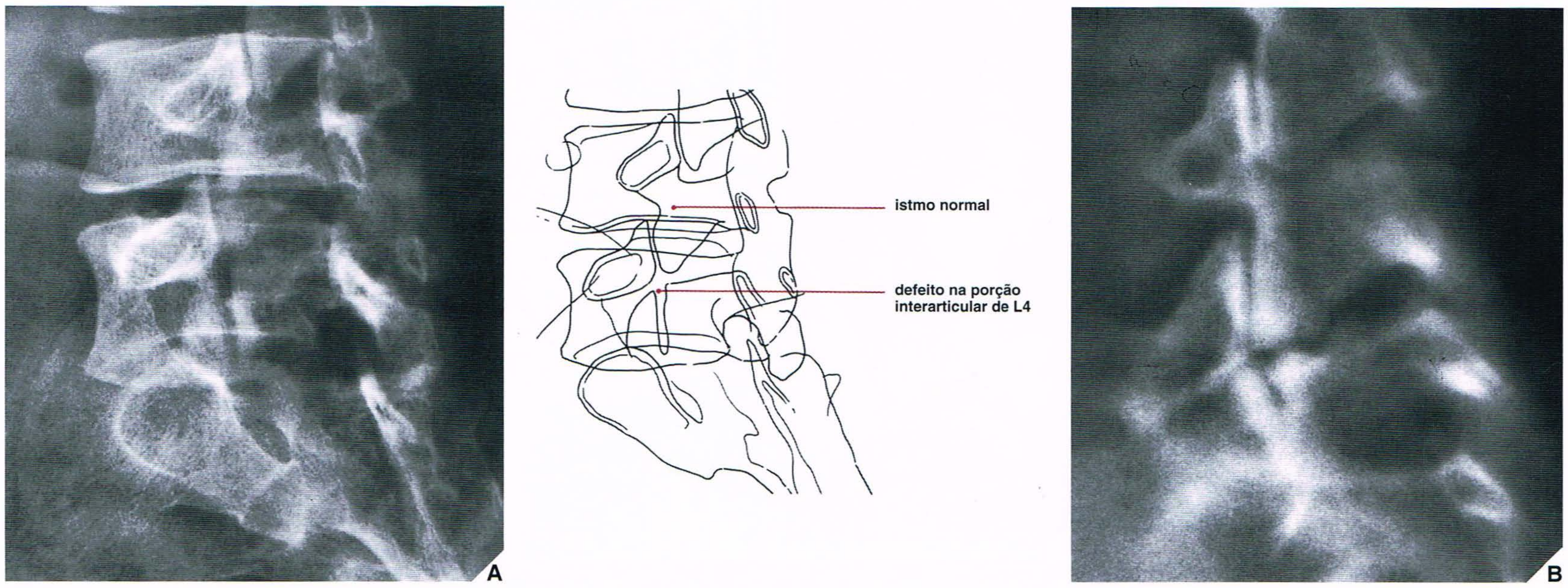

Fig. 11.71 **Espondilólise e espondilolistese.** Radiografia oblíqua **(A)** e tomografia triespiral **(B)** da coluna lombar de um homem de 28 anos mostram defeito na porção interarticular (pescoço do "cão escocês") de L4 típico de espondilólise. (*continua*)

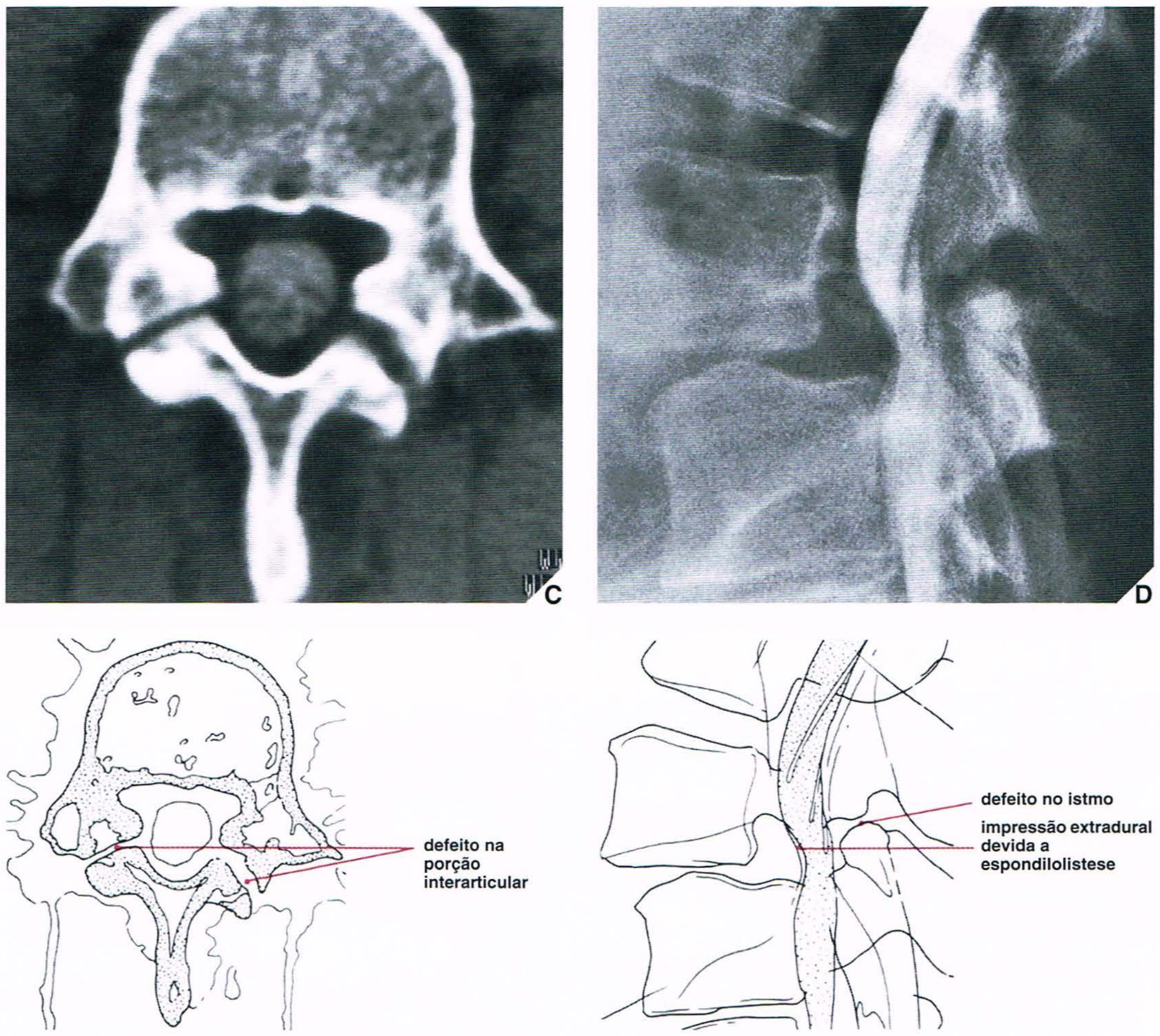

Fig. 11.71 **Espondilólise e espondilolistese.** ***Continuação.*** **(C)** Corte de TC através do corpo mostra claramente defeitos nas porções interarticulares esquerda e direita. **(D)** Radiografia lateral localizada obtida durante a mielografia mostra um defeito extradural, similar ao da hérnia de disco, na parte ventral do saco tecal causado por espondilolistese de grau 2 em L4-L5. O defeito na porção interarticular também é claramente visualizado.

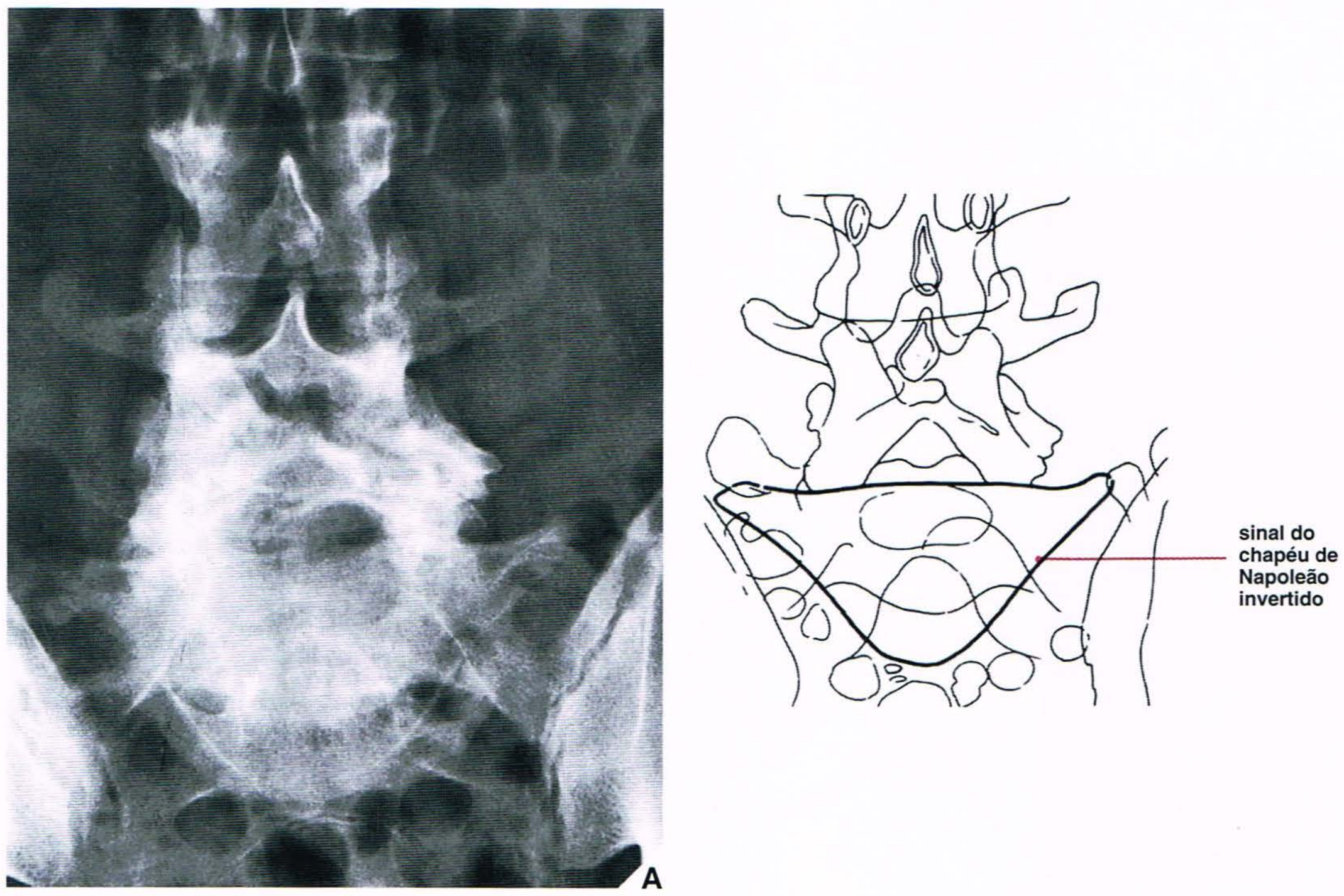

Fig. 11.72 **Sinal do chapéu de Napoleão invertido.** **(A)** Incidência ântero-posterior da coluna lombossacra em um homem de 21 anos com espondilolistese grave (grau 4) mostra densidades curvilíneas na área sacral, formando um chapéu de Napoleão invertido. Esta configuração é causada por um grau acentuado de deslizamento ao nível de L5-S1, como é observado na incidência lateral **(B)**. **(C)** O sinal é criado devido à varredura do corpo vertebral na incidência axial, semelhante ao observado em um corte de TC de uma vértebra normal. (*continua*)

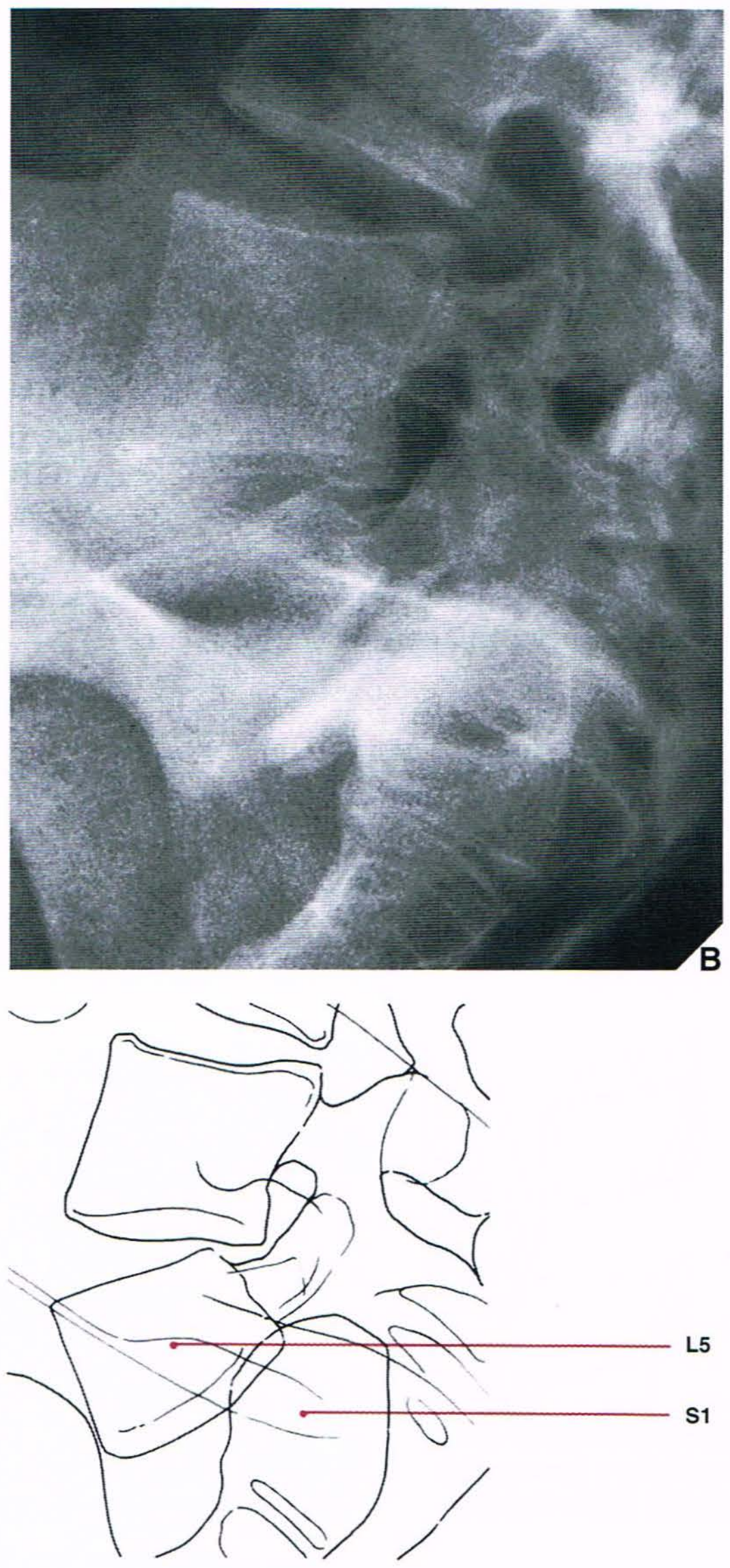

Fig. 11.72 **Sinal do chapéu de Napoleão invertido.** *Continuação.*

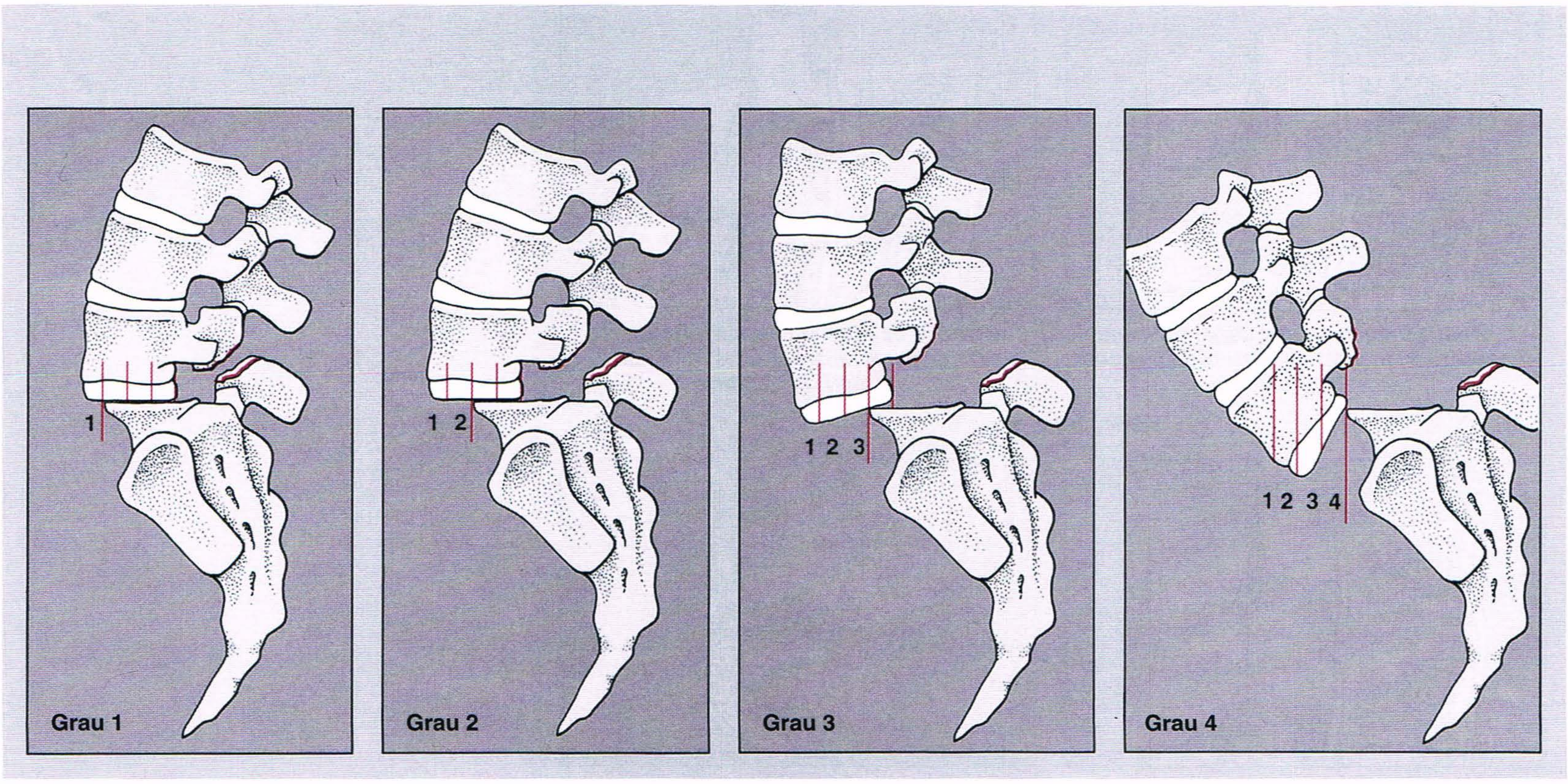

Fig. 11.73 **Graus de espondilolistese.** A classificação da espondilolistese, proposta por Meyerding, é baseada no grau de deslocamento anterior de L5 em relação a S1.

portante evitar a superexposição, o que pode obscurecer as margens posteriores dos processos espinhosos.

O defeito na porção interarticular precipitando a espondilolistese pode ser demonstrado na incidência padronizada oblíqua da coluna lombar, que pode ser suplementada pela tomografia linear ou TC (Fig. 11.71A-C); a mielografia na incidência lateral pode mostrar um defeito extradural na face ventral do saco tecal, similar àquele criado pela hérnia de disco (Fig. 11.71D). Pode ser identificado um grau acentuado de espondilolistese ao nível de L5-S1 na incidência ântero-posterior pelo deslocamento ventrocaudal de L5 sobre o sacro. Esta configuração cria densidades curvilíneas que formam o que é denominado sinal do "chapéu de Napoleão invertido" (Fig. 11.72). A classificação simples de espondilolistese proposta por Meyerding é baseada no grau de deslizamento anterior (Fig. 11.73).

Lesão da Junção Discovertebral

Um dos distúrbios mais freqüentes da junção discovertebral é a hérnia de um disco intervertebral. Unidade estrutural principal entre os corpos vertebrais adjacentes, o disco intervertebral constitui uma porção central mole, o núcleo pulposo, composto de fibrilas de colágeno e gel mucoprotéico, situada excentricamente e um pouco posteriormente, e um anel fibrocartilaginoso firme, o anel fibroso, circundado pelo núcleo pulposo e reforçado pelos ligamentos longitudinais anterior e posterior. A lesão do disco intervertebral e da junção discovertebral pode resultar de traumatismo agudo ou de lesão subclínica sutil, freqüentemente endógena. Dependendo da direção da herniação do material do disco, pode-se observar o espectro de lesões do disco intervertebral e das vértebras adjacentes (Fig. 11.74).

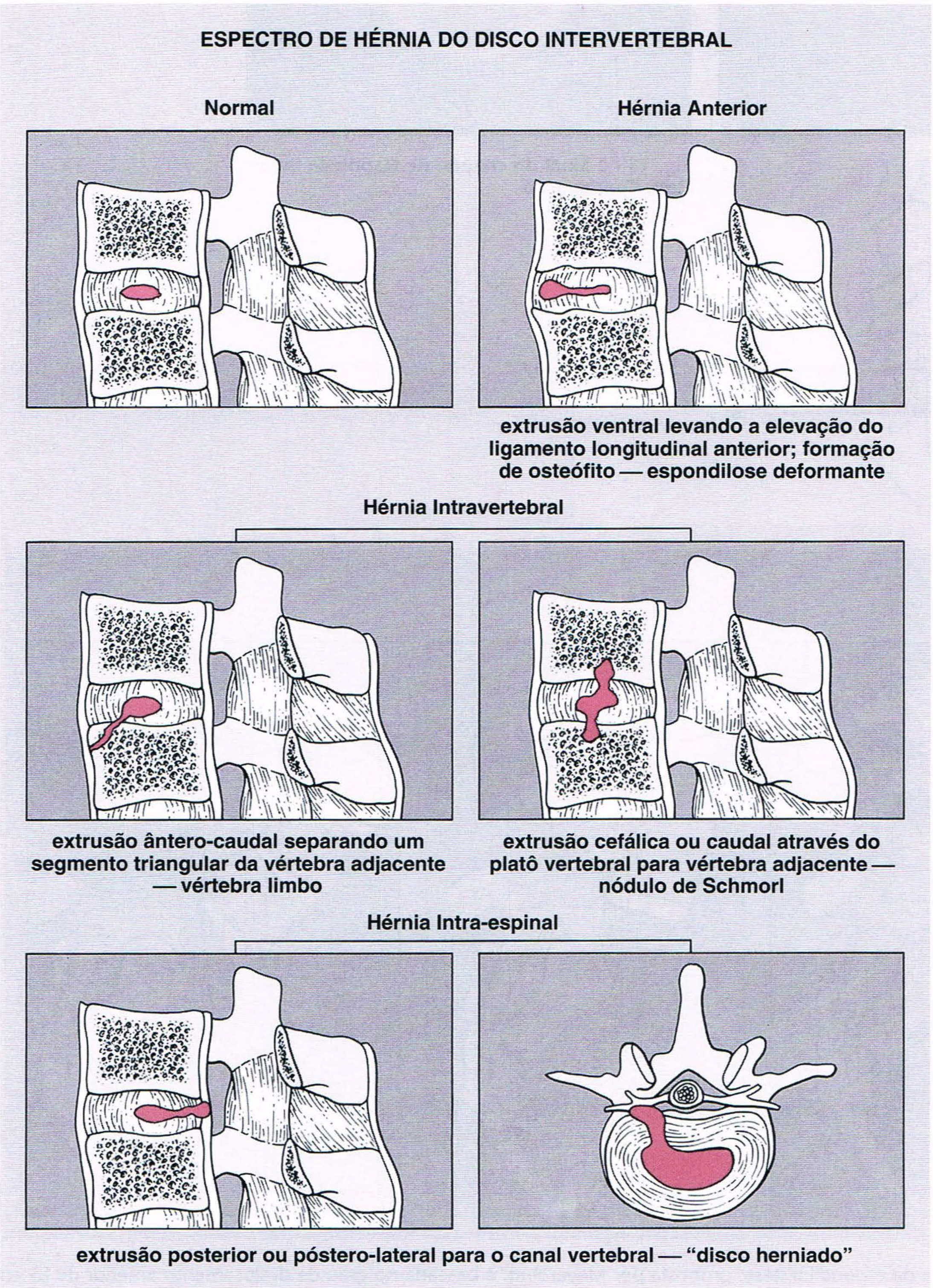

Fig. 11.74 Espectro da hérnia de disco intervertebral.

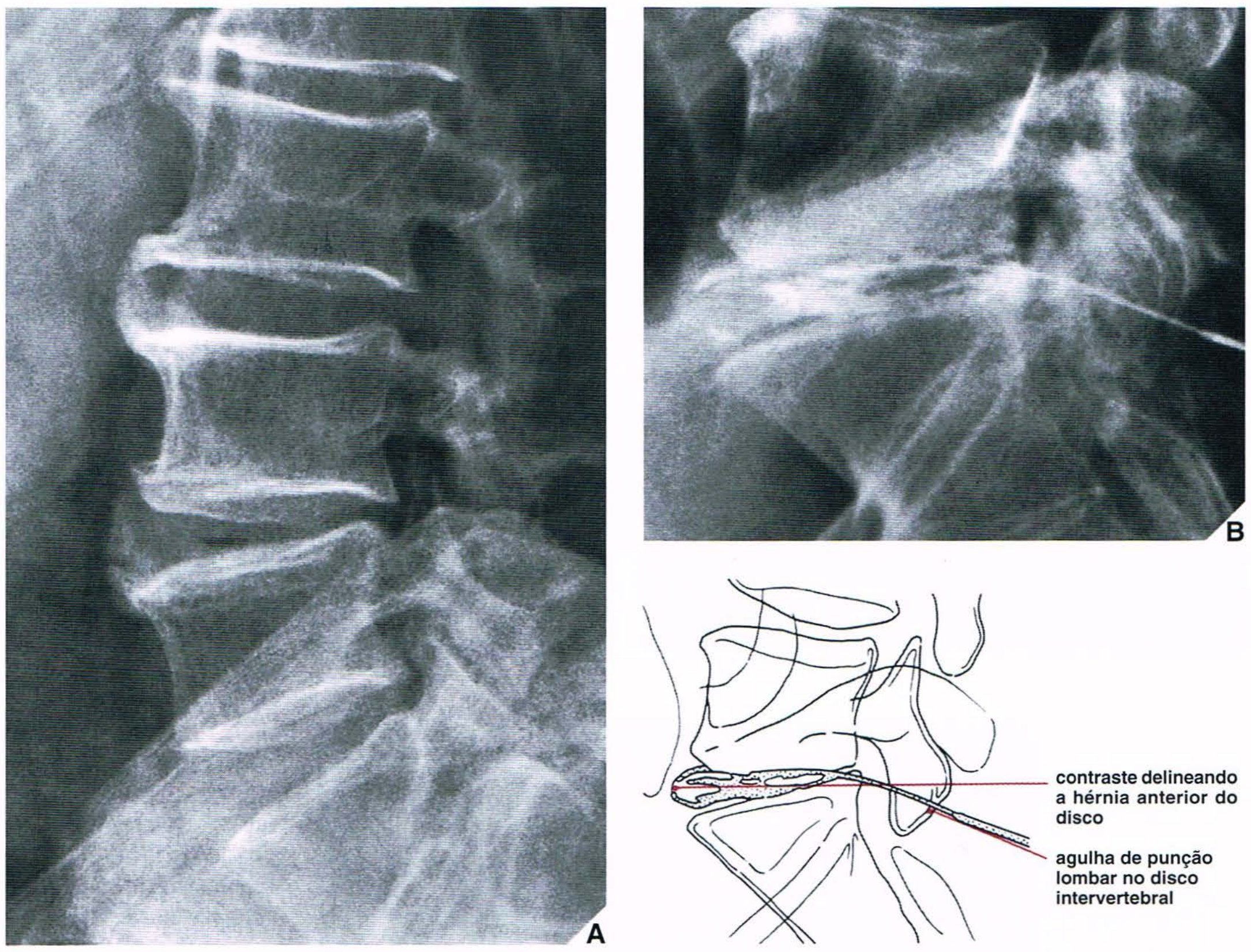

Fig. 11.75 Espondilose deformante e hérnia de disco anterior. **(A)** Radiografia lateral da coluna lombar mostra um estágio tardio de espondilose deformante aos níveis de L2-L3, L3-L4 e L4-L5 caracterizados por grandes osteófitos nas faces anteriores dos corpos vertebrais adjacentes como resultado de hérnia de disco anterior. **(B)** A hérnia de disco anterior também pode ser identificada na discografia pelo contraste delineando o material extruso, como é observado aqui ao nível de L5-S1.

Hérnia Anterior do Disco. Quando as fixações normais do anel fibroso à borda vertebral pelas fibras de Sharpey e ao ligamento longitudinal anterior se afrouxam, o material do disco (núcleo pulposo) hernia-se anteriormente. A elevação do ligamento longitudinal anterior pelo material herniado estimula a formação de osteófitos periféricos, levando a um distúrbio degenerativo conhecido como espondilose deformante (Capítulo 13 sobre artrites), que pode ser demonstrada na incidência lateral da coluna lombar (Fig. 11.75A; ver também Fig. 13.29). A hérnia anterior também pode ser demonstrada pela discografia (Fig. 11.75B) e por RM.

Hérnia do Disco Intravertebral. A hérnia ventrocaudal do disco, bem como a hérnia ventrocefálica, que é muito menos comumente observada, produz uma anormalidade conhecida como vértebra limbo. A herniação do material do disco para um corpo vertebral no local de fixação do anel fibroso à borda do corpo separa um pequeno fragmento triangular de osso, que é comumente confundido com fratura aguda ou espondilite infecciosa. A esclerose óssea reativa adjacente ao defeito, entretanto, indica um processo crônico. O espaço discal adjacente está invariavelmente estreitado, e uma fenda radiotransparente conhecida como fenômeno do vácuo pode ser observada no espaço discal,

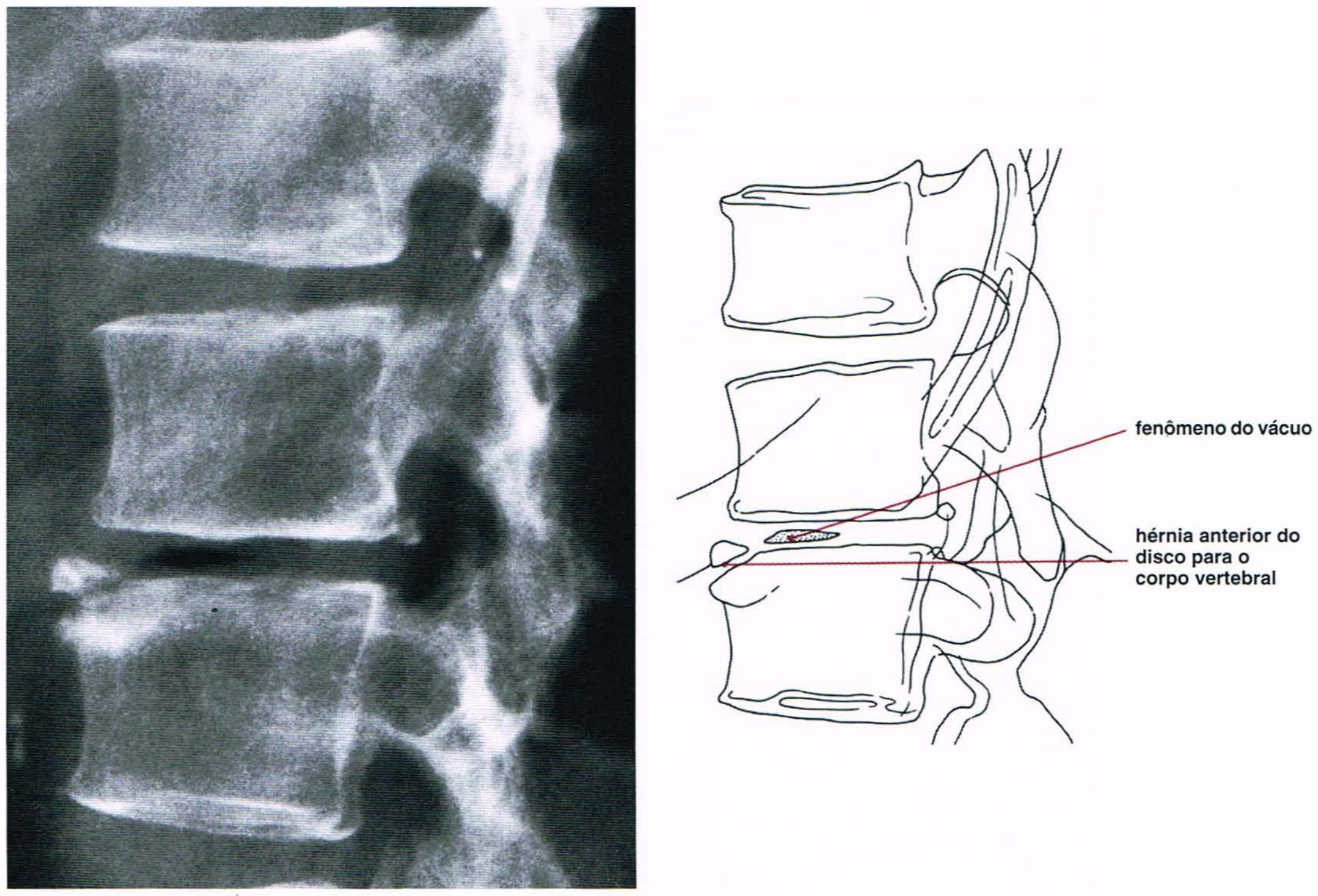

Fig. 11.76 Vértebra limbo. Radiografia lateral da coluna lombar em uma mulher de 55 anos de idade com câncer de mama que foi radiografada para excluir metástases ósseas mostra hérnia de disco anterior para o corpo de L2 (vértebra limbo). Observe o fenômeno do vácuo, indicando degeneração do disco.

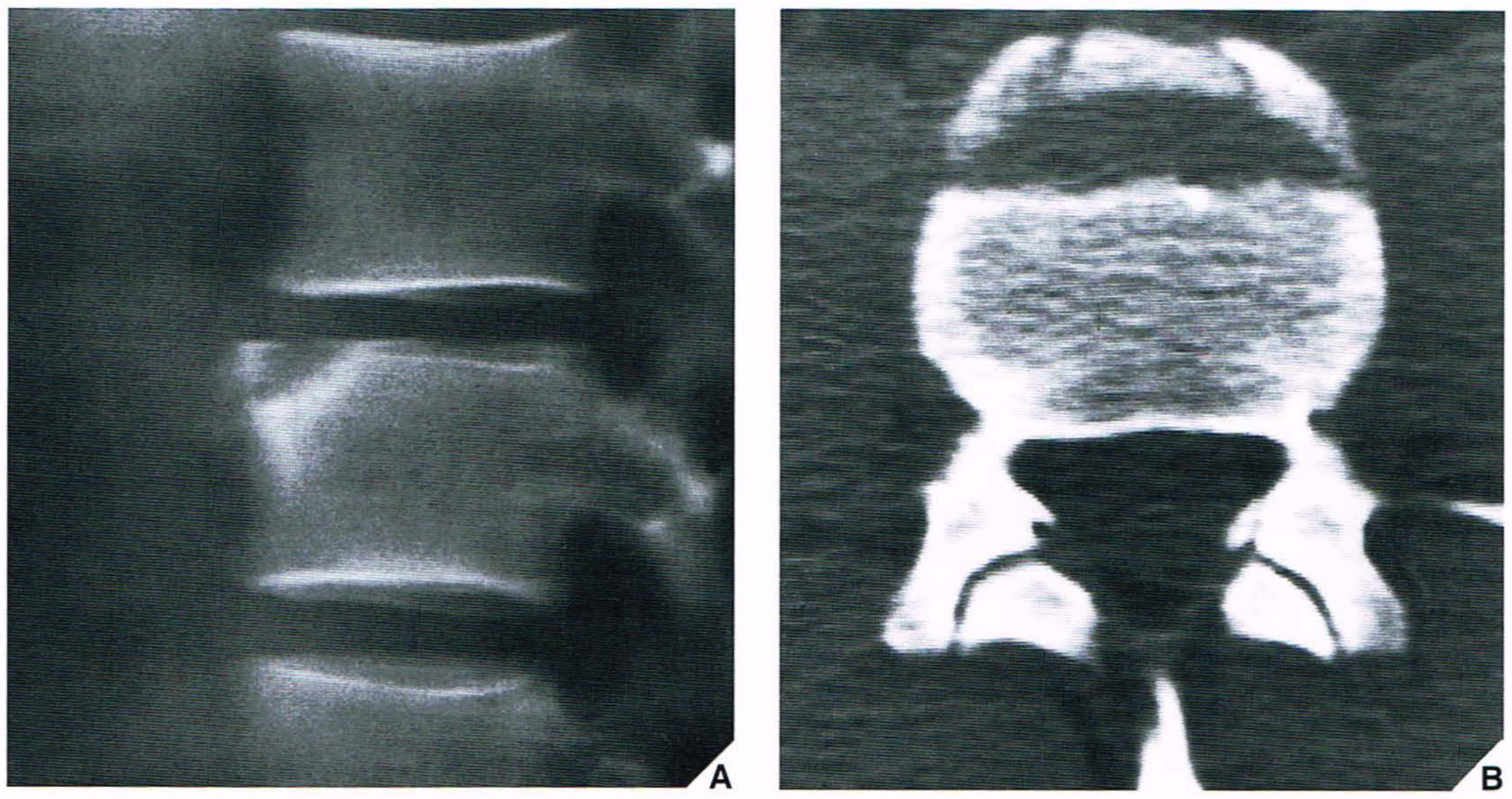

Fig. 11.77 **Vértebra limbo.** Um homem de 18 anos de idade sofreu traumatismo da coluna lombar em acidente de automóvel. O exame radiográfico padronizado era questionável em relação a fratura. **(A)** Tomografia lateral mostra a imagem típica de uma vértebra limbo secundária a hérnia anterior do núcleo pulposo. O pequeno segmento triangular é separado do corpo de L4 por um halo de esclerose reativa, indicando processo crônico. Note o estreitamento característico do espaço do disco. **(B)** Exame por TC foi realizado para investigar a possibilidade de hérnia de disco posterior concomitante para o canal vertebral. O exame foi negativo para hérnia posterior, porém confirmou hérnia anterior para o corpo vertebral, como é visualizado neste corte mais proximal.

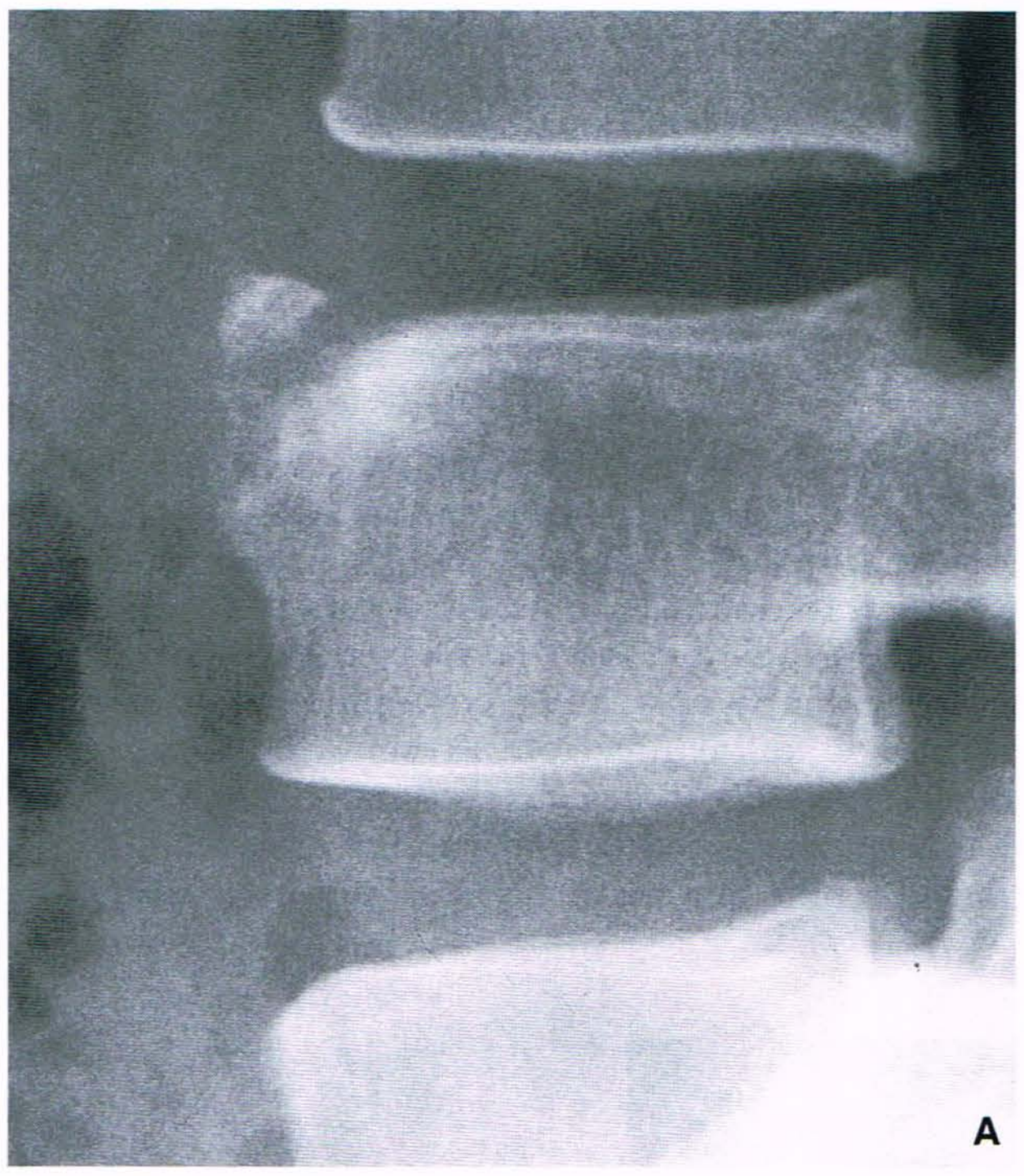

Fig. 11.78 **RM de hérnia de disco intravertebral anterior (vértebra limbo).** Uma mulher de 39 anos de idade sentiu dor radicular após levantar um objeto pesado. **(A)** Radiografia lateral da coluna lombar mostra imagem típica de vértebra limbo. Imagens de RM axial **(B)** e sagital **(C)** demonstram hérnia do disco intravertebral anterior (*setas abertas*), porém não há evidências de hérnia de disco posterior.

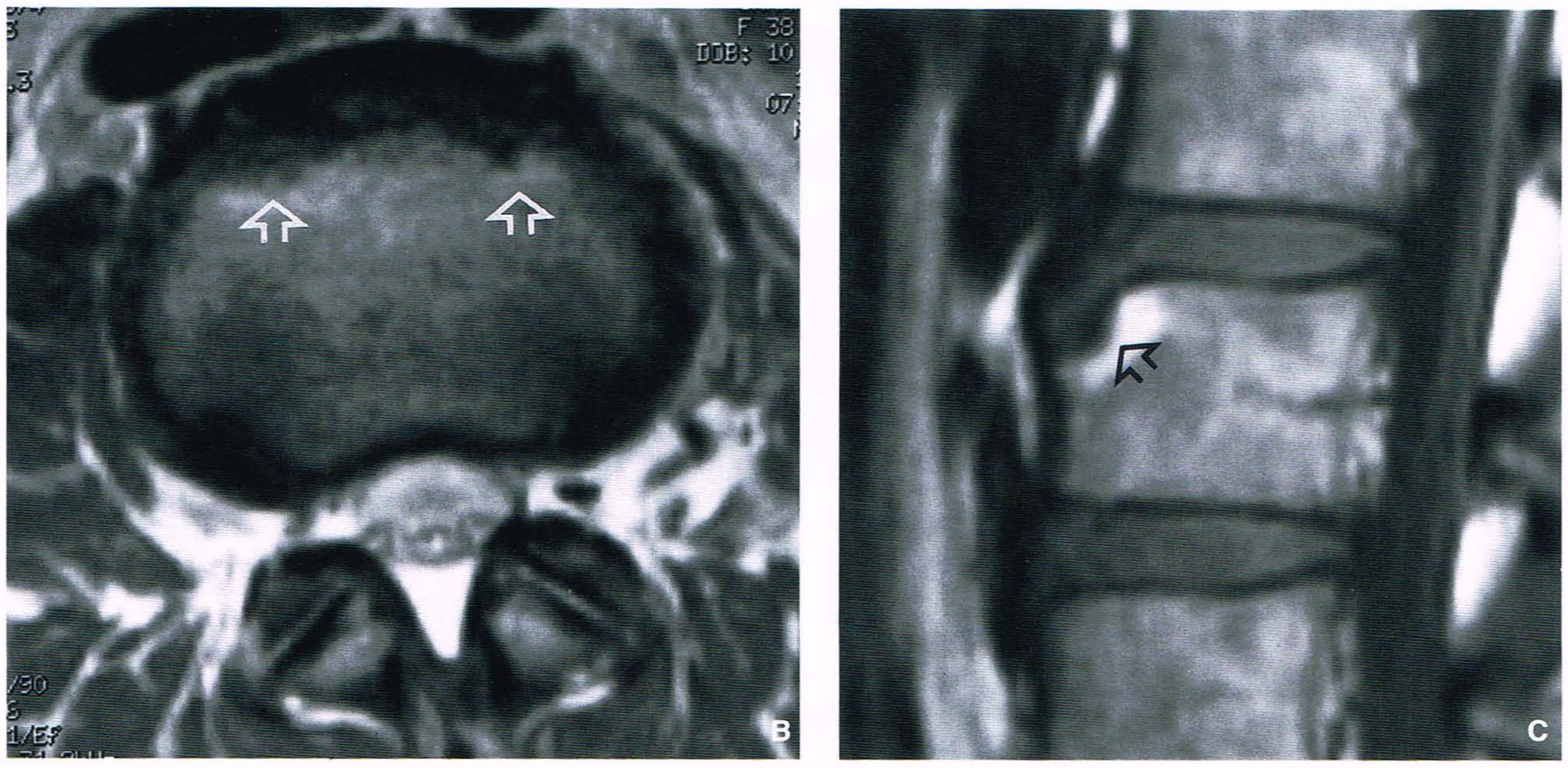

Fig. 11.79 **Centros de ossificação secundários.** Os centros de ossificação secundários da apófise do anel vertebral no esqueleto em crescimento, como é visualizado aqui em uma menina de 5 anos, não devem ser confundidos com vértebras limbo.

representando degeneração do disco (Fig. 11.76). Esta anormalidade invariavelmente assintomática é o produto de traumatismo endógeno, crônico. As alterações radiográficas características são mais bem observadas na incidência lateral da coluna lombar (Fig. 11.76); apenas raramente a tomografia linear ou a TC estão indicadas para excluir uma fratura vertebral verdadeira (Fig. 11.77). A RM pode ser realizada para confirmar ou excluir a hérnia posterior concomitante do disco (Fig. 11.78; ver também Fig. 11.89). Ocasionalmente, mais de uma vértebra é afetada, e embora a vértebra limbo geralmente seja observada na coluna lombar, também pode estar presente em uma vértebra torácica.

A vértebra limbo não deve ser confundida com os centros de ossificação secundários da apófise do anel vertebral, que comumente são observados no esqueleto em crescimento (Fig. 11.79); na maturidade óssea, estes centros tornam-se totalmente unidos ao corpo vertebral.

A hérnia do disco intravertebral também pode ocorrer quando o núcleo pulposo se rompe através do platô vertebral, sofrendo extrusão para uma vértebra. Esta anormalidade pode resultar do traumatismo agudo, como em uma fratura explosiva, porém é muito mais comum secundária ao enfraquecimento do corpo vertebral, como na osteoporose. Neste último distúrbio, a lesão é conhecida como nódulo de Schmorl. Pode ser pequena e localizada ou grande e difusa, caso em que é freqüentemente denominada como "disco em balão" (Fig. 11.80).

Doença de Scheuermann. Também conhecida como cifose torácica juvenil, a doença de Scheuermann foi primeiramente descrita por Scheuermann em 1921. A anormalidade básica é caracterizada por herniação intravertebral do material do disco (nódulos de Schmorl), associada a encunhamento anterior (de 5° ou mais) de pelo menos três corpos vertebrais contíguos. Nota-se uma margem ondulada dos platôs vertebrais e estreitamento dos espaços dos discos intervertebrais. Cifose torácica freqüentemente está presente (Fig. 11.81). Geralmente, este distúrbio afeta meninos adolescentes e adultos jovens. As manifestações clínicas são variáveis. Alguns pacientes são completamente assintomáticos, ao passo que outros podem apresentar fadiga e dor torácica agravada pelo esforço físico. Os achados neurológicos são raros. Embora principalmente a coluna torácica seja afetada, também foi relatado o envolvimento da coluna lombar. Este distúrbio é denominado doença

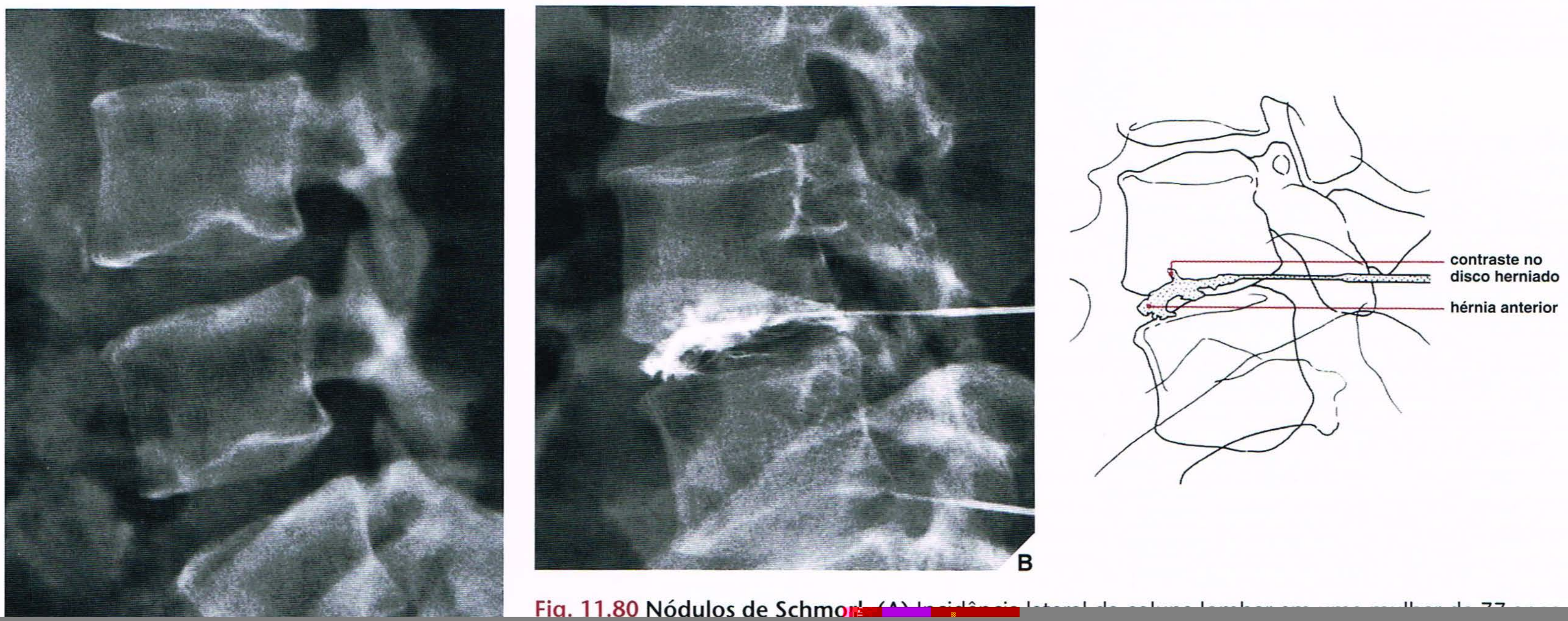

Fig. 11.80 **Nódulos de Schmorl**

Fig. 11.81 **Doença de Scheuermann.** Tomografia lateral da coluna torácica em um homem de 23 anos de idade mostra vários nódulos de Schmorl em T5-T8 e discreto encunhamento anterior dos corpos vertebrais. Note o contorno ondulado dos platôs vertebrais superior e inferior e a curva cifótica leve da coluna torácica neste paciente, uma anormalidade também denominada cifose torácica juvenil.

de Scheuermann do tipo II (ao contrário do tipo I, que envolve a coluna torácica superior), embora alguns pesquisadores prefiram o termo "osteocondrose lombar juvenil". Exames por imagem demonstram alterações mais idênticas àquelas observadas na doença de Scheuermann do tipo I, incluindo nódulos de Schmorl proeminentes, irregularidade dos platôs vertebrais e estreitamento dos espaços distais (Fig. 11.82). Entretanto, o encunhamento vertebral anterior não é uma característica constante desta variante.

Hérnia Posterior e Póstero-lateral do Disco. A hérnia intra-espinhal ou "disco herniado" é a mais grave das três variantes de lesão da junção discovertebral. É mais comum na coluna lombar, particularmente em L4-L5 e L5-S1, embora possa ser observada na região cervical. É mais comumente associada com sintomas clínicos como dor ciática e astenia e enfraquecimento dos membros inferiores, especialmente quando a hérnia no segmento lombar causa compressão em uma raiz nervosa em sua saída ou do saco tecal. O fator predisponente em alguns pacientes pode ser a perda de elasticidade do anel fibroso causada por alterações degenerativas, com ruptura subseqüente do anel ou mesmo do ligamento longitudinal posterior e retropulsão do núcleo pulposo para o canal vertebral. Normalmente, o paciente, em geral homem adulto jovem, relata história de sobrecarga das costas ao levantar um objeto pesado. A dor subseqüente na região lombar irradia-se para a face posterior da coxa e nádega e para a face lateral da perna, e ainda é agravada por tosse e espirros; algumas vezes, há parestesia ou dormência associada no pé. O exame físico revela espasmo muscular, limitação da curvatura anterior e restrição da elevação da perna esticada no lado afetado. Vários outros sintomas e achados físicos podem estar presentes dependendo do nível e do grau da lesão.

O exame radiográfico padronizado nos discos herniados geralmente é normal, e as técnicas radiológicas auxiliares, incluindo mielografia e TC, quer isoladamente ou em conjunto, bem como a discografia e agora a RM, são necessárias para firmar um diagnóstico. Os achados mielográficos da hérnia do disco podem ser muito discretos, como a ausência da opacificação da bainha dos nervos (Fig. 11.83), ou mais evidentes, como um defeito compressivo extradural no saco tecal repleto de contraste (Fig. 11.84). A herniação do disco também pode ser diagnosticada por TC simples (Fig. 11.85) ou por cortes de TC obtidos após mielografia (Figs. 11.86 e 11.87) ou discografia (Fig. 11.88). Entretanto, a técnica mais eficaz é a RM (Fig. 11.89).

Esta última modalidade de imagem está sendo usada cada vez mais para o diagnóstico de distúrbios que causam dor lombar aguda e ciática. A sensibilidade da RM para o diagnóstico de hérnia de disco e estenose vertebral é equivalente ou melhor que a da TC, mesmo combinada com mielografia e discografia.

Os sintomas radiculares representam uma das razões mais comuns pelas quais os pacientes são encaminhados para RM da coluna. A RM é particularmente sensível e é usada para detectar e caracterizar hérnia de disco porque permite avaliação direta da morfologia interna do disco. O plano de imagem sagital é mais sensível para definir a compres-

Fig. 11.82 **RM da doença de Scheuermann.** Um homem de 28 anos de idade apresentou dor lombar perdurando por vários meses. A RM sagital da coluna lombar mostra aspectos característicos da doença de Scheuermann do tipo II. Note os nódulos de Schmorl proeminentes envolvendo todos os cinco corpos vertebrais, a altura diminuída dos corpos vertebrais e o estreitamento dos espaços discais intervertebrais.

Fig. 11.83 **Hérnia de disco lateral.** Ao levantar objeto pesado, um homem de 27 anos de idade sentiu dor aguda súbita na região lombar irradiando para o membro inferior esquerdo. Radiografias padronizadas da coluna lombossacra eram normais. Incidência ântero-posterior de mielografia mostra ausência sutil de enchimento da bainha nervosa de L5 à esquerda, que à cirurgia mostrou estar comprimida por uma hérnia lateral do disco L4-L5.

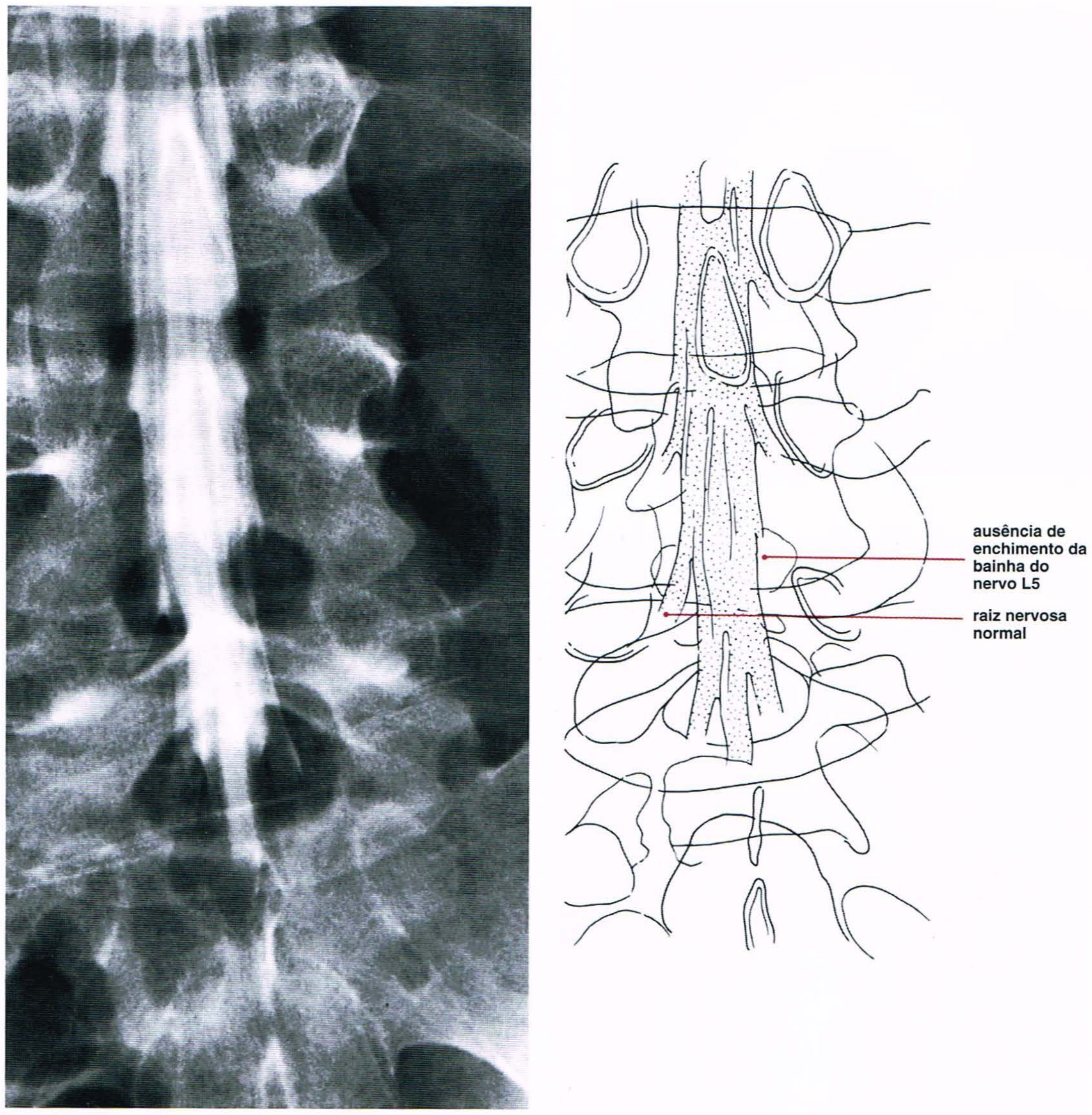

Fig. 11.84 **Mielografia de disco herniado.** Radiografia localizada lateral obtida durante mielografia em um homem de 38 anos de idade mostra uma grande hérnia posterior do disco intervertebral em L4-L5.

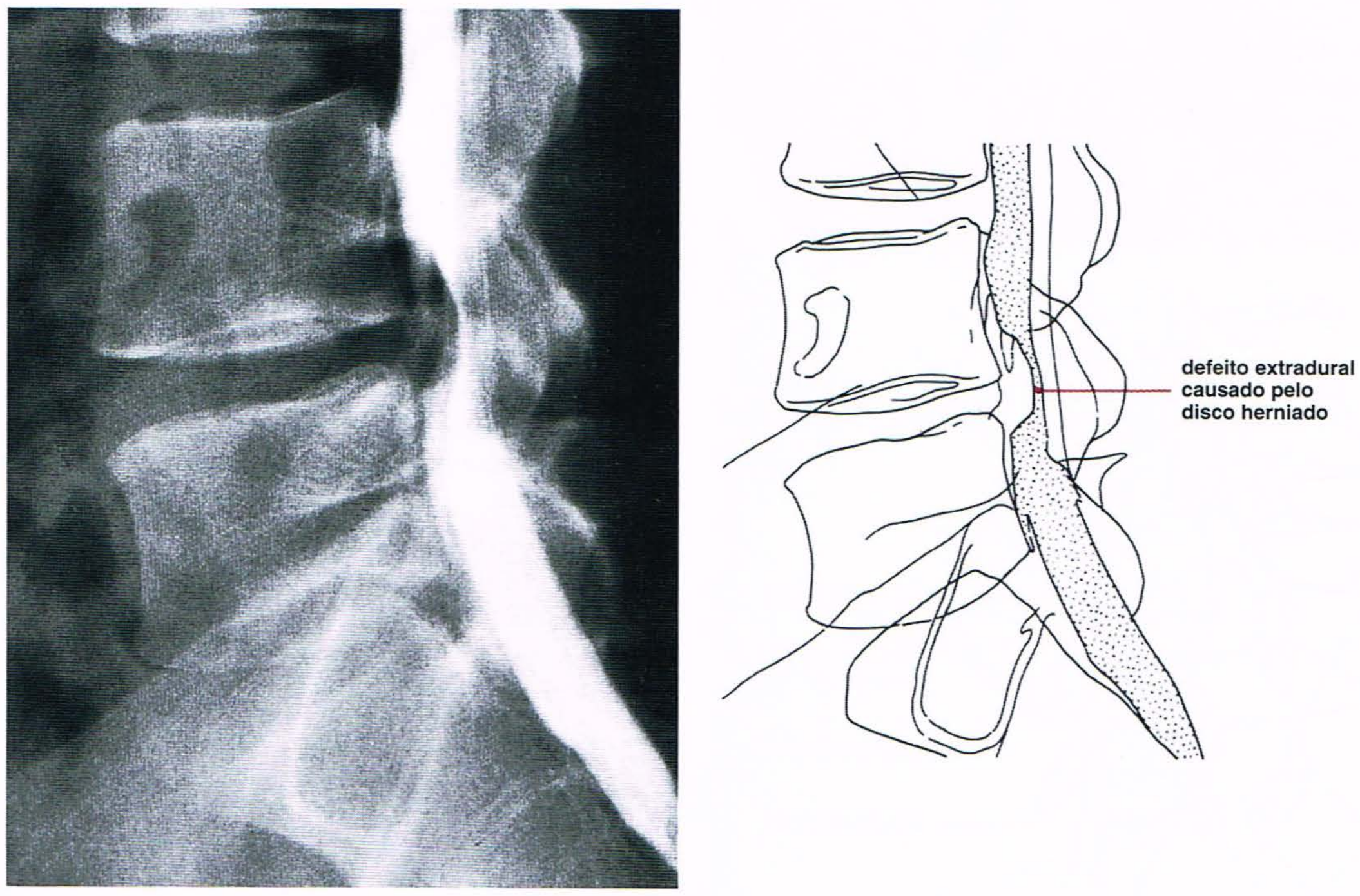

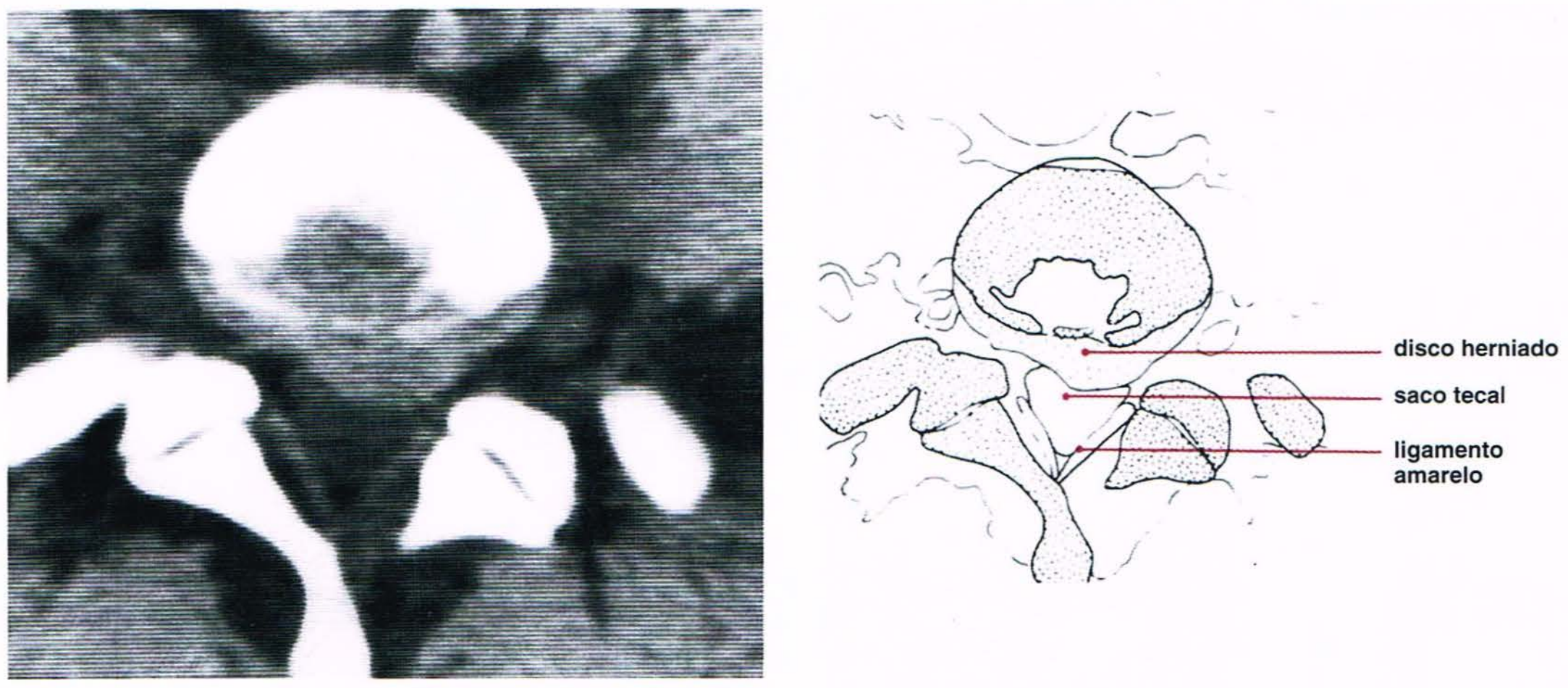

Fig. 11.85 TC de disco herniado. Corte de TC axial da coluna lombar ao nível de L5-S1 mostra uma grande hérnia centrolateral do disco invadindo o forame intervertebral esquerdo.

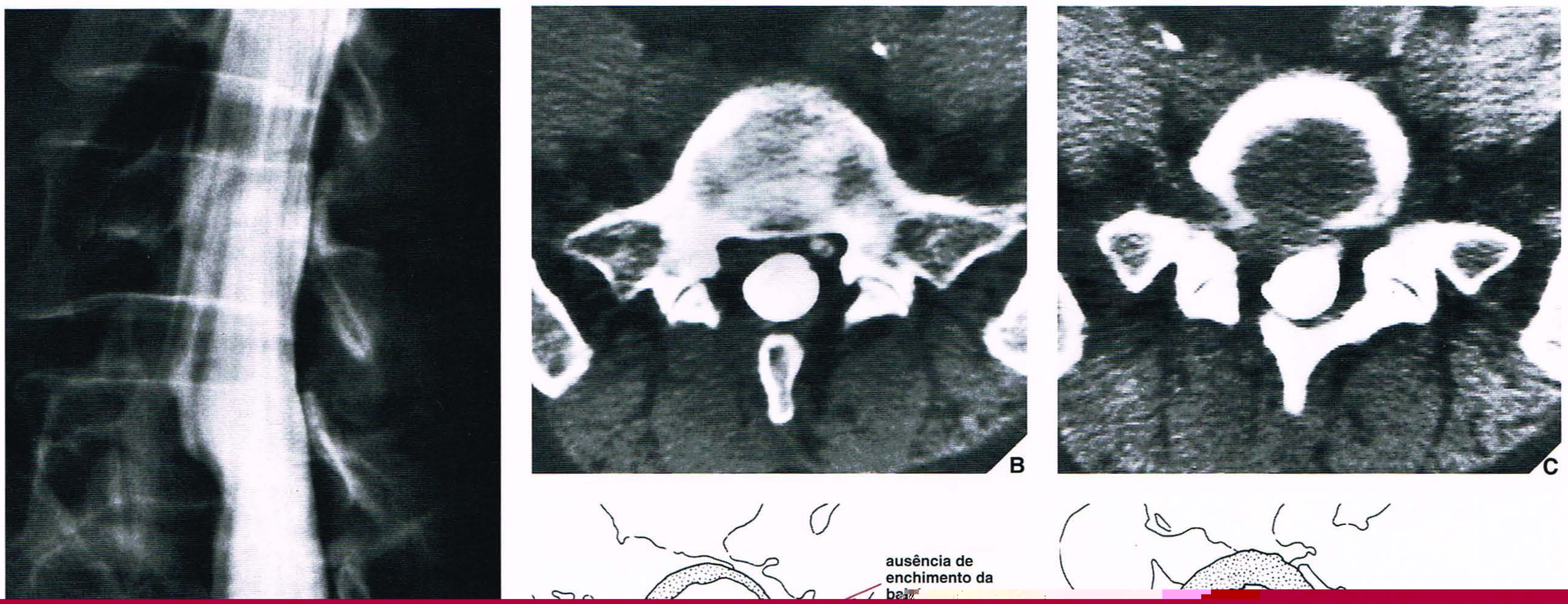

Fig. 11.87 **Mielografia-TC tridimensional de disco herniado.** TC tridimensional da coluna torácica inferior foi obtida após o contraste ter sido injetado no saco tecal (mielografia-TC). Observa-se hérnia do disco ao nível de T7-T8 (*seta*) associada a obstrução completa do fluxo de contraste (*setas abertas*). A seta curva aponta a medula espinal.

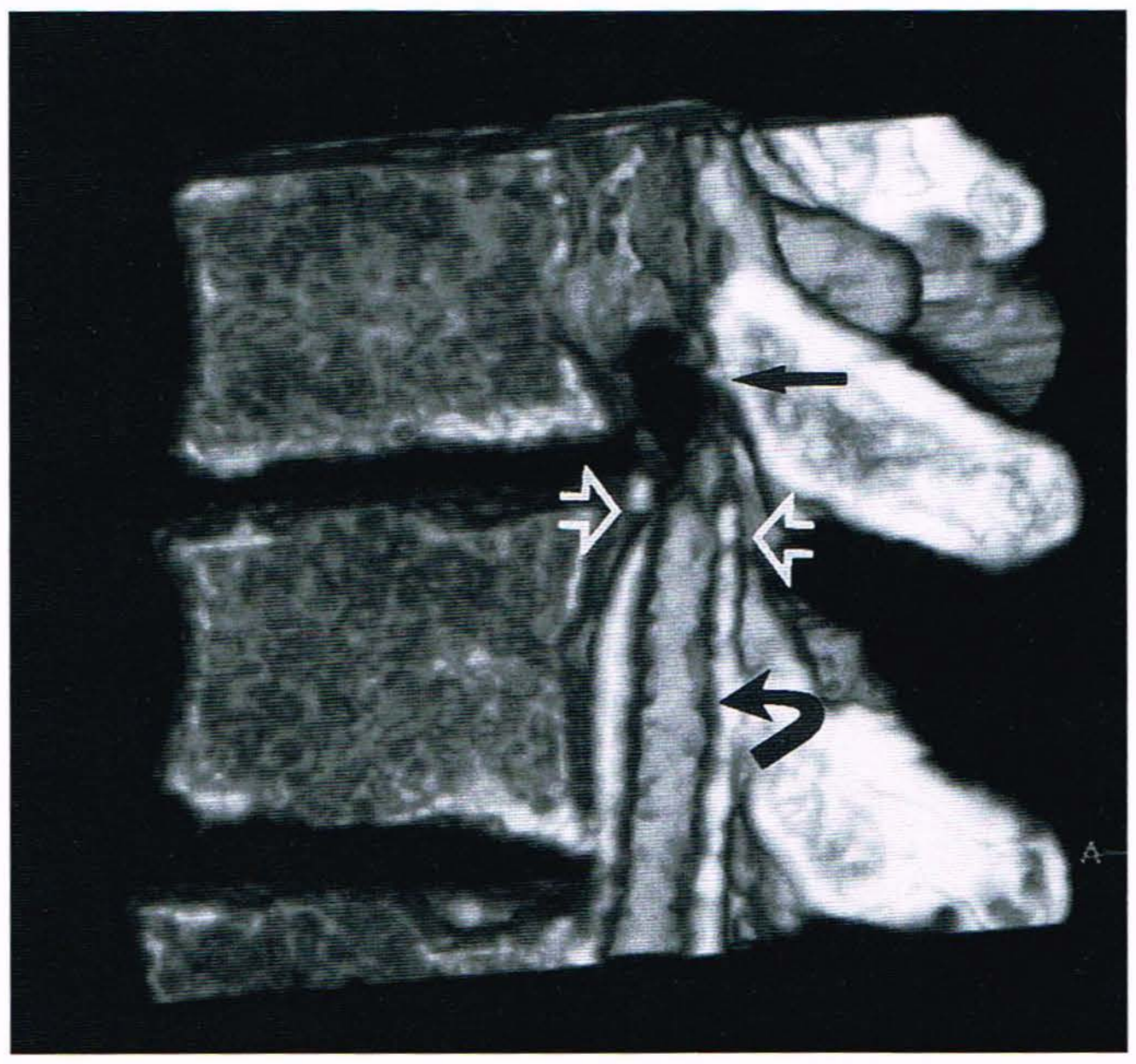

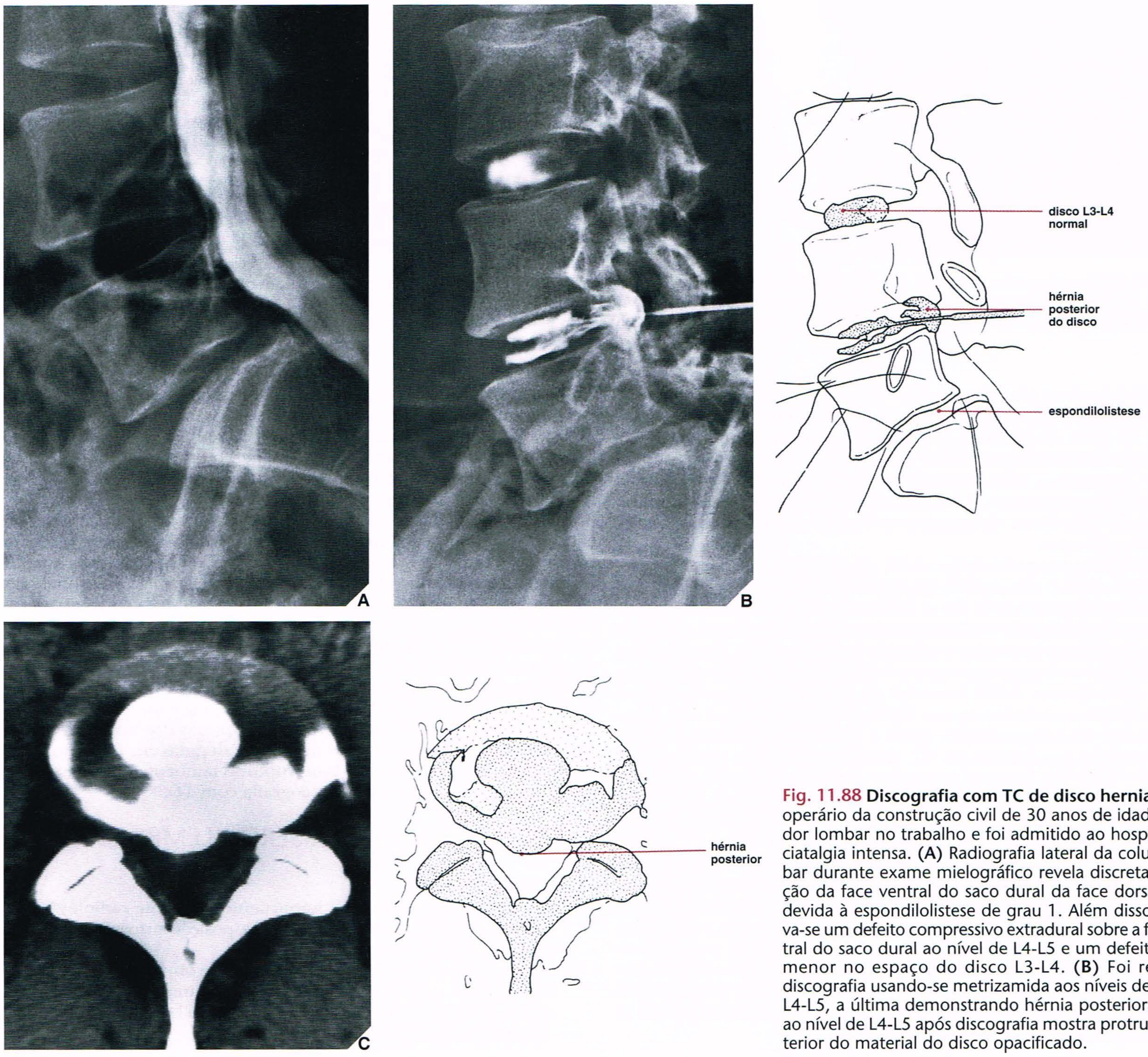

Fig. 11.88 **Discografia com TC de disco herniado.** Um operário da construção civil de 30 anos de idade sentiu dor lombar no trabalho e foi admitido ao hospital com ciatalgia intensa. **(A)** Radiografia lateral da coluna lombar durante exame mielográfico revela discreta separação da face ventral do saco dural da face dorsal de L5 devida à espondilolistese de grau 1. Além disso, observa-se um defeito compressivo extradural sobre a face ventral do saco dural ao nível de L4-L5 e um defeito muito menor no espaço do disco L3-L4. **(B)** Foi realizada discografia usando-se metrizamida aos níveis de L3-L4 e L4-L5, a última demonstrando hérnia posterior. **(C)** TC ao nível de L4-L5 após discografia mostra protrusão posterior do material do disco opacificado.

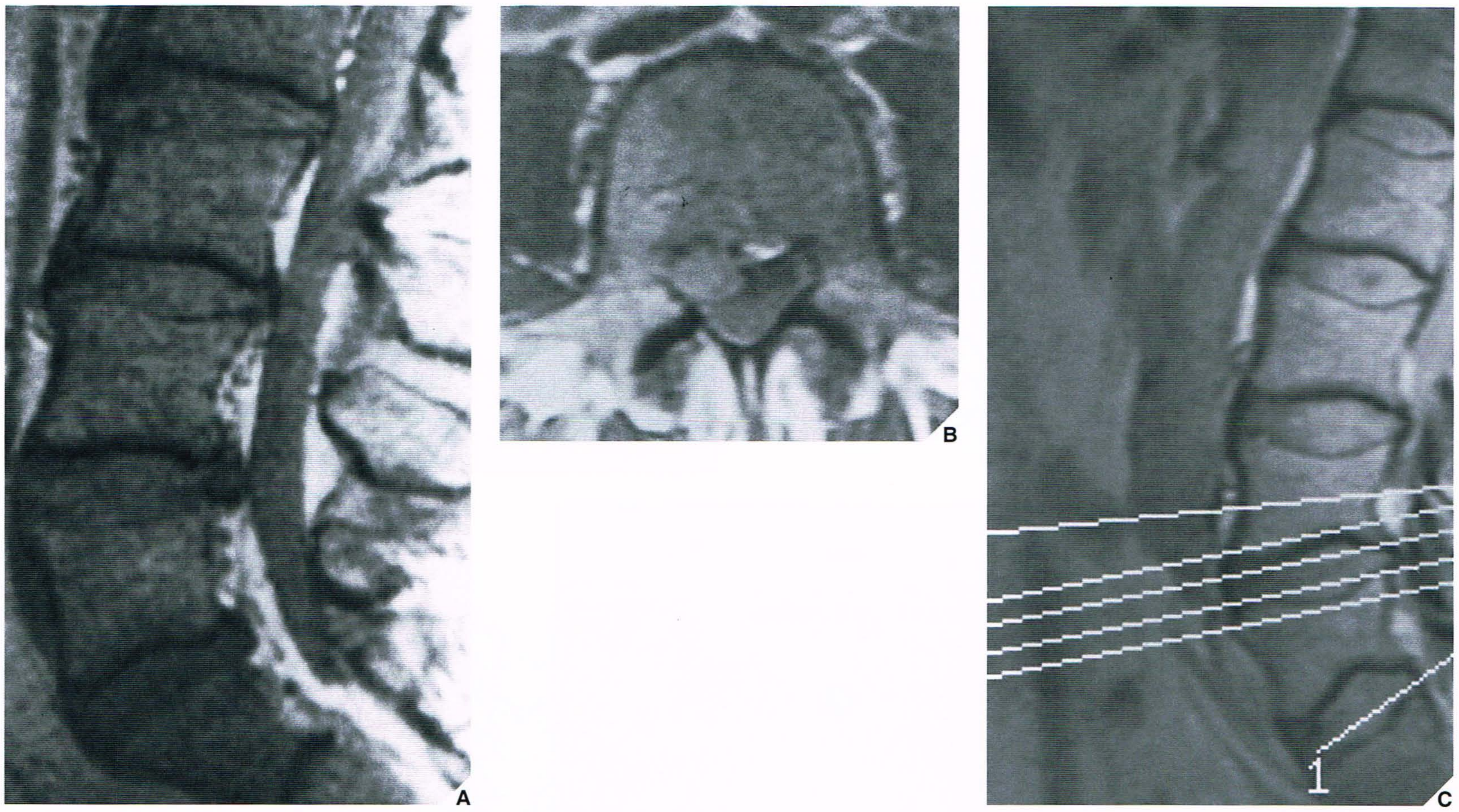

Fig. 11.89 **RM de disco herniado.** Um homem de 44 anos de idade apresentou-se com dor ciática irradiando-se para a nádega e coxa direitas. **(A)** RM sagital (SE; TR 1.500/TE 20 ms) mostra hérnia posterior do disco L4-L5 e abaulamento do disco em L5-S1. **(B)** RM axial (SE; TR 1.500/TE 30 ms) mostra bem a hérnia póstero-lateral de disco com compressão acentuada do saco tecal. **(C)** Os níveis dos vários cortes axiais obtidos no espaço do disco L4-L5 estão indicados.

são do saco tecal ou para demonstrar fragmentos extrusos e mostrar a relação entre os corpos vertebrais e os espaços intervertebrais (Fig. 11.89A). O plano de imagem axial pode demonstrar o efeito do disco herniado sobre as raízes nervosas em suas saídas e o saco tecal (Fig. 11.89B). As imagens axiais também são importantes para avaliar forames neurais e apagamento da raiz nervosa em casos de hérnia lateral e póstero-lateral do disco. Os fragmentos livres do disco podem ser facilmente identificados.

O uso de imagens ponderadas em T1 no plano axial fornece excelente contraste entre o alto sinal de gordura e o baixo sinal do saco tecal, raiz nervosa e fragmentos do disco. As técnicas rápidas fornecem um sinal aumentado do líquido cerebroespinal e permitem um maior contraste entre os fragmentos herniados e o líquido cerebroespinal. Algumas vantagens da RM em comparação com a mielografia e a TC da discopatia lombar são evidentes. A RM é sensível ao conteúdo aquoso do núcleo pulposo. Como o conteúdo aquoso destas estruturas diminui com o envelhecimento ou a degeneração, aparece um sinal diminuído, sobretudo nas imagens ponderadas em T2. Além disso, o efeito mielográfico proporcionado pelas imagens fortemente ponderadas em T2 e técnicas rápidas permitem a visualização das raízes nervosas dentro do saco tecal. Anomalias como raízes nervosas conjuntas, que podem simular um núcleo pulposo herniado à TC, podem ser visualizadas diretamente por RM. Entretanto, deve-se enfatizar que a avaliação de pacientes com radiculopatia e disco herniado é uma área na qual tanto a RM quanto a TC podem ser complementares. Quando um defeito extradural é identificado pela RM, pode ser difícil determinar se a lesão representa um núcleo pulposo herniado ou um osteófito; nestas situações, a TC pode fazer a distinção facilmente, identificando o aumento da mineralização no osteófito. Quando o fragmento herniado está claramente em continuidade com o disco intervertebral e tem a mesma intensidade de sinal, o diagnóstico é sugerido por RM isoladamente.

Rupturas Anulares. As rupturas ou fissuras do anel fibroso dos discos intervertebrais lombares podem ocorrer secundariamente a traumatismo e também podem ser causadas por alterações degenerativas do disco relacionadas com o envelhecimento normal. De acordo com Munter e associados, estas rupturas representam separações entre as fibras do anel, separações das fibras anulares de suas inserções vertebrais ou soluções de continuidade dessas fibras em qualquer orientação, envolvendo uma ou mais camadas das lamelas anulares. As rupturas anulares são encontradas tanto em indivíduos sintomáticos quanto assintomáticos. Em um estudo de cadáveres, Yu e colegas identificaram três tipos de rupturas anulares. O tipo I é uma ruptura concêntrica caracterizada por ruptura das fibras transversais que conectam as lamelas adjacentes do anel, sem ruptura das fibras longitudinais. O tipo II é uma ruptura radial que representa fissuras que se estendem da periferia do anel até o núcleo pulposo associadas a ruptura das fibras longitudinais. O tipo III é uma ruptura transversal causada pela ruptura das fibras de Sharpey na periferia do anel fibroso. As rupturas dos tipos II e III podem ser observadas nas imagens de RM ponderadas em T2 como focos hiperintensos dentro do anel. Estas rupturas também podem ser ocasionalmente demonstradas pela discografia com TC.

ASPECTOS PRÁTICOS A SEREM LEMBRADOS

Coluna Cervical

[1] A incidência isolada mais importante no exame radiológico da coluna cervical é a lateral — seja na posição ortostática ou incidência lateral transversal.

[2] Na avaliação da lesão da coluna cervical, é obrigatório visualizar a vértebra C7, o local das fraturas mais comumente não diagnosticadas. Se isso não for possível na incidência lateral, deve-se tentar a incidência do nadador.

[3] TC e RM são técnicas úteis para avaliar traumatismo da coluna vertebral e lesões associadas dos tecidos moles e da medula espinal.

[4] A estabilidade de uma fratura da coluna cervical é o fator prático mais importante na avaliação de lesões desta região.

[5] As fraturas dos côndilos occipitais são mais bem demonstradas na TC com reconstrução coronal.

[6] Um sistema de classificação de três tipos de fraturas do côndilo occipital projetado por Anderson e Montesano é baseado na morfologia das fraturas, anatomia pertinente e biomecânica.

[7] A luxação occipitocervical é efetivamente demonstrada nas radiografias laterais suplementadas por imagens de TC reconstruídas.

[8] A fratura de Jefferson — uma fratura simétrica dos arcos anterior e posterior de C1 — pode ser diagnosticada na incidência ântero-posterior com a boca aberta pelo deslocamento lateral das massas laterais.

[9] Na avaliação das fraturas do dente do áxis, observar que:
- o tipo I (uma fratura oblíqua distal [cefálica] à base) e o tipo III (uma fratura através da base estendendo-se até o corpo) são estáveis
- o tipo II (uma fratura transversal através da base) é instável.

[10] A fratura em lágrima, uma lesão por flexão representando uma

te. A hérnia intra-óssea para um corpo vertebral pode ser caudal ou ventrocaudal, cefálica ou ventrocefálica.

[10] A hérnia intravertebral ventrocaudal, ou hérnia ventrocefálica, resulta em separação de um pequeno segmento triangular de uma vértebra. A vértebra limbo não deve ser confundida com fratura.

[11] A hérnia posterior do disco pode ser identificada por
- TC
- mielografia
- discografia
- RM
- ou uma combinação destas modalidades.

[12] Como regra, discografia é realizada se os resultados da TC, mielografia e RM forem questionáveis.

LEITURAS SUGERIDAS

Amundsen P, Skalpe IO. Cervical myelography with a watersoluble contrast medium (metrizamide). *Neuroradiology* 1975;8:209–212.

Anand AK, Lee BCP. Plain and metrizamide CT of lumbar disk disease: comparison with myelography. *AJNR* 1982;3:567–571.

Anderson LD, D'Alonzo RT. Fractures of the odontoid process of the axis. *J Bone Joint Surg [Am]* 1974;56A:1663–1674.

Anderson PA, Montes

Dortwart RH, DeGroot J, Sauerland EK, Helms CA, Vogler JB. Computed tomography of the lumbosacral spine: normal anatomy, anatomic variants and pathologic anatomy. *Radiographics* 1982;2:459–499.

Dublin AB, McGahan JP, Reid MH. The value of computed tomographic metrizamide myelography in the neuroradiological evaluation of the spine. *Radiology* 1983;146:79–86.

Dullerud R, Johansen JG. CT-diskography in patients with sciatica. Comparison with plain CT and MR imaging. *Acta Radiol* 1995;36:497–504.

Ellis JH, Martel W, Lillie JH, Aisen AM. Magnetic resonance imaging of the normal craniovertebral junction. *Spine* 1991;16:105–111.

Epstein BS, Epstein JA, Jones MD. Lumbar spondylolisthesis with isthmic defects. *Radiol Clin North Am* 1977;15:261–273.

Ferguson RL, Allen BL Jr. A mechanistic classification of thoracolumbar spine fractures. *Clin Orthop* 1984;189:77–88.

Firooznia H, Benjamin V, Kricheff II, Rafii M, Golimbu C. CT of lumbar spine disc herniation: correlation with surgical findings. *AJR Am J Roentgenol* 1984;142:587–592.

Freyschmidt J, Brossmann J, Wiens J, Sternberg A. *Freyschmidt's "Koehler/Zimmer" Borderlands of Normal and Early Pathological Findings in Skeletal Radiography.* 5th ed, Thieme, Stuttgart-New York; 2003:671–730.

Fuchs AW. Cervical vertebrae (Part I). *Radiogr Clin Photogr* 1940;16:2–17.

Gabrielsen TO, Maxwell JA. Traumatic atlanto-occipital dislocation. *AJR Am J Roentgenol* 1966;97:624–629.

Gehweiler JA Jr, Osborn RL, Becker RF. *The radiology of vertebral trauma.* Philadelphia: WB Saunders; 1980.

Gerlock AJ Jr, Kirchner SG, Heller RM, Kaye JJ. *The cervical spine in trauma.* Philadelphia: WB Saunders; 1978.

Gerlock AJ Jr, Mirfakhraee M. Computed tomography and hangman's fractures. *South Med J* 1983;76:727–728.

Glickstein MF, Burke DL, Kressel HY. Magnetic resonance demonstration of hyperintense herniated discs and extruded disc fragments. *Skeletal Radiol* 1989;18:527–530.

Greenspan A. CT-discography vs. MRI in intervertebral disk herniation. *Appl Radiol* 1993;22:34–40.

Greenspan A, Amparo EG, Gorczyca D, Montesano PX. Is there a role for diskography in the era of magnetic resonance imaging? Prospective correlation and quantitative analysis of computed tomography-diskography, magnetic resonance imaging, and surgical findings. *J Spinal Disord* 1992;5:26–31.

Guerra J Jr, Garfin SR, Resnick D. Vertebral burst fractures: CT analysis of the retropulsed fragment. *Radiology* 1984;153:769–772.

Gumley G, Taylor TK, Ryan MD. Distraction fractures of the lumbar spine. *J Bone Joint Surg [Br]* 1982;64B:520–525.

Han SY, Witten DM, Mussleman JP. Jefferson fracture of the atlas. Report of six cases. *J Neurosurg* 1976;44:368–371.

Harrington PR, Tullos HS. Spondylolisthesis in children: observations and surgical treatment. *Clin Orthop* 1971;79:75–84.

Harris Jr JH. The cervicocranium: its radiographic assessment. *Radiology* 2001;218:337–351.

Haughton VM. MR imaging of the spine. *Radiology* 1988;166:297–301.

Haughton VM, Eldevik OP, Magnaes B, Amundsen P. A prospective comparison of computed tomography and myelography in the diagnosis of herniated lumbar disks. *Radiology* 1982;142:103–110.

Hayes CW, Conway WF, Walsh JW, Coppage L, Gervin AS. Seat belt injuries: radiologic findings and clinical correlation. *Radiographics* 1991;11:23–36.

Hecht ST, Greenspan A. Digital subtraction lumbar diskography: technical note. *J Spinal Disord* 1993;6:68–70.

Holdsworth F, Chir M. Fractures, dislocations and fracture-dislocations of the spine. *J Bone Joint Surg [Am]* 1970;52A:1534–1551.

Holt EP Jr. The question of lumbar discography. *J Bone Joint Surg [Am]* 1968;50A:720–726.

Hyman RA, Gorey MT. Imaging strategies for MR of the spine. *Radiol Clin North Am* 1988;26:505–533.

Jefferson G. Fractures of the atlas vertebra. Report of four cases, and a review of those previously recorded. *Br J Surg* 1920;7:407–422.

Johansen JG, Orrison WW, Amundsen P. Lateral C1-2 puncture for cervical myelography. Part I: Report of a complication. *Radiology* 1983;146:391–393.

Kaiser MC, Ramos L. *MRI of the spine. A guide to clinical applications.* Stuttgart: Thieme Verlag; 1990.

Kathol MH. Cervical spine trauma. What is new? *Radiol Clin North Am* 1997;35:507–532.

Kim KS, Chen HH, Russell EJ, Rogers LF. Flexion teardrop fracture of the cervical spine: radiographic characteristics. *AJR Am J Roentgenol* 1989;152:319–326.

Kornberg M. Discography and magnetic resonance imaging in the diagnosis of lumbar disc disruption. *Spine* 1989;14:1368–1372.

Kricun R, Kricun ME, Dalinka MK. Advances in spinal imaging. *Radiol Clin North Am* 1990;28:321–339.

Lee C, Woodring JH. Unstable Jefferson variant atlas fractures: an unrecognized cervical injury. *AJR Am J Roentgenol* 1992;158:113–118.

Lustrin ES, Karakas SP, Ortiz AO, et al. Pediatric cervical spine: normal anatomy, variants, and trauma. *Radiographics* 2003;23:539–560.

MacDonald RL, Schwartz ML, Mirich D, Sharkey PW, Nelson WR. Diagnosis of cervical spine injury in motor vehicle crash victims: how many X-rays are enough? *J Trauma* 1990;30:392–397.

Mirvis SE, Geisler FH, Jelinek JJ, Joslyn JN, Gellad F. Acute cervical spine trauma: evaluation with 1.5T MR imaging. *Radiology* 1988;166:807–816.

Mirvis SE, Young JW, Lim C, Greenberg J. Hangman's fracture: radiologic assessment in 27 cases. *Radiology* 1987;163:713–717.

Modic MT. Degenerative disorders of the spine. In: Modic MT, Masaryk TJ, Ross JS, eds. *Magnetic resonance imaging of the spine.* Chicago: Year Book Medical Publishers; 1989.

Modic MT. Magnetic resonance imaging of the spine. In: Modic MT, Masaryk TJ, Ross JS, eds. *Magnetic resonance imaging of the spine.* Chicago, Year Book Medical Publishers; 1989.

Montesano PX, Benson DR. The thoracocolumbar spine. In: Rockwood CA, Green DP, Bucholz RW, eds. *Rockwood and Green's fractures in adults,* 3rd ed. Philadelphia: JB Lippincott; 1991:1359–1397.

Montesano PX, Benson DR. Thoracolumbar spine fractures. In: Chapman MW, ed. *Operative orthopaedics,* vol. 4, 2nd ed. Philadelphia: JB Lippincott; 1993:2665–2697.

Munter FM, Wasserman BA, Wu H-M, Yousem DM. Serial MR imaging of annular tears in lumbar intervertebral disks. *AJNR Am J Neuroradiol* 2002;23:1105–1109.

Murphey MD. Trauma oblique cervical spine radiographs. *Ann Emerg Med* 1993;22:728–730.

Myerding HW. Spondylolisthesis. *Surg Gynecol Obstet* 1932;34:371–377.

Newman PH. The etiology of spondylolisthesis. *J Bone Joint Surg [Br]* 1963;45B:39–59.

Nuñez DB Jr, Quencer RM. The role of helical CT in the assessment of cervical spine injuries. *AJR Am J Roentgenol* 1998;171:951–957.

Nuñez DB Jr, Zuluaga A, Fuentes-Bernardo DA, Rivas LA, Becerra JL. Cervical spine trauma: how much more do we learn by routinely using helical CT? *Radiographics* 1996;16:1307–1318.

Orrison WW, Eldevik OP, Sackett JF. Lateral C1-2 puncture for cervical myelography. Part III: Historical, anatomic and technical considerations. *Radiology* 1983;146:401–408.

Raila FA, Aitken AT, Vickers GN. Computed tomography and three-dimensional reconstruction in the evaluation of occipital condyle fracture. *Skeletal Radiol* 1993;22:269–271.

Rogers LF. The roentgenographic appearance of transverse or Chance fractures of the spine: the seat belt fracture. *AJR Am J Roentgenol* 1971;111:844–849.

Rogers LF, Lee C. Cervical spine trauma. In: Dalinka MK, Kaye JJ, eds. *Radiology in emergency room medicine.* New York: Churchill Livingstone; 1984.

Scher AT. "Tear-drop" fractures of the cervical spine—radiologic features. *S Afr Med J* 1982;61:355–356.

Scher AT. Unilateral locked facet in cervical spine injuries. *AJR Am J Roentgenol* 1977;129:45–48.

Schneider RC, Livingston KE, Cave AJE, Hamilton G. "Hangman's fracture" of the cervical spine. *J Neurosurg* 1965;22:141–154.

Shipley JA, Beukes CA. The nature of the spondylolytic defect. Demonstration of a communicating synovial pseudoarthrosis in the pars interarticularis. *J Bone Joint Surg [Br]* 1998;80B:662—664.

Slone RM, MacMillan M, Montgomery WJ. Spinal fixation. Part 1. Principles, basic hardware, and fixation techniques for the cervical spine. *Radiographics* 1993;13:341—356.

Slone RM, MacMillan M, Montgomery WJ, Heare M. Spinal fixation. Part 2. Fixation techniques and hardware for the thoracic and lumbosacral spine. *Radiographics* 1993;13:521–543.

Smith GR, Northrop CH, Loop JW. Jumper's fractures: patterns of thoracocolumbar spine injuries associated with vertical plunges. A review of 38 cases. *Radiology* 1977;122:657–663.

Spencer JA, Yeakley JW, Kaufman HH. Fracture of the occipitale condyle. *Neurosurgery* 1984;15:101–103.

Spengler DM. Lumbar disc herniation. In: Chapman MW, ed. *Operative orthopaedics,* vol. 4, 2nd ed. Philadelphia: JB Lippincott; 1993:2735–2744.

Taber KH, Herrick RC, Weathers SW, Kumar AJ, Schomer DF, Hayman LA. Pitfalls and artifacts encountered in clinical MR imaging of the spine. *Radiographics* 1998;18:1499–1521.

Tehranzadeh J. Discography 2000. *Radiol Clin North Am* 1998;36:463–495.

Thomas HM. Atlantoaxial injuries. *Semin Orthop* 1987;2:110–118.

Turetsky DB, Vines FS, Clayman DA, Northrup HM. Technique and use of supine oblique views in acute cervical spine trauma. *Ann Emerg Med* 1993;22:685–689.

Wiltse LL. Spondylolisthesis: classification and etiology. In: *AAOS Symposium on the Spine.* American Academy of Orthopedic Surgeons. St. Louis: Mosby; 1969:143–167.

Wiltse LL, Winter RB. Terminology and measurement of spondylolisthesis. *J Bone Joint Surg [Am]* 1983;65A:768–772.

Whitley JE, Forsyth HF. Classification of cervical spine injuries. *AJR Am J Roentgenol* 1958;83:633–644.

Wintermark M, Mouhsine E, Theumann N, Mordasini P, van Melle G, Leyvraz P, Schnyder P. Thoracolumbar spine fractures in patients who have sustained severe trauma: depiction with multi-detector row CT. *Radiology* 2003;227:681–689.

Woodring JF, Lee C. Limitations of cervical radiography in the evaluation of acute cervical trauma. *J Trauma* 1993;34:32–39.

Yu S, Sether IA, Ho PS, Wagner M, Haughton VM. Tears of the annulus fibrosus: correlation between MR and pathologic findings in cadavers. *AJNR* 1988;9:367–370.

Zanca P, Lodmell EA. Fracture of spinous processes: new sign for the recognition of fractures of cervical and upper dorsal spinous processes. *Radiology* 1951;56:427–429.

PARTE

III

ARTRITES

CAPÍTULO

12

AVALIAÇÃO RADIOLÓGICA DAS ARTRITES

No seu significado geral, o termo *artrite* indica uma anormalidade da articulação resultante de um processo degenerativo, inflamatório, infeccioso ou metabólico (Fig. 12.1). Também estão incluídas entre as artrites as artropatias do tecido conectivo, como as associadas ao lúpus eritematoso sistêmico (LES) e à esclerodermia.

Modalidades de Imagens Radiológicas

Radiografia Convencional

As modalidades radiológicas usadas para avaliar a artrite são muito semelhantes às empregadas em traumatismos dos ossos e articulações (ver Capítulo 4), embora haja algumas modificações. A modalidade

Capítulo 6), eliminando a superposição da cabeça do rádio e do processo coronóide e mostrando mais claramente as articulações umerorradial e umeroulnar, revela com maior nitidez as alterações inflamatórias na articulação do cotovelo (Fig. 12.4). A incidência oblíqua em semi-supinação da mão e do punho (denominada incidência de Allstate ou do aparador de bola), introduzida por Norgaard em 1965, demonstra eficazmente as faces radiais das cabeças dos metacarpais e da base das falanges proximais na mão e o piramidal e pisiforme no punho (Fig. 12.5). Como as primeiras alterações erosivas de algumas artrites inflamatórias começam nestas áreas, a incidência de Norgaard pode fornecer informações importantes sobre os estágios iniciais de artrites (Fig. 12.6). Também pode mostrar subluxações sutis nas articulações metacarpofalângicas freqüentemente observadas

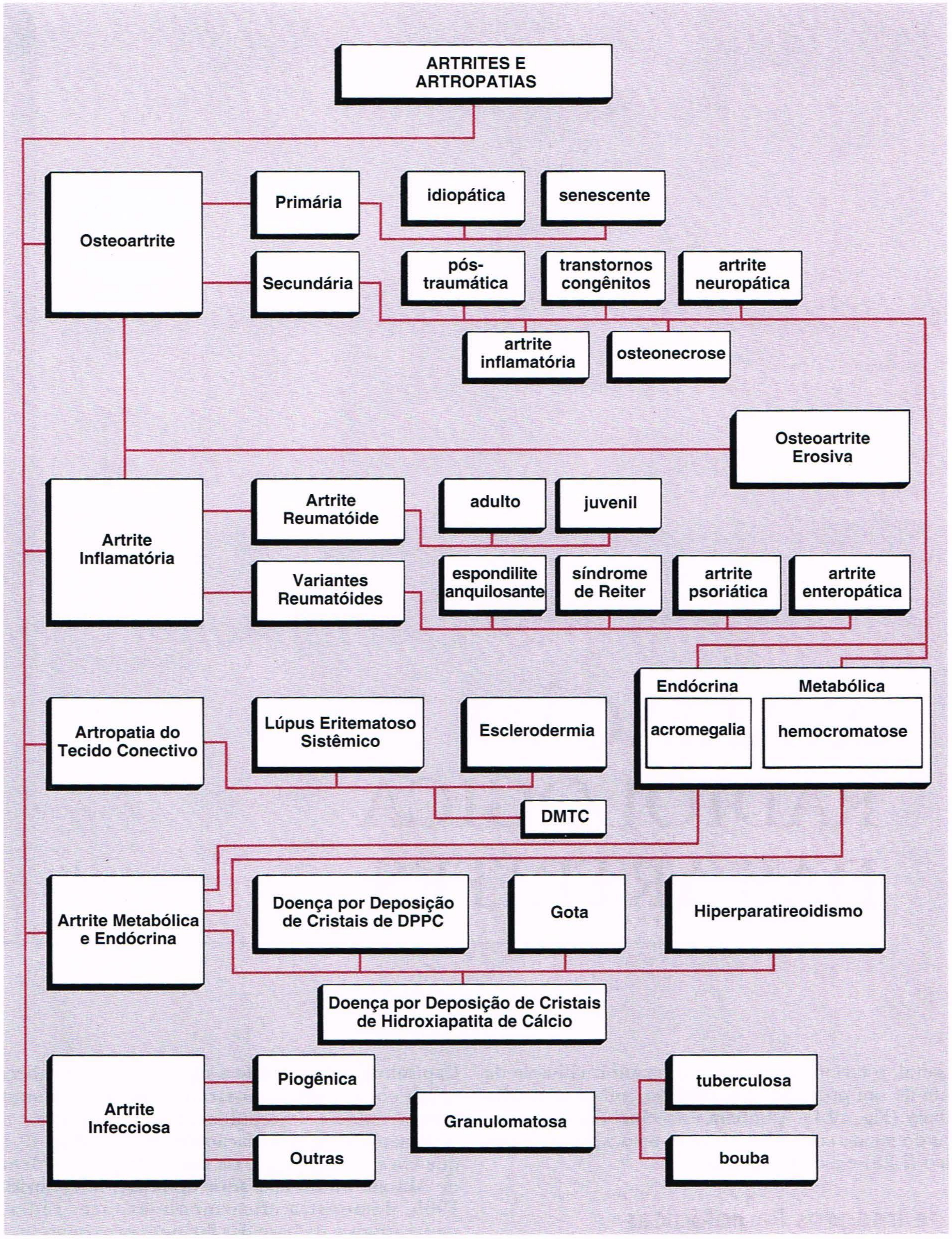

Fig. 12.1 Classificação das artrites.

Fig. 12.2 Osteoartrite. Uma mulher de 58 anos queixa-se de dor no joelho esquerdo. **(A)** Radiografia ântero-posterior mostra estreitamento do compartimento articular femorotibial medial e osteófitos marginais originados dos côndilos femorais medial e lateral — achados típicos de osteoartrite (doença articular degenerativa). **(B)** Radiografia lateral mostra, também, osteófitos nas faces anterior e posterior da extremidade articular da tíbia, que não são observados na incidência ântero-posterior. O envolvimento do compartimento articular femoropatelar e a sinovite, representada por derrame articular suprapatelar, também são bem demonstrados.

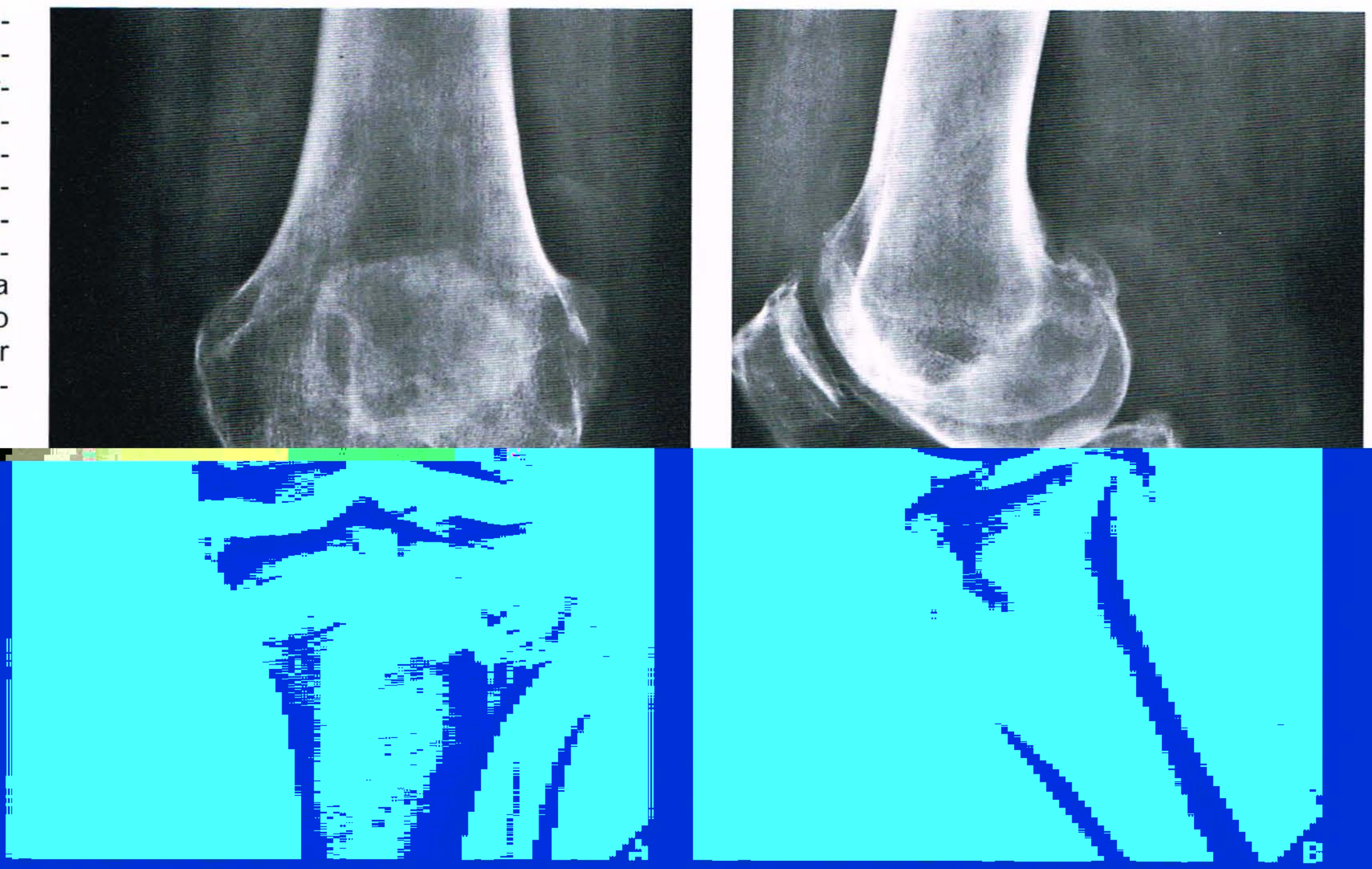

Fig. 12.3 Osteoartrite. A incidência ântero-posterior com carga, do joelho esquerdo do mesmo paciente mostrado na Fig. 12.2, demonstra colapso do compartimento femorotibial medial sob o peso do corpo, com uma configuração em varo do joelho.

Fig. 12.4 Artrite reumatóide. **(A)** Incidência lateral básica do cotovelo de uma mulher de 48 anos que sofria de artrite reumatóide há vários anos mostra alterações destrutivas típicas de artrite inflamatória. **(B)** Uma incidência especial conhecida como cabeça do rádio-capitelo (ver Fig. 5.12) demonstra melhor os detalhes do processo artrítico envolvendo as articulações umerorradial e umeroulnar. (Reproduzido de Greenspan A, Norman A, 1983, com autorização.)

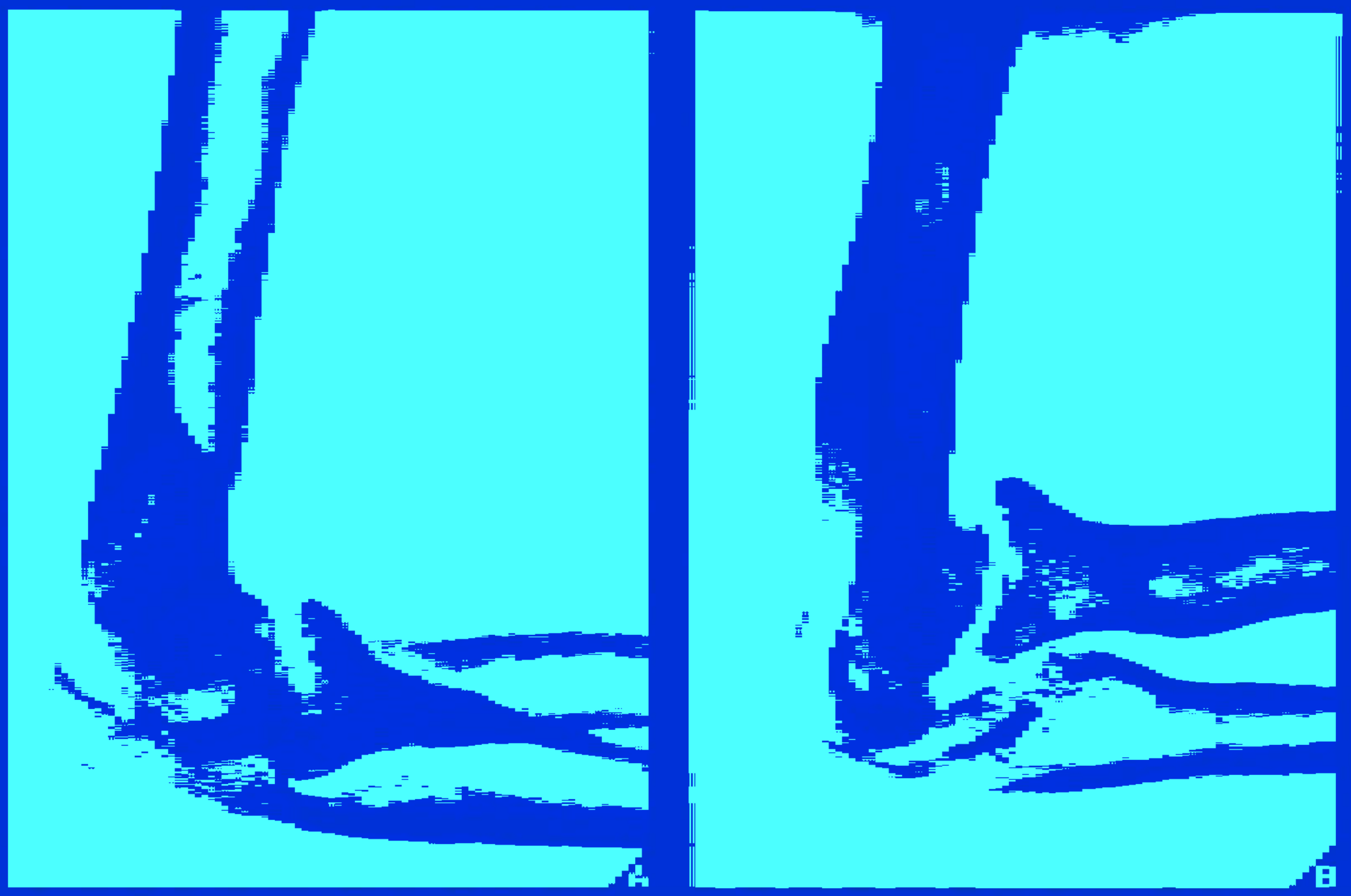

Fig. 12.5



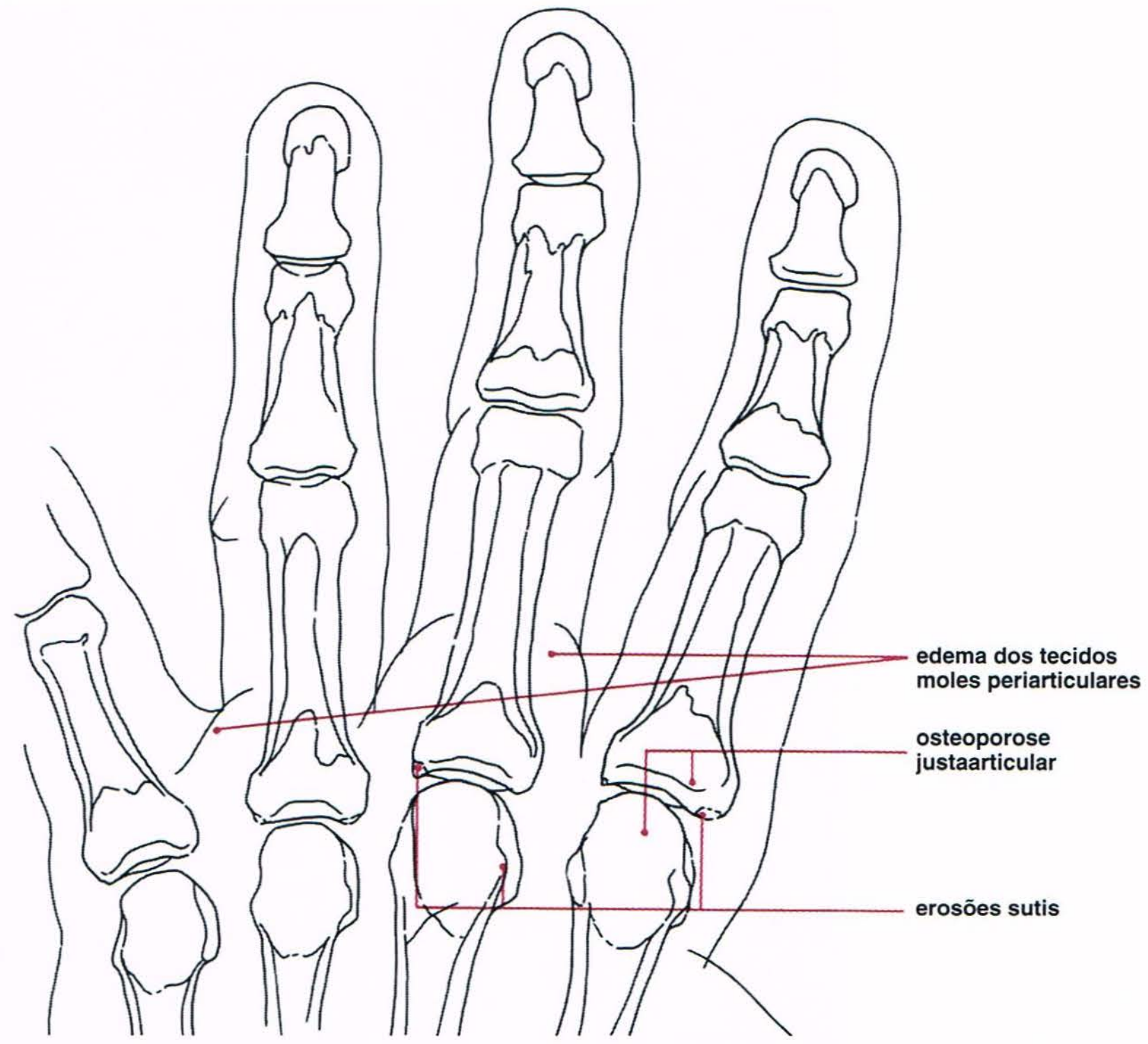

Fig. 12.7 Radiografia com ampliação da fase inicial da artrite reumatóide. Incidência dorsopalmar dos dedos das mãos obtida com a técnica de ampliação mostra as alterações iniciais da artrite reumatóide: osteoporose justaarticular, edema dos tecidos moles periarticulares representando líquido intracapsular e erosões sutis nas bases das falanges proximais e cabeças dos metacarpais — um achado não observado nas radiografias padronizadas deste paciente.

Tomografia, Tomografia Computadorizada e Artrografia

Entre as técnicas de imagens usadas para avaliar as artrites, a tomografia linear raramente é empregada para fazer um diagnóstico específico, sendo seu principal objetivo a melhor demonstração do grau de destruição articular (Fig. 12.8). A tomografia computadorizada (TC) é eficaz para avaliar alterações degenerativas e inflamatórias das várias articulações (Fig. 12.9A-C), e na coluna para documentar a estenose do canal (Fig. 12.9D). Na avaliação de estenose do canal raquiano secun-

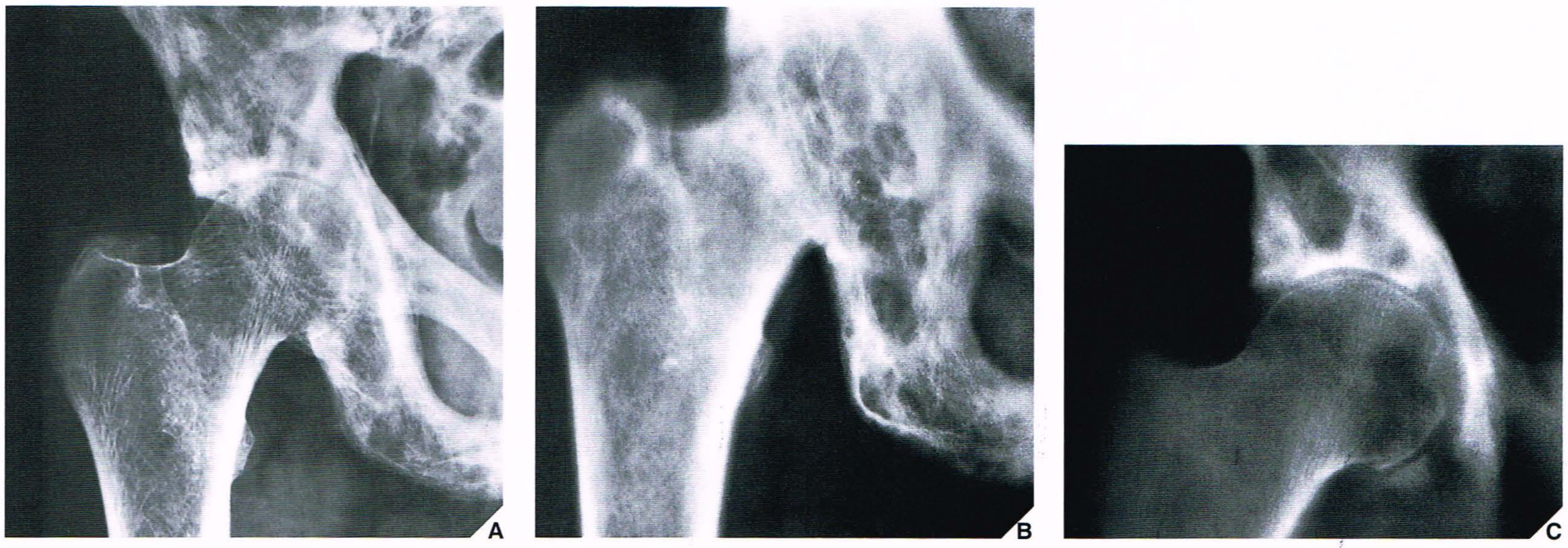

Fig. 12.8 Tomografia de osteoartrite secundária na doença de Paget. Uma mulher de 74 anos com doença de Paget e alterações degenerativas secundárias na articulação do quadril foi avaliada para uma possível artroplastia total do quadril. **(A)** Incidência ântero-posterior padronizada do quadril direito mostra doença de Paget extensa evidente no espessamento da cortical dos ossos pélvicos, particularmente o ísquio, e um padrão trabecular grosseiro. Observe o estreitamento do espaço articular radiológico indicativo de osteoartrite da articulação do quadril. As tomografias lineares mostram envolvimento predominante do acetábulo **(B)** com preservação da cabeça do fêmur **(C)**.

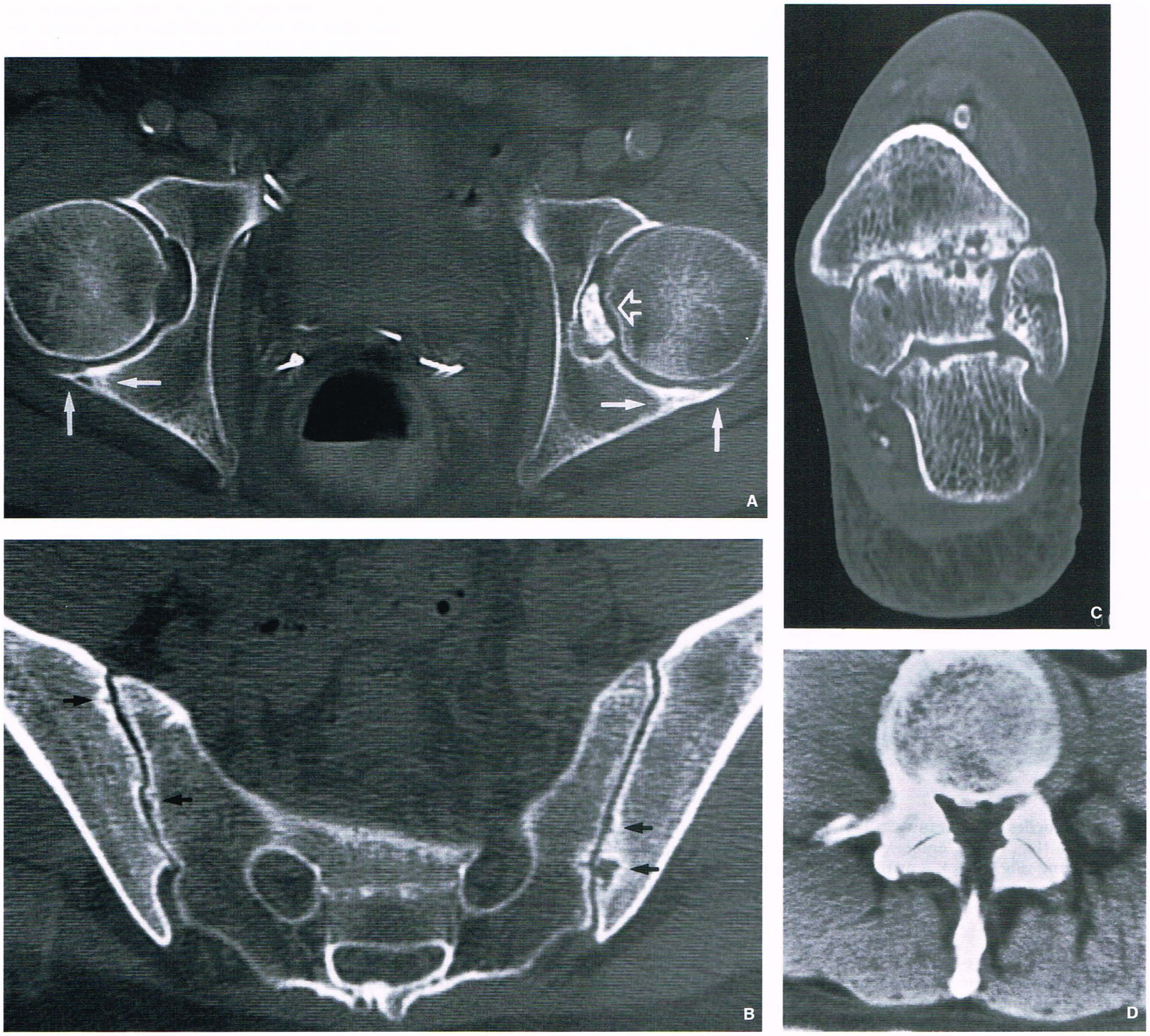

Fig. 12.9 **Avaliação de artrites com TC. (A)** TC axial através das articulações coxofemorais de um homem de 55 anos com osteoartrite coxofemoral mostra estreitamento dos espaços articulares, esclerose subcondral e osteófitos (*setas*). O corpo livre osteocondral intra-articular (*seta vazada*) não foi bem evidenciado nas radiografias convencionais. **(B)** TC axial através das articulações sacroilíacas de um homem de 49 anos com artrite psoriática mostra estreitamento difuso das articulações e erosões articulares (*setas*). **(C)** TC coronal do tornozelo e do pé de uma mulher de 52 anos com artrite reumatóide mostra erosões das articulações tibiotalar e subtalar. **(D)** TC da coluna lombar de um paciente de 66 anos com osteoartrite avançada das articulações interapofisárias mostra acentuado estreitamento do canal vertebral secundário a alterações degenerativas. Com 8 mm, o diâmetro transversal é muito menor que o normal.

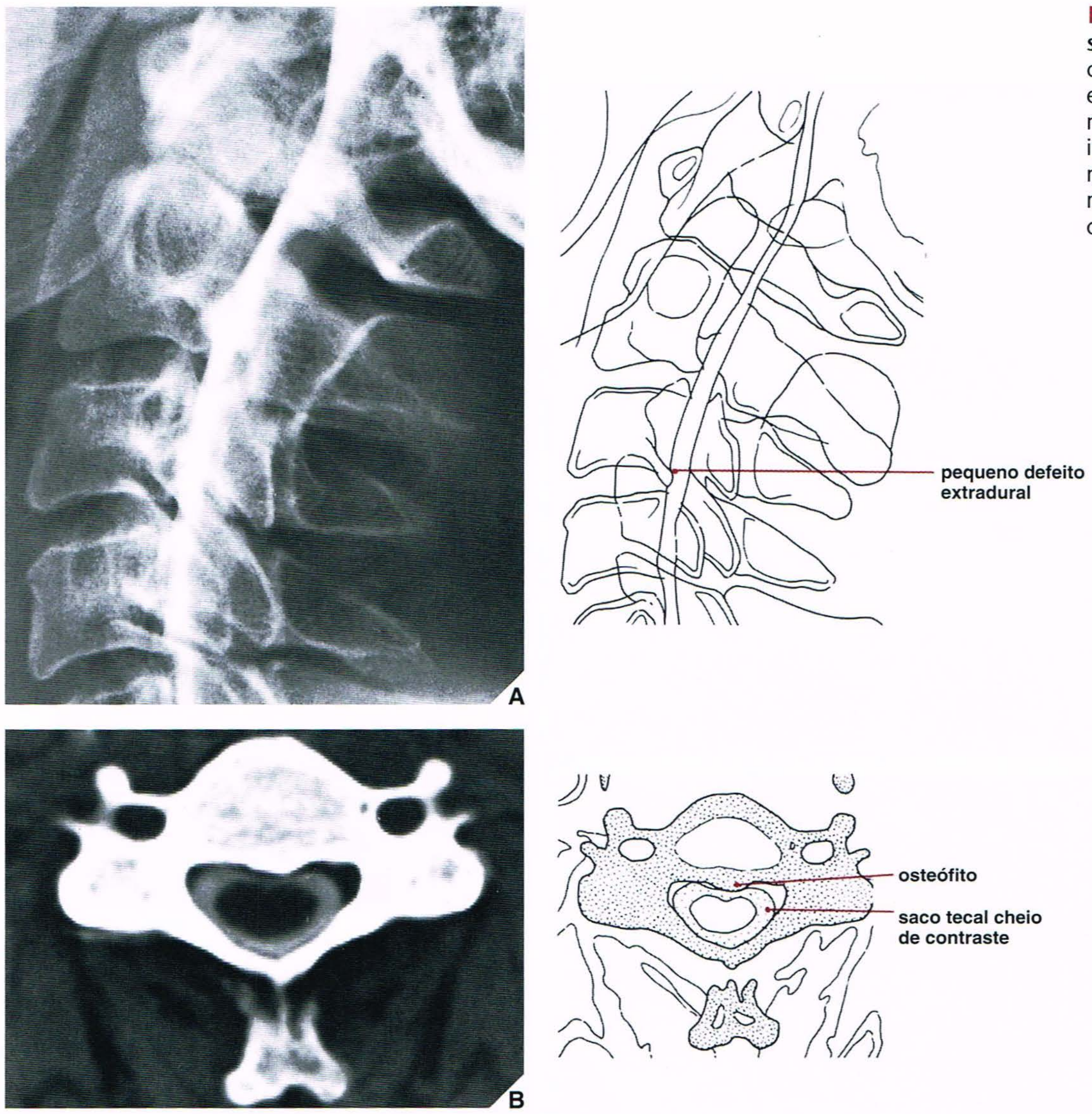

Fig. 12.10 Mielografia-TC de uma compressão do saco tecal. Um homem de 56 anos se queixava de dor constante no pescoço que se irradiava para o braço esquerdo; ele também referia fraqueza e parestesia da mão esquerda associadas. **(A)** Mielografia cervical na incidência lateral mostra um pequeno defeito extradural na face ventral do saco tecal em C3-4. **(B)** TC após mielografia mostra compressão do saco tecal por um osteófito posterior no nível correspondente.

dária a alterações degenerativas, a TC também pode ser realizada após mielografia (Fig. 12.10), embora a mielografia isolada seja quase sempre suficiente (Fig. 12.11). A artrografia tem aplicação um pouco limitada na avaliação de transtornos degenerativos (Fig. 12.12), inflamatórios e infecciosos (ver Fig. 25.16B) da articulação.

Cintigrafia

A cintigrafia óssea é usada muito mais amiúde que estas outras técnicas, principalmente para avaliação da distribuição da artrite em diferentes articulações (ver Capítulo 2). Os radiofármacos usados atualmente em cintigrafia óssea incluem difosfonatos orgânicos — difosfonato de etileno (HEPD) e difosfonato de metileno (MDP) — marcados com técnico-99m (Tc^{99m}), um emissor gama com uma meia-vida de 6 horas; o MDP é muito usado, tipicamente em uma dose que fornece 15mCi (555MBq) de Tc^{99m}. Após a injeção intravenosa do radiofármaco, aproximadamente 50% da dose localizam-se no osso, o restante circulando livremente no corpo e sendo finalmente excretado pelos rins. Pode-se então usar uma câmera gama em um procedimento conhecido como cintigrafia óssea trifásica. A cintigrafia consegue determinar a distribuição de alterações artríticas em grandes e pequenas articulações (Fig. 12.13). Também pode distinguir uma articulação infectada dos tecidos moles periarticulares infectados (ver Fig. 24.9). Para distinguir a artrite infecciosa de outras formas de artrites, recentemente foram usados leucócitos marcados com In^{111} e cintigrafias com Ga^{57} (ver Capítulo 2, seção sobre cintigrafia).

Exames seriados com cintigrafia óssea, como ressaltaram Brower e Flemming, também foram úteis na avaliação da atividade de determinada artrite em determinado momento. Estes exames podem diferenciar a doença ativa da artrite em remissão.

Ultra-sonografia

Esta técnica raramente é usada na avaliação de anormalidades articulares. Algumas vezes é útil para diferenciar massas da fossa poplítea nos pacientes com artrite reumatóide, nos quais as complicações de um processo artrítico (como cisto poplíteo ou hipertrofia da sinóvia) podem ser distinguidas de transtornos não relacionados à artrite (como aneurisma da artéria poplítea). Também pode diagnosticar de maneira eficaz trombose venosa profunda, observada algumas vezes em pacientes com artrite reumatóide.

Ressonância Magnética

A ressonância magnética (RM) das articulações proporciona excelente contraste entre os tecidos moles e o osso. A cartilagem articular, a fibrocartilagem, a cortical e o osso esponjoso podem ser distinguidos entre si por suas intensidades de sinal específicas. É uma modalidade excelente para demonstrar os nódulos reumatóides e as anormalidades sinoviais nos pacientes com artrite reumatóide. A capacidade da RM de distinguir a articulação recoberta por sinóvia de outras estruturas de tecidos moles permite delineação não-invasiva do grau de hipertrofia sinovial que acompanha a sinovite, previamente demonstrável apenas por meio da artrografia ou artroscopia. Como a sinovite é freqüentemente acompanhada por derrame articular, este também pode ser efetivamente demonstrado por RM (Fig. 12.14). O líquido articular nor-

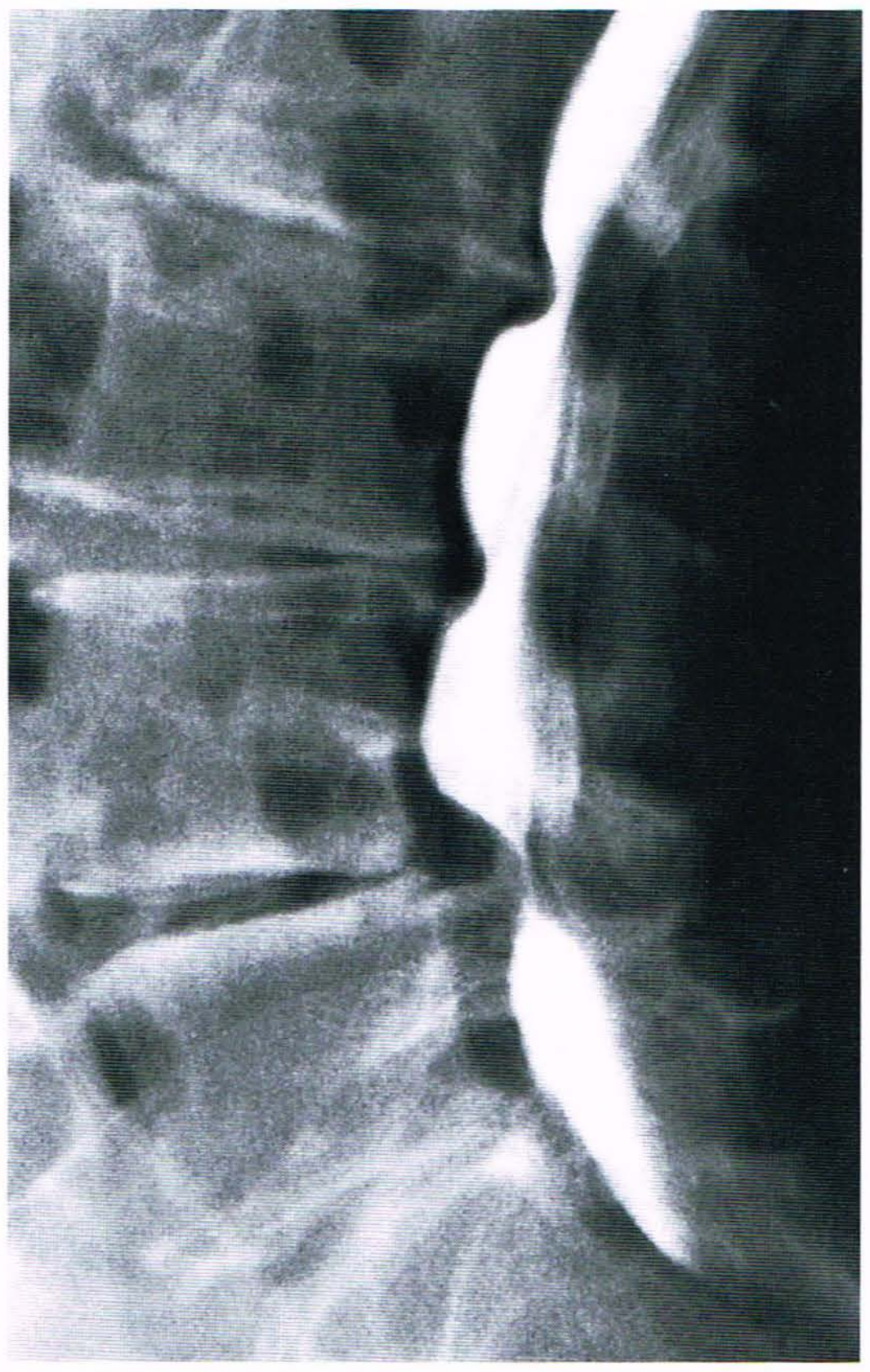

Fig. 12.11 Mielografia de estenose vertebral. Radiografia lateral da coluna lombossacra obtida após injeção de metrizamida no espaço subaracnóide mostra uma configuração em "ampulheta" do contraste no saco tecal, uma imagem característica de estenose do canal vertebral. Esta imagem resulta de hipertrofia concomitante das articulações interapofisárias e abaulamento posterior dos discos intervertebrais.

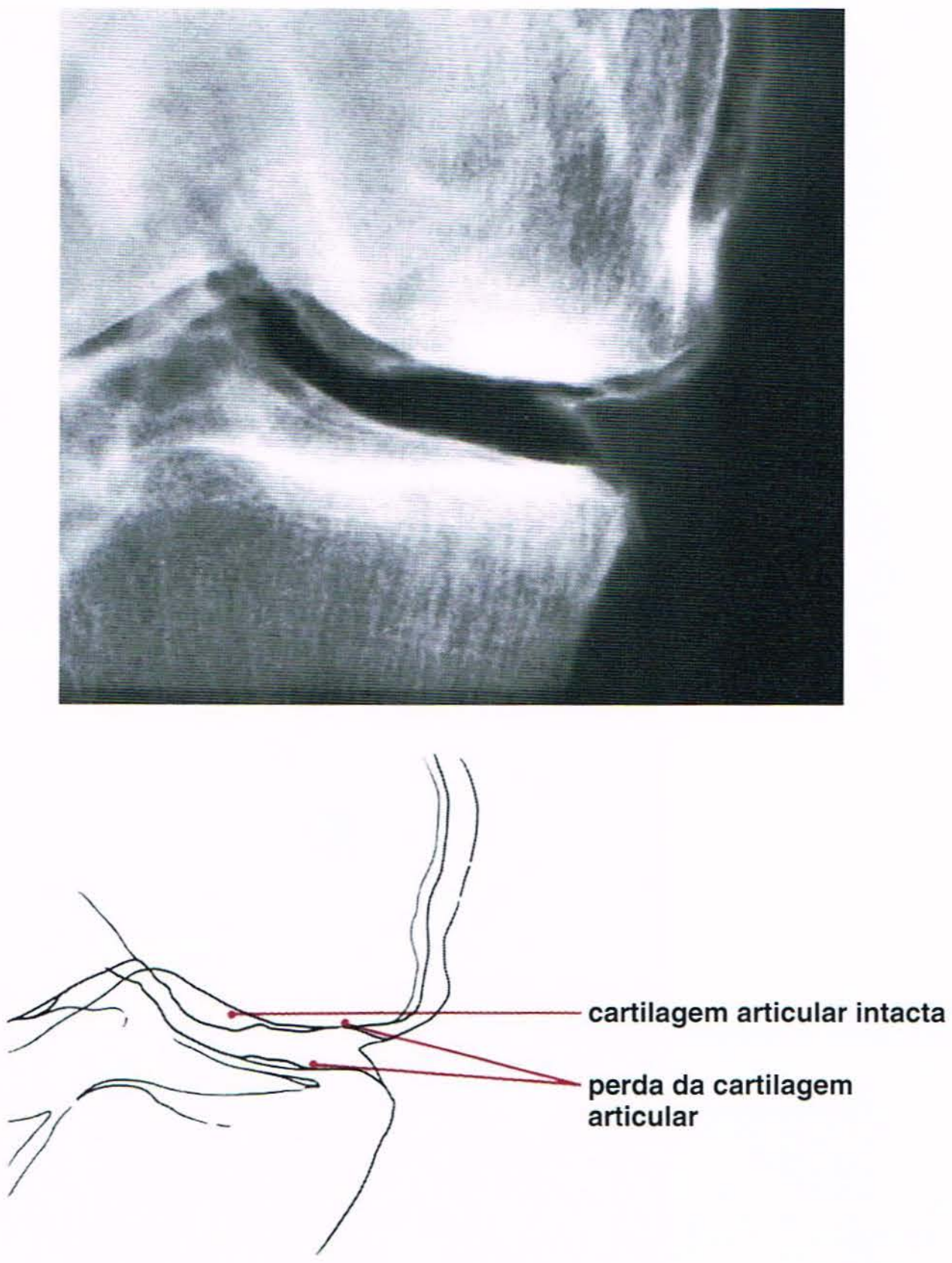

Fig. 12.12 Artrografia de osteoartrite. Artrografia com duplo contraste de um homem de 62 anos com dor progressiva localizada no compartimento articular femorotibial medial mostra destruição da cartilagem articular, compatível com osteoartrite.

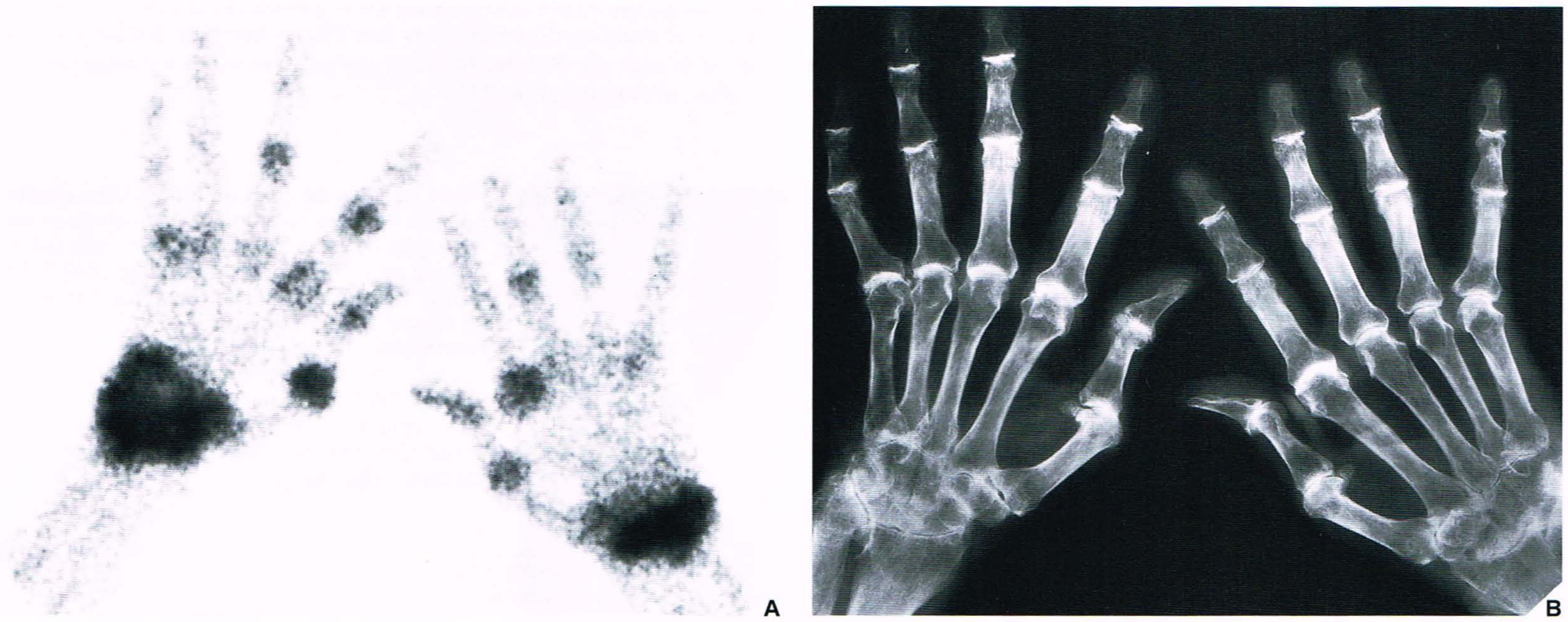

Fig. 12.13 Cintigrafia de artrite psoriática. Cintigrafia óssea (A) obt

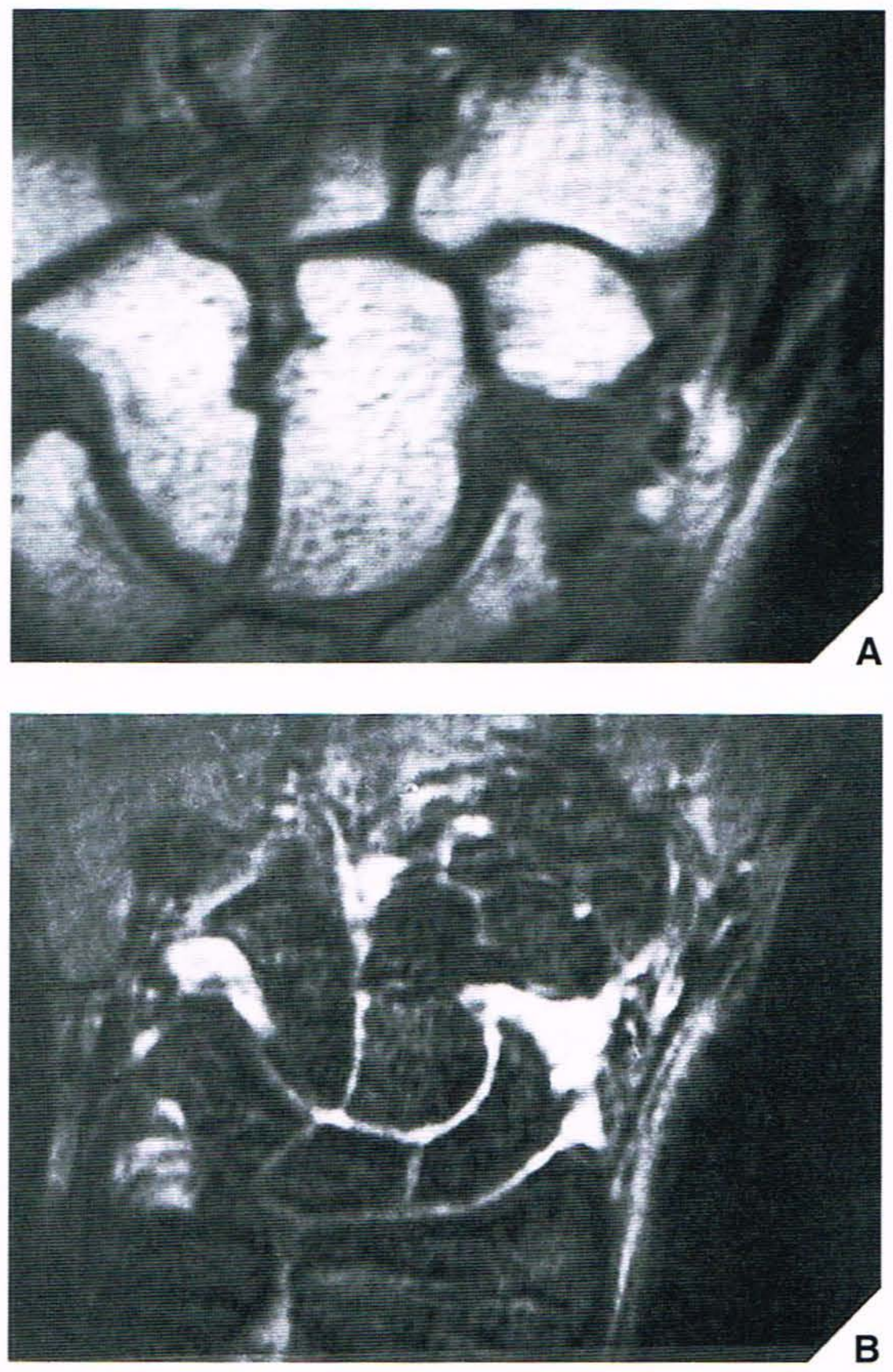

Fig. 12.14 **RM de artrite reumatóide.** A radiografia convencional foi normal neste paciente com conhecida artrite reumatóide do punho. A RM no plano coronal com técnica spin-eco **(A)** e gradiente-eco **(B)** mostra erosões marginais do escafóide com líquido e *pannus* inflamatório adjacentes. Também é observado líquido inflamatório nas articulações radioulnar, mesocarpal, radiocarpal e carpometacarpal.

malmente produz um sinal de intensidade intermediária nas imagens ponderadas em T1 e um sinal de intensidade elevada nas imagens ponderadas em T2. Isto provou ser útil no diagnóstico de cistos de Baker (Fig. 12.15). Embora seja muito sensível na detecção de derrame articular, a RM não pode distinguir entre líquido inflamatório e não-inflamatório. Algumas vezes, ela pode fornecer algumas informações adicionais na osteoartrite (Fig. 12.16) e na artropatia hemofílica (Fig. 12.17). Com o desenvolvimento de métodos ortopédicos mais sofisticados para o reparo da cartilagem na osteoartrite, como novas técnicas de substituição da cartilagem articular, inclusive transplante de condrócitos, transplante osteocondral e fatores estimulantes do crescimento da cartilagem, imagens de RM otimizadas dessas intervenções para diagnóstico e plano de tratamento na osteoartrite são essenciais.

Porém, a função mais promissora da RM é na avaliação da coluna vertebral. Imagens de RM no plano sagital são úteis para demonstrar hipertrofia do ligamento amarelo ou das facetas vertebrais, classificando o grau de estenose dos forames e medindo o diâmetro sagital da medula espinhal. As imagens de RM no plano axial facilitam a análise detalhada das articulações interapofisárias e medida mais precisa da espessura do ligamento amarelo e do diâmetro do canal espinhal. A qualidade da avaliação das anormalidades da medula espinhal por RM na área cervical nos pacientes com artrite reumatóide e de estenose do canal raquiano nos pacientes com alterações degenerativas avançadas da coluna vertebral é superior à obtida com outras modalidades. A RM é particularmente útil no exame de pacientes com dor relacionada à doença do disco, pois pode diferenciar discos normais, degenerados e herniados de forma não-invasiva (ver também Capítulo 11). Na verdade, as alterações degenerativas dos discos intervertebrais podem ser identificadas por RM muito antes que possam ser detectadas por radiografia convencional ou TC.

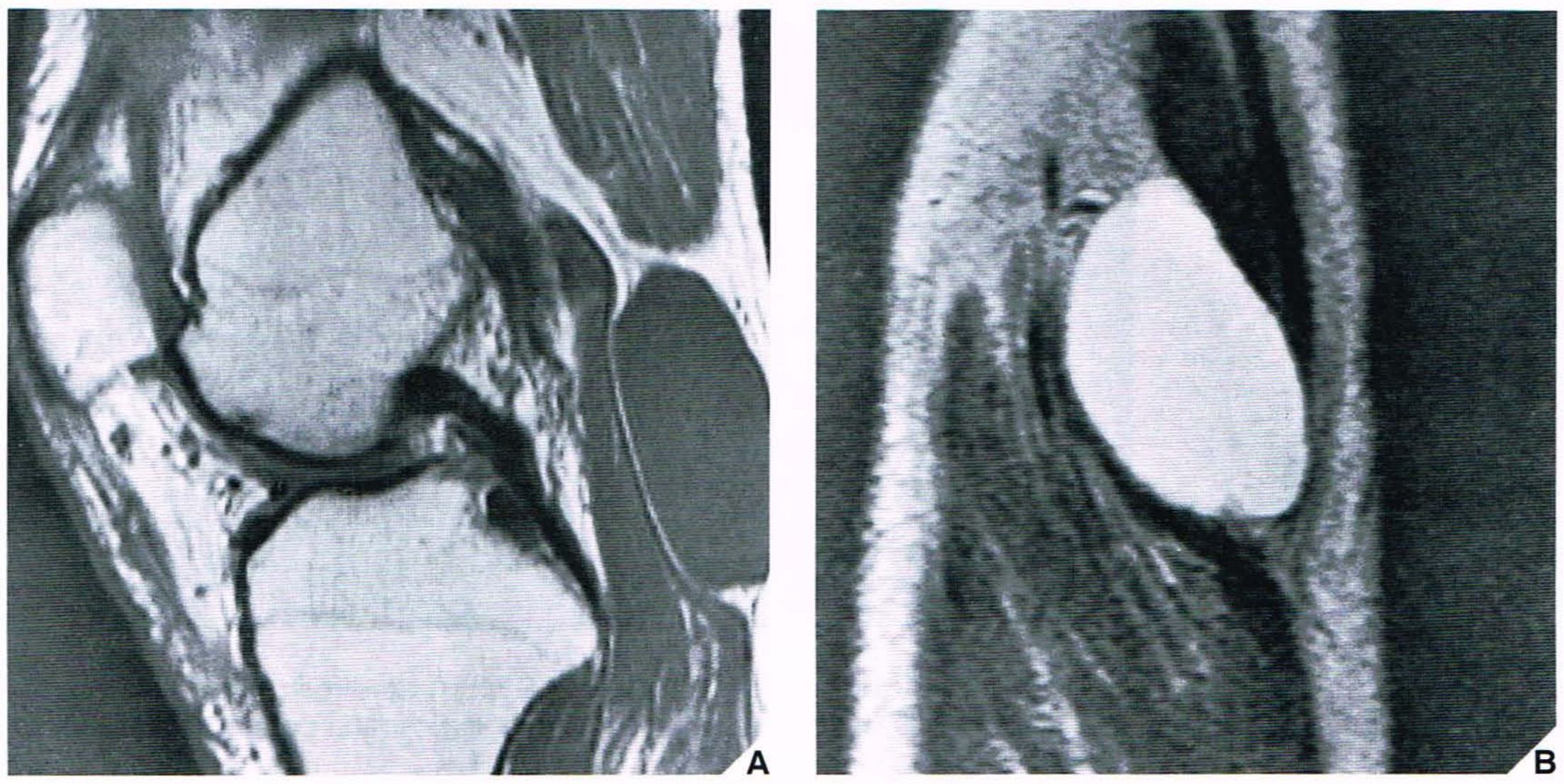

Fig. 12.15 **RM de cisto de Baker.** Uma mulher de 68 anos com artrite reumatóide queixou-se de dor na região da fossa poplítea, sendo feito um diagnóstico presumível de tromboflebite. **(A)** RM sagital (SE; TR 900/TE 20 ms) mostra uma estrutura oval na fossa poplítea exibindo sinal de intensidade intermediária. Observe também uma pequena erosão subcondral da face anterior do côndilo femoral medial. **(B)** RM coronal (SE; TR 1800/TE 80 ms) ao nível da fossa poplítea mostra um grande cisto de Baker com sinal de intensidade elevada devido ao conteúdo líquido.

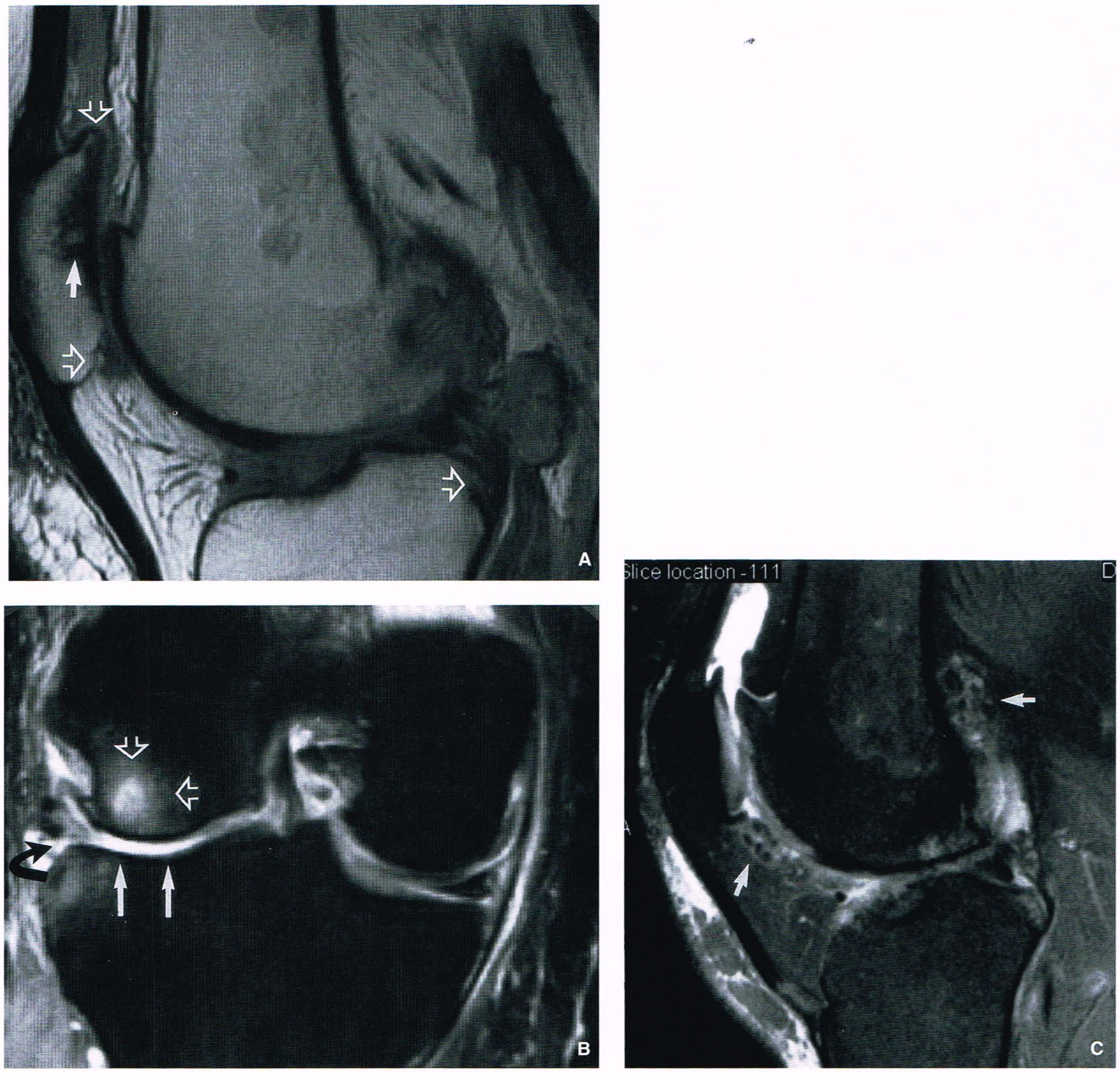

Fig. 12.16 **RM de osteoartrite.** **(A)** RM sagital de densidade protônica de uma mulher com 62 anos de idade com osteoartrite do joelho direito mostra acometimento do compartimento femopatelar. Observe o estreitamento do espaço articular, o cisto subcondral (*seta*) e os osteófitos (*setas vazadas*). **(B)** Imagem ponderada em T2, coronal, com supressão de gordura, mostra destruição completa da cartilagem articular do compartimento articular lateral (*setas*), edema subcondral (*setas vazadas*) e laceração do menisco lateral (*seta curva*). **(C)** Imagem ponderada em T2 sagital, com supressão de gordura, de outro paciente mostra osteoartrite do joelho complicada por múltiplos corpos osteocondrais (*setas*).

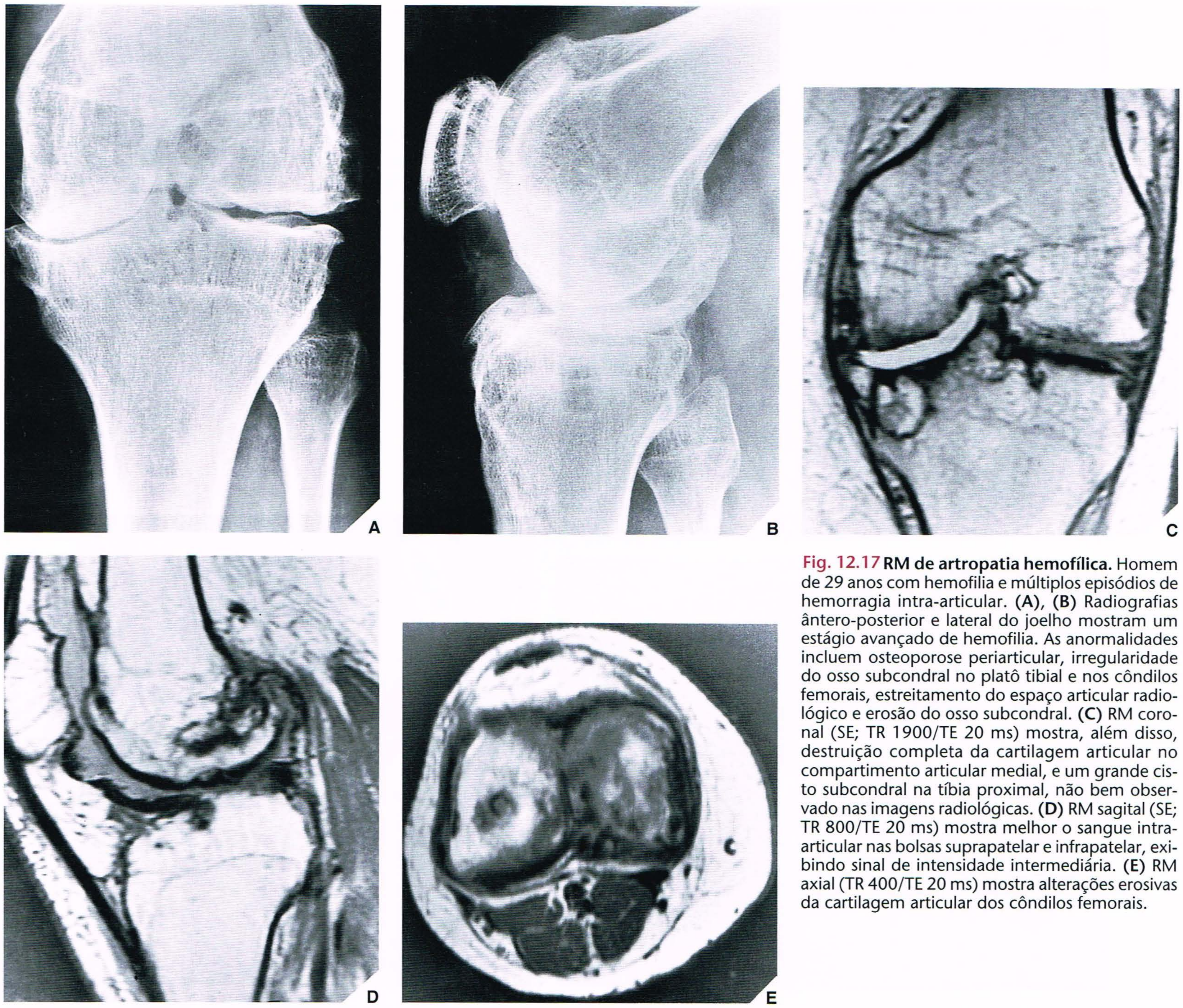

Fig. 12.17 **RM de artropatia hemofílica.** Homem de 29 anos com hemofilia e múltiplos episódios de hemorragia intra-articular. **(A)**, **(B)** Radiografias ântero-posterior e lateral do joelho mostram um estágio avançado de hemofilia. As anormalidades incluem osteoporose periarticular, irregularidade do osso subcondral no platô tibial e nos côndilos femorais, estreitamento do espaço articular radiológico e erosão do osso subcondral. **(C)** RM coronal (SE; TR 1900/TE 20 ms) mostra, além disso, destruição completa da cartilagem articular no compartimento articular medial, e um grande cisto subcondral na tíbia proximal, não bem observado nas imagens radiológicas. **(D)** RM sagital (SE; TR 800/TE 20 ms) mostra melhor o sangue intra-articular nas bolsas suprapatelar e infrapatelar, exibindo sinal de intensidade intermediária. **(E)** RM axial (TR 400/TE 20 ms) mostra alterações erosivas da cartilagem articular dos côndilos femorais.

As Artrites

Diagnóstico

Informações Clínicas

As manifestações clínicas e os dados laboratoriais, associados aos exames radiológicos, são bastante úteis no diagnóstico de um processo artrítico específico. As várias artrites, por exemplo, têm freqüências diferentes de ocorrência entre os sexos. A artrite reumatóide é muito mais comum em mulheres, e a osteoartrite erosiva é observada quase exclusivamente em mulheres de meia-idade. A artrite psoriática, a síndrome de Reiter e a artrite gotosa, por outro lado, são mais comuns em homens. Os sinais e sintomas clínicos são mais úteis. Pacientes com a síndrome de Reiter, por exemplo, geralmente apresentam uretrite, conjuntivite e lesões cutaneomucosas, e aqueles com artrite psoriática podem apresentar edema de um único dedo, denominado "dedo em salsicha", bem como alterações na pele e nas unhas. Pacientes com artrite gotosa podem apresentar massas de tecidos moles, representando tofos crônicos, na face dorsal das mãos ou dos pés.

Os dados laboratoriais também são essenciais. A artrite gotosa, por exemplo, está associada a concentrações séricas elevadas de ácido úrico, e um exame do líquido sinovial revela cristais de urato monossódico em leucócitos no líquido. Por outro lado, o líquido sinovial de pacientes com pseudogota contém cristais de pirofosfato de cálcio. A detecção de auto-anticorpos é outro auxílio importante no estudo diagnóstico. O fator reumátoide (FR) é um achado típico na artrite reumatóide. Pacientes que não possuem os anticorpos específicos representados pelo FR são ditos portadores de artrite "soronegativa". Pacientes com artrite lúpica possuem teste positivo para células do lúpus eritematoso. Finalmente, nos últimos anos a identificação dos antígenos do principal complexo de histocompatibilidade, sobretudo os antígenos leucocitários humanos HLA-B27 e HLA-DR4, tornou-se um teste fundamental no diagnóstico de doença artrítica. Foi descrito que 95% dos pacientes com espondilite anquilosante, 86% dos pacientes com síndrome de Reiter e 60% dos pacientes com artropatia psoriática apresen-

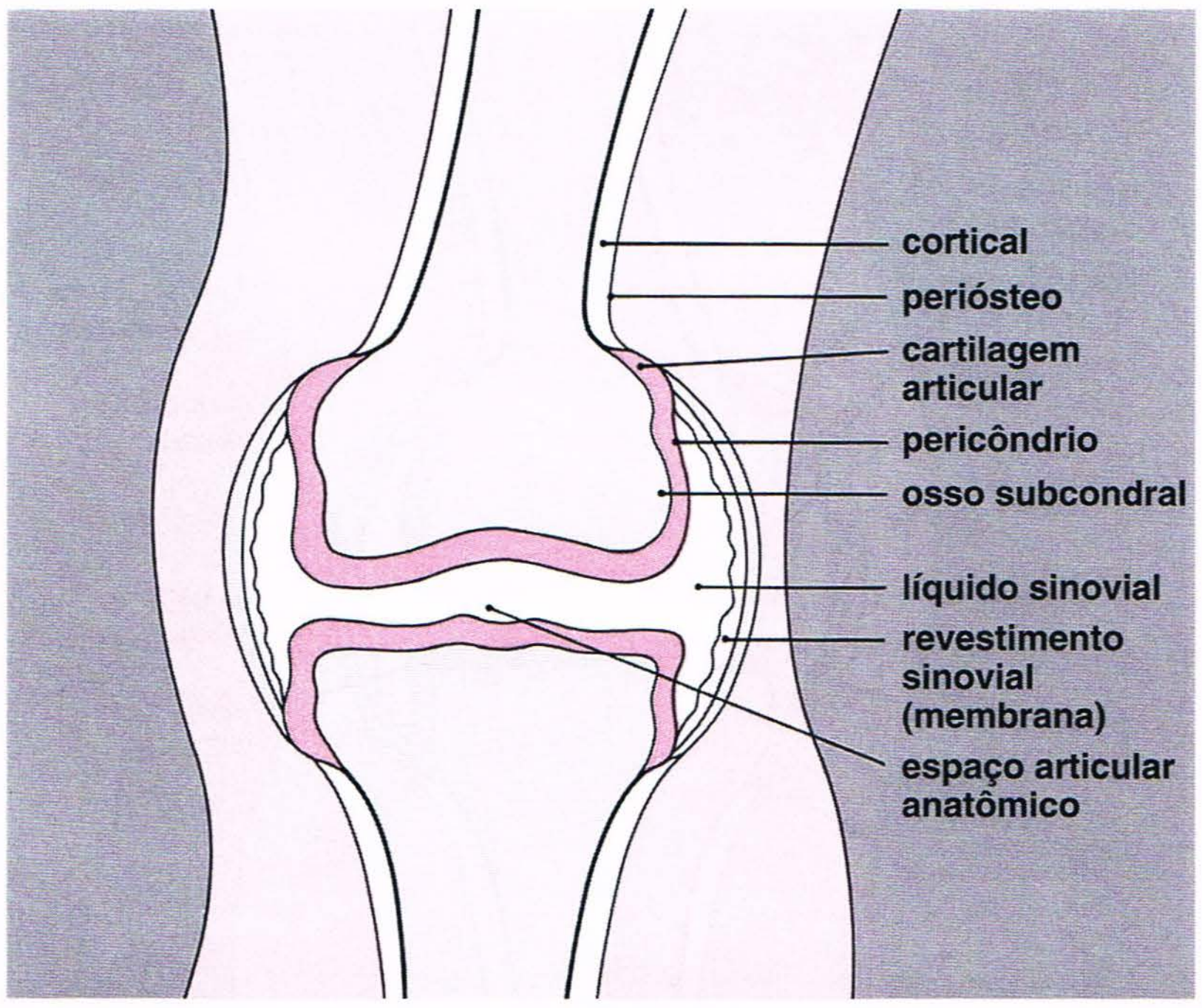

Fig. 12.18 Estruturas constituintes de uma articulação verdadeira ou diartrodial.

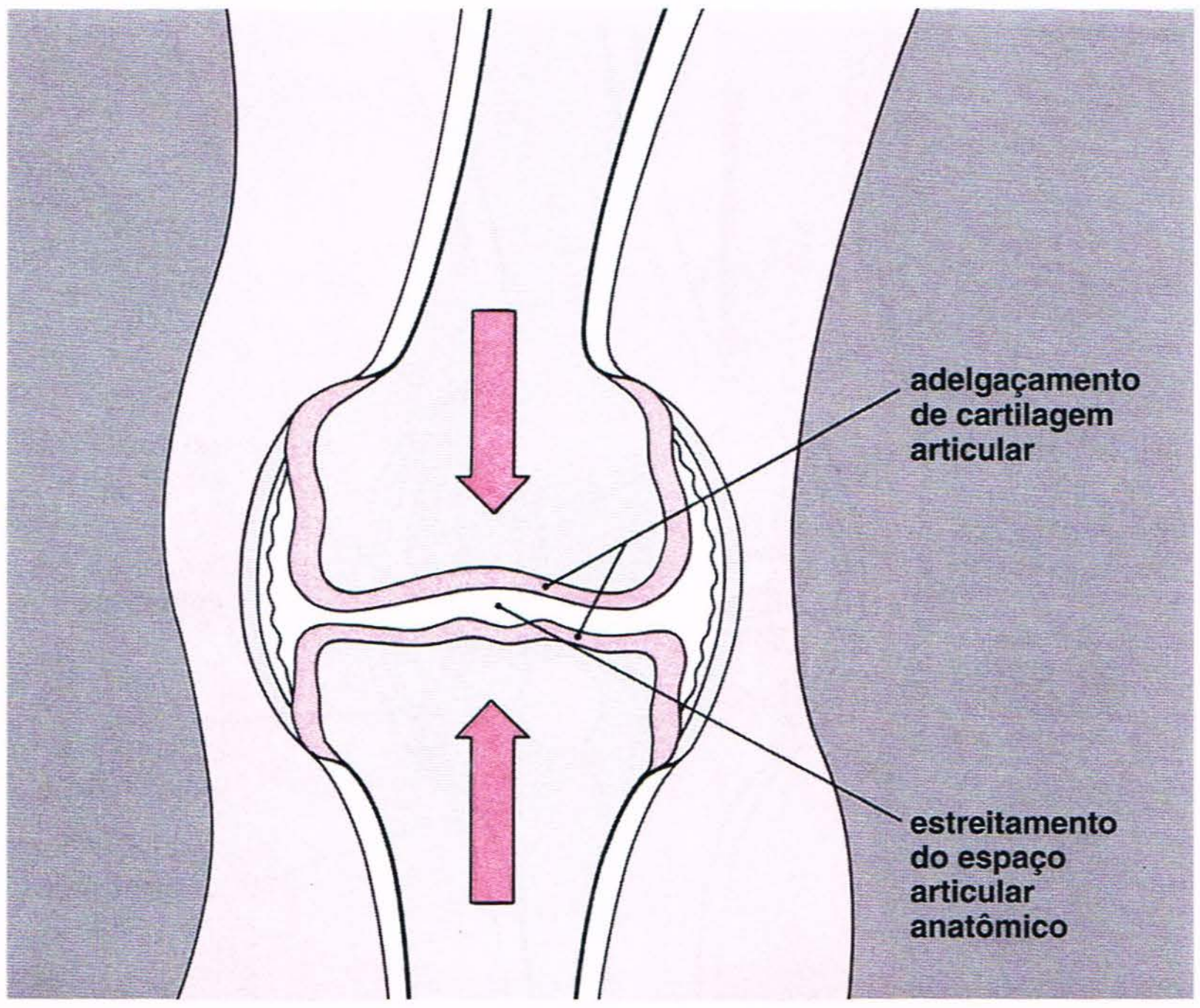

Fig. 12.19 Estreitamento do espaço articular. O sinal fundamental de um processo artrítico é o estreitamento do espaço articular radiológico. O adelgaçamento da cartilagem articular reduz o espaço mecanicamente.

tam teste positivo para antígeno HLA-B27, enquanto a grande maioria daqueles com artrite reumatóide apresenta o antígeno HLA-DR4. Isso é útil para diferenciar alguns tipos de artrites, e também para distinguir a artrite psoriática da artrite reumatóide quando a apresentação radiológica destes transtornos for muito semelhante.

Aspectos Radiológicos

A articulação verdadeira ou diartrodial consiste em cartilagem recobrindo as extremidades articulares dos ossos que formam a articulação; da cápsula articular, que é reforçada por estruturas ligamentares; e do espaço articular, que é revestido por membrana sinovial e cheio de líquido sinovial (Fig. 12.18). Devido à sua constituição físico-química, a cartilagem articular absorve apenas uma quantidade mínima de raios X, parecendo assim radiotransparente em uma radiografia. A cartilagem articular radiotransparente, juntamente com a cavidade articular cheia de líquido sinovial, cria o denominado espaço articular radiológico.

A anormalidade da articulação na artrite geralmente consiste em destruição da cartilagem articular, que aparece como um estreitamento do espaço articular radiológico, geralmente acompanhada por erosão subcondral; o estreitamento da articulação é o sinal cardinal da artrite (Fig. 12.19). Entretanto, deve-se ter em mente que em alguns processos artríticos o espaço articular pode não se tornar es-

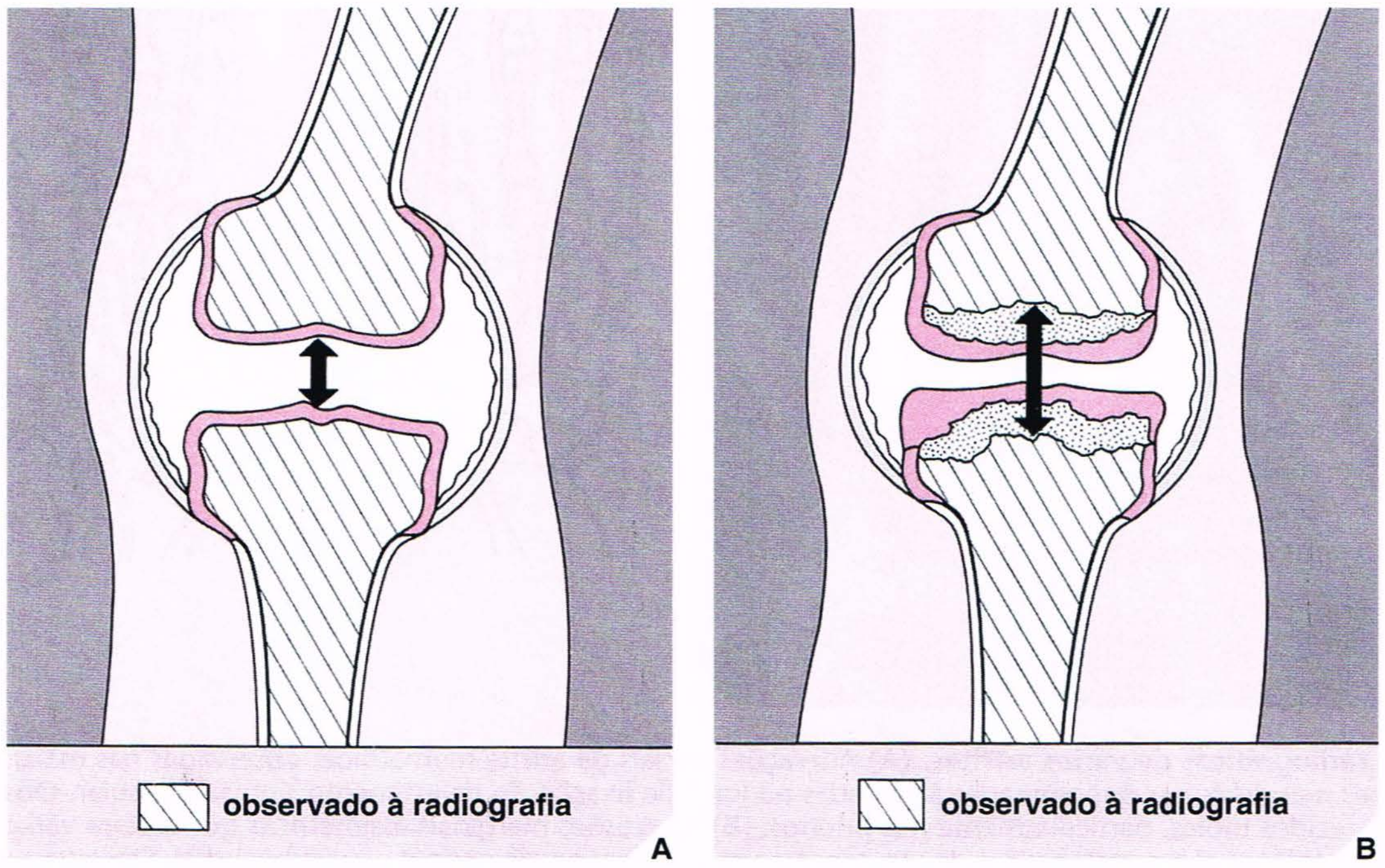

Fig. 12.20 Variações na largura do espaço articular. No estágio inicial de algumas artrites, pode-se radiologicamente observar alargamento em vez de estreitamento do espaço articular. Isto pode ser devido a distensão da articulação por líquido **(A)** ou a erosão do osso subcondral por *pannus* de granulação com alguma preservação da cartilagem articular **(B)**.

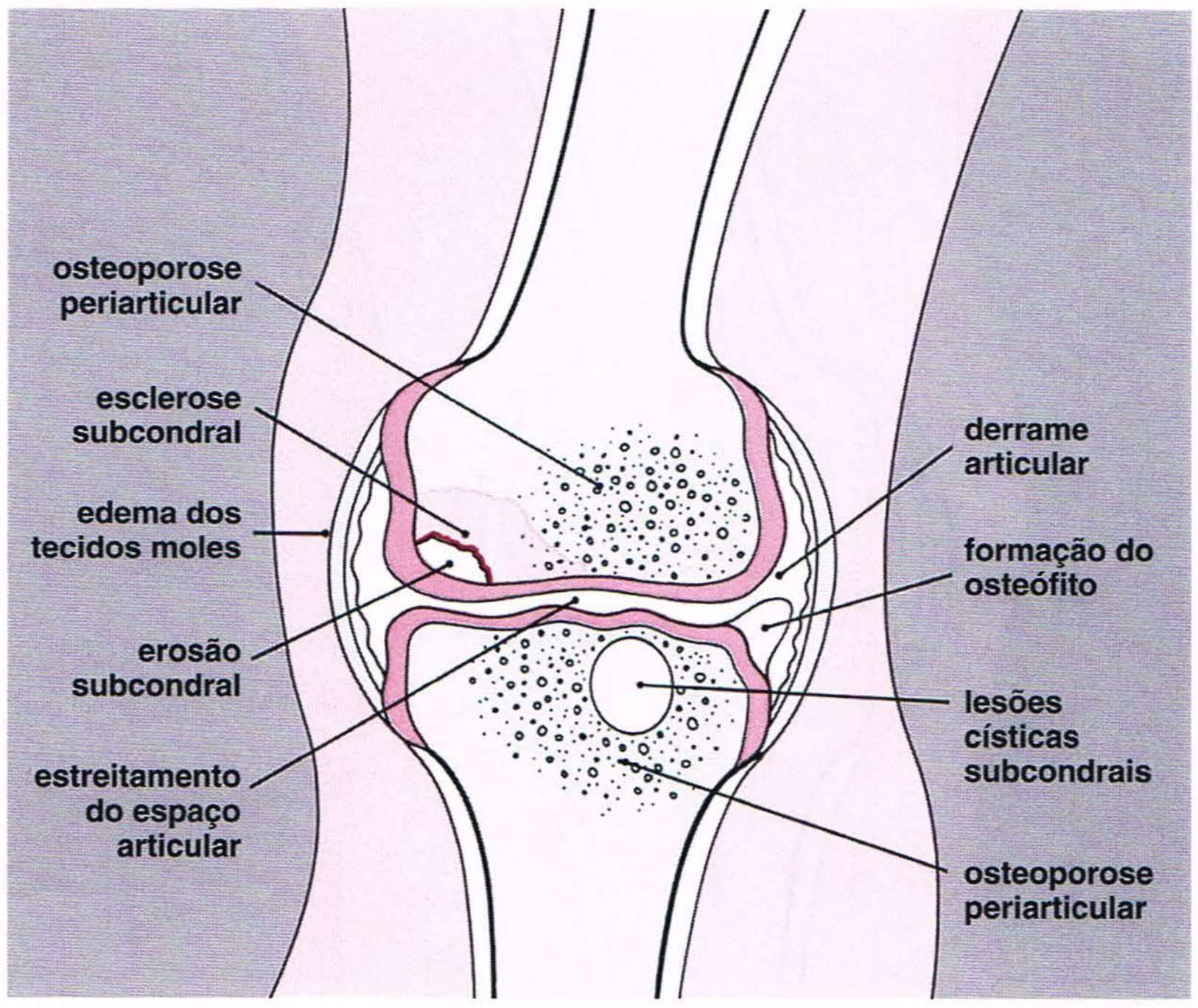

Fig. 12.21 **Características radiográficas das artrites.** Representação resumida das características radiológicas observadas nas artrites. Nem todas estas características são observadas em todo tipo de artrite.

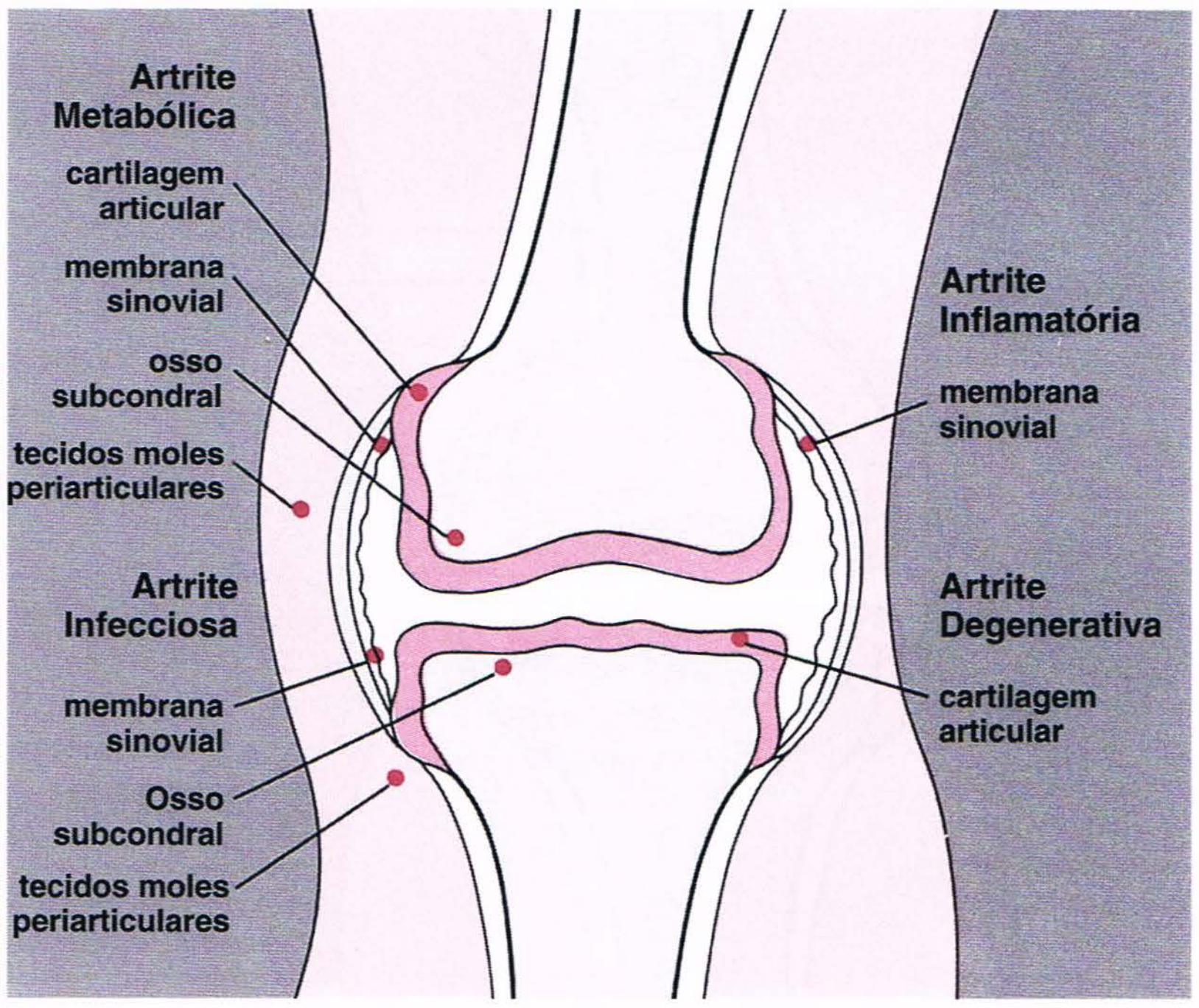

Fig. 12.22 **Locais-alvo de várias artrites em uma articulação.**

treito, parecendo um pouco expandido. Isso acontece, por exemplo, nos estágios iniciais de algumas artrites, quando o derrame articular e a frouxidão ligamentar causam distensão da articulação por líquido, mas a cartilagem articular ainda não foi destruída. Também pode ser observado em casos raros quando o *pannus* de granulação causa erosão do osso subcondral sem destruir a cartilagem articular (Fig. 12.20).

Outros sinais radiológicos específicos de diferentes tipos de artrite incluem edema dos tecidos moles periarticulares, osteoporose periarticular e, nos estágios mais avançados de algumas artrites, destruição

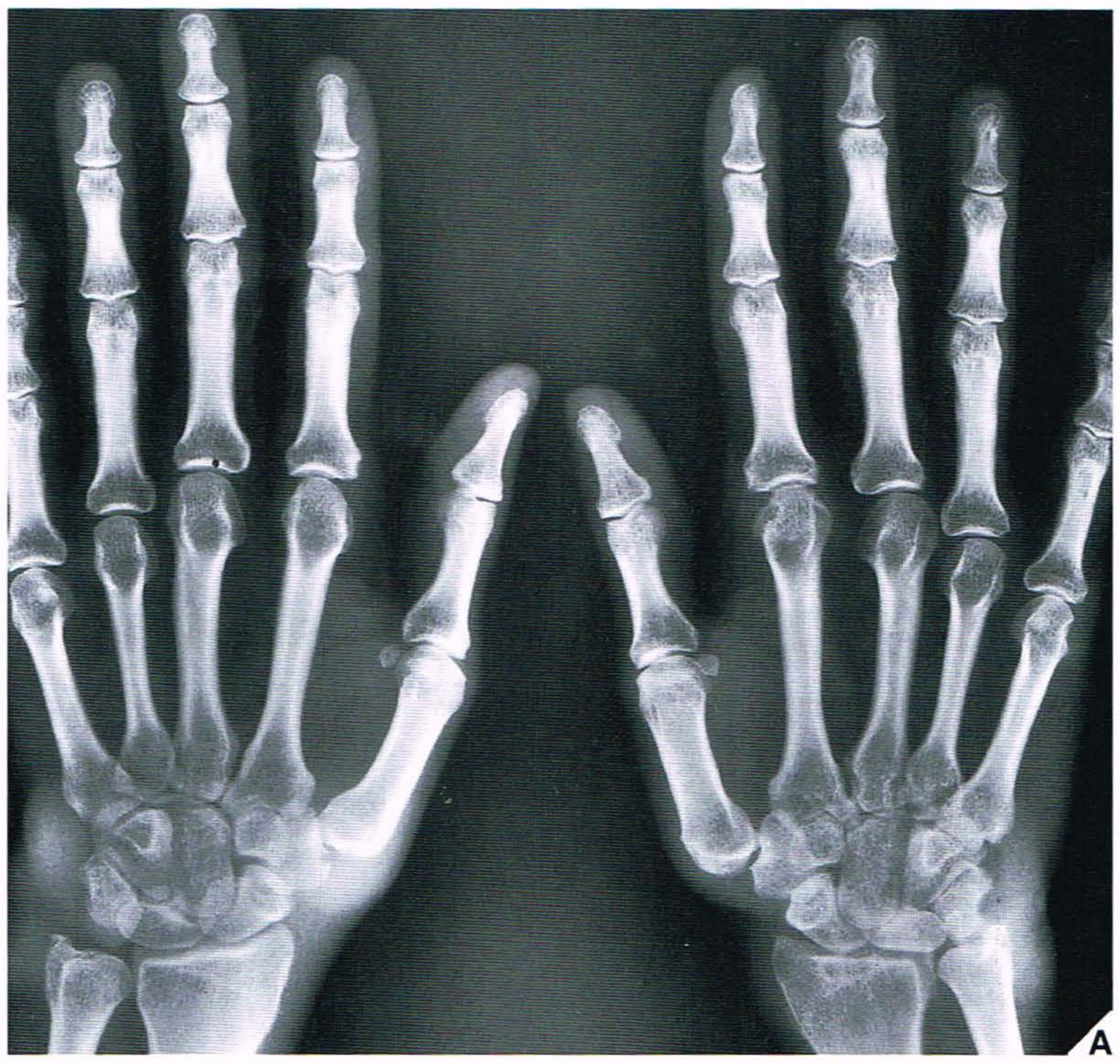

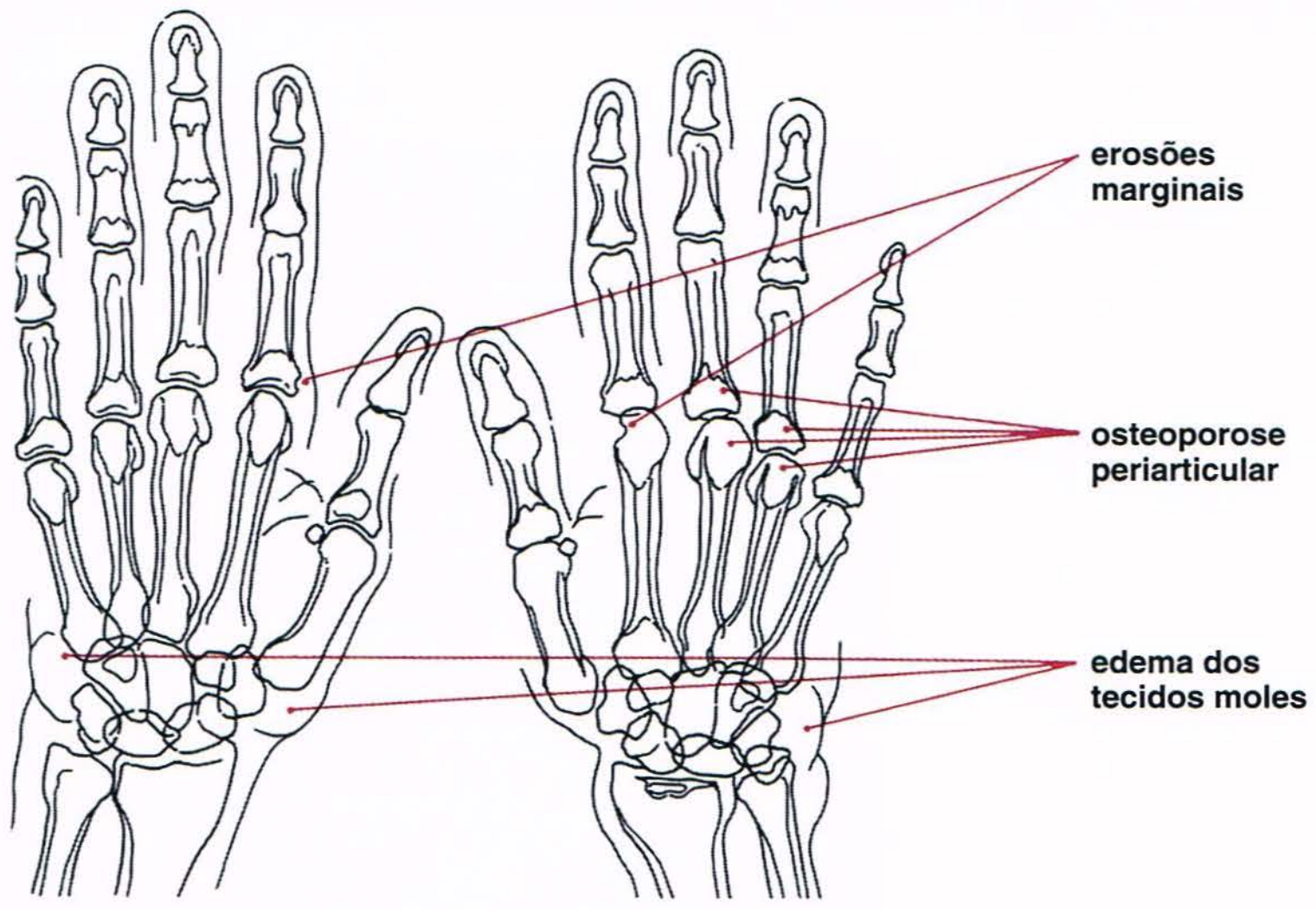

Fig. 12.23 **Características radiográficas de várias artrites. (A)** Alterações iniciais da artrite reumatóide, observadas nas mãos de uma mulher de 40 anos, apresentam-se como erosões marginais nas denominadas áreas nuas no local de fixação do revestimento sinovial capsular. Observe também a osteoporose periarticular e o edema dos tecidos moles, particularmente nos punhos. **(B)** As erosões marginais assimétricas que afetam várias articulações na mão de um homem de 38 anos com gota tofácea são características de um processo metabólico envolvendo o osso subcondral. Observe a preservação de parte da articulação e a localização de várias erosões a alguma distância do espaço articular. **(C)** Na artropatia por deposição de cristais de pirofosfato de cálcio diidratado (DPPC), observada aqui no joelho de uma mulher de 70 anos, há calcificação da fibrocartilagem (cartilagem semilunar ou meniscos) e da cartilagem hialina (cartilagem articular) associada a estreitamento do compartimento articular femorotibial medial. O líquido aspirado da articulação do joelho continha cristais de DPPC. (*continua*)

Fig. 12.23 Características radiográficas de várias artrites. ***Continuação.***

completa da articulação com subluxação ou luxação e anquilose (fusão articular) (Fig. 12.21).

A apresentação radiológica da artrite depende do tipo e do estágio da doença, bem como do local da agressão original característico das várias formas de artrite (Fig. 12.22) — seja a cartilagem articular, como na osteoartrite (ver Figs. 12.2 e 12.26); a membrana sinovial, como na artrite inflamatória (Fig. 12.23A); a membrana sinovial, o osso subcondral e os tecidos moles periarticulares, como na artrite infecciosa (ver Fig. 25.15); ou a membrana sinovial, cartilagem articular, osso subcondral e tecidos moles periarticulares, como em algumas artrites metabólicas (Fig. 12.23B,C).

O diagnóstico radiológico de artrite, como observou Resnick, baseia-se na avaliação de dois parâmetros fundamentais: a *morfologia* da lesão articular e sua *distribuição* no esqueleto. Se estes achados forem associa-

MORFOLOGIA RADIOLÓGICA DAS ARTRITES EM UMA GRANDE ARTICULAÇÃO

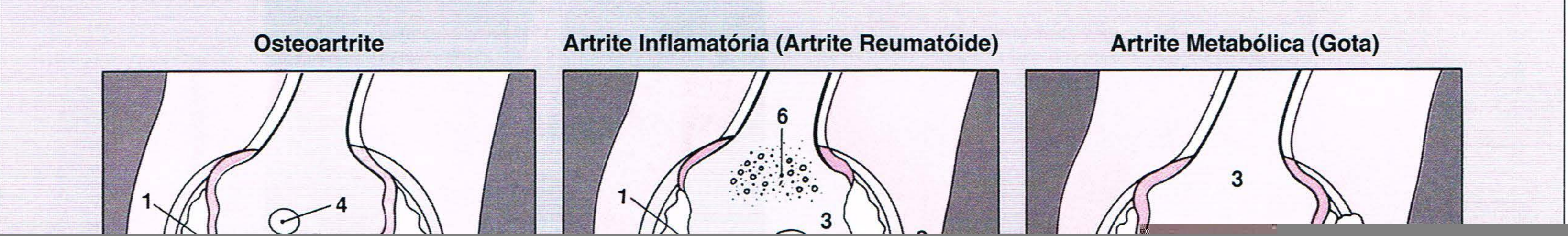

MORFOLOGIA RADIOLÓGICA DAS ARTRITES NA MÃO

Osteoartrite

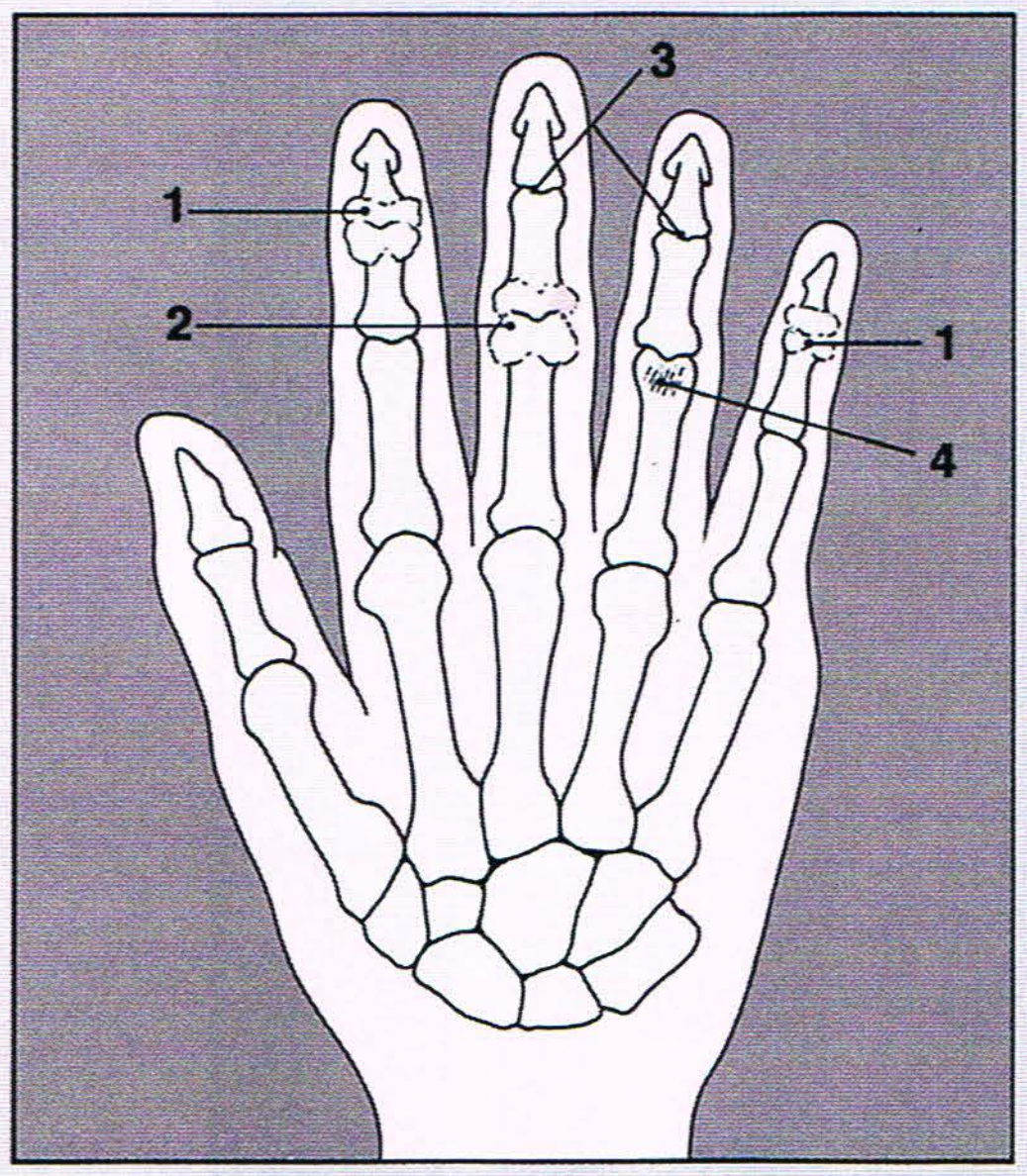

1 nódulos de Heberden
2 nódulos de Bouchard
3 estreitamento do espaço articular
4 esclerose subcondral

Osteoartrite Erosiva

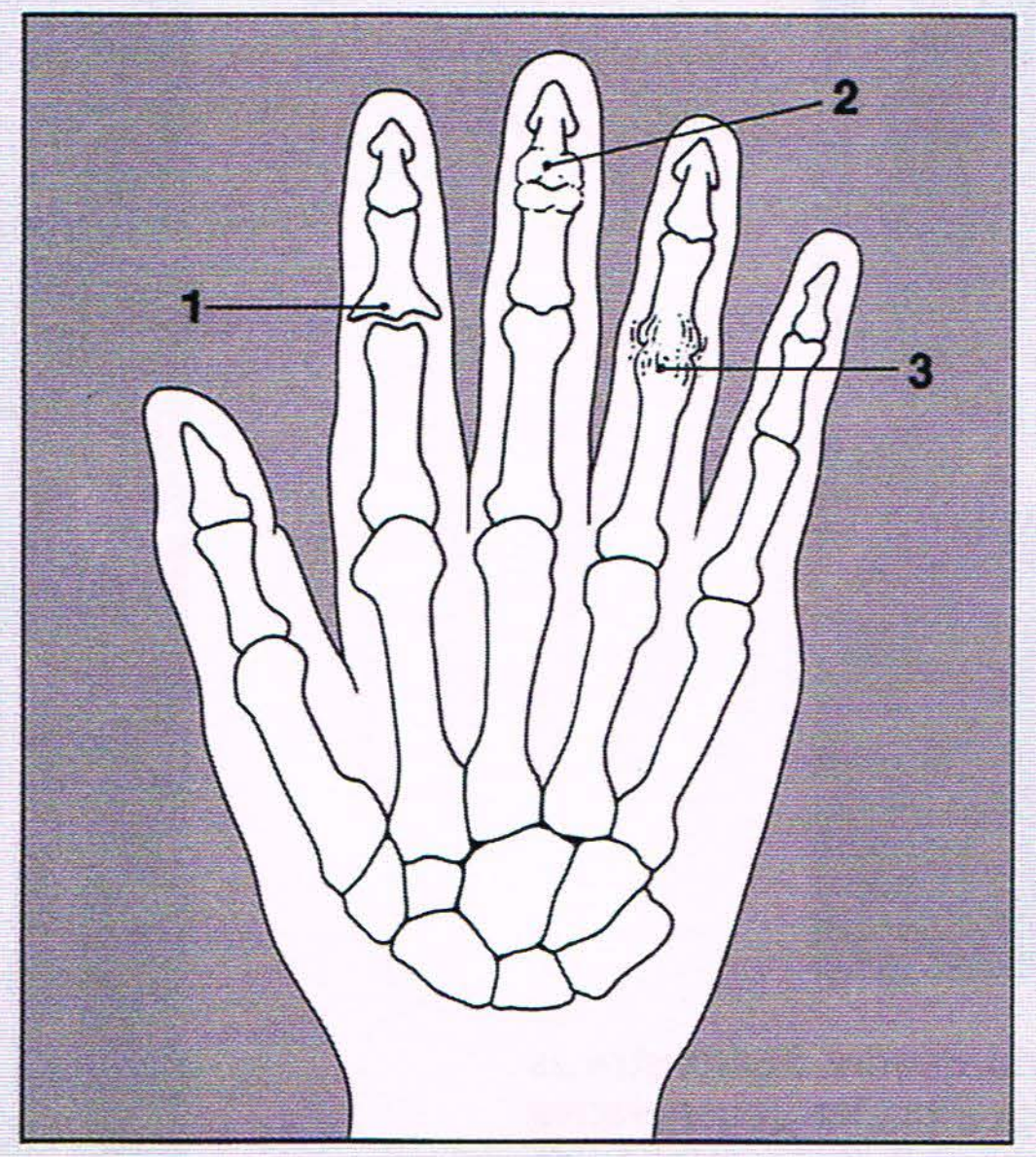

1 erosão em asa de gaivota
2 nódulos de Heberden (ocasionalmente)
3 anquilose interfalângica

Artrite Reumatóide

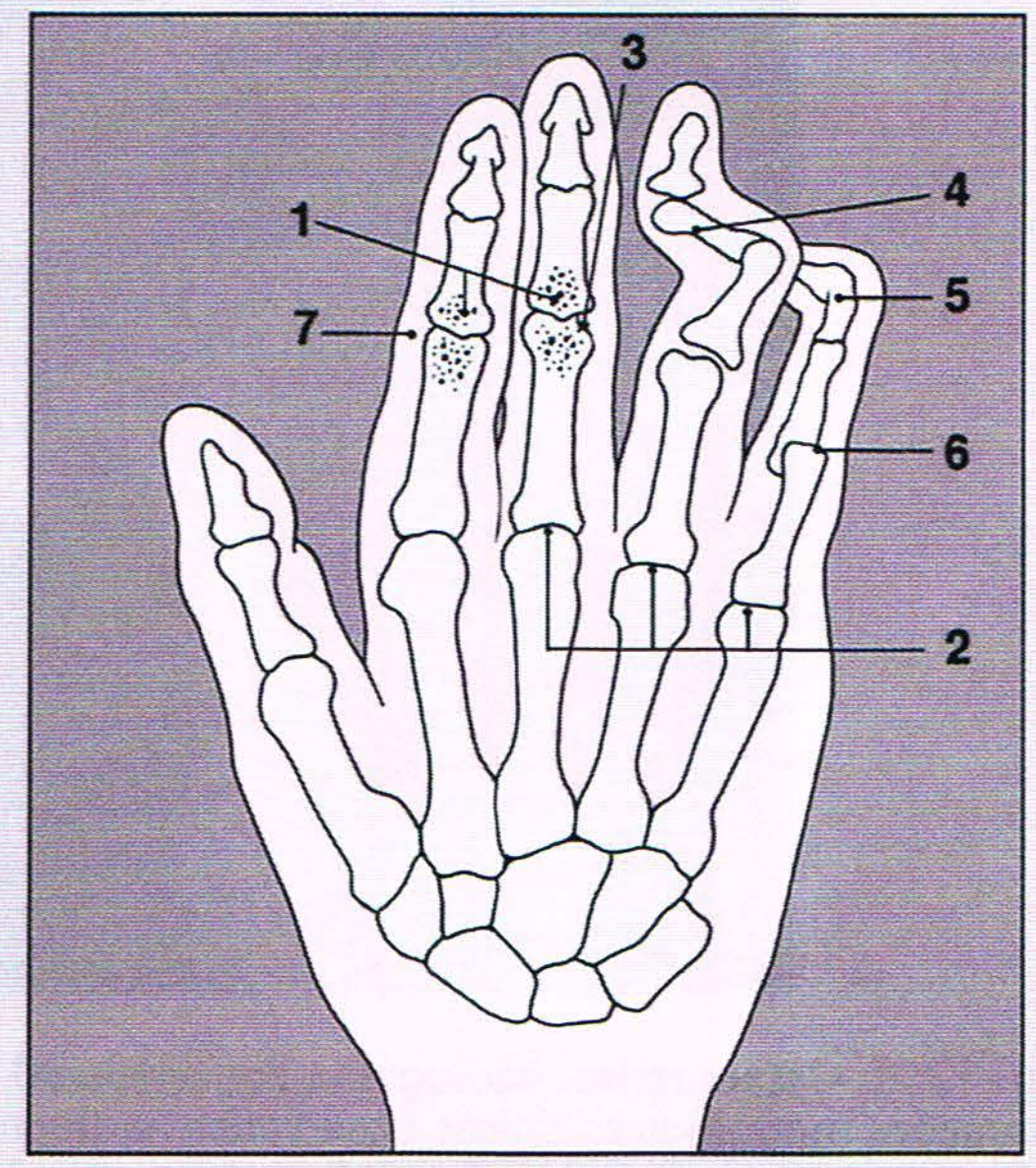

1 osteoporose periarticular
2 estreitamento do espaço articular
3 erosões marginais
4 deformidade em botoneira
5 deformidade em pescoço de cisne
6 subluxações e luxações
7 edema dos tecidos moles (simétrico, fusiforme)

Artrite Gotosa

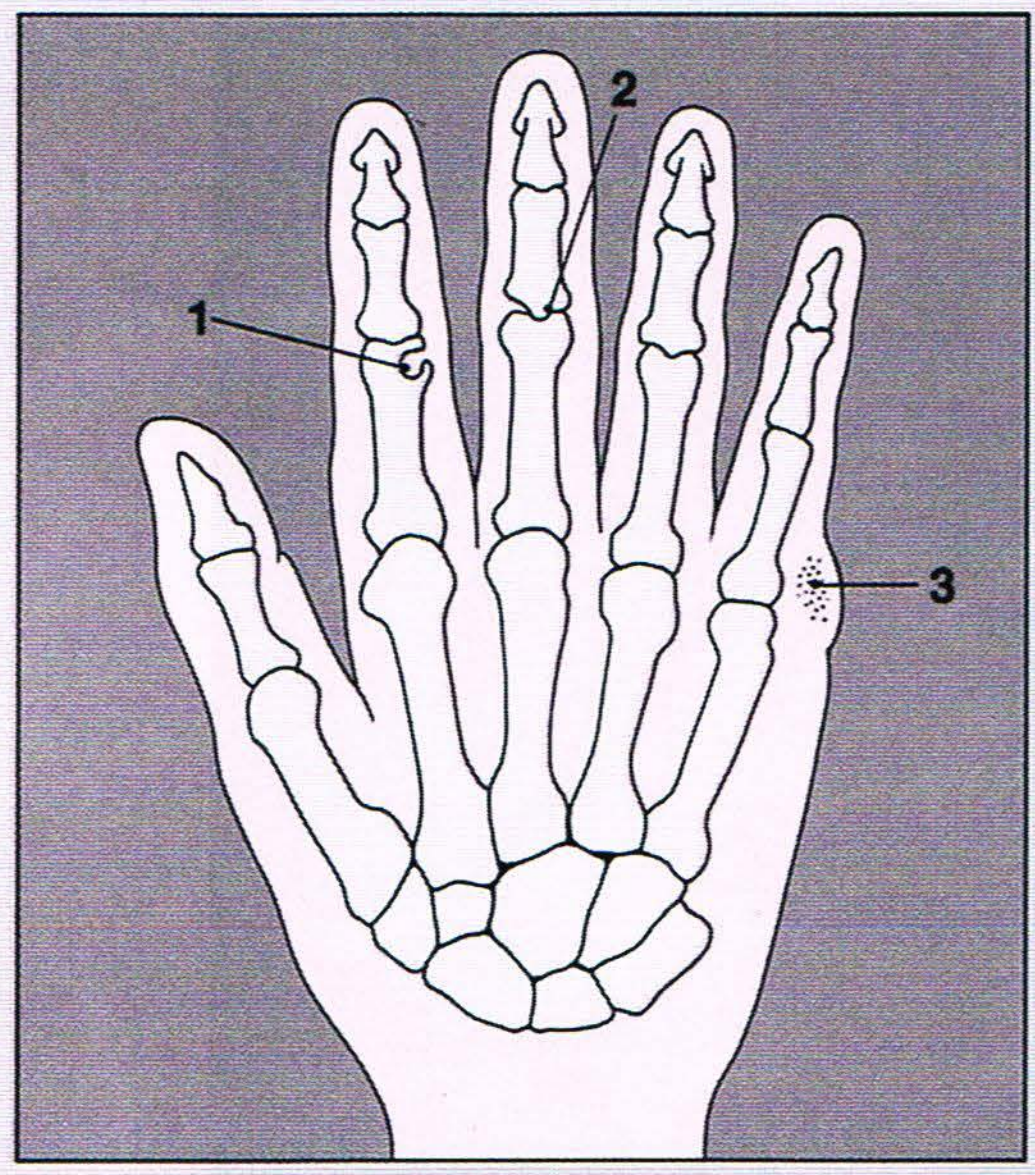

1 erosão assimétrica em "saca-bocado"
2 preservação parcial do espaço articular
3 edema assimétrico dos tecidos moles com ou sem calcificações (tofo) (geralmente na face dorsal)

Artrite Psoriática

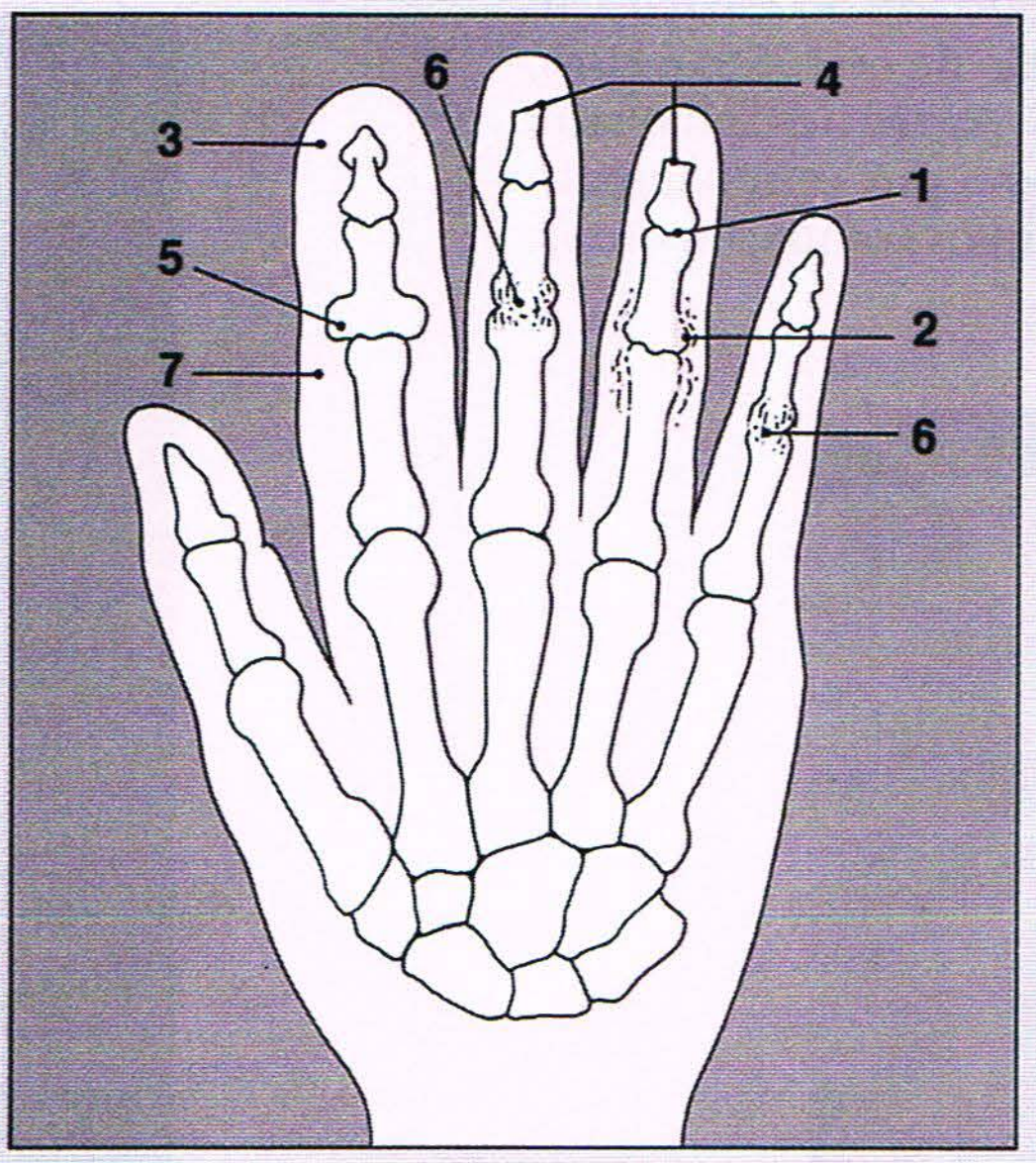

1 estreitamento do espaço articular
2 periostite "felpuda"
3 "dedo em salsicha" (edema dos tecidos moles em um único dedo)
4 erosão dos tufos terminais
5 erosão articular do tipo "orelha de camundongo"
6 anquilose interfalângica
7 edema dos tecidos moles

Artrite Lúpica

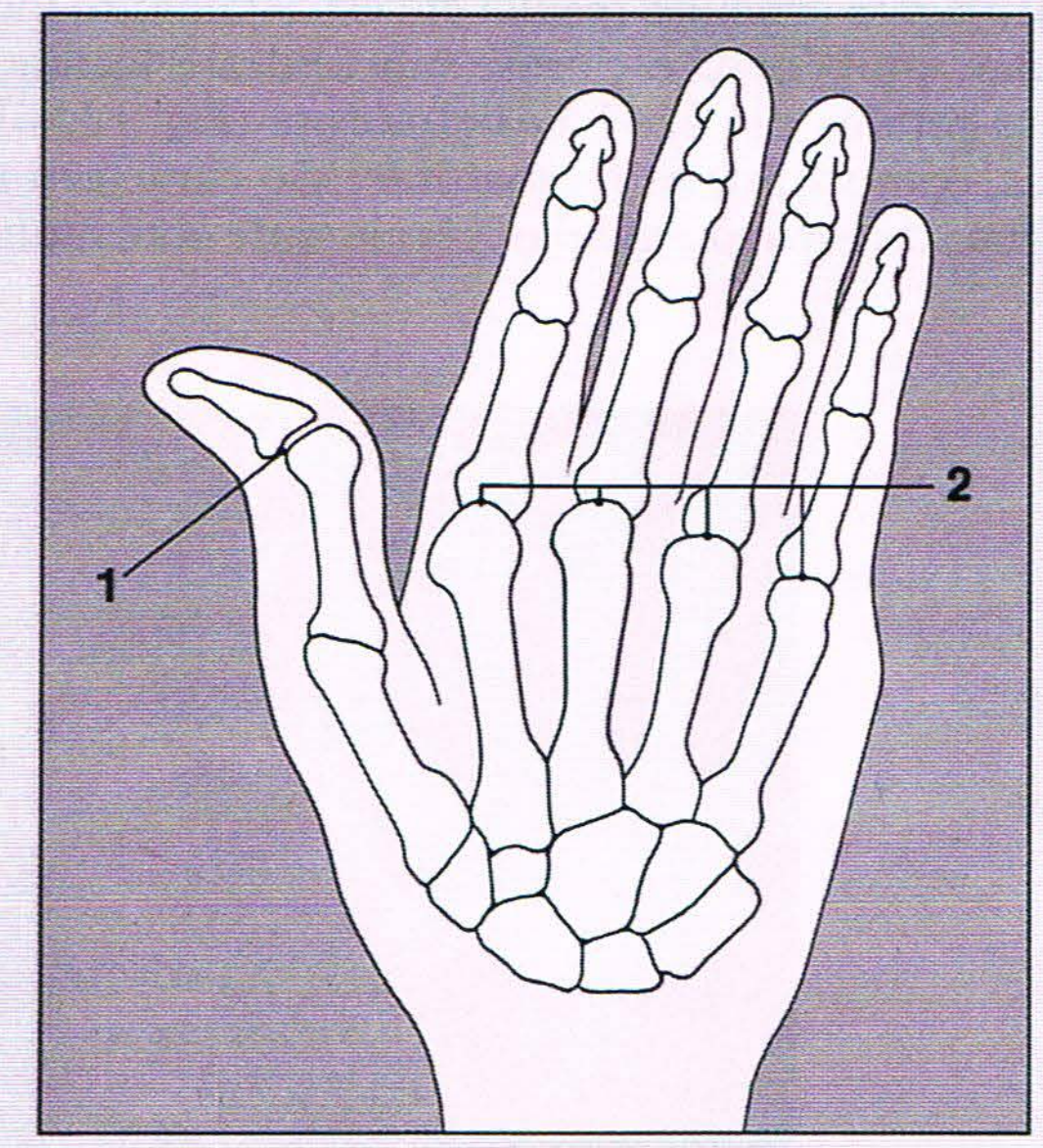

1 deformidade do polegar do carona
2 deformidades flexíveis (subluxações)

Fig. 12.25 Aspectos morfológicos que distinguem as várias artrites nas pequenas articulações das mãos.

Fig. 12.26 **Osteoartrite.** Radiografia convencional do quadril demonstra as alterações morfológicas típicas observadas na doença articular degenerativa (osteoartrite): estreitamento focal do espaço articular (aqui, no segmento de sustentação de peso), esclerose subcondral, lesões císticas e osteófitos marginais. Observe a ausência de osteoporose.

dos a dados relevantes na anamnese, no exame físico e nos exames laboratoriais em um determinado caso, a acurácia do diagnóstico é significativamente aumentada.

Morfologia da Lesão Articular. As várias artrites apresentam aspectos morfologicamente distintos, observados radiologicamente nas articulações grandes (Fig. 12.24) e pequenas (Fig. 12.25). Na forma degenerativa da doença conhecida como osteoartrite, o adelgaçamento da cartilagem articular resulta em estreitamento localizado do espaço articular; também há esclerose subcondral e formação de osteófito e cisto, mas geralmente não há osteoporose (Fig. 12.26). As artrites inflamatórias, como a artrite reumatóide, são caracterizadas por estreitamento difuso do espaço articular, geralmente com múltiplos compartimentos,

Fig. 12.28 **Artrite gotosa.** Erosões periarticulares assimétricas que preservam parte da articulação são típicas de artrite gotosa, observada aqui envolvendo a primeira articulação metatarsofalângica do pé direito. Observe a lesão em saca-bocado característica no local de erosão e a massa de tecidos moles representando um tofo; não há osteófitos nem osteoporose, e a articulação está parcialmente preservada.

Fig. 12.27 **Artrite reumatóide.** Artrite inflamatória, observada aqui no quadril, é caracterizada por estreitamento difuso e uniforme do espaço articular, migração axial da cabeça do fêmur, erosões subcondrais marginais e centrais e osteoporose periarticular acentuada. Observe a ausência quase total de esclerose subcondral reativa e a ausência de formação de osteófito.

Fig. 12.29 **Articulação neuropática.** A articulação neuropática é morfologicamente identificada por desorganização articular grosseira, múltiplos resíduos ósseos e derrame articular, observados aqui no joelho. Observe a ausência de osteoporose. A quantidade de destruição evidente neste caso resulta em grave instabilidade articular.

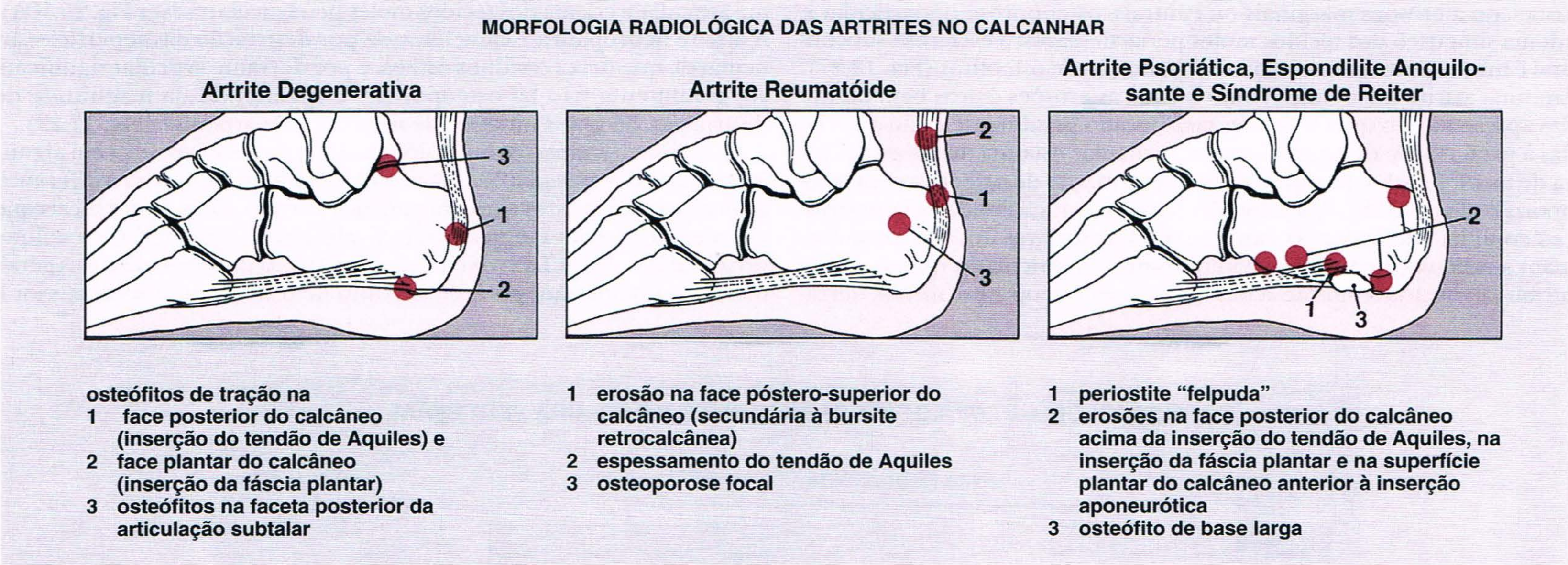

Fig. 12.30 Alterações artríticas no calcanhar. Aspectos morfológicos que distinguem as várias artrites que se manifestam em lesões artríticas do calcanhar.

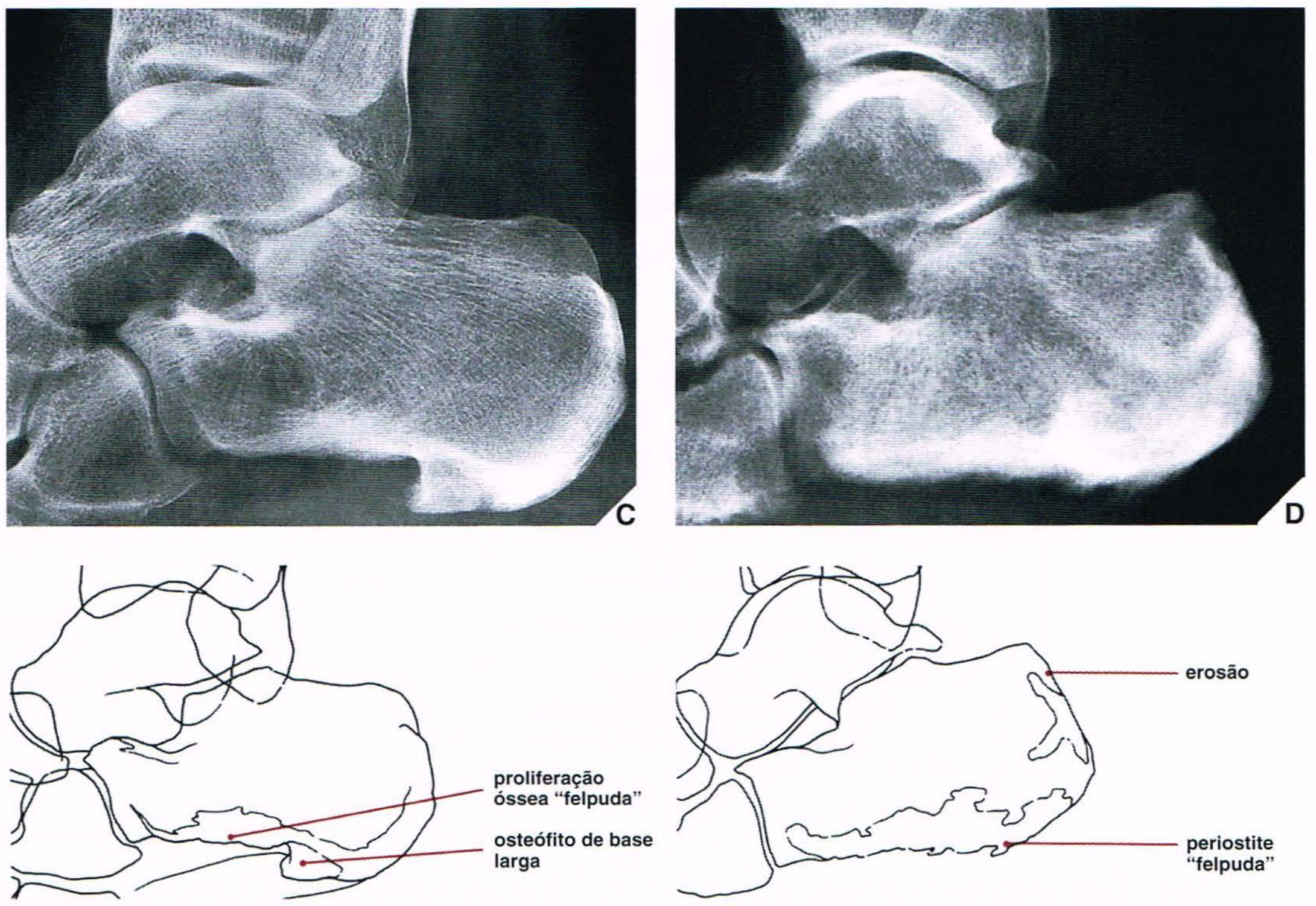

Fig. 12.31 Alterações artríticas no calcanhar. A morfologia das lesões artríticas no calcanhar pode ser útil para diferenciar as várias artrites. **(A)** Na forma degenerativa, há osteófitos de tração evidentes nas inserções do tendão de Aquiles e da fáscia plantar nas faces posterior e plantar do calcâneo. **(B)** A artrite reumatóide tipicamente exibe bursite retrocalcânea e erosão da face póstero-superior do calcâneo no local da bolsa. Observe a bolsa retrocalcânea cheia de líquido projetando-se para o coxim adiposo triangular anterior ao tendão de Aquiles. **(C)** O calcâneo na artrite psoriática mostra caracteristicamente um osteófito grosseiro de base larga originado na face plantar do osso na inserção da fáscia plantar. Observe o contorno "felpudo" e a proliferação óssea ao longo da face plantar do calcâneo. **(D)** Neste caso de síndrome de Reiter, há erosão da face posterior do calcâneo, esclerose óssea e uma periostite "felpuda" ao longo de sua superfície plantar.

associado a erosões marginais ou centrais, osteoporose periarticular e edema simétrico dos tecidos moles periarticulares; a esclerose subcondral é mínima ou ausente, e não há formação de osteófitos (Fig. 12.27). Em uma artrite metabólica como a gota, as erosões ósseas bem definidas apresentando uma lesão em saca-bocado geralmente estão associadas à preservação de parte do espaço articular e a uma massa assimétrica de tecidos moles, localizada; não há formação de osteófito nem osteoporose (Fig. 12.28). A artrite infecciosa é caracterizada pela destruição completa de ambas as extremidades articulares dos ossos que formam a articulação; todos os compartimentos articulares que se comunicam são invariavelmente acometidos, com osteoporose difusa, derrame articular e edema dos tecidos moles periarticulares (ver Fig. 25.16A). A artrite neuropática é caracterizada por destruição das superfícies articulares, que deixa resíduos ósseos, e por derrame articular significativo; geralmente não há osteoporose. Dependendo da magnitude de destruição, há graus variáveis de instabilidade articular (Fig. 12.29).

A análise dos aspectos morfológicos de uma lesão artrítica em alguns locais além das articulações diartrodiais também é útil para a diferenciação das várias artrites e um diagnóstico correto. Dois destes locais que são afetados freqüentemente são o calcanhar (Fig. 12.30) e a coluna vertebral (ver Fig. 12.32). No calcanhar, alterações degenerativas geralmente se manifestam por um osteófito de tração nas faces posterior e

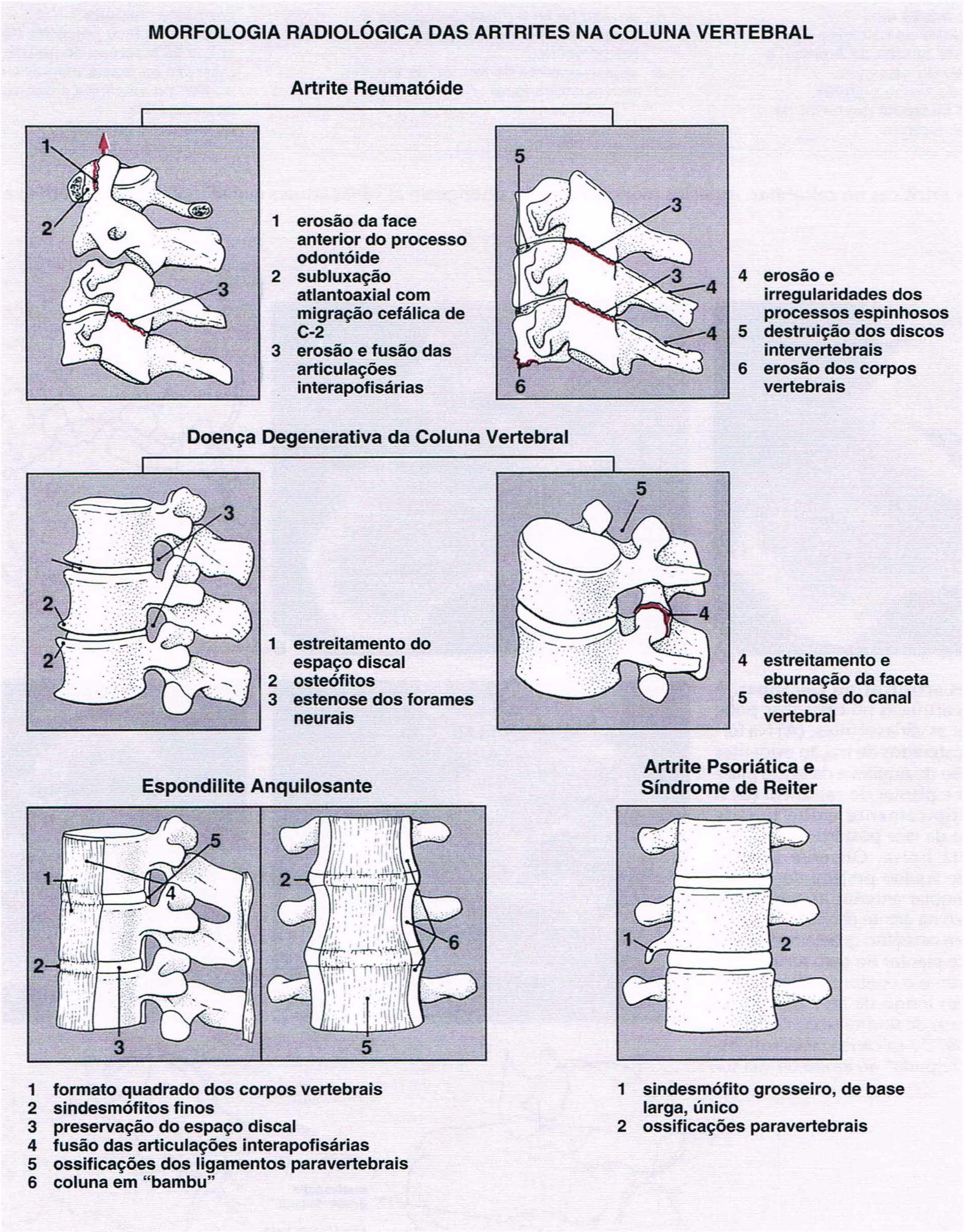

Fig. 12.32 Artrites da coluna vertebral. Aspectos morfológicos que distinguem as várias artrites que se manifestam na coluna vertebral.

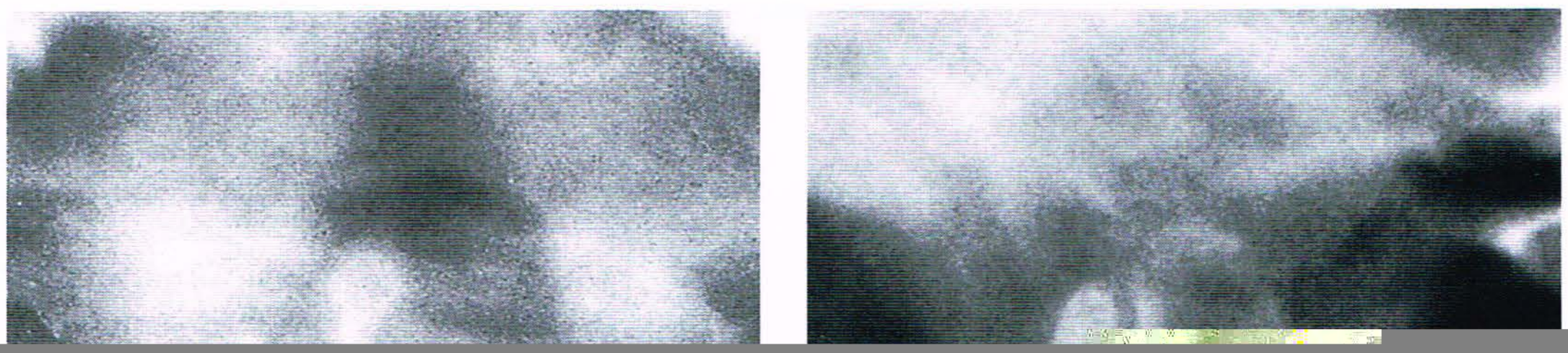

Fig. 12.33 Artrite reumatóide. Tomografias helicoidais ântero-posterior **(A)** e lateral **(B)** da coluna cervical em uma mulher de 55 anos com uma história de 15 anos de artrite reumatóide mostram erosão do processo odontóide típica deste transtorno.

Fig. 12.35 **Artrite reumatóide juvenil.** Incidência lateral da coluna cervical em uma mulher de 34 anos com artrite reumatóide juvenil desde os 20 anos mostra envolvimento típico das articulações interapofisárias. Neste caso, há fusão completa das articulações.

plantar do calcâneo (Fig. 12.31A). Na artrite reumatóide existem alterações erosivas na área da bolsa retrocalcânea secundárias a bursite reumatóide inflamatória (Fig. 12.31B). A artrite psoriática (Fig. 12.31C), a síndrome de Reiter (Fig. 12.31D) e a espondilite anquilosante produzem uma periostite "felpuda" característica que resulta em um osteófito de base larga no local de inserção da fáscia plantar na face posterior do calcâneo, associada com erosões da superfície plantar e da face posterior do calcâneo.

Da mesma forma, a morfologia das lesões artríticas na coluna vertebral oferece indicações importantes do processo patológico em atividade (Fig. 12.32). Entre as artrites inflamatórias, por exemplo, a artrite reumatóide causa uma erosão característica do processo odontóide (Fig. 12.33). Além disso, em virtude do *pannus* inflamatório e da erosão do ligamento transverso entre o arco anterior do atlas e C-2, pode haver subluxação da articulação atlantoaxial. Esta geralmente se manifesta por um aumento superior a 3mm da distância entre o arco anterior do atlas e o dente, conforme é demonstrado em uma incidência lateral da coluna cervical em flexão (Fig. 12.34). A erosão das articulações interapofisárias da coluna cervical, algumas vezes levando a fusão, freqüentemente é observada na artrite reumatóide juvenil (Fig. 12.35).

As lesões artríticas que envolvem outros segmentos da coluna vertebral também apresentam aspectos distintos que ajudam a diferenciar o processo patológico. As alterações degenerativas podem manifestar-se na coluna cervical, torácica ou lombar (Fig. 12.36) pelo surgimento de osteófitos marginais, estreitamento e esclerose das articulações apofisárias, e estreitamento dos espaços discais. Na espondilite anquilosante, os corpos vertebrais tornam-se tipicamente "quadrados", com a formação de delicados sindesmófitos, que diferem morfologicamente dos osteófitos degenerativos, originados nas faces anteriores dos corpos vertebrais. Nos estágios mais avançados deste transtorno, a inflamação e a fusão das articulações interapofisárias levam ao surgimento do que foi denominado "coluna em bambu"; as articulações sacroilíacas também são invariavelmente afetadas (Fig. 12.37). Na psoríase e na síndrome de Reiter, algumas vezes pode-se ver um único osteófito grosseiro na coluna lombar, freqüentemente unindo corpos vertebrais adjacentes, bem como ossificações paravertebrais; também há alterações inflamatórias associadas nas articulações sacroilíacas (Fig. 12.38).

Distribuição da Lesão Articular. A osteoartrite tende a possuir uma distribuição característica no sistema esquelético. Tipicamente, as grandes articulações, como o quadril e o joelho e as pequenas articulações da mão e do punho, são envolvidas, enquanto o ombro, o cotovelo e o tornozelo são preservados (Fig. 12.39). As artrites inflamatórias, por outro lado, têm diferentes locais de predileção no esqueleto, dependendo da variante específica da doença. A artrite reumatóide, por exemplo, envolve a maioria das grandes articulações, como quadril, joelho, cotovelos e ombros. Na mão, possui uma distribuição característica que poupa as articulações interfalângicas distais (ver Fig. 12.39); na coluna cervical, a articulação C1-2 e as articulações interapofisárias são afetadas freqüentemente. A artrite reumatóide juvenil tem um padrão de distribuição semelhante, excetuando-se o fato de que as articulações interfalângicas distais da mão também podem ser afetadas. A artrite psoriática, ao contrário da artrite reumatóide, tem uma predileção pelas articulações interfalângicas distais, como também pelas articulações sacroilíacas, assemelhando-se à síndrome de Reiter neste aspecto (ver Fig. 12.39). A osteoartrite erosiva, que alguns pesquisadores consideram uma variante da osteoartrite, outros uma variante da AR, e ainda outros uma forma distinta de artrite, tende a afetar as articulações interfalângicas proximais e distais da mão (ver Fig. 12.25).

Tratamento

Monitorização dos Resultados do Tratamento

Modalidades semelhantes são usadas para monitorar os resultados do tratamento clínico e cirúrgico da artrite. Como o tratamento mais eficaz, sobretudo quando há envolvimento de grandes articulações, implica procedimentos de correção e reconstrução como osteotomia femoral ou tibial ou artroplastia total do quadril ou joelho, e o cirurgião acompanha o progresso pós-cirúrgico do paciente com exames radiológicos seqüenciais. Na osteoartrite do quadril, os procedimentos corretivos realizados com maior freqüência são osteotomias em varo ou em valgo

Fig. 12.36 **Doença degenerativa da coluna vertebral.** Incidência oblíqua da coluna lombar em uma mulher de 72 anos mostra estreitamento e eburnação das margens articulares das articulações interapofisárias, osteofitose e estreitamento dos espaços dos discos intervertebrais — uma combinação dos efeitos da artrite verdadeira da articulação interapofisária, espondilose deformante e doença degenerativa do disco.

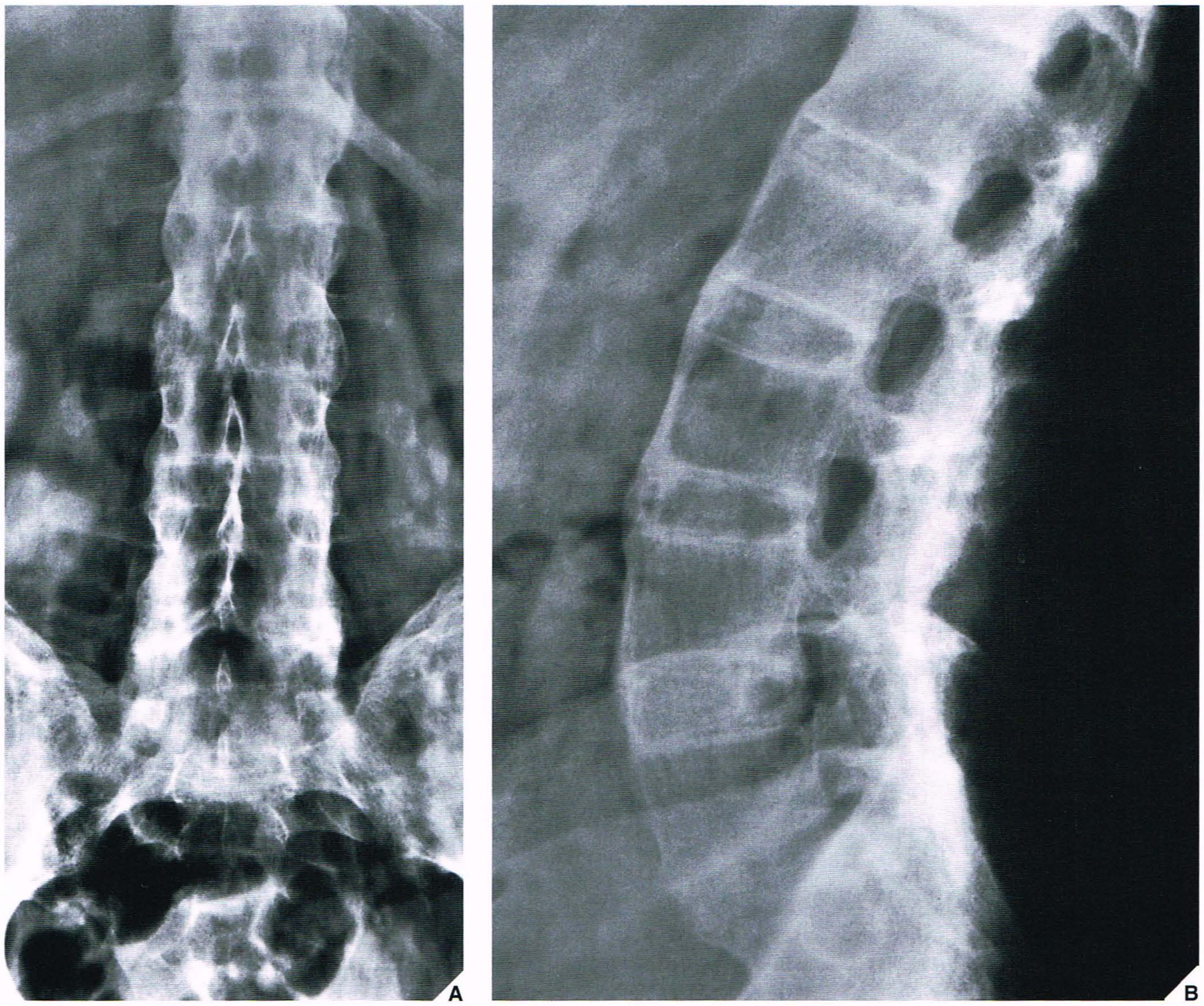

Fig. 12.37 Espondilite anquilosante. Radiografias ântero-posterior (**A**) e lateral (**B**) da coluna lombar em um homem de 31 anos com espondilite anquilosante avançada demonstram o aspecto típico de "coluna em bambu" secundário a inflamação, ossificação e fusão das articulações interapofisárias associadas a ossificação dos ligamentos longitudinais anterior e posterior, bem como dos ligamentos supra-espinhoso e interespinhoso. Observe também a fusão das articulações sacroilíacas.

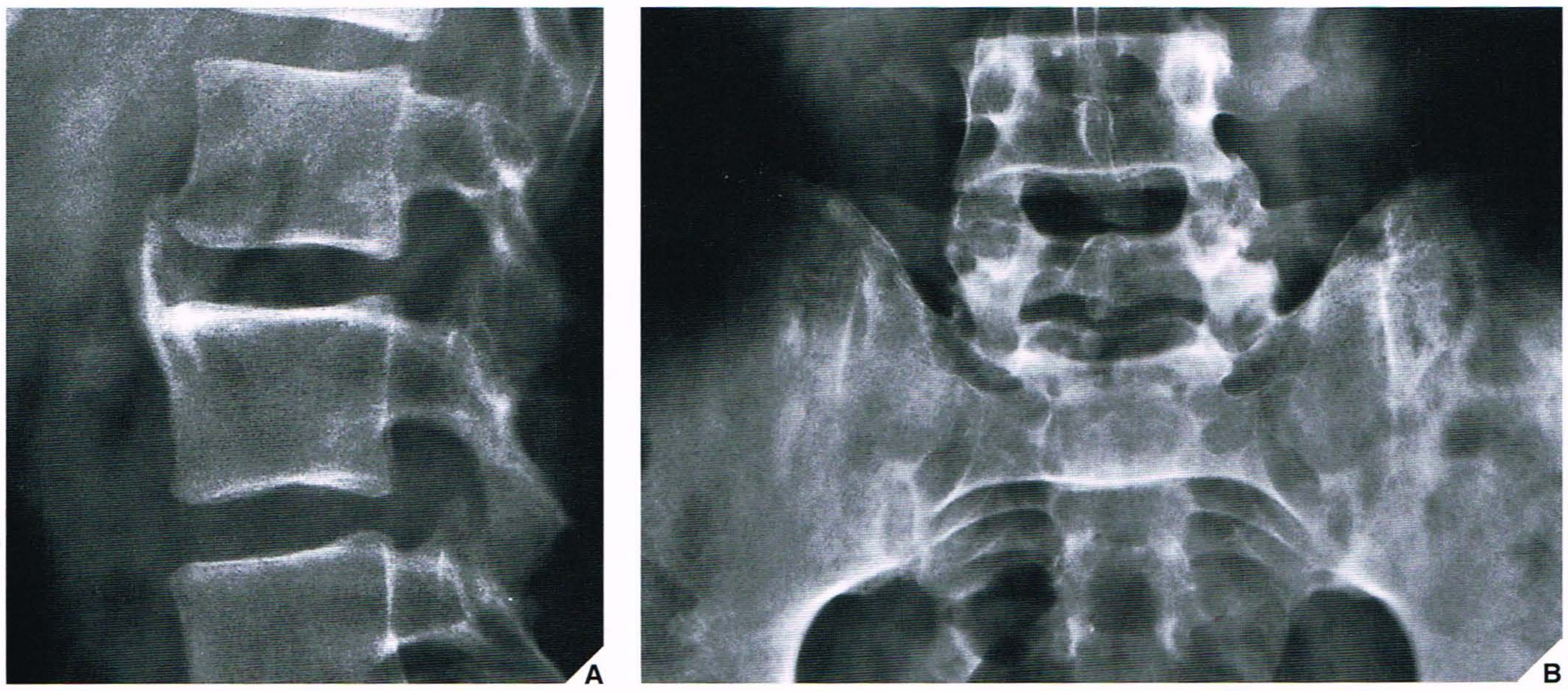

Fig. 12.38 Síndrome de Reiter. Radiografia lateral (**A**) da coluna lombar em um homem de 27 anos com síndrome de Reiter mostra um único osteófito grosseiro unindo os corpos de L-1 e L-2. Radiografia ântero-posterior (**B**) do segmento lombossacro mostra os efeitos do processo inflamatório sobre as articulações sacroilíacas.

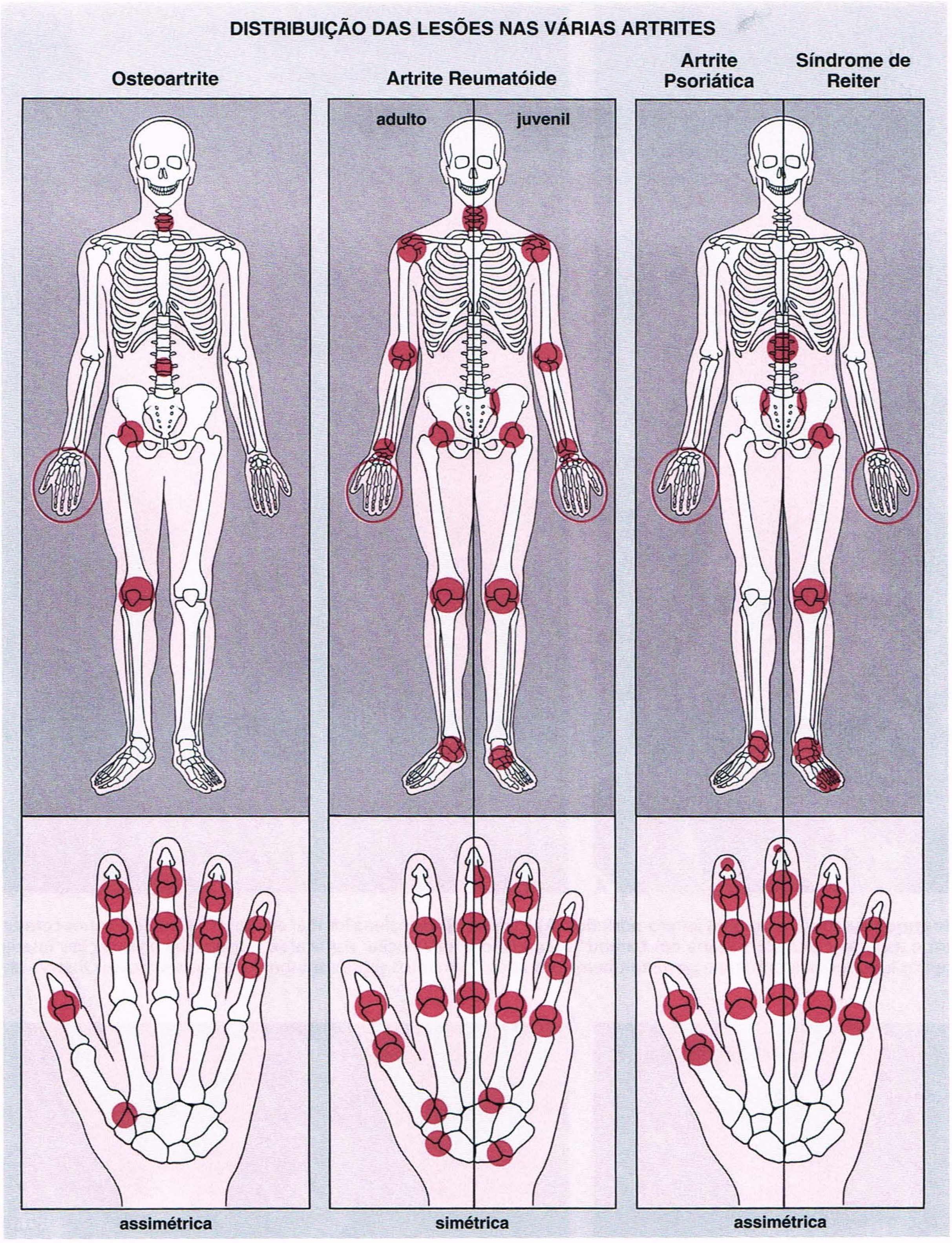

Fig. 12.39 Distribuição das lesões artríticas no esqueleto em várias artrites.

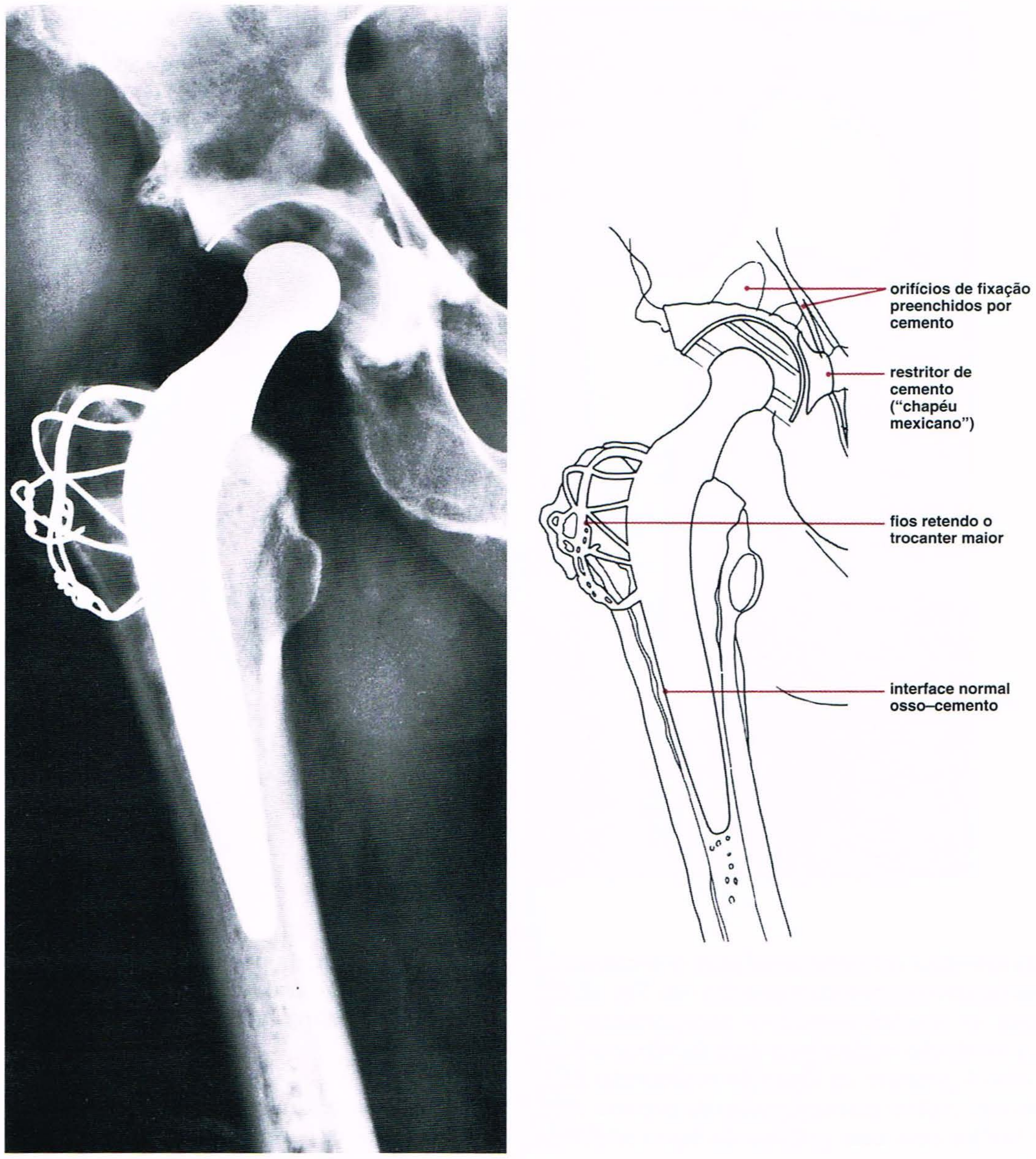

Fig. 12.40 Artroplastia total cementada do quadril. Um homem de 69 anos foi submetido a substituição total da articulação do quadril devido a doença articular degenerativa avançada; foi realizada uma artroplastia de baixo atrito de Charnley. Na radiografia ântero-posterior do quadril direito, podem-se avaliar todas as partes da prótese. Observe que o componente acetabular está orientado a cerca de 45° com o plano horizontal e cementado ao osso com metilmetacrilato previamente impregnado com sulfato de bário para torná-lo visível radiologicamente. Um restritor de cemento e tela de arame ("chapéu mexicano") impede extravasamento significativo de metilmetacrilato para a pelve. A haste da prótese está em posição neutra no canal medular do fêmur. Observe a extensão do cemento abaixo da extremidade distal da prótese, para assegurar fixação. O trocanter maior, osteotomizado para facilitar a exposição da articulação, foi refixado por fios metálicos ligeiramente distal e lateral para melhorar a estabilidade. Observe o aspecto normal da interface osso–cemento.

do fêmur proximal, para melhorar a congruência das superfícies articulares e redistribuir as forças de estresse sobre diferentes áreas da articulação. Da mesma forma, uma osteotomia tibial alta é realizada para corrigir deformidades em varo ou em valgo graves na osteoartrite do joelho, sobretudo quando apenas um compartimento é comprometido. As técnicas radiológicas usadas na monitorização da evolução destes procedimentos, que, na verdade, representam fraturas cirúrgicas iatrogênicas, são semelhantes às usadas na avaliação de fraturas traumáticas. Assim como nas fraturas traumáticas, o radiologista também presta atenção a aspectos semelhantes, como consolidação, não-consolidação ou consolidação tardia (ver Capítulo 4). Em pacientes idosos, nos quais as artroplastias totais do quadril são realizadas, o rastreamento radiográfico também é essencial. Atualmente, são realizados três tipos básicos de artroplastia do quadril na prática ortopédica: hemiartroplastia unipolar, hemiartroplastia bipolar e artroplastia total. Os dois primeiros são realizados sobretudo quando o paciente sofreu fratura da cabeça e do colo do fêmur e quando o paciente apresenta osteonecrose avançada da cabeça do fêmur. A artroplastia total do quadril costuma ser realizada em pacientes com artrite coxofemoral avançada. De modo geral, os componentes da prótese são cementados ao osso com metilmetacrilato, embora a fixação sem cemento esteja se tornando muito popular. A técnica sem cemento baseia-se no uso de uma superfície porosa ou áspera nas partes da prótese que permitem o crescimento ósseo. Um revestimento bioativo (ou seja, hidroxiapatita) também pode ser empregado com o mesmo propósito. Os componentes acetabulares costumam ter um revestimento poroso em toda a superfície, enquanto os componentes femorais podem ser parcial ou totalmente revestidos. Algumas vezes, os componentes acetabulares sem cemento são reforçados com parafusos. Artroplastias denominadas híbridas são, às vezes, realizadas com componentes acetabulares sem cemento e componentes femorais com cemento. Após a artroplastia total do quadril usando-se componentes cementados é importante avaliar a posição da prótese, principalmente em termos do grau de inclinação do componente acetabular, posição do corpo, posição da haste da prótese (seja esta em valgo, em varo ou em posição neutra) e o estado do trocanter maior separado e reunido, entre outros aspectos (Fig. 12.40). Igualmente

Fig. 12.41 Artroplastia total não cementada do quadril. Uma mulher de 48 anos foi submetida a artroplastia total do quadril por causa de osteoartrite avançada. Observe o componente acetabular com revestimento poroso e haste femoral parcialmente revestida. Os componentes da prótese estão alinhados anatomicamente, a haste do fêmur está em posição neutra, o endocórtex mostra-se íntegro e não há sinais de afrouxamento.

importante é a avaliação da interface cemento–osso para detectar a área radiotransparente sugestiva de afrouxamento da prótese (ver Fig. 12.43). Após uma artroplastia total de quadril usando-se componentes não cementados (Fig. 12.41), a avaliação radiológica deve focalizar a interface entre a prótese e o osso à procura de áreas de reabsorção óssea (osteólise focal) que poderiam indicar afrouxamento da prótese. Após uma artroplastia total do joelho com uma prótese do tipo condilar, é importante avaliar a posição do componente tibial em relação à diáfise tibial, bem como o alinhamento axial e o estado da fixação dos componentes por metilmetacrilato (Fig. 12.42).

Complicações do Tratamento Cirúrgico

Tão importante quanto avaliar a evolução do tratamento cirúrgico da doença artrítica é monitorar as complicações que podem decorrer des-

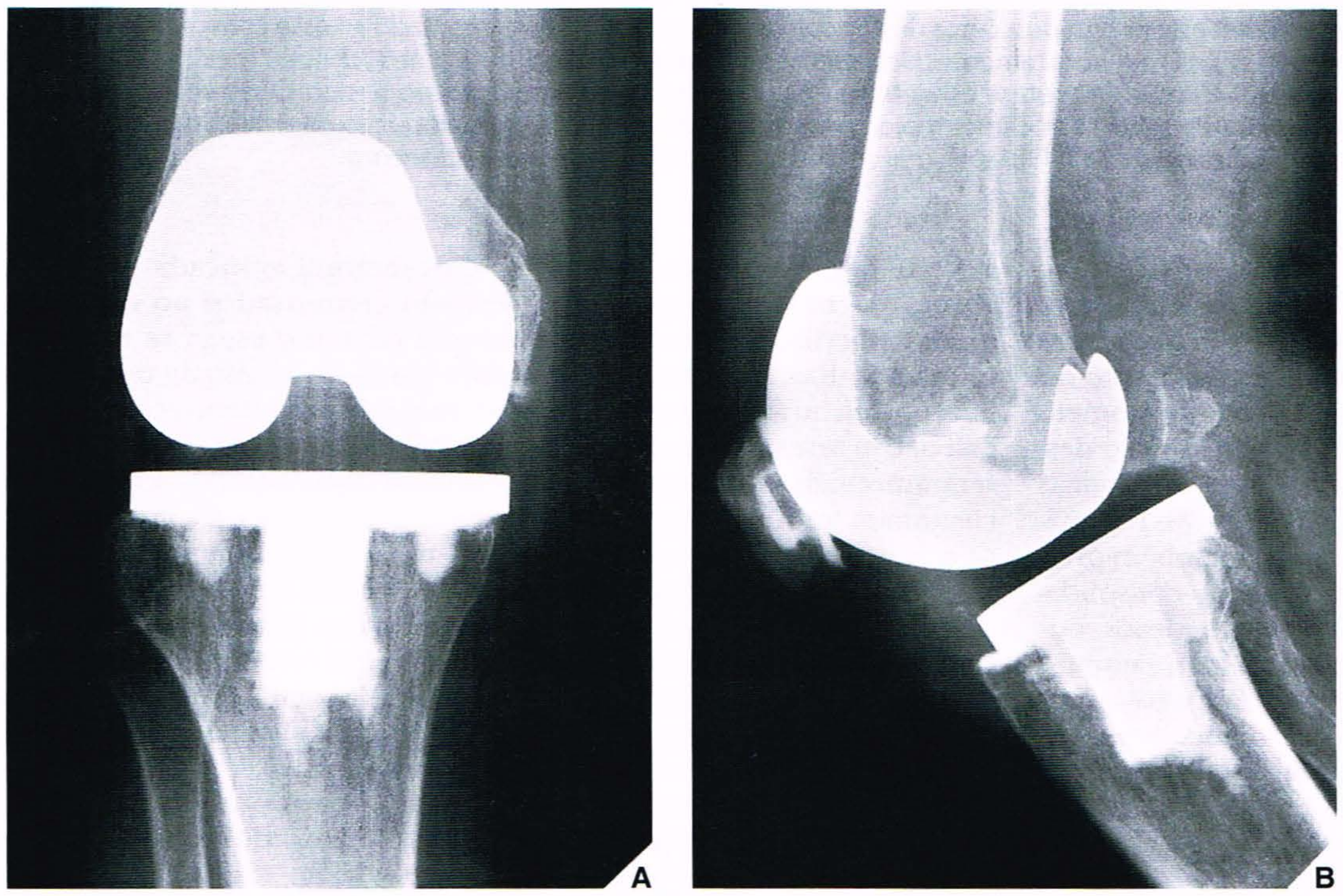

Fig. 12.42 Artroplastia total cementada do joelho. Uma mulher de 62 anos foi submetida a artroplastia total do joelho utilizando-se uma prótese condilar cementada em três partes semiconstringida. **(A)** A radiografia ântero-posterior mostra que o componente tibial está alinhado com a superfície do osso, formando um ângulo de 90° com o eixo longitudinal da tíbia. Não há evidências de linha radiotransparente na interface cemento–osso. A discreta configuração em valgo no joelho (cerca de 7°) é aceitável. Na incidência lateral **(B)**, observe a firme aderência do componente femoral da prótese ao osso.

te tratamento, principalmente após osteotomias e artroplastia. Estas complicações incluem tromboflebite, hematomas, formação de osso heterotópico, extravasamento intrapélvico do cemento acrílico, infecção, afrouxamento, subluxação ou luxação de prótese, e fratura de prótese.

Tromboflebite. Complicação bastante freqüente no período pós-operatório imediato, particularmente em pacientes com problemas circulatórios prévios, a tromboflebite está relacionada à estase venosa e à ausência de movimento do membro tratado cirurgicamente; dor súbita e edema da perna são achados clínicos comuns. O plexo solear venoso na panturrilha é o local mais comum de formação de trombo. Radiologicamente, esta complicação pode ser detectada por venografia, cintigrafia ou ultra-sonografia. À cintigrafia, um aumento da taxa de contagem gama em uma área dos membros inferiores após administração intravenosa de fibrinogênio marcado com I^{125} sugere aderência do marcador a um coágulo em desenvolvimento. A ultra-sonografia pode detectar trombose venosa utilizando-se técnica de compressão. Acredita-se que a ausência de compressibilidade de uma veia seja o achado isolado mais fidedigno na diferenciação entre as veias trombosadas e normais. Outros critérios úteis na detecção de trombose venosa são a presença de material intraluminal ecogênico e o aumento da veia.

Hematoma. A formação de um hematoma é uma complicação comum da cirurgia para doença artrítica. Entretanto, geralmente desaparece em pouco tempo, exceto se estiver associado a infecção. Esta complicação pode ser facilmente detectada por RM.

Extravasamento de Cemento Acrílico. O extravasamento intrapélvico de metilmetacrilato pode levar a lesão vascular e neurológica, necrose visceral e transtornos do trato urinário, em virtude do calor da polimerização do cemento acrílico. Para evitar extravasamento acidental, um restritor de tela de arame ("chapéu mexicano") é aplicado ao redor dos orifícios de ancoragem acetabulares da prótese (ver Fig. 12.40).

Formação de Osso Heterotópico. Esta é uma complicação relativamente freqüente da cirurgia para doença artrítica no quadril. A quantidade de novo osso que se forma nos tecidos moles adjacentes varia: se for extensa, pode interferir na função de articulação do quadril. A radiografia convencional e, algumas vezes, a TC são suficientes para avaliar esta complicação.

Infecção. Embora a infecção possa ocorrer em qualquer momento após a cirurgia, geralmente é observada logo após o procedimento de substituição articular. Clinicamente, manifesta-se por dor, elevação da temperatura e secreção da ferida. Os achados radiológicos em casos de infecção incluem edema dos tecidos moles, rarefação do osso e, algumas vezes, reação periosteal. A cintigrafia utilizando-se leucócitos marcados com In^{111}-oxina é muito útil nestas circunstâncias.

Afrouxamento de Prótese. A infecção após um procedimento de substituição da articulação pode resultar em afrouxamento de prótese, mas o afrouxamento também pode ser observado como uma complicação tardia resultante de fatores mecânicos. As incidências radiológicas padronizadas geralmente são suficientes para revelar este desenvolvimento (Fig. 12.43). Entretanto, a técnica mais eficaz para

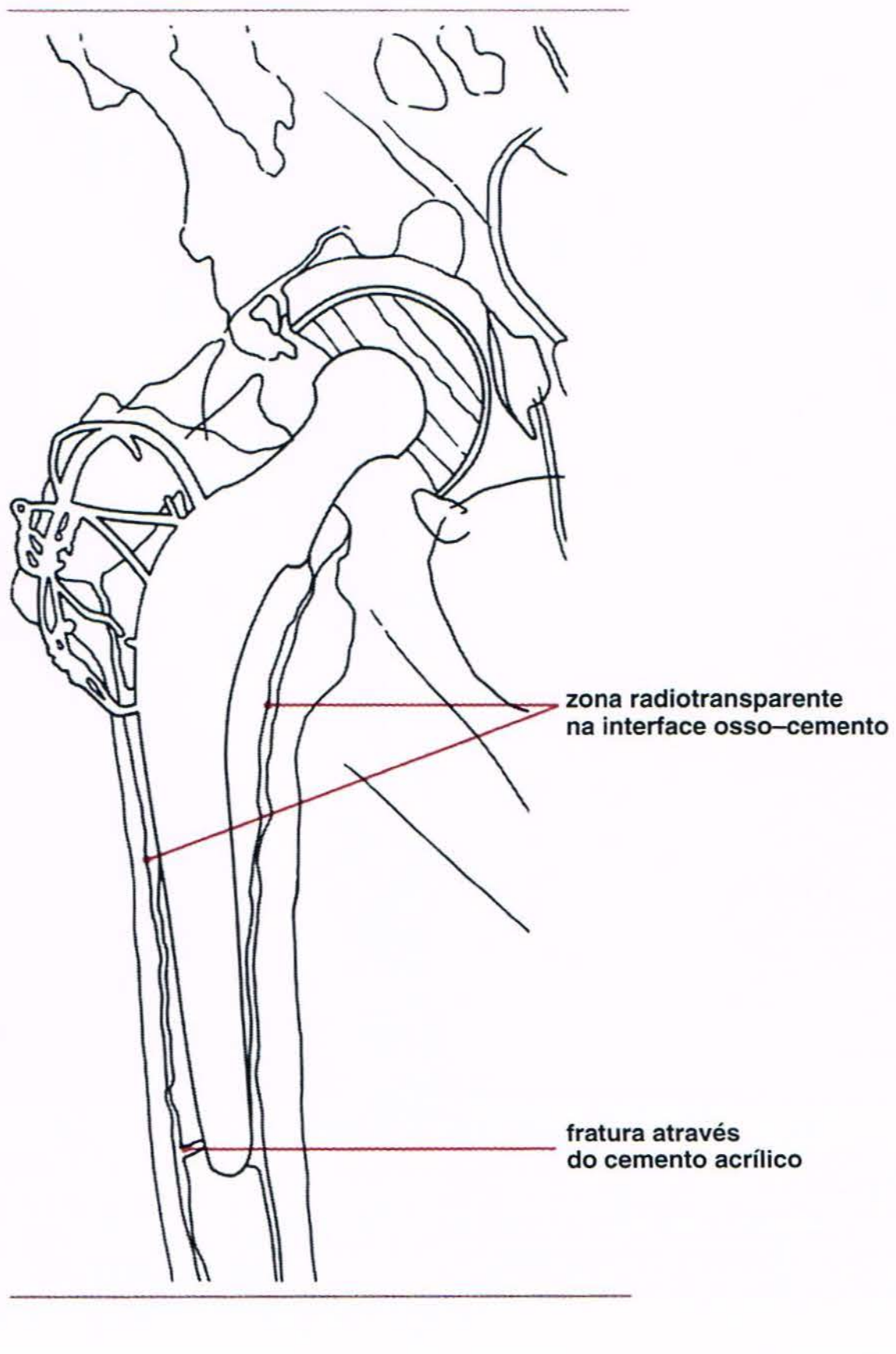

Fig. 12.43 Problemas na artroplastia total cementada do quadril. Radiografia ântero-posterior do quadril direito de uma mulher de 69 anos mostra uma larga zona radiotransparente na interface osso–cemento característica de afrouxamento de prótese de Charnley. Observe a fratura através do cemento acrílico no segmento distal da haste da prótese.

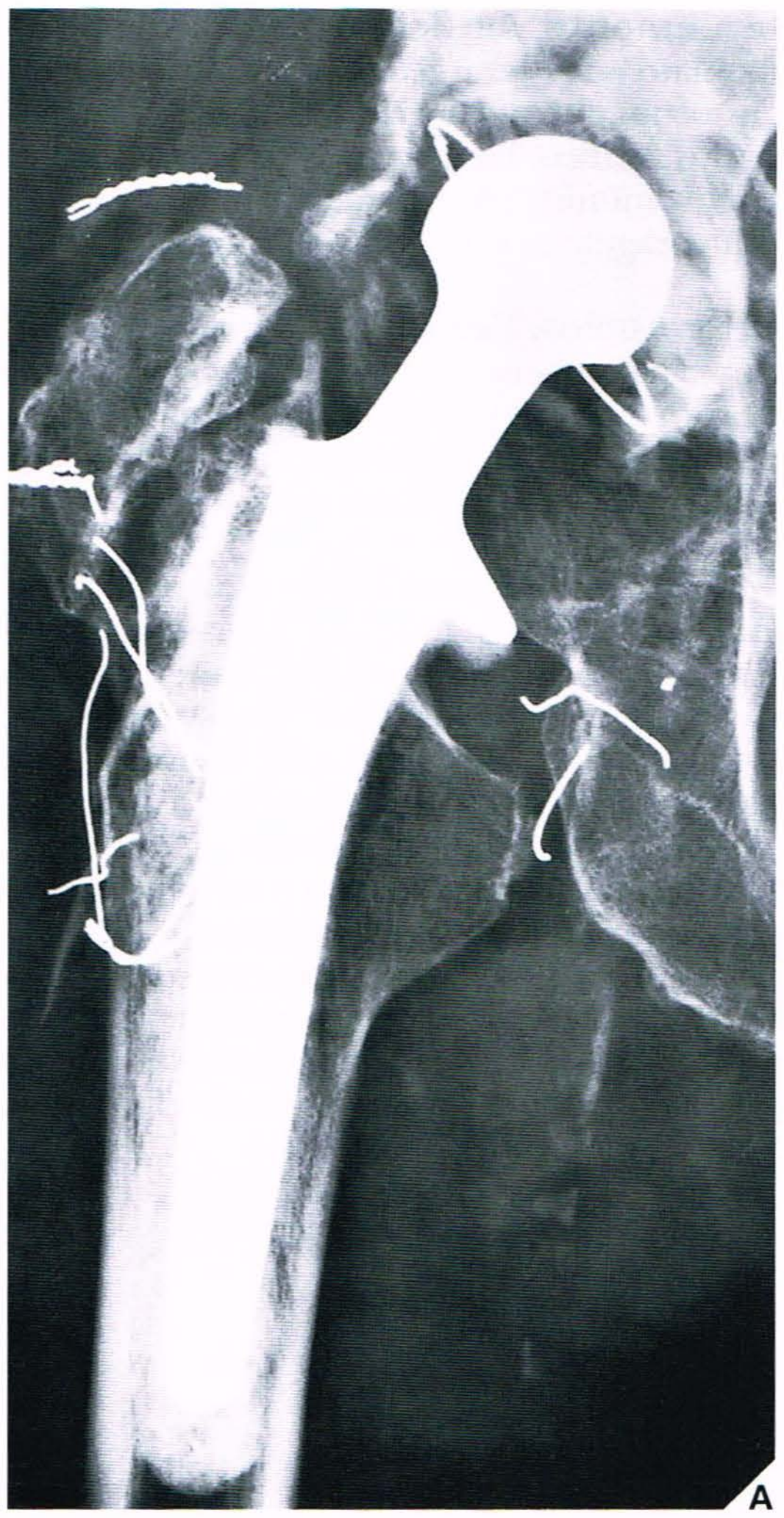

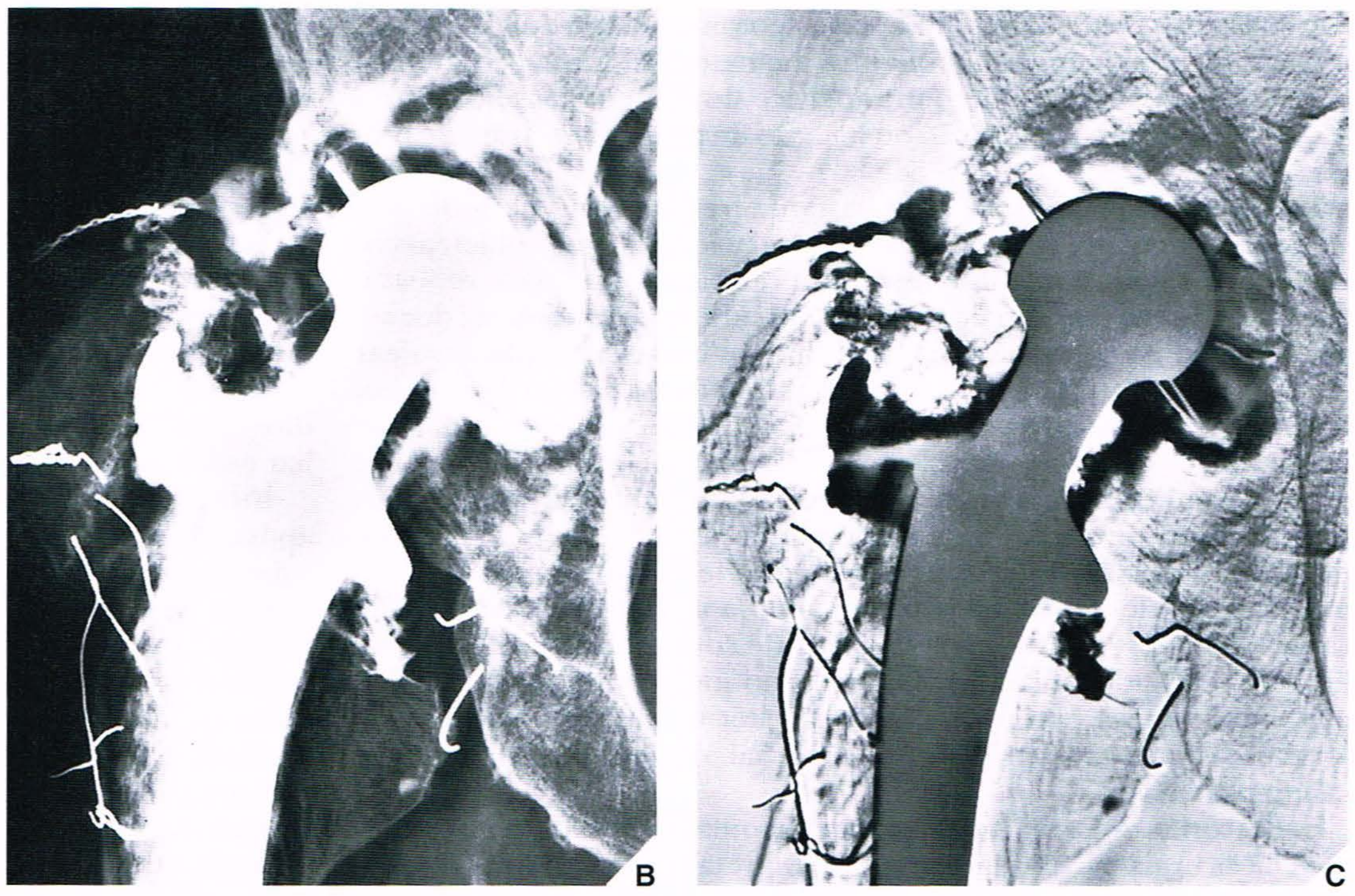

Fig. 12.44 Problemas na artroplastia total cementada do quadril. Um homem de 80 anos teve o seu quadril direito substituído 8 anos antes deste exame radiológico. **(A)** Radiografia ântero-posterior mostra não-consolidação do trocanter maior, fios de sutura rompidos e a sugestão de uma zona radiotransparente na interface do cemento acrílico e osso no componente acetabular da prótese de Charnley-Müller. Em uma artrografia subseqüente **(B)** e numa imagem com subtração **(C)**, o afrouxamento da prótese é claramente evidenciado pela entrada do meio de contraste na fenda osso–cemento e pelo extravasamento medial e lateral para o colo da prótese; a fenda entre o fêmur e o trocanter maior separados também é opacificada.

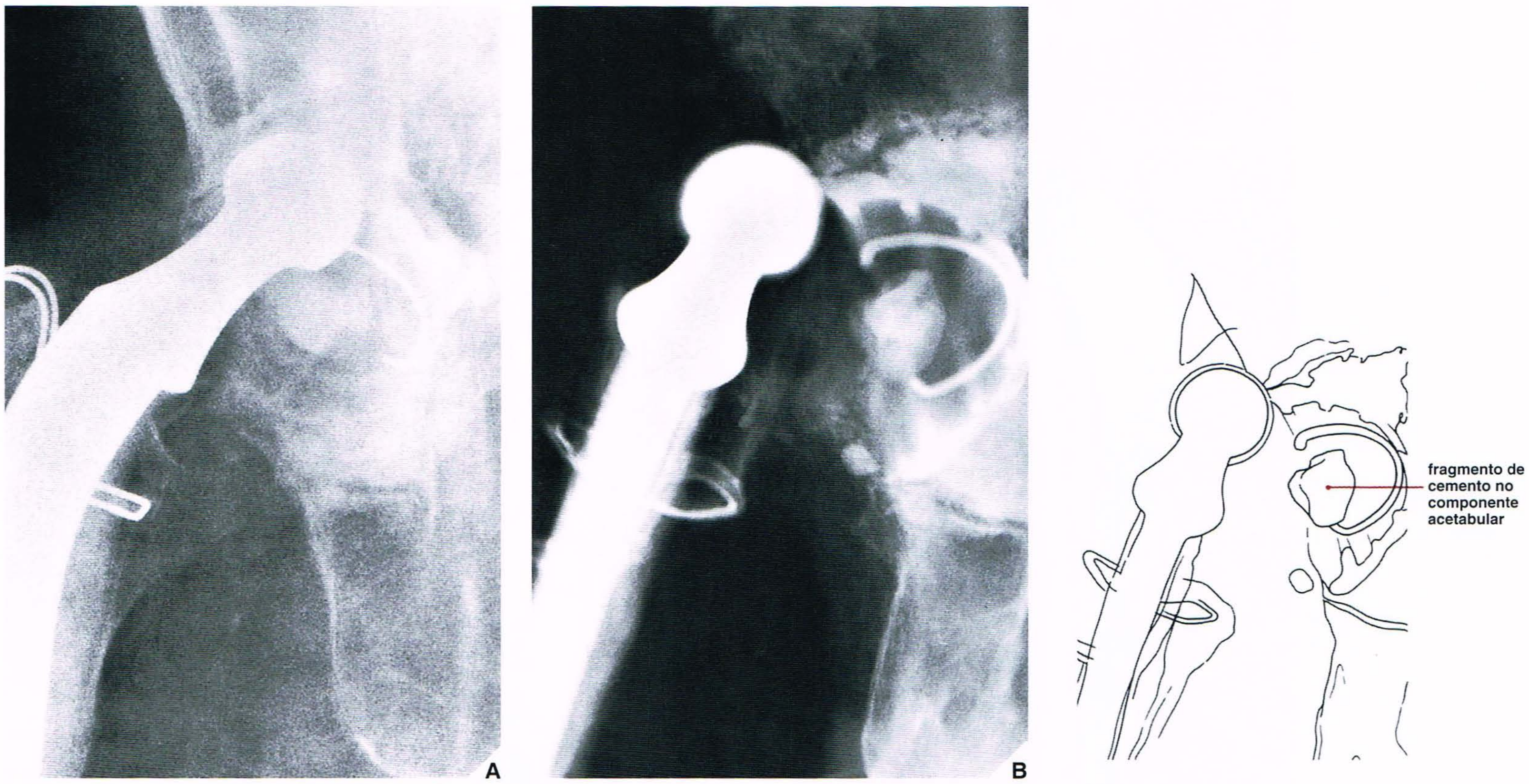

Fig. 12.45 Complicação da artroplastia total cementada do quadril. Um homem de 77 anos foi submetido a uma artroplastia de baixo atrito de Charnley há 10 anos em virtude de osteoartrite do quadril direito. Recentemente, caiu e sofreu luxação da prótese, como é mostrado nesta radiografia ântero-posterior **(A)**. Várias tentativas de reduzir a luxação, mesmo sob anestesia, falharam. **(B)** Corte tomográfico mostra um pequeno fragmento de cemento no componente acetabular da prótese, o que bloqueou a redução da luxação.

demonstrar o afrouxamento de prótese é a artrografia. A técnica de subtração é comumente usada para demonstrar o sinal cardinal do afrouxamento — a extensão do contraste para a fenda que surge na interface entre o osso e o cemento acrílico (Fig. 12.44). Algumas vezes, quando até mesmo a artrografia é inconclusiva, a tração aplicada ao quadril examinado puxando-se a perna pode ser útil para demonstrar afrouxamento oculto de uma prótese. Algumas vezes, uma cintigrafia óssea pode ser útil para diferenciar entre afrouxamento mecânico e afrouxamento infeccioso. Focos de atividade aumentada, que representam acúmulo de radioisótopo, são compatíveis com afrouxamento mecânico, enquanto o aumento difuso da atividade indica infecção.

Luxação de Prótese. Esta complicação é facilmente diagnosticada na incidência lateral do joelho ou na incidência ântero-posterior do quadril. Algumas vezes pode ser necessário tomografia, principalmente se houver dificuldades para se reduzir uma luxação (Fig. 12.45).

ASPECTOS PRÁTICOS A SEREM LEMBRADOS

[1] As características radiológicas de um processo artrítico, independentemente da etiologia, são:
- estreitamento do espaço articular
- erosão óssea de vários tipos, dependendo do tipo específico da artrite.

[2] A modalidade de imagem radiológica mais eficaz para avaliar artrite é a radiografia convencional. As técnicas complementares, em ordem de sua freqüência de uso, incluem:
- cintigrafia óssea
- radiografia com ampliação
- ressonância magnética
- artrografia
- tomografia computadorizada.

[3] A imagem com radionuclídeos é uma técnica eficiente para:
- determinar a distribuição óssea das alterações artríticas
- diferenciar entre artrite e infecção dos tecidos moles periarticulares
- estreitar o diagnóstico diferencial entre artrite infecciosa e outras artrites
- monitorar as várias complicações da cirurgia de substituição articular.

[4] A TC efetivamente revela complicações das doenças degenerativas da coluna cervical, como a estenose vertebral.

[5] A RM efetivamente detecta anormalidades da cartilagem articular, anormalidades sinoviais, *pannus* inflamatório, derrame articular, nódulos reumatóides, erosões subcondrais precoces e edema da medula óssea.

[6] O diagnóstico radiológico de artrite baseia-se:
- na morfologia de uma lesão articular
- na sua distribuição no esqueleto.

[7] As alterações morfológicas características de diferentes artrites podem ser analisadas efetivamente em vários locais anatômicos importantes, incluindo mão, calcanhar e coluna vertebral. Estas alterações, juntamente com a distribuição característica das lesões no esqueleto e dados clínicos e laboratoriais em um determinado caso, facilitam um diagnóstico específico.

[8] Na mão, as várias artrites apresentam predileção por locais específicos:
- na osteoartrite e osteoartrite erosiva — as articulações interfalângicas proximais e distais
- na artrite psoriática — as articulações interfalângicas distais
- na artrite reumatóide — as articulações metacarpofalângicas e interfalângicas proximais
- na retículo-histiocitose multicêntrica — articulações interfalângicas distais e proximais
- na artrite gotosa — articulações metacarpofalângicas e interfalângicas
- na artropatia hiperparatireóidea — articulações metacarpofalângicas e interfalângicas proximais e distais
- na doença por deposição de cristal de pirofosfato diidratado de cálcio — articulações metacarpofalângicas
- na esclerodermia — articulações interfalângicas distais.

[9] Os padrões de migração da cabeça femoral no acetábulo podem sugerir etiologia de artrite do quadril:
- osteoartrite: migrações superior, súpero-lateral, súpero-medial e medial
- artrites inflamatórias: migração axial.

[10] Na coluna vertebral, as várias artrites apresentam aspectos morfológicos característicos:
- na doença degenerativa — osteófitos marginais e estreitamento das articulações interapofisárias e dos espaços discais
- na artrite reumatóide — subluxação atlantoaxial e erosão do processo odontóide
- na artrite reumatóide juvenil — fusão das articulações interapofisárias da coluna cervical
- na artrite psoriática e síndrome de Reiter — ossificações paravertebrais grosseiras, assimétricas
- na espondilite anquilosante — sindesmófitos delicados.

[11] Algumas artrites mostram falta de osteoporose e osteoartrite periarticular, artrite gotosa, doença por deposição de cristais de pirofosfato diidratado de cálcio e retículo-histiocitose multicêntrica.

[12] A sacroiliíte é comumente observada na espondilite anquilosante (onde é bilateral e simétrica) e na artrite psoriática e síndrome de Reiter (onde é unilateral, ou bilateral, mas assimétrica em termos de grau de envolvimento).

[13] A monitoração dos resultados do tratamento das artrites envolve a detecção de possíveis complicações de várias osteotomias e artroplastias. Tais complicações incluem:
- tromboflebite
- extravasamento intrapélvico de cemento metilmetacrilato
- formação de osso heterotrópico
- infecção
- afrouxamento, luxação e fratura de prótese.

[14] A artrografia contrastada utilizando-se a técnica de subtração é útil na detecção de afrouxamento de prótese.

LEITURAS SUGERIDAS

Aisen AM, Martel W, Ellis JE, McCune WJ. Cervical spine involvement in rheumatoid arthritis: MR imaging. *Radiology* 1987;165:159–163.

Alazraki NP, Fierer J, Resnick D. The role of gallium and bone scanning in monitoring response to therapy in chronic osteomyelitis. *J Nucl Med* 1978;19:696–697.

Allen AM, Ward WG, Pope Jr, TL. Imaging of the total knee arthroplasty. *Radiol Clin North Am* 1995;33:289–303.

Anderson LS, Staple TW. Arthrography of total hip replacement using substraction technique. *Radiology* 1973;109:470–472.

Beabout JW. Radiology of total hip arthroplasty. *Radiol Clin North Am* 1975;13:3–19.

Beltran J. *MRI: musculoskeletal system.* Philadelphia: JB Lippincott; 1990.

Beltran J, Caudill JL, Herman LA, et al. Rheumatoid arthritis: MR imaging manifestations. *Radiology* 1987;165:153–157.

Bianchi S, Martinoli C, Abdelwahab, IF. High-frequency ultrasound examination of the wrist and hand. *Skeletal Radiol* 1999;28:121–129.

Breedveld FC, Algra PR, Vielvoye CJ, Cats A. Magnetic resonance imaging in the evaluation of patients with rheumatoid arthritis and subluxations of the cervical spine. *Arthritis Rheum* 1987;30:624–629.

Brower AC, Flemming DJ. *Arthritis in black and white.* 2nd ed. Philadelphia: WB Saunders; 1997.

Charkes MD. Skeletal blood flow: implication for bone-scan interpretation. *J Nucl Med* 1980;21:91–98.

Datz FL, Morton KA. New radiopharmaceuticals for detecting infection. *Invest Radiol* 1993;28:356–365.

Erickson SJ. High-resolution imaging of the musculoskeletal system. *Radiology* 1997; 205:593–618.

Forrester DM. Imaging of the sacroiliac joints. *Radiol Clin North Am* 1990;28:1055–1072.

Forrester DM, Brown JC. *The radiology of joint disease,* 3rd ed. Philadelphia: WB Saunders; 1987.

Freiberger RH. Evaluation of hip prostheses by imaging methods. *Semin Roentgenol* 1986;21:20–28.

Gee R, Munk PL, Keogh C, et al. Radiography of the PROSTALAC (prosthesis with antibiotic-loaded acrylic cement) orthopedic implant. *AJR Am J Roentgenol* 2003;180:1701–1706.

Gelman MI, Coleman RE, Stevens PM, Davey BW. Radiography, radionuclide imaging, and arthrography in the evaluation of total hip and knee replacement. *Radiology*

1978;128:677–682.
Genant HK, Doi K, Mall JC, Sickles EA. Direct radiographic magnification for skeletal radiology. *Radiology* 1977;123:47–55.
Greenspan A, Norman A. Gross hematuria: a complication of intrapelvic cement intrusion in total hip replacement. *AJR Am J Roentgenol* 1978; 130: 327–329.
Greenspan A, Norman A. Radial head-capitellum view in elbow trauma [Letter]. *AJR Am J Roentgenol* 1983;140:1273–1275.
Greenspan A, Norman A. Radial head-capitellum view: an expanded imaging approach to elbow injury. *Radiology* 1987;164:272–274.
Griffiths HJ, Priest D, Kushner D. Total hip replacement and other orthopedic hip procedures. *Radiol Clin North Am* 1995;33:267–287.
Gristina AG, Kolkin J. Current concepts review. Total joint replacement and sepsis. *J Bone Joint Surg [Am]* 1983;65A:128–134.
Habermann ET. Total joint replacement: an overview. *Semin Roentgenol* 1986;21:7–19.
Hendrix RW, Wixson RL, Rana NA, Rogers LF. Arthrography after total hip arthroplasty: a modified technique used in the diagnosis of pain. *Radiology* 1983;148:647–652.
Insall J, Tria AJ, Scott WN. The total condylar knee prosthesis: the first 5 years. *Clin Orthop* 1979;145:68–77.
Jones MM, Moore WH, Brewer EJ, Sonnemaker RE, Long SE. Radionuclide bone/joint imaging in children with rheumatic complaints. *Skeletal Radiol* 1988;17:1–7.
Kattan KR, Marsch JT. Some extra-articular manifestations of arthritis and complications of therapy. A pictorial essay. *Radiol Clin North Am* 1988;26:1277–1293.
Kim S-H, Chung S-K, Bahk Y-W, Park Y-H, Lee S-Y, Son H-S. Whole-body and pinhole bone scintigraphic manifestations of Reiter's syndrome: distribution patterns and early and characteristic signs. *Eur J Nucl Med* 1999;26:163–170.
Kramer J, Recht MP, Imhof H, Stiglbauer R, Engel A. Postcontrast MR arthrography in assessment of cartilage lesions. *J Comput Assist Tomogr* 1994;18:218–224.
Kursunoglu-Brahme S, Riccio T, Weissman MH, et al. Rheumatoid knee: role of gadopentetate-enhanced MR imaging. *Radiology* 1990;176:831–835.
Larsson EM, Holtas S, Zygmunt S. Pre- and postoperative MR imaging of the craniocervical junction in rheumatoid arthritis. *AJR Am J Roentgenol* 1989;152:561–566.
Lund PJ, Heikal A, Maricic MJ, Krupinski EA, Williams CS. Ultrasonographic imaging of the hand and wrist in rheumatoid arthritis. *Skeletal Radiol* 1995;24:591–596.
Manaster BJ. Total hip arthroplasty: radiographic evaluation. *Radiographics* 1996;16:645–660.
McAfee JG. Update on radiopharmaceuticals for medical imaging. *Radiology* 1989;171:593–601.
McCauley TR, Disler DG. State of the art. MR imaging of articular cartilage. *Radiology* 1998;209:629–640.
Oudjhane K, Azouz EM, Hughes S, Paquin JD. Computed tomography of the sacroiliac joints in children. *Can Assoc Radiol J* 1993;44:313–314.
Perri JA, Rodman P, Mankin HJ. Giant synovial cysts of the calf in patients with rheumatoid arthritis. *J Bone Joint Surg [Am]* 1968;50A:709–719.
Peterfy CG, Genant HK. Emerging applications of magnetic resonance imaging in the evaluation of articular cartilage. *Radiol Clin North Am* 1996;34:195–213.
Peterfy CG, Majumdar S, Lang P, van Dijke CF, Sack K, Genant HK. MR imaging of the arthritic knee: improved discrimination of cartilage, synovia, and effusion with pulsed saturation transfer and fat-suppressed T1-weighted sequences. *Radiology* 1994;191:413–419.
Recht MP, Resnick D. MR imaging of articular cartilage: current status and future directions. *AJR Am J Roentgenol* 1994;163:283–290.
Rupani HD, Holder LE, Espinola DA, Engin SI. Three-phase radionuclide bone imaging in sports medicine. *Radiology* 1985;156:187–196.
Salvati EA, Ghelman B, McLaren T, Wilson PD Jr. Subtraction technique in arthrography for loosening of total hip replacement fixed with radiopaque cement. *Clin Orthop* 1974;101:105–109.
Schneider R, Abenavoli AM, Soundry M, Insall J. Failure of total condylar knee replacement. *Radiology* 1984;152:309–315.
Schneider R, Goldman AB, Insall JN. Knee prosthesis. *Semin Roentgenol* 1986;21:29–46.
Schneider R, Hood RW, Ranawat CS. Radiologic evaluation of knee arthroplasty. *Orthop Clin North Am* 1982;13:225–244.
Schumacher TM, Genant HK, Kellet MJ, Mall JC, Fye KM. HLA-B27 associated arthropathies. *Radiology* 1978;126:289–297.
Sebes JI, Nasrallah NS, Rabinowitz JG, Masi AT. The relationship between HLA-B27 positive peripheral arthritis and sacroillitis. *Radiology* 1978;126:299–302.
Seltzer SE, Weissman BN, Finberg HJ. Improved diagnostic imaging in joint diseases. *Semin Arthritis Rheum* 1982;11:315–330.
Steinbach L, Hellman D, Petri M, Sims R, Gillespy T, Genant H. Magnetic resonance imaging: a review of rheumatologic applications. *Semin Arthritis Rheum* 1986;16:79–91.
Subramanian G, McAfee JG. A new complex of 99m-Tc for skeletal imaging. *Radiology* 1971;99:192–196.
Subramanian G, McAfee JG, Blair RJ, Kallfelz FA, Thomas FD. Technetium-99m methylene diphosphonate—a superior agent for skeletal imaging. Comparison with other technetium complexes. *J Nucl Med* 1975;16:744–755.
Sugimoto H, Hirose I, Miyaoka E, Fujita A, Kinebuchi Y, Yamamoto W, Itoh Y-i. Low-field-strength MR imaging of failed hip arthroplasty: association of femoral periprosthetic signal intensity with radiographic, surgical, and pathologic findings. *Radiology* 2003;229:718–723.
Taljanovic MS, Jones MD, Hunter TB, Benjamin JB, Ruth JT, Brown AW, Sheppard JE. Joint arthroplasties and prostheses. *Radiographics* 2003;23:1295–1314.
Waldschmidt JG, Rilling RJ, Kajdacsy-Balla AA, Boynton MD, Erickson SJ. In vitro and in vivo MR imaging of hyaline cartilage: zonal anatomy, imaging pitfalls, and pathologic conditions. *Radiographics* 1997;17:1387–1402.
Weissman BN. Spondyloarthropathies. *Radiol Clin North Am* 1987;25:1235–1262.
Winalski CS, Palmer WE, Rosenthal DI, Weissman BN. Magnetic resonance imaging of rheumatoid arthritis. *Radiol Clin North Am* 1996;34:243–258.

CAPÍTULO

13

DOENÇA ARTICULAR DEGENERATIVA

Osteoartrite

A doença articular degenerativa (osteoartrite, osteoartrose) é a forma mais comum de artrite. Em sua forma primária (idiopática), afeta indivíduos com 50 anos ou mais; entretanto, em sua forma secundária, a osteoartrite pode ser observada em pessoas bem mais jovens. Os pacientes neste último grupo apresentam condições subjacentes bem definidas que levam ao desenvolvimento de doença articular degenerativa (ver Fig. 12.1).

Algumas autoridades no assunto afirmam que há dois tipos de doença articular degenerativa primária. A primeira forma parece ter correlação significativa com o processo de envelhecimento ("lesão por desgaste") e não representa uma artrite verdadeira, mas um processo de senescência da articulação. Como característica, apresenta destruição limitada da cartilagem, progressão lenta, ausência de deformidade articular significativa e ausência de restrição da função articular. Este processo não é afetado por sexo ou raça. O segundo tipo, uma osteoartrite verdadeira, não está relacionado ao processo de envelhecimento, embora mostre aumento da prevalência com a idade. Caracterizada por destruição progressiva da cartilagem articular e processos reparadores como formação de osteófito e esclerose subcondral, a osteoartrite (OA) verdadeira progride rapidamente, levando à deformidade articular significativa. Esta forma pode estar relacionada a fatores genéticos, e também ao sexo, raça e obesidade. Constatou-se que a OA tende a afetar mais as mulheres que os homens, particularmente nas articulações interfalângicas proximais (IFP) e distais (IFD) e nas primeiras articulações carpometacarpais. Na população acima de 65 anos, a OA afeta mais as pessoas brancas que as negras. A obesidade está associada à maior incidência de OA nos joelhos, que pode estar relacionada a carga excessiva de peso nestas articulações.

Geralmente, na OA, as grandes articulações diartrodiais como o quadril ou o joelho e as pequenas articulações como as articulações interfalângicas da mão são afetadas com maior freqüência; entretanto, a coluna vertebral é envolvida com a mesma freqüência no processo degenerativo (Fig. 13.1). Ombro, cotovelo, punho e tornozelo são locais incomuns de OA primária, e, se forem encontradas alterações degenerativas nestas localizações, deve-se supor artrite secundária. Entretanto, deve-se estar cônscio de que há evidências de uma associação entre artrite degenerativa em locais incomuns e algumas atividades profissionais. Mesmo alterações osteoartríticas primárias podem desenvolver-se mais rapidamente, por exemplo, na coluna lombar, joelhos e cotovelos de mineiros de carvão, e nos punhos, cotovelos e ombros de operadores de perfuratrizes pneumáticas. Alterações degenerativas também são comumente observadas nos tornozelos e pés de bailarinos e nas articulações femoropatelares de ciclistas.

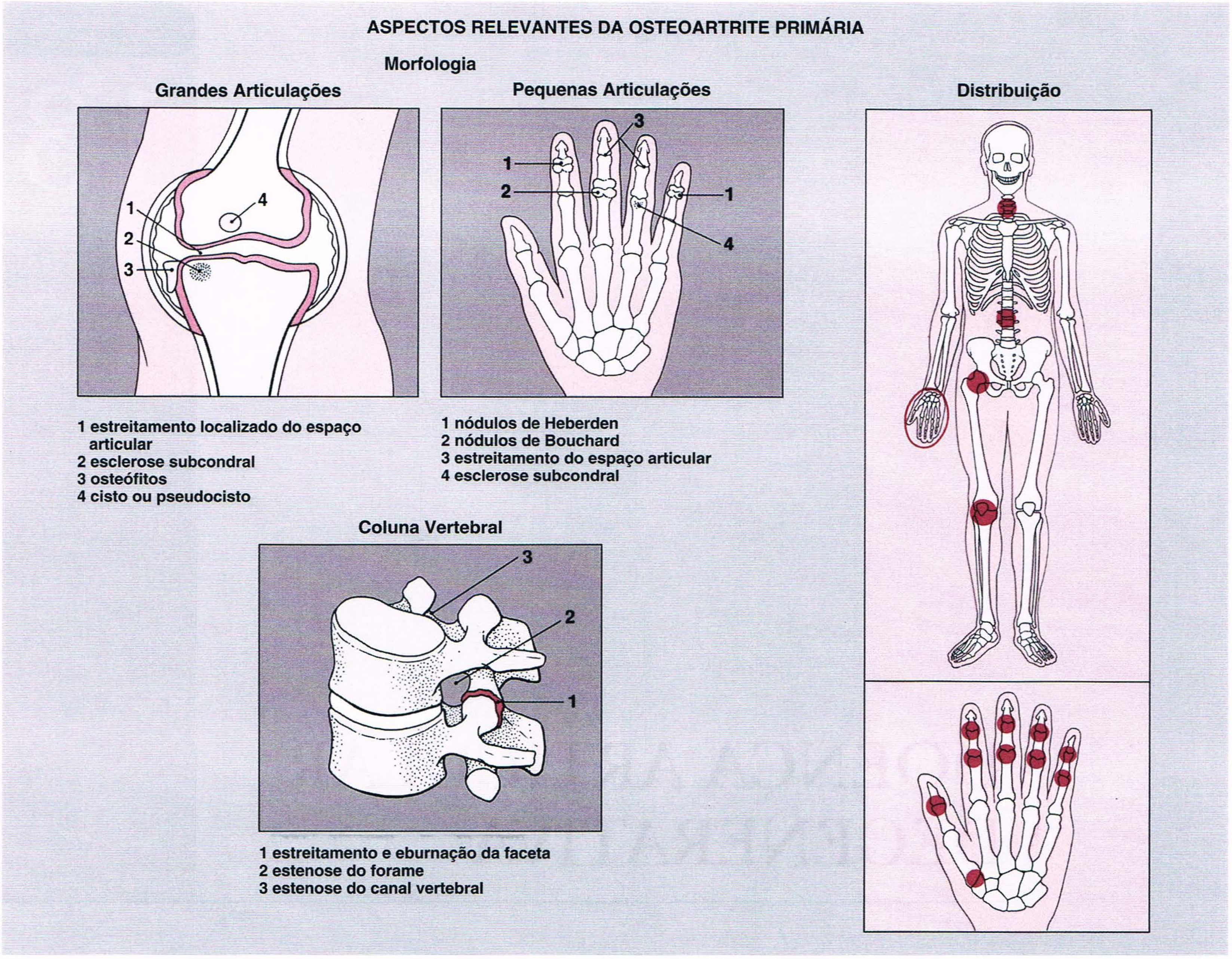

Fig. 13.1 Aspectos relevantes da morfologia e distribuição das lesões artríticas na osteoartrite primária.

No Quadro 13.1 é mostrada uma visão geral das características clínicas e radiográficas da doença articular degenerativa.

Osteoartrite das Grandes Articulações

As articulações do quadril e do joelho são os locais mais comuns de OA. A intensidade das alterações radiológicas nem sempre está correlacionada aos sinais e sintomas clínicos, que podem variar de rigidez e dor a grandes deformidades e limitação da função articular.

Osteoartrite do Quadril

Há quatro aspectos radiológicos fundamentais de doença articular degenerativa no quadril:

1. Estreitamento do espaço articular em virtude de adelgaçamento da cartilagem articular
2. Esclerose subcondral (eburnação) devida a processos reparadores (remodelagem)
3. Formação de osteófito (osteofitose) em virtude de processos reparadores em locais não sujeitos a estresse (denominadas áreas de baixo estresse), que geralmente têm distribuição marginal (periférica)
4. Formação de cistos e pseudocistos resultante de contusões ósseas que levam a microfraturas e intrusão de líquido sinovial no osso esponjoso alterado; no acetábulo, estas lesões císticas subcondrais são denominadas *cistos de Eggers.*

Estas características da doença articular degenerativa podem ser facilmente mostradas nas incidências padronizadas do quadril (Fig. 13.2). Algumas vezes, a tomografia é usada para mostrar os detalhes do processo degenerativo; não é usada para fazer um diagnóstico específico, mas para confirmar ou excluir possíveis complicações (ver Fig. 12.8). A TC delineia com mais detalhes as alterações características da OA (Fig. 13.3).

À medida que a cartilagem articular é destruída e se desenvolvem alterações reparadoras, surgem evidências de uma alteração na relação da cabeça femoral em relação ao acetábulo, conhecida como "migração". Geralmente, podem ser observados três padrões de migração da cabeça femoral: superior — que pode ser súpero-lateral ou súpero-medial —, medial e axial (Fig. 13.4). O padrão mais comum é a migração súpero-lateral; o padrão medial é menos comum, enquanto a migração axial é excepcional. Entretanto, não se deve esquecer que na artrite inflamatória do quadril, como a artrite reumatóide, em que uma migração axial prévia da cabeça femoral está comumente associada à

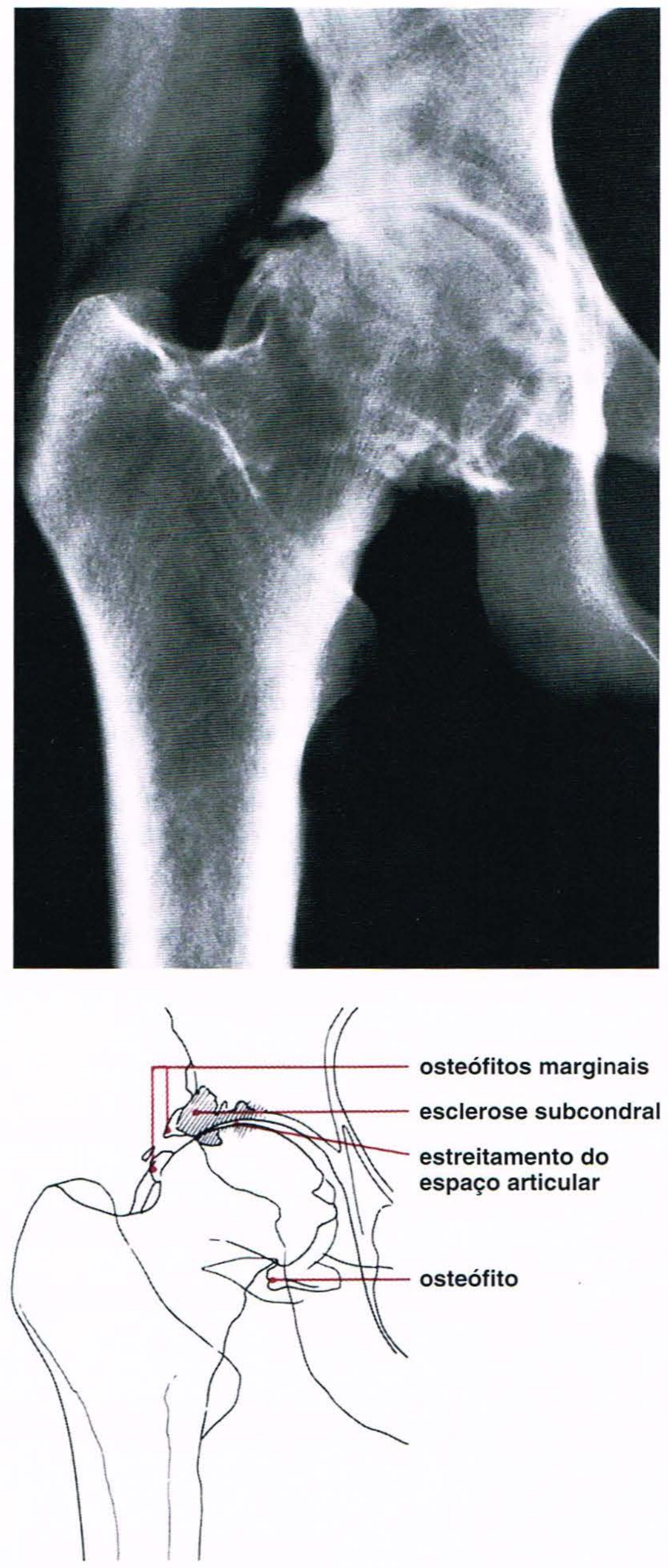

Fig. 13.2 Osteoartrite da articulação do quadril. Uma mulher de 51 anos apresentou-se com história de dor no quadril direito havia 10 anos e sem fatores predisponentes para osteoartrite. A radiografia AP do quadril mostra as características radiológicas da osteoartrite: estreitamento do espaço articular, particularmente no segmento de sustentação de peso, formação de osteófitos marginais, e esclerose subcondral. Não há osteoporose.

protrusão do acetábulo, podem surgir alterações degenerativas como uma complicação do processo inflamatório. Assim, pode-se observar osteoartrite secundária com migração axial (Fig. 13.5).

Algumas vezes, o processo degenerativo no quadril pode ter uma evolução mais rápida. Esta artrose destrutiva da articulação do quadril é conhecida como *coxartropatia de Postel*, uma condição caracterizada por condrólise rápida que pode levar à destruição completa da articulação do quadril. Originalmente descrita por Lequesne, e também por Postel e Kerboull em 1970, este transtorno singular do quadril acomete predominantemente mulheres, com a idade de aparecimento sendo 60 a 70 anos. Em todos os pacientes o sintoma comum é uma evolução clínica rápida de dor no quadril. Os achados histológicos são os da osteoartrite convencional com alterações degenerativas graves na cartilagem articular. Todavia, a formação de osteófitos é mínima ou inexistente. Um achado comum é a hipervascularidade no osso subcondral. As trabéculas ósseas estão anormalmente espessadas ou anormalmente adelgaçadas. Às vezes, observam-se focos de fibrose, edema intersticial e hemorragia nos espaços medulares, fibrose focal da gordura medular e áreas focais de reabsorção óssea. A patogênese precisa desta condição ainda não foi plenamente elucidada, embora já se tenha aventada a teoria de efeitos tóxicos diretos de drogas e efeitos analgésicos dos antiinflamatórios não esteróides. Alguns pesquisadores já sugeriram que o depósito intra-articular de cristais de hidroxiapatita poderia levar à destruição articular. Outros estudiosos propuseram que a causa desta artrite seria uma fratura subcondral por insuficiência da cabeça do fêmur. Por causa da rapidez do processo, as imagens radiográficas desta condição são caracterizadas por alterações reparadoras mínimas, se estas forem encontradas, mimetizando artrite neuropática ou infecciosa (articulação de Charcot) (Fig. 13.6). Mais recentemente, Boutry e colaboradores descreveram achados na RM típicos desta forma de osteoartrite. Esses achados incluem derrame articular, padrão semelhante a edema na medula óssea na cabeça do fêmur, colo do fêmur e acetábulo, achatamento da cabeça do fêmur e defeitos subcondrais semelhantes a cistos (Fig. 13.7).

A osteoartrite secundária freqüentemente é observada na articulação do quadril em pacientes com transtornos predisponentes como traumatismo prévio (Fig. 13.8), deslizamento da epífise da cabeça do fêmur, luxação congênita do quadril, doença de Perthes, osteonecrose, doença de Paget e artrites inflamatórias. Os achados radiológicos são iguais aos descritos para osteoartrite primária, mas as características do processo subjacente também podem ser detectadas freqüentemente. Embora as incidências radiológicas padronizadas geralmente sejam suficientes para mostrar estas alterações, algumas vezes pode ser necessário usar TC, artrografia ou RM para uma avaliação mais acurada do estado da cartilagem articular.

Tratamento. A osteoartrite avançada, seja primária ou secundária, geralmente é tratada cirurgicamente por artroplastia total do quadril, utilizando-se, entre os vários tipos disponíveis, uma prótese cementada ou não cementada. O leitor também pode ler o Capítulo 12 para obter mais detalhes sobre a conduta.

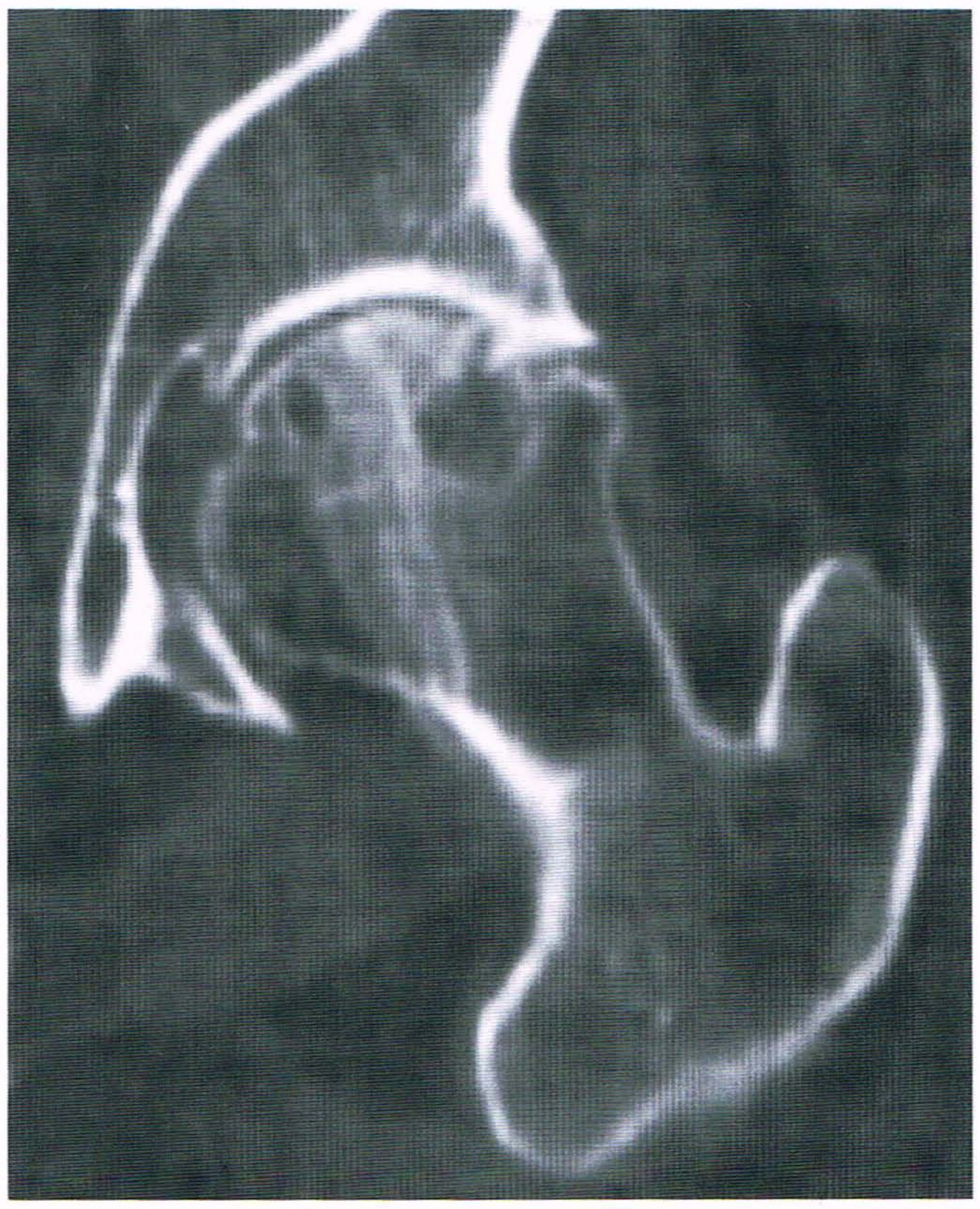

Fig. 13.3 TC de osteoartrite do quadril. Imagem coronal reformatada mostra redução do espaço articular, osteófitos e cistos subcondrais na cabeça do fêmur.

Quadro 13.1 **Características Clínicas e Radiológicas da Doença Articular Degenerativa**

Tipo de Artrite	Localização	Anormalidades Fundamentais	Técnica*/Incidência
Osteoartrite primária (F > M; > 50 anos)	Mão	Alterações degenerativas em: Articulações interfalângicas proximais (nódulos de Bouchard) Articulações interfalângicas distais (nódulos de Heberden)	Incidência dorsopalmar
	Quadril	Estreitamento do espaço articular Esclerose subcondral Osteófitos marginais Cistos e pseudocistos Subluxação súpero-lateral	Incidência ântero-posterior
	Joelho	Mesmas alterações do quadril Deformidade em valgo ou varo Alterações degenerativas em: Compartimento femoropatelar Patela (sinal do dente)	Incidência AP Incidência AP com carga Incidência lateral Incidência axial da patela
	Coluna	Doença degenerativa do disco: Estreitamento do espaço do disco Espondilolistese degenerativa Osteofitose Espondilose deformante Alterações degenerativas nas articulações apofisárias Estenose dos forames Estenose vertebral	 Incidência lateral Incidências laterais em flexão/extensão Incidências AP e lateral Incidências AP e lateral Incidências oblíquas (cervical, lombar) TC, mielografia, RM
Osteoartrite secundária Pós-traumática	Quadril Joelho Ombro, cotovelo, punho, tornozelo (locais incomuns)	Alterações semelhantes às observadas na osteoartrite primária História de traumatismo prévio Idade mais jovem	Incidências padronizadas Tomografia
Deslizamento da epífise da cabeça do fêmur	Quadris	Giba de Herndon Estreitamento do espaço articular Osteofitose	Incidências AP e lateral do tipo rã
Luxação congênita do quadril (F > M)	Quadris	Sinais de hipoplasia do acetábulo	Incidências AP e lateral do tipo rã
Doença de Perthes (M > F)	Quadril	Unilateral ou bilateral Osteonecrose da cabeça do fêmur Coxa magna Subluxação lateral	Incidências AP e lateral do tipo rã
Artrite inflamatória	Quadril Joelho	Migração medial e axial da cabeça do fêmur Osteoporose periarticular Osteofitose limitada	Incidências padronizadas
Osteonecrose	Quadril Ombro	Aumento da densidade óssea Espaço articular geralmente preservado ou pouco estreitado Sinal do crescente	Incidências AP (quadril, ombro) Incidência de Grashey (ombro) Incidência lateral do tipo rã (quadril)
Doença de Paget (> 40 anos)	Quadris, joelhos, ombros	Trabeculações grosseiras Espessamento da cortical	Incidências padronizadas das articulações afetadas Cintigrafia óssea
Displasia epifisária múltipla	Epífise dos ossos longos	Alterações displásicas Estreitamento do espaço articular Osteófitos	Incidências padronizadas das articulações afetadas
Hemocromatose	Mãos	Alterações degenerativas na segunda e terceira articulações metacarpofalângicas com osteófitos semelhantes a bicos Condrocalcinose	Incidência dorsopalmar
Acromegalia	Grandes articulações Mãos	Espaços articulares alargados ou pouco estreitados Aumento dos tufos terminais Osteófitos semelhantes a bicos nas cabeças dos metacarpais	Incidências padronizadas da articulação afetada Incidência dorsovolar

*A cintilografia óssea é usada para determinar a distribuição das lesões artríticas no esqueleto.

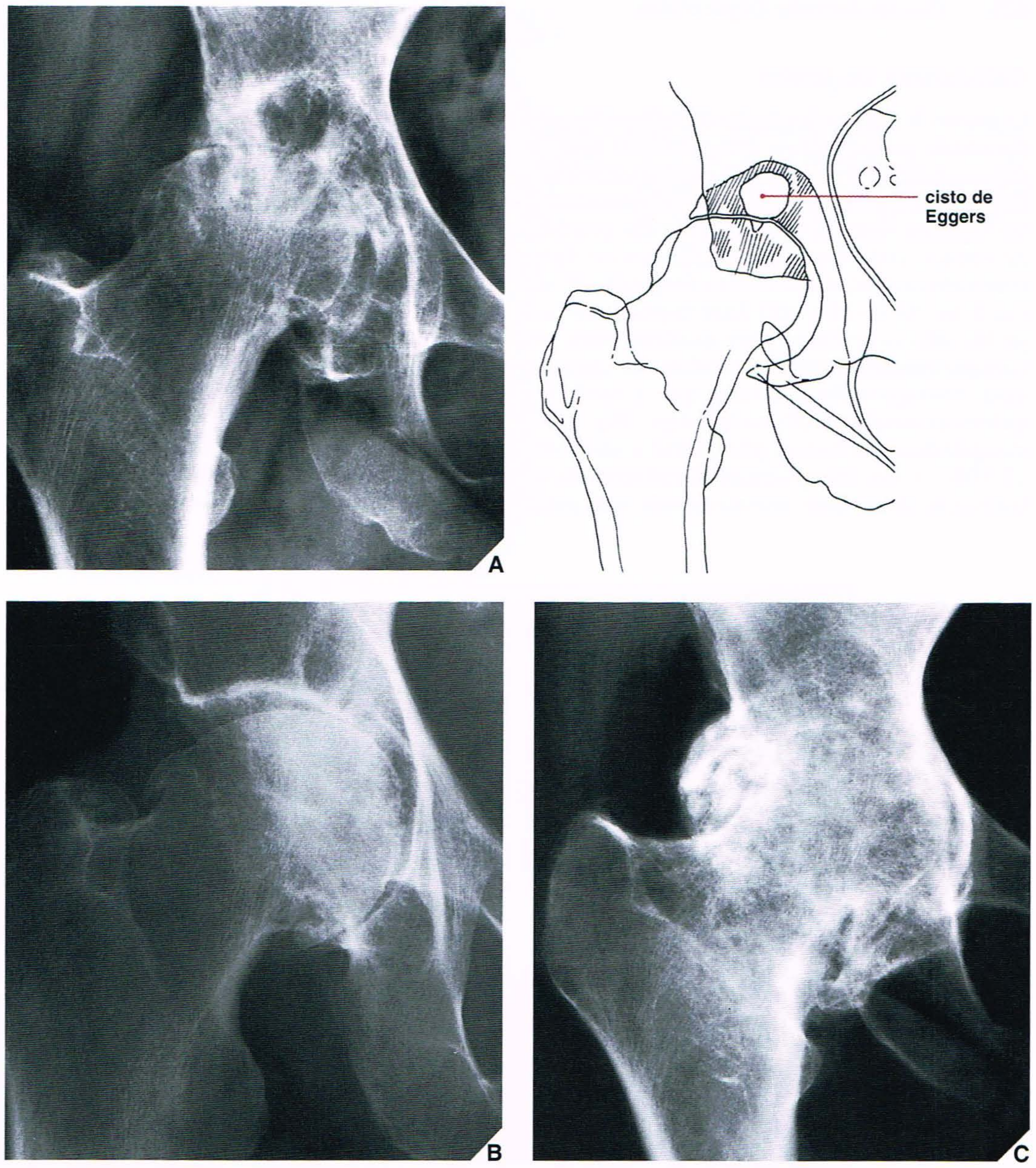

Fig. 13.4 **Migração da cabeça do fêmur.** (**A**) Radiografia AP do quadril direito de uma mulher de 65 anos com doença articular degenerativa crônica nos quadris mostra migração súpero-lateral da cabeça do fêmur, padrão mais comum observado na osteoartrite da articulação do quadril. Observe o típico cisto de Eggers no acetábulo. (**B**) Há migração medial da cabeça do fêmur aparente nesta mulher de 48 anos com osteoartrite do quadril direito. (**C**) Há migração axial da cabeça do fêmur evidente nesta mulher de 57 anos com suspeita de artrite inflamatória. Entretanto, investigações clínicas e laboratoriais levaram a um diagnóstico de osteoartrite idiopática, que foi confirmada ao exame histológico após artroplastia total do quadril.

Fig. 13.5 **Artrite reumatóide com osteoartrite superposta.** Radiografia AP do quadril direito de uma mulher de 42 anos com história conhecida de artrite reumatóide crônica mostra as alterações típicas de artrite inflamatória, incluindo migração axial da cabeça do fêmur e protrusão do acetábulo. A superposição de osteoartrite secundária é evidente na esclerose subcondral e osteófitos marginais.

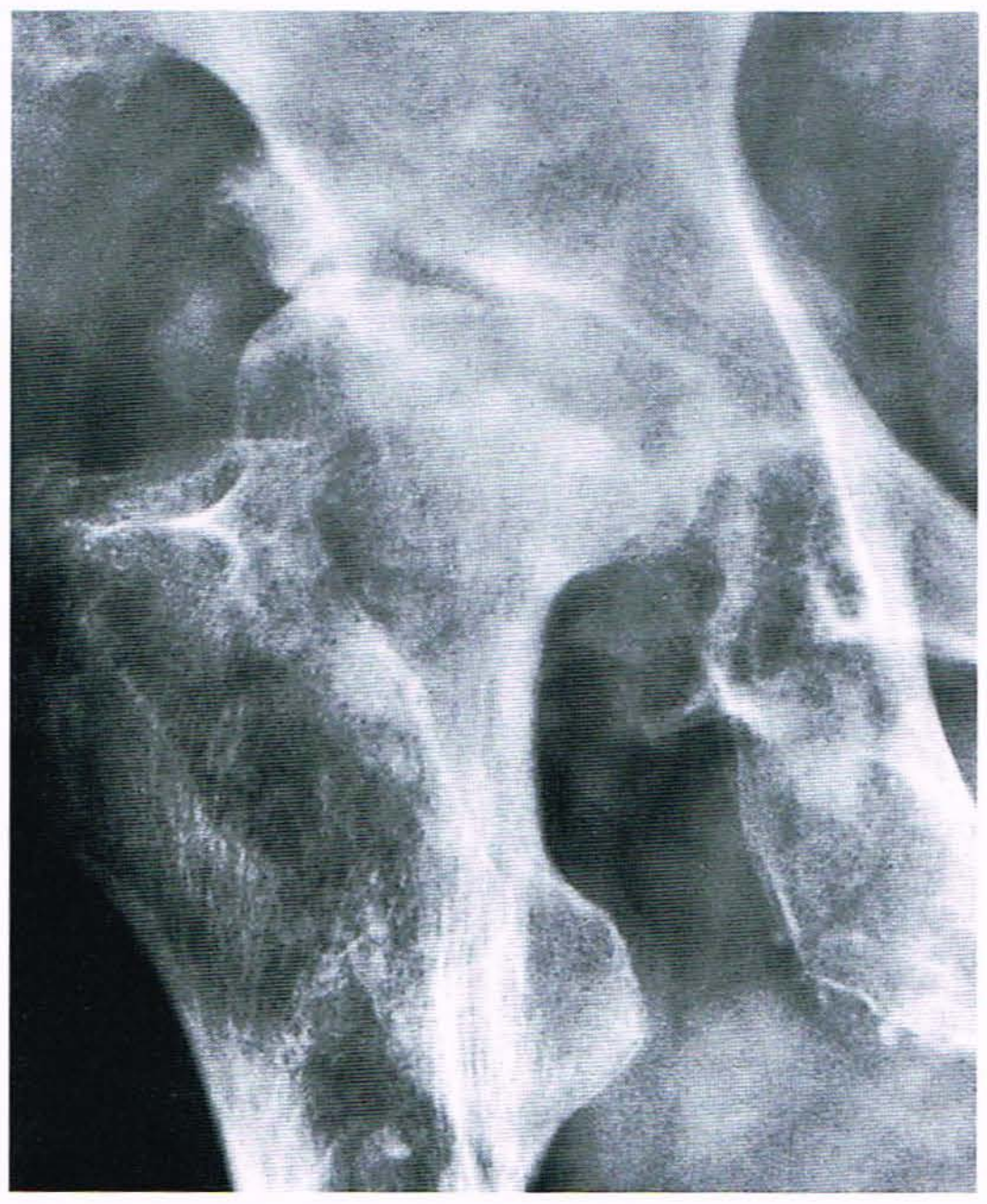

Fig. 13.6 **Coxartropatia de Postel.** Radiografia AP do quadril direito de um homem de 72 anos que apresentava dor no quadril havia 4 meses mostra o aspecto típico da coxartropatia de Postel, que freqüentemente imita a articulação de Charcot ou a artrite infecciosa. Observe a destruição da porção articular da cabeça do fêmur, que apresenta subluxação lateral. O mesmo processo destrutivo levou a alargamento do acetábulo.

Osteoartrite do Joelho

O joelho é uma articulação complexa que compreende três compartimentos principais — femorotibial medial, femorotibial lateral e femoropatelar —, todos os quais podem ser afetados por alterações degenerativas. Os aspectos radiológicos destas alterações são semelhantes àqueles vistos na osteoartrite do quadril, incluindo as alterações do espaço articular (geralmente um ou dois compartimentos), esclerose subcondral, osteofitose e formação de cisto (ou pseudocisto) subcondral. As incidências ântero-posterior e lateral padronizadas do joelho são suficientes para mostrar estes processos (Fig. 13.9). Se o compartimento articular medial for afetado, o joelho pode assumir uma configuração em varo, que é melhor mostrada na incidência ântero-posterior (AP) com carga (Fig. 13.10A); o envolvimento do compartimento lateral pode levar a uma configuração em valgo (Fig. 13.10B). Uma complicação freqüente da osteoartrite do joelho é a formação de corpos osteocondrais, que podem ser mostrados nas incidências padrão do joelho (Fig. 13.11), mas algumas vezes podem exigir artrografia. A RM também pode ser eficaz neste aspecto (Figs. 13.12 e 13.13). O compartimento articular femoropatelar também é comumente envolvido na osteoartrite primária. A radiografia lateral do joelho e a incidência axial da patela são as formas mais eficazes de visualizar alterações degenerativas do compartimento femoropatelar (Fig. 13.14).

Muitas vezes, particularmente em indivíduos após a quinta década de vida, são observadas alterações degenerativas não relacionadas à osteoartrite femoropatelar na inserção do tendão do quadríceps na base da patela. Estas alterações manifestam-se como estrias verticais semelhantes a dentes em uma incidência axial da patela e foram designadas por Greenspan e colegas como o sinal do "dente" (Fig. 13.15A). As estruturas dentadas representam uma entesopatia relacionada a estresse na inserção do aparelho do quadríceps, e sua natureza é claramente mostrada na incidência lateral (Fig. 13.15B).

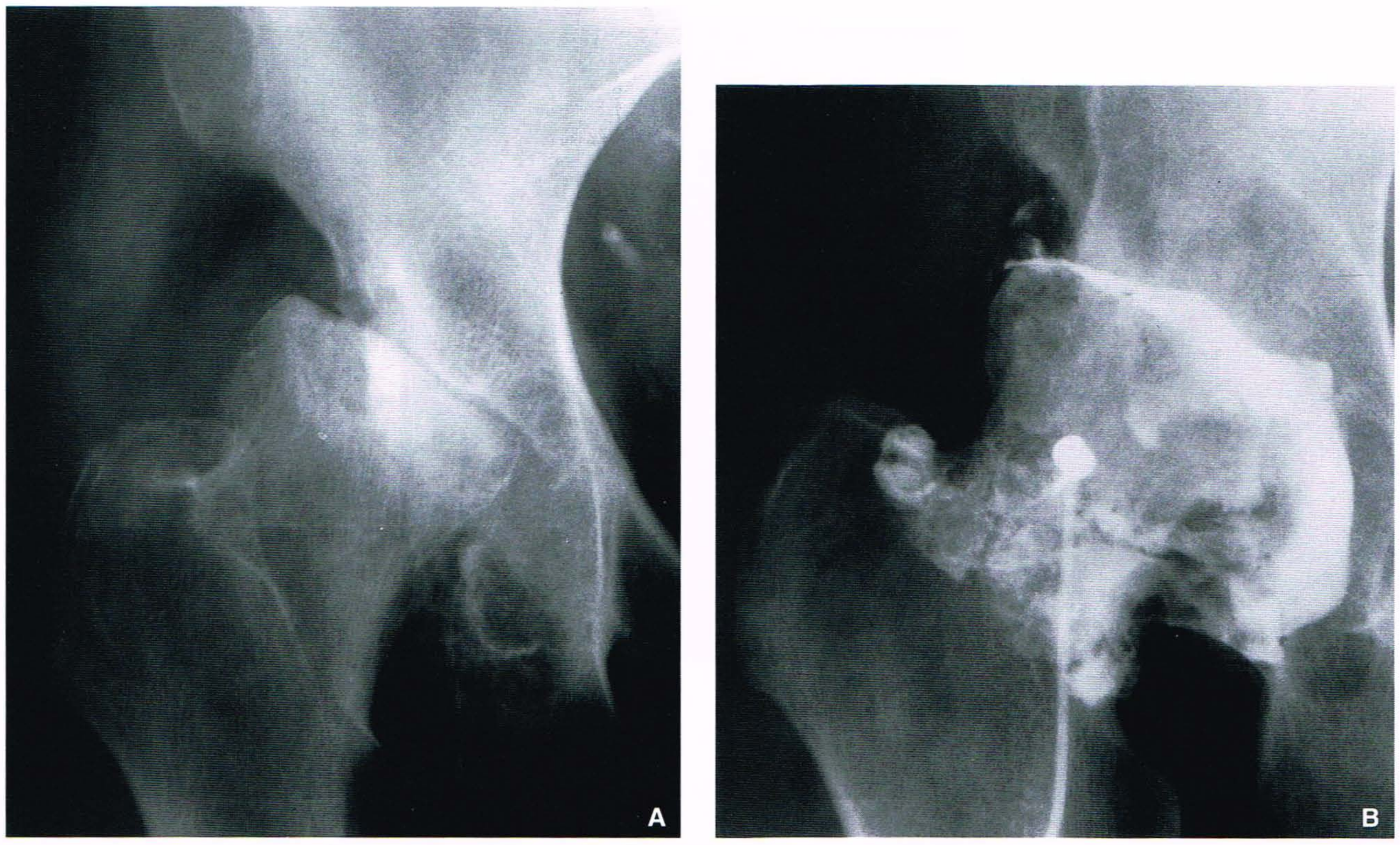

Fig. 13.7 **Coxartropatia de Postel. (A)** Radiografia AP do quadril direito de um homem de 44 anos mostra alterações destrutivas do acetábulo e da cabeça do fêmur direitos. **(B)** Artrografia de aspiração, que foi realizada para descartar a possibilidade de infecção, mostra sinovite hipertrófica. **(C)** RM, ponderada em T2*, gradiente-eco, mostra derrame articular, sinóvia hipertrofiada e cistos subcondrais no acetábulo e na cabeça do fêmur.

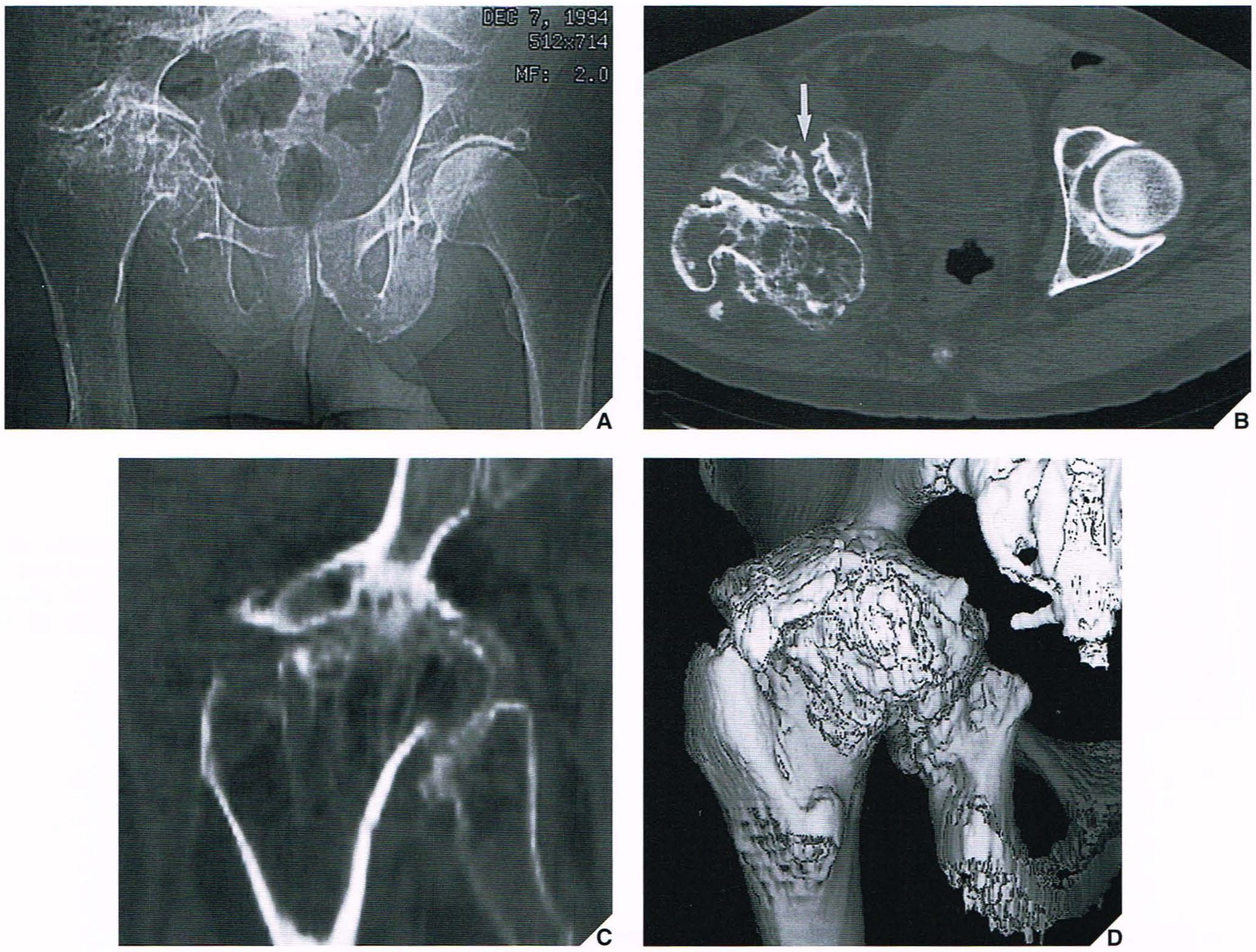

Fig. 13.8 **Osteoartrite pós-traumática.** Um homem de 64 anos, que no passado sofreu fraturas complexas do acetábulo e do fêmur direitos, desenvolveu osteoartrite secundária. **(A)** A radiografia panorâmica localizadora preliminar mostra deformidade pós-traumática do acetábulo e da cabeça do fêmur associada a protrusão do acetábulo. **(B)** Um corte de TC axial através de ambos os quadris mostra alterações osteoartríticas da cabeça femoral direita e fratura não consolidada da coluna anterior (*seta*). **(C)** Uma imagem reformatada coronal mostra estreitamento significativo do espaço articular, deformidade da cabeça do fêmur e esclerose periarticular. **(D)** Uma reformatação 3-D mostra obliteração quase completa da articulação do quadril, protrusão do acetábulo e formação de osteófito. Todos os achados à TC são compatíveis com osteoartrite pós-traumática.

[redacted]

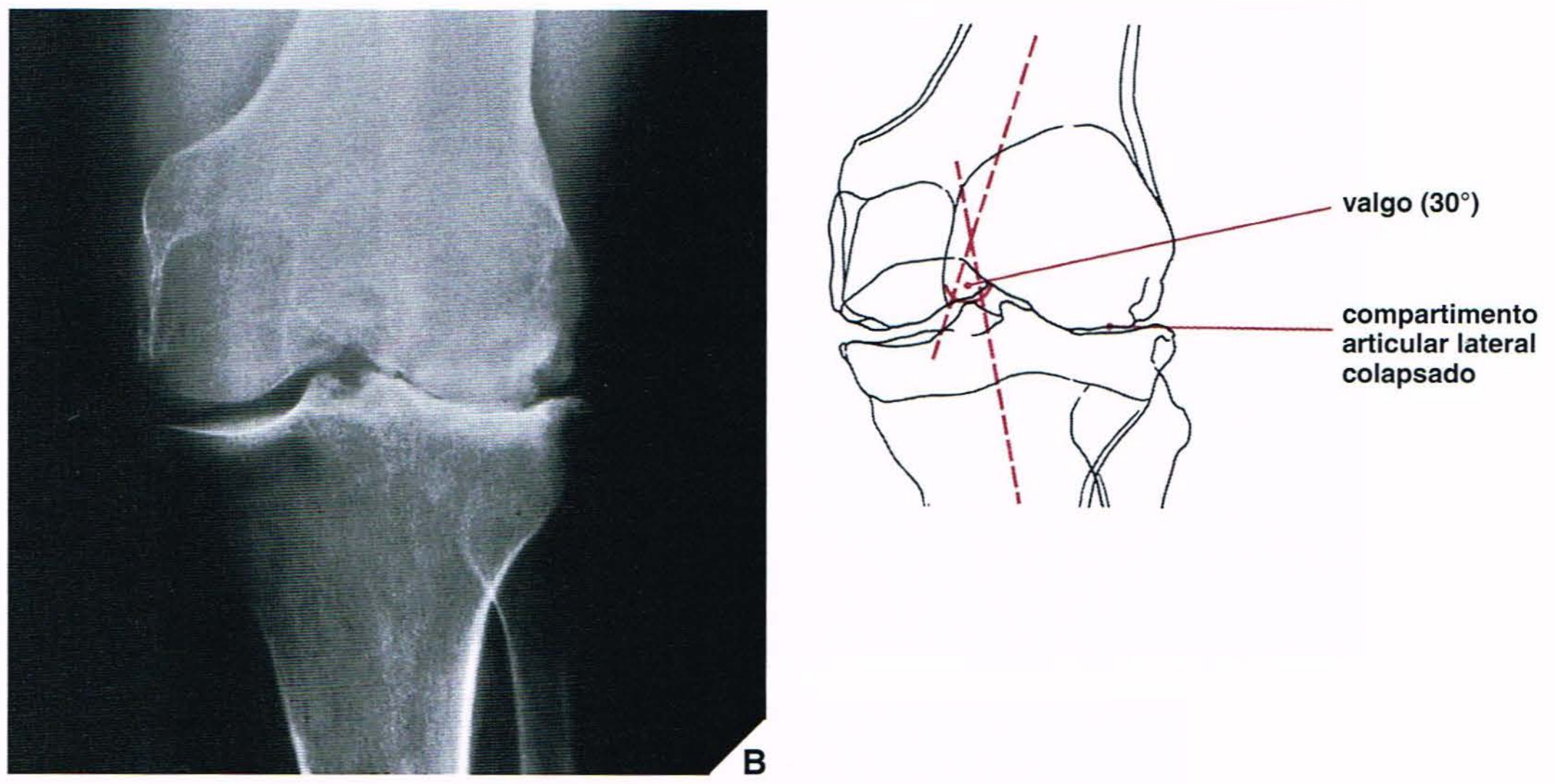

Fig. 13.10 Osteoartrite. **(A)** Radiografia AP, com carga, do joelho de uma mulher de 58 anos mostra osteoartrite avançada do compartimento articular femorotibial medial, que levou a uma configuração em varo da articulação. **(B)** O envolvimento do compartimento articular femorotibial lateral na osteoartrite avançada, observado nesta radiografia AP com carga, de outro paciente, resultou em configuração em valgo.

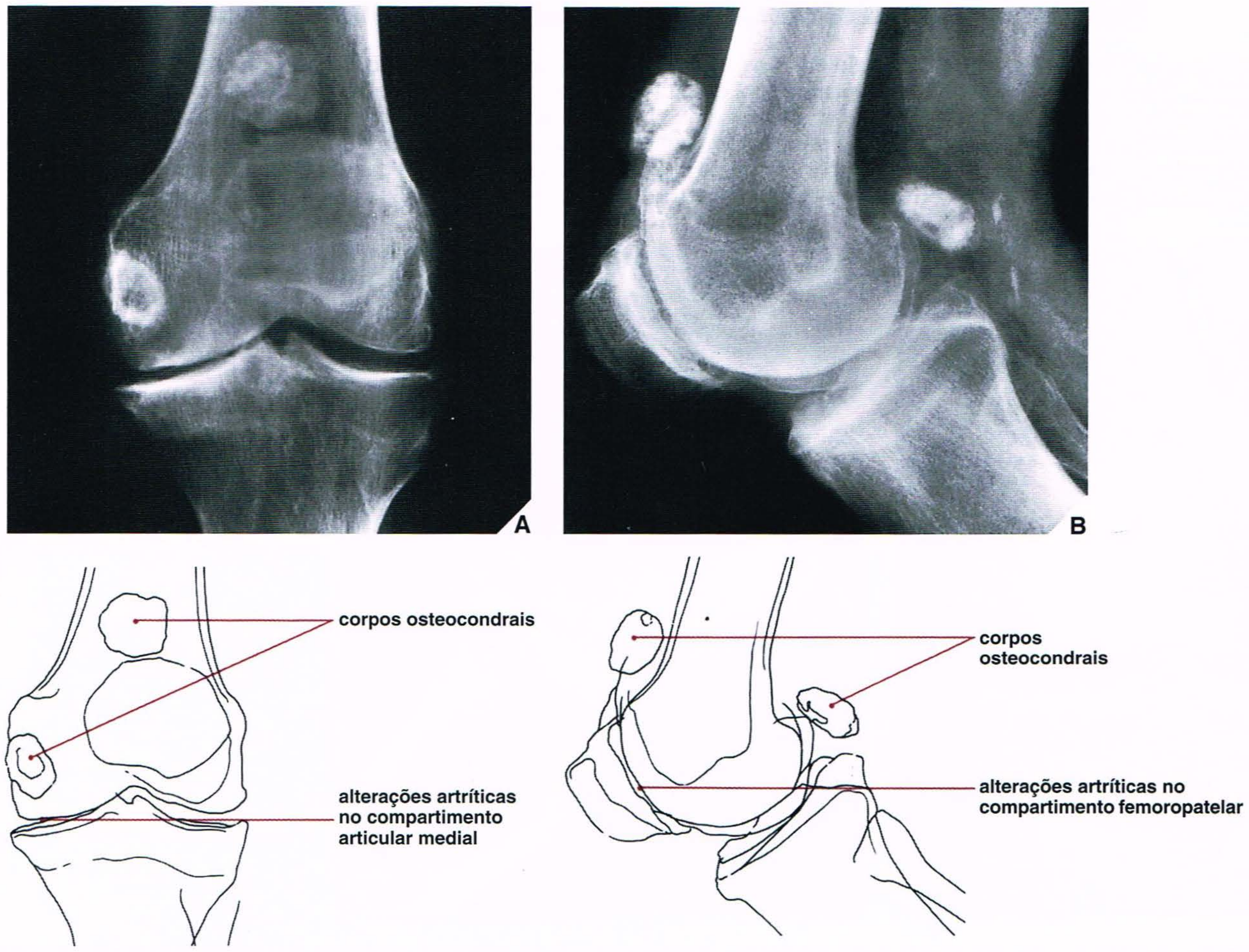

Fig. 13.11 Osteoartrite com corpos osteocondrais. Radiografias AP **(A)** e lateral **(B)** do joelho de um homem de 66 anos com osteoartrite avançada mostram envolvimento predominante dos compartimentos articulares femorotibial e femoropatelar mediais, e formação de dois grandes corpos osteocondrais.

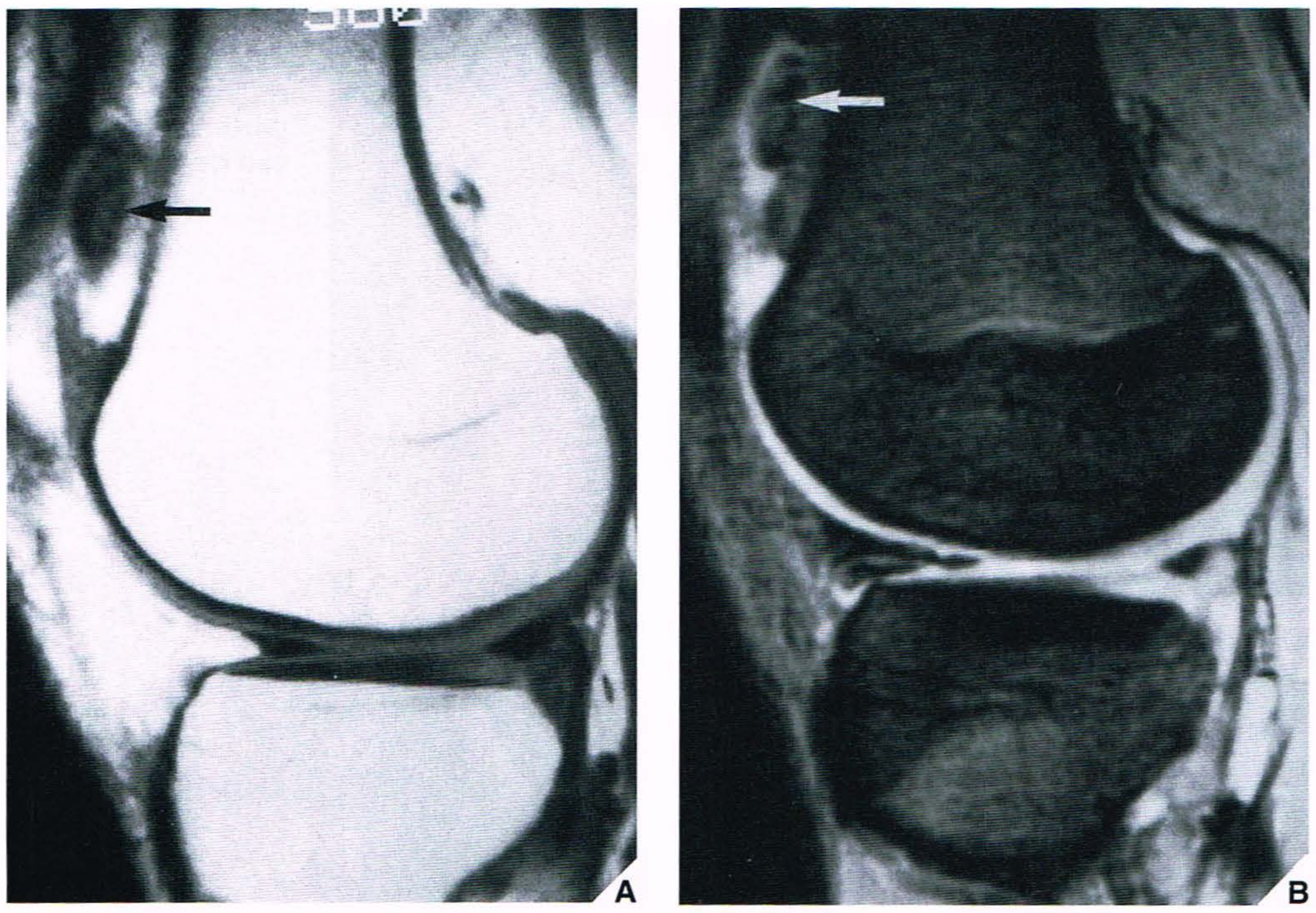

Fig. 13.12 RM de corpo osteocondral. Um corpo livre osteocartilaginoso, com sinal de baixa intensidade, na bolsa suprapatelar (*seta*) é revelado em imagens de RM sagitais ponderadas em T1 (**A**) e em T2* (**B**).

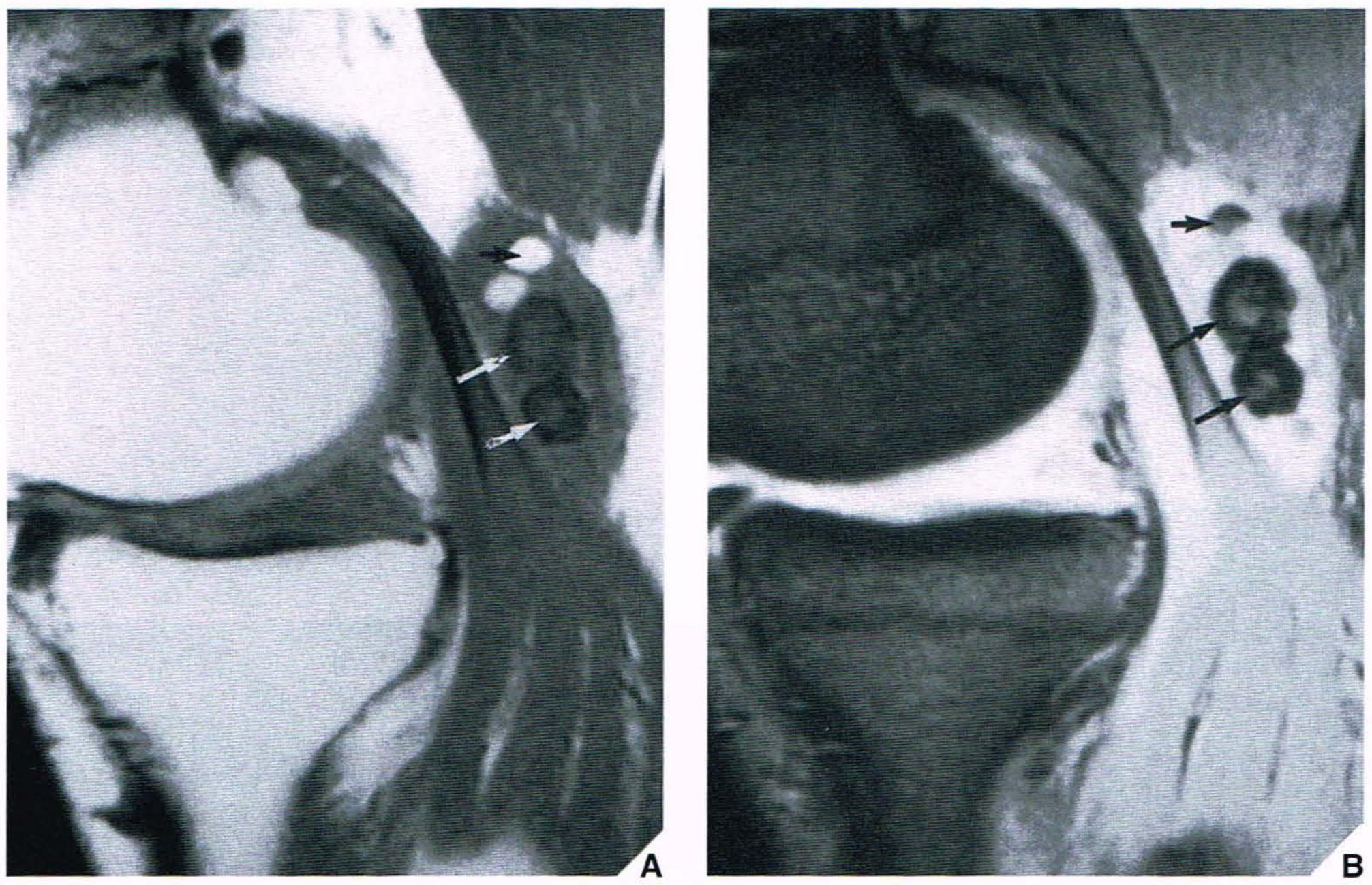

Fig. 13.13 Cisto de Baker com corpos osteocondrais. Imagens de RM sagitais ponderadas em T1 (**A**) e em T2* (**B**) mostram múltiplos corpos livres osteocondrais (*setas*) em um cisto poplíteo (Baker) adjacente à cabeça medial do músculo gastrocnêmio.

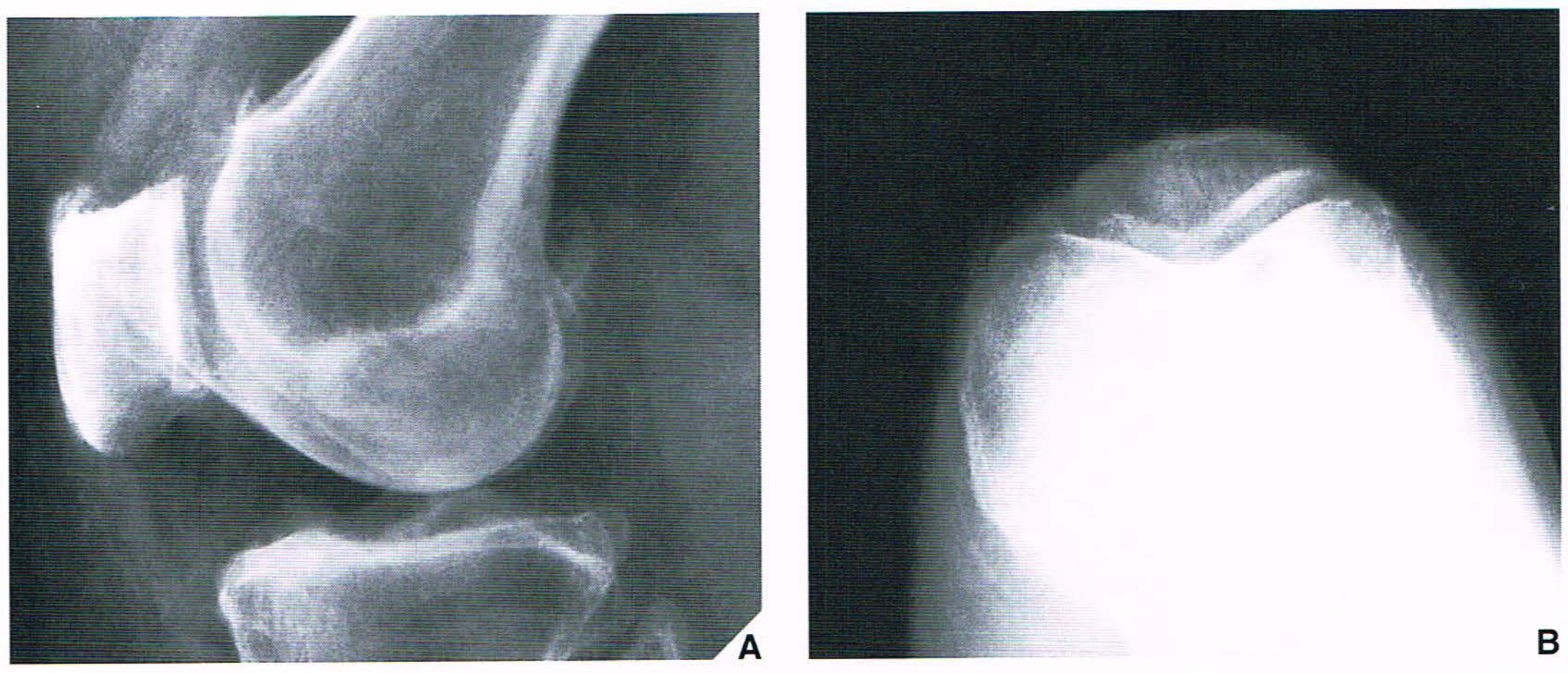

Fig. 13.14 Osteoartrite femoropatelar. Radiografias lateral do joelho **(A)** e axial da patela **(B)** de uma mulher de 72 anos mostram estreitamento do compartimento articular femoropatelar medial e formação de osteófito na face medial da articulação.

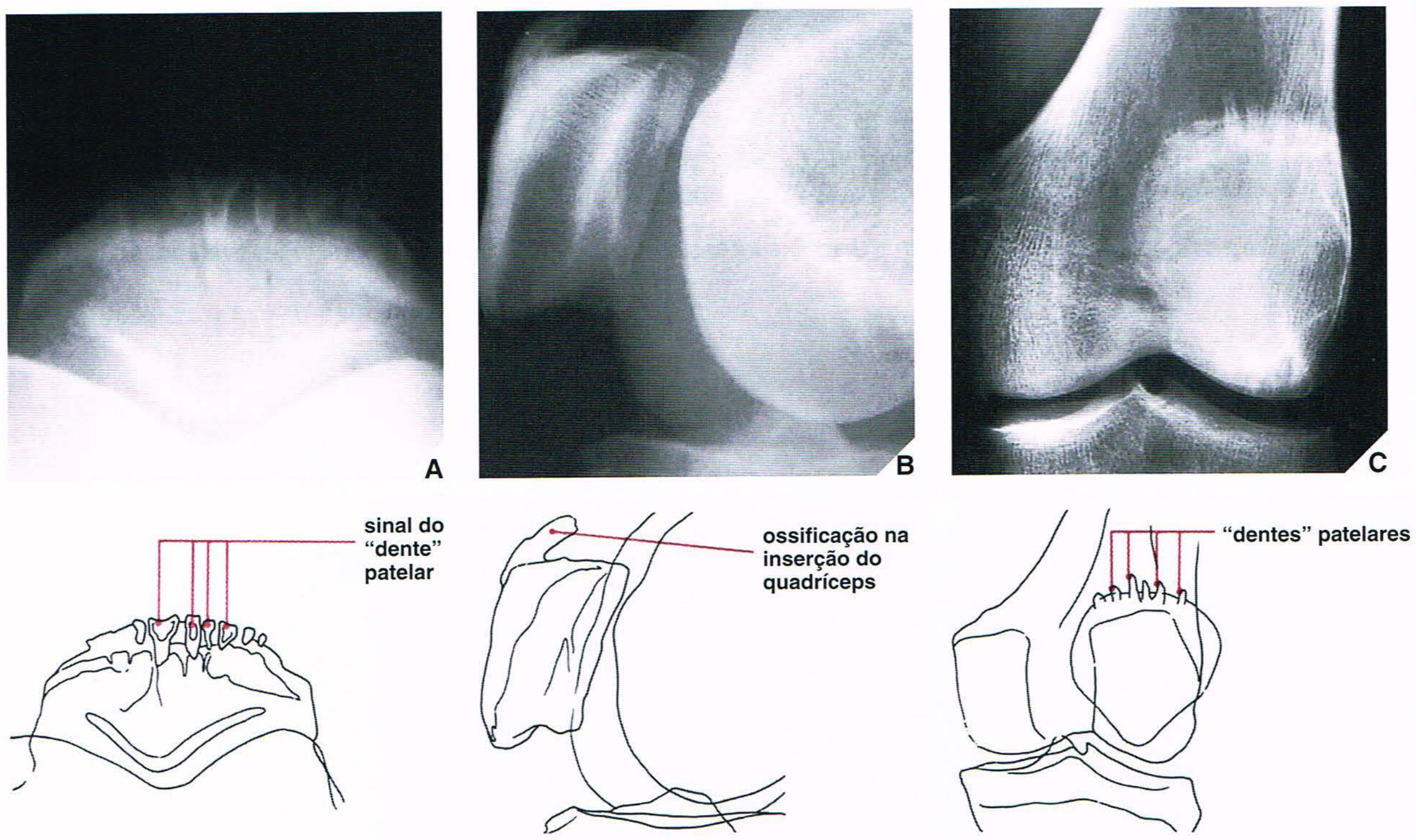

Fig. 13.15 Entesopatia patelar. (A) Incidência axial da patela mostra estruturas dentadas (sinal do "dente"), que representam ossificações degenerativas (entesopatia) na inserção do tendão do quadríceps na base da patela, como é observado na incidência lateral **(B)** neste homem de 55 anos. **(C)** Algumas vezes, o sinal do dente também pode ser mostrado na incidência AP do joelho, observado aqui em uma mulher de 54 anos. (**A** e **B** reproduzidos de Greenspan A, et al., 1977, com permissão.)

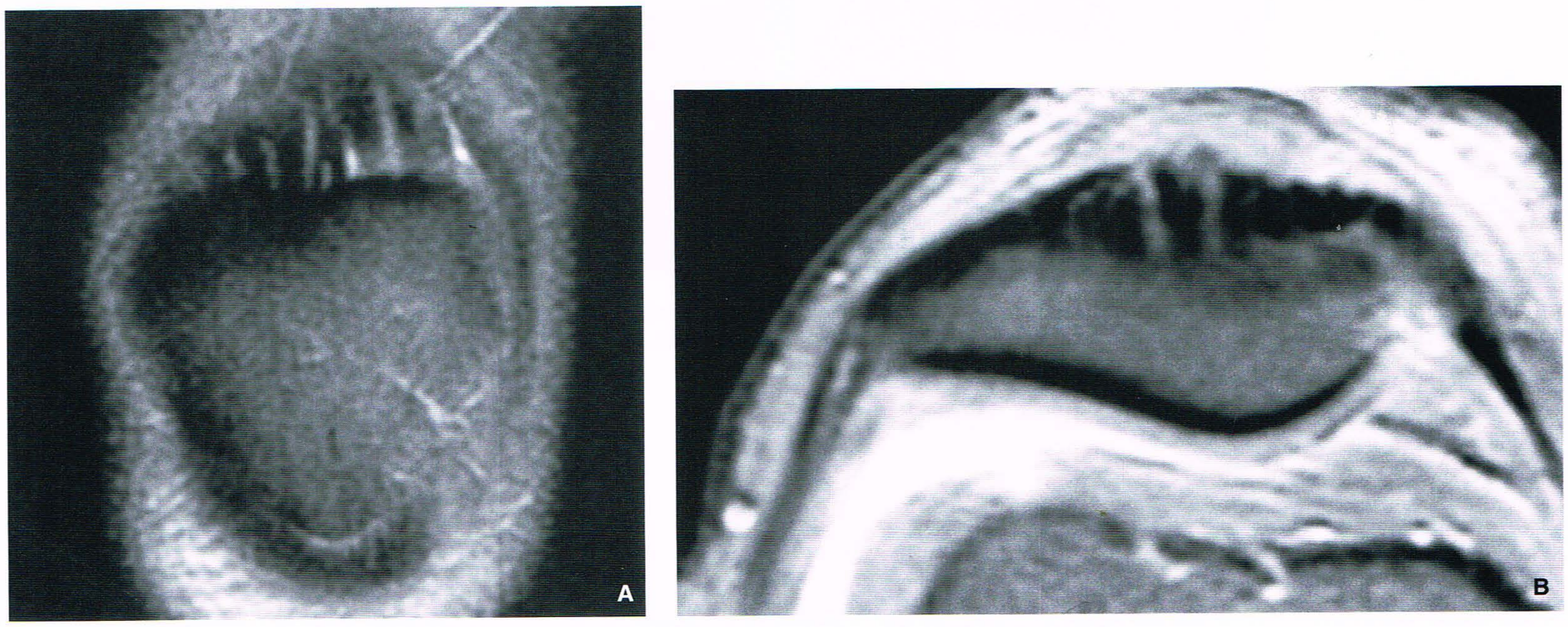

Fig. 13.16 RM de entesopatia patelar. As imagens coronal ponderada em T1 **(A)** e axial ponderada em T2 **(B)** mostram o sinal do "dente" da patela.

Algumas ve[illegible]

Fig. 13.21 Artropatia por hemocromatose. Radiografias oblíquas das mãos de uma mulher de 53 anos com artropatia por hemocromatose mostra osteófitos semelhantes a bicos originados nas cabeças do segundo e terceiro metacarpais na face radial. As articulações interfalângicas, metacarpofalângicas e carpais também são afetadas.

nódulos de Bouchard (Fig. 13.18). Se as alterações degenerativas envolverem a primeira articulação carpometacarpal, podem resultar em uma deformidade peculiar do polegar (Fig. 13.19). As articulações mesocarpais também podem ser afetadas, particularmente a articulação escafotrapeziotrapezóide.

Osteoartrite Secundária da Mão

Acromegalia. As alterações osteoartríticas secundárias mais características nas pequenas articulações podem ser observadas nos pacientes acromegálicos. Embora o processo degenerativo na acromegalia também afete grandes articulações, como o quadril, joelho e ombro, bem como a coluna vertebral, é a mão que exibe os aspectos mais típicos deste transtorno. Estes incluem proeminência dos tecidos moles e aumento dos tufos terminais e das bases das falanges terminais; também pode haver alargamento de alguns espaços articulares e estreitamento de outros; osteófitos semelhantes a bicos nas cabeças dos metacarpais são um aspecto proeminente (Fig. 13.20). As alterações degenerativas na acromegalia são resultantes de hipertrofia da cartilagem articular, que não é nutrida apropriadamente por líquido sinovial devido à sua espessura anormal. (O leitor deve le[illegible]galia nos Capítulos 15 e 30.)

rativas nos ombros, joelhos, quadris e tornozelos. Perda do espaço articular, eburnação, formação de cisto subcondral e osteofitose são os aspectos radiológicos mais proeminentes da hemocromatose. Algumas vezes, as alterações podem imitar as observadas na doença por deposição de pirofosfato de cálcio diidratado e artrite reumatóide.

Osteoartrite do Pé

No pé, a articulação afetada mais amiúde é a articulação metatarsofalângica do hálux. Este transtorno é conhecido como *hálux rígido* ou *hallux limitus* (Fig. 13.22).

Doenças Degenerativas da Coluna Vertebral

As alterações degenerativas podem envolver a coluna vertebral nos seguintes locais:

1. Articulações sinoviais — atlantoaxial, interapofisária, costovertebral e sacroilíaca — levando à *osteoartrite* destas estruturas.
2. Discos intervertebrais, levando ao transtorno conhecido como *doenca degenerativa* [illegible]

Osteoartrite das Articulações Sinoviais

Fig. 13.22 **Hálux rígido.** Radiografia dorsoplantar do primeiro e segundo dedos dos pés de um homem de 33 anos mostra osteoartrite das primeiras articulações metatarsofalângicas, conhecida como hálux rígido (*hallux limitus*). Observe o estreitamento do espaço articular, esclerose subcondral e osteófitos marginais.

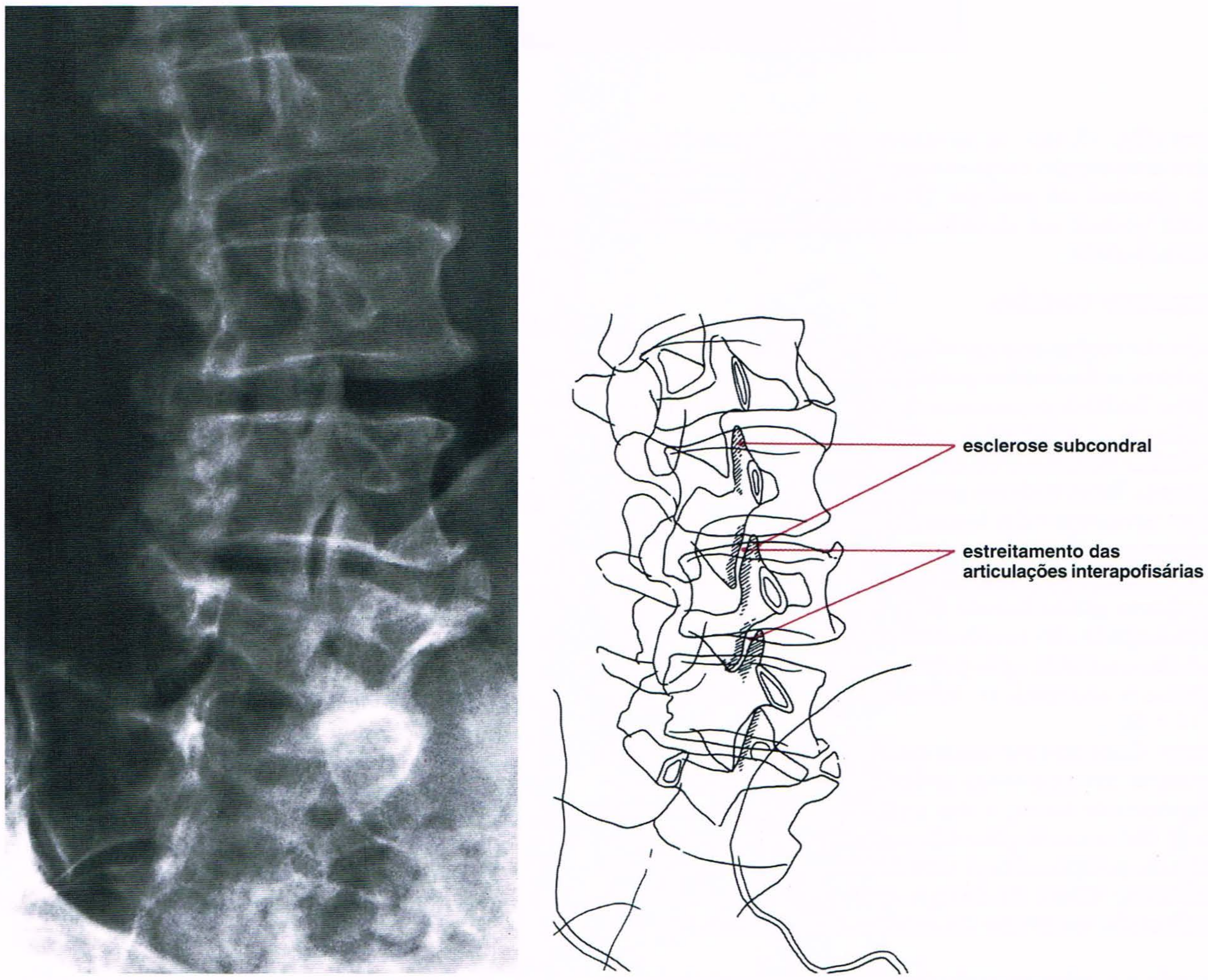

Fig. 13.23 **Osteoartrite das articulações interapofisárias.** Radiografia oblíqua da coluna lombar em um homem de 68 anos mostra osteoartrite avançada das articulações interapofisárias. O estreitamento dos espaços articulares, a eburnação das margens articulares e os pequenos osteófitos são semelhantes às alterações observadas na osteoartrite das grandes articulações sinoviais.

e lombar inferior. Como nas outras articulações sinoviais, as imagens radiológicas características incluem diminuição do espaço articular, eburnação do osso subcondral e formação de osteófito, todos os quais são mostrados mais facilmente na incidência oblíqua da coluna vertebral (Fig. 13.23). Na coluna cervical, os osteófitos na face posterior de um corpo vertebral podem invadir os forames neurais ou o saco tecal, causando vários sintomas neurológicos. Além das incidências oblíquas padrão (Fig. 13.24), geralmente é necessário tomografia linear ou tomografia computadorizada (TC) para mostrar estas alterações (Fig. 13.25). Por outro lado, os osteófitos anteriores geralmente são assintomáticos, exceto se forem proeminentes, o que não é comum. O envolvimento das articulações interapofisárias pode exibir o "fenômeno do vácuo" (Fig. 13.26), que, na verdade, representa gás na articulação. Este achado é quase patognomônico de um processo degenerativo.

Como em outras articulações diartrodiais, as alterações degenerativas das articulações sacroilíacas manifestam-se por estreitamento do espaço articular, esclerose subcondral e osteofitose (Fig. 13.27). É importante observar na avaliação das articulações sacroilíacas que apenas a metade inferior do espaço articular sacroilíaco radiológico é revestida por sinóvia; a porção superior é uma articulação sindesmótica (Fig. 13.28).

Doença Degenerativa do Disco

Na doença degenerativa do disco, o fenômeno do vácuo no espaço do disco é comum. Estas coleções radiotransparentes de gás, principalmente nitrogênio, estão relacionadas à pressão negativa criada por espaços articulares ou discais anormalmente alterados.

Outros achados radiológicos de doença degenerativa do disco incluem estreitamento do espaço do disco e osteofitose nas bordas marginais dos corpos vertebrais adjacentes (Fig. 13.29). A doença degenerativa do disco, associada às alterações degenerativas nas articulações apofisárias, pode levar a espondilolistese degenerativa (ver Figs. 11.68, 11.70 e 13.29).

A RM é bastante eficaz na demonstração de alterações de degeneração do disco. A diminuição do conteúdo de água resulta em uma diminuição da intensidade de sinal do núcleo pulposo em imagens ponderadas em T2 (Fig. 13.30). Freqüentemente são observadas outras alterações características nos platôs dos corpos vertebrais adjacentes ao disco degenerativo. Estas anormalidades consistem em diminuição focal da intensidade de sinal da medula óssea em imagens ponderadas em T1 e em aumento de sinal em imagens ponderadas em T2 ou T2* (Fig. 13.31). De acordo com Modic, estas alterações representam tecido fibroso vascularizado subcondral associado à fissura e ruptura do platô vertebral (tipo I). Estas alterações podem progredir para a conversão da medula gordurosa do platô vertebral (tipo II) (Fig. 13.32), e mais tarde para esclerose (tipo III).

Espondilose Deformante

A espondilose deformante é um transtorno degenerativo caracterizado pela formação de osteófitos anteriores e laterais em virtude

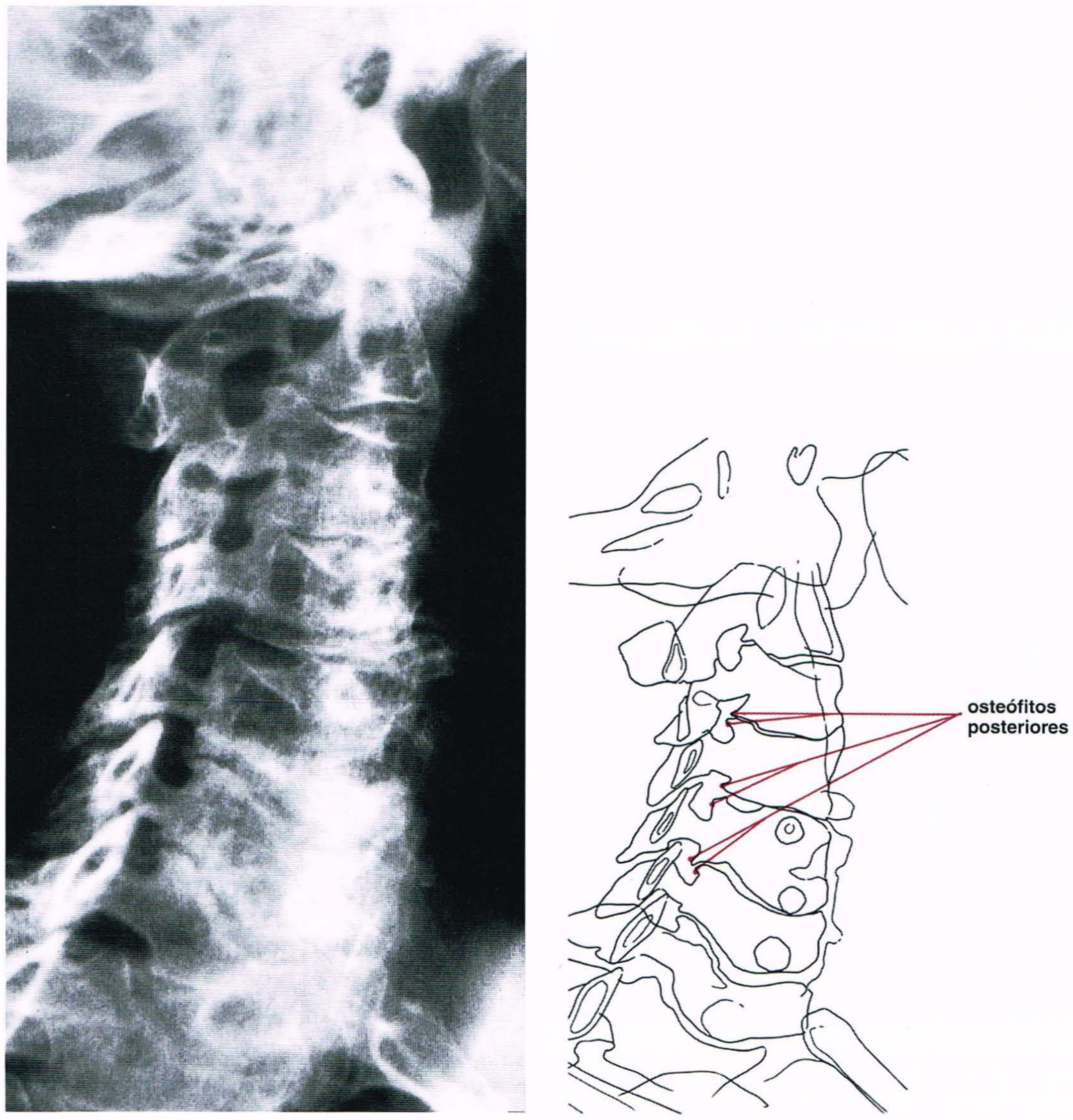

Fig. 13.24 Invasão dos forames neurais. Radiografia oblíqua da coluna cervical em uma mulher de 72 anos que se queixou de dor cervical com irradiação para os ombros revela múltiplos osteófitos posteriores invadindo numerosos forames neurais.

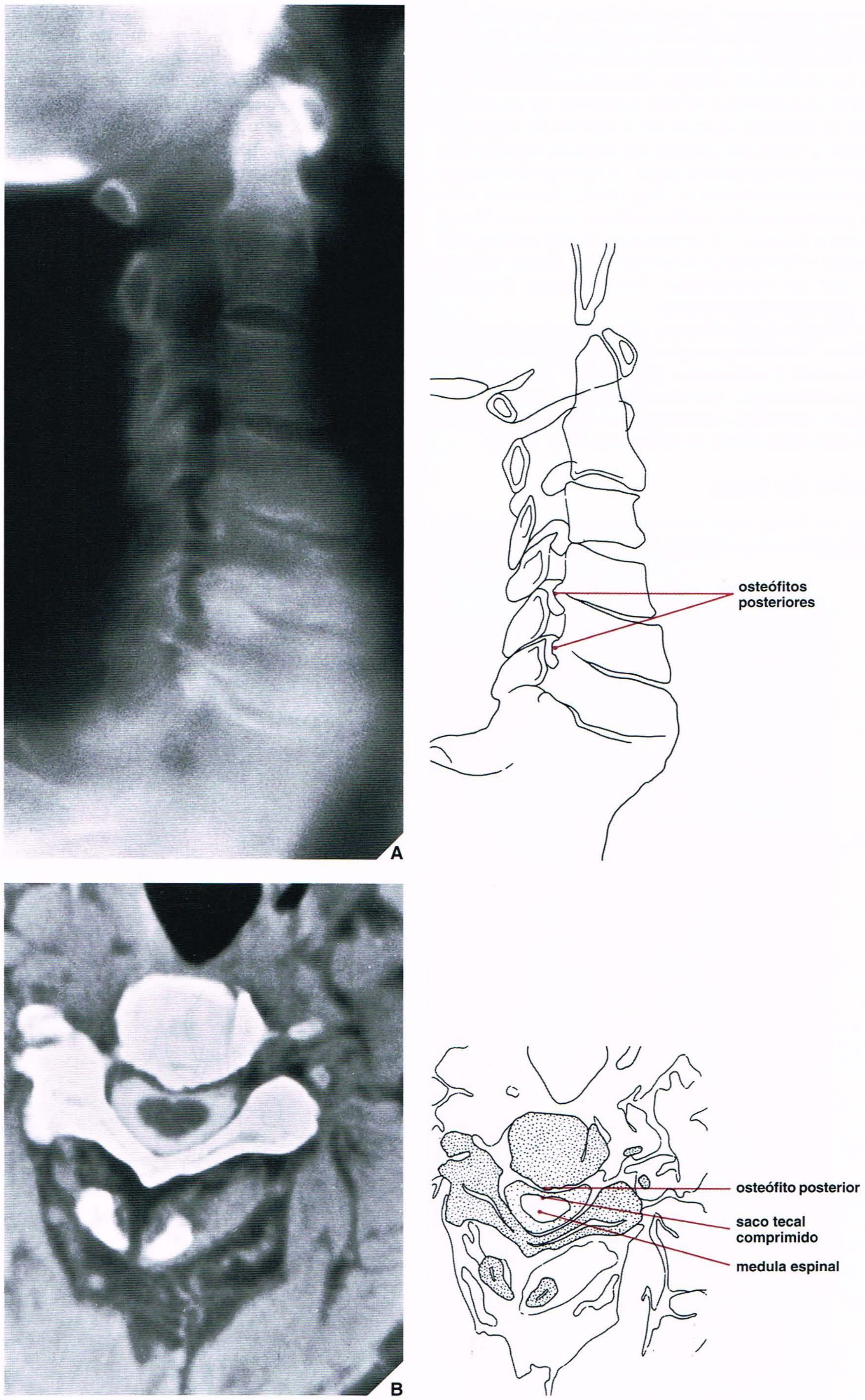

Fig. 13.25 Invasão dos forames neurais e compressão do saco tecal. (A) Tomografia linear lateral da coluna cervical em um homem de 56 anos mostra invasão dos forames neurais por osteófitos posteriores. **(B)** Corte de TC ao nível de C-3 obtido durante mielografia mostra um grande osteófito posterior comprimindo o saco tecal e o espaço subaracnóide preenchido por contraste.

Fig. 13.26 Osteoartrite das articulações interapofisárias. Homem de 56 anos com osteoartrite afetando as articulações interapofisárias da coluna lombar. **(A)** Radiografia oblíqua da coluna lombossacra mostra um fenômeno de vácuo da articulação interapofisária L5-S1 e eburnação do osso subarticular. **(B)** Corte de TC através de ambas as facetas mostra bem o gás, confirmada pelos valores de Hounsfield. Estas unidades estão relacionadas ao coeficiente de atenuação para vários tecidos no corpo e representam valores de absorção diretamente relacionados à densidade tecidual. Observe também o esporão hipertrófico originado na faceta direita e invadindo o canal vertebral.

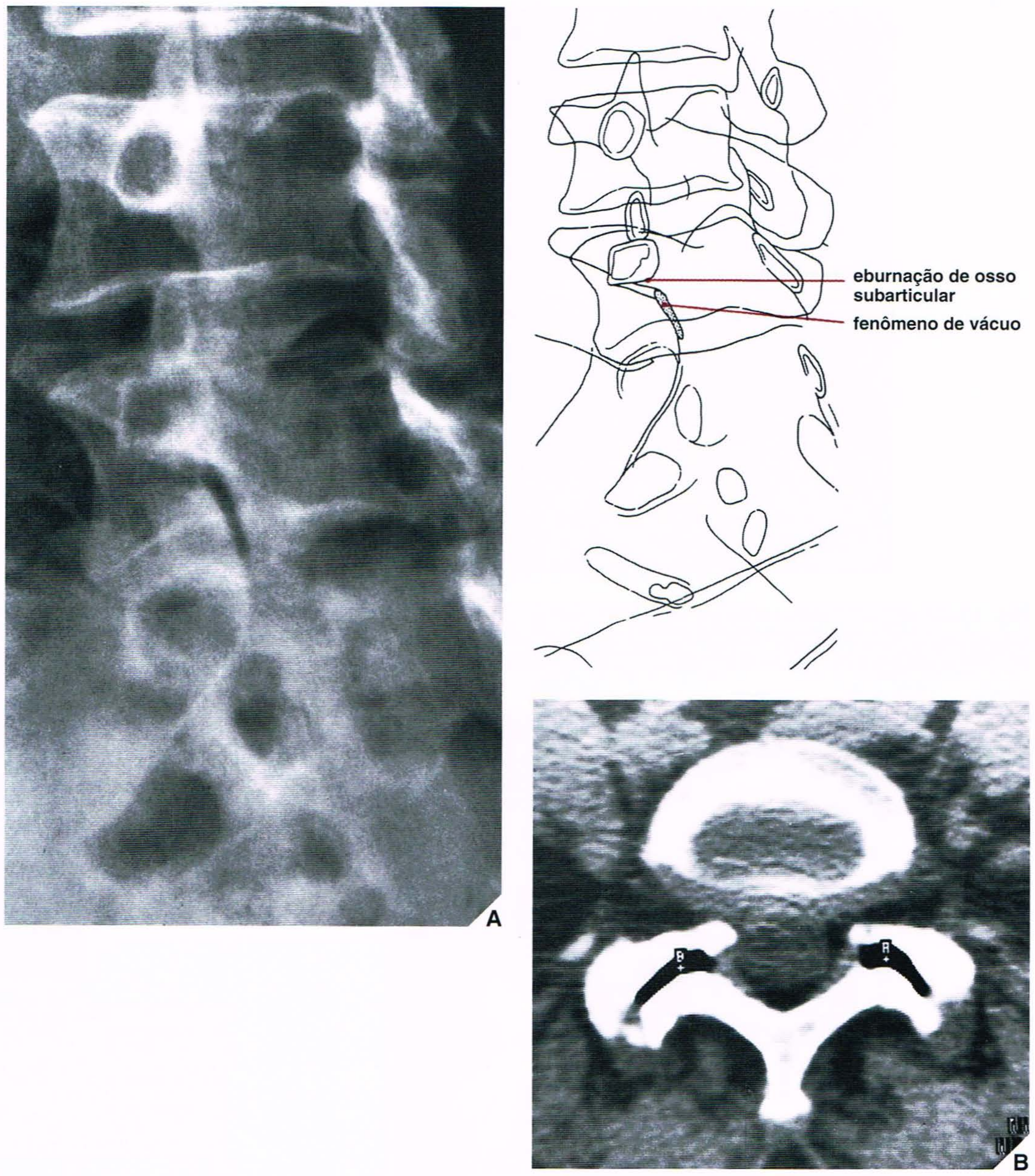

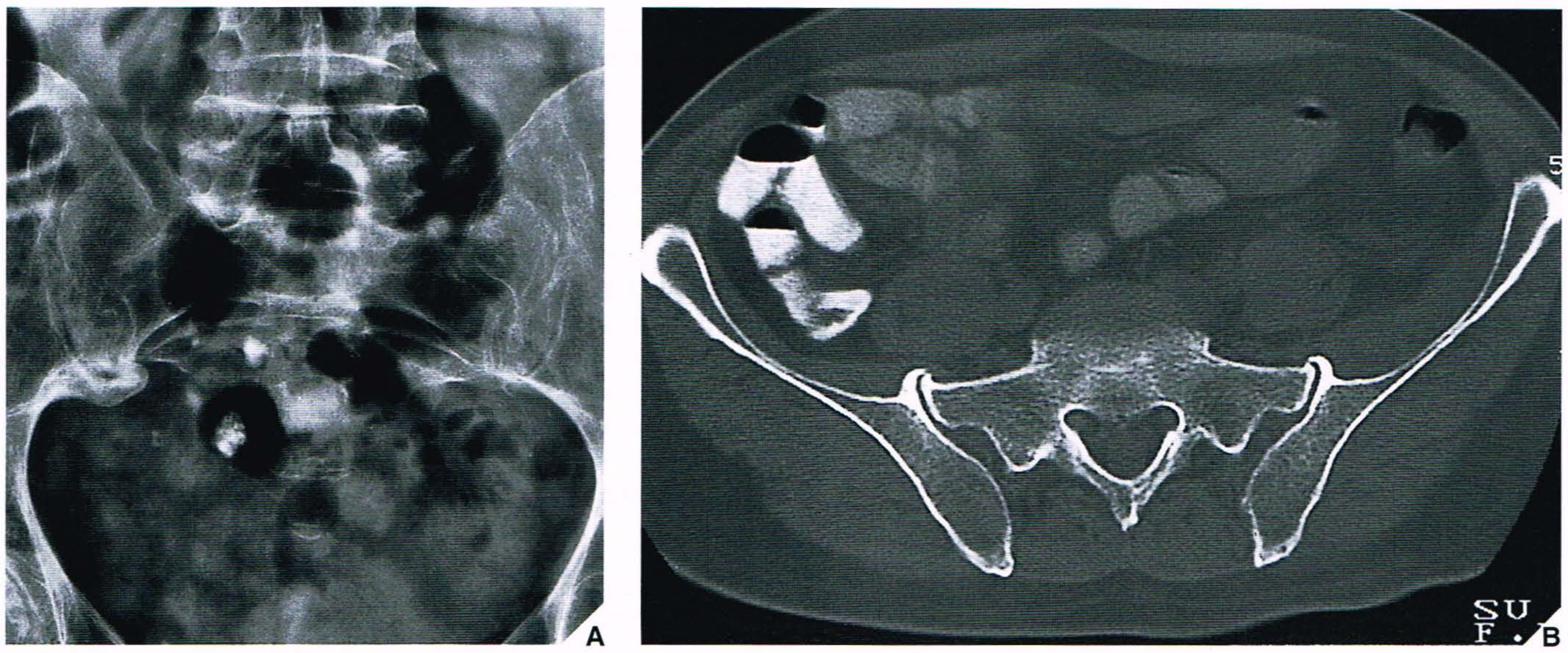

Fig. 13.27 Osteoartrite das articulações sacroilíacas. **(A)** Alterações degenerativas nas articulações sacroilíacas, aqui afetando predominantemente a articulação sacroilíaca direita em uma mulher de 82 anos: estreitamento do espaço articular e osteofitose. **(B)** Em outro paciente, um homem de 68 anos, a osteoartrite de ambas as articulações sacroilíacas é mostrada nesta TC axial.

Fig. 13.28 **Articulações sacroilíacas.** A porção diartrodial verdadeira da articulação sacroilíaca compreende apenas cerca de 50% do espaço articular radiológico. A parte superior é uma articulação sindesmótica.

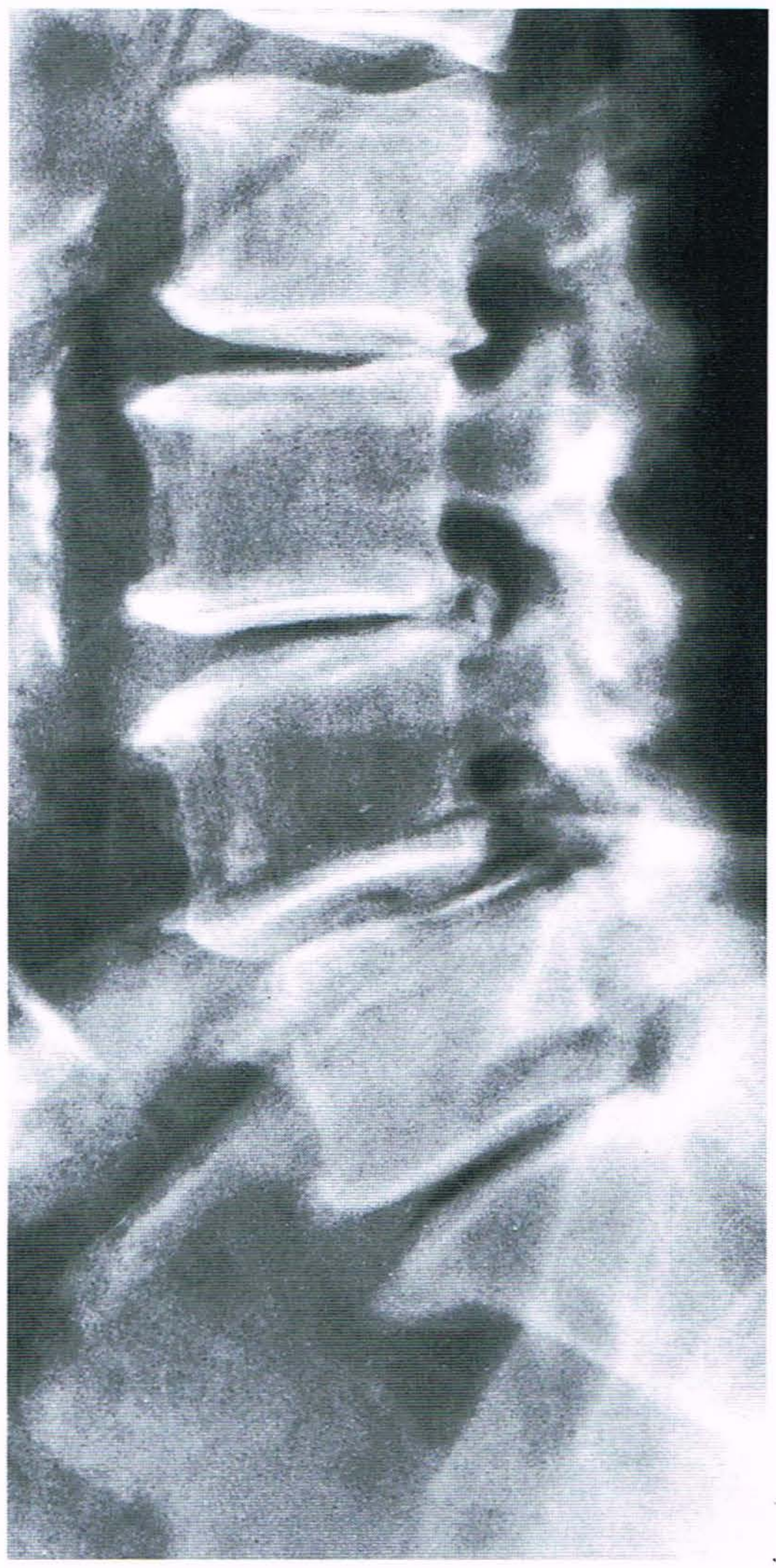

Fig. 13.29 **Doença discal degenerativa.** Radiografia lateral da coluna lombossacra em uma mulher de 66 anos mostra doença degenerativa do disco avançada em múltiplos níveis. Observe os acúmulos radiotransparentes de gás em vários discos (fenômeno do vácuo) bem como o estreitamento dos espaços discais e osteófitos marginais. É observada espondilolistese degenerativa de grau 1 ao nível de L4-L5.

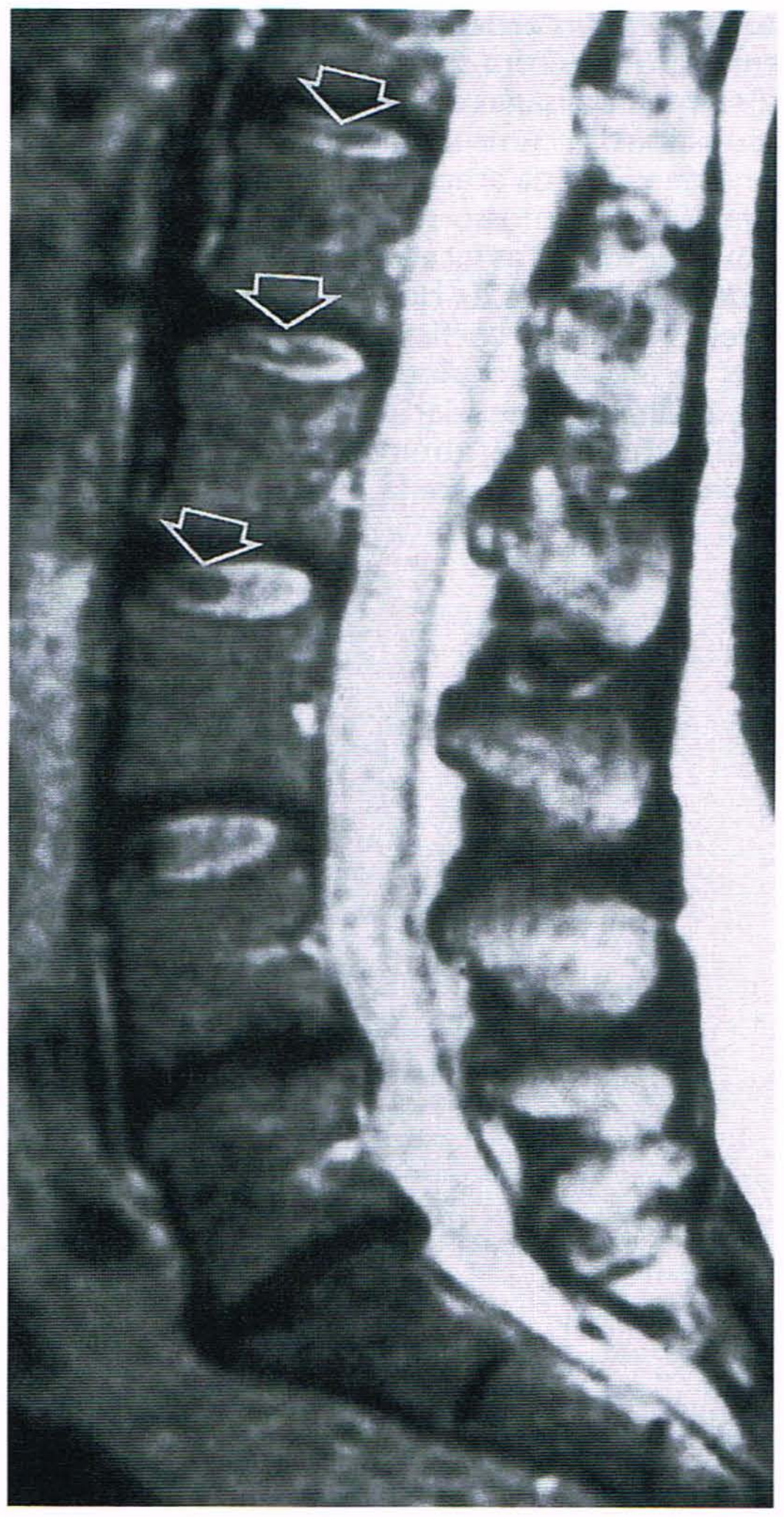

Fig. 13.30 **RM de doença discal degenerativa.** Imagem de RM sagital ponderada em T2 mostra alterações degenerativas precoces nos discos intervertebrais T12-L1, L1-L2 e L2-L3 (*setas*), processo mais avançado no disco L3-L4, e doença degenerativa grave do disco em L4-L5 e L5-S1. Nestes últimos níveis, observa-se diminuição significativa dos espaços intervertebrais e sinal de baixa intensidade dos discos degenerados.

de hérnia de disco anterior e ântero-lateral (ver Figs. 11.74 e 11.75). Como ressaltaram Schmorl e outros pesquisadores, os fatores iniciais do desenvolvimento deste transtorno são anormalidades nas fibras periféricas do anel fibroso que resultam em enfraquecimento da fixação do disco intervertebral ao corpo vertebral no local onde as fibras de Sharpey se fixam à margem vertebral. Ao contrário da doença degenerativa do disco, os espaços intervertebrais na espondilose deformante são relativamente bem preservados, sendo o aspecto radiológico primário a osteofitose extensa (Fig. 13.33). Estes osteófitos devem ser diferenciados dos delicados sindesmófitos da espondilite anquilosante, das grandes excrescências ósseas tipicamente assimétricas observadas na artrite psoriática e na síndrome de Reiter envolvendo a face lateral dos corpos vertebrais e da hiperostose fluente, geralmente anterior, da síndrome de HEID.

Hiperostose Esquelética Idiopática Difusa (HEID)

A HEID, originalmente descrita por Forestier e popularizada por Resnick, é caracterizada por ossificação ao longo da face anterior dos corpos vertebrais, estendendo-se através dos espaços discais. Também está associada a hiperostose nos locais de fixações do tendão e do ligamento ao osso, ossificação do ligamento e osteofitose envolvendo o esqueleto axial e apendicular. Uma radiografia lateral da coluna ver-

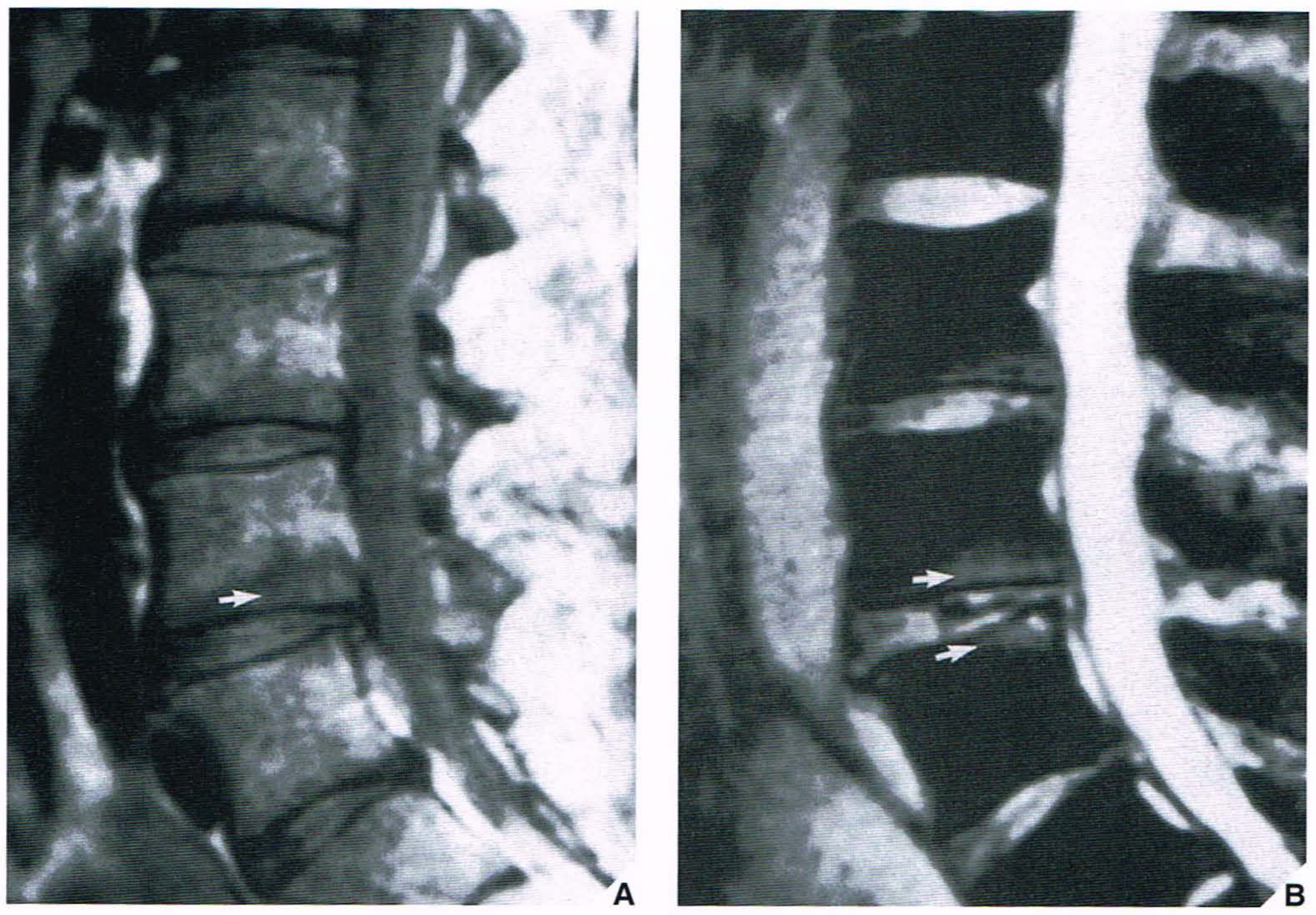

Fig. 13.31 **RM de doença discal degenerativa** Uma alteração do platô terminal vertebral do tipo I (*setas*) mostra um foco com sinal de baixa intensidade na medula óssea subcondral em uma RM sagital ponderada em T1 **(A)**, e um sinal de intensidade elevada na imagem ponderada em T2* **(B)**.

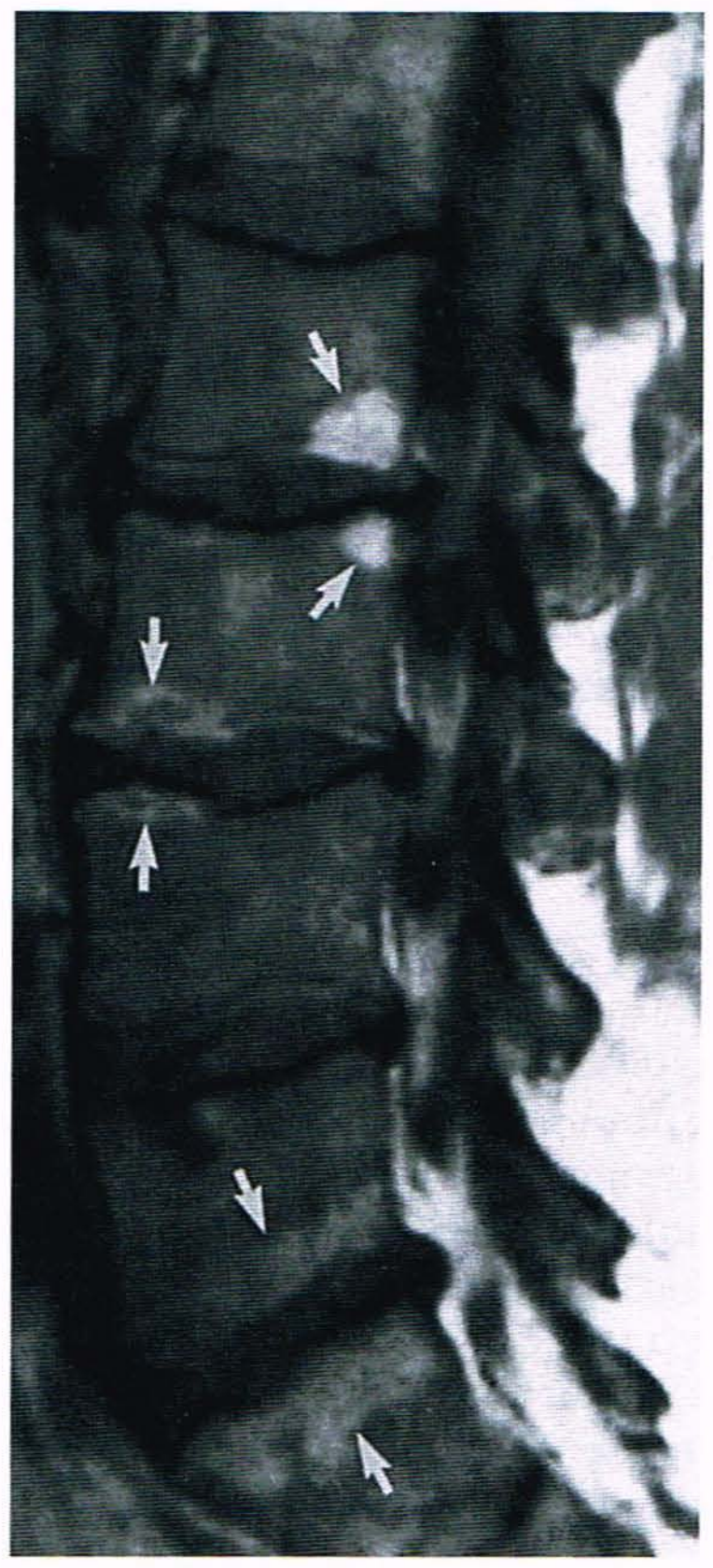

Fig. 13.32 **RM de doença discal degenerativa.** São observadas alterações do platô vertebral do tipo II na doença degenerativa do disco que consistem em áreas focais de conversão da medula óssea amarela (*setas*) em uma imagem de RM sagital ponderada em T1.

Fig. 13.33 **Espondilose deformante.** Incidência AP da coluna lombossacra em uma mulher de 68 anos apresenta as alterações típicas da espondilose deformante. Observe a osteofitose extensa e os espaços discais intervertebrais relativamente bem preservados.

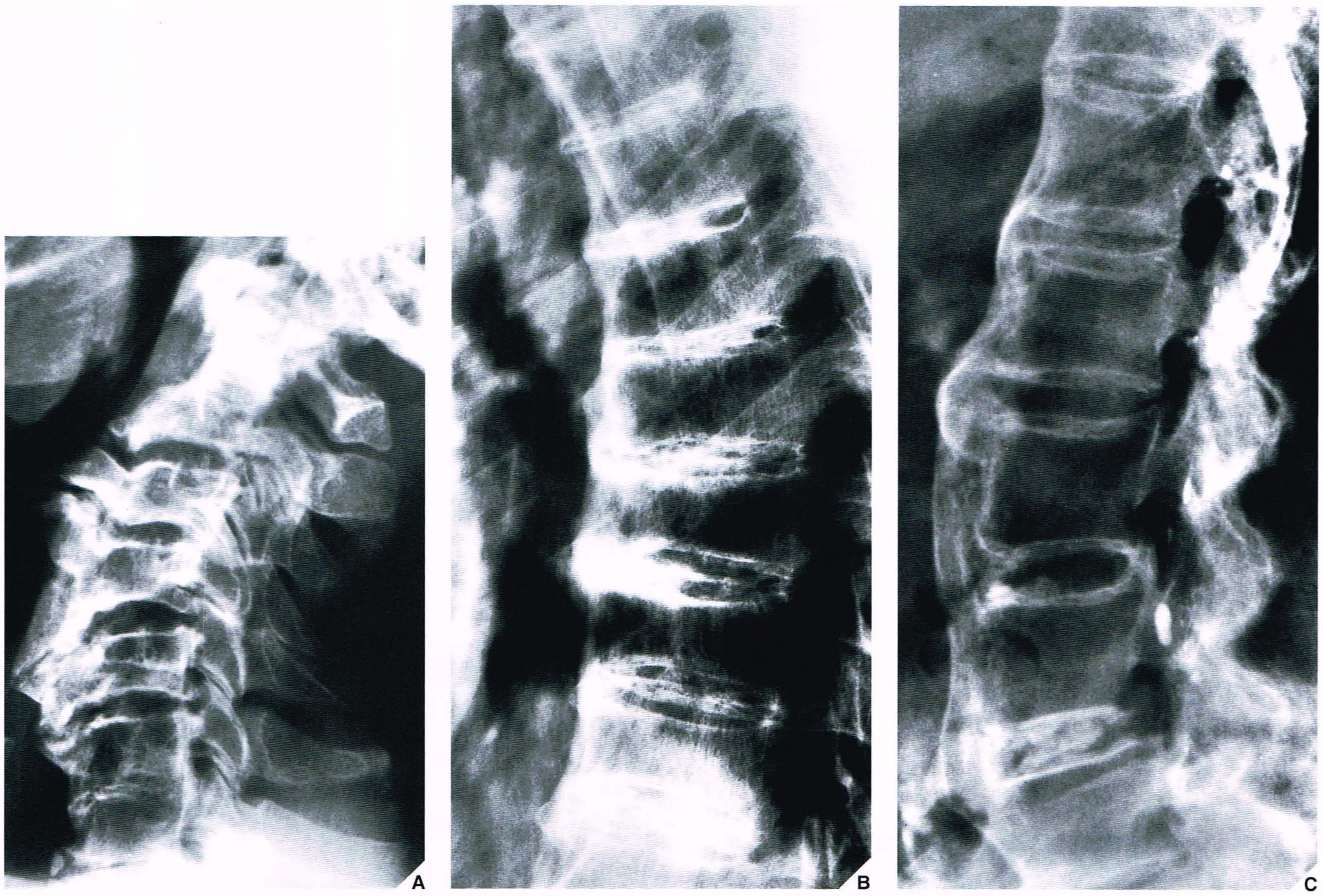

Fig. 13.34 **Hiperostose esquelética idiopática difusa.** Radiografias laterais da coluna cervical **(A)**, torácica **(B)** e lombar **(C)** em um homem de 72 anos com doença de Forestier (HEID) mostram a hiperostose característica que se estende através dos espaços discais vertebrais, que são relativamente bem preservados.

tebral mostra melhor estas alterações. Como na espondilose deformante, os espaços discais geralmente são bem preservados (Fig. 13.34). É importante distinguir este transtorno da "coluna em bambu" aparentemente semelhante observada na espondilite anquilosante (ver Fig. 14.31).

Complicações da Doença Degenerativa da Coluna Vertebral

Espondilolistese Degenerativa

Uma das complicações mais comuns da doença degenerativa da coluna vertebral, a espondilolistese degenerativa resulta de alterações degenerativas do disco e nas articulações interapofisárias. Neste transtorno, há deslocamento anterior de uma vértebra sobre a inferior, que em geral é facilmente reconhecido na incidência lateral da coluna pelo sinal do processo espinhoso (Fig. 13.35; ver também Fig. 11.69). Entretanto, algumas vezes o deslocamento pode não ser evidente na radiografia lateral padrão, e devem ser obtidas radiografias enquanto o paciente estende e flete ao máximo a coluna (Fig. 13.36). Como ressaltou Milgram, o estresse aplicado pelos movimentos anterior e posterior da coluna revelam instabilidade (espondilolistese), que pode não ser evidente em outras incidências.

A espondilolistese degenerativa ocorre em aproximadamente 4% dos pacientes com doença degenerativa do disco e afeta com maior freqüência as mulheres. Tem predileção pelo nível L4-L5. Esta predileção foi atribuída a alterações do desenvolvimento ou adquiridas no arco neural que levam a instabilidade e a estresse anormal. O estresse aplicado à vértebra pode resultar em descompensação dos ligamentos, hipermobilidade, instabilidade e osteoartrite de articulações apofisárias adjacentes.

Os sintomas clínicos associados a espondilolistese degenerativa incluem dor lombar com ou sem irradiação para a perna, dor ciática com sinais de compressão da raiz nervosa e claudicação intermitente da cauda eqüina. Entretanto, deve-se observar que muitos pacientes com espondilolistese degenerativa são assintomáticos.

Os achados radiológicos de espondilolistese degenerativa incluem alterações osteoartríticas das articulações interapofisárias (estreitamento articular, eburnação marginal e formação de osteófito), deslizamento anterior de vértebra superior sobre a inferior e, em muitos casos, fenômeno de vácuo intervertebral (ver Fig. 13.29). Invariavelmente o espaço do disco intervertebral afetado é estreitado. A TC também pode mostrar de maneira eficaz esta complicação (Fig. 13.37).

O fenômeno de vácuo intervertebral associado a doença degenerativa dos discos intervertebrais não deve ser confundido com o sinal do vácuo intervertebral. Este sinal aparece nas radiografias como uma

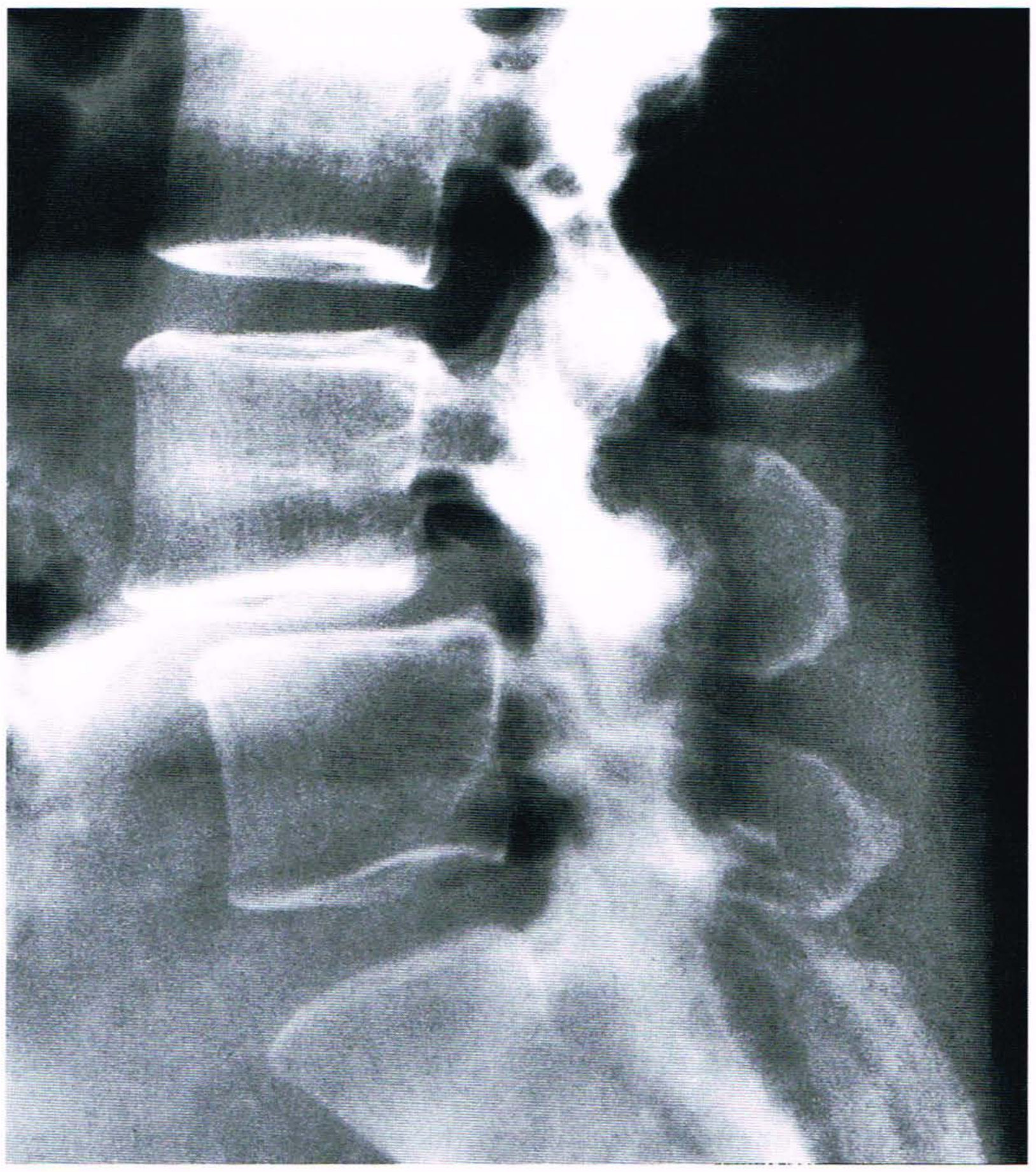

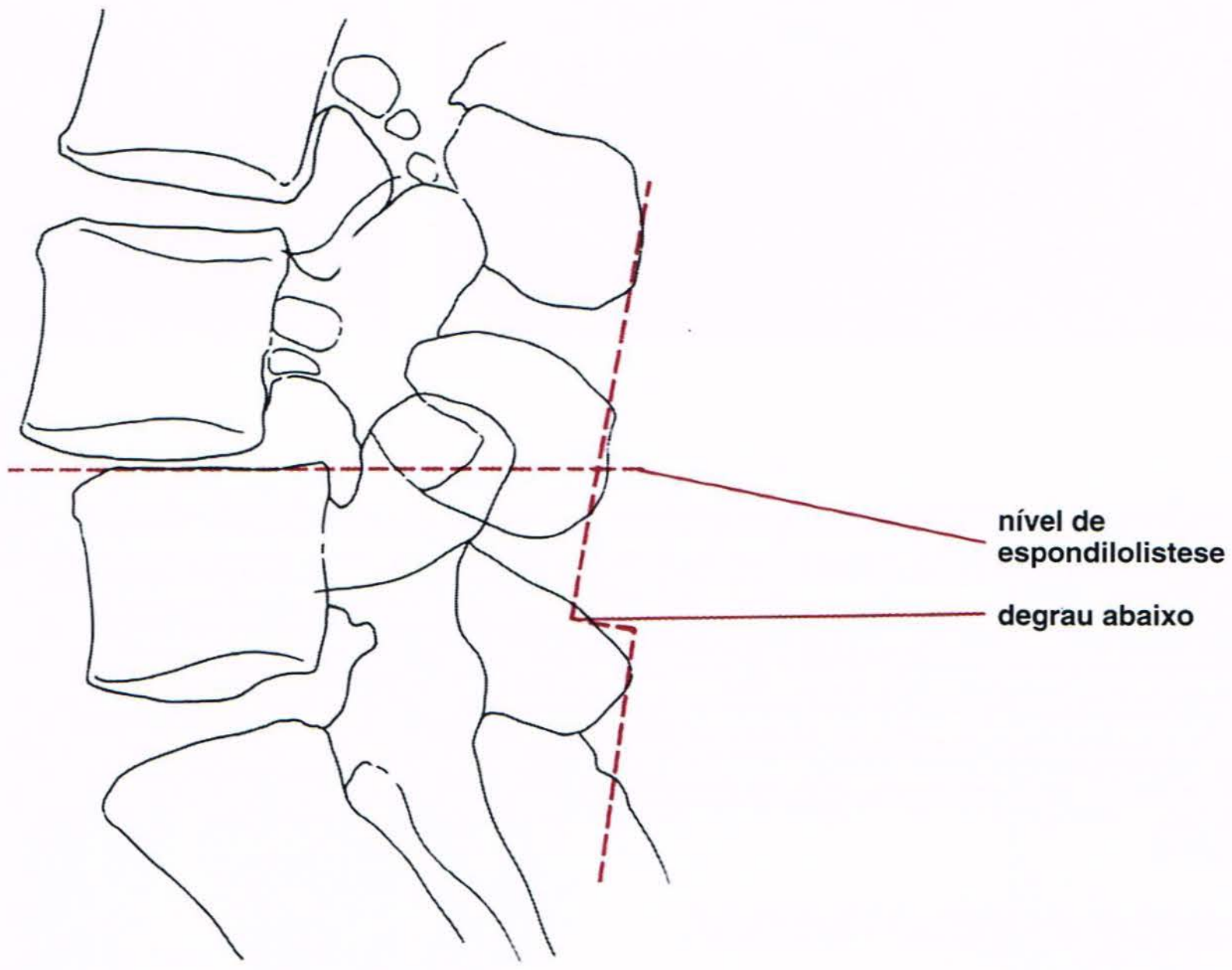

Fig. 13.35 Espondilolistese degenerativa. Uma mulher de 55 anos com doença degenerativa do disco em L4-L5 e artrite degenerativa das facetas desenvolveu espondilolistese, uma complicação comum deste transtorno. A radiografia lateral da coluna lombossacra é suficiente para diferenciar este transtorno da espondilolistese associada à espondilólise pelo surgimento de um degrau do processo espinhoso na vértebra abaixo do espaço intervertebral envolvido (ver Fig. 11.69).

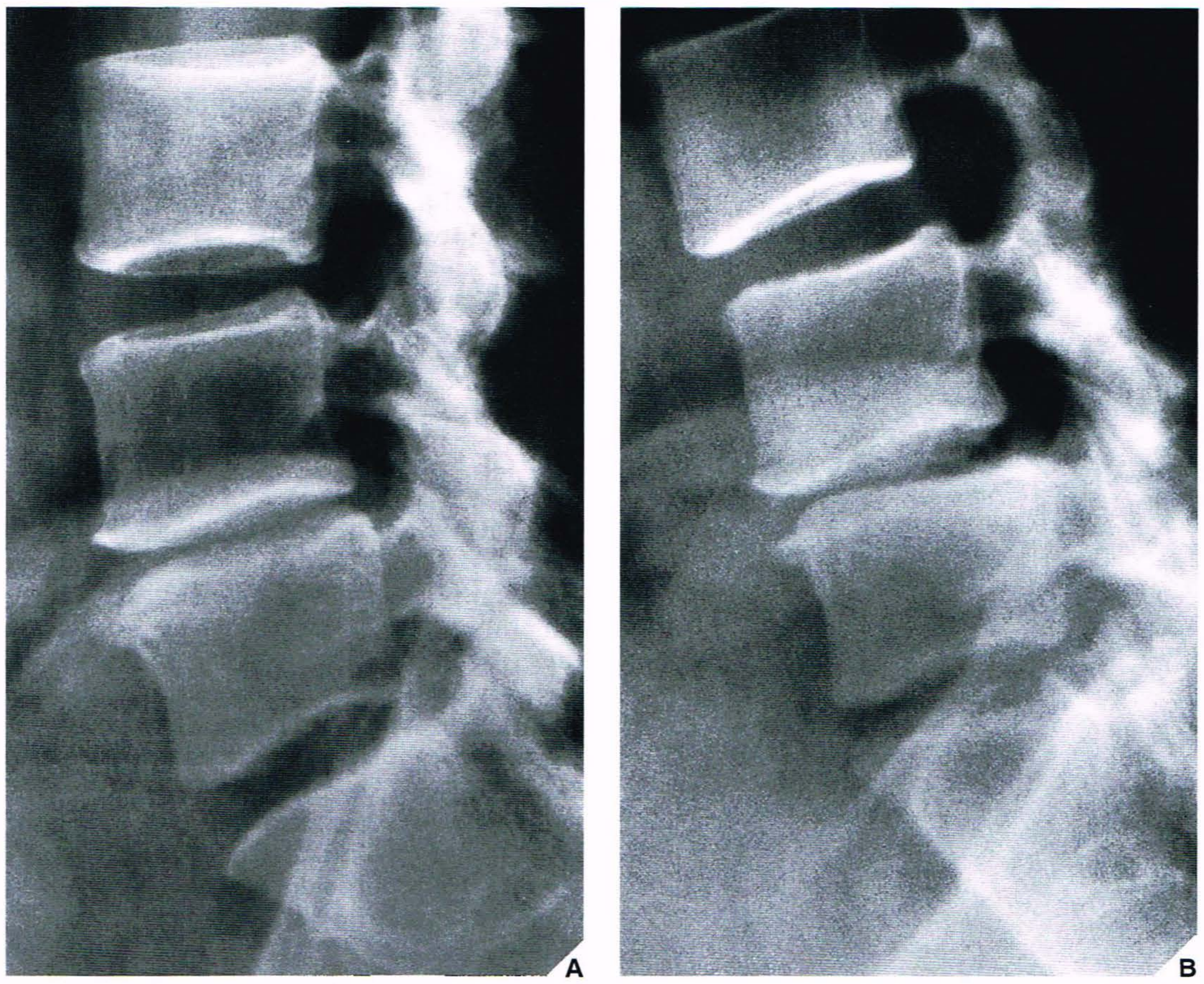

Fig. 13.36 Espondilolistese degenerativa. Um homem de 50 anos apresentou-se com lombalgia crônica. **(A)** Incidência lateral padrão da coluna lombossacra na posição neutra mostra estreitamento do espaço do disco L4-L5, indicando doença degenerativa do disco. Não há evidências de inclinação vertebral. **(B)** Entretanto, a radiografia lateral em flexão mostra espondilolistese de grau 1 em L4-L5.

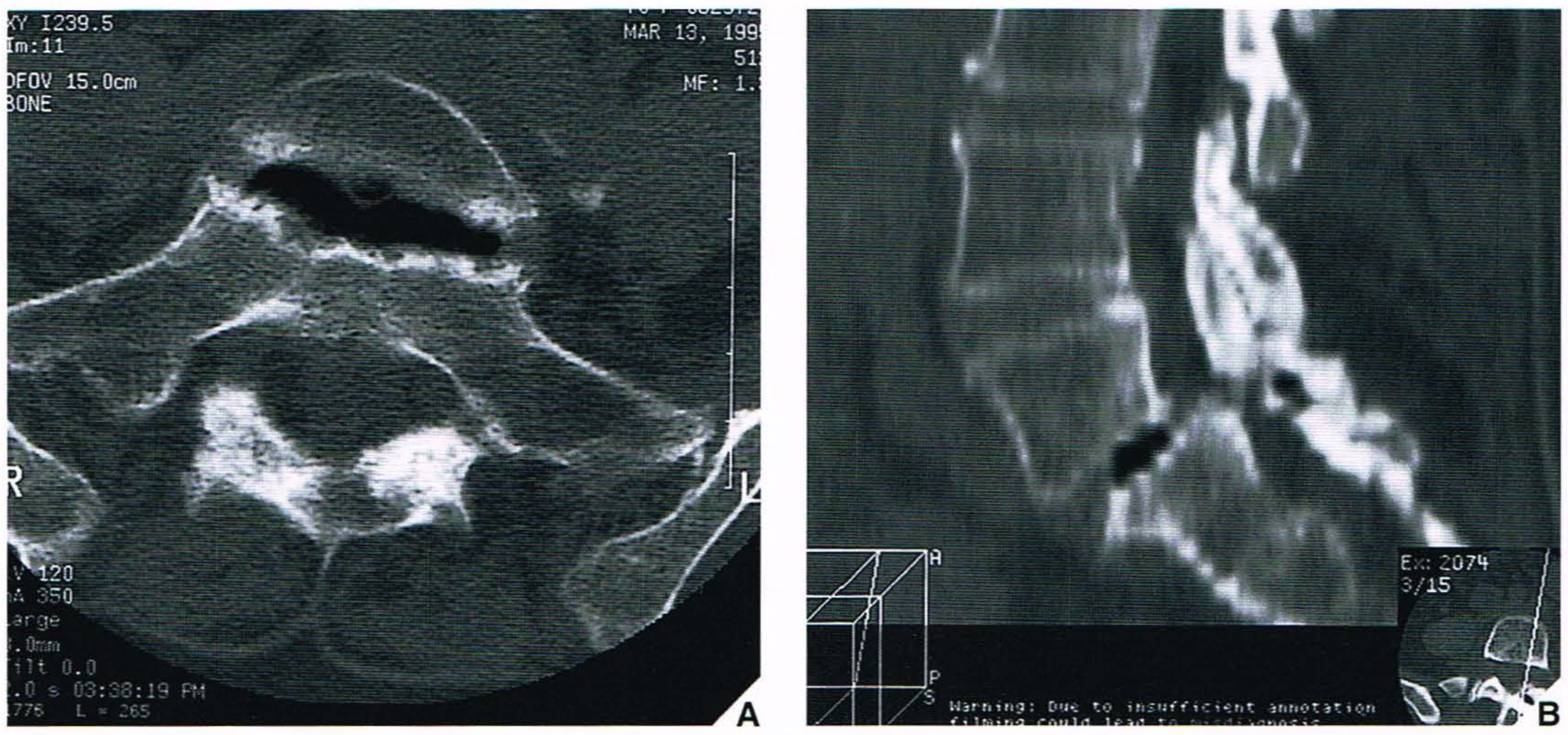

Fig. 13.37 Espondilolistese degenerativa e estenose vertebral. (A) TC axial de uma mulher de 70 anos com lombalgia crônica mostra o fenômeno de vácuo ao nível do disco L5-S1. **(B)** Imagem reformatada sagital mostra doença degenerativa do disco em L5-S1 associada a um fenômeno de vácuo e espondilolistese. Também há evidências de estenose do canal vertebral ao nível de S1.

imagem radiotransparente transversal, linear ou semilunar dentro do corpo vertebral. De acordo com relatos recentes, este sinal representa gás (principalmente nitrogênio) na linha de fratura do corpo vertebral. Embora a patogênese desse processo ainda não tenha sido plenamente elucidada, este sinal é bastante sugestivo de necrose isquêmica do osso. Este fenômeno também já foi descrito em associação com a doença de Kümmell, um colapso pós-traumático tardio do corpo vertebral (Fig. 13.38).

Estenose do Canal Vertebral

A estenose do canal vertebral é uma complicação muito mais grave de doença degenerativa da coluna vertebral. Em sua forma adquirida, resulta de hipertrofia das estruturas adjacentes ao canal vertebral, como pedículos, lâminas, processos articulares e face posterior dos corpos vertebrais, bem como o ligamento amarelo. Estas alterações geralmente são aparentes à radiografia convencional; entretanto, a estenose do canal vertebral pode ser mais bem demonstrada por técnicas auxiliares. A estenose do canal vertebral pode ser

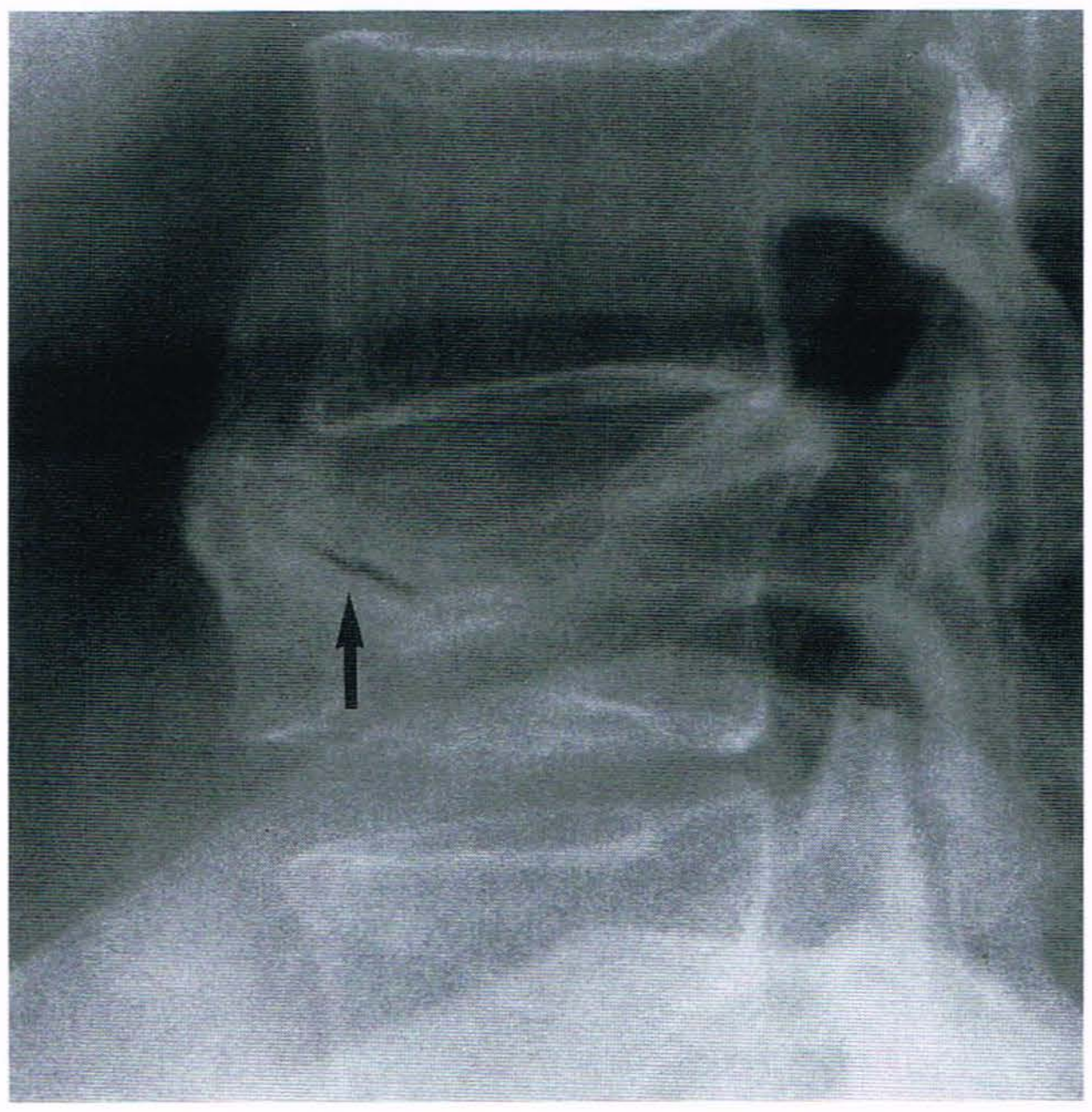

Fig. 13.38 Doença de Kümmell. Radiografia lateral da coluna lombar mostra colapso pós-traumático do corpo vertebral de L-4 associado a sinal do vácuo intravertebral (*seta*).

demonstrada por mielografia, que pode mostrar a compressão do saco tecal por alterações hipertróficas das partes posteriores do corpo vertebral e discos abaulados, mas a TC define melhor seus detalhes (Fig. 13.39). A RM também é uma modalidade eficiente neste aspecto (Fig. 13.40).

A estenose do canal vertebral no segmento lombar pode ser dividida em três grupos com base em sua localização anatômica: estenose do canal vertebral, dos recessos subarticular ou lateral e estenose dos forames neurais.

As causas de estenose do canal central estão relacionadas às alterações hipertróficas de osteoartrite das articulações interapofisárias, espessamento do ligamento amarelo e osteófitos oriundos dos corpos vertebrais. A hipertrofia óssea na altura das articulações interapofisárias é uma causa importante de estenose dos recessos subarticulares ou laterais, levando à compressão dos elementos neurais nessa região. As manifestações clínicas da síndrome do recesso lateral incluem dor unilateral ou bilateral em membros inferiores, que é desencadeada ou agravada por longos períodos em posição ortostática ou ao caminhar. De modo geral, a dor melhora por completo quando a pessoa se senta ou se agacha.

A estenose dos forames neurais é causada por alterações hipertróficas e osteofitose envolvendo o corpo vertebral e o processo articular. Além disso, a espondilolistese degenerativa pode se acompanhar de distorção do forame intervertebral e também comprometer o nervo eferente.

Artropatia Neuropática

Esta artrite destrutiva aguda ou crônica, também conhecida como articulação de Charcot, é colocada com outras doenças articulares degenerativas porque apresenta manifestações semelhantes às encontradas em outras formas de osteoartrite — destruição da cartilagem articular, esclerose subcondral e osteofitose marginal —, embora seja sua forma mais grave. A artropatia neuropática engloba um espectro de processos destrutivos na articulação associados a déficit neurossensorial. Achados patognomônicos às articulações neuropáticas são a fragmentação dos ossos e cartilagens, com os fragmentos sendo eliminados como restos para dentro da articulação, a sinovite crônica com acúmulo de volumes variáveis de líquido na articulação e a instabilidade articular que se manifesta por subluxação e luxação (Fig. 13.41). Entre as condições subjacentes que levam à articulação neuropática estão, entre outras, diabetes melito, sífilis, hanseníase, siringomielia, indiferença congênita à dor e espinha bífida com meningomielocele (Quadro 13.2). Em pacientes diabéticos a condição exibe maior predileção pelas articulações do pé e pelo tornozelo (Fig. 13.42), enquanto em indivíduos com siringomielia as articulações dos membros superiores são as mais fre-

Fig. 13.39 Estenose vertebral. Uma mulher de 71 anos foi avaliada em virtude de dor lombar intensa. **(A)** Radiografia lateral padrão da coluna lombar mostra espondilolistese degenerativa no espaço L4-L5. Observe o aspecto curto dos pedículos. **(B)** Mielografia na incidência AP também revela estreitamento segmentar do saco tecal; o defeito superior está relacionado à espondilolistese, o defeito inferior à estenose do canal vertebral. Cortes de TC **(C, D)** mostram os detalhes das anormalidades — estenose acentuada do canal vertebral e do forame, hipertrofia dos ligamentos amarelos e abaulamento posterior do disco intervertebral. Observe a configuração em trevo do canal vertebral secundária à hipertrofia acentuada das articulações interapofisárias. O fenômeno de vácuo nas articulações interapofisárias é bem mostrado.

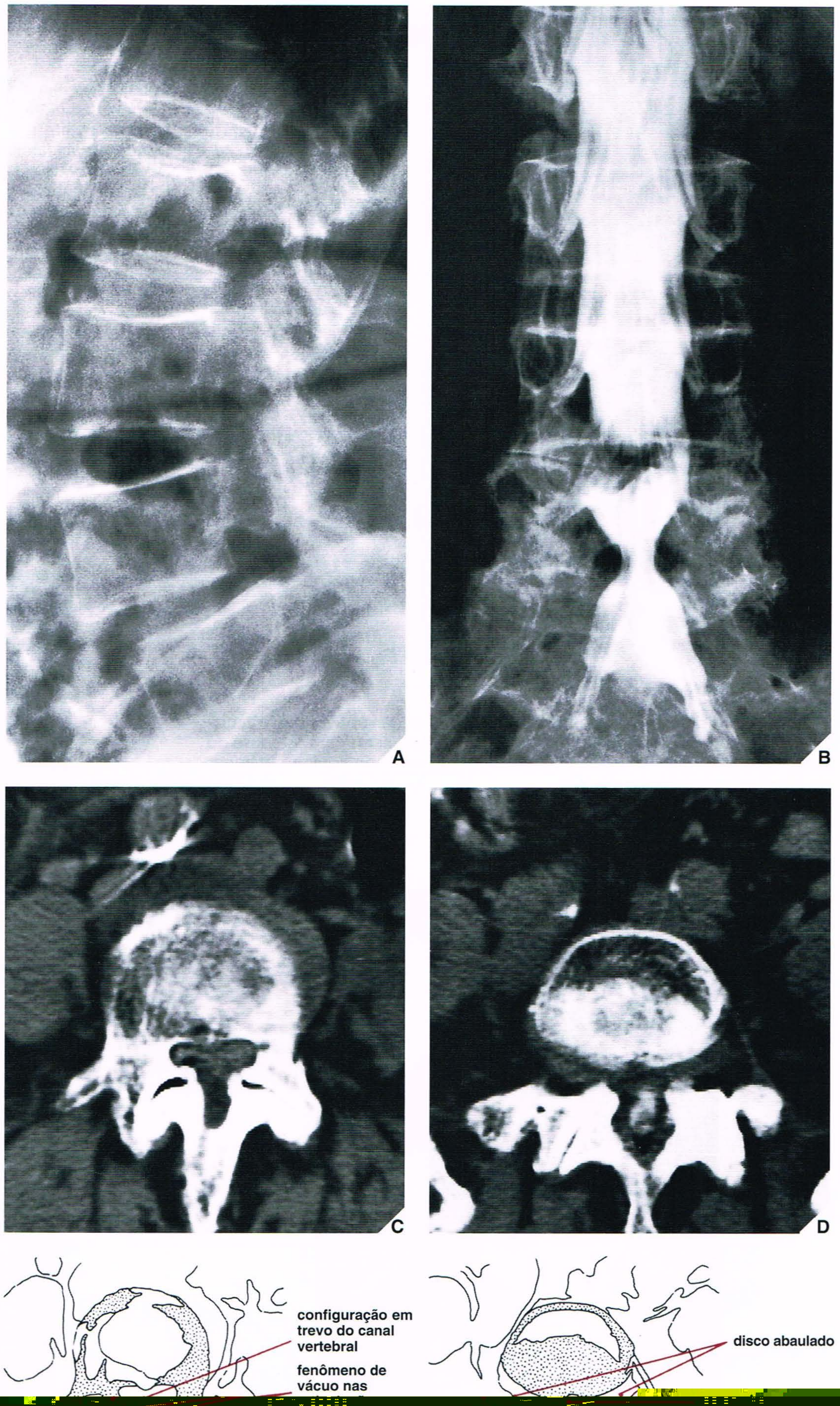

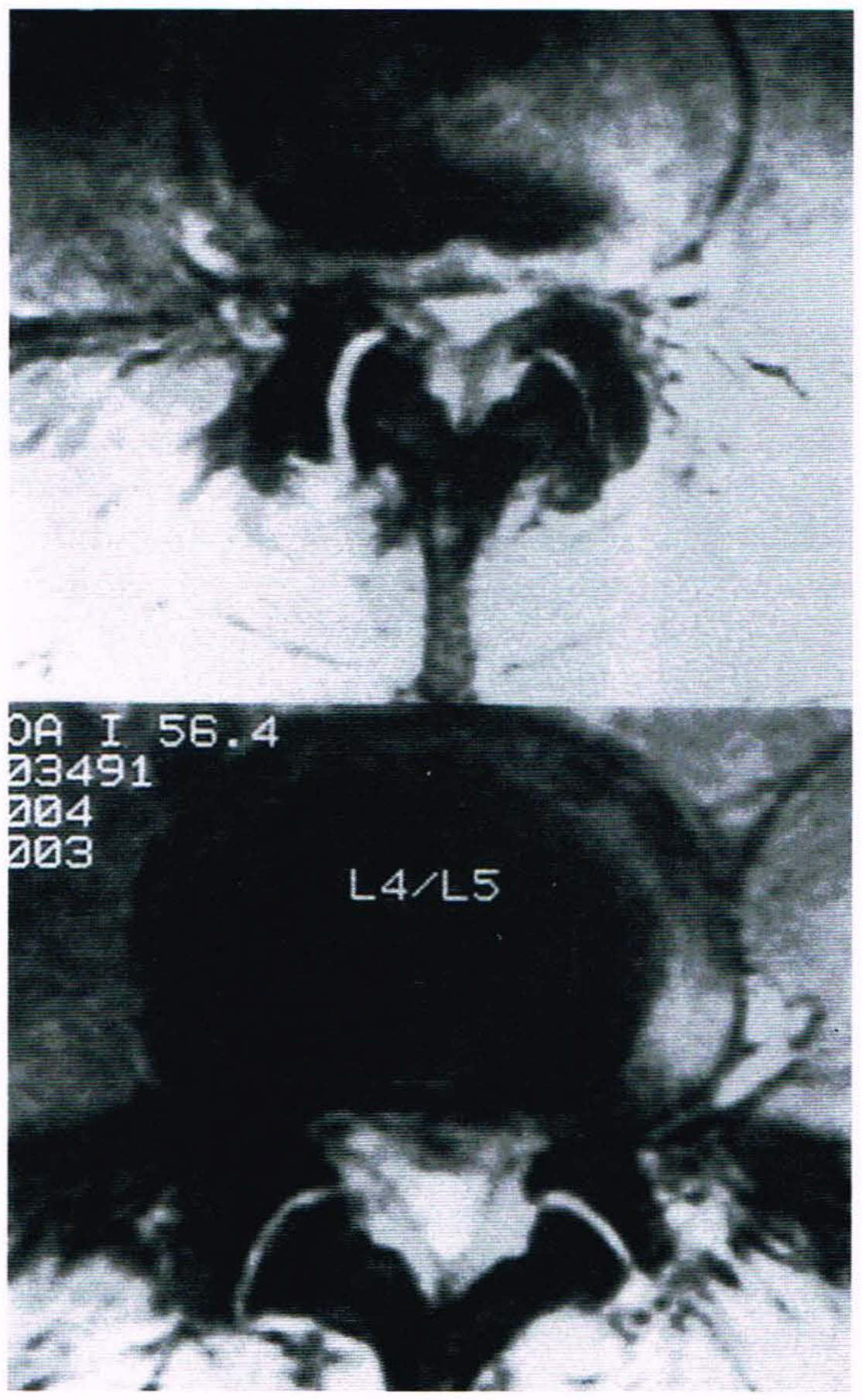

Fig. 13.40 RM de estenose vertebral. Alterações degenerativas das articulações interapofisárias e abaulamento do disco contribuíram para estenose do canal central ao nível do disco L4-L5, conforme mostrado aqui em imagens de RM axiais ponderadas em T2*.

Fig. 13.41 Articulação neuropática. Radiografia AP do quadril direito de uma mulher de 57 anos com neurossífilis (tabes dorsal) mostra os aspectos típicos da articulação neuropática (de Charcot). Há desorganização completa da articulação, fragmentação e subluxação. A ausência de osteoporose é um aspecto característico da articulação neuropática. Este transtorno representa a manifestação mais grave de doença articular degenerativa.

Quadro 13.2 **Causas de Artropatia Neuropática**

- Alcoolismo
- Amiloidose
- Anemia perniciosa
- Compressão extrínseca da medula espinal
- Diabetes melito
- Disautonomia familiar (síndrome de Riley-Day)
- Doença de Charcot-Marie-Tooth
- Esclerose múltipla
- Esteróides (sistêmicos ou intra-articulares)
- Hanseníase
- Indiferença congênita à dor
- Meningomielocele
- Poliomielite
- Siringomielia
- Tabes dorsal (sífilis)
- Tumores da medula espinal
- Tumores em nervos periféricos
- Uremia

(Modificado de Jones E. A. et al., 2000, com permissão.)

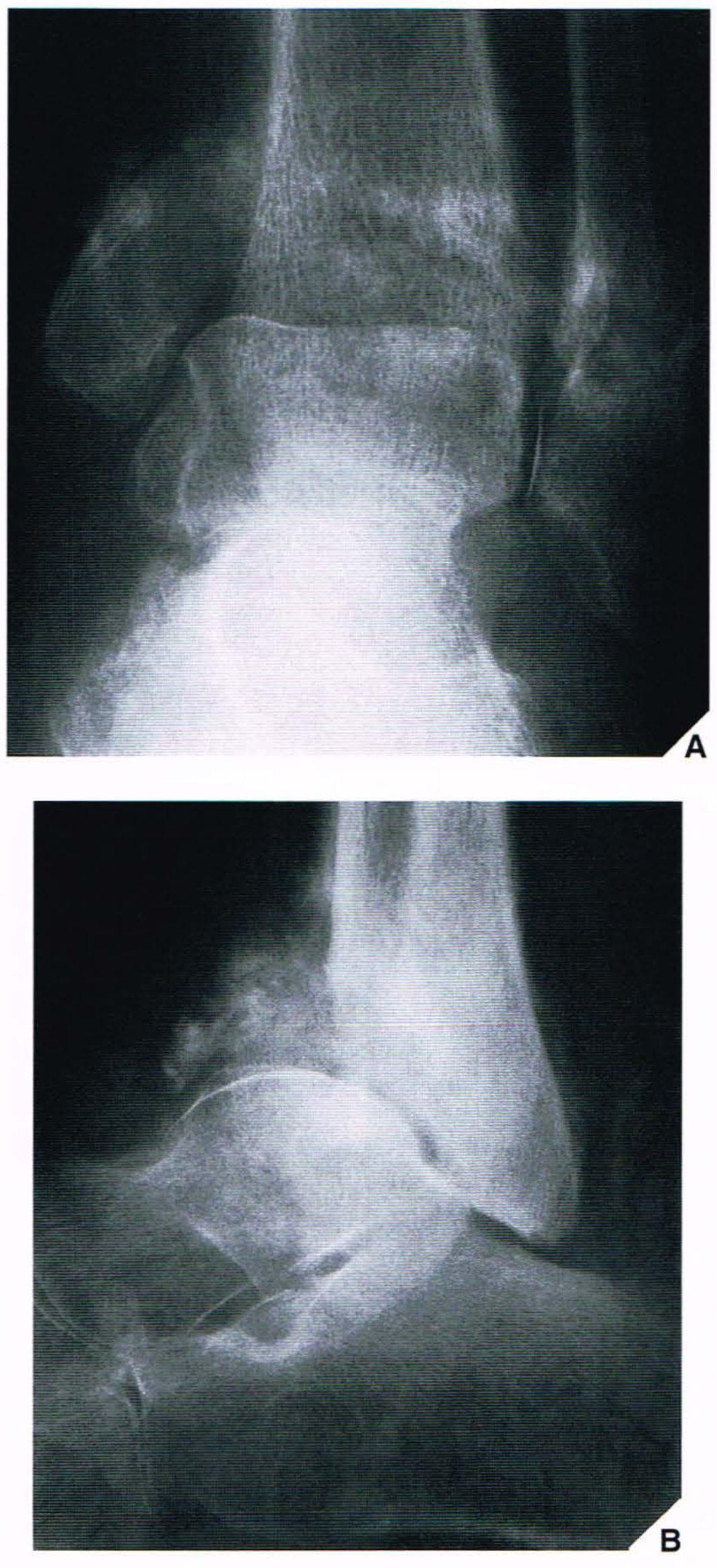

Fig. 13.42 Articulação neuropática. Uma mulher de 59 anos com diabetes melito crônico apresentou-se com alterações neuropáticas do tornozelo esquerdo, mostradas aqui nas radiografias AP **(A)** e lateral **(B)**.

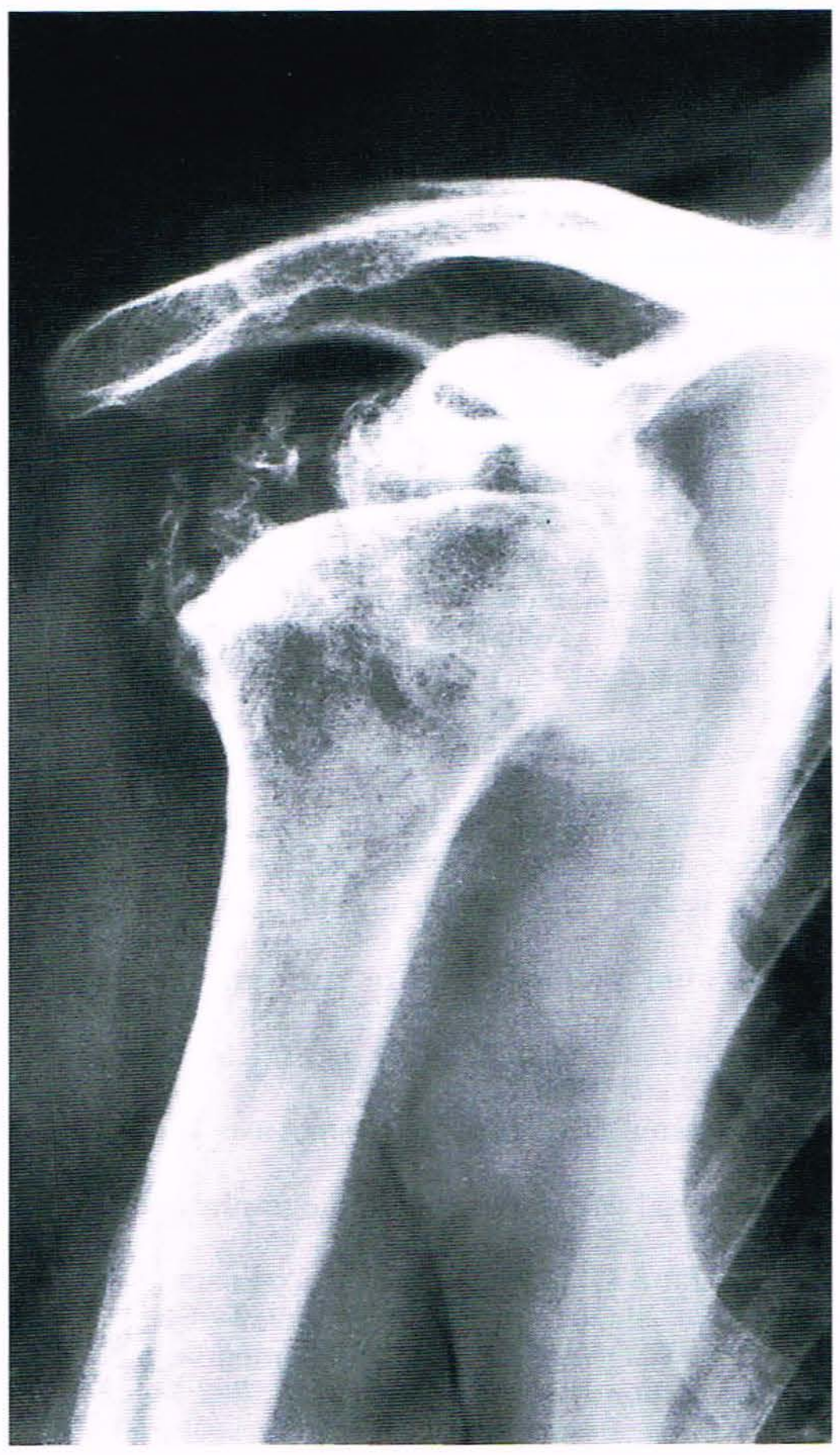

Fig. 13.43 **Articulação neuropática.** Uma mulher de 59 anos com siringomielia desenvolveu articulação neuropática do ombro. A radiografia AP mostra destruição da articulação, fragmentos ósseos e subluxação da cabeça do úmero.

qüentemente acometidas (Fig. 13.43). O epônimo *articulação de Charcot* era, originalmente, reservado para a articulação neuropática em pacientes sifilíticos com tabes dorsal (Fig. 13.44). Atualmente, este termo é aplicado a qualquer articulação com alterações de artropatia neuropática, seja qual for o fator causal.

ASPECTOS PRÁTICOS A SEREM LEMBRADOS

Osteoartrite

[1] A doença articular degenerativa (osteoartrite, osteoartrose, artrite degenerativa) é classificada como primária (idiopática) ou secundária; nesta última há um transtorno subjacente, predisponente.

[2] As características radiológicas da osteoartrite são:
- diminuição (estreitamento) do espaço articular
- esclerose subcondral
- osteofitose
- formação de cisto ou pseudocisto
- ausência de osteoporose acentuada.

Osteoartrite das Grandes Articulações

[1] Na articulação do quadril, o processo degenerativo resulta em migração da cabeça do fêmur, mais comumente em uma direção súpero-lateral.

[2] A coxartropatia de Postel é uma artrose rapidamente destrutiva da articulação do quadril, que radiologicamente pode imitar infecção ou articulação neuropática.

[3] Os compartimentos femorotibial e femoropatelar mediais da articulação do joelho são comumente envolvidos na osteoartrite. O exame com carga pode revelar uma configuração em varo do joelho.

[4] O sinal do "dente" da patela, reconhecido em uma incidência axial por estrias verticais na inserção do tendão do quadríceps na base da patela, representa um tipo de alteração degenerativa (entesopatia) não relacionada à osteoartrite femoropatelar. É comumente observado após a quinta década de vida.

[5] Se as articulações do ombro, cotovelo ou tornozelo forem afetadas por doença articular degenerativa, deve ser considerado o diagnóstico de osteoartrite secundária, e não primária.

Osteoartrite das Pequenas Articulações

[1] Na mão, as características da doença articular degenerativa primária são:
- nódulos de Heberden que afetam as articulações IFD
- nódulos de Bouchard, que afetam as articulações IFP.

[2] A primeira articulação carpometacarpal freqüentemente é envolvida na doença articular degenerativa primária.

Doença Degenerativa da Coluna Vertebral

[1] Na coluna vertebral, as alterações degenerativas podem estar presentes em quatro formas principais:
- como osteoartrite das articulações sinoviais, incluindo as atlantoaxial interapofisárias, costovertebrais e sacroilíacas
- como espondilose deformante, um transtorno que se manifesta por formação de osteófitos marginais anteriores e laterais com preservação dos espaços discais (pelo menos nos estágios iniciais)
- como doença degenerativa do disco, um transtorno que envolve basicamente os discos intervertebrais e que se manifesta por destruição destas estruturas, o fenômeno do vácuo e o estreitamento dos espaços discais
- como hiperostose esquelética idiopática difusa (síndrome de HEID ou doença de Forestier), caracterizada por ossificações ao longo das faces anteriores dos corpos vertebrais que se estendem através dos espaços discais, preservação relativa dos discos intervertebrais e hiperostose nos locais de fixação do tendão e ligamento ao osso (entesopatia).

[2] Dois transtornos comuns podem complicar a doença degenerativa da coluna vertebral:
- espondilolistese degenerativa
- estenose do canal vertebral.

[3] A espondilolistese degenerativa é caracterizada por deslocamento anterior (ventral) de uma vértebra em relação à inferior, e reconhecida na incidência lateral da coluna pelo sinal do processo espinhoso.

[4] A estenose do canal vertebral pode ser facilmente diagnosticada utilizando-se TC ou ressonância magnética.

Artropatia Neuropática

[1] A articulação neuropática (de Charcot) manifesta-se com as mesmas alterações degenerativas que a osteoartrite, mas estas são observadas

- sinovite crônica com derrame articular
- instabilidade articular com subluxação ou luxação.

[2] Os transtornos subjacentes que levam à articulação neuropática incluem diabetes melito, sífilis, hanseníase, siringomielia e indiferença congênita à dor.

LEITURAS SUGERIDAS

Adamson TC 3rd, Resnik CS, Guerra Jr J, Vint VC, Weisman MH, Resnick D. Hand and wrist arthropathies of hemochromatosis and calcium pyrophosphate deposition disease: distinct radiographic features. *Radiology* 1983;147:377–381.

Bennett GL, Leeson MC, Michael A. Extensive hemosiderin deposition in the medial meniscus of a knee. Its possible relationship to degenerative joint disease. *Clin Orthop* 1988;230:182–185.

Bhalla S, Reinus WR. The linear intravertebral vacuum: a sign of benign vertebral collapse. *AJR Am J Roentgenol* 1998;170:1563–1569.

Blackburn WD Jr, Chivers S, Bernreuter W. Cartilage imaging in osteoarthritis. *Semin Arthritis Rheum* 1996;25:273–281.

Bloem JL, Sartoris DJ, eds. *MRI and CT of the musculoskeletal system. A text-atlas.* Baltimore: Williams & Wilkins; 1992.

Bock GW, Garcia A, Weisman MH, et al. Rapidly destructive hip disease: clinical and imaging abnormalities. *Radiology* 1993;186:461–466.

Bora FW Jr, Miller G. Joint physiology, cartilage metabolism, and the etiology of osteoarthritis. *Hand Clin* 1987;3:325–336.

Boutry N, Paul C, Leroy X, Fredoux D, Migaud H, Cotten A. Rapidly destructive osteoarthritis of the hip: MR imaging findings. *AJR Am J Roentgenol* 2002;179:657–663.

Brandt KD. Osteoarthritis. *Clin Geriatr Med* 1988;4:279–293.

Braunstein EM, Brandt KD, Albrecht M. MRI demonstration of hypertrophic articular cartilage repair in osteoarthritis. *Skeletal Radiol* 1990;19:335–339.

Broderick LS, Turner DA, Renfrew DL, Schnitzer TJ, Huff JP, Harris C. Severity of articular cartilage abnormality in patients with osteoarthritis: evaluation with fast spin-echo MR vs arthroscopy. *AJR Am J Roentgenol* 1994;162:99–103.

Brower AC, Downey EF. Kümmell disease: report of a case with serial radiographs. *Radiology* 1981;141:363–364.

Buckwalter JA, Mankin HG. Articular cartilage. II. Degeneration and osteoarthritis, repair, regeneration, and transplantation. *J Bone Joint Surg [Am]* 1997;79A:612–632.

Buckwalter JA, Mow VC. Cartilage repair in osteoarthritis. In: Moskowitz RW, Howell DS, Goldberg VM, Mankin HJ, eds. *Osteoarthritis,* 2nd ed. Philadelphia: WB Saunders; 1992:71–107.

Bullough PG. The pathology of osteoarthritis. In: Moskowitz RW, Howell DS, Goldberg VM, Mankin HJ, eds. *Osteoarthritis,* 2nd ed. Philadelphia: WB Saunders; 1992:39–69.

Bullough PG, Bansal M. The differential diagnosis of geodes. *Radiol Clin North Am* 1988;26:1165–1184.

Chan WP, Lang P, Stevens MP, et al. Osteoarthritis of the knee: comparison of radiography, CT, and MR imaging to assess extent and severity. *AJR Am J Roentgenol* 1991;157:799–806.

Charcot JM. Sur quelques arthropathies qui paraissent dépendre d'une lesion du cervean ou de la moëlle épindère. *Arch Physiol Norm Pathol* 1868;1:161–178.

Chou L, Knight R. Idiopathic avascular necrosis of a vertebral body: a case report and literature review. *Spine* 1997;22:1928–1932.

Cohn EL, Maurer EJ, Keats TE, Dussault RG, Kaplan PA. Plain film evaluation of degenerative disk disease at the lumbosacral junction. *Skeletal Radiol* 1997;26:161–166.

Cone RO, Resnick D. Degenerative disease of the shoulder. *Australas Radiol* 1984;28:232–239.

Danielsson L. Incidence and osteoarthritis of the hip (coxarthrosis). *Clin Orthop* 1966;45:67–72.

Davis MA. Epidemiology of osteoarthritis. *Clin Geriatr Med* 1988;4:241–255.

Della Torre P, Picuti G, Di Filippo P. Rapidly progressive osteoarthritis of the hip. *Ital J Orthop Traumatol* 1987;13:187–200.

Dieppe P, Cushnaghan J. The natural course and prognosis of osteoarthritis. In: Moskowitz RW, Howell DS, Goldberg VM, Mankin HJ, eds. *Osteoarthritis,* 2nd ed. Philadelphia: WB Saunders; 1992:399–412.

Epstein BS, Epstein JA, Jones MD. Lumbar spinal stenosis. *Radiol Clin North Am* 1977;15:227–239.

Erkintalo MO, Salminen JJ, Alanen AM, Paajanen HEK, Kormano MJ. Development of degenerative changes in the lumbar intervertebral disk: results of a prospective MR imaging study in adolescents with and without low-back pain. *Radiology* 1995;196:529–533.

Fairbank TJ. Knee joint changes after menisectomy. *J Bone Joint Surg [Br]* 1948;30B:664–670.

Felson DT. The course of osteoarthritis and factors that affect it. *Rheum Dis Clin North Am* 1993;19:607–615.

Forestier J, Rotes Querol J. Senile ankylosing hyperostosis of the spine. *Ann Rheum Dis* 1950;9:321–330.

Freeman MAR. Total replacement of the knee. *Orthop Rev* 1974;3:21–29.

Gibson M, Buckley J, Mawhinney RC, Mulholland RC, Worthington BS. Magnetic resonance imaging and discography in the diagnosis of disc degeneration. *J Bone Joint Surg [Br]* 1986;68B:369–373.

Golimbu C, Firooznia H, Rafii M. The intravertebral vacuum sign. *Spine* 1986;11:1040–1043.

Greenspan A, Norman A, Tchang FKM. "Tooth" sign in patellar degenerative disease. *J Bone Joint Surg [Am]* 1977;59A:483–485.

Grenier N, Grossman RI, Schiebler ML, Yeager BA, Goldberg HI, Kressel HY. Degenerative lumbar disk disease: pitfalls and usefulness of MR imaging in detection of vacuum phenomenon. *Radiology* 1987;164:861–865.

Harrison MH, Schajowicz F, Trueta J. Osteoarthritis of the hip: a study of the nature and evolution of the disease. *J Bone Joint Surg [Br]* 1953;35B:598–629.

Hayward I, Bjorkengren AG, Pathria MN, Zlatkin MB, Sartoris DJ, Resnick D. Patterns of femoral head migration in osteoarthritis of the hip: A reappraisal with CT and pathologic correlation. *Radiology* 1988;166:857–860.

Hill CL, Gale DG, Chaisson CE, et al. Knee effusions, popliteal cysts, and synovial thickening: association with knee pain in osteoarthritis. *J Rheumatol* 2001;28:1330–1337.

Howell DS, Altman RD. Cartilage repair and conservation in osteoarthritis. *Rheum Dis Clin North Am* 1993;19:713–724.

Jones EA, Manaster BJ, May DA, Disler DG. Neuropathic osteoarthropathy: diagnostic dilemmas and differential diagnosis. *Radiographics* 2000;20:S279–S293.

Karvonen RL, Negendank WG, Teitge RA, Reed AH, Miller PR, Fernandez-Madrid F. Factors affecting articular cartilage thickness in osteoarthritis. *J Rheumatol* 1994;21:1310–1318.

Kellgren JH, Moore R. Generalized osteoarthritis and Heberden's nodes. *BMJ* 1952;1:181–187.

Kerr R, Resnick D, Pineda C, Haghighi P. Osteoarthritis of the glenohumeral joint: a radiologic-pathologic study. *AJR Am J Roentgenol* 1985;144:967–972.

Kirkaldy-Willis WH, Farfan HF. Instability of the lumbar spine. *Clin Orthop* 1982;165:110–123.

Knutsson F. The vacuum phenomenon in the intervertebral discs. *Acta Radiol* 1942;23:173–175.

Kumpan W, Salomonowitz E, Seidl G, Wittich GR. The intervertebral vacuum phenomenon. *Skeletal Radiol* 1986;15:444–447.

Lawrance JAL, Athanasou NA. Rapidly destructive hip disease. *Skeletal Radiol* 1995;24:639–641.

Leach RE, Gregg T, Siber FJ. Weight-bearing radiography in osteoarthritis of the knee. *Radiology* 1970;97:265–268.

Lee SH, Coleman PE, Hahn FJ. Magnetic resonance imaging of degenerative disk disease of the spine. *Radiol Clin North Am* 1988;26:949–964.

Lefkowitz DM, Quencer RM. Vacuum facet phenomenon: a computed tomographic sign of degenerative spondylolisthesis. *Radiology* 1982;144:562.

Lequesne M. La coxarthrose destructrice rapide. *Rhumatologie* 1970;22:51–63.

Lequesne MG, Laredo J-D. The faux profil (oblique view) of the hip in the standing position. Contribution to the evaluation of osteoarthritis of the adult hip. *Ann Rheum Dis* 1998;57:676–681.

Link TM, Steinbach LS, Ghosh S, Ries M, Lu Y, Lane N, Majumdar S. Osteoarthritis: MR imaging findings in different stages of disease and correlation with clinical findings. *Radiology* 2003;226:373–381.

Maldague BE, Noel HM, Malghem JJ. The intravertebral vacuum cleft: a sign of ischemic vertebral collapse. *Radiology* 1978;129:23–29.

Mankin HJ, Brandt KD. Biochemistry and metabolism of articular cartilage in osteoarthritis. In: Moskowitz RW, Howell DS, Goldberg VM. Mankin HJ, eds. *Osteoarthritis,* 2nd ed. Philadelphia: WB Saunders; 1992:109–154.

Martel W, Snarr JW, Horn JR. The metacarpophalangeal joints in interphalangeal osteoarthritis. *Radiology* 1973;108:1–7.

McAfee PC, Ullrich CG, Yuan HA, Cacayorill ED, Lockwood RC. Computed tomography in degenerative lumbar spinal stenosis: the value of multiplanar reconstruction. *Radiographics* 1982;2:529–537.

McCauley TR, Disler DG. Magnetic resonance imaging of articular cartilage of the knee. *J Am Acad Orthop Surg* 2001;9:2–8.

Milgram JE. Recurrent articular spondylolisthesis: common cause of vertebral instabilities, root pain, sciatica, and ultimately spinal stenosis. Early detection and blocking of specific dislocations. *Bull Hosp Joint Dis Orthop Inst* 1986;46:47–51.

Modic MT, Masaryk TJ, Ross JS, Carter JR. Imaging of degenerative disk disease. *Radiology* 1988;168:177–186.

Modic MT, Steinberg PM, Ross JS, Masaryk TJ, Carter JR. Degenerative disk disease: assessment of changes in vertebral body marrow with MR imaging. *Radiology* 1988;166:193–199.

Norman A, Robbins H, Milgram JE. The acute neuropathic arthropathy—a rapid severely disorganizing form of arthritis. *Radiology* 1968;90:1159–1164.

Pathria M, Sartoris DJ, Resnick D. Osteoarthritis of the facet joints: accuracy of oblique radiographic assessment. *Radiology* 1987;164:227–230.

Pepper HW, Noonan CD. Radiographic evaluation of total hip arthroplasty. *Radiology* 1973;108:23–29.

Peyron JG. Epidemiologic and etiologic approach of osteoarthritis. *Semin Arthritis Rheum* 1979;8:288–306.

Peyron JG, Altman RD. The epidemiology of osteoarthritis. In: Moskowitz RW, Howell DS, Goldberg VM, Mankin HJ, eds. *Osteoarthritis,* 2nd ed. Philadelphia: WB Saunders; 1992:15–37.

Postel M, Kerboull M. Total prosthetic replacement in rapidly destructive arthrosis of the hip joint. *Clin Orthop* 1970;72:138–144.

Pritzker KP. Aging and degeneration in the lumbar intervertebral disc. *Orthop Clin North Am* 1977;8:66–77.

Resnick D. Degenerative diseases of the vertebral column. *Radiology* 1985;156:3–14.

Resnick D. Patterns of migration of the femoral head in osteoarthritis of the hip. Roentgenographic-pathologic correlation and comparison with rheumatoid arthritis. *AJR Am J Roentgenol* 1975;124:62–74.

Resnick D, Niwayama G. Degenerative disease of extraspinal locations. In: Resnick D, ed. *Diagnosis of bone and joint disorders,* 3rd ed. Philadelphia: WB Saunders; 1995:1263–1371.
Resnick D, Niwayama G. Entheses and enthesopathy. Anatomical, pathological and radiological correlation. *Radiology* 1983;146:1–9.
Resnick D, Niwayama G. Diffuse idiopathic skeletal hyperostosis (DISH): ankylosing hyperostosis of Forestier and Rotes-Querol. In: Resnick D, ed. *Diagnosis of bone and joint disorders,* 3rd ed. Philadelphia: WB Saunders; 1995:1463–1495.
Resnick D, Niwayama G, Coutts RD. Subchondral cysts (geodes) in arthritic disorders: pathologic and radiographic appearance of the hip joint. *AJR Am J Roentgenol* 1977; 128:799–806.
Resnick D, Niwayama G, Goergen TG. Degenerative disease of the sacroiliac joint. *Invest Radiol* 1975;10:608–621.
Resnick D, Shaul SR, Robins JM. Diffuse idiopathic skeletal hyperostosis (DISH). Forestier's disease with extraspinal manifestations. *Radiology* 1975;115:513–524.
Rosenberg ZS, Shankman S, Steiner GC, Kastenbaum DK, Norman A, Lazansky MG. Rapid destructive osteoarthritis: clinical, radiographic, and pathologic features. *Radiology* 1992;182:213–216.
Ross JS, Modic MT, Masaryk TJ, Carter J, Marcus RE, Bohlman H. Assessment of extradural degenerative disease with Gd DTPA-enhanced MR imaging: correlation with surgical and pathologic findings. *AJNR* 1989;10:1243–1249.
Rubenstein JD, Li JG, Majumdar S, Henkelman RM. Image resolution and signal-to-noise ratio requirements for MR imaging of degenerative cartilage. *AJR Am J Roentgenol* 1997;169:1089–1096.
Schiebler ML, Grenier N, Fallon M, Camerino V, Zlatkin M, Kressel HY. Normal and degenerated intervertebral disk: in vivo and in vitro MR imaging with histopathologic correlation. *AJR Am J Roentgenol* 1991;157:93–97.
Schmorl G, Junghanns H. *The human spine in health and disease,* 2nd ed. New York: Grune & Stratton; 1971.
Schumacher HR. Articular cartilage in the degenerative arthropathy of hemochromatosis. *Arthritis Rheum* 1982;25:1460–1468.
Sokoloff L. Pathology and pathogenesis of osteoarthritis. In: Hollander JL, McCarty DJ, eds. *Arthritis and allied conditions,* 8th ed. Philadelphia: Lea & Febiger; 1972:1009–1031.
Stoller DW, Cannon WD Jr, Anderson LJ. The knee. In: *Magnetic resonance imaging in orthopaedics & sports medicine.* Philadelphia: JB Lippincott; 1993:139–372.
Theodorou DJ. The intravertebral vacuum cleft sign. *Radiology* 2001;221:787–788.
Waldschmidt JG, Braunstein EM, Buckwalter KA. Magnetic resonance imaging of osteoarthritis. *Rheum Dis Clin North Am* 1999;25:451–465.
Watt I, Dieppe P. Osteoarthritis revisited. *Skeletal Radiol* 1990;19:1–3.
Weber BG. Total hip replacement: rotating versus fixed and metal versus ceramic heads. In: Salvati EA, ed. *The hip. Proceedings of the Ninth Open Scientific Meeting of the Hip Society, 1981.* St. Louis: CV Mosby; 1981:264–275.
Weisz GM. Value of computerised tomography in diagnosis of diseases of the lumbar spine. *Med J Aust* 1982;1:216–219.
Weisz GM, Lee P. Spinal reserve capacity. A radiologic concept of lumbar canal stenosis. *Orthop Rev* 1984;13:579–582.
Weisz GM, Lee P. Spinal canal stenosis. *Clin Orthop* 1983;179:134–140.
Yazici H, Saville PD, Salvati EA, Bohne WH, Wilson PD Jr. Primary osteoarthritis of the knee or hip. Prevalence of Heberden nodes in relation to age and sex. *JAMA* 1975;231:1256–1260.
Yu SW, Haughton VM, Ho PS, Sether LA, Wagner M, Ho KC. Progressive and regressive changes in the nucleus pulposus. *Radiology* 1988;169:93–97.
Yu SW, Haughton VM, Lynch KL, Ho KC, Sether LA. Fibrous structure in the intervertebral disk correlation of MR appearance with anatomic sections. *AJNR* 1989;10:1105–1110.

CAPÍTULO

14

ARTRITES INFLAMATÓRIAS

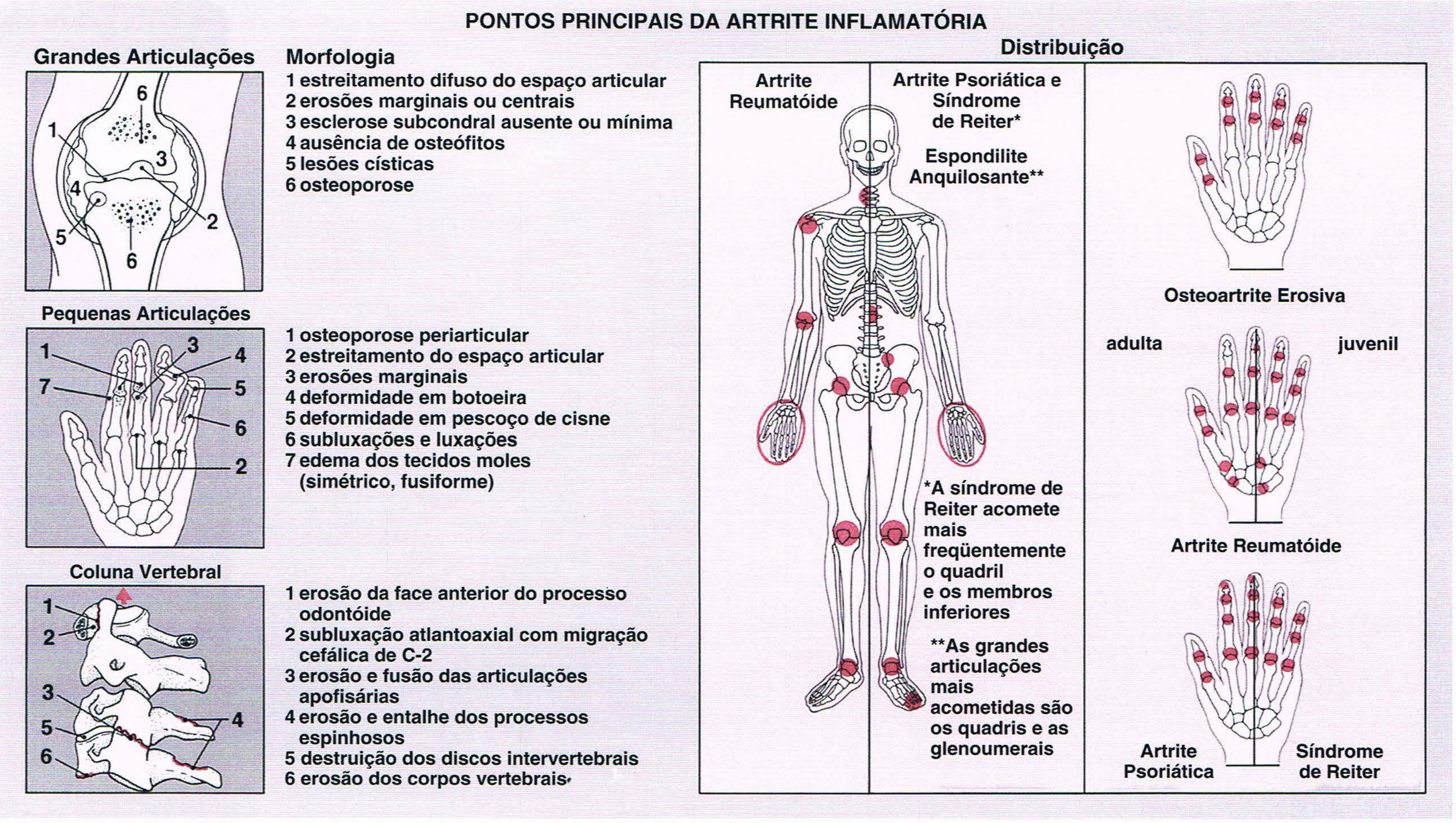

Fig. 14.1 **Artrites inflamatórias.** Pontos principais da morfologia e da distribuição de lesões artríticas nas artrites inflamatórias.

mente. O edema das partes moles, em geral fusiforme, pode eventualmente estar presente em torno das articulações envolvidas (Fig. 14.2 B e C); entretanto, a osteoporose periarticular raramente está presente. Mais tarde, no processo patológico, pode haver desenvolvimento de anquiloses ósseas das falanges. Cerca de 15% dos pacientes com osteoartrite erosiva podem desenvolver manifestações clínicas, laboratoriais e radiológicas de artrite reumatóide (Fig. 14.3). A relação exata entre estes dois distúrbios ainda é obscura. Alguns pesquisadores acreditam que a osteoartrite erosiva é, na verdade, artrite reumatóide originada em locais incomuns, mas progride para as articulações envolvidas mais tipicamente. Outros sugerem que cada uma é uma condição distinta, citando como evidência o fato de que o líquido sinovial de pacientes com artrite reumatóide não se assemelha ao de pacientes com osteoartrite erosiva, as anormalidades imunológicas comumente observadas na artrite reumatóide estão ausentes neste último distúrbio, e o teste sorológico para fator reumatóide é negativo.

Algumas vezes, uma variante de osteoartrite erosiva pode ser observada como um dos aspectos da síndrome de Cronkhite-Canada. Este distúrbio sistêmico raro também se manifesta com polipose gastrointestinal generalizada, hiperpigmentação da pele e atrofia ungueal.

Tratamento

O principal objetivo do tratamento em pacientes com osteoartrite erosiva inflamatória é o alívio da dor e a restauração da função articular. A terapia não farmacológica inclui terapia ocupacional e física. Exercícios de movimentação em série e calor úmido sob a forma de banhos de parafina são úteis. Os métodos farmacológicos incluem analgésicos, drogas antiinflamatórias não esteroidais e corticosteróides. Casos selecionados também têm sido tratados com metotrexato e sais de ouro pela via oral. Freqüentemente é necessário intervenção cirúrgica para o alívio da dor persistente e a correção de deformidades graves. Um dos procedimentos mais eficazes é a substituição da articulação por meio de artroplastias com borracha de silicone (ver Fig. 14.3B). As indicações para este tipo de cirurgia são perda do espaço articular, proliferação sinovial com destruição articular, perda do alinhamento normal e dor não controlada.

Artrite Reumatóide

Artrite Reumatóide do Adulto

A artrite reumatóide é uma doença inflamatória sistêmica, crônica e progressiva que afeta principalmente as articulações sinoviais; mulheres são afetadas com freqüência três vezes maior que os homens. A evolução da doença varia de paciente para paciente, e há uma surpreendente tendência a remissões e exacerbações espontâneas. A detecção de fator reumatóide, que representa anticorpos específicos no soro do paciente, é um achado diagnóstico importante. Embora ainda seja discutível, alguns pesquisadores também incluem sob esta rubrica um distúrbio denominado *artrite reumatóide soronegativa* (ver adiante), no qual os pacientes não possuem fator reumatóide, mas apresentam o quadro clínico e radiológico de artrite reumatóide.

Fatores Reumatóides

Os fatores reumatóides, tão amplamente usados pelos clínicos, são anticorpos antigamaglobulina produzidos em parte pela sinóvia reumatóide. Os fatores reumatóides no líquido sinovial são do tipo IgG ou IgM. Combinam-se a seus antígenos (imunoglobulina G [IgG]) para formar imunocomplexos. Estes complexos ativam o sistema complemento, que libera mediadores responsáveis pela produção de inflamação nas estruturas articulares. Como podem ser encontrados fatores reumatóides nos líquidos articulares de pacientes com distúrbios não-reumatóides, sua presença isolada não é diagnóstica de artrite reumatóide. Entretanto, a presença de altos títulos destes fatores em um derrame articular sugere for-

Quadro 14.1 **Características Clínicas e Radiológicas das Artrites Inflamatórias**

Tipo de Artrite	Local	Anormalidades Fundamentais	Técnica*/Incidência
Osteoartrite erosiva (F; meia-idade)	Mãos	Envolvimento de: Articulações interfalângicas proximais Articulações interfalângicas distais Deformidades em asa de gaivota associadas a erosões Nódulos de Heberden Anquilose articular	Incidência dorsovolar
Artrite reumatóide (F > M; presença de fator reumatóide e DRW4)	Mãos e punhos	Envolvimento de: Articulações metacarpofalângicas Articulações interfalângicas proximais Erosões centrais e marginais Osteoporose periarticular	Incidência dorsovolar
		Deformidades articulares: pescoço de cisne, botoeira, mão em binóculo, polegar do carona	Incidências dorsovolar e lateral
	Quadril	Estreitamento do espaço articular Erosões Protrusão do acetábulo	Incidências ântero-posterior e lateral
	Joelho	Estreitamento do espaço articular Cistos sinoviais Erosões	Incidências ântero-posterior e lateral
	Tornozelo e pé	Envolvimento da articulação subtalar	Incidências ântero-posterior e lateral Incidência lateral e de Broden
		Erosões do calcâneo	Incidência lateral (calcanhar)
Artrite reumatóide juvenil	Mãos	Anquilose articular Reação periosteal Anormalidades do crescimento	Incidência dorsovolar (punho e mão)
	Joelhos	Anormalidades do crescimento	Incidências ântero-posterior e lateral
	Coluna cervical	Fusão das articulações apofisárias	Incidências ântero-posterior, lateral e oblíqua
Variantes reumatóides		Subluxação de C1-2	Incidência lateral em flexão
Espondilite anquilosante (M > F; adulto jovem; 95% positivo para HLA-B27)	Coluna vertebral	Formato quadrado dos corpos vertebrais Sindesmófitos Coluna em bambu Ossificações paravertebrais	Incidências ântero-posterior e lateral
	Articulações sacroilíacas	Alterações inflamatórias Fusão	Incidências póstero-anterior e de Ferguson
	Pelve	Desgaste das cristas ilíacas e da tuberosidade isquiática	Incidência ântero-posterior
Síndrome de Reite (M ≥ F)	Pé	Envolvimento das articulações do hálux Erosões do calcâneo	Incidências ântero-posterior e lateral
	Coluna vertebral	Sindesmófito grosseiro, único	Incidências ântero-posterior e lateral
	Articulações sacroilíacas	Envolvimento unilateral ou bilateral, mas assimétrico	Incidências póstero-anterior e de Ferguson
Artrite psoriática (M > F; alterações cutâneas; HLA-B27 positivo)	Mãos	Envolvimento das articulações interfalângicas distais Erosão dos tufos terminais Erosões em orelha de camundongo Deformidades do lápis na xícara Dedo em salsicha Anquilose articular Reação periosteal felpuda	Incidência dorsovolar
	Pé	Envolvimento das articulações interfalângicas distais Erosões dos tufos terminais e do calcâneo	Incidências ântero-posterior e lateral (tornozelo e pé)
	Coluna vertebral	Sindesmófito grosseiro, único	Incidências ântero-posterior e lateral
	Articulações sacroilíacas	Envolvimento unilateral ou bilateral, mas assimétrico	Incidências póstero-anterior e de Ferguson
Artropatias enteropáticas	Articulações sacroilíacas	Envolvimento simétrico	Incidências póstero-anterior e de Ferguson Tomografia computadorizada

*A cintigrafia óssea é usada para determinar a distribuição das lesões artríticas no esqueleto.

temente o diagnóstico de artrite reumatóide. No início da evolução da doença, fatores reumatóides podem ser demonstrados no líquido sinovi-

Entretanto, os fatores reumatóides não são absolutamente diagnósticos de artrite reumatóide e sã

Fig. 14.2 **Osteoartrite erosiva.** **(A)** Radiografia dorsovolar da mão esquerda de uma mulher de 48 anos com osteoartrite erosiva mostra o envolvimento típico das articulações interfalângicas proximais e distais. Observe o padrão de erosão articular em asa de gaivota, uma configuração resultante da erosão óssea periférica na face distal da articulação e da erosão central na face proximal da articulação associada a proliferação óssea marginal. **(B)** Radiografia dorsovolar do polegar esquerdo de uma mulher de 51 anos mostra a característica erosão em asa de gaivota da articulação interfalângica. Há tumefação fusiforme adjacente dos tecidos moles, mas não há osteoporose periarticular. **(C)** Em outra paciente, uma mulher de 50 anos, a erosão em asa de gaivota é acompanhada por reação periosteal e tumefação fusiforme dos tecidos moles.

Aspectos Radiológicos

A artrite reumatóide é caracterizada por um estreitamento difuso, geralmente de múltiplos compartimentos, e simétrico do espaço articular associado a erosões marginais ou centrais, osteoporose periarticular e edema dos tecidos moles periarticulares; e esclerose subcondral é mínima ou ausente e não há formação de osteófitos.

Envolvimento de Grandes Articulações

Qualquer uma das grandes articulações que sustentam peso pode ser afetada por artrite reumatóide. Independentemente do tamanho da articulação e do local do envolvimento, podem ser identificados alguns aspectos radiológicos que são característicos deste processo inflamatório.

Osteoporose. Na artrite reumatóide, ao contrário da osteoartrite, a osteoporose é um aspecto surpreendente. No estágio inicial da doença, a osteoporose é localizada em áreas periarticulares, mas com a progressão do distúrbio pode-se observar osteoporose generalizada.

Estreitamento do Espaço Articular. Este geralmente é um processo simétrico com estreitamento concêntrico da articulação. No joelho, há envolvimento dos três compartimentos articulares (Fig. 14.4). O estreitamento concêntrico na articulação do quadril leva a migração axial da cabeça do fêmur, que em estágios mais avançados pode resultar em protrusão do acetábulo (Fig. 14.5). A migração cefálica da cabeça do úmero também pode ser observada secundária às alterações destrutivas na articulação do ombro e à ruptura do manguito rotador (Fig. 14.6); também pode ser observada reabsorção da extremidade

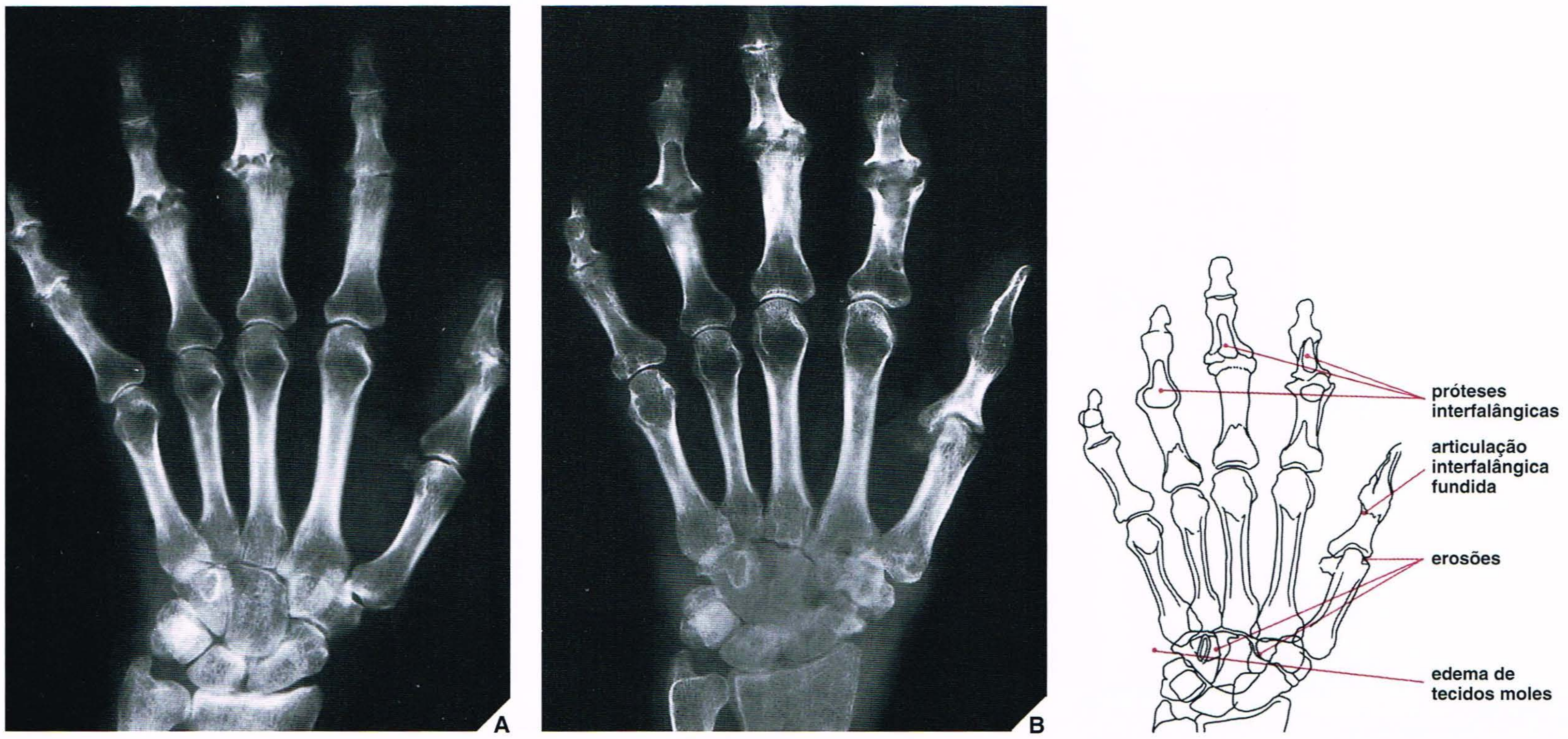

Fig. 14.3 Progressão de osteoartrite erosiva para artrite reumatóide. (A) Radiografia dorsovolar da mão de uma mulher de 58 anos mostra a configuração em asa de gaivota de alterações erosivas nas articulações interfalângicas proximais e na articulação interfalângica distal do dedo mínimo. Devido a dor prolongada e ausência de resposta ao tratamento conservador, ela foi submetida a ressecção da articulação seguida por implantação de prótese de silicone nas articulações interfalângicas proximais dos dedos indicador, médio e anular, juntamente com fusão da articulação interfalângica do polegar e da articulação interfalângica distal do dedo mínimo. Cinco anos após a cirurgia, ela desenvolveu os aspectos radiológicos clássicos de artrite reumatóide envolvendo os punhos **(B)**, cotovelos, ombros, quadris e coluna cervical. Observe a fusão cirúrgica das articulações interfalângicas do polegar e do quinto dedo, bem como a fusão espontânea das articulações interfalângicas distais dos dedos indicador e anular.

distal da clavícula, que assume aspecto semelhante a um lápis. A ruptura do manguito rotador neste distúrbio deve ser diferenciada da forma traumática crônica desta anormalidade (ver Fig. 5.52).

Erosões Articulares. A destruição erosiva de uma articulação pode ser central ou periférica. Por via de regra, os processos de reparo estão ausentes ou são mínimos; assim, não há evidência de esclerose subcondral ou osteófitos (Fig. 14.7), que só podem estar presentes se houver alterações degenerativas secundárias superpostas ao processo inflamatório subjacente (ver Fig. 13.5).

Cistos e Pseudocistos Sinoviais. Estes defeitos radiotransparentes geralmente são observados muito próximo da articulação (Fig. 14.8). Podem ou não se comunicar com o espaço articular.

Derrame Articular. O líquido pode ser melhor demonstrado na articulação do joelho na incidência lateral (ver Fig. 14.4B). O líquido nas outras grandes articulações como ombro, cotovelo e quadril pode ser melhor demonstrado pela ressonância magnética.

Envolvimento das Pequenas Articulações

A artrite reumatóide afeta tipicamente as pequenas articulações do punho, bem como as articulações metacarpofalângicas e interfalângicas proximais das mãos e dos pés (Fig. 14.9). Por via de regra, as articulações interfalângicas distais da mão são poupadas, embora em estágios avançados da doença possam ser afetadas. Entretanto, este último ponto é controverso, pois alguns pesquisadores acreditam que se hou-

Fig. 14.4 Artrite reumatóide. Radiografias ântero-posterior **(A)** e lateral **(B)** do joelho de uma mulher de 52 anos com artrite reumatóide afetando várias articulações mostram envolvimento de três compartimentos. Observe a osteoporose periarticular e o derrame articular. Não há osteofitose.

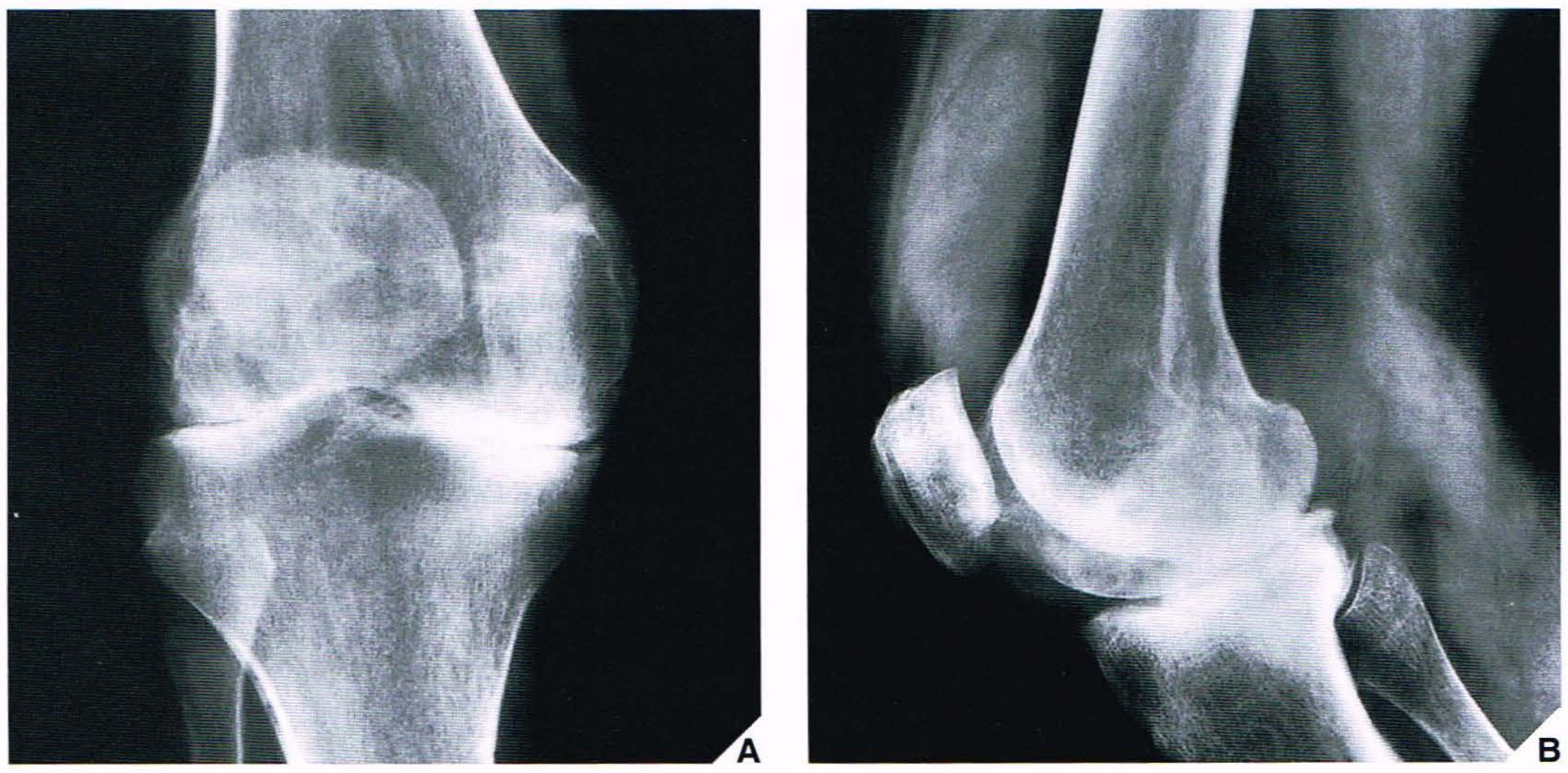

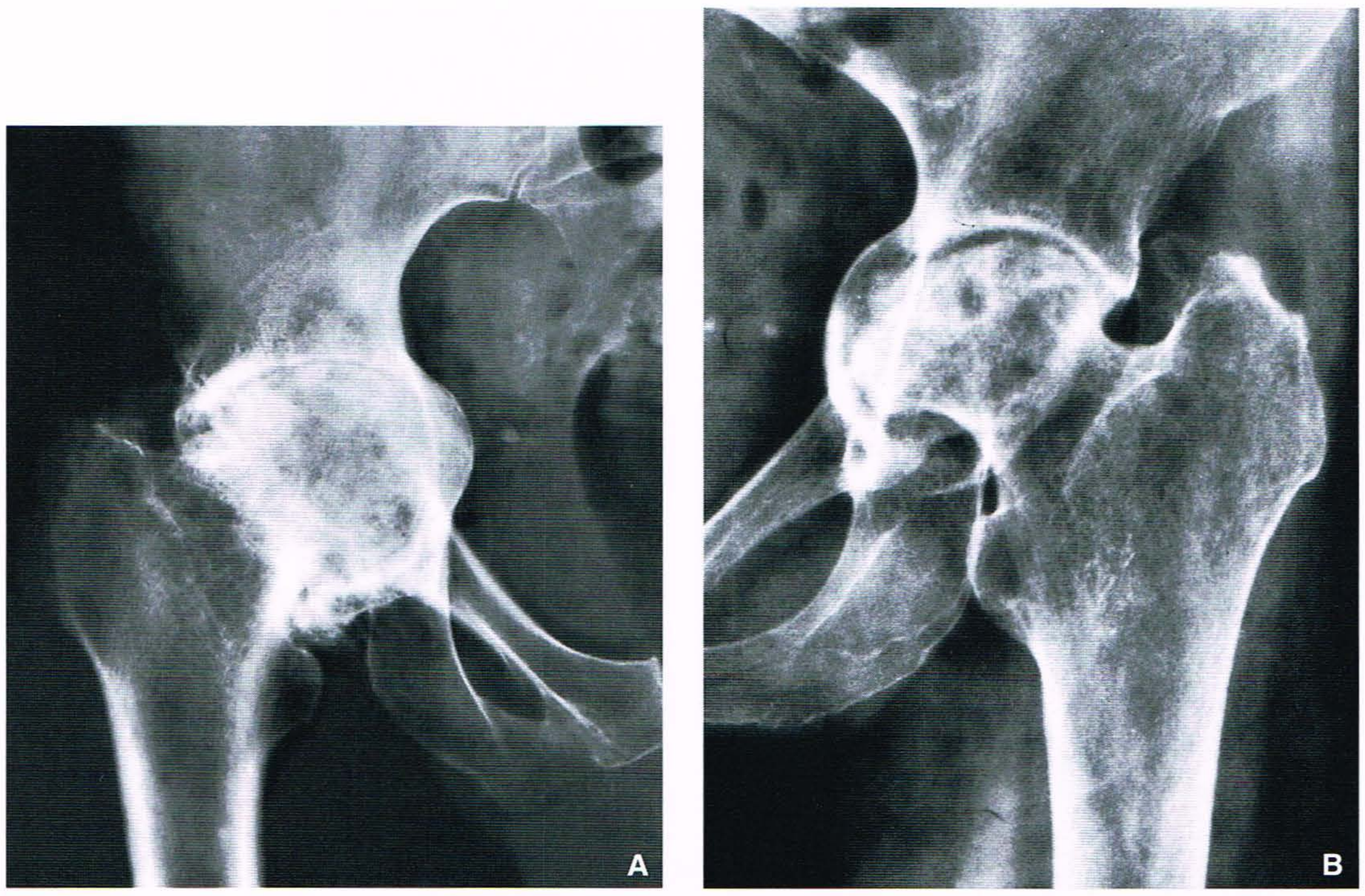

Fig. 14.5 **Artrite reumatóide.** (A) Radiografia ântero-posterior do quadril direito de uma mulher de 60 anos com artrite reumatóide avançada mostra estreitamento concêntrico do espaço articular, com migração axial da cabeça do fêmur levando a protrusão acetabular. (**B**) Radiografia ântero-posterior do quadril esquerdo de uma mulher de 64 anos mostra erosões da cabeça do fêmur e do acetábulo, estreitamento concêntrico da articulação coxofemoral e protrusão acetabular.

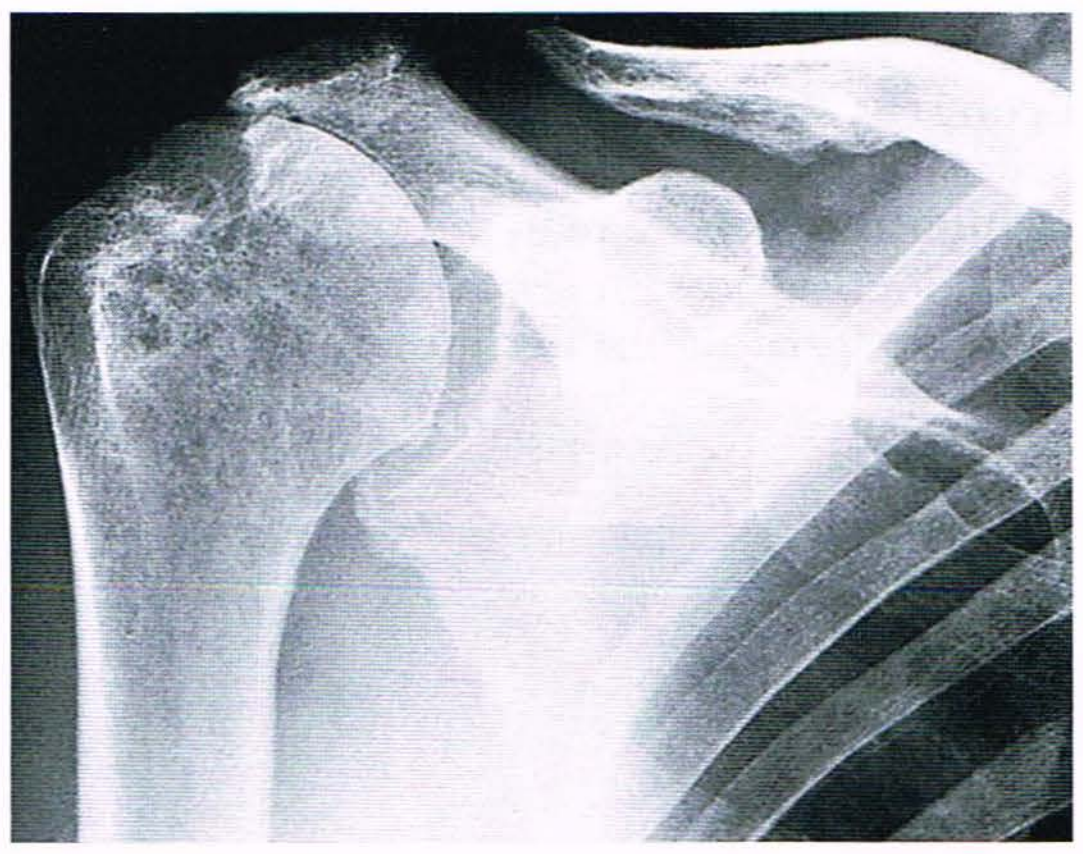

Fig. 14.6 **Artrite reumatóide.** Incidência ântero-posterior do ombro direito de um homem de 72 anos com artrite reumatóide avançada mostra migração superior da cabeça do úmero secundária a ruptura do manguito rotador, uma complicação comum das alterações reumatóides na articulação do ombro. Observe a erosão afilada característica da extremidade distal da clavícula, erosões da cabeça do úmero e o grau significativo de osteoporose periarticular.

Fig. 14.7 **Artrite reumatóide.** Incidência ântero-posterior do quadril esquerdo de uma mulher de 59 anos com poliartrite reumatóide avançada mostra as erosões típicas da cabeça do fêmur e do acetábulo. Observe a ausência de osteofitose e a esclerose reativa apenas mínima.

ver envolvimento das articulações interfalângicas distais, o distúrbio pode representar artrite reumatóide juvenil ou outra forma de poliartrite, não a artrite reumatóide clássica.

Além das alterações características exibidas no envolvimento das grandes articulações, as pequenas também podem mostrar aspectos radiológicos específicos para estes locais.

Edema dos Tecidos Moles. Este primeiro sinal de artrite reumatóide geralmente tem um formato fusiforme, simétrico. É periarticular e representa uma combinação de derrame articular, edema e tenossinovite.

Erosões Marginais. As primeiras alterações articulares manifestam-se como erosões marginais em áreas denominadas nuas. Estes são os locais nas pequenas articulações não recobertos por cartilagem articular. As localizações mais comuns destas erosões são as faces radiais das segunda e terceira cabeças dos metacarpais e as faces radial e ulnar das bases das falanges proximais (Fig. 14.10). A inflamação sinovial no recesso pré-estilóide

Fig. 14.10 **Artrite reumatóide.** São observadas erosões típicas nas áreas nuas nesta mulher de 55 anos com artrite reumatóide. Observe também a osteoporose periarticular e o edema dos tecidos moles.

ne e a *deformidade em botoeira* são mais freqüentes nesta forma de artrite que em outras artrites inflamatórias. A primeira destas representa hiperextensão da articulação interfalângica proximal e flexão da articulação interfalângica distal, configuração semelhante a um pescoço de cisne (Fig. 14.11). Na deformidade em botoeira, a configuração é exatamente o oposto, com flexão da articulação proximal e extensão da articulação interfalângica distal (Fig. 14.12). O termo *botoeira* (do francês *boutonnière*), ou seja, "casa de botão", que designa esta deformidade, provém da configuração do dedo ao prender uma flor na lapela. Uma alteração semelhante do polegar é denominada *polegar do carona.*

Além disso, subluxações e luxações com desalinhamento dos dedos são achados comuns em estágios avançados de artrite reumatóide. Particularmente característicos são o desvio ulnar dos dedos nas articulações metacarpofalângicas e o desvio radial do punho na articulação radiocarpal (Fig. 14.13). Em estágios muito avançados de artrite reumatóide, pode ser encontrado encurtamento de várias falanges secundário a alterações destrutivas nas articulações associadas a luxações nas articulações metacarpofalângicas. Esta deformidade apresenta-se como uma "telescopagem" (*telescoping*) dos dedos, daí seu nome (*main-en-lorgnette*), *mão em binóculo,* dos nomes em francês que designam o ato de observar as cenas de teatro usando-se um binóculo (Fig. 14.14). Um espaço anormalmente grande entre o semilunar e o escafóide também pode ser encontrado em estágios avançados da doença secundários a erosão e ruptura do ligamento escafolunar (Fig. 14.15); este fenômeno assemelha-se ao sinal de Terry-Thomas secundário ao traumatismo (ver Fig. 7.68). Freqüentemente também são observadas deformidades articulares no pé, a articulação subtalar é afetada e a subluxação das articulações metatarsofalângicas leva a deformidades como hálux em valgo e dedos em martelo.

Anquilose Articular. Achado raro que pode ser observado em estágio avançado de artrite reumatóide, a anquilose articular é mais comum nas articulações mediocarpais (ver Figs. 14.13 e 14.14). As altera-

Fig. 14.11 **Artrite reumatóide.** Radiografia oblíqua da mão de uma mulher de 59 anos mostra a deformidade em pescoço de cisne do segundo ao quinto dedos. Observe a flexão nas articulações interfalângicas distais e a extensão nas articulações interfalângicas proximais, características destas anormalidades.

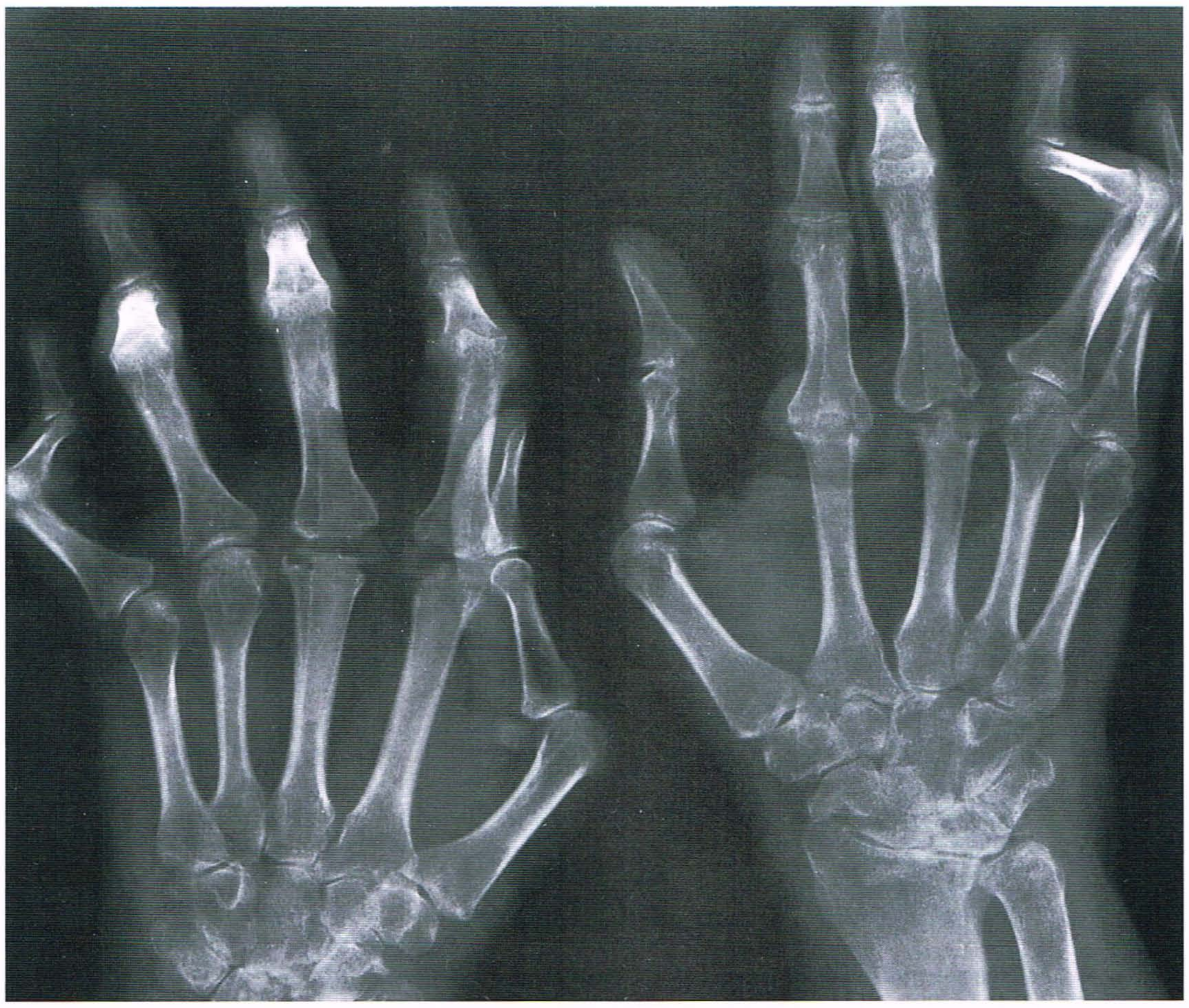

Fig. 14.12 **Artrite reumatóide.** Radiografia dorsovolar das mãos de uma mulher de 48 anos com artrite reumatóide mostra a deformidade em botoeira nos dedos mínimo e anular da mão direita e no dedo anular da mão esquerda.

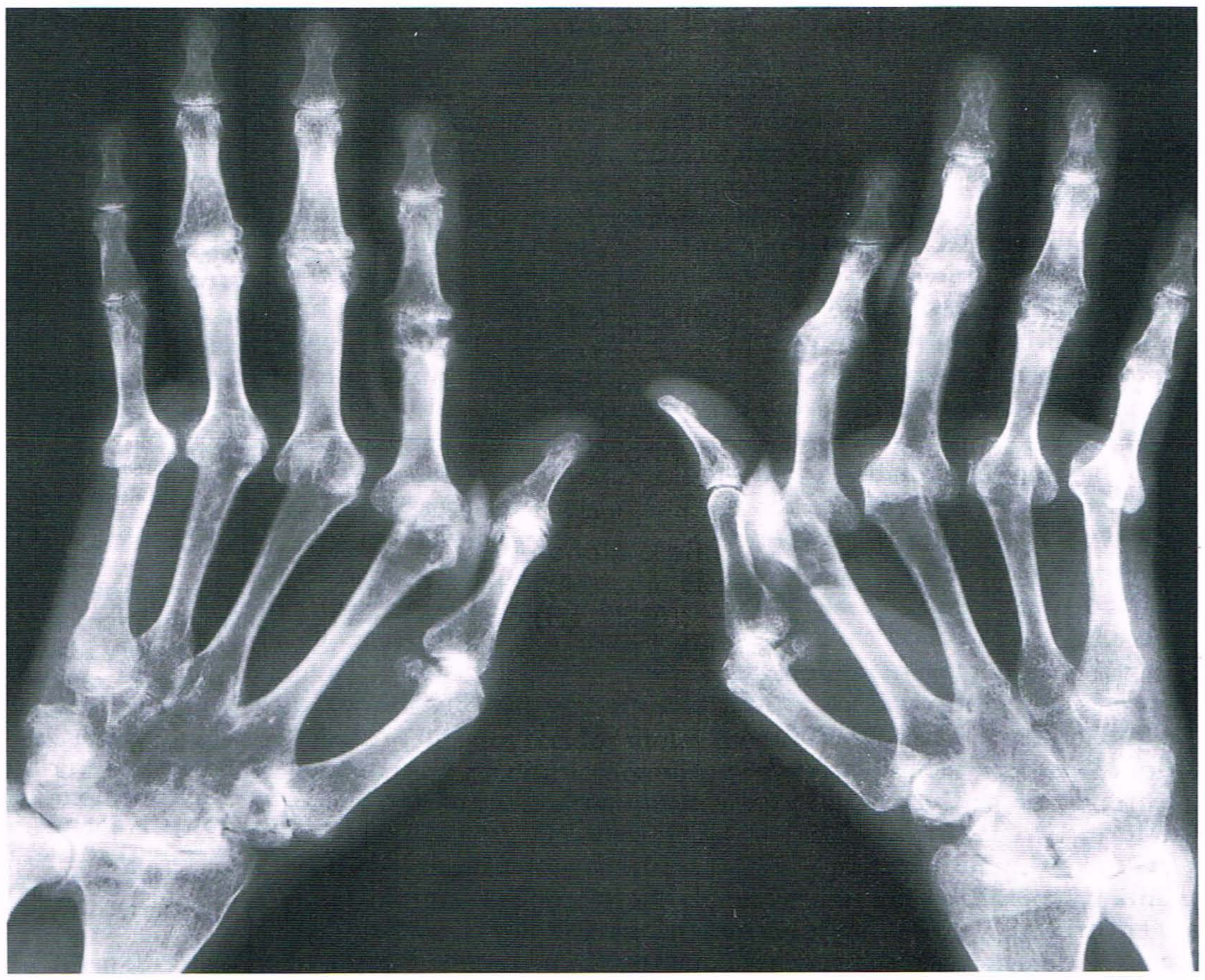

Fig. 14.13 **Artrite reumatóide.** Incidência dorsovolar das mãos de uma mulher de 51 anos mostra subluxação nas articulações metacarpofalângicas, resultando em desvio ulnar dos dedos e em desvio radial das articulações radiocarpais. Observe que também existe anquilose das articulações mediocarpais da mão direita.

Fig. 14.14 Artrite reumatóide. Incidência dorsovolar da mão direita de uma mulher de 54 anos com artrite reumatóide avançada prolongada mostra a deformidade do tipo *mão em binóculo*. Observe a telescopagem dos dedos da mão secundária a alterações articulares destrutivas e luxações nas articulações metacarpofalângicas. Também há anquilose das articulações radiocarpais e intercarpais, e a ulna distal assemelha-se a um lápis.

Fig. 14.15 Artrite reumatóide. Incidência dorsovolar da mão de uma mulher de 60 anos mostra uma fenda entre o escafóide e o semilunar, indicando destruição do ligamento escafolunar. Observe também a subluxação nas articulações metacarpofalângicas, resultando em desvio ulnar dos dedos.

ções anquilóticas no punho são mais comuns em pacientes com artrite reumatóide juvenil e com a denominada artrite reumatóide soronegativa.

Envolvimento da Coluna Vertebral

Apenas raramente os segmentos torácico e lombar são afetados pela artrite reumatóide. Entretanto, a coluna cervical é envolvida em cerca de 50% dos indivíduos com este distúrbio (Quadro 14.2). Os aspectos radiológicos mais característicos da artrite reumatóide na coluna cervical podem ser observados no processo odontóide, nas articulações atlantoaxiais e nas articulações interapofisárias. Podem ser encontradas alterações erosivas no processo odontóide (ver Fig. 12.33) e nas articulações interapofisárias (Fig. 14.16), enquanto a subluxação é um achado comum na articulação atlantoaxial (ver Fig. 12.34), freqüentemente acompanhado por translocação vertical do processo odontóide (também conhecido como fixação do crânio ou impactação atlantoaxial) (ver Figs. 14.17 e 14.19). A anormalidade mais freqüente é a frouxidão do ligamento transverso que une o odontóide ao atlas. Esta frouxidão torna-se aparente na radiografia obtida na incidência lateral da coluna cervical fletida, é expressa por subluxação da articulação atlantoaxial (Fig. 14.18), e freqüentemente é acompanhada por migração superior do processo odontóide. Esta complicação freqüentemente requer intervenção cirúrgica, e o procedimento mais comum para corrigi-la é a fusão posterior.

O envolvimento acentuado das articulações interapofisárias leva a subluxações. Em casos muito raros, de uma forma semelhante à que ocorre na artrite reumatóide juvenil, as articulações interapofisárias podem sofrer anquilose. As outras estruturas ocasionalmente afetadas pelo processo reumatóide são os discos intervertebrais e os corpos vertebrais adjacentes, que são envolvidos por causa de sinovite que se estende a partir das articulações de Luschka. Apenas uma pequena percentagem dos pacientes com doença cervical pode desenvolver mielopatia cervical. Ressonância magnética é a modalidade ideal para avaliar envolvimento da medula espinhal nestes pacientes (Fig. 14.19).

Complicações da Artrite Reumatóide

As complicações da artrite reumatóide estão relacionadas não apenas ao processo inflamatório em si, mas também às seqüelas do tratamento (ver discussão sobre as complicações do tratamento no Capítulo 12). As grandes doses de esteróides que são comumente prescritas no tratamento freqüentemente levam ao desenvolvimen-

Quadro 14.2 Anormalidades da Coluna Cervical na Artrite Reumatóide

Osteoporose
Erosão do processo odontóide
Subluxação atlantoaxial (C1-2)
Translação vertical do processo odontóide (fixação craniana)
Erosões das articulações interapofisárias
Fusão das articulações interapofisárias
Erosões das articulações de Luschka
Estreitamento do espaço do disco
Erosões e esclerose das margens do corpo vertebral
Erosões (desbaste) dos processos espinhosos
Subluxações dos corpos vertebrais (aspecto de degrau ou soleira em radiografias laterais)

Modificado de Resnick D, Niwayama G, 1995, com autorização.

Fig. 14.16 **Artrite reumatóide da coluna cervical.** Radiografia lateral da coluna cervical de uma mulher de 52 anos com artrite reumatóide avançada mostra alterações erosivas das articulações interapofisárias. Há também osteoporose, erosão do odontóide, erosões nas junções discovertebrais e erosão dos processos espinhosos.

to de osteoporose generalizada. A osteoporose acentuada e as grandes erosões ósseas podem, por sua vez, precipitar fratura patológica, uma complicação freqüente. Também pode haver ruptura do manguito rotador devido à erosão por *pannus* inflamatório na articulação do ombro (ver Fig. 14.6). No joelho, um grande cisto poplíteo (Baker) pode complicar alterações da artrite reumatóide (Figs. 14.20 e 14.21); este distúrbio pode ser erroneamente diagnosticado como tromboflebite.

Nodulose Reumatóide

Variante da artrite reumatóide, a nodulose reumatóide ocorre principalmente em homens. É um distúrbio não sistêmico caracterizado pela presença de múltiplos nódulos subcutâneos (Fig. 14.22) e um título muito alto de fator reumatóide; por via de regra, não há anormalidades articulares. Algumas vezes, pode haver pequenas lesões císticas em vários ossos. Os nódulos geralmente possuem diferentes tamanho e

Fig. 14.17 **Artrite reumatóide da coluna cervical.** Radiografia lateral da coluna cervical de uma mulher de 41 anos de idade com artrite reumatóide mostrando translocação vertical do processo odontóide (fixação craniana). Além disso, há alterações erosivas nas junções discovertebrais, erosões das articulações interapofisárias e erosão dos processos espinhosos.

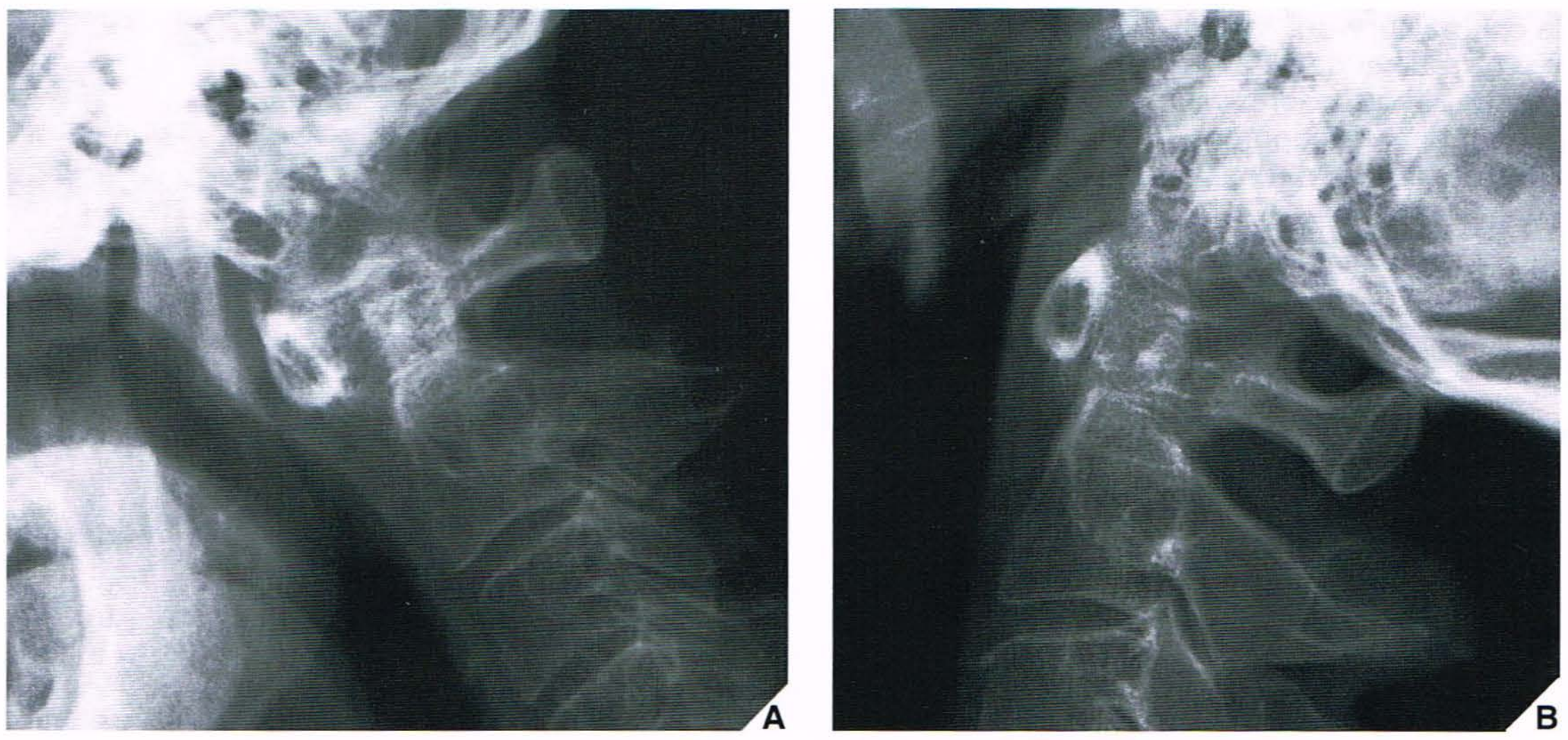

Fig. 14.18 Artrite reumatóide — instabilidade de C1-2. Radiografias laterais em flexão (**A**) e em extensão (**B**) mostram subluxação de C1-2 em uma mulher de 66 anos com artrite reumatóide.

consistência, e a distribuição se dá sobre os cotovelos, superfícies extensoras das mãos e dos pés, e outros pontos de pressão. O aspecto mais surpreendente é a ausência de manifestações sistêmicas de artrite reumatóide.

Ao exame histológico os nódulos mostram alterações reumatóides típicas, incluindo necrose central circundada por histiócitos e fibroblastos em paliçada, com uma camada externa de tecido conectivo e células inflamatórias crônicas. Apenas ocasionalmente o aspecto histológico será atípico. Nestes casos, o nódulo pode conter fendas de colesterol abundantes e macrófagos repletos de lipídios, sugestivo de xantoma ou mesmo de retículo-histiocitose multicêntrica.

O tratamento geralmente é limitado ao uso ocasional de antiinflamatórios não-esteróides. Os nódulos que causam dor local devida à compressão do nervo podem ser removidos cirurgicamente. Alguns pesquisadores relataram diminuição do tamanho do nódulo após uso de penicilamina. Entretanto, estes relatos são controversos, pois pode haver regressão e até mesmo desaparecimento dos nódulos reumatóides sem qualquer tratamento.

Na artrite reumatóide clássica, a vasculite de pequenos vasos é um fator primário no desenvolvimento do nódulo, e os imunocomplexos circulantes usados pela sinóvia reumatóide são responsáveis pelas manifestações extra-articulares, como vasculite, polisserosite e nódulos. Entretanto, na nodulose reumatóide, os nódulos desenvolvem-se na ausência de doença articular ativa. Assim, a patogenia de nodulose reumatóide permanece obscura.

Uma história familiar positiva de artrite reumatóide em alguns pacientes com nodulose reumatóide e a ocorrência de nodulose familiar sugerem o envolvimento de fatores hereditários. Investigações da tipagem tecidual, particularmente a pesquisa de antígenos DW4/DRW4, podem ilustrar a patogenia desta variante reumatóide. A forte prepon-

Fig. 14.19 RM de artrite reumatóide da coluna cervical. Uma mulher de 52 anos com artrite reumatóide avançada que se apresentou com dor cervical crônica, fraqueza dos membros superiores, parestesias nas mãos e, algumas vezes, dispnéia e arritmia cardíaca. Imagem de RM sagital spin-eco ponderada em T1 mostra *pannus* inflamatório erodindo o processo odontóide (*seta*) e fixação do crânio com migração cefálica de C-2 comprimindo o bulbo (*seta vazada*).

Fig. 14.20 Artrite reumatóide complicada por cisto de Baker. Uma mulher de 31 anos com artrite reumatóide soropositiva de 2 anos desenvolveu edema da parte superior da panturrilha e dor à palpação na fossa poplítea. Foi feito diagnóstico presuntivo de tromboflebite, mas uma venografia não confirmou isso. Esta incidência lateral de artrografia do joelho mostra um grande cisto poplíteo (Baker) dissecando para a face medial da panturrilha. Este distúrbio é uma complicação típica em pacientes com artrite reumatóide. (Reproduzido de Greenspan A et al., 1983, com autorização.)

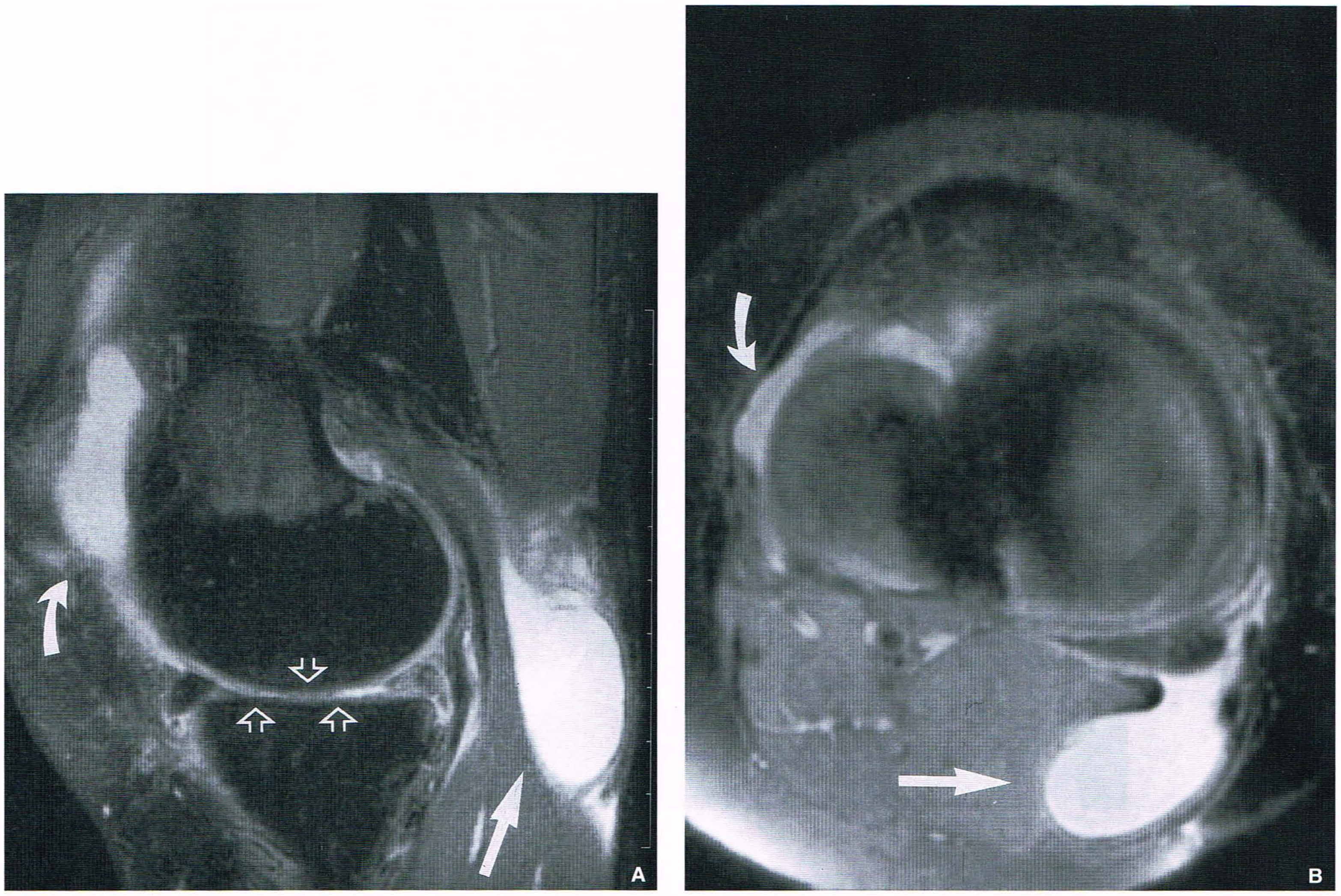

Fig. 14.21 **Artrite reumatóide complicada por cisto de Baker.** Uma mulher de 60 anos com artrite reumatóide desenvolveu cisto poplíteo. Imagens de RM sagital **(A)** e axial **(B)** ponderadas em T2 mostram um grande cisto de Baker (*setas*). As setas vazadas assinalam alterações erosivas da cartilagem articular, enquanto a seta curva assinala derrame articular.

derância masculina sugere que os androgênios podem modificar a expressão da doença nas pessoas geneticamente predispostas. A nodulose reumatóide é com freqüência erroneamente diagnosticada como gota ou xantomatose. Além disso, ao se avaliar este distúrbio, deve-se estar ciente de que cerca de 20% dos pacientes com artrite reumatóide clássica desenvolvem nódulos reumatóides, que em geral situam-se em locais de pressão ou estresse, como o dorso das mãos e antebraços (Fig. 14.23). O envolvimento articular na artrite reumatóide nodular a distingue da nodulose reumatóide, que conseqüentemente tem melhor prognóstico.

Artrite Reumatóide Juvenil

A artrite reumatóide juvenil é um grupo de pelo menos três doenças sinoviais inflamatórias crônicas que afetam crianças; meninas são afetadas com maior freqüência que os meninos. Os três subtipos definidos são: doença de Still, artrite poliarticular e artrite pauciarticular. Todos estes subgrupos possuem achados clínicos e laboratoriais distintos e histórias naturais diferentes. Não há teste laboratorial patognomônico para eles, e o diagnóstico baseia-se no espectro clínico de determinado paciente.

Doença de Still

A doença de Still é bem conhecida pelo início súbito de picos febris, linfadenopatia e um exantema cutâneo evanescente de cor salmão. Os pacientes podem apresentar hepatoesplenomegalia, fadiga, anorexia e emagrecimento. A maioria dos pacientes apresenta artralgias crônicas e recorrentes. Um número significativo de pacientes, dependendo da série, também pode subseqüentemente ter poliartrite crônica. Uma doença semelhante à doença de Still, mal compreendida, com febre e artralgias, pode se desenvolver em alguns pacientes adultos.

Artrite Reumatóide Juvenil Poliarticular

A artrite reumatóide juvenil poliarticular consiste em inflamação de quatro ou mais articulações com achados associados de anorexia, emagrecimento, fadiga e adenopatia. O retardo do crescimento é comum. Este distúrbio também resulta nas seguintes anormalidades: subcrescimento da mandíbula, fechamento precoce das placas de crescimento resultando em encurtamento dos metacarpais e metatarsais, subcrescimento das epífises nos joelhos, quadris e ombros. Pacientes com fatores reumatóides positivos possuem um prognóstico pior.

Artrite Reumatóide Juvenil com Início Pauciarticular

O terceiro subtipo de artrite reumatóide juvenil tem início pauciarticular, com envolvimento de quatro articulações ou menos. Cerca de 40% dos pacientes com artrite reumatóide juvenil apresentam envolvimento de menos de quatro articulações nos primeiros 6 meses da doença. Alguns destes pacientes podem até mesmo apresentar fator reumatóide negativo enquanto outros podem ter antígeno HLA-B27 positivo. Reumatologistas pediátricos tentaram defi-

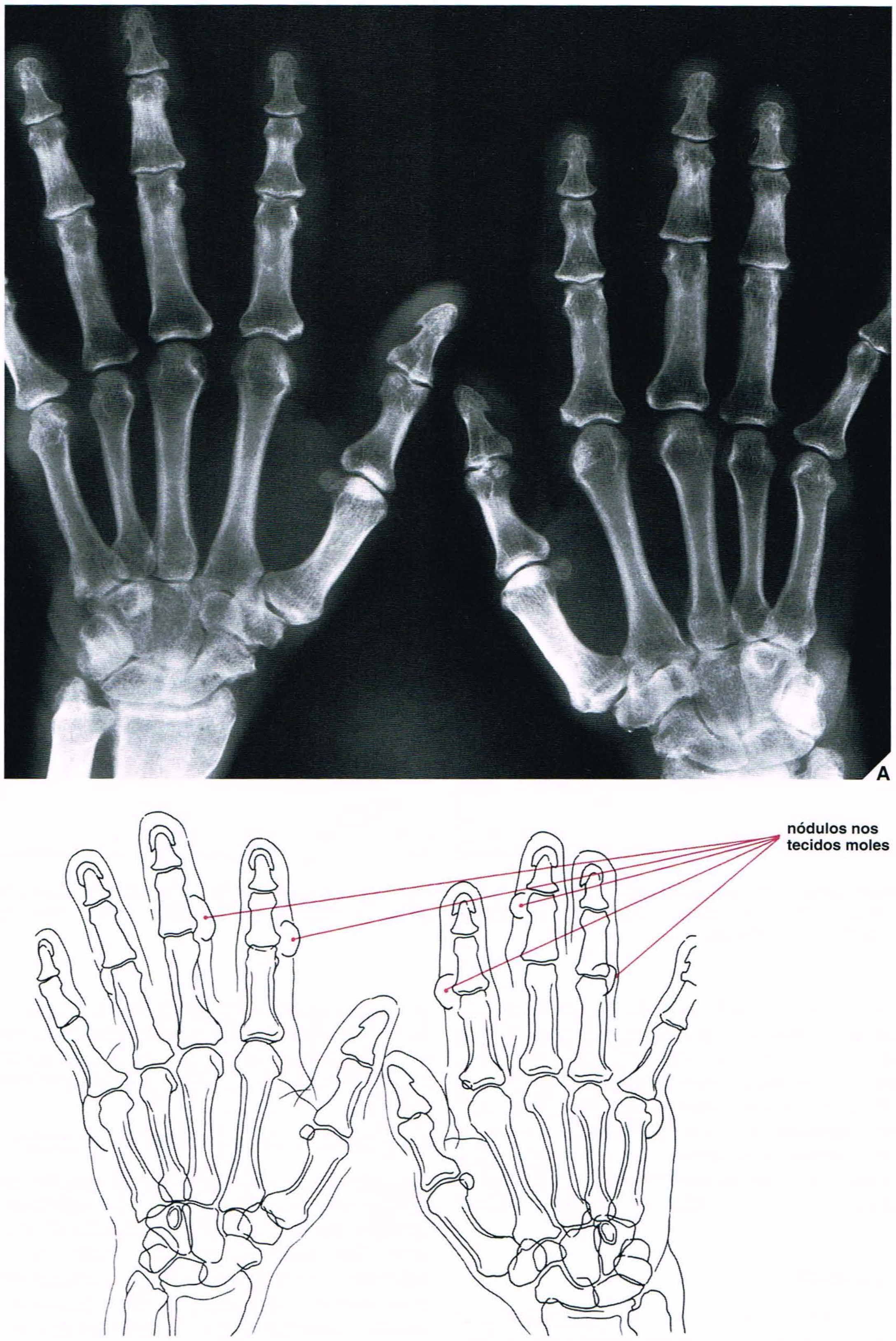

Fig. 14.22 **Nodulose reumatóide.** Um homem de 52 anos com poliartrite há 15 anos apresentou-se com nódulos grandes e flutuantes na face dorsal das mãos e cotovelos. Foi identificado um título elevado de fator reumatóide (1:1.280) em seu soro. **(A)** Incidência dorsovolar das mãos mostra vários nódulos de tecidos moles adjacentes às articulações. Não há anormalidades articulares. As radiografias ântero-posterior **(B)** e lateral **(C)** do cotovelo esquerdo mostram massas de tecidos moles semelhantes na face dorsal da porção proximal do antebraço. A articulação do cotovelo está intacta. (Reproduzido de Greenspan A et al., 1983, com autorização.) (*continua*)

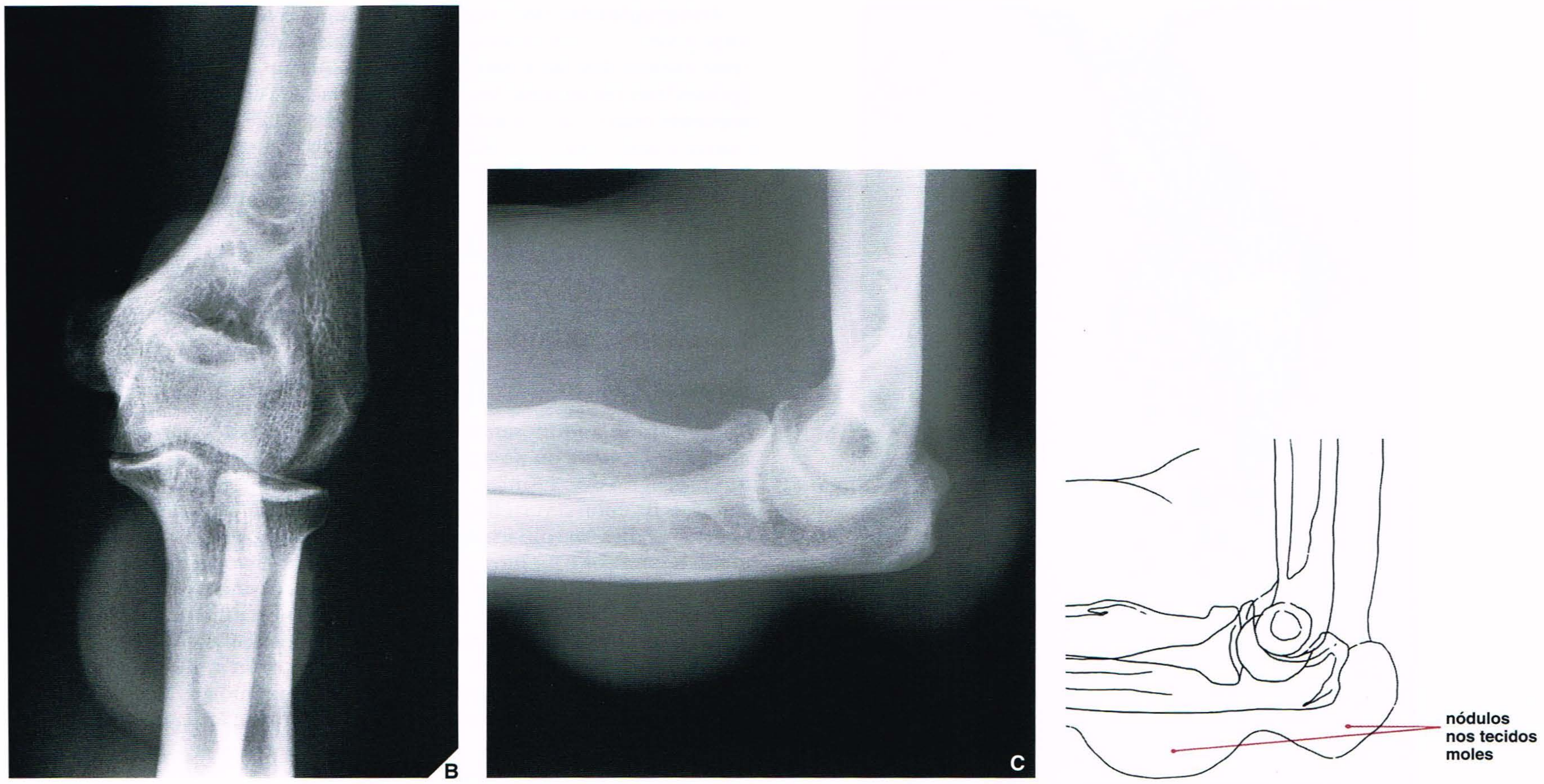

Fig. 14.22 **Nodulose reumatóide.** *Continuação.*

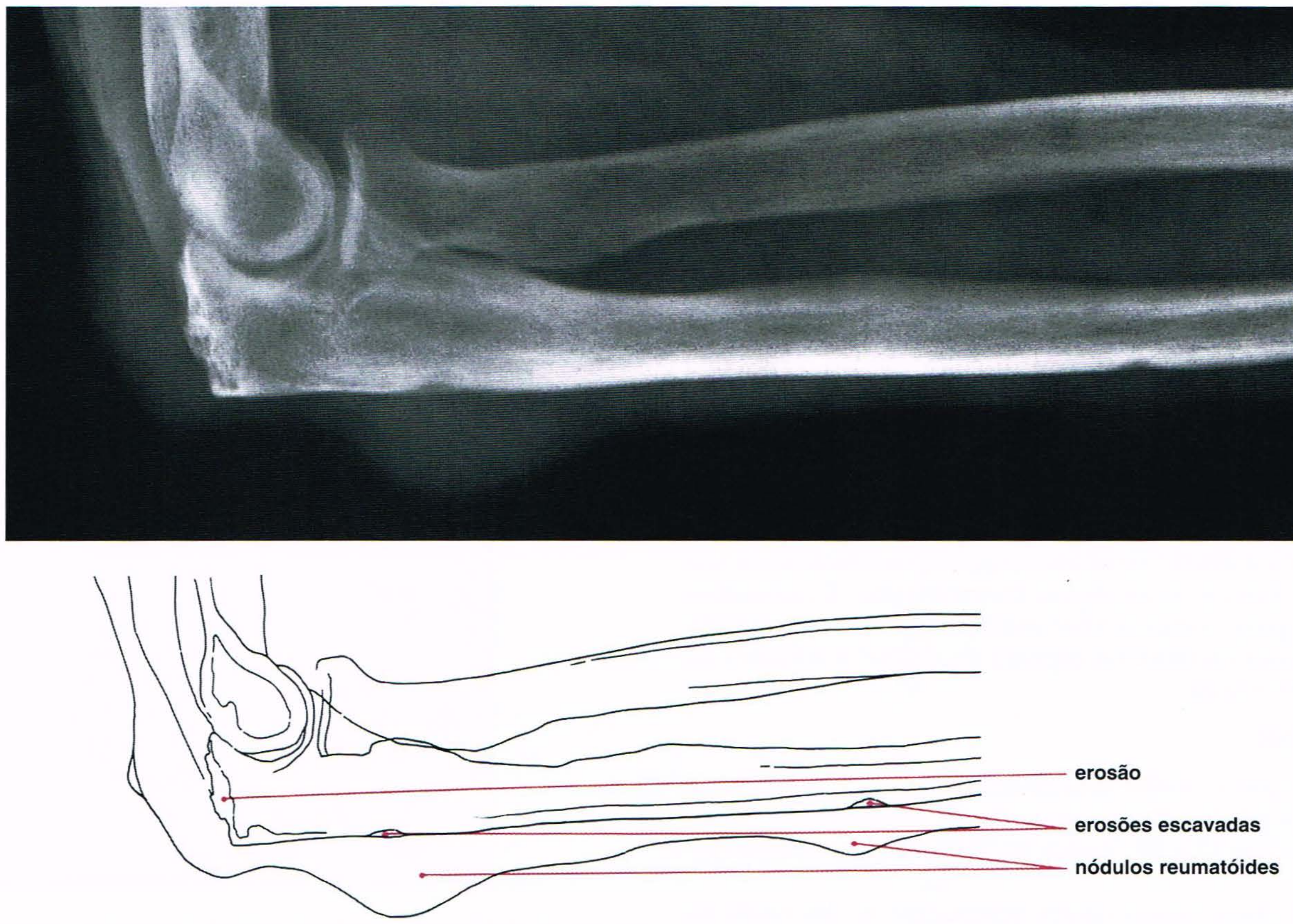

Fig. 14.23 **Nódulos reumatóides. (A)** Um homem de 39 anos com artrite reumatóide foi originalmente diagnosticado erroneamente como portador de gota. A radiografia lateral do cotovelo direito mostra erosões do processo olecraniano, bursite olecraniana à esquerda e nódulos reumatóides na face dorsal do antebraço. Observe as características erosões corticais escavadas no local dos nódulos reumatóides. Esta apresentação da artrite reumatóide não deve ser confundida com nodulose reumatóide. **(B)** Mulher de 68 anos com artrite reumatóide apresenta um grande nódulo reumatóide na face lateral da articulação do cotovelo. Observe as erosões na articulação rádio-capitelo (*seta*). (*continua*)

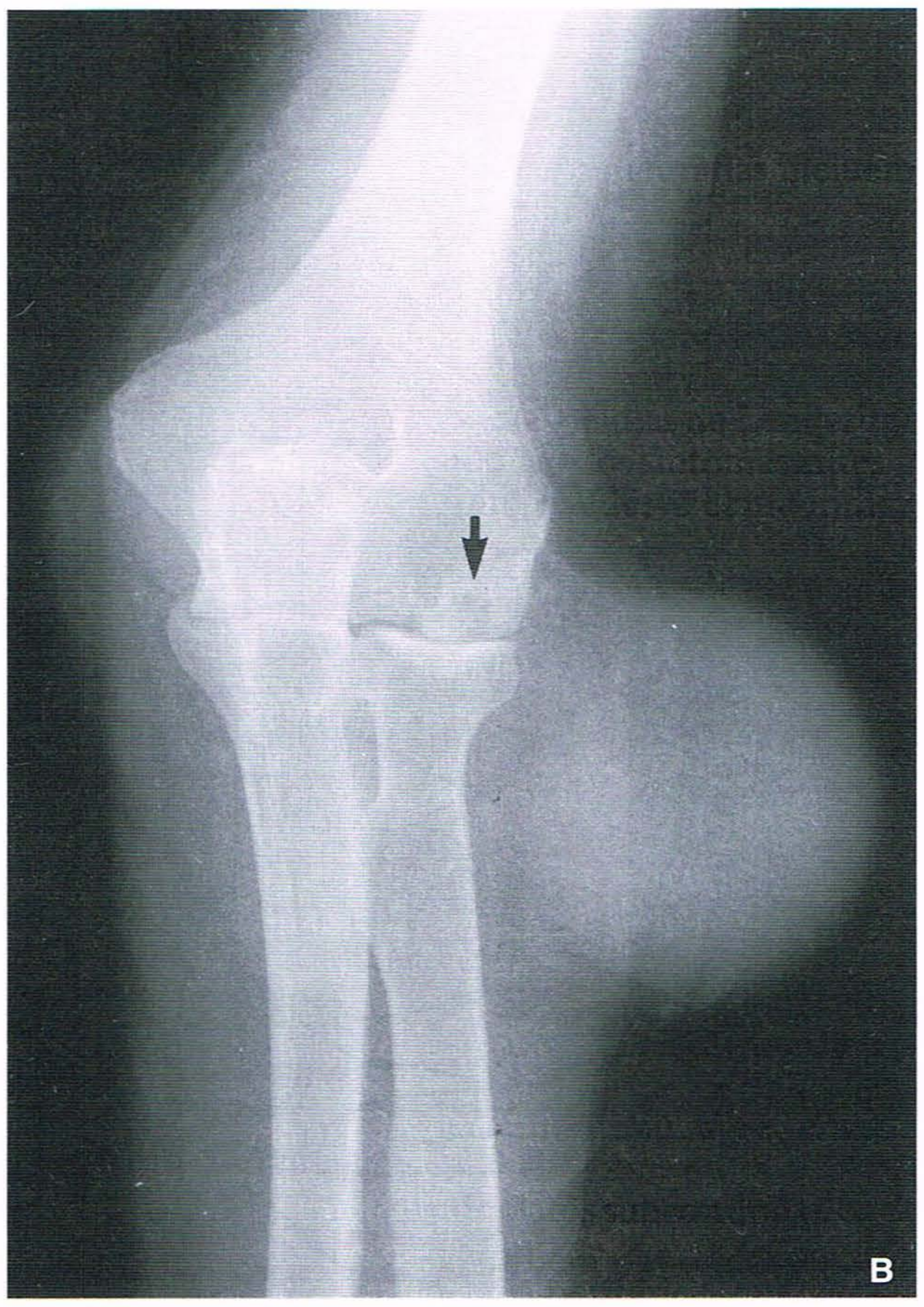

Fig. 14.23 **Nódulos reumatóides.** *Continuação.*

nir outros subgrupos neste subgrupo pauciarticular, mas, com exceção de crianças HLA-B27-positivas com sacroileíte, estas definições são amplas e clinicamente dependentes de aspectos sistêmicos únicos, como iridociclite. Entretanto, o envolvimento das articulações sacroilíacas não é um aspecto da artrite reumatóide juvenil como se pensava no passado; representa sim o início sintomático juvenil da espondilite anquilosante. Da mesma forma, alguns pesquisadores acreditam que pacientes com artrite pauciarticular, sobretudo aqueles com antígenos de histocompatibilidade HLA-B27 positivo, podem, na verdade, apresentar síndrome de espondilite anquilosante atípica ou espondiloartropatia; ambos distúrbios são diferentes da artrite reumatóide.

Outros Tipos de Artrite Reumatóide Juvenil

É valido notar que dois novos termos diagnósticos em uso atualmente nas artrites infantis — *artrite crônica juvenil* e *artrite juvenil* — não são equivalentes entre si ou à artrite reumatóide juvenil clássica. Estes distúrbios não possuem aspecto radiológico característico. É necessária ainda muita pesquisa para compreender melhor a artrite reumatóide juvenil antes que sejamos claramente capazes de definir o número de diferentes doenças envolvidas.

Aspectos Radiológicos

A artrite reumatóide juvenil exibe muitas características iguais às da artrite reumatóide do adulto. Entretanto, foram identificadas algumas outras características que são quase patognomônicas deste distúrbio.

Reação Periosteal. Esta característica geralmente é observada ao longo das diáfises das falanges proximais e metacarpais (Fig. 14.24).

Anquilose Articular. A anquilose pode ocorrer não apenas no punho, mas também nas articulações interfalângicas (Fig. 14.25). A fusão nas articulações interapofisárias da coluna cervical também é um achado característico (Fig. 14.26).

Anormalidades do Crescimento. Como o início da artrite reumatóide juvenil ocorre antes do fim da maturação óssea, as alterações no crescimento dos ossos são um achado comum. O envolvimento das epífises freqüentemente leva à fusão da placa de crescimento, com conseqüente retardo do crescimento ósseo (Fig. 14.27); também pode precipitar a aceleração do crescimento devido ao estímulo das placas de crescimento pela hiperemia. O aumento da epífise do fêmur distal leva a característico crescimento exagerado dos côndilos no joelho (Fig. 14.28).

Espondiloartropatias Soronegativas

Espondilite Anquilosante

Aspectos Clínicos

A espondilite anquilosante, conhecida na literatura européia como *doença de Bechterev* ou *doença de Marie-Strümpell*, é uma artrite inflamatória, progressiva, crônica, que afeta principalmente as articulações sinoviais da coluna vertebral e os tecidos moles adjacentes, bem como as articulações sacroilíacas; entretanto, articulações periféricas como quadris, ombros e joelhos também podem ser envolvidas. É sete vezes mais freqüente em homens que em mulheres, e ocorre principalmente na juventude. Pacientes com espondilite anquilosante freqüentemente exibem características extra-articulares de doença, incluindo irite, fibrose pulmonar, defeitos da condução cardíaca, incompetência aórtica, compressão da medula espinhal e amiloidose. Os pacientes também podem apresentar febre baixa, anorexia, fadiga e emagrecimento.

Fig. 14.24 **Artrite reumatóide juvenil.** Incidência dorsovolar do punho e da mão de uma mulher de 26 anos com artrite reumatóide juvenil há 14 anos mostra alterações destrutivas graves no punho e nas articulações metacarpofalângicas e interfalângicas proximais. Observe a anquilose da terceira e da quarta articulações metacarpofalângicas e periostite envolvendo as falanges proximais e os metacarpais.

Fig. 14.28 Artrite reumatóide juvenil. Radiografia ântero-posterior dos joelhos de uma mulher de 20 anos com artrite reumatóide juvenil mostra crescimento exagerado dos côndilos mediais, um dos aspectos característicos deste transtorno.

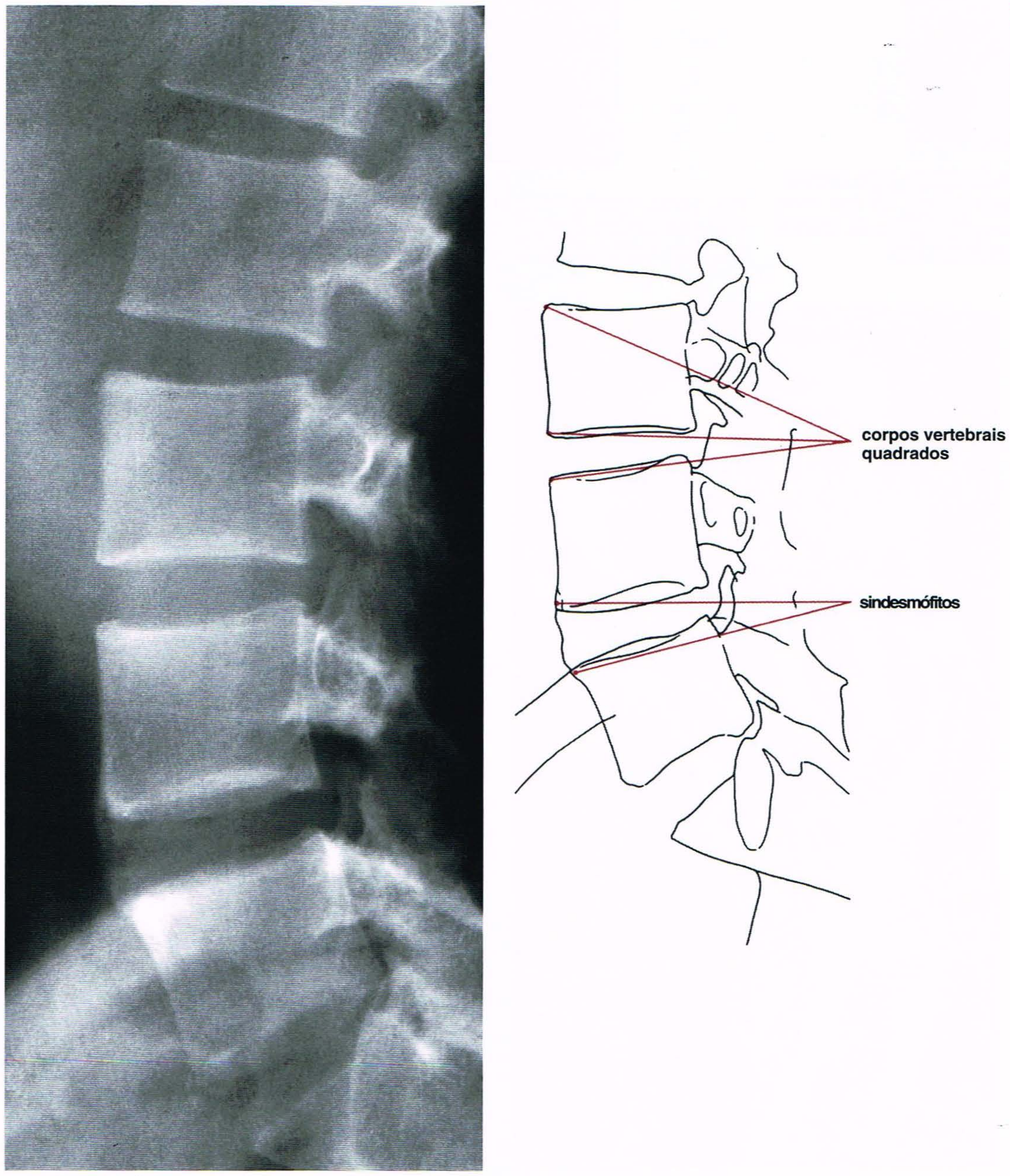

Fig. 14.29 Espondilite anquilosante. Radiografia lateral da coluna lombar em um homem de 28 anos mostrando formato quadrado dos corpos vertebrais secundário a pequenas erosões ósseas nos ângulos. Este achado é um aspecto radiológico inicial de espondilite anquilosante. Observe também a formação de sindesmófitos no espaço discal L4-5.

O fator reumatóide é negativo em pacientes com espondilite anquilosante, que é o protótipo das espondiloartropatias soronegativas. Entretanto, uma grande percentagem de pacientes (até 95%) possui antígeno de histocompatibilidade HLA-B27. Patologicamente, a espondilite anquilosante é uma sinovite proliferativa difusa das articulações diartrodiais que apresenta características semelhantes às observadas na artrite reumatóide.

Aspectos Radiológicos

O formato quadrado da borda anterior das vértebras torácicas inferiores e lombares é um dos primeiros aspectos radiológicos da espondilite anquilosante, melhor demonstrado na radiografia lateral da coluna (Fig. 14.29). À medida que a condição progride, formam-se sindesmófitos, unindo os corpos vertebrais (Fig. 14.30). O aspecto delicado destes crescimentos e sua orientação vertical, e não horizontal, os distinguem dos osteófitos da doença vertebral degenerativa. As ossificações paravertebrais são comuns na espondilite anquilosante. Quando as articulações interapofisárias e os corpos vertebrais se fundem mais tarde na evolução da doença, pode ser observada uma característica radiológica deste distúrbio, a coluna em forma de "bambu" (Fig. 14.31); as articulações sacroilíacas também são invariavelmente afetadas neste processo (Fig. 14.31B).

Nas articulações periféricas, as alterações inflamatórias podem ser indistinguíveis das observadas na artrite reumatóide (ver Fig. 14.31B). No pé, as erosões ocorrem tipicamente em determinadas inserções tendíneas, particularmente no calcâneo (ver Fig. 12.30). O envolvimento das tuberosidades isquiáticas e das cristas ilíacas apresenta uma formação reticular de novo osso denominada "formação de bigode".

Síndrome de Reiter

Aspectos Clínicos

A síndrome de Reiter é uma moléstia infecciosa clínica que afeta cinco vezes mais os homens que as mulheres e é caracterizada por artrite, conjuntivite e uretrite. Foi descrita pela primeira vez em 1916 pelo médico alemão Hans Reiter e, no mesmo ano, foi descrita pelos médicos franceses Fiessinger e LeRoy. A síndrome de Reiter também é bem conhecida pela presença de exantema mucocutâneo, ceratodermia blenorrágica. Como a espondilite anquilosante, o envolvimento ocular é comum e pode incluir conjuntivite, irite, uveíte e episclerite. Aproximadamente 60% a 80% dos pacientes são HLA-B27 positivos. Esta freqüência varia de acordo com a origem étnica do paciente. Ao contrário da espondilite anquilosante, a síndrome de Reiter pode exibir doenças sacroilíacas unilaterais.

Foram identificados dois tipos desta síndrome. O primeiro, tipo esporádico ou endêmico, comum nos EUA, está associado a uretrite não gonocócica, prostatite ou cistite hemorrágica; ocorre quase exclusivamente em homens. Na Europa foi identificado um segundo tipo, uma forma epidêmica associada à disenteria bacilar (*Shigella*); pode ser observada em mulheres também. Houve considerável pesquisa sobre o suposto papel da *Yersinia enterocolitica* na indução de doença, particularmente na Escandinávia, onde estas infecções são mais prevalentes do que na América do Norte.

Aspectos Radiológicos

Radiologicamente, a síndrome de Reiter é caracterizada por artrite periférica e geralmente assimétrica, com predileção pelas articulações do membro inferior (Fig. 14.32). O pé é o local mais comum de envolvimento, particularmente as articulações metatarsofalângicas e os

Fig. 14.30 Espondilite anquilosante. Radiografia lateral da coluna cervical em um homem de 31 anos mostrando sindesmófitos delicados unindo os cor-

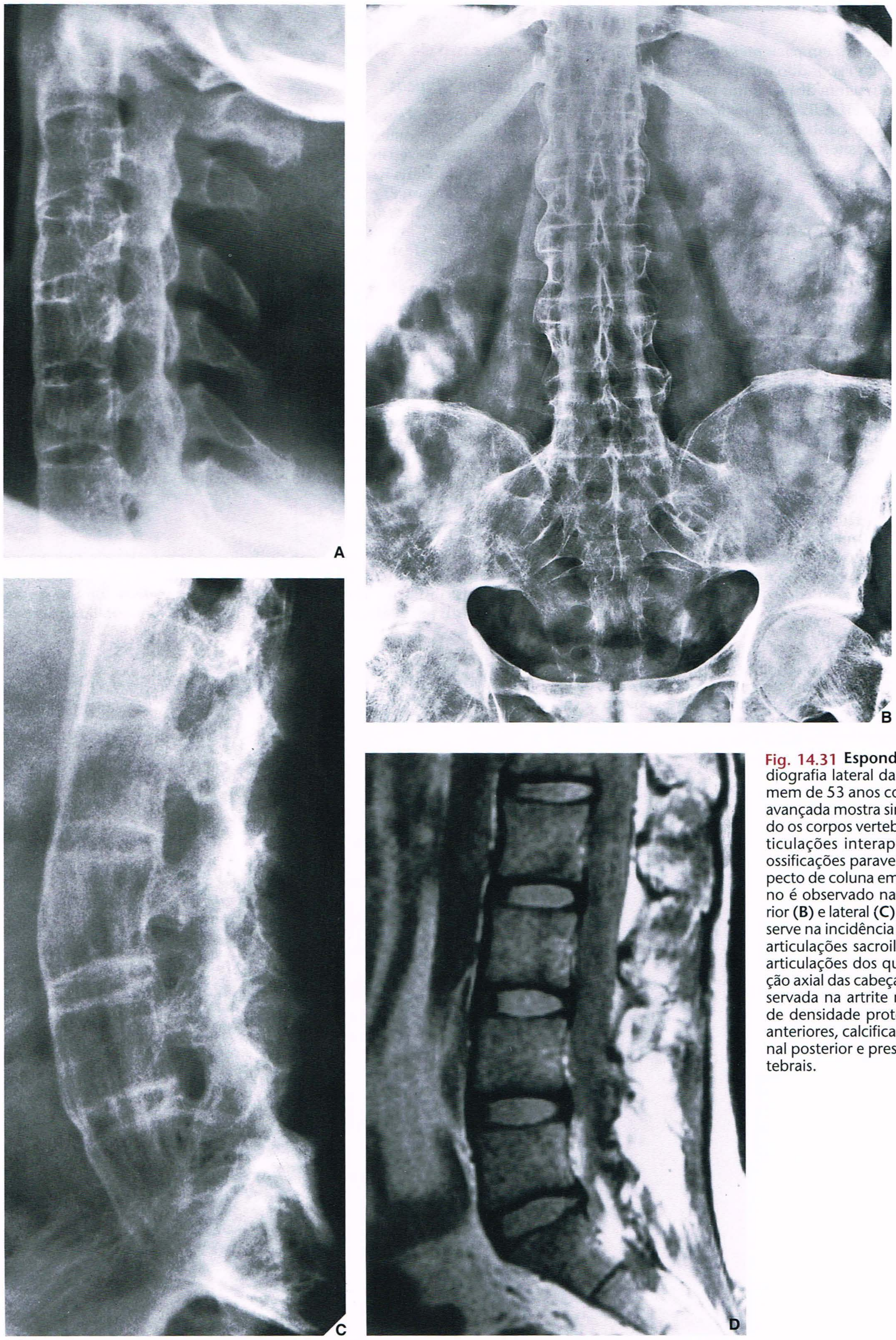

Fig. 14.31 **Espondilite anquilosante. (A)** Radiografia lateral da coluna cervical em um homem de 53 anos com espondilite anquilosante avançada mostra sindesmófitos anteriores unindo os corpos vertebrais e fusão posterior das articulações interapofisárias, juntamente com ossificações paravertebrais, produzindo um aspecto de coluna em bambu. O mesmo fenômeno é observado nas radiografias ântero-posterior **(B)** e lateral **(C)** da coluna lombossacra. Observe na incidência ântero-posterior a fusão das articulações sacroilíacas e o envolvimento das articulações dos quadris, que mostram migração axial das cabeças femorais semelhante à observada na artrite reumatóide. **(D)** RM sagital de densidade protônica mostra sindesmófitos anteriores, calcificação do ligamento longitudinal posterior e preservação dos discos intervertebrais.

Fig. 14.32 [redacted]

Fig. 14.35 **Artrite psoriática.** Mulher de 57 anos com psoríase de longa data que evoluiu com reabsorção dos tufos das falanges distais (acrosteólise) das mãos. Achado típico desta condição.

nalmente proximais da mão (Fig. 14.36). Entretanto, é importante estar ciente de que outros distúrbios também podem apresentar acrosteólise (Quadro 14.3).

O subgrupo 2, bem conhecido pela deformidade da mão em forma de "binóculo de ópera", é denominado *artrite mutilante* devido à destruição extensa das falanges e das articulações metacarpais, incluindo a deformidade do tipo "lápis na xícara" (Fig. 14.37). Outras articulações, como o quadril ou cotovelo (Fig. 14.38), também são com freqüência afetadas. Os pacientes com artrite mutilante freqüentemente desenvolvem sacroiliite.

O subgrupo 3 é caracterizado por poliartrite simétrica (Fig. 14.39) e pode resultar em anquilose das articulações interfalângicas proximais e distais. Nesta forma, a artrite psoriática freqüentemente é indistinguível da artrite reumatóide (Fig. 14.40).

O subgrupo 4 é caracterizado por artrite oligoarticular, e ao contrário do subgrupo 3 o envolvimento articular é assimétrico, geralmente incluindo as articulações interfalângicas proximais e distais e metacarpofalângicas (Fig. 14.41). Pacientes com esta artrite oligoarticular formam o subgrupo mais freqüente de artrite psoriática e

Fig. 14.36 **Artrite psoriática.** Radiografia dorsovolar das mãos de uma mulher de 55 anos que apresentava lesões cutâneas típicas de psoríase mostra alterações destrutivas nas articulações interfalângicas proximais e distais. Observe a fusão espontânea da articulação interfalângica distal do quinto dedo da mão direita e da articulação interfalângica distal do dedo anular da mão esquerda.

Quadro 14.3 Causas Mais Comuns de Acrosteólise

Traumatismo	Congênita
Gangrena diabética	(síndrome de Hajdu-Cheney)
Psoríase	Hanseníase
Esclerodermia	Gota
Dermatomiosite	Picnodisostose
Artrite reumatóide	Sarcoidose
Doença de Raynaud	Síndrome de Sjögren
Hiperparatireoidismo	Cloreto de polivinila
(primário, secundário)	Paquidermoperiostose
Lesão pelo frio	Tromboangiíte obliterante
Queimadura (térmica, elétrica)	Siringomielia

Modificado de Reeder MM, Felson B, 1975, com autorização.

são conhecidos pelo aspecto do edema em "salsicha" dos dedos (Fig. 14.42).

O subgrupo 5 é uma espondiloartropatia com aspectos semelhantes aos da espondilite anquilosante.

Aspectos Radiológicos

Em geral, há poucos aspectos radiológicos característicos de artrite psoriática que ajudam a fazer um diagnóstico correto. Nas falanges da mão ou do pé, freqüentemente pode-se observar uma reação periosteal na forma de aposição de um novo osso "felpudo" (ver Fig. 14.41). Se este novo osso for periarticular e estiver associado a erosões das articulações interfalângicas, exibe um aspecto de "orelha de camundongo" (Fig. 14.43). No estágio de artrite mutilante avançada da artrite psoriática, podem ser observadas deformidades acentuadas como a configuração do tipo "lápis na xícara" (ver Fig. 14.37) e anquilose interfalângica (ver Fig. 14.40). No calcanhar, podem ser observadas alterações de estágio adiantado na formação de osteófitos de base larga e na presença de erosões e uma periostite felpuda (ver Figs. 12.30 e 12.31C).

A artrite psoriática da coluna vertebral está associada a uma incidência particularmente alta de sacroiliite, que pode ser bilateral e simétrica, bilateral e assimétrica, ou unilateral. Como na síndrome de Reiter, pode haver formação de sindesmófitos assimétricos grosseiros e ossificações paravertebrais (Figs. 14.44 e 14.45), e, como ressaltou Resnick, isso pode representar uma manifestação inicial da doença.

Fig. 14.37 Artrite psoriática. Radiografia dorsovolar da mão de uma mulher de 57 anos que apresentava lesões típicas de poliartrite psoriática. A deformidade do tipo lápis na xícara na articulação interfalângica do polegar é característica desta forma de psoríase.

Fig. 14.38 Artrite psoriática. Um homem de 49 anos apresentou artrite mutilante psoriática. Radiografias ântero-posterior **(A)** e lateral **(B)** do cotovelo direito mostram erosões articulares substanciais. O coxim adiposo anterior elevado indica derrame articular.

Artropatias Enteropáticas

Este grupo compreende artrites associadas a doenças intestinais inflamatórias, como colite ulcerativa, enterite regional (doença de Crohn) e lipodistrofia intestinal (doença de Whipple). Esta última afeta principalmente homens em sua quarta e quinta décadas. O antígeno de histocompatibilidade HLA-B27 está presente na maioria dos pacientes com anormalidades enteropáticas. Em todos os três distúrbios, a coluna vertebral e as articulações sacroilíacas e periféricas podem ser afetadas. Na coluna vertebral, o formato quadrado dos corpos vertebrais e a formação de sindesmófitos são aspectos comuns. A sacroiliite, que em geral é bilateral e simétrica, é radiologicamente indistinguível da espondilite anquilosante (Fig. 14.46). Além disso, os pacientes também podem apresentar artrite periférica, cuja atividade geralmente aproxima-se da atividade da doença intestinal.

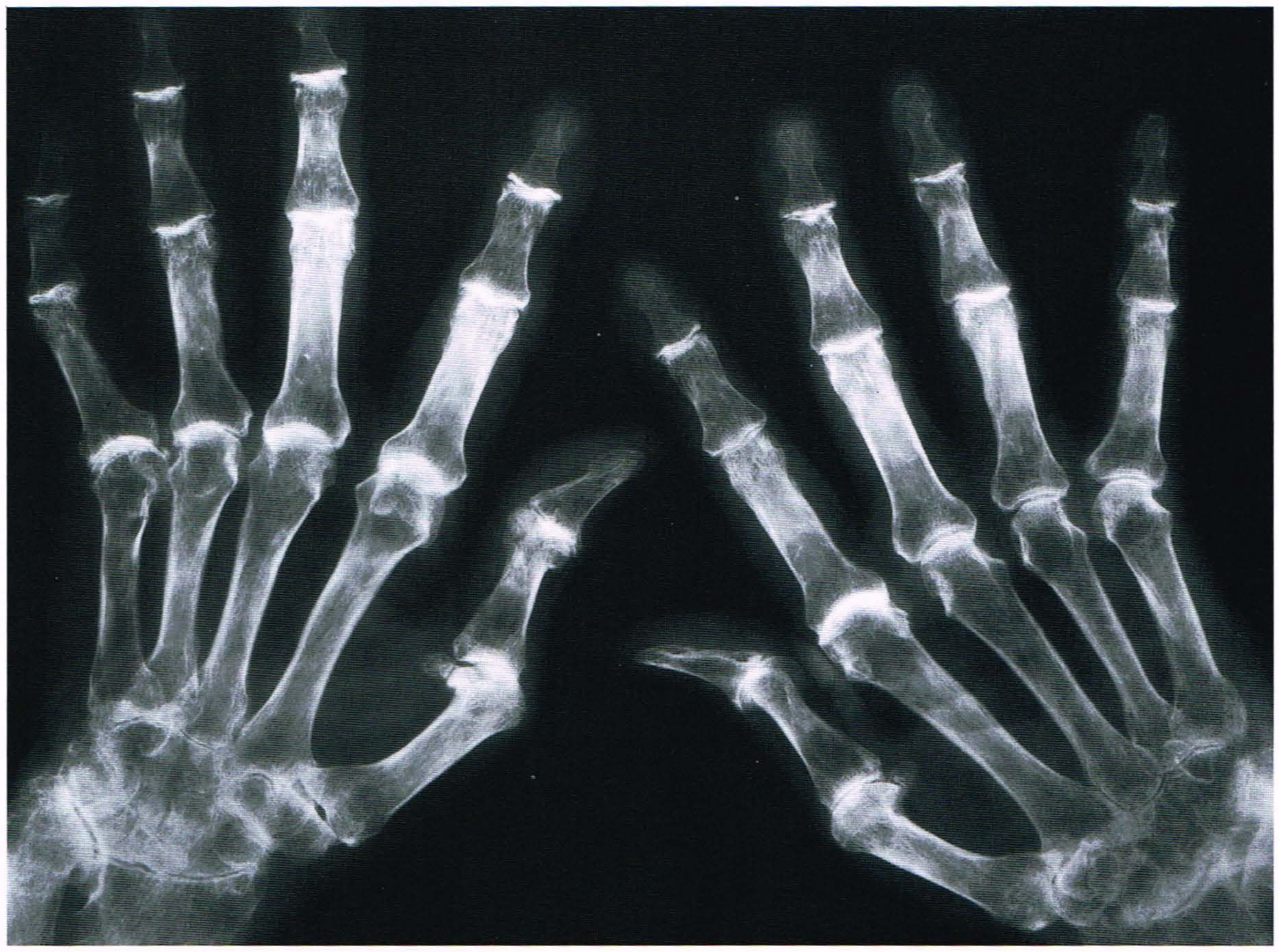

Fig. 14.39 **Artrite psoriática.** Uma mulher de 75 anos apresentou poliartrite psoriática simétrica acometendo todas as articulações das mãos e punhos. Ao contrário da artrite reumatóide de aparecimento no adulto, as articulações interfalângicas distais também são acometidas.

Fig. 14.40 **Artrite psoriática.** Radiografia dorsovolar da mão esquerda de um homem de 67 anos com a forma poliartrítica de artrite psoriática. Vêem-se erosões e fusão de múltiplas articulações. A deformidade em pescoço de cisne do quinto dedo é semelhante à observada nos pacientes com artrite reumatóide.

Fig. 14.41 Artrite psoriática. Homem de 39 anos com psoríase apresentou dor e edema em dedo médio da mão direita. Radiografia com ampliação mostra erosões periarticulares sutis, reação periosteal "felpuda" e edema de tecidos moles — achados característicos de artrite psoriática oligoarticular.

Fig. 14.42 Artrite psoriática. Radiografia dorsovolar das mãos de um homem de 33 anos com psoríase e acometimento oligoarticular mostra alterações destrutivas nas articulações interfalângicas distais do dedo médio direito, do indicador esquerdo e do quinto dedo (direito e esquerdo). O dedo médio direito e o dedo indicador esquerdo são os chamados dedos em salsicha.

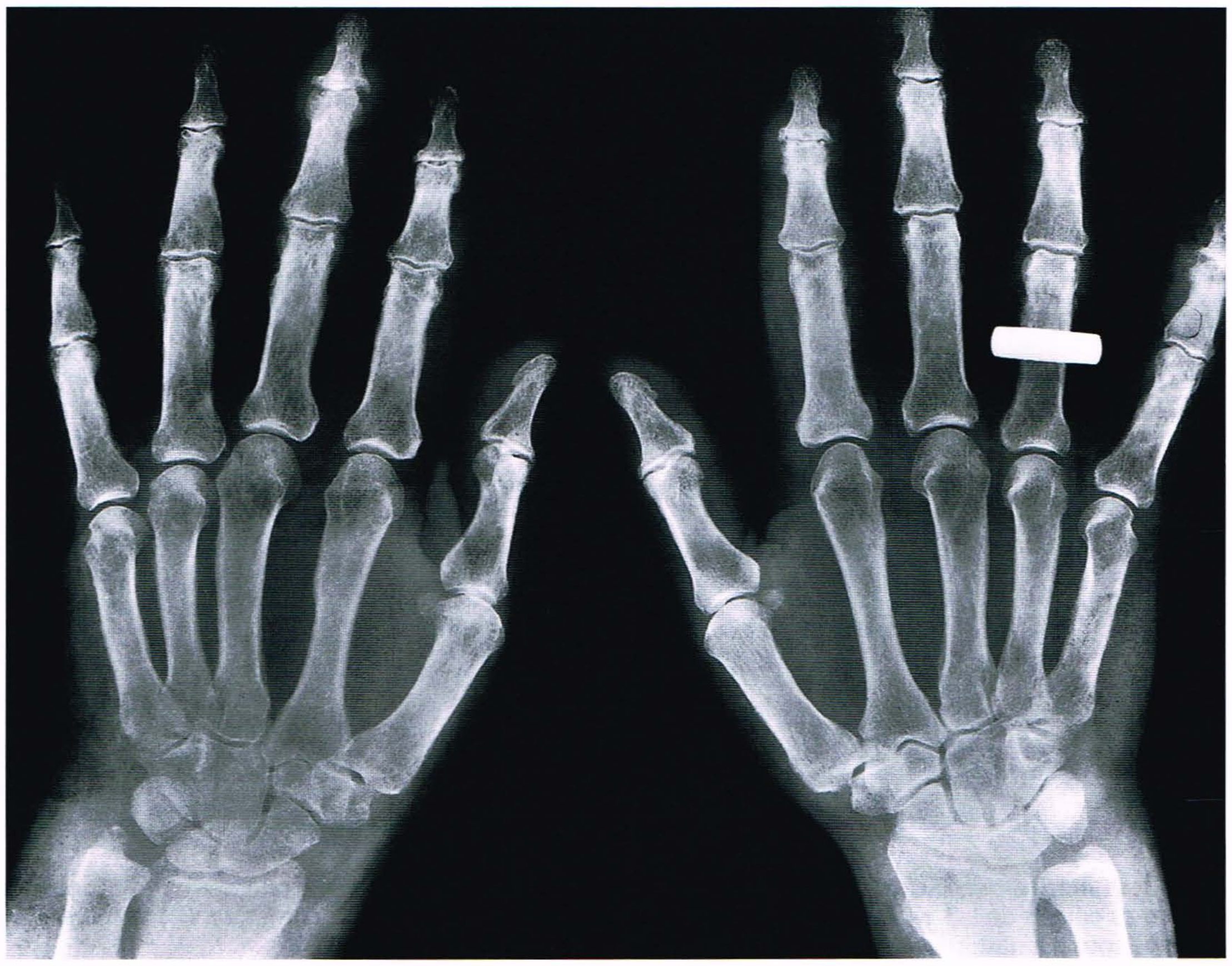

Fig. 14.43 **Artrite psoriática. (A)** Estudo com ampliação da mão de um homem de 48 anos que com psoríase documentada revela erosões marginais e aposição de osso novo nas articulações interfalângicas proximais e distais, lembrando orelhas de camundongo. Observe a periostite "felpuda" nas áreas justaarticulares das falanges e nas porções distais dos metacarpais. **(B)** Nos pés, o mesmo processo resultou em uma imagem do tipo orelhas de camundongo nas articulações interfalângicas dos hálux.

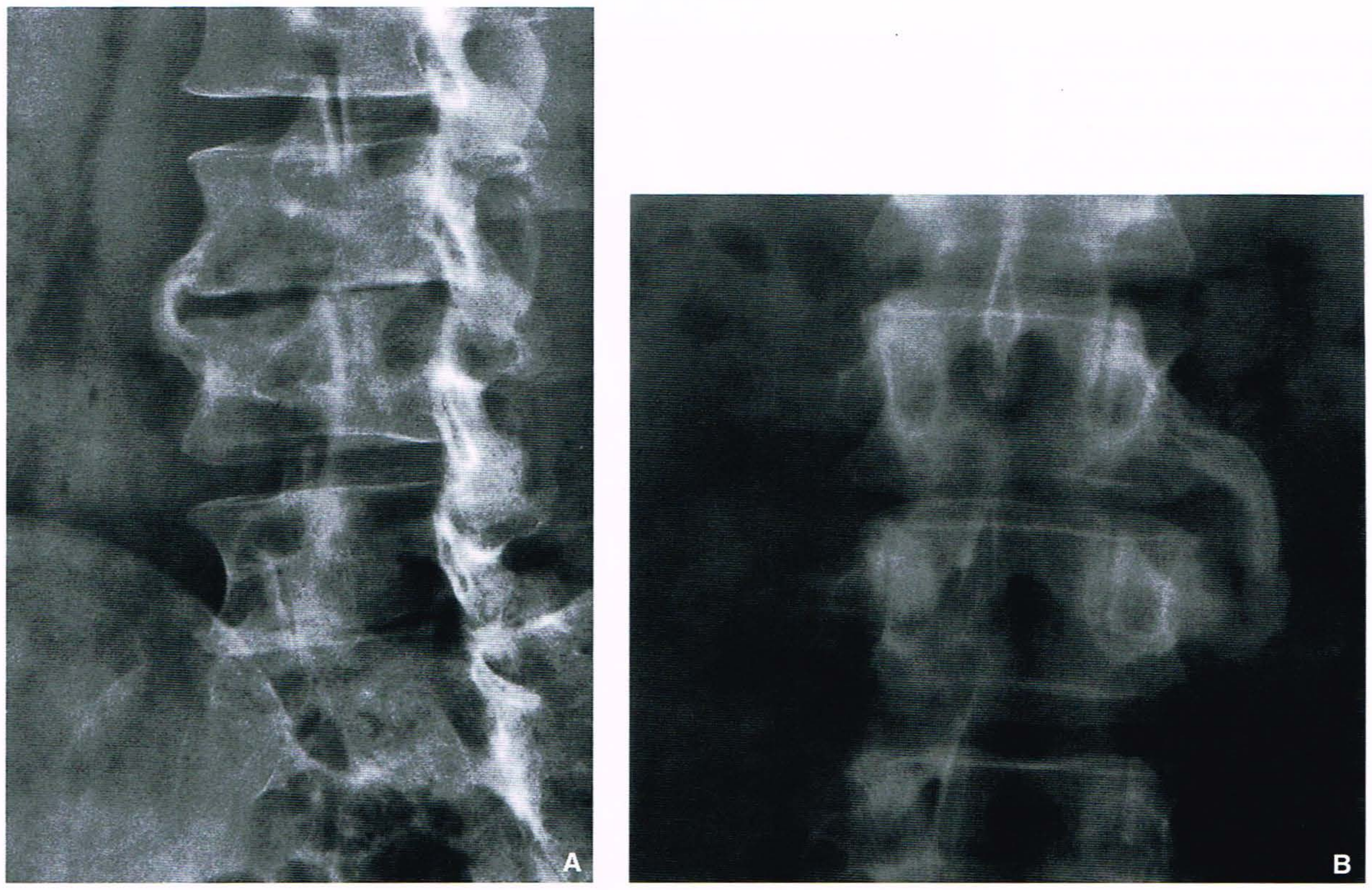

Fig. 14.44 **Artrite psoriática. (A)** Radiografia oblíqua da coluna lombar de um homem de 30 anos com psoríase mostrando um típico sindesmófito único unindo os corpos de L-3 e L-4. A articulação sacroilíaca direita também está acometida. **(B)** Radiografia ântero-posterior da coluna lombar de um homem de 45 anos com psoríase revela ossificação paravertebral ao nível de L2-3.

Fig. 14.45 **Artrite psoriática.** TC pós-mielografia (através da coluna lombar) mostra ossificação paravertebral em um homem de 48 anos com psoríase.

Por fim, deve ser observado que a artrite pode suceder a procedimentos de derivação intestinal. A sinovite é poliarticular e simétrica, mas radiologicamente as lesões não são erosivas.

ASPECTOS PRÁTICOS A SEREM LEMBRADOS

Osteoartrite Erosiva

[1] A osteoartrite erosiva, uma condição observada sobretudo em mulheres de meia-idade, combina as manifestações clínicas da artrite reumatóide com as imagens radiográficas da osteoartrite.

[2] A osteoartrite erosiva pode ser reconhecida por:
- acometimento das articulações interfalângicas proximais e distais
- imagem característica de asa de gaivota das erosões articulares. Pode ocorrer fusão espontânea (anquilose) nas articulações interfalângicas.

Artrite Reumatóide

[1] A artrite reumatóide mostra predileção:
- pelas grandes articulações (joelhos e quadris)
- pelas articulações pequenas das mãos (metacarpofalângicas e interfalângicas proximais)
- pelas articulações carpais.

De modo geral, as articulações interfalângicas distais e sacroilíacas são poupadas.

[2] As características radiográficas da artrite reumatóide incluem:
- estreitamento simétrico e difuso do espaço articular
- osteoporose periarticular
- tumefação fusiforme dos tecidos moles
- erosões articulares marginais e centrais
- cistos sinoviais periarticulares
- subluxações e outras deformidades articulares — em pescoço de cisne, em botoeira, polegar do carona.

[3] Na coluna cervical a artrite reumatóide caracteriza-se por:
- erosão do processo odontóide associada a subluxação das articulações atlantoaxiais e, com freqüência, translocação cefálica de C2 (fixação do crânio)
- envolvimento das articulações interapofisárias
- erosões dos corpos vertebrais
- destruição dos discos intervertebrais
- erosões (entalhes) dos processos espinhosos.

[4] Na artrite reumatóide,
- migração axial ou, menos amiúde, medial da cabeça do fêmur e protrusão acetabular são alterações típicas na articulação coxofemoral
- laceração do manguito rotador é uma complicação freqüente na articulação do ombro
- a articulação subtalar é a mais freqüentemente acometida no pé e observa-se uma deformidade de hálux em valgo.

[5] A nodulose reumatóide, uma condição que ocorre sobretudo em homens, é uma variante da artrite reumatóide. Nela encontram-se:
- ausência típica de anormalidades articulares

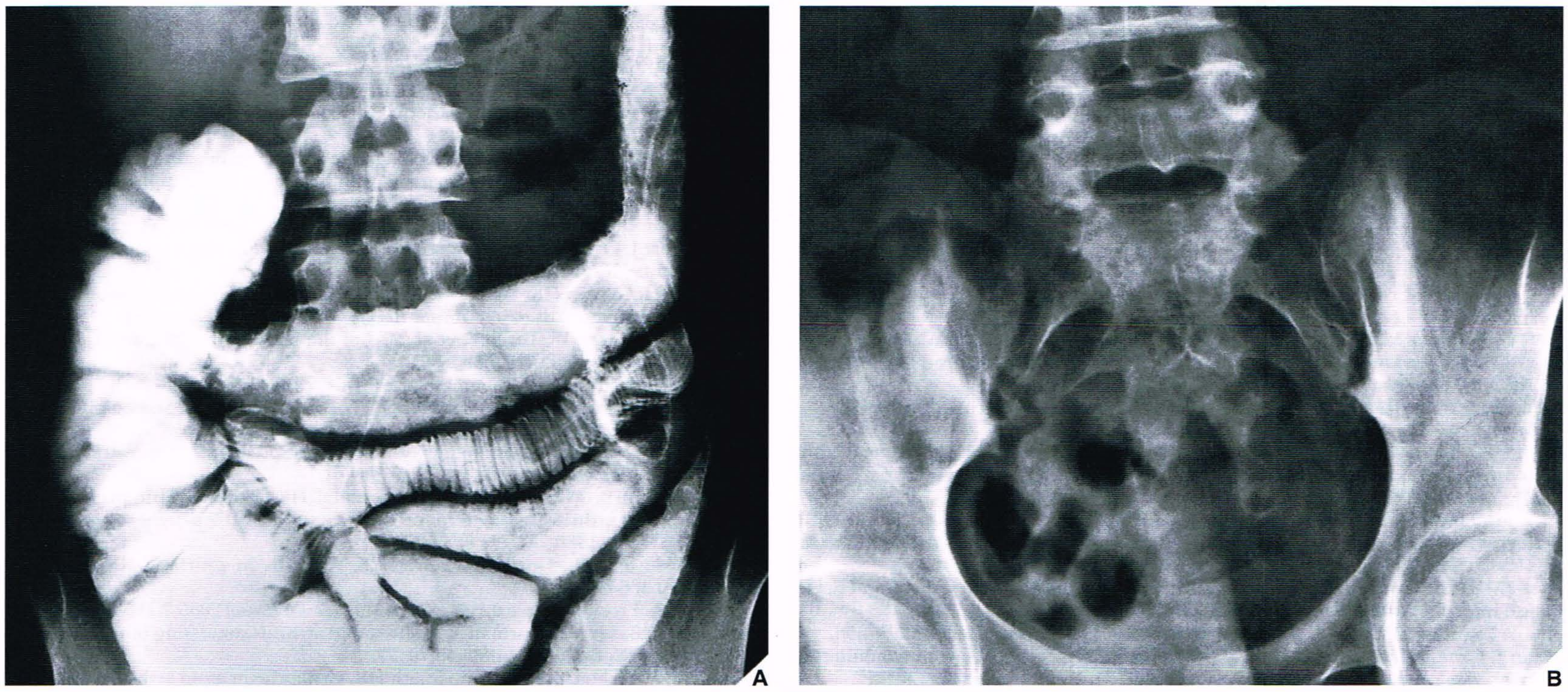

Fig. 14.46 **Colite ulcerativa complicada por sacroiliite.** Uma mulher de 20 anos de idade com colite ulcerativa conhecida apresentou lombalgia intensa localizada nas articulações sacroilíacas. **(A)** Enema baritado mostrando acometimento significativo dos colos transverso e descendente, compatível com colite ulcerativa. **(B)** Radiografia póstero-anterior da pelve mostra sacroiliite bilateral e simétrica semelhante à encontrada na espondilite anquilosante.

- múltiplos nódulos subcutâneos
- títulos elevados de fator reumatóide.

[6] A artrite reumatóide juvenil apresenta algumas alterações características que não são encontradas na forma adulta da doença:

- reação periosteal
- anquilose articular, acometendo sobretudo as articulações interapofisárias da coluna cervical
- anormalidades do crescimento secundárias ao comprometimento de locais epifisários.

Outras Artrites Inflamatórias

[1] As espondiloartropatias englobam quatro entidades distintas: espondilite anquilosante, artrite psoriática, síndrome de Reiter e artrites associadas a doença intestinal inflamatória.

[2] A espondilite anquilosante (doença de Bechterev ou Marie-Strümpell), uma condição encontrada principalmente em homens jovens, acomete tipicamente a coluna vertebral e as articulações sacroilíacas. O antígeno de histocompatibilidade HLA-B27 sempre é encontrado em 95% dos pacientes. As características radiográficas desta condição incluem:

- corpos vertebrais quadrados
- aparecimento de sindesmófitos delicados
- em um estágio tardio da doença, fusão completa das articulações interapofisárias e das vértebras, resultando na coluna em bambu.

[3] A síndrome de Reiter consiste em artrite inflamatória, uretrite, conjuntivite e erupção mucocutânea. Suas características radiográficas incluem:

- artrite periférica, geralmente assimétrica, que tem predileção pelas articulações dos membros inferiores, sobretudo os pés
- sindesmófitos grosseiros e ossificações paravertebrais que comunicam os corpos vertebrais
- sacroiliite, que costuma ser assimétrica.

[4] A artrite psoriática apresenta predileção pelas articulações interfalângicas distais. O acometimento oligoarticular pode resultar nos conhecidos dedos em salsicha. Nas radiografias, a artrite psoriática caracteriza-se por:

- periostite felpuda
- deformidade do tipo lápis na xícara das articulações (artrite mutilante)
- sindesmófitos grosseiros e ossificações paravertebrais que são indistinguíveis dos observados na síndrome de Reiter
- acometimento das articulações sacroilíacas.

[5] As artropatias enteropáticas estão associadas a:

- colite ulcerativa
- enterite regional (doença de Crohn)
- lipodistrofia intestinal (doença de Whipple)
- procedimentos de derivação intestinal.

Tipicamente, ocorre acometimento simétrico das articulações sacroilíacas.

LEITURAS SUGERIDAS

Adam G, Dammer M, Bohndorf K, Christoph R, Fenke F, Günther RW. Rheumatoid arthritis of the knee: value of gadopentetate dimeglumine-enhanced MR imaging. *AJR Am J Roentgenol* 1991;156:125–129.

Ansell BM, Wigley RA. Arthritic manifestations in regional enteritis. *Ann Rheum Dis* 1964;23:64–72.

Arnett FC, Bias WB, Stevens MB. Juvenile-onset chronic arthritis. Clinical and roentgenographic features of a unique HLA-B27 subset. *Am J Med* 1980;69:369–376.

Arnett FC, Edworthy SM, Bloch DA, et al. The American Rheumatism Association 1987 revised criteria for the classification of rheumatoid arthritis. *Arthritis Rheum* 1988;31:315–324.

Azouz EM, Duffy CM. Juvenile spondyloarthropathies: clinical manifestations and medical imaging. *Skeletal Radiol* 1995;24:399–408.

Belhorn LR, Hess EV. Erosive osteoarthritis. *Semin Arthritis Rheum* 1993;22:298–306.

Beltran J, Caudill JL, Herman LA, et al. Rheumatoid arthritis: MR imaging manifestations. *Radiology* 1987;165:153–157.

Berens DL. Roentgen features of ankylosing spondylitis. *Clin Orthop* 1971;74:20–33.

Björkengren AG, Geborek P, Rydholm U, Holtas S, Petterson H. MR imaging of the knee in acute rheumatoid arthritis: synovial uptake of gadolinium-DOTA. *AJR Am J Roentgenol* 1990;155:329–332.

Björkengren AG, Pathria MN, Sartosis DJ, et al. Carpal alterations in adult-onset Still disease, juvenile chronic arthritis, and adult-onset rheumatoid arthritis: comparative study. *Radiology* 1987;165:545–548.

Bland JH, Brown EW. Seronegative and seropositive rheumatoid arthritis: clinical, radiological and biochemical differences. *Ann Intern Med* 1964;60:88–94.

Boden SD, Dodge LD, Bohlman HH, Rechtine GR. Rheumatoid arthritis of the cervical spine. *J Bone J Surg [Am]* 1993;75A:1282–1297.

Bollow M, Braun J, Biedermann T, et al. Use of contrast-enhanced MR imaging to detect sacroiliitis in children. *Skeletal Radiol* 1998;27:606–616.

Boutin RD, Resnick D. The SAPHO syndrome: an evolving concept for unifying several idiopathic disorders of bone and skin. *AJR Am J Roentgenol* 1998;170:585–591.

Breedveld FC, Algra PR, Vielvoye CJ, Cats A. Magnetic resonance imaging in the evaluation of patients with rheumatoid arthritis and subluxations of the cervical spine. *Arthritis Rheum* 1987;30:624–629.

Brower AC, Allman RM. Pencil pointing: a vascular pattern of deossification. *Radiographics* 1983;3:315–325.

Bundschuh C, Modic MT, Kearney F, Morris R, Deal C. Rheumatoid arthritis of the cervical spine: surface-coil MR imaging. *AJR Am J Roentgenol* 1988; 151: 181–187.

Burgos-Vargas R. Juvenile ankylosing spondylitis. *Rheum Dis Clin North Am* 1992;18:123–142.

Burgos-Vargas R, Vazquez-Mellado J. The early clinical recognition of juvenile-onset ankylosing spondylitis and its differentiation from juvenile rheumatoid arthritis. *Arthritis Rheum* 1995;38:835–844.

Calabro JJ, Gordon RD, Miller KI. Bechterew's syndrome in children: diagnostic criteria. *Scand J Rheumatol* 1980;32[Suppl]:45–48.

Cassidy JT, Levinson JE, Bass JC, et al. A study of classification criteria for a diagnosis of juvenile rheumatoid arthritis. *Arthritis Rheum* 1986;29:274–281.

Cassidy JT, Petty RE. Spondyloarthropathies. In: Cassidy JT, Petty RE, eds. *Text book of pediatric rheumatology*, 2nd ed. New York: Churchill Livingstone; 1990:221–259.

Chung C, Coley BD, Martin LC. Rice bodies in juvenile rheumatoid arthritis. *AJR Am J Roentgenol* 1998;170:698–700.

Clark RL, Muhletaler CA, Margulies SI. Colitic arthritis: clinical and radiographic manifestations. *Radiology* 1971;101:585–594.

Cobby M, Cushnaghan J, Creamer P, Dieppe P, Watt I. Erosive osteoarthritis: is it a separate disease entity? *Clin Radiol* 1990;42:258–263.

Dale K, Paus AC, Laires K. A radiographic classification in juvenile rheumatoid arthritis applied to the knee. *Eur Radiol* 1994;4:27–32.

Dihlmann W. Current radiodiagnostic concept of ankylosing spondylitis. *Skeletal Radiol* 1979;4:179–188.

Dixon AS. "Rheumatoid arthritis" with negative serological reaction. *Ann Rheum Dis* 1960;19:209–228.

Eastmond CJ, Woodrow JC. The HLA system and the arthropathies associated with psoriasis. *Ann Rheum Dis* 1977;36:112–121.

Ehrlich GE. Erosive osteoarthritis: presentation, clinical pearls, and therapy. *Curr Rheum Rep* 2001;3:484–488.

Ehrlich GE. Inflammatory osteoarthritis. II. The superimposition of rheumatoid arthritis. *J Chronic Dis* 1972;25:635–643.

El-Khoury GY, Larson RK, Kathol MH, Berbaum KS, Furst DE. Seronegative and seropositive rheumatoid arthritis: radiographic differences. *Radiology* 1988;168:517–520.

el-Noueam KI, Giuliano V, Schweitzer ME, O'Hara BJ. Rheumatoid nodules: MR/pathological correlation. *J Comput Assist Tomogr* 1997;21:796–799.

Fezoulidis I, Neuhold A, Wicke L, Seidl G, Eydokimidis B. Diagnostic imaging of the occipito-cervical junction in patients with rheumatoid arthritis. *Eur J Radiol* 1989;9:5–11.

Foley-Nolan D, Stack JP, Ryan M, et al. Magnetic resonance imaging in the assessment of rheumatoid arthritis: a comparison with plain film radiographs. *Br J Rheumatol* 1991;30:101–106.

Forrester DM. Imaging of the sacroiliac joints. *Radiol Clin North Am* 1990;28:1055–1072.

Galvez J, Sola J, Ortuno G, et al. Microscopic rice bodies in rheumatoid synovial fluid sediments. *J Rheum* 1992;19:1851–1858.

Ginsberg MH, Genant HK, Yü TF, McCarty D. Rheumatoid nodulosis: an unusual variant of rheumatoid disease. *Arthritis Rheum* 1975;18:49–58.

Giovagnoni A, Grassi W, Terilli F, et al. MRI of the hand in psoriatic and rheumatical arthritis. *Eur Radiol* 1995;5:590–595.

Gordon DA, Hastings DE. Rheumatoid arthritis: clinical features—early, progressive and late disease. In: Klippel JH, Dieppe PA, eds. *Rheumatology*. St. Louis: CV Mosby; 1994:3.4.1–3.4.14.

Gran JT, Husby G. The epidemiology of ankylosing spondylitis. *Semin Arthritis Rheum* 1993;22:319–334.

Graudal NA, Jurik AG, de Carvalho A, Graudal HK. Radiographic progression in rheumatoid arthritis: a long-term prospective study of 109 patients. *Arthritis Rheum* 1998;41:1470–1480.

Green L, Meyers OL, Gordon W, Briggs B. Arthritis in psoriasis. *Ann Rheum Dis* 1981;40:366–369.

Greenspan A. Erosive osteoarthritis. *Semin Musculoskel Radiol* 2003;7:155–159.

Greenspan A, Baker ND, Norman A. Rheumatoid arthritis simulating other lesions. *Bull Hosp Joint Dis Orthop Inst* 1983;43:70–77.

Gubler FM, Maas M, Dijkstra PF, de Jongh HR. Cystic rheumatoid arthritis: description of a nonerosive form. *Radiology* 1990;170:829–834.

Hazes JMW, Dijkmans BAC, Hoevers JM, et al. R4 prevalence related to the age at disease onset in female patients with rheumatoid arthritis. *Ann Rheum Dis* 1989;48:406–408.

Helliwell PS, Wright V. Clinical features of psoriatic arthritis. In: Klippel JH, Dieppe PA, eds. *Practical rheumatology*. London: Mosby; 1995:235–242.
Herve-Somma CMP, Sebag GH, Prieur AM, Bonnerot V, Lallemand DP. Juvenile rheumatoid arthritis of the knee: MR evaluation with Gd-DOTA. *Radiology* 1992;182:93–98.
Hoffman GS. Polyarthritis: the differential diagnosis of rheumatoid arthritis. *Semin Arthritis Rheum* 1978;8:115–141.
Kahn MF. Why the "SAPHO" syndrome? *J Rheumatol* 1995; 22: 2017–2019.
Kapasi OA, Ruby LK, Calney K. The psoriatic hand. *J Hand Surg [Am]* 1982;7A:492–497.
Karasick D, Schweitzer ME, O'Hara BJ. Distal fibular notch: a frequent manifestation of the rheumatoid ankle. *Skeletal Radiol* 1997;26:529–532.
Kaye BR, Kaye RL, Bobrove A. Rheumatoid nodules. *Am J Med* 1984;76:279–292.
Keat A. Reiter's syndrome and reactive arthritis in perspective. *N Engl J Med* 1983;309:1606–1615.
Kelly JJ 3rd, Weisiger BB. The arthritis of Whipple's disease. *Arthritis Rheum* 1963;25:615–632.
Kettering JM, Towers JD, Rubin DA. The seronegative spondyloarthropathies. *Semin Roentgenol* 1996;31:220–228.
Khan MA, van der Linden SM. A wider spectrum of spondyloarthropathies. *Semin Arthritis Rheum* 1990;20:107–113.
Klecker R, Weissman BN. Imaging features of psoriatic arthritis and Reiter's syndrome. *Semin Musculoskel Radiol* 2003;7:115–126.
Klenerman L. The foot and ankle in rheumatoid arthritis. *Br J Rheum* 1995;34:443–448.
König H, Sieper J, Wolf K-J. Rheumatoid arthritis: evaluation of hypervascular and fibrous pannus with dynamic MR imaging enhanced with Gd-DTPA. *Radiology* 1990;176:473–477.
Kumar R, Madewell JE. Rheumatoid and seronegative arthropathies of the foot. *Radiol Clin North Am* 1987;25:1263–1288.
Küster W, Lenz W. Morbus Crohn und Colitis ulcerosa. Häufigkeit, familiäres Vorkommen und Schwangerschaftsverlauf. *Ergeb Inn Med Kinderheilkd* 1984;53:103–132.
Laxer RM, Babyn P, Liu P, Silverman ED, Shore A. Magnetic resonance studies of the sacroiliac joints in children with HLA-B27 associated seronegative arthropathies. *J Rheumatol* 1992;19[Suppl 33]:123.
Leirisalo M, Skylv G, Kousa M, et al. Follow-up study on patients with Reiter's disease and reactive arthritis with special reference to HLA-B27. *Arthritis Rheum* 1982;25:249–259.
Lindsley CB, Schaller JG. Arthritis associated with inflammatory bowel disease in children. *J Pediatr* 1974;84:16–20.
Lund PJ, Heikal A, Maricic MJ, Krupinski EA, Williams CS. Ultrasonographic imaging of the hand and wrist in rheumatoid arthritis. *Skeletal Radiol* 1995;24:591–596.
Marsal L, Winblad S, Wollheim FA. *Yersinia enterocolitica* arthritis in Southern Sweden: a four-year follow-up study. *BMJ* 1981;283:101–103.
Martel W, Braunstein EM, Borlaza G, Good AE, Griffin PE. Radiologic features of Reiter disease. *Radiology* 1979;132:1–10.
Martel W, Holt JF, Cassidy JT. The roentgenologic manifestations of juvenile rheumatoid arthritis. *AJR Am J Roentgenol* 1962;88:400–423.
Martel W, Snarr JW, Horn JR. Metacarpophalangeal joints in interphalangeal osteoarthritis. *Radiology* 1973;108:1–7.
Martel W, Stuck KJ, Dworin AM, Hylland RG. Erosive osteoarthritis and psoriatic arthritis: a radiologic comparison in the hand, wrist and foot. *AJR Am J Roentgenol* 1980;134:125–135.
Metzger AL, Morris RI, Bluestone R, Terasaki PI. HL-A W27 in psoriatic arthropathy. *Arthritis Rheum* 1975;18:111–115.
Michelson J, Easley M, Wigley FM, Hellmann D. Foot and ankle problems in rheumatoid arthritis. *Foot Ankle Int* 1994;15:608–613.
Nance EP, Kaye JJ. The rheumatod variants. *Semin Roentgenol* 1982;17:16–24.
Oloff-Solomon J, Oloff LM, Jacobs AM. Rheumatoid nodulosis in the foot: a variant of rheumatoid disease. *J Foot Surg* 1984;23:382–385.
Oudjhane K, Azouz EM, Hughes S, Paquin JD. Computed tomography of the sacroiliac joints in children. *Can Assoc Radiol J* 1993;44:313–314.
Paimela L. The radiographic criterion in the 1987 revised criteria for rheumatoid arthritis. *Arthritis Rheum* 1992;35:255–258.
Park WM, O'Neill M, McCall IW. The radiology of rheumatoid involvement of the cervical spine. *Skeletal Radiol* 1979;4:1–7.
Peterfy CG, Majumdar S, Lang P, van Dijke C, Sack K, Genant H. MR imaging of the arthritic knee: improved discrimination of cartilage, synovium, and effusion with pulsed saturation transfer and fat-suppressed T1-weighted sequences. *Radiology* 1994;191:413–419.
Peterson CC Jr, Silbiger ML. Reiter's syndrome and psoriatic arthritis. Their roentgen spectra and some interesting similarities. *AJR Am J Roentgenol* 1967;101:860–871.
Pettersson H, Larsson E-M, Holtas S, Cronquist S, Egund N, Zygmunt S, Brattstrom H. MR imaging of the cervical spine in rheumatoid arthritis. *AJNR* 1988;9:573–577.
Reith JD, Bauer TW, Schils JP. Osseous manifestations of SAPHO (synovitis, acne, pustulosis, hyperostosis, osteitis) syndrome. *Am J Surg Pathol* 1996;20:1368–1377.
Reiter H. Ueber eine bisher unerkannte Spirochaeteninfektion (Spirochaetosis arthritica). *Dtsch Med Wochenschr* 1916;42:1535–1536.
Resnick D. Common disorders of synovium-lined joints: pathogenesis, imaging abnormalities, and complications. *AJR Am J Roentgenol* 1988;151:1079–1093.
Resnick D. Rheumatoid arthritis of the wrist: why the ulnar styloid? *Radiology* 1974;112:29–35.
Resnick D, Niwayama G. On the nature and significance of bony proliferation in "rheumatoid variant" disorders. *AJR Am J Roentgenol* 1977;129:275–278.
Resnick D, Niwayama G. Rheumatoid arthritis and the seronegative spondyloarthropathies: radiographic and pathologic concepts. In: Resnick D, ed. *Diagnosis of bone and joint disorders*, 3rd ed. Philadelphia: WB Saunders; 1995:807–865.
Resnick D, Niwayama G, Goergen TG. Comparison of radiographic abnormalities of the sacroiliac joint in degenerative disease and ankylosing spondylitis. *AJR Am J Roentgenol* 1977;128:189–196.
Resnik CS, Resnick D. Radiology of disorders of the sacroiliac joints. *JAMA* 1985;253:2863–2866.
Reynolds H, Carter SW, Murtagh FR, Silbiger M, Rechtine GR. Cervical rheumatoid arthritis: value of flexion and extension views in imaging. *Radiology* 1987;164:215–218.
Rominger MB, Bernreuter WK, Kenney PJ, Morgan SL, Blackburn WD, Alarcon GS. MR imaging of the hands in early rheumatoid arthritis: preliminary results. *Radiographics* 1993;13:37–46.
Sanders KM, Resnik CS, Owen DS. Erosive arthritis in Cronkhite-Canada syndrome. *Radiology* 1985;156:309–310.
Sartoris DJ, Resnick D. The radiographic differential diagnosis of juvenile chronic arthritis. *Aust Paediatr J* 1987;23:273–275.
Sholkoff SD, Glickman MG, Steinbach HL. Roentgenology of Reiter's syndrome. *Radiology* 1970;97:497–503.
Smith D, Braunstein EM, Brandt KD, Katz BP. A radiographic comparison of erosive osteoarthritis and idiopathic nodal osteoarthritis. *J Rheumatol* 1992;19:896–904.
Solomon G, Winchester R. Immunogenetic aspects of inflammatory arthritis. In: Taveras JM, Ferrucci JT, eds. *Radiology—diagnosis, imaging, intervention*, vol. 5. Philadelphia: JB Lippincott; 1986:1–4.
Stiskal MA, Neuhold A, Szolar DH, et al. Rheumatoid arthritis of the craniocervical region by MR imaging: detection and characterization. *AJR Am J Roentgenol* 1995;165:585–592.
Sugimoto H, Takeda A, Hyodoh K. Early-stage rheumatoid arthritis: prospective study of the effectiveness of MR imaging for diagnosis. *Radiology* 2000;216:569–575.
Sugimoto H, Takeda A, Masuyama J-I, Furuse M. Early-stage rheumatoid arthritis: diagnostic accuracy of MR imaging. *Radiology* 1996;198:185–192.
Sundaram M, Patton JT. Paravertebral ossification in psoriasis and Reiter's disease. *Br J Radiol* 1975;48:628–633.
Swett HA, Jaffe RB, McIff EB. Popliteal cysts: presentation as thrombophlebitis. *Radiology* 1975;115:613–615.
Tehranzadeh J, Ashikyan O, Dascalos J. Magnetic resonance imaging in early detection of rheumatoid arthritis. *Semin Musculoskel Radiol* 2003;7:79–94.
Uhl M, Allmann KH, Ihling C, Hauer MP, Conca W, Langer M. Cartilage destruction in small joints by rheumatoid arthritis: assessment of fat-suppressed three-dimensional gradient-echo MR pulse sequences in vitro. *Skeletal Radiol* 1998;27:677–682.
Vinson EN, Major NM. MR imaging of ankylosing spondylitis. *Semin Musculoskel Radiol* 2003;7:103–113.
Wamser G, Bohndorf K, Vollert K, Bücklein W, Schalm J. Power Doppler sonography with and without echo-enhancing contrast agent and contrast-enhanced MRI for the evaluation of rheumatoid arthritis of the shoulder joint: differentiation between synovitis and joint effusion. *Skeletal Radiol* 2003;32:351–359.
Weissman BN. Imaging techniques in rheumatoid arthritis. *J Rheumatol (Suppl)* 1994;42:14–19.
Weissman BN. Spondyloarthropathies. *Radiol Clin North Am* 1987;25:1235–1262.
Wilkinson RH, Weissman BN. Arthritis in children. *Radiol Clin North Am* 1988;26:1247–1265.
Wisnieski JJ, Askari AD. Rheumatoid nodulosis. A relatively benign rheumatoid variant. *Arch Intern Med* 1981;141:615–619.
Wright V. Seronegative polyarthritis: a unified concept. *Arthritis Rheum* 1978;21:619–633.
Yamato M, Tamai K, Yamaguchi T, Ohno W. MRI of the knee in rheumatoid arthritis: Gd-DTPA perfusion dynamics. *J Comput Assist Tomogr* 1993;17:781–785.

CAPÍTULO

15

OUTRAS ARTRITES E ARTROPATIAS

Artropatias do Tecido Conectivo

O Quadro 15.1 traz uma visão geral das características clínicas e radiográficas das formas de artrite associadas a transtornos do tecido conectivo.

Lúpus Eritematoso Sistêmico

O lúpus eritematoso sistêmico (LES) é um transtorno do tecido conectivo crônico, de natureza inflamatória e etiologia desconhecida que se caracteriza por importantes anormalidades imunológicas e comprometimento de múltiplos órgãos. As mulheres, sobretudo as adolescentes e adultas jovens, são quatro vezes mais acometidas que os homens. As manifestações do LES variam de acordo com a distribuição e a magnitude das alterações sistêmicas. Os sinais e sintomas mais freqüentes são mal-estar, fraqueza muscular, febre, anorexia e perda de peso. Achados constantes e característicos desta doença são anormalidades sorológicas, inclusive inúmeros auto-anticorpos contra antígenos nucleares, que foram historicamente associados a existência de células do lúpus eritematoso (células LE) e leucócitos neutrofílicos preenchidos com corpúsculos de inclusão citoplasmática.

Os anticorpos antinucleares ajudam no diagnóstico diferencial do LES, e alterações nos títulos de anticorpos anti-DNA são valiosas para o acompanhamento da atividade da doença. Os anticorpos antinucleares são um grupo heterogêneo de anticorpos contra várias proteínas macromoleculares nucleares distintas. Representam aquilo que classicamente era denominado "auto-anticorpos", porque são direcionados contra componentes normais de todas as células nucleadas. De modo geral, não apresentam especificidade de espécie ou tecido; portanto, apresentam reação cruzada com núcleos de origens diferentes. As fontes primárias para estudo desses anticorpos são os pacientes com LES e doenças reumáticas sistêmicas correlatas. Muitos estudos já se concentraram na definição da especificidade desses anticorpos e contribuíram bastante para nossa compreensão de sua função imunopatológica nos transtornos do tecido conectivo.

O sistema musculoesquelético é freqüentemente acometido no LES, e as anormalidades articulares, apresentadas por 90% dos pacientes durante a evolução da doença, representam uma parte significativa do quadro clínico e radiológico. O acometimento artrítico é simétrico e uma característica do LES é a deformação articular sem contraturas fixas. As mãos são o local mais acometido. Tipicamente, a radiografia lateral revela mau alinhamento, mais amiúde nas articulações metacarpofalângicas e interfalângicas proximais dos

Quadro 15.1 **Características Clínicas e Radiográficas das Artrites do Tecido Conectivo (Artropatias)**

Tipo de Artrite	Local	Alterações Essenciais	Técnica/Incidência
Lúpus eritematoso sistêmico (M > H; adultos jovens; negros > brancos; alterações cutâneas: exantema)	Mãos Quadris, tornozelos, ombros	Contraturas articulares flexíveis Osteonecrose	Incidência lateral Incidências padronizadas das articulações afetadas Cintigrafia Ressonância magnética
Esclerodermia (M > H; alterações cutâneas: edema, espessamento)	Mãos	Calcificações em tecidos moles Acroosteólise Afilamento das falanges distais Alterações destrutivas interfalângicas	Incidências dorsovolar e lateral
	Trato gastrointestinal	Dilatação do esôfago Diminuição da peristalse Dilatação do duodeno e do intestino delgado Pseudodiverticulose do colo intestinal	Esofagograma Esofagograma (cine ou vídeo) SEED e trânsito de delgado Enema baritado (clister opaco)
Polimiosite/Dermatomiosite	Membros superiores e inferiores (porções proximais)	Calcificações em tecidos moles Osteoporose periarticular	Xerorradiografia; radiografia digital
	Mãos	Erosões e alterações destrutivas nas porções distais das articulações IFD	Incidências dorsovolar e lateral
Doença mista do tecido conectivo (superposição de manifestações clínicas de LES, esclerodermia, dermatomiosite e artrite reumatóide)	Mãos, punhos	Erosões e alterações destrutivas nas articulações interfalângicas proximais, metacarpofalângicas, radiocarpais e mediocarpais associadas a estreitamento do espaço articular Edema simétrico de tecidos moles Atrofia de tecidos moles e calcificações	Incidências dorsovolar e lateral Ressonância magnética
	Tórax	Derrames pleural e pericárdico	Incidências póstero-anterior e lateral Ultra-sonografia

LES, lúpus eritematoso sistêmico; SEED, seriografia esôfago-estômago-duodeno.

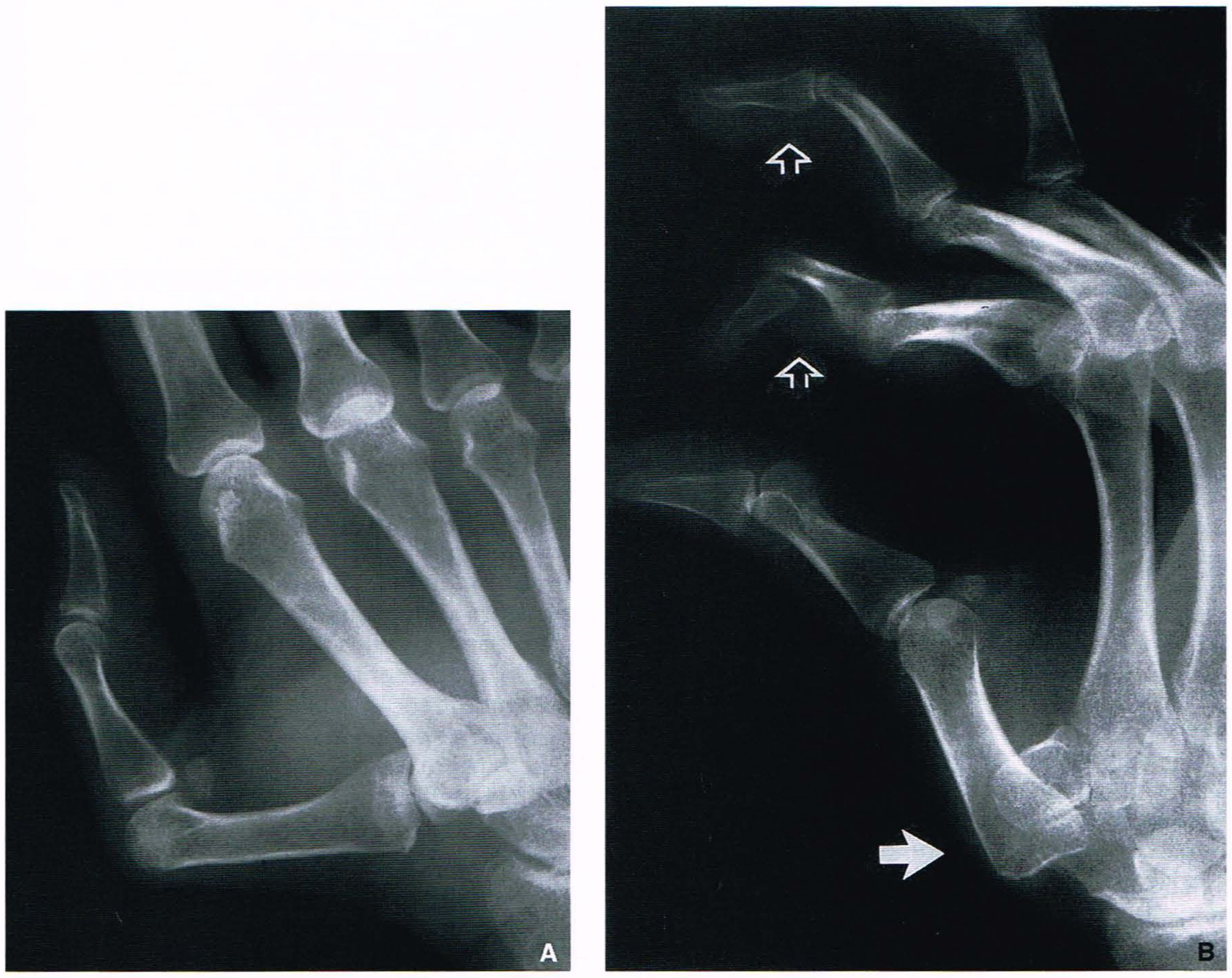

Fig. 15.1 **Lúpus eritematoso sistêmico. (A)** Imagem típica do polegar de uma mulher de 43 anos com LES. Existem subluxações nas primeiras articulações carpometacarpais e metacarpofalângicas sem erosões articulares. **(B)** Em outra paciente, uma mulher de 32 anos com LES, a incidência oblíqua da mão esquerda mostra luxação da primeira articulação carpometacarpal (*seta*) e subluxações nas articulações metacarpofalângicas dos dedos indicador e médio associadas a deformidades em pescoço de cisne (*setas abertas*).

dedos das mãos e nas articulações carpometacarpais, metacarpofalângicas e interfalângicas do polegar (Fig. 15.1). Essas alterações podem não ser evidenciadas na incidência dorsovolar porque o mau alinhamento é flexível, sendo corrigido pela compressão da mão contra o chassi radiográfico (Fig. 15.2). Essas deformidades patognomônicas costumam ser secundárias à perda de suporte pelas estruturas ligamentosas e capsulares em torno da articulação e, pelo menos no estágio inicial do LES, são totalmente passíveis de redução. Muito

Fig. 15.2 Lúpus eritematoso sistêmico. (A) Incidência lateral das mãos de uma mulher de 42 anos com LES de 4 anos mostra deformidades em flexão na altura das articulações metacarpofalângicas. Na incidência dorsovolar **(B)**, as deformidades em flexão foram corrigidas pela compressão das mãos contra o chassi radiográfico.

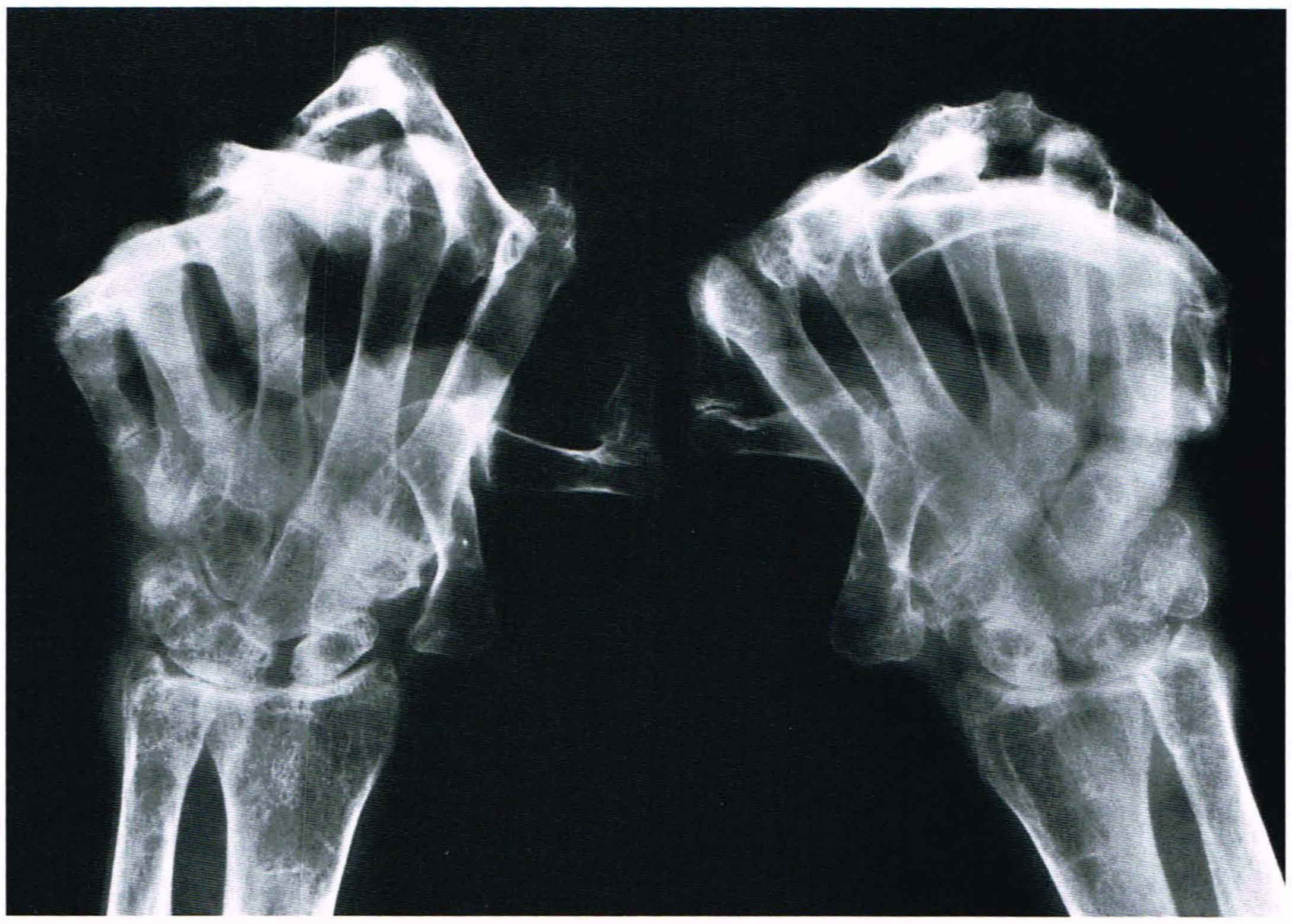

Fig. 15.3 **Lúpus eritematoso sistêmico.** Uma mulher de 62 anos de idade apresentava LES há 15 anos. Incidência dorsovolar das mãos mostra deformidade grave, subluxações e erosões articulares. Observe a osteoporose avançada secundária ao desuso dos membros e tratamento com corticosteróides.

raramente essas anormalidades são fixas e/ou acompanhadas por erosões articulares (Fig. 15.3).

Alguns pacientes apresentam esclerose das falanges distais (esclerose acral) (Fig. 15.4) ou reabsorção dos tufos terminais (acroosteólise). A osteonecrose, um achado freqüente, tem sido atribuída a complicações do tratamento com corticosteróides (Fig. 15.5). Todavia, as pesquisas atuais sugerem uma participação importante do processo inflamatório (vasculite) no desenvolvimento desta complicação.

Fig. 15.4 **Lúpus eritematoso sistêmico.** Incidência dorsovolar da mão de uma mulher de 29 anos com LES revela esclerose das falanges distais (esclerose acral). Alterações escleróticas semelhantes também são vistas ocasionalmente na artrite reumatóide e na esclerodermia.

Esclerodermia

A esclerodermia (esclerose sistêmica progressiva) é um transtorno generalizado de etiologia desconhecida. Ocorre sobretudo em mulheres jovens e geralmente se torna evidente nas terceira e quarta décadas de vida. A esclerodermia, um transtorno basicamente do tecido conectivo, caracteriza-se por espessamento e fibrose da pele e dos tecidos subcutâneos, com acometimento freqüente do sistema musculoesquelético. A maioria dos pacientes apresenta a chamada síndrome do CREST, que consiste na coexistência de calcinose, fenômeno de Raynaud (episódios de palidez intermitente nos dedos das mãos e dos pés quando de exposição ao frio, secundária à constrição dos pequenos vasos sangüíneos), anormalidades esofágicas (dilatação e hipoperistalse), esclerodactilia e telangiectasia; 30% a 40% dos pacientes apresentam teste sorológico positivo para o fator reumatóide e teste positivo para anticorpo antinuclear (AAN).

Nas radiografias a esclerodermia se acompanha de anormalidades características dos ossos e dos tecidos moles. De modo geral, as mãos apresentam atrofia dos tecidos moles na altura da ponta dos dedos (Fig. 15.6), reabsorção das falanges distais, calcificações subcutâneas e periarticulares (Figs. 15.7 e 15.8) e alterações destrutivas das pequenas articulações, geralmente as interfalângicas (Fig. 15.9). Alterações que corroboram o diagnóstico de esclerodermia são encontradas no trato gastrointestinal, onde são típicos a dilatação do esôfago e do intestino delgado e um padrão de pseudo-obstrução (Fig. 15.10). Pseudodivertículos no cólon também são comuns.

Polimiosite e Dermatomiosite

A polimiosite e a dermatomiosite são transtornos dos músculos estriados e da pele e se caracterizam por inflamação difusa e não supurativa,

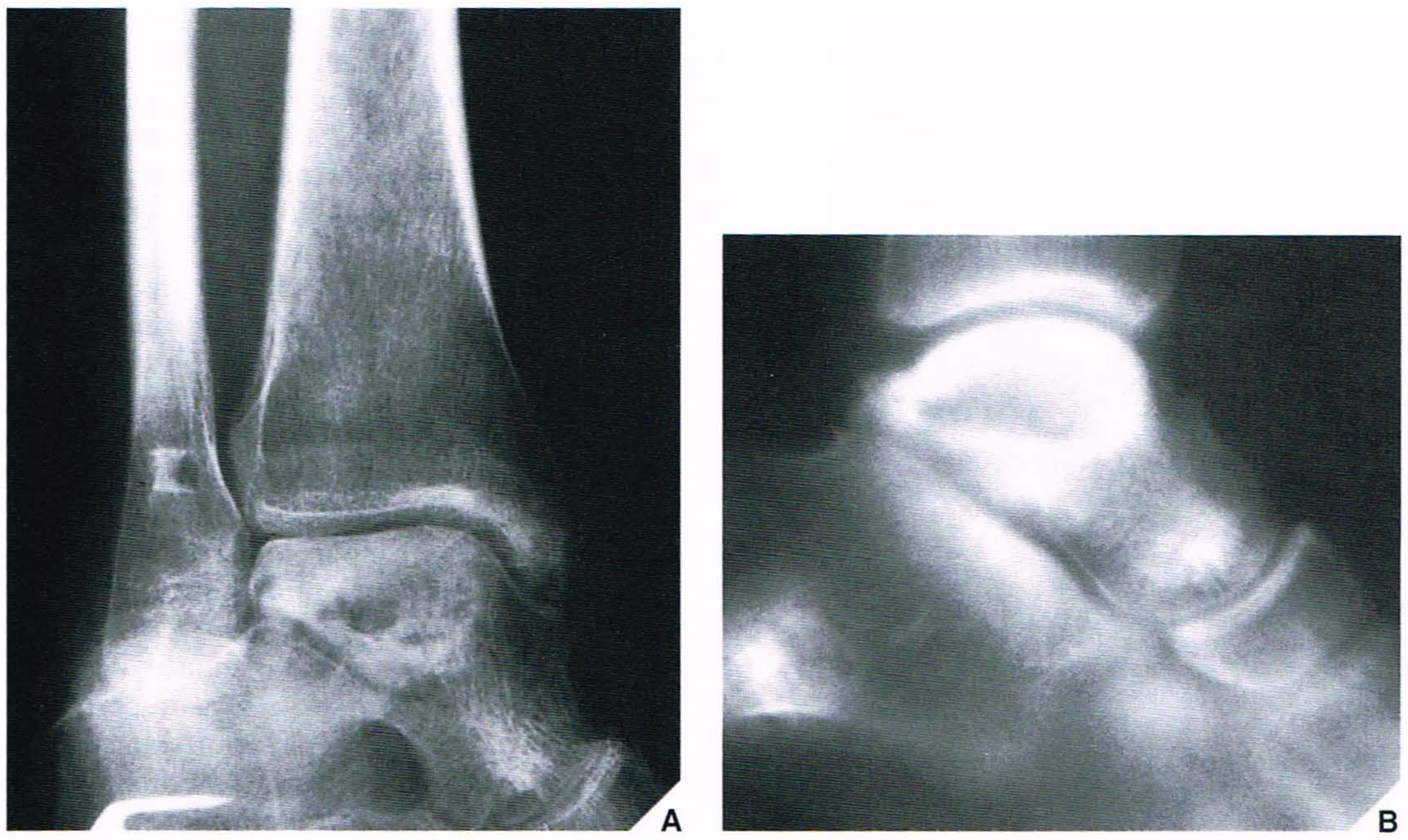

Fig. 15.5 Lúpus eritematoso sistêmico complicado por osteonecrose. Radiografia oblíqua (A) e tomografia lateral (B) do tornozelo mostram osteonecrose do tálus em uma mulher de 26 anos com lúpus que foi medicada com doses maciças de esteróides.

[redacted]

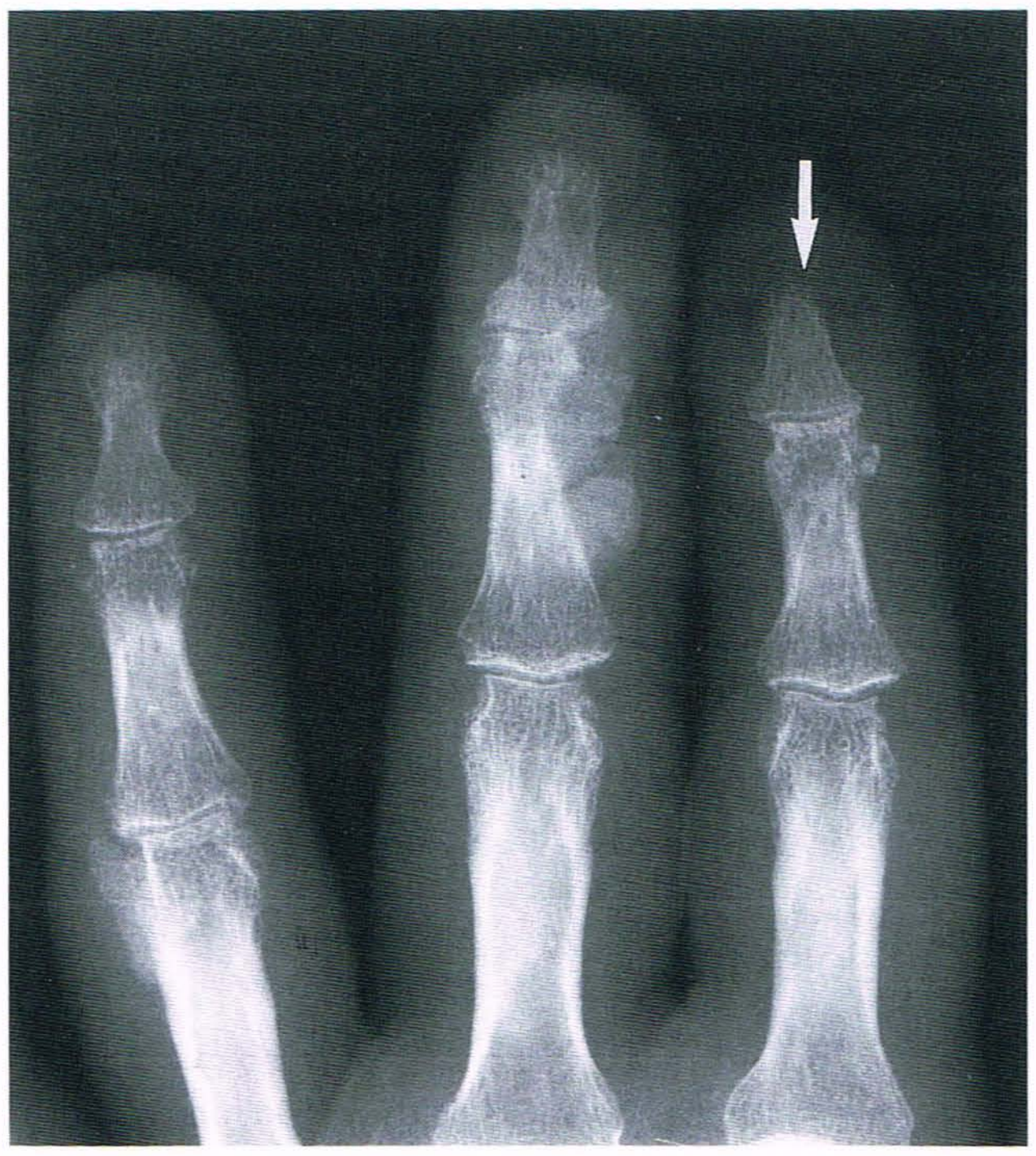

Fig. 15.8 **Esclerodermia.** Incidência dorsovolar dos dedos da mão de uma mulher de 44 anos revela acroosteólise (*seta*), calcificações de tecidos moles e alterações destrutivas da articulação interfalângica distal do dedo médio.

bem como por degeneração. O diagnóstico precoce e o tratamento subseqüente dos pacientes com qualquer tipo de miopatia, inclusive polimiosite e dermatomiosite, podem ser facilitados pela solicitação de exames laboratoriais apropriados. Os quatro exames mais valiosos na avaliação de transtornos musculares incluem: (A) enzimas musculares, (B) creatina urinária e excreção de creatinina; (C) eletromiografia e (D) biopsia muscular.

A determinação dos níveis séricos de diferentes enzimas é preconizada, contudo, os exames mais valiosos incluem a creatinofosfoquinase sérica (CPK), a aldolase sérica (ALD), a desidrogenase láctica sérica (LDH), a transaminase glutâmico-oxalacética (TGO) sérica e a transaminase glutâmico-pirúvica (TGP) sérica. Além disso, a determinação dos níveis de enzimas séricas e da excreção urinária de creatina ajudam o controle clínico da polimiosite e da dermatomiosite porque os dois exames propiciam uma perspectiva mais ampla do que cada um isoladamente.

Uma biopsia positiva não apenas revela que o processo mórbido é miopático, portanto propiciando que o médico descarte a possibilidade de lesão neurogênica do neurônio motor inferior, mas também identifica os pacientes cuja doença muscular é mais grave do ponto de vista histopatológico do que se pensaria por causa dos achados clínicos. Isso é muito importante em termos de prognóstico. Graças às técnicas histoquímicas e de microscopia eletrônica, a biopsia muscular ocasionalmente permite que o patologista diagnostique uma das formas raras de miopatia que simulam clinicamente a polimiosite. Estas doenças incluem miopatia sarcóide, doença do cerne e doenças musculares associadas a mitocôndrias anormais.

As alterações histopatológicas encontradas na biopsia muscular de pessoas com polimiosite são conhecidas. O grau de alteração histopatológica pode variar muito: um paciente pode apresentar apenas alterações mínimas nas fibras musculares biopsiadas, enquanto outro com as mesmas manifestações clínicas pode ter necrose extensa e substituição de fibras. Essa variabilidade nos achados histológicos é, provavelmente, responsável pelos freqüentes resultados normais de biopsia muscular em indivíduos com polimiosite clássica. A taxa global de achados positivos na biopsia muscular de vários estudos de polimiosite varia de 55% a 80%.

As anormalidades radiográficas na polimiosite e na dermatomiosite são divididas em dois tipos: as que envolvem os tecidos moles e aquelas que envolvem as articulações. As anormalidades nos tecidos moles mais típicas na polimiosite e na dermatomiosite são as calcificações nos tecidos moles. Os locais favoritos de calcificação intermuscular são os grandes músculos nas porções proximais dos membros superiores e inferiores. Além disso, existem calcificações subcutâneas semelhantes às encontradas na esclerodermia.

Anormalidades articulares são raras. A mais descrita, todavia, é a osteoporose periarticular. Alterações articulares de natureza destrutiva são descritas apenas ocasionalmente, e encontradas basicamente nas articulações interfalângicas distais das mãos.

Fig. 15.9 **Esclerodermia.** Incidência dorsovolar das mãos de uma mulher de 50 anos com esclerodermia mostra alterações destrutivas das articulações interfalângicas distais, bem como calcificações dos tecidos moles e reabsorção da ponta da falange distal do dedo médio esquerdo.

Fig. 15.10 **Esclerodermia.** A seriografia esôfago–estômago–duodeno (SEED) e o trânsito do delgado do paciente mostrado na Fig. 15.9 demonstram dilatação da segunda e terceira porções do duodeno e do jejuno, com um padrão de pseudo-obstrução.

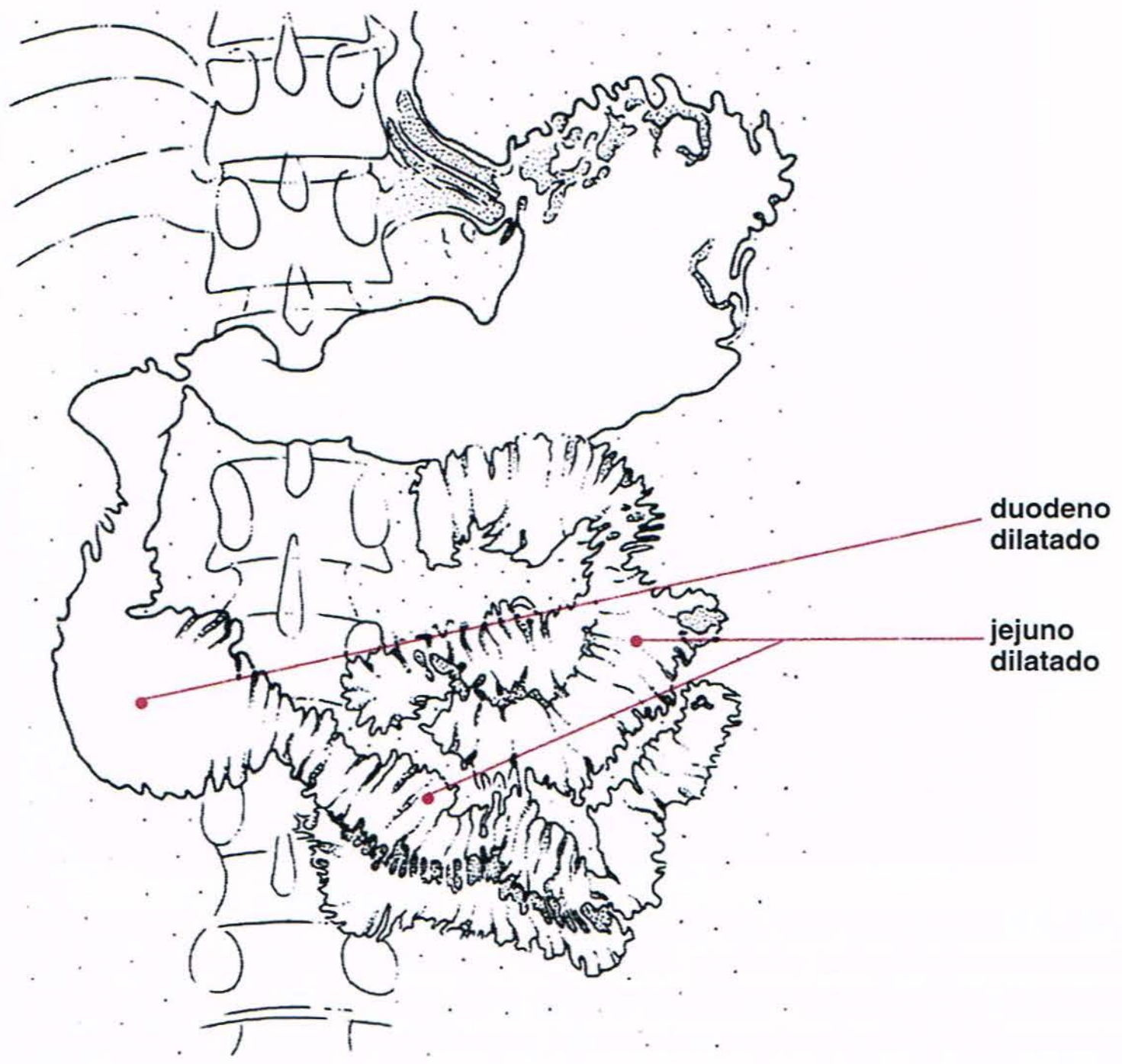

Doença Mista do Tecido Conectivo

A doença mista do tecido conectivo (DMTC) foi descrita pela primeira vez como uma síndrome diferenciada por Sharp e associados em 1972. A DMTC é caracterizada por anormalidades clínicas que combinam características do LES, da esclerodermia, da dermatomiosite e da artrite reumatóide. Uma anormalidade que diferencia a DMTC como entidade singular é o teste positivo para o anticorpo contra o componente ribonucleoproteína (RNP) do antígeno nuclear passível de extração (ENA). O padrão clínico típico consiste em fenômeno de Raynaud, poliartralgia, tumefação das mãos, hipomotilidade esofágica, miopatia inflamatória e doença pulmonar. As mulheres representam aproximadamente 80% dos pacientes. Os indivíduos com a DMTC apresentam anormalidades articulares importantes, com acometimento típico das pequenas articulações das mãos, do punho e dos pés; articulações como joelho, cotovelo e ombro também podem ser acometidas. As deformidades articulares são semelhantes às encontradas na artrite reumatóide, contudo, ocasionalmente a subluxação articular não é erosiva, como no LES. As anormalidades nos tecidos moles são idênticas às encontradas na esclerodermia (Figs. 15.11 e 15.12).

Vasculite

Existe um espectro clínico diverso de vasculites que engloba vasculite necrotizante sistêmica, vasculite por hipersensibilidade, granulomatose de Wegener, granulomatose linfomatóide, arterite de células gigantes e várias outras síndromes (por exemplo, doença de Kawasaki, doença de Behçet e outras). Um estudo dessas doenças, diferentes mas com aspectos superpostos, está além do escopo desta obra, contudo, no final deste capítulo o leitor encontrará algumas referências importantes. A demonstração de vasculite em angiografias pode, com freqüência, ser documentada pelo achado de dilatação aneurismática nos vasos afetados. De modo geral, a angiografia é realizada quando o diagnóstico não é confirmado pela biopsia tecidual.

Artrites Metabólicas e Endócrinas

O Quadro 15.2 apresenta uma visão geral das características clínicas e radiográficas das artrites associadas a anormalidades metabólicas e endócrinas.

Gota

A gota é um transtorno metabólico caracterizado por episódios recorrentes de artrite associados a presença de cristais de urato monossódico monoidratado nos leucócitos do líquido sinovial e, em muitos casos, depósitos evidentes a olho nu de urato de sódio (tofos) nos tecidos moles periarticulares. A concentração sérica de ácido úrico está aumentada.

O hálux é o local mais acometido na artrite gotosa. Essa condição é conhecida como *podagra*, acomete a primeira articulação metatarsofalângica e ocorre em aproximadamente 75% dos pacientes. Outros locais freqüentemente acometidos incluem os tornozelos, joelhos, cotovelos e punhos. Acomete principalmente homens, contudo também ocorre em mulheres após a menopausa.

Hiperuricemia

O aumento da reserva miscível de ácido úrico, com conseqüente hiperuricemia, pode ter dois mecanismos principais. Primeiro, a produção de urato é tal que as vias de excreção, embora funcionando em sua capacidade normal, não conseguem lidar com a sobrecarga. Segundo, a capacidade de excreção do ácido úrico está criticamente

Fig. 15.11 Doença mista do tecido conectivo. Uma mulher de 44 anos apresentava manifestações clínicas e imagens radiológicas de artrite reumatóide. Ela também apresentava dermatomiosite clinicamente documentada. Incidência dorsovolar da mão esquerda mostra numerosas erosões articulares nas articulações radiocarpal, metacarpofalângica e interfalângica proximal, típicas de artrite reumatóide. O resultado da biopsia muscular foi compatível com polimiosite.

reduzida, de modo que até a quantidade normal de ácido úrico não pode ser eliminada.

Em 25% a 35% dos pacientes gotosos existe um defeito primário na velocidade da síntese das purinas que resulta em formação excessiva de ácido úrico, que se reflete na excreção urinária exagerada de ácido úrico (maior que 600 mg/dia). Esta excreção é determinada com o paciente em uma dieta padrão sem purinas. O aumento da produção também pode ocorrer na gota secundária a transtornos mieloproliferativos associados a aumento da destruição celular, e resulta em degradação aumentada dos ácidos nucléicos. A redução da excreção ocorre na gota primária nos pacientes com disfunção da capacidade tubular renal de secretar urato e nos pacientes com nefropatias crônicas. Na maioria dos pacientes há evidências de aumento da produção de ácido úrico e diminuição da excreção renal de ácido úrico.

A chance de ocorrer artrite gotosa em indivíduos com hiperuricemia aumenta de forma proporcional à duração e à magnitude da hiperuricemia. Todavia, o urato monossódico apresenta uma tendência acentuada à formação de soluções supersaturadas relativamente estáveis. Assim sendo, o percentual de indivíduos com hiperuricemia que desenvolvem artrite gotosa é relativamente baixo. O desenvolvimento clínico de artrite gotosa no indivíduo com hiperuricemia também é substancialmente influenciado por outros fatores, como a ligação de urato às proteínas plasmáticas ou a existência de promotores ou inibidores da cristalização.

Exame do Líquido Sinovial

Uma preparação a fresco de líquido sinovial é a melhor opção para a pesquisa de cristais. Embora os cristais de urato possam amiúde ser visualizados à microscopia óptica, a identificação segura exige equipamento de polarização. Para diferenciar os cristais de urato dos cristais de pirofosfato — característicos, respectivamente, da gota e da pseudogota — é aconselhável o uso de um microscópio com luz polarizada e compensado. Visto que os dois tipos de cristais são birrefringentes, ocorre refração da luz polarizada que os atravessa. O fenômeno de birrefringência é provocado pelo índice de refração da luz, que vibra de forma paralela ou perpendicular ao eixo do cristal visualizado. A cor é essencial na birrefringência positiva ou negativa. Os uratos são fortemente birrefringentes, portanto, sua coloração é brilhante na luz polariza-

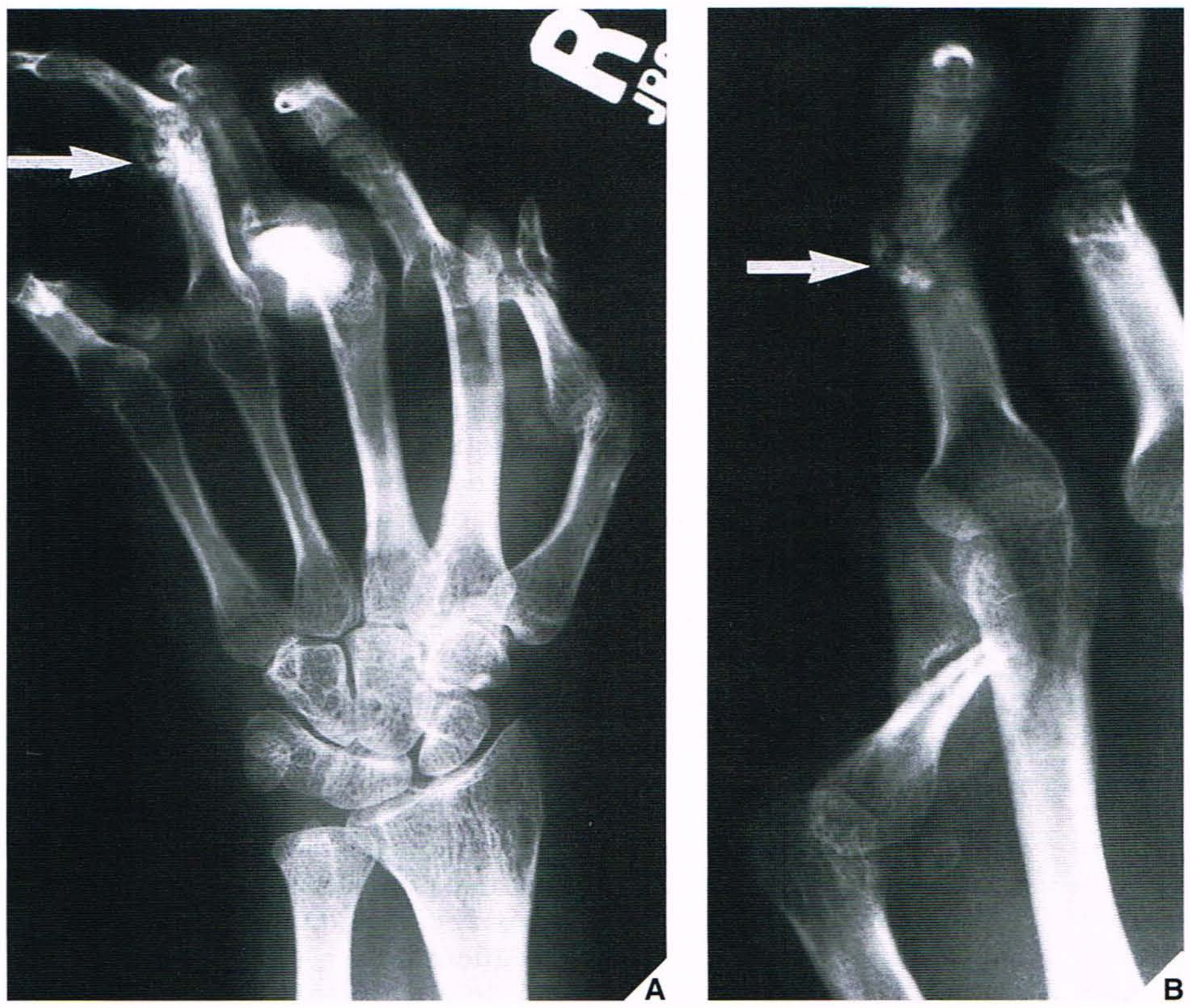

Fig. 15.12 Doença mista do tecido conectivo. Uma mulher de 26 anos apresentava edema nas mãos, poliartralgia e fenômeno de Raynaud. A pesquisa de fatores reumatóides e anticorpos antinucleares foi positiva e seus achados clínicos eram característicos de LES e esclerodermia. Incidência oblíqua **(A)** da mão direita e incidência localizada **(B)** do polegar e do dedo indicador da mão esquerda mostram deformidades em flexão e subluxações de múltiplas articulações. Deformidades dos dois polegares são típicas do LES, enquanto as calcificações em tecidos moles (*setas*) são típicas da esclerodermia. O diagnóstico clínico foi doença mista do tecido conectivo.

Quadro 15.2 Características Clínicas e Radiológicas das Artrites Metabólicas, Endócrinas e Outras

Tipo de Artrite	Local	Anormalidades Essenciais	Técnica/Incidência
Gota (H > M)	Hálux Grandes articulações (joelho, cotovelo)	Erosão articular com preservação de parte da articulação	Incidências padronizadas das articulações acometidas
	Mão	Borda pendente da erosão Ausência de osteoporose Edema periarticular Tofos	
Doença por deposição de cristais de CPPD (H = M)	Várias articulações	Condrocalcinose (calcificação da cartilagem articular e meniscos) Calcificações de tendões, ligamentos e cápsula	Incidências padronizadas das articulações acometidas
	Articulação femoropatelar	Estreitamento do espaço articular Esclerose subcondral Osteófitos	Incidências lateral (joelho) e axial (patela)
	Punhos, cotovelos, ombros, tornozelos	Alterações degenerativas com condrocalcinose	Incidências padronizadas das articulações acometidas
Doença por deposição de cristais de HAC (M > H)	Várias articulações, mas predileção pela articulação do ombro (tendão supra-espinhal)	Calcificações pericapsulares Calcificações de tendões	Incidências padronizadas das articulações acometidas
Hemocromatose (H > M)	Mãos	Acometimento da 2ª e da 3ª articulações metacarpofalângicas com osteófitos semelhantes a bicos	Incidência dorsovolar
	Grandes articulações	Condrocalcinose	Incidências padronizadas das articulações acometidas
Alcaptonúria (*ocronose*) (H = M)	Discos intervertebrais, articulações sacroilíacas, sínfise pubiana, grandes articulações (joelhos, quadris)	Calcificação e ossificação dos discos intervertebrais, estreitamento dos discos, osteoporose, estreitamento do espaço articular, esclerose periarticular	Incidências ântero-posterior e lateral da coluna vertebral; incidências padronizadas das articulações acometidas
Hiperparatireoidismo (M > H)	Mãos	Alterações destrutivas em articulações interfalângicas Reabsorção subperiosteal	Incidência dorsovolar Incidências dorsovolar e oblíqua
	Múltiplos ossos	Cistos ósseos (tumores marrons)	Incidências padronizadas específicas para cada local
	Crânio	Aspecto em sal-e-pimenta	Incidência lateral
	Coluna vertebral	Aspecto em camisa de jogador de rúgbi	Incidência lateral
Acromegalia (H > M)	Mãos	Aumento dos espaços articulares Sesamóide grande Alterações degenerativas (osteófitos semelhantes a bicos)	Incidência dorsovolar
	Crânio	Grandes seios da face	Incidência lateral
	Ossos da face	Mandíbula grande (prognatismo)	Incidência lateral
	Calcanhar	Coxim do calcanhar espesso (> 25 mm)	Incidência lateral
	Coluna vertebral	Cifose torácica	Incidência lateral (coluna torácica)
Amiloidose (H > M)	Grandes articulações (quadris, joelhos, ombros, cotovelos)	Erosões articulares e periarticulares, osteoporose (periarticular), subluxações articulares, fraturas patológicas	Incidências padronizadas das articulações acometidas Cintigrafia óssea
Retículo-histiocitose multicêntrica (M > H)	Mãos (articulações interfalângicas proximais e distais)	Edema de tecidos moles, erosões articulares, ausência de osteoporose	Incidência dorsovolar Incidência de Norgaard ("Allstate")
	Pés		Incidência dorsoplantar
Hemofilia (H > M)	Grandes articulações (quadris, joelhos, ombros) Cotovelos, tornozelos	Derrame articular, osteoporose, estreitamento concêntrico e simétrico do espaço articular, erosões articulares, alargamento da incisura intercondilar, a patela torna-se quadrada; muito semelhante às alterações da artrite reumatóide juvenil	Incidência oblíqua Incidências padronizadas das articulações acometidas Ressonância magnética

da, com um compensador vermelho. De modo geral, sua forma é a de agulhas. Durante uma crise aguda de gota existem muitos cristais intraleucocitários. Os cristais de urato monossódico apresentam birrefringência negativa, ou seja, mostram-se amarelos quando o eixo longitudinal do cristal está paralelo ao eixo de vibrações lentas do compensador vermelho sobre o sistema de polarização e mostram-se azuis quando o eixo é perpendicular.

O comprimento dos cristais de urato monossódico, os responsáveis pela artrite gotosa, varia de 2 a 10μ e estes cristais são encontrados dentro de leucócitos sinoviais ou fora das células em quase todos os casos de gota aguda, embora a probabilidade de encontrar esses cristais varie inversamente com o intervalo de tempo transcorrido desde o aparecimento dos sintomas até o momento do exame. Os cristais dos tofos podem ser maiores.

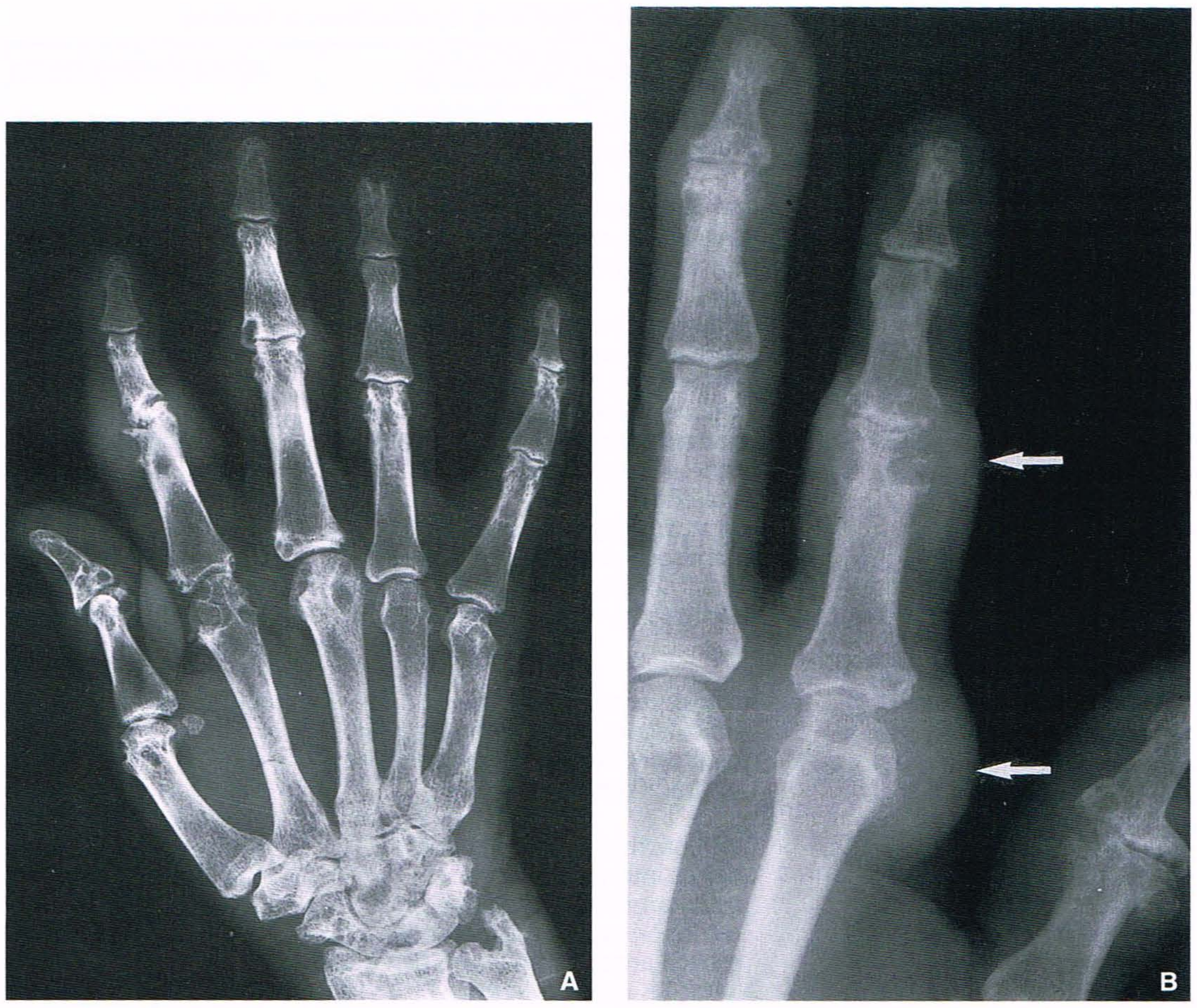

Fig. 15.13 **Artrite gotosa.** **(A)** Incidência dorsovolar da mão esquerda de um homem de 43 anos com gota tofácea mostra múltiplas erosões periarticulares bem delimitadas e massas de tecidos moles nas articulações interfalângicas proximais dos dedos indicador e médio, representando tofos. **(B)** Incidência dorsovolar dos dedos das mãos de um homem de 70 anos com artrite gotosa mostra múltiplas erosões articulares e periarticulares associadas a grandes tofos (*setas*).

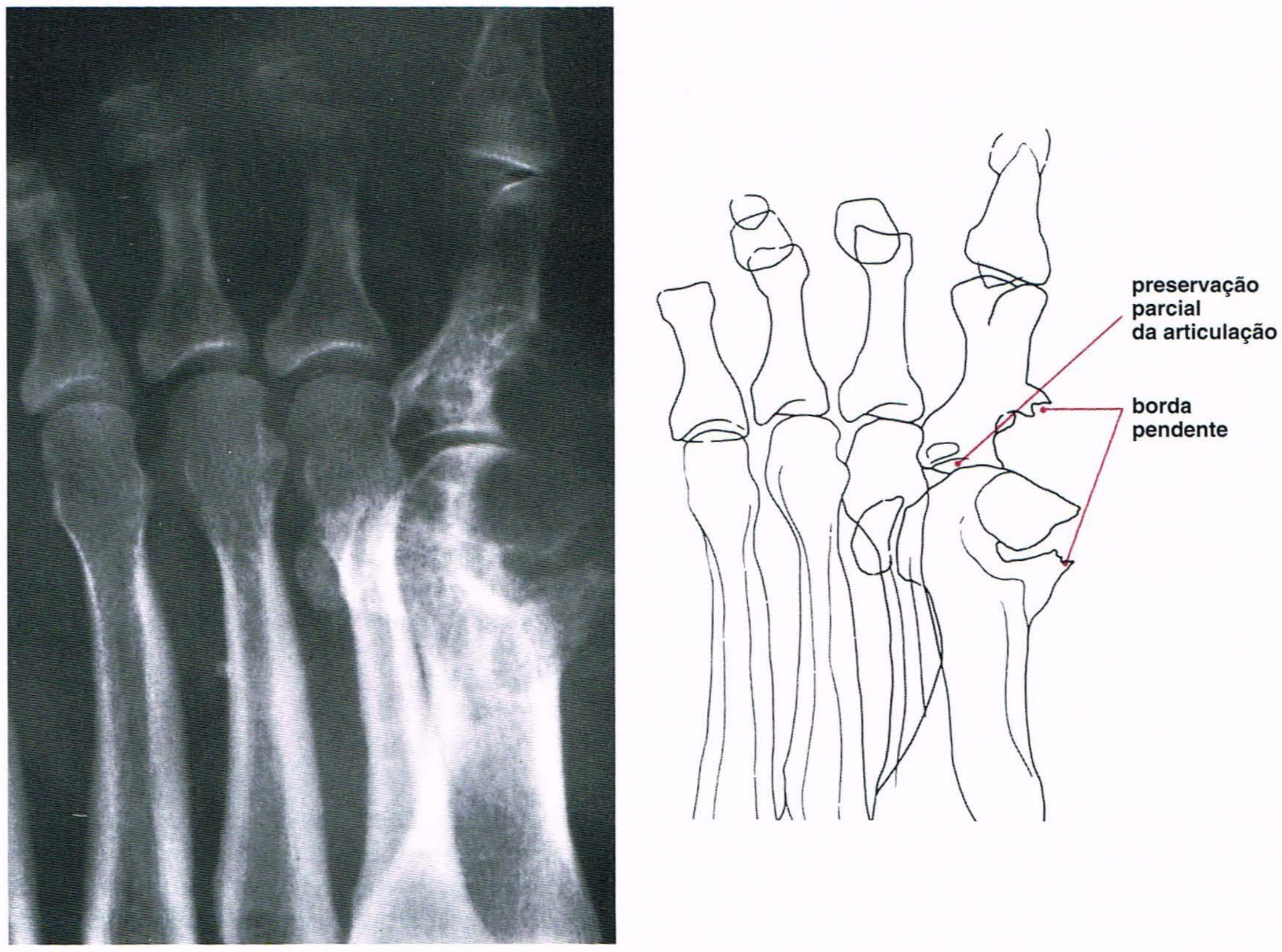

Fig. 15.14 **Artrite gotosa.** Incidência oblíqua do pé direito de um homem de 58 anos com diagnóstico de gota há 3 meses mostra o típico envolvimento da primeira articulação metatarsofalângica. Observe a característica "borda pendente" das alterações erosivas e preservação da porção lateral da articulação.

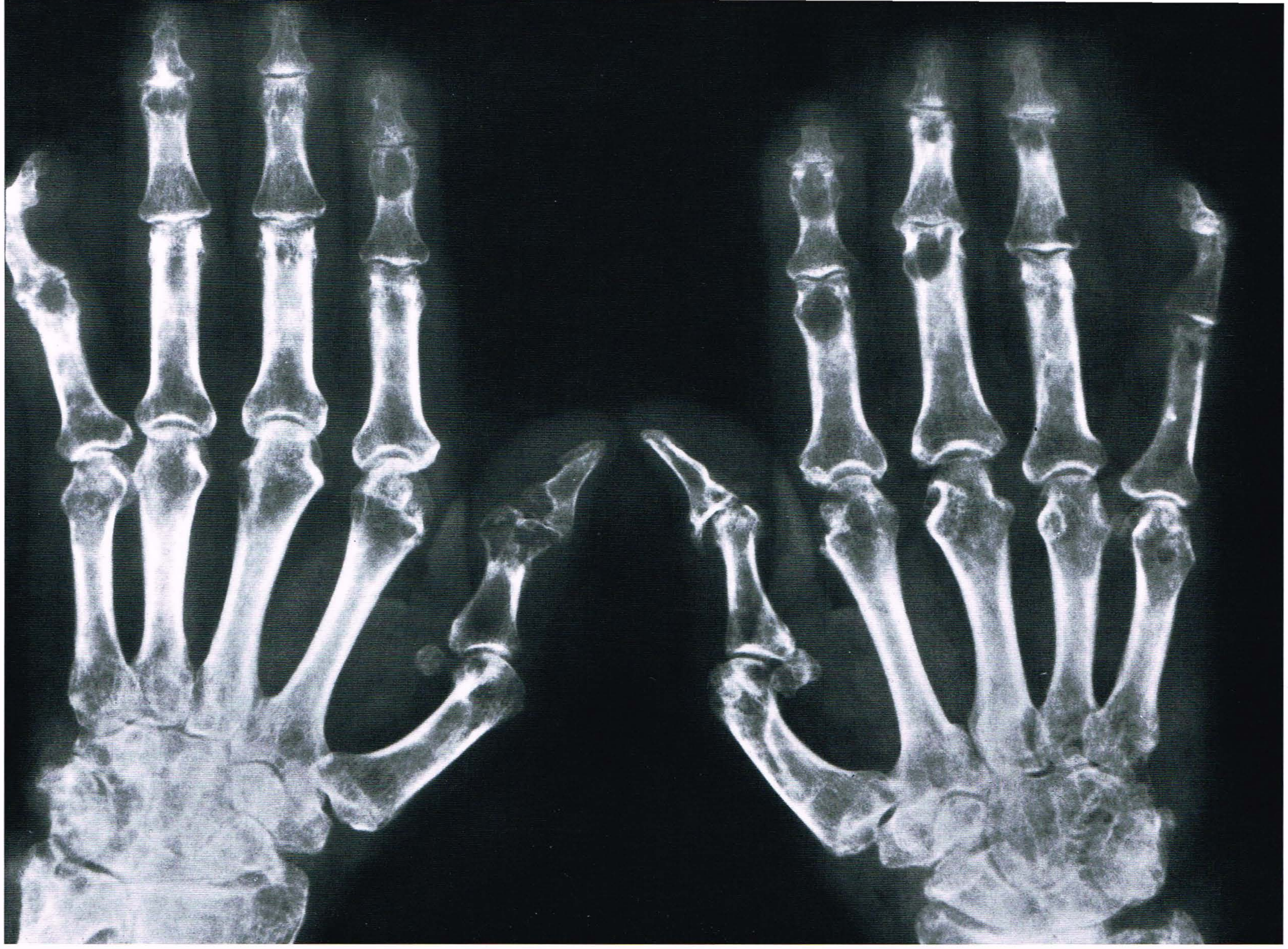

Fig. 15.15 **Artrite gotosa.** Incidência dorsovolar das mãos de um homem de 60 anos com gota mostra erosões articulares e periarticulares. Além disso, existem defeitos intra-ósseos nas falanges compatíveis com tofos intra-ósseos.

Fig. 15.16 **Artrite gotosa.** Incidência dorsoplantar do pé esquerdo de um homem de 62 anos com gota tofácea de longa data mostra múltiplas erosões envolvendo o hálux e os pododáctilos menores e a base do quarto e do quinto metatarsais. A primeira articulação metatarsofalângica está parcialmente preservada, uma característica da artrite gotosa. A grande tumefação de tecidos moles no hálux representa um tofo.

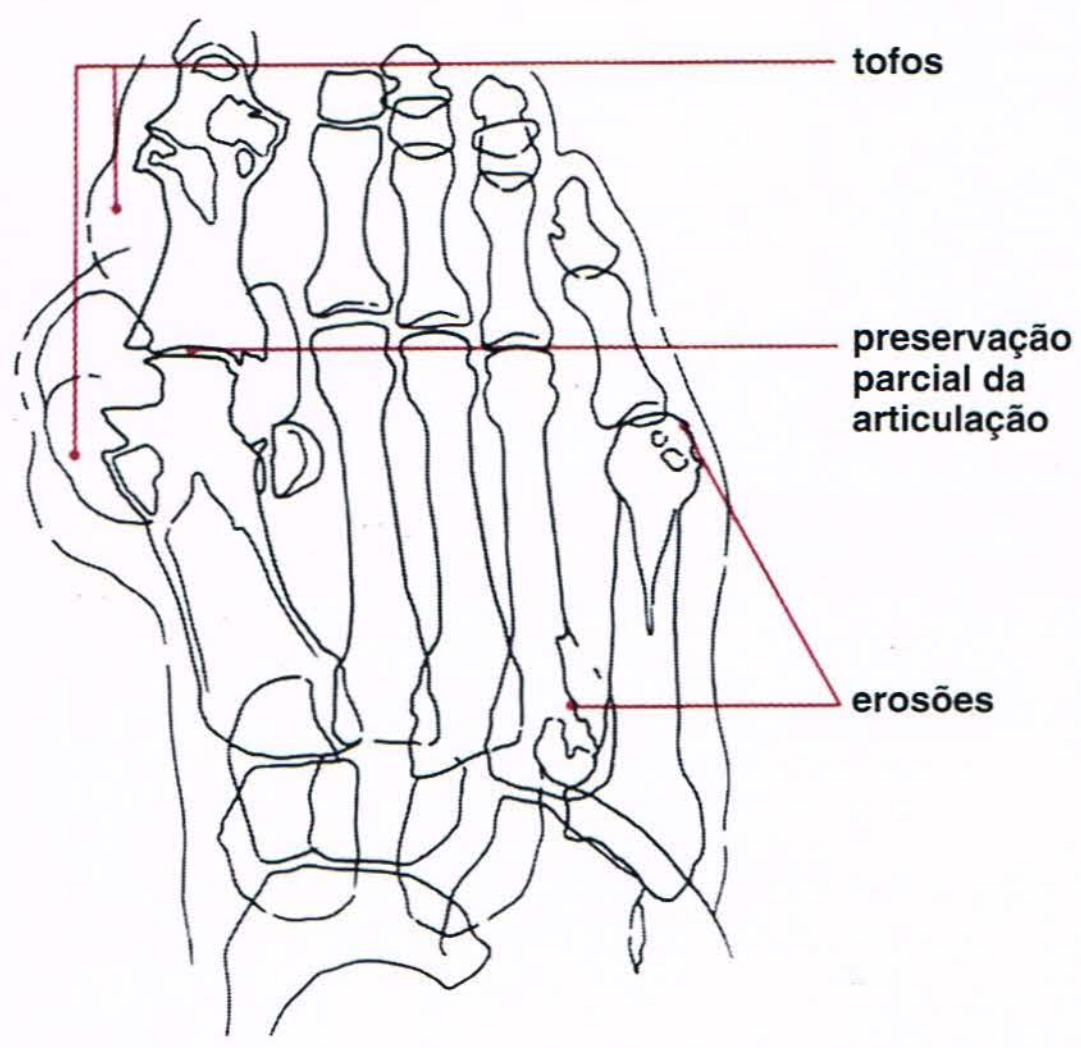

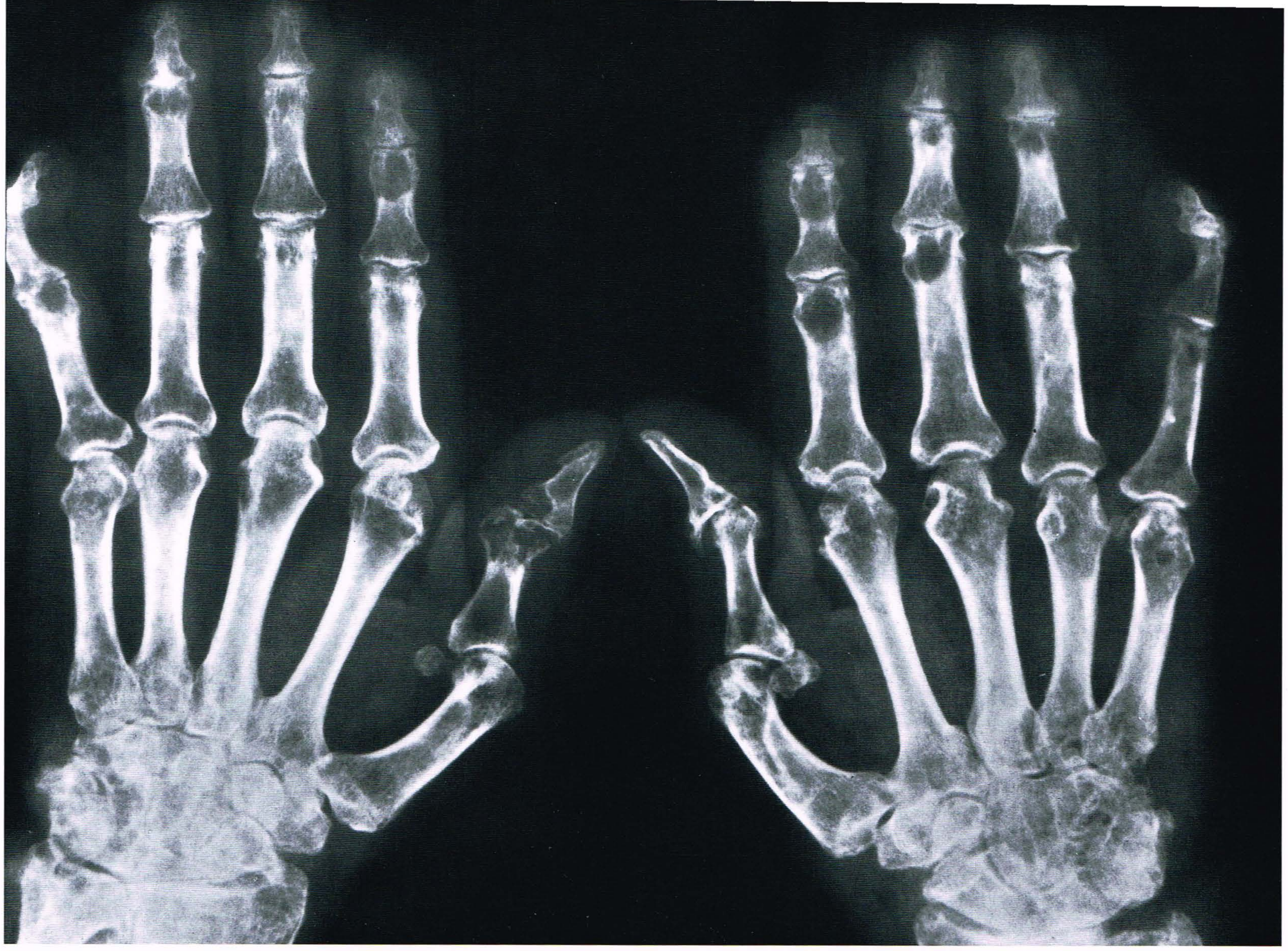

Fig. 15.15 **Artrite gotosa.** Incidência dorsovolar das mãos de um homem de 60 anos com gota mostra erosões articulares e periarticulares. Além disso, existem defeitos intra-ósseos nas falanges compatíveis com tofos intra-ósseos.

Fig. 15.16 **Artrite gotosa.** Incidência dorsoplantar do pé esquerdo de um homem de 62 anos com gota tofácea de longa data mostra múltiplas erosões envolvendo o hálux e os pododáctilos menores e a base do quarto e do quinto metatarsais. A primeira articulação metatarsofalângica está parcialmente preservada, uma característica da artrite gotosa. A grande tumefação de tecidos moles no hálux representa um tofo.

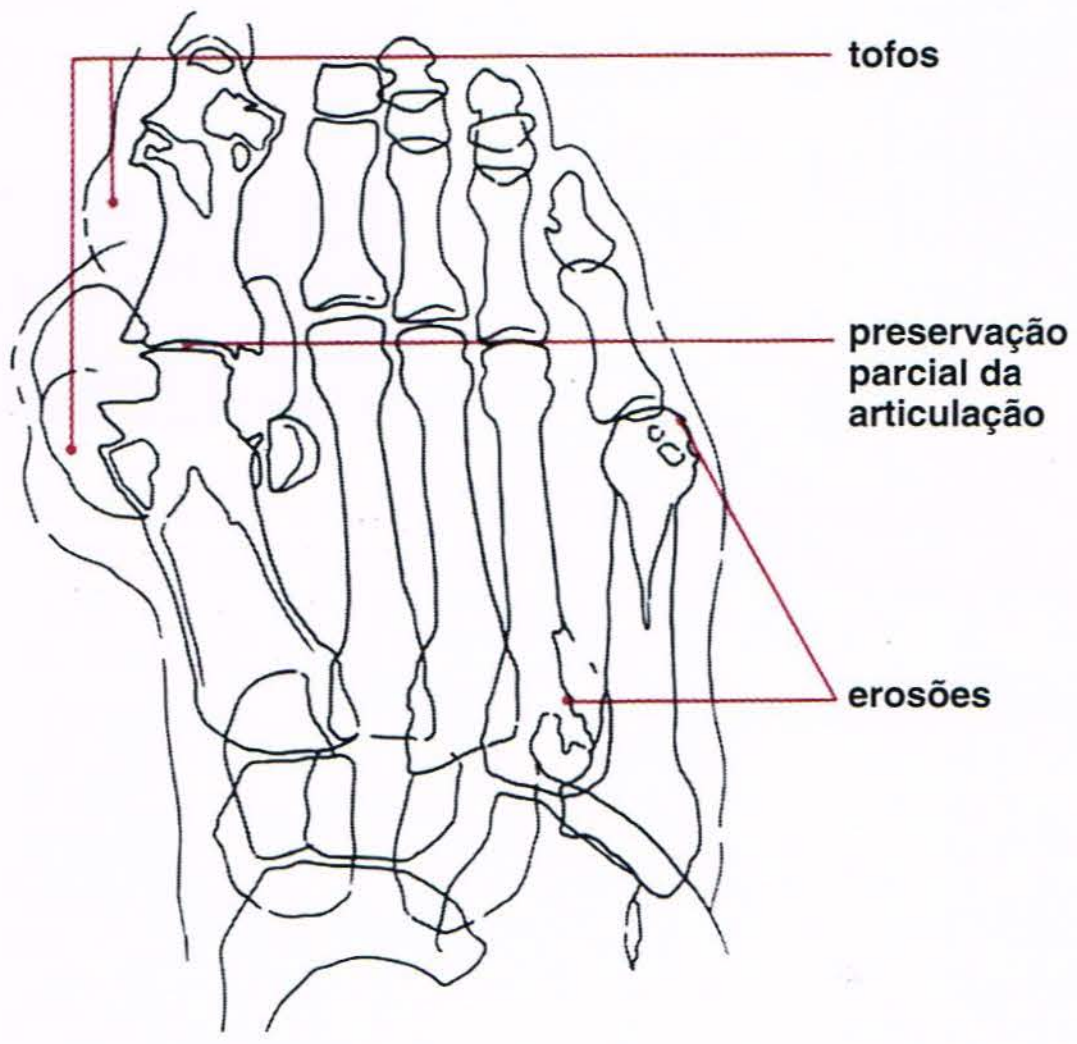

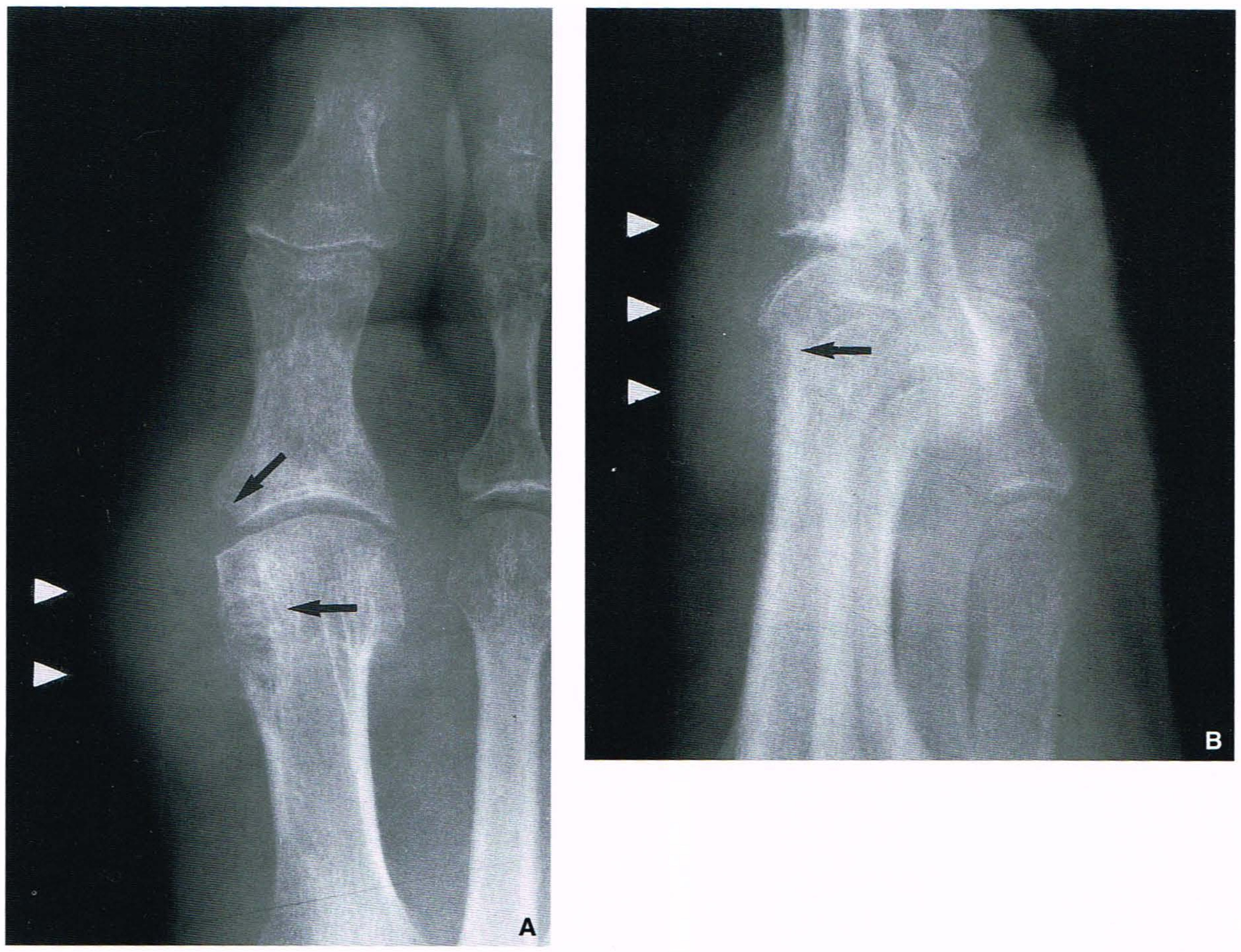

Fig. 15.19 Tofo gotoso. Incidências dorsoplantar **(A)** e lateral **(B)** do hálux mostram erosões articulares e periarticulares (*setas*) associadas a um grande tofo na face dorsal da primeira articulação metatarsofalângica (*cabeças de seta*).

Características Radiográficas

A artrite gotosa apresenta várias imagens radiográficas características. As erosões, que em geral são bem delimitadas, são inicialmente periarticulares e, mais tarde, estendem-se para a articulação (Fig. 15.13). Uma "borda pendente" da erosão é uma imagem identificadora comum (Fig. 15.14). Às vezes, existem defeitos intra-ósseos secundários à formação de tofos intra-ósseos (Fig. 15.15). De modo geral, existe uma notável ausência de osteoporose, que ajuda na diferenciação da artrite reumatóide. O motivo da ausência de osteoporose é que a crise aguda de gota é breve demais para permitir o desenvolvimento da osteoporose por desuso tão comum nos indivíduos com artrite reumatóide. Se a erosão envolver a extremidade articular do osso e se estender para a articulação, parte da articulação costuma ser preservada (Fig. 15.16). Ao contrário da artrite reumatóide, as erosões periarticulares e articulares distribuem-se de modo assimétrico (Fig. 15.17). Na gota tofácea crônica são vistos depósitos de urato sódico nas articulações e em torno delas, criando uma massa densa nos tecidos moles denominada tofo, que freqüentemente exibe calcificações (Fig. 15.18). Tipicamente, os tofos estão distribuídos de forma aleatória e, geralmente, são assimétricos; quando ocorrem nas mãos ou nos pés, são mais freqüentes na face dorsal (Fig. 15.19).

Quadro 15.3 **Causas Mais Comuns de Condrocalcinose**

Envelhecimento (senescência)	Hemocromatose
Idiopática	Hiperparatireoidismo
Osteoartrite	Hipofosfatasia
Pós-traumática	Ocronose
Artropatia por pirofosfato de cálcio (doença por depósito de cristais de CPPD)	Oxalose
	Doença de Wilson
Gota	Acromegalia

Modificado de Reeder MM, Felson B, 1975, com permissão.

Doença por Depósito de Cristais de CPPD

Manifestações Clínicas

A doença por depósito de cristais de CPPD, resultante da existência intra-articular de cristais de pirofosfato diidratado de cálcio (CPPD), acomete homens e mulheres igualmente. Os pacientes são, mais amiúde, pessoas de meia-idade e idosos. Esta condição pode ser assintomática, quando a única alteração radiológica pode ser a *condrocalcinose* (ver adiante). Quando a doença por depósito de cristais de CPPD é sintomática, é denominada *pseudogota*. Todavia, existe muita confusão em relação a esses termos e, com freqüência, são utilizados de forma incorreta.

Em um esforço para explicar a correlação entre condrocalcinose, artropatia por pirofosfato de cálcio e a síndrome de pseudogota, Resnick propôs a integração desses termos à denominação: doença por depósito de cristais de CPPD. A *condrocalcinose*, uma condição na qual ocorre calcificação da cartilagem hialina (articular) ou da fibrocartilagem (meniscos), pode ser encontrada em outras condições também, como gota, hiperparatireoidismo, hemocromatose, doença hepatolenticular (doença de Wilson) e doença articular degenerativa (Quadro 15.3). A *artropatia por pirofosfato de cálcio* consiste na doença por depósito de cristais de CPPD que acomete as articulações e provoca lesão estrutural à cartilagem articular. Apresenta anormalidades radiográficas bem definidas como estreitamento do espaço articular, esclerose subcondral e osteofitose. A *síndrome de pseudogota* é uma condição na qual sintomas como dor aguda são semelhantes aos da artrite gotosa; entretanto, não responde ao tratamento habitual (colchicina) para a artrite gotosa.

Os cristais de pirofosfato de cálcio, agentes causais na pseudogota, variam em até 10µ no comprimento. Como na gota, muitos cristais intracelulares são vistos durante um episódio agudo. A cor desses cristais é, em geral mas não sempre, muito menos intensa do que a dos uratos, ou seja, são fracamente birrefringentes. De modo geral, os cristais de pirofosfato são menos bem definidos e, muitas vezes, apresentam uma linha longitudinal no meio. A forma mais freqüente de cristal de pirofosfato de cálcio é um rombóide. Os cristais de pirofosfato apresentam

Fig. 15.20 **Doença por deposição de cristais de CPPD.** Um homem de 63 anos com a doença por deposição de cristais de CPPD sentiu dor aguda no punho. Incidência dorsovolar mostra condrocalcinose da fibrocartilagem triangular, alterações císticas nos ossos escafóide e semilunar e estreitamento da articulação radiocarpal.

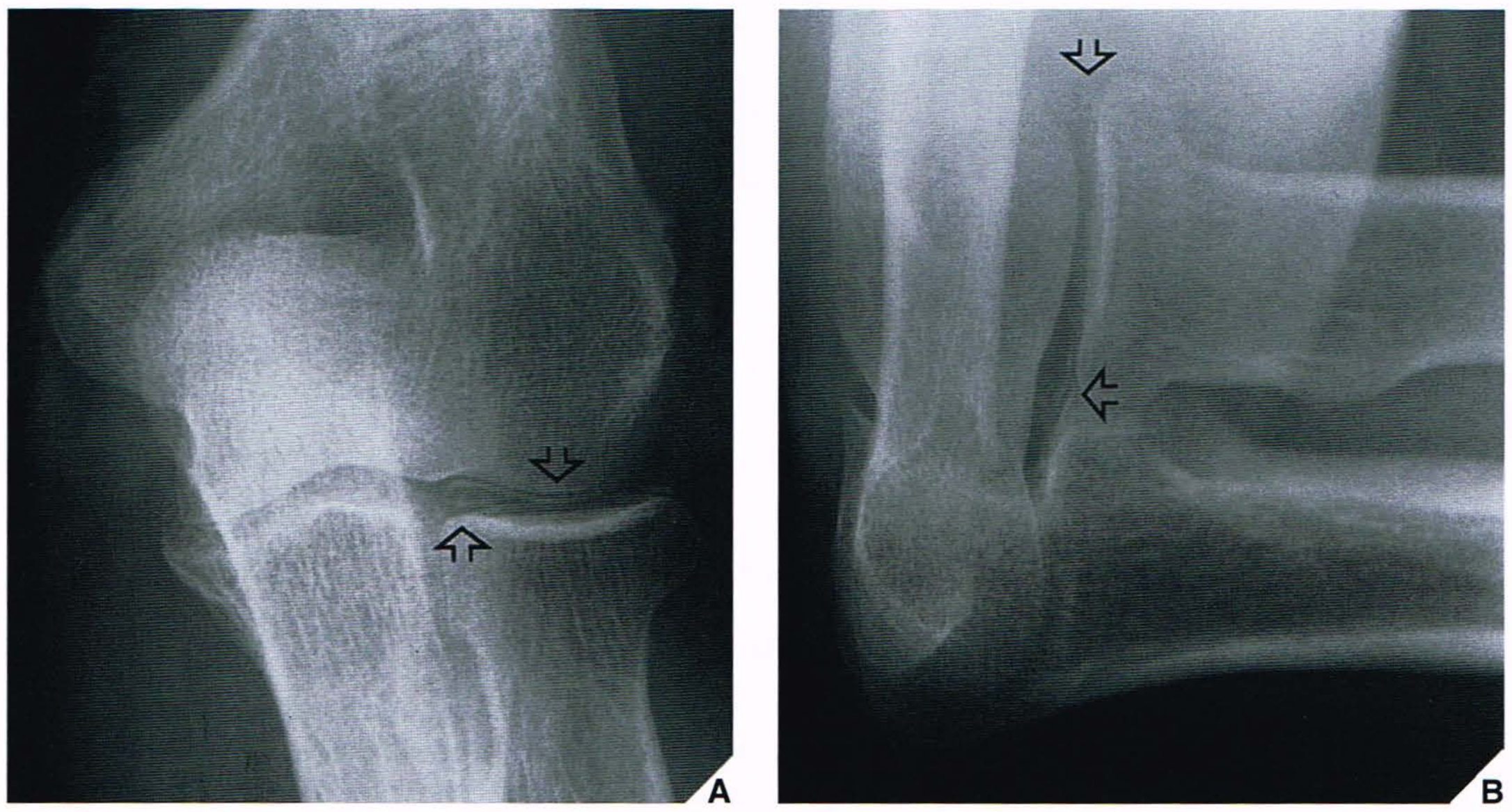

Fig. 15.21 **Doença por deposição de cristais de CPPD.** Incidências ântero-posterior **(A)** e radial da cabeça–capítulo **(B)** do cotovelo direito de uma mulher de 52 anos com síndrome de pseudogota mostram condrocalcinose (*setas abertas*) sem outras alterações do espaço articular.

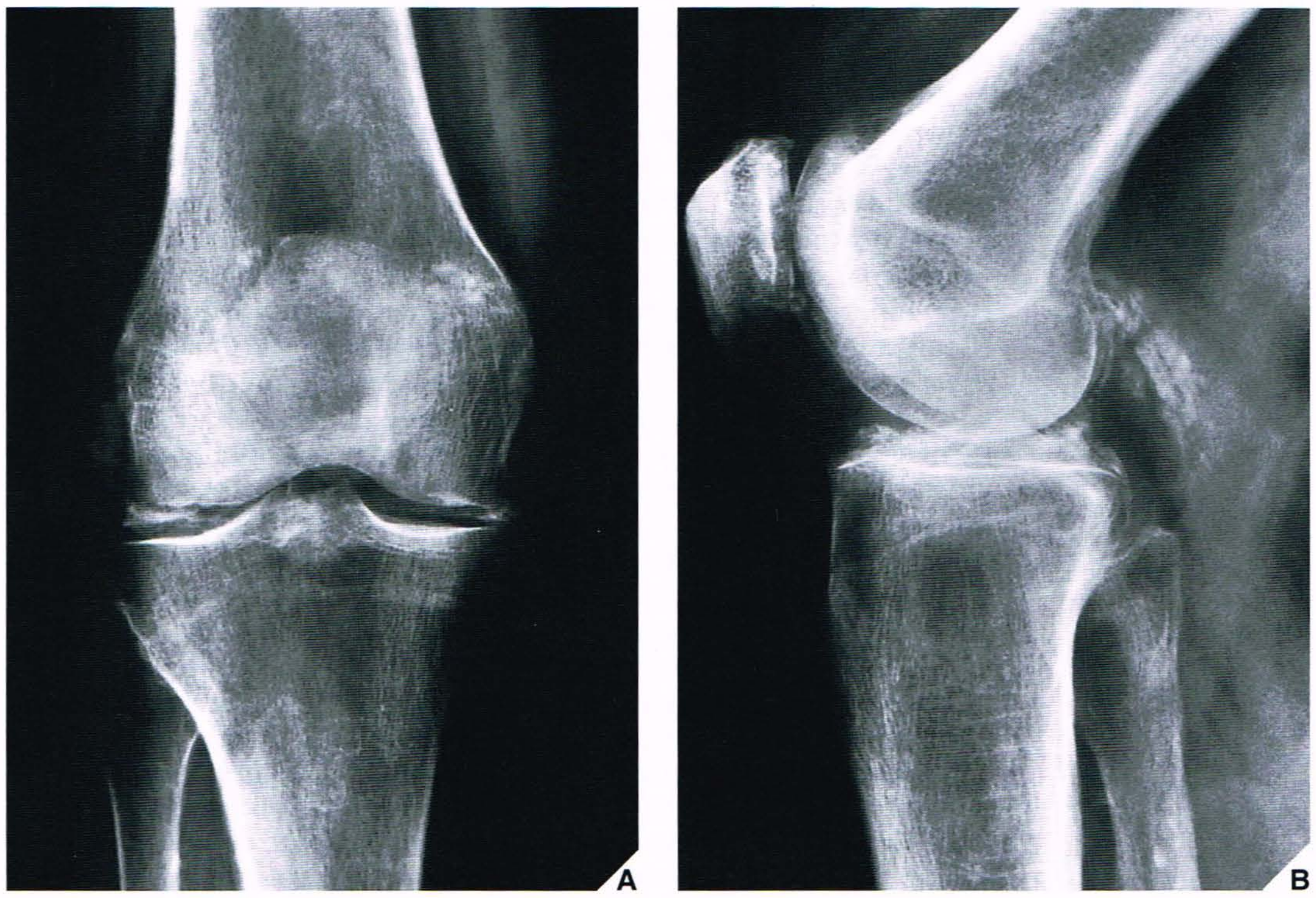

Fig. 15.22 **Doença por deposição de cristais de CPPD.** Uma mulher de 70 anos sentiu abruptamente dor no joelho direito e foi medicada com colchicina para artrite gotosa aguda, contudo, a dor persistiu. O exame do líquido sinovial revelou cristais de pirofosfato diidratado de cálcio (CPPD). Incidências ântero-posterior **(A)** e lateral **(B)** do joelho mostram calcificação da cartilagem hialina e da fibrocartilagem. Além disso, há calcificações capsulares, bem como estreitamento do compartimento articular femoropatelar, uma característica da doença por deposição de cristais de CPPD.

Fig. 15.23 Doença por deposição de cristais de CPPD. Um homem de 51 anos se queixava de dor no joelho esquerdo. Radiografia frontal mostra calcificações dos meniscos, cartilagem articular e ligamento colateral medial. A aspiração da articulação confirmou o diagnóstico de doença por depósito de cristais de CPPD.

birrefringência positiva: eles são azuis quando o eixo longitudinal do cristal está paralelo às vibrações lentas do compensador vermelho, e amarelos quando o eixo é perpendicular.

Características Radiográficas

Nas radiografias as alterações artríticas encontradas nesta condição são semelhantes às encontradas na osteoartrite, mas os punhos (Fig. 15.20), cotovelos (Fig. 15.21), ombros, tornozelos e o compartimento femoropatelar são tipicamente acometidos. Como já foi mencionado, a doença por depósito de cristais de CPPD caracteriza-se por calcificação da cartilagem articular e da fibrocartilagem; os tendões, ligamentos e cápsula articular também podem exibir calcificações (Figs. 15.22 e 15.23).

Em casos raros os depósitos de CPPD podem assumir a forma de massas tumorosas volumosas localizadas nas articulações e nos tecidos moles paraarticulares. Nesses casos pode simular um tumor maligno; assim sendo, esta forma de depósito de CPPD foi denominada por Sissons e associados "doença por depósito de cristais de CPPD tumorosa". Os depósitos de mineral se acompanham de uma reação tecidual caracterizada pela presença de histiócitos e células gigantes multinucleares, algumas vezes com formação de osso e cartilagem. O diagnóstico diferencial deve incluir calcinose tumorosa, um transtorno caracterizado pela presença de massas císticas lobuladas únicas ou múltiplas nos tecidos moles, geralmente próximo às grandes articulações, contendo material calcário friável que consiste em fosfato de cálcio, carbonato de cálcio ou hidroxiapatita. Os depósitos calcificados não apresentam aspecto cristalino quando são examinados à microscopia de polarização. Nesta condição as massas são indolores e, em geral, ocorrem em crianças e adolescentes. A maioria dessas massas é preta.

Doença por Deposição de Cristais de HAC

A doença por deposição de cristais de HAC, resultando do depósito anormal de cristais de hidroxiapatita de cálcio (HAC) nas articulações e em torno delas, é mais freqüente nas mulheres e algumas vezes simulam a gota ou a síndrome de pseudogota. As manifestações clínicas agudas incluem dor espontânea, dor à palpação e edema localizado. A doença por deposição de cristais de HAC pode estar associada a outros transtornos, como esclerodermia, dermatomiosite, doença mista do tecido conectivo e doença renal crônica, sobretudo quando o indivíduo é hemodialisado. Estudos recentes sugerem uma predisposição genética para esta condição. Amor e associados levantaram a possibilidade de a doença por deposição de cristais de HAC ser conseqüente a um defeito hereditário por causa de uma prevalência aumentada dos antígenos de histocompatibilidade HLA-A2 e HLA-BW35 nos pacientes acometidos por esta doença.

Os cristais de HAC depositam-se mais amiúde em locais periarticulares, geralmente nos tendões e em torno deles, na cápsula articular ou nas bolsas. Isso a diferencia da doença por depósito de cristais de CPPD, que acomete basicamente a cartilagem hialina e a fibrocartilagem.

As imagens nas radiografias dependem do local acometido, contudo, depósitos calcificados homogêneos densos ou nebulosos são vistos em torno das articulações e tendões. A localização mais freqüente é em torno da articulação no tendão supra-espinhal (Fig. 15.24).

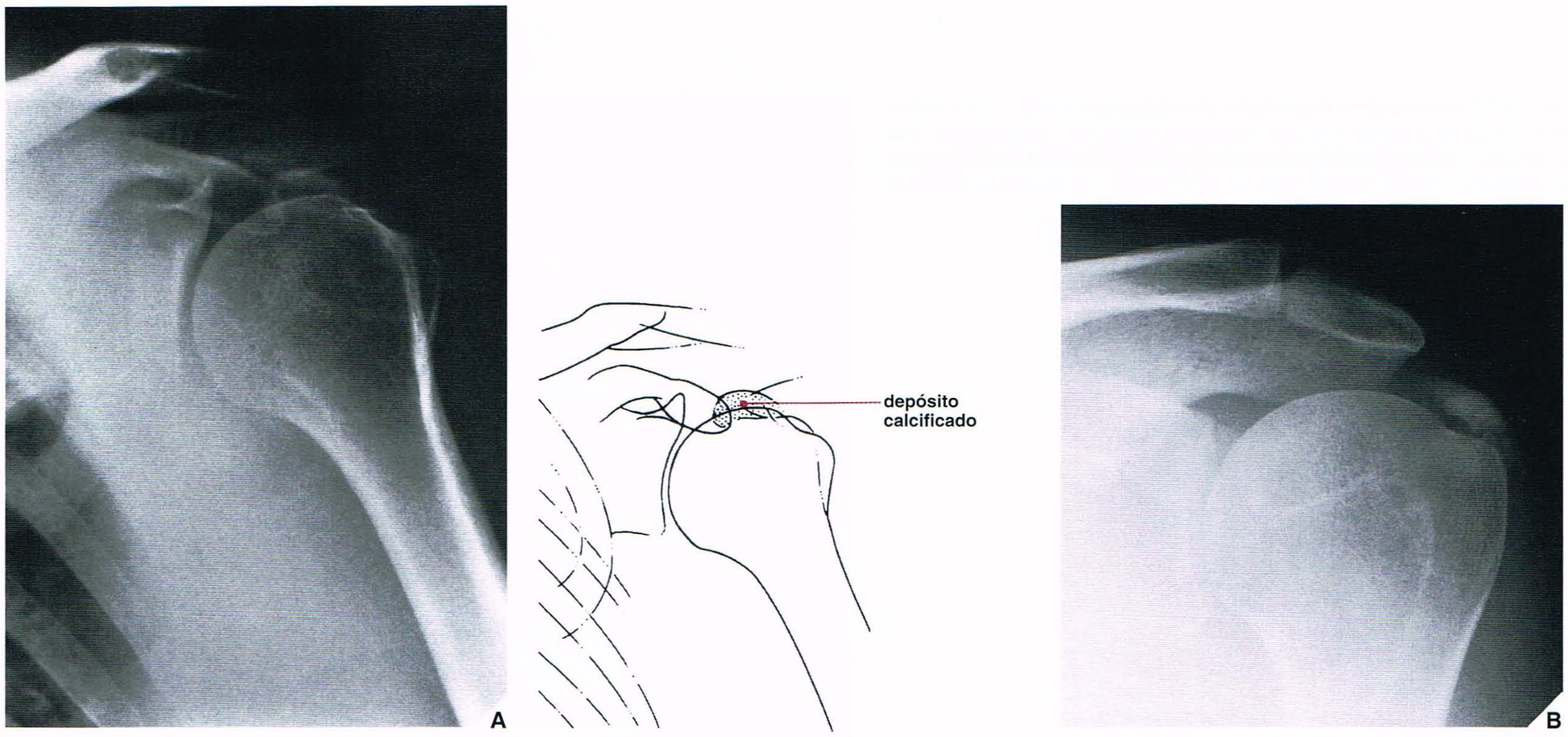

Fig. 15.24 **Doença por deposição de cristais de HAC.** (**A**) Incidência ântero-posterior do ombro esquerdo de uma mulher de 50 anos que sentia dor nessa região havia alguns meses mostra um depósito de cálcio amorfo e homogêneo nos tecidos moles no local do tendão supra-espinhal. Este achado é típico da doença por depósito de cristais de hidroxiapatita de cálcio. (**B**) Em outra paciente, uma mulher de 38 anos que sentia dor no ombro esquerdo, um depósito de cálcio semelhante é visto na inserção do tendão supra-espinhal.

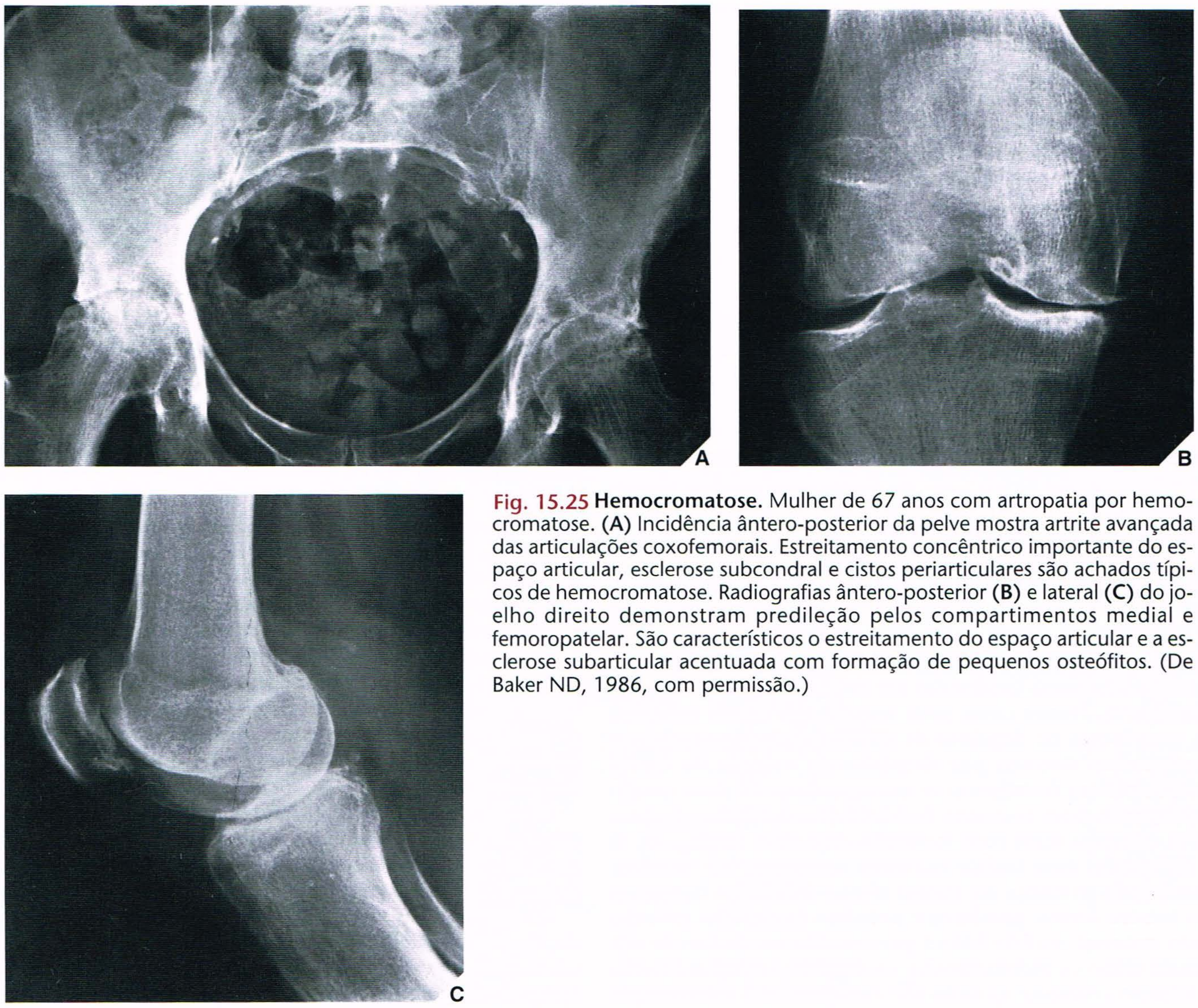

Fig. 15.25 **Hemocromatose.** Mulher de 67 anos com artropatia por hemocromatose. (**A**) Incidência ântero-posterior da pelve mostra artrite avançada das articulações coxofemorais. Estreitamento concêntrico importante do espaço articular, esclerose subcondral e cistos periarticulares são achados típicos de hemocromatose. Radiografias ântero-posterior (**B**) e lateral (**C**) do joelho direito demonstram predileção pelos compartimentos medial e femoropatelar. São característicos o estreitamento do espaço articular e a esclerose subarticular acentuada com formação de pequenos osteófitos. (De Baker ND, 1986, com permissão.)

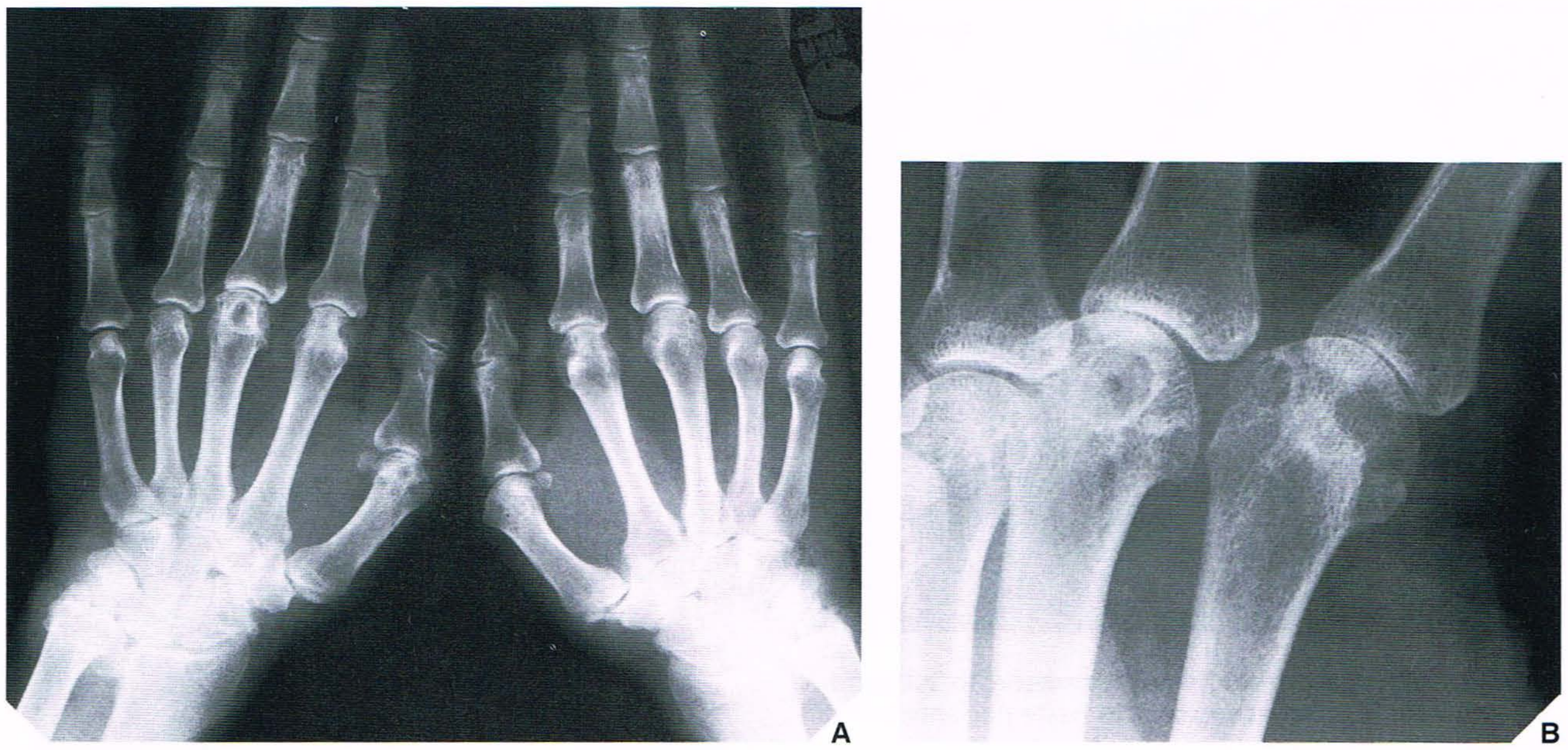

Fig. 15.26 **Hemocromatose.** **(A)** Incidência dorsovolar das mãos de um homem de 45 anos mostra anormalidades típicas da hemocromatose acometendo principalmente os punhos e as articulações metacarpofalângicas. **(B)** Radiografia ampliada localizada da segunda e da terceira articulações metacarpofalângicas da mão direita mostra o acometimento característico das cabeças metacarpais.

Hemocromatose

A hemocromatose é uma condição rara que se caracteriza por depósitos de ferro em vários órgãos, especialmente no fígado, na pele e no pâncreas. A hemocromatose pode ser primária (endógena ou idiopática), causada por um erro no metabolismo do ferro, ou secundária, causada por sobrecarga de ferro. A hemocromatose idiopática pode ser de caráter familiar e tem sido relacionada com os antígenos de histocompatibilidade HLA-A3, HLA-B7 e HLA-B14. A forma secundária da hemocromatose está relacionada com a sobrecarga de ferro (como transfusões ou dieta) e pode estar associada ao abuso de etanol. A hemocromatose acomete os homens dez vezes mais que as mulheres. De modo geral, é diagnosticada entre os 40 e 60 anos de idade com base no achado de níveis séricos de ferro bastante elevados. Para o diagnóstico ser confirmado, biopsia do fígado ou da sinóvia pode ser realizada. Metade dos pacientes com hemocromatose apresenta artrite de evolução

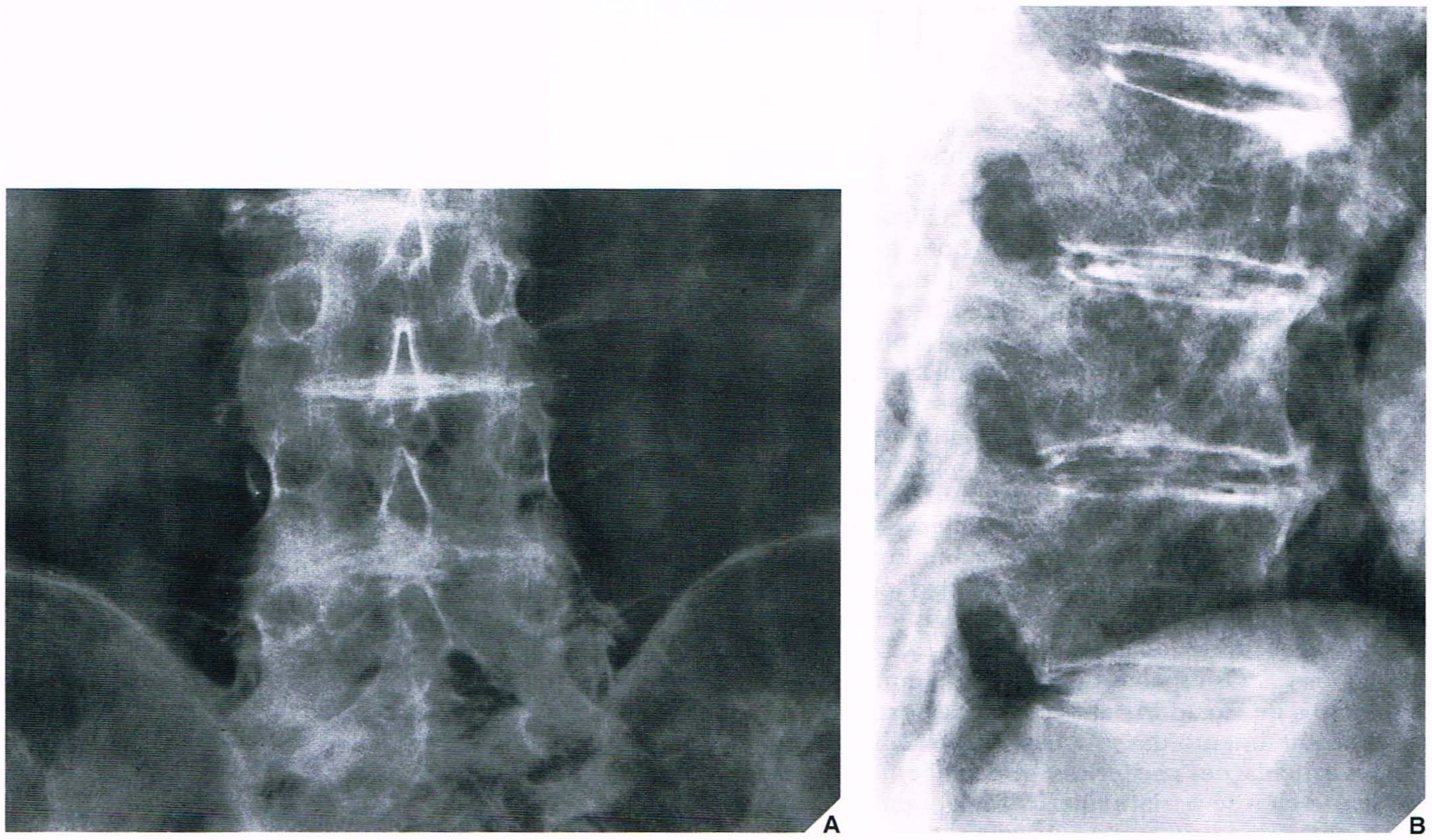

Fig. 15.27 **Ocronose.** Incidências ântero-posterior da coluna lombar **(A)** e lateral **(B)** da coluna torácica de uma mulher de 64 anos com diagnóstico clínico de alcaptonúria mostram estreitamento de vários espaços intervertebrais associado a osteófitos anteriores marginais e osteoporose moderada. As calcificações de múltiplos discos intervertebrais são características da ocronose. (Cortesia de Dr. J. Tehranzadeh, Orange, CA.)

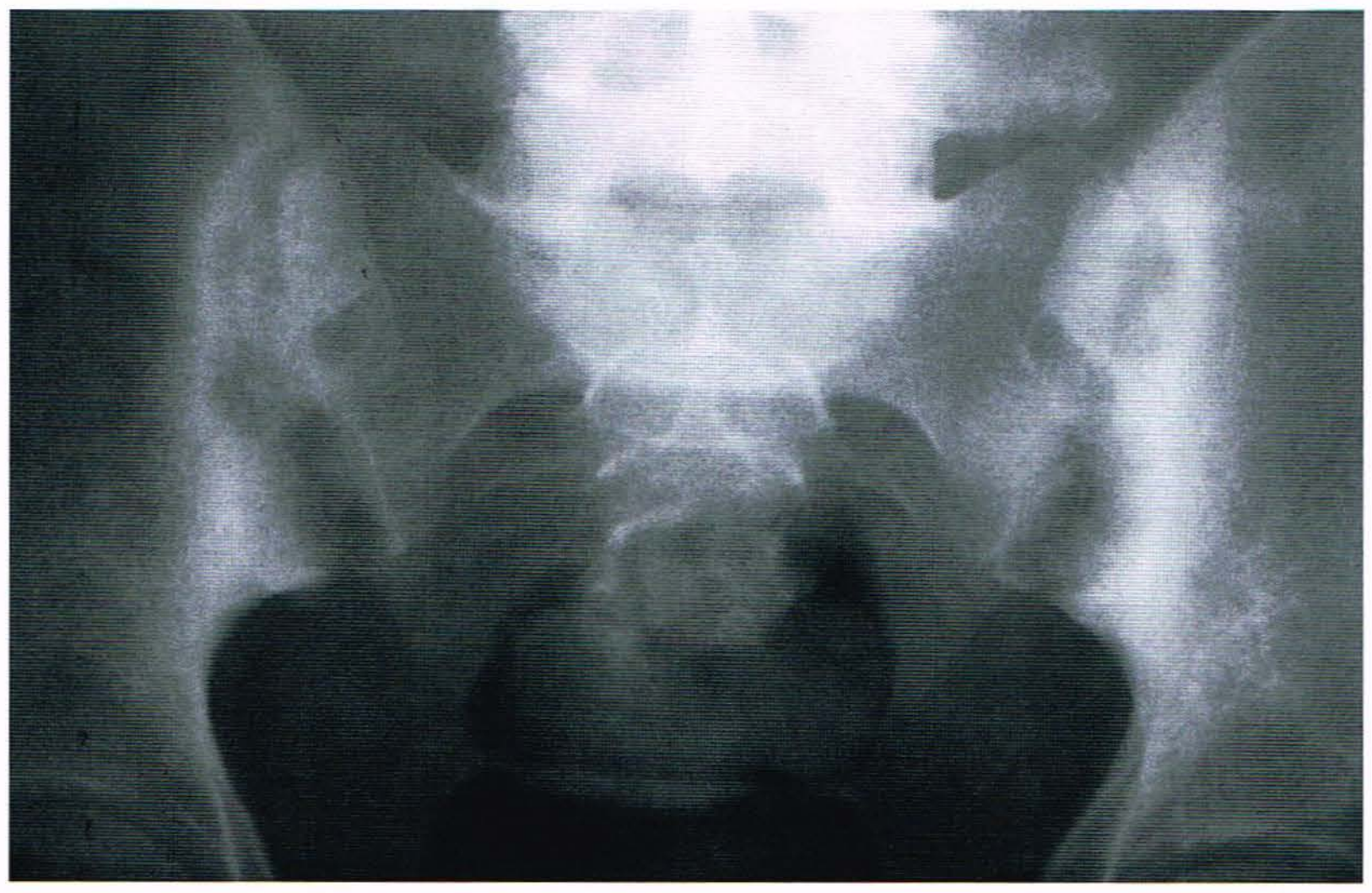

Fig. 15.28 **Artropatia do hiperparatireoidismo.** A reabsorção subcondral resultou em alargamento das articulações sacroilíacas neste paciente com artropatia do hiperparatireoidismo.

lenta, começando nas pequenas articulações das mãos, mas acaba acometendo as grandes articulações (Fig. 15.25) e os discos intervertebrais nas regiões cervical e lombar. Alguns pesquisadores acreditam que a artropatia observada nesta condição é diferente da doença articular degenerativa típica e justifica sua classificação no grupo das artrites metabólicas.

Nas mãos, as segunda e terceira articulações metacarpofalângicas são tipicamente acometidas (Fig. 15.26; ver também Fig. 13.21), embora outras pequenas articulações, como as interfalângicas e as carpais, tam-

Fig. 15.29 **Artropatia do hiperparatireoidismo.** Típica artropatia do hiperparatireoidismo nas articulações interfalângicas distais dos dedos indicador e médio. Observe que também está surgindo reabsorção dos tufos distais (acroosteólise).

Hiperparatireoidismo

O hiperparatireoidismo resulta de atividade exager

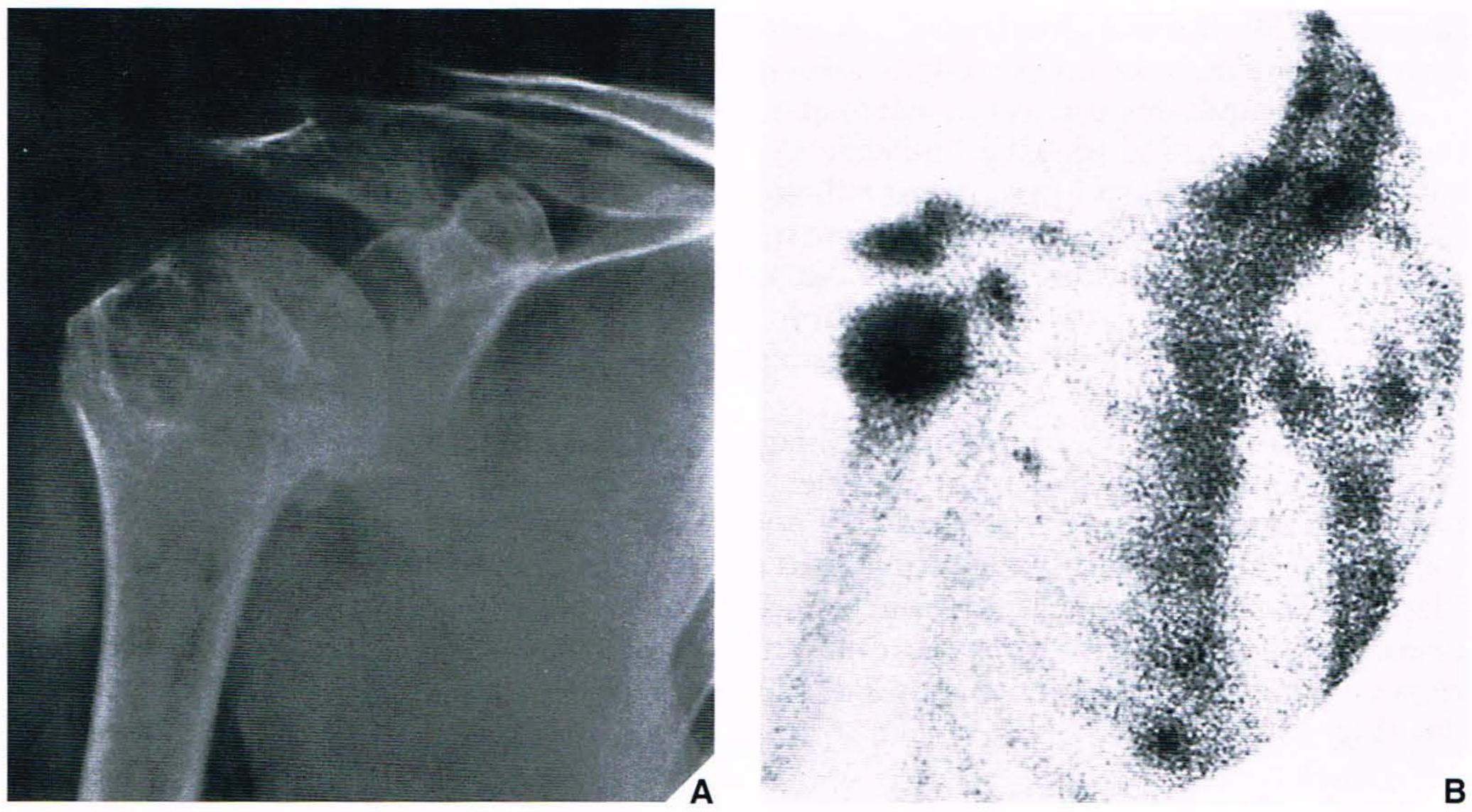

Fig. 15.31 **Amiloidose. (A)** Incidência ântero-posterior do ombro direito de um homem de 80 anos com amiloidose mostra grau moderado de osteoporose justaarticular, edema de tecidos moles e uma grande lesão osteolítica na cabeça do úmero. O espaço glenoumeral está relativamente preservado. **(B)** Cintigrafia óssea mostra aumento da captação de MDP marcado com tecnécio no ombro. (Cortesia de Dr. A. Norman, New York, NY.)

ma. Só em raros casos o hiperparatireoidismo é secundário ao carcinoma de paratireóides. A secreção excessiva de paratormônio, que atua nos rins e ossos, resulta em transtornos do metabolismo do cálcio e do fósforo, levando a hipercalcemia, hiperfosfatúria e hipofosfatemia. A excreção renal de cálcio e fósforo está aumentada, e os níveis séricos de cálcio estão elevados enquanto os de fósforo estão diminuídos. Os níveis séricos de fosfatase alcalina também estão elevados. A maioria das imagens características de reabsorção óssea subperiosteal e subcondral aparecem nas margens de determinadas articulações, contribuindo para a manifestação articular ou "artropatia" de hiperparatireoidismo. Esta é observada amiúde na articulação acromioclavicular, nas articulações esternoclavicular e sacroilíacas (Fig. 15.28), na sínfise pubiana e, às vezes, nas articulações metacarpofalângicas e interfalângicas. As erosões podem simular artrite reumatóide, embora sejam geralmente assintomáticas, acometam mais freqüentemente as articulações interfalângicas distais (Fig. 15.29), e quase sempre estejam associadas a reabsorção óssea subperiosteal, típica de hiperparatireoidismo.

Outra manifestação da artropatia do hiperparatireoidismo é a condrocalcinose, que consiste na deposição de cálcio na cartilagem articular e na fibrocartilagem. Este achado pode simular a doença articular degenerativa e a doença por depósito de cristais de CPPD. Pode ser diferenciada da calcificação da doença articular degenerativa pela ausência de alterações artríticas nas articulações e da doença por depósito de cristais de CPPD pela ocorrência de osteopenia e outras manifestações típicas de hiperparatireoidismo. Uma descrição mais detalhada do hiperparatireoidismo é apresentada na Parte VI: Transtornos Metabólicos e Endócrinos.

Acromegalia

As alterações articulares degenerativas da acromegalia resultam da hipertrofia da cartilagem articular, que não é nutrida de forma adequada pelo líquido sinovial por causa de sua espessura anormal.

Após o crescimento exagerado inicial da cartilagem, refletido nas radiografias por alargamento dos espaços articulares nas mãos, sobretudo nas articulações metacarpofalângicas (Fig. 15.30), existe uma manifestação tardia deste transtorno, que é o adelgaçamento das cartilagens articulares com formação de osteófitos causada por osteoartrite secundária. Sintomas semelhantes aos da artrite, inclusive dor e rigidez, são comuns e a limitação do movimento articular se torna evidente. Além das articulações das mãos, articulações grandes como quadril, joelho e até ombro ou cotovelo podem ser acometidas. É característico o achado de osteófitos semelhantes a bicos na face inferior da cabeça do úmero, na face lateral do acetábulo, na margem superior da sínfise pubiana e nas faces radiais das cabeças dos metacarpais (ver Fig. 13.20).

Outras Condições

Amiloidose

A amiloidose é um transtorno sistêmico caracterizado pela infiltração de vários órgãos por um material eosinofílico homogêneo constituído por fibras de proteína em uma substância amorfa de mucopolissacarídeos. A artropatia da amiloidose é um sinal de amiloidose sistêmica idiopática adquirida e resulta em artropatia não inflamatória. Do ponto de vista clínico, existe uma notável semelhança com a artrite reumatóide, porque as articulações estão rígidas e dolorosas e a artropatia é bilateral e simétrica. Apresenta predileção pelas articulações grandes como quadril, joelhos, ombros e cotovelos. Nódulos subcutâneos são observados nas superfícies extensoras dos antebraços e no dorso das mãos, amiúde semelhantes aos nódulos reumatóides. Outra alteração característica é o acometimento maciço dos tecidos moles, dando ao paciente um aspecto quase patognomônico ("sinal da ombreira" ou "ombros

Fig. 15.32 **Retículo-histiocitose multicêntrica.** Uma mulher de 46 anos com retículo-histiocitose multicêntrica. Observe as erosões bem marginadas nas articulações interfalângicas distais (*setas*), semelhantes à gota.

de jogador de futebol americano"). A síndrome do túnel do carpo é, com freqüência, uma anormalidade associada.

As anormalidades ósseas e a artropatia associada aos depósitos da beta$_2$-microglobulina (β_2-MG) amilóide são complicações bem conhecidas da hemodiálise a longo prazo e da insuficiência renal crônica. A β_2-MG, uma proteína sérica de baixo peso molecular, não é filtrada pelas membranas padronizadas de diálise. Assim sendo, acumula-se nos ossos, articulações e tecidos moles. Do ponto de vista clínico, dor típica e diminuição da mobilidade articular ocorrem nos ombros, quadris e joelhos.

Seja qual for a causa, os estudos de imagem revelam acúmulo maciço de amilóide em torno das articulações, e existe invasão dos tecidos periarticulares, cápsula e articulação. Depósitos também podem ser vistos na sinóvia. As extremidades articulares dos ossos podem ser destruídas, e freqüentemente existem subluxações e fraturas patológicas. Além disso, lesões osteolíticas focais, sobretudo nos ossos dos membros superiores e nas extremidades proximais dos fêmures, podem ser observadas (Fig. 15.31).

Retículo-histiocitose Multicêntrica

A retículo-histiocitose multicêntrica é um raro transtorno sistêmico de causa desconhecida observado em adultos. Caracteriza-se pela proliferação dos histiócitos na pele, mucosas, tecidos subcutâneos e sinóvia. Já foi denominada dermatoartrite lipóide, retículo-histiocitoma, reumatismo lipídico, retículo-histiocitose de células gigantes, histiocitoma de células gigantes e histiocitose de células gigantes. As mulheres são acometidas mais amiúde que os homens. Em aproximadamente 60% a 70% dos pacientes a poliartralgia é a primeira manifestação da doença. Os achados clínicos, como os da artrite reumatóide, consistem em edema de tecidos moles, rigidez e dor ao contato físico. Todavia, ao contrário da artrite reumatóide, as articulações interfalângicas distais são acometidas mais freqüentemente. Às vezes, as lesões articulares podem ser caracterizadas por destruição intensa semelhante à artrite mutilante da artrite reumatóide ou da artrite psoriática. A típica ausência de osteoporose periarticular significativa diferencia a retículo-histiocitose multicêntrica das artrites inflamatórias, e também não existe neoformação

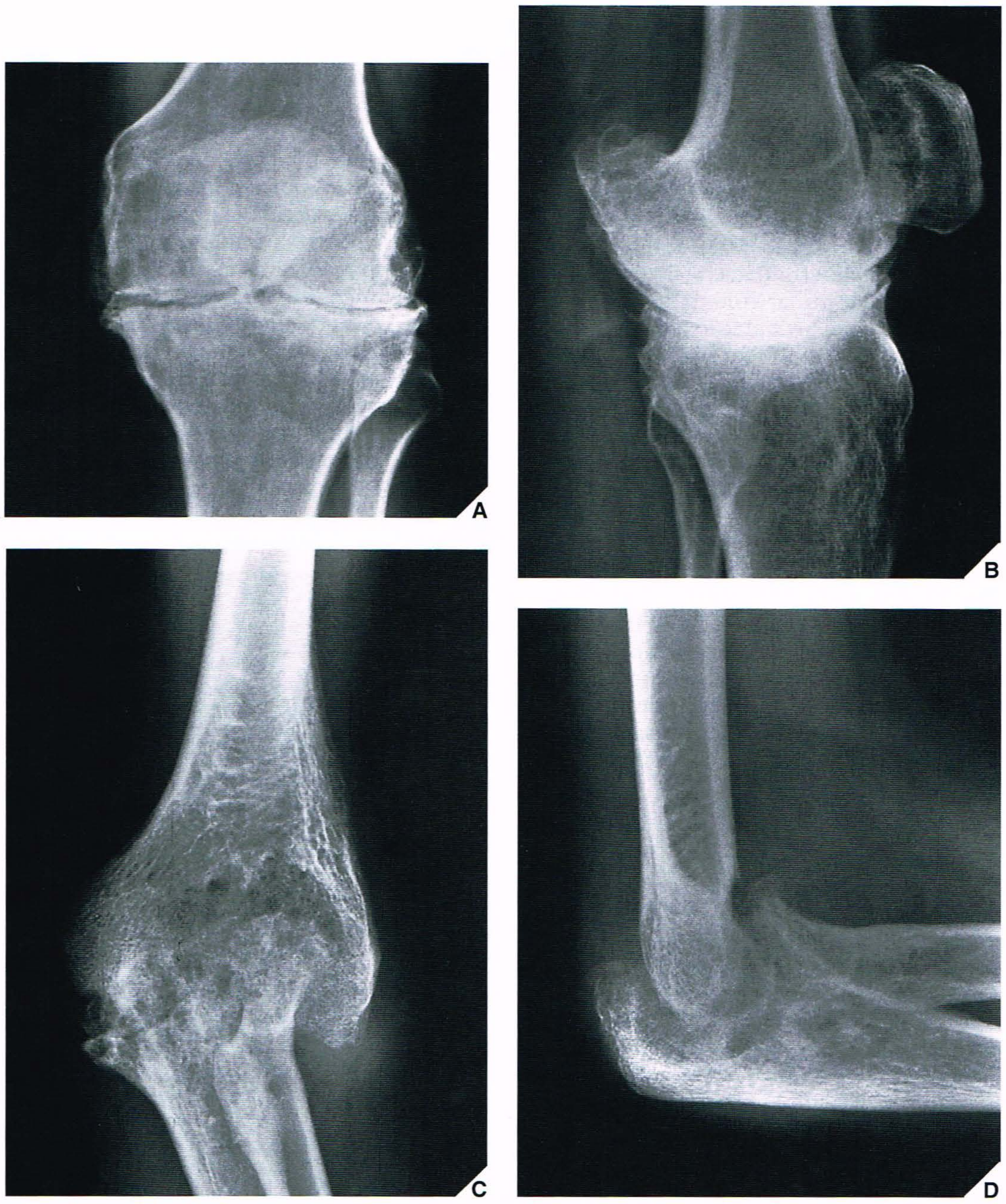

Fig. 15.33 **Artropatia da hemofilia.** Um homem hemofílico de 42 anos sofreu vários episódios de sangramento intra-articular ao longo de sua vida. Incidências ântero-posterior **(A)** e lateral **(B)** do joelho esquerdo mostram artropatia hemofílica avançada. Observe o comprometimento dos três compartimentos articulares. Alterações destrutivas semelhantes no cotovelo esquerdo são reveladas pelas incidências ântero-posterior **(C)** e lateral **(D)** desta articulação.

óssea periosteal, fato este que a diferencia da artrite psoriática e da artrite reumatóide juvenil. Esta artropatia é diferenciada da osteoartrite erosiva pela ausência de osteófitos e anquilose interfalângica, e pela existência de nódulos nos tecidos moles e de anormalidades atlantoaxiais, inclusive subluxação e erosão do processo odontóide. Às vezes, o padrão de erosões ósseas com margens escleróticas e bordas pendentes pode simular o padrão da gota (Fig. 15.32). Ao contrário da gota, entretanto, existe distribuição simétrica das lesões nas mãos e nos pés sem calcificação no interior dos nódulos nos tecidos moles.

Hemofilia

A hemofilia A é um transtorno hemorrágico hereditário caracterizado por uma anomalia da coagulação sangüínea que é causada por deficiência funcional do fator anti-hemofílico (FAH) VIII. É herdada como um traço recessivo ligado ao X e ocorre essencialmente apenas em homens, embora as mulheres sejam portadoras do gene anormal e o transmitam. Na hemofilia B, também conhecida como "doença de Christmas", existe uma deficiência do componente tromboplastina plasmática, o fator IX. Este transtorno também pode acometer mulheres.

As alterações articulares relacionadas com a hemofilia ocorrem mais freqüentemente na primeira e na segunda décadas de vida e são secundárias a sangramento repetitivo crônico nas articulações e nos ossos. Episódios repetidos de sangramento intra-articular e resposta tecidual inflamatória provocam proliferação da sinóvia e erosão da cartilagem e do osso subcondral. De modo geral não há dificuldade no reconhecimento clínico desta artropatia; todavia, as alterações radiográficas da artropatia hemofílica podem ser semelhantes às da artrite reumatóide particularmente a artrite reumatóide juvenil (Fig. 15.33). A destruição da cartilagem, o estreitamento do espaço articular e as erosões das superfícies articulares são idênticos aos da artrite reumatóide (Fig. 15.34, ver também Fig. 12.17). O joelho, o tornozelo e o cotovelo são as articulações acometidas mais freqüentemente e este envolvimento costuma ser bilateral. Nos joelhos as radiografias revelam osteoporose periarticular, derrame articular (hemartrose), crescimento excessivo dos côndilos femorais com alargamento da incisura intercondilar e patela quadrada. Muitas vezes existem múltiplos cistos subcondrais e erosões articulares. Nos estágios tardios da doença podem ser observados estreitamento uniforme do espaço articular e alterações osteoartríticas secundárias. O diagnóstico diferencial da artrite reumatóide juvenil é baseado na constatação de que não há anquilose óssea nem inibição do crescimento, mas freqüentemente há pseudotumores.

Artrite de Jaccoud

A artrite de Jaccoud está relacionada a crises repetidas de febre reumática e artralgias migratórias. De modo geral, o paciente se recupera por completo, embora possa ocorrer rigidez residual nas articulações metacarpofalângicas com os episódios subseqüentes. A lesão parece ser periarticular, em vez de articular, e as alterações são provocadas pela discreta flexão nas articulações metacarpofalângicas com desvio ulnar, mais notável nos quarto e quinto dedos das mãos, embora qualquer dedo possa ser afetado. As alterações articulares não são de natureza erosiva e os pacientes conseguem corrigir fisicamente a deformidade, sobretudo na fase inicial da doença. A síndrome é rara e não é bem reconhecida nos EUA.

Artrite Associada a Síndrome de Imunodeficiência Adquirida

Recentemente uma prevalência aumentada de transtornos reumatológicos foi descrita em pacientes com infecção pelo vírus da imunodeficiência humana (HIV). Berman e colaboradores afirmaram que 71% dos indivíduos infectados pelo HIV apresentam sintomas reumáticos, inclusive artralgias, síndrome de Reiter, artrite psoriática, miosite, vasculite e espondiloartropatia indiferenciada. Solomon e colaboradores constataram que os pacientes HIV-positivos apresentam um aumento de 144 vezes da prevalência da síndrome de Reiter e de 10 a 40 vezes da prevalência de psoríase em comparação com a população geral. É interessante mencionar que a artrite ocorreu durante vários

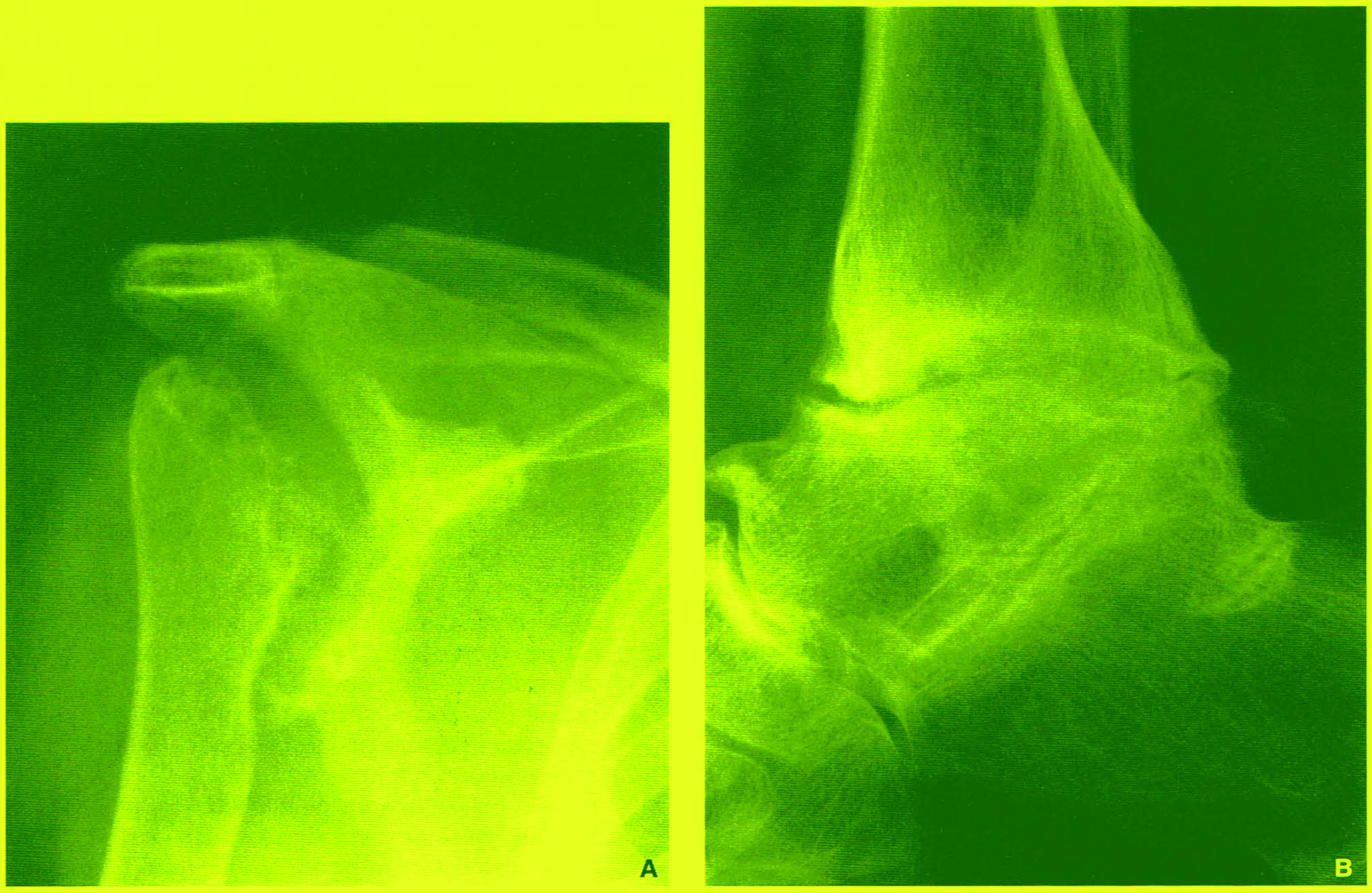

Fig. 15.34 **Artropatia da hemofilia.** Incidências ântero-posterior **(A)** do ombro direito e lateral **(B)** do tornozelo esquerdo de um homem de 49 anos com hemofilia A mostram artropatia destrutiva das articulações glenoumeral, do tornozelo e subtalar.

estágios da infecção pelo HIV e, muitas vezes, precedeu as manifestações clínicas da síndrome de imunodeficiência adquirida (SIDA). A artrite foi grave e refratária ao tratamento conservador com antiinflamatórios não esteróides. Já foram aventadas algumas hipóteses para explicar a coexistência de artrite inflamatória e infecção pelo HIV. Uma delas é que existe uma interação entre predisposição genética (por exemplo, *locus* do HLA-B27) e fatores ambientais, mais freqüentemente infecções venéreas. O sistema imune também participa na patogênese da síndrome de Reiter. Da mesma forma, a patogênese da artrite psoriática teria um componente de predisposição genética (por exemplo, *loci* de HLA-B27 ou HLA-B38). Visto que a infecção pelo HIV costuma ser seguida pelo desenvolvimento de imunodeficiência, é possível que o mecanismo imune alterado encontrado nos pacientes com SIDA deflagre o aparecimento da síndrome de Reiter ou da artrite psoriática em indivíduos geneticamente predispostos. A segunda hipótese é que a imunodeficiência relacionada ao HIV promove suscetibilidade a infecções provocadas por vários tipos de bactérias e vírus, que por sua vez deflagram o aparecimento de artrite em um indivíduo com predisposição genética. Uma terceira hipótese é a existência de fatores causais ainda desconhecidos que predisponham o indivíduo à artrite quando este é exposto ao HIV. Por fim, a artrite pode ser um reflexo da ação direta na sinóvia da infecção pelo HIV. Como Rosenberg e colaboradores assinalaram, a documentação radiográfica de uma artrite soronegativa deve levantar a possibilidade de artrite associada a HIV como parte do diagnóstico diferencial, sobretudo quando os pacientes apresentam fatores de risco conhecidos para infecção pelo HIV.

Artrite Infecciosa

A maioria das artrites infecciosas se acompanha de cintigrafia óssea positiva, especialmente quando são usados leucócitos marcados com índio (ver Capítulo 2). Além disso, as imagens radiográficas são muito semelhantes, inclusive derrame articular e destruição da cartilagem e do osso subcondral com conseqüente estreitamento do espaço articular. Todavia, determinados achados clínicos e radiográficos são característicos de processos infecciosos específicos em vários locais-alvo. De modo geral, entretanto, a artrite infecciosa se caracteriza pela destruição completa das duas extremidades articulares dos ossos que formam a articulação. Todos os compartimentos articulares comunicantes são comprometidos, com osteoporose difusa, derrame articular e edema dos tecidos moles periarticulares. Na Parte V (Infecções) é apresentada uma descrição detalhada da artrite piogênica, da artrite tuberculosa, da artrite fúngica e de outras artrites infecciosas causadas por vírus e espiroquetas.

ASPECTOS PRÁTICOS A SEREM LEMBRADOS

Artropatias do Tecido Conectivo

[1] O lúpus eritematoso sistêmico (LES) caracteriza-se por contraturas articulares flexíveis e por mau alinhamento das articulações metacarpofalângicas e interfalângicas proximais. Estas anormalidades são mais bem evidenciadas nas incidências laterais porque podem ser facilmente reduzidas durante o posicionamento da mão para a incidência dorsovolar.

[2] A osteonecrose é uma complicação freqüente do LES.

[3] As anormalidades musculoesqueléticas associadas a esclerodermia são reconhecidas nas radiografias:
- por atrofia dos tecidos moles, sobretudo nas pontas dos dedos das mãos
- por reabsorção das falanges distais (acroosteólise)
- por calcificações subcutâneas e periarticulares
- por alterações destrutivas nas articulações interfalângicas.

[4] Na esclerodermia os elementos confirmativos do diagnóstico são encontrados no trato gastrointestinal, onde há tipicamente:
- dilatação e hipomotilidade do cólon
- dilatação do duodeno e do intestino delgado, com um padrão de pseudo-obstrução
- pseudodivertículos no cólon.

[5] A doença mista do tecido conectivo caracteriza-se por manifestações clínicas e radiológicas que combinam achados do lúpus eritematoso sistêmico, da esclerodermia, da dermatomiosite e da artrite reumatóide.

Artrites Metabólicas e Endócrinas

[1] A gota é um transtorno metabólico caracterizado por episódios recorrentes de artrite associados a presença de cristais de urato monossódico monoidratado no líquido sinovial.

[2] A hiperuricemia pode resultar de aumento da produção de ácido úrico ou da diminuição de excreção renal.

[3] A artrite gotosa pode ser reconhecida nas radiografias:
- por erosões articulares e periarticulares bem delimitadas, associadas ao fenômeno de "bordas penduradas"
- por preservação parcial do espaço articular
- por envolvimento articular assimétrico
- pela distribuição assimétrica de tofos
- pela ausência de osteoporose.

[4] Na verdade, a doença por deposição de cristais de CPPD consiste em três entidades diferentes:
- condrocalcinose
- artropatia por pirofosfato de cálcio
- síndrome de pseudogota.

[5] A doença por deposição de cristais de CPPD caracteriza-se por cristais intra-articulares e calcificações na cartilagem hialina e na fibrocartilagem, ocasionalmente associadas a episódios de dor semelhantes aos da gota.

[6] A condrocalcinose também pode ser encontrada em outras condições, como gota, hiperparatireoidismo, hemocromatose, doença de Wilson e doença articular degenerativa.

[7] A doença por deposição de cristais de hidroxiapatita de cálcio (HAC) resulta de deposição anormal de cristais minerais nas articulações e ao redor das mesmas. A localização mais freqüente é em torno da articulação do ombro, no tendão supra-espinhal.

[8] A hemocromatose é um transtorno resultante de um erro do metabolismo do ferro causado por sobrecarga de ferro. A artropatia começa nas pequenas articulações das mãos com envolvimento característico das cabeças do segundo e do terceiro metacarpais.

[9] A alcaptonúria (ocronose) caracteriza-se por estreitamento dos espaços intervertebrais, calcificação e ossificação dos discos intervertebrais, envolvimento das articulações sacroilíacas e sínfise pubiana, além de estreitamento do espaço articular com osteoesclerose periarticular. As imagens radiográficas simulam, algumas vezes, a doença articular degenerativa ou a doença por deposição de cristais de CPPD.

[10] A artropatia do hiperparatireoidismo resulta de reabsorção subperiosteal e subcondral nas pequenas articulações das mãos. Isso provoca as manifestações articulares deste transtorno.

[11] A artropatia da acromegalia resulta do crescimento excessivo da cartilagem articular e de alterações degenerativas secundárias (osteoartrite secundária). Os achados característicos incluem:
- osteófitos semelhantes a bicos nas faces radiais das cabeças metacarpais
- osteófitos semelhantes a bicos nas faces inferiores das cabeças umerais
- alargamento dos espaços articulares nas radiografias.

Outras Artropatias

[1] A artropatia por amilóide é uma poliartrite simétrica não inflamatória. Pode complicar a hemodiálise de longa data e a insuficiência renal crônica. As extremidades articulares do osso podem ser destruídas e ocorrem subluxações e fraturas patológicas. Lesões osteolíticas focais, sobretudo dos ossos dos membros superiores e nas extremidades proximais dos fêmures, podem ser vistas.

[2] A retículo-histiocitose multicêntrica caracteriza-se por proliferação de histiócitos na pele, mucosas, tecidos subcutâneos e sinóvia. Isso pode levar a significativa destruição articular, mas não existe osteoporose periarticular nem formação óssea periosteal. As imagens radiográficas podem simular artrite gotosa.

[3] As alterações articulares na hemofilia são decorrentes de sangramento repetitivo para dentro das articulações e dos ossos. As ima-

gens radiográficas assemelham-se às da artrite reumatóide juvenil. Nos ossos é comum o achado de pseudotumores.

[4] A artrite de Jaccoud é uma entidade mal definida que resulta em rigidez periarticular em pacientes que sofreram repetidos episódios de febre reumática. As alterações articulares não são de natureza erosiva.

[5] Existe uma [illegible]

Flemming DJ, Murphey MD, Shekitka KM, Temple HT, Jelinek JJ, Kransdorf MJ. Osseous involvement in calcific tendinitis: a retrospective review of 50 cases. *AJR Am J Roentgenol* 2003;181:965–972.

Gaary E, Gorlin JB, Jaramillo D. Pseudotumor and arthropathy in the knees of a hemophiliac. *Skeletal Radiol* 1996;25:85–87.

Genant HK. Roentgenographic aspects of calcium pyrophosphate dihydrate crystal deposition disease (pseudogout). *Arthritis Rheum* 1976;1[Suppl 3]:307–328.

Rosenberg ZS, Norman A, Solomon G. Arthritis associated with HIV infection: radiographic manifestations. *Radiology* 1989;173:171–176.
Ross LV, Ross GJ, Mesgarzadeh M, Edmonds PR, Bonakdarpur A. Hemodialysis-related amyloidomas of bone. *Radiology* 1991;178:263–265.
Rubenstein J, Pritzker KPH. Crystal-associated arthropathies. *AJR Am J Roentgenol* 1989;152:685–695.
Schumacher HR. Articular cartilage in the degenerative arthropathy of hemochromatosis. *Arthritis Rheum* 1982;25:1460–1468.
Schumacher HR Jr. Crystals, inflammation, and osteoarthritis. *Am J Med* 1987;83:11–16.
Schumacher HR, Straka PC, Krikker MA, Dudley AT. The arthropathy of hemochromatosis. Recent studies.*Ann NY Acad Sci* 1988;526:224–233.
Sharp GC, Irvin WS, Tan EM, Gould RG, Holman HR. Mixed connective tissue disease—an apparently distinct rheumatic disease syndrome associated with a specific antibody to an extractable nuclear antigen (ENA). *Am J Med* 1972;52:148–159.
Sissons HA, Steiner GC, Bonar F, May F, Rosenberg ZS, Samuels H, Present D. Tumoral calcium pyrophosphate deposition disease. *Skeletal Radiol* 1989;18:79–87.
Slavotinek JP, Coates PTH, McDonald SP, Disney APS, Sage MR. Shoulder appearances at MR imaging in long-term dialysis recipients. *Radiology* 2000;217:539–543.
Steinbach LS, Tehranzadeh J, Fleckenstein J, Vanarthos WJ, Pais MJ. Human immunodeficiency virus infection: musculoskeletal manifestations. *Radiology* 1993;186:833–838.
Steinbach LS, Resnick D. Calcium pyrophosphate dihydrate crystal deposition disease revisited. *Radiology* 1996;200:1–9.
Stoker DJ, Murray RO. Skeletal changes in hemophilia and other bleeding disorders. *Semin Roentgenol* 1974;9:185–193.
Talbott JH, Altman RD, Yu TF. Gouty arthritis masquerading as rheumatoid arthritis or vice versa. *Semin Arthritis Rheum* 1978;8:77–114.
Tehranzadeh J, Steinbach LS. *Musculoskeletal manifestations of AIDS*. St. Louis: Warren H. Green; 1994.
Udoff EJ, Genant HK, Kozin F, Ginsberg M. Mixed connective tissue disease: the spectrum of radiographic manifestations. *Radiology* 1977;124:613–618.
Wilkin E, Dieppe P, Maddison P, Evison G. Osteoarthritis and articular chondrocalcinosis in the elderly. *Ann Rheum Dis* 1983;42:280–284.
Wyatt SH, Fishman EK. CT/MRI of musculoskeletal complications of AIDS. *Skeletal Radiol* 1995;24:481–488.
Yamada T, Kurohori YN, Kashiwazaki S, Fujibayashi M, Ohkawa T. MRI of multicentric reticulohistiocytosis. *J Comput Assist Tomogr* 1996;20:838–840.
Yang BY, Sartoris DJ, Djukic S, Resnick D, Clopton P. Distribution of calcification in the triangular fibrocartilage region in 181 patients with calcium pyrophosphate dihydrate crystal deposition disease. *Radiology* 1995;196:547–550.
Yu JS, Chung CB, Recht M, Dailiana T, Jurdi R. MR imaging of tophaceous gout. *AJR Am J Roentgenol* 1997;168:523–527.
Yulish BS, Lieberman JM, Strandjord SE, Bryan PJ, Mulopulos GP, Modic MT. Hemophilic arthropathy: assessment with MR imaging. *Radiology* 1987;164:759–762.
Zitnan D, Si˘taj S. Chondrocalcinosis articularis. Section L. Clinical and radiological study. *Ann Rheum Dis* 1963;22:142–152.

PARTE

IV

TUMORES E LESÕES SEMELHANTES A TUMOR

CAPÍTULO

16

AVALIAÇÃO RADIOLÓGICA DE TUMORES E LESÕES SEMELHANTES A TUMOR

Classificação de Tumores e Lesões Semelhantes a Tumor

Os tumores — incluindo as lesões semelhantes a tumor — geralmente podem ser divididos em dois grupos: benignos e malignos. O segundo grupo pode ser ainda subdividido em tumores malignos primários, tumores malignos secundários (pela transformação de distúrbios benignos) e tumores metastáticos (Fig. 16.1). Todas essas lesões ainda podem ser classificadas de acordo com seu tecido de origem (Quadro 16.1). O Quadro 16.2 relaciona os distúrbios benignos que têm o potencial de transformação em malignos.

Para compreender a terminologia aplicada aos tumores e às lesões semelhantes a tumor dos ossos, é importante redefinir certos termos pertinentes a lesões e sua localização no osso. O termo *tumor* geralmente significa *massa*; no jargão radiológico e ortopédico, entretanto, é o equivalente do termo *neoplasia*. Por definição, uma neoplasia demonstra crescimento autônomo; se, além disso, produzir metástases locais ou distantes, é definida como *neoplasia maligna* ou *tumor maligno*. Além disso (o que não é abordado neste capítulo), há critérios histológicos específicos para definir um tumor como benigno ou maligno. Apesar disso, vale a pena mencionar que certos tumores de células gigantes, apesar de uma histopatologia "benigna", podem produzir metástases a distância, e que alguns tumores cartilaginosos, apesar de aderirem a um padrão histopatológico "benigno", podem se comportar localmente como neoplasias malignas, mesmo apesar de serem detectados apenas radiologicamente. Ademais, certas lesões abordadas aqui e denominadas *lesões semelhantes a tumor* não são neoplasias verdadeiras, mas em vez disso têm origem no desenvolvimento ou são inflamatórias. Estão incluídas neste capítulo por exibirem um padrão radiográfico que quase é indistinguível daquele exibido pelas neoplasias verdadeiras. Em alguns casos, sua etiologia ainda está sendo estudada.

Igualmente importante é a redefinição de certos termos pertinentes à localização de uma lesão no osso. No esqueleto em crescimento, pode-se claramente distinguir a epífise, a placa de crescimento, a metáfise e a diáfise (Fig. 16.2A) e, quando as lesões estão localizadas nestes locais, são denominadas consoantemente. A maior confusão está no uso do termo *metáfise*. A metáfise é uma zona histologicamente muito fina de crescimento ósseo ativo, adjacente à fise (placa de crescimento). Conseqüentemente, para que uma lesão seja considerada de localização metafisária, ela deve se estender para o interior da placa de crescimento e se limitar com esta. Entretanto, costuma-se — todavia, incorretamente — usar o mesmo termo para localizar uma lesão após ter ocorrido maturidade óssea. Na época da maturidade, a placa de crescimento apresenta-se fibrosada e não permanecem nem a epífise nem a metáfise. Mais apropriadamente e menos confusa seria uma terminologia (Fig. 16.2B) como *extremidade articular do osso* e *diáfise* para localizar lesões no osso cuja placa de crescimento foi obliterada e cuja metáfise não existe mais. Os outros termos usados para descrever a localização das lesões ósseas estão ilustrados na Fig. 16.3.


Primários

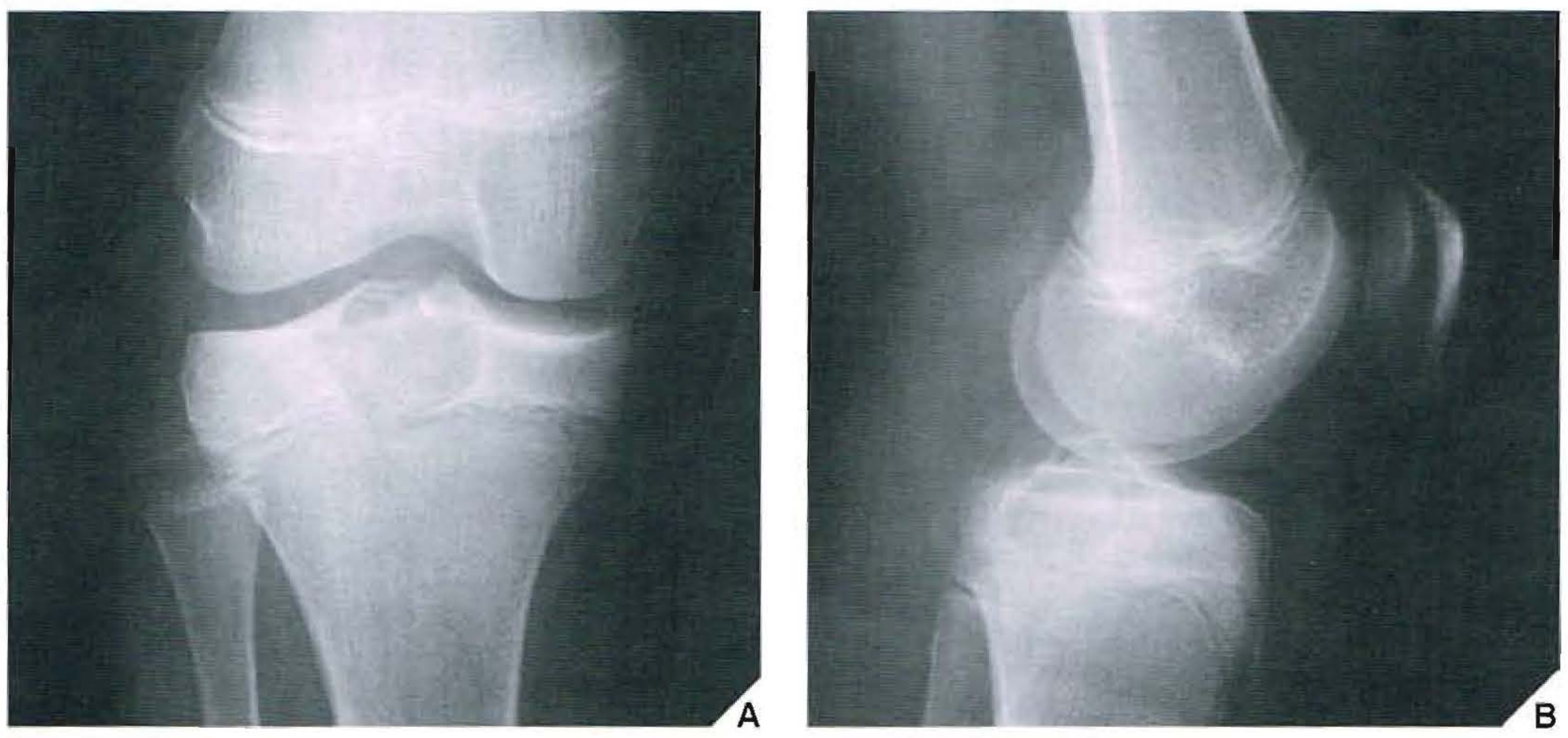

Fig. 16.4 Condroblastoma. Incidências ântero-posterior (A) e lateral (B) do joelho direito de uma menina de 13 anos de idade revelam lesão radiotransparente excêntrica na epífise proximal da tíbia, com bordas bem definidas e margem esclerótica fina. Aqui, as incidências padronizadas levaram ao diagnóstico radiográfico de condroblastoma.

Embora a TC por si só raramente seja útil para se chegar a um diagnóstico específico, ela pode fornecer uma avaliação precisa da extensão de uma lesão óssea e demonstrar ruptura da cortical e envolvimento dos tecidos moles circunvizinhos (Fig. 16.5). Ademais, a TC é muito útil para delinear o tumor ósseo que tem estrutura anatômica complexa. A obtenção de imagem completa da escápula (Fig. 16.6), da pelve (Fig. 16.7) e do sacro, por exemplo, pode ser difícil com as técnicas radiológicas convencionais. O estudo com TC é fundamental para determinar a extensão e disseminação de um tumor no osso quando se deseja preservar o membro, de modo que uma margem de ressecção segura possa ser planejada (Fig. 16.8). Esta modalidade pode demonstrar efetivamente a disseminação intra-óssea de um tumor e seu envolvimento extra-ósseo de tecidos moles como músculos e feixes neurovasculares. A TC também é útil para monitorizar os resultados do tratamento, avaliar a recorrência de um tumor ressecado e demonstrar o efeito de tratamento não-cirúrgico como radioterapia e quimioterapia (Fig. 16.9). É útil também para avaliar tumores de tecidos moles (Fig. 16.10), que nas radiografias padronizadas são indistinguíveis uns dos outros (com exceção dos lipomas, que geralmente mostram características de baixa densidade), mesclando-se imperceptivelmente com o tecido circunvizinho normal.

As imagens de TC contrastadas ajudam na identificação de estruturas neurovasculares importantes e lesões bem vascularizadas. A avaliação da relação entre o tumor e os tecidos moles e estruturas neurovasculares circundantes é fundamental para planejar a cirurgia de preservação do membro.

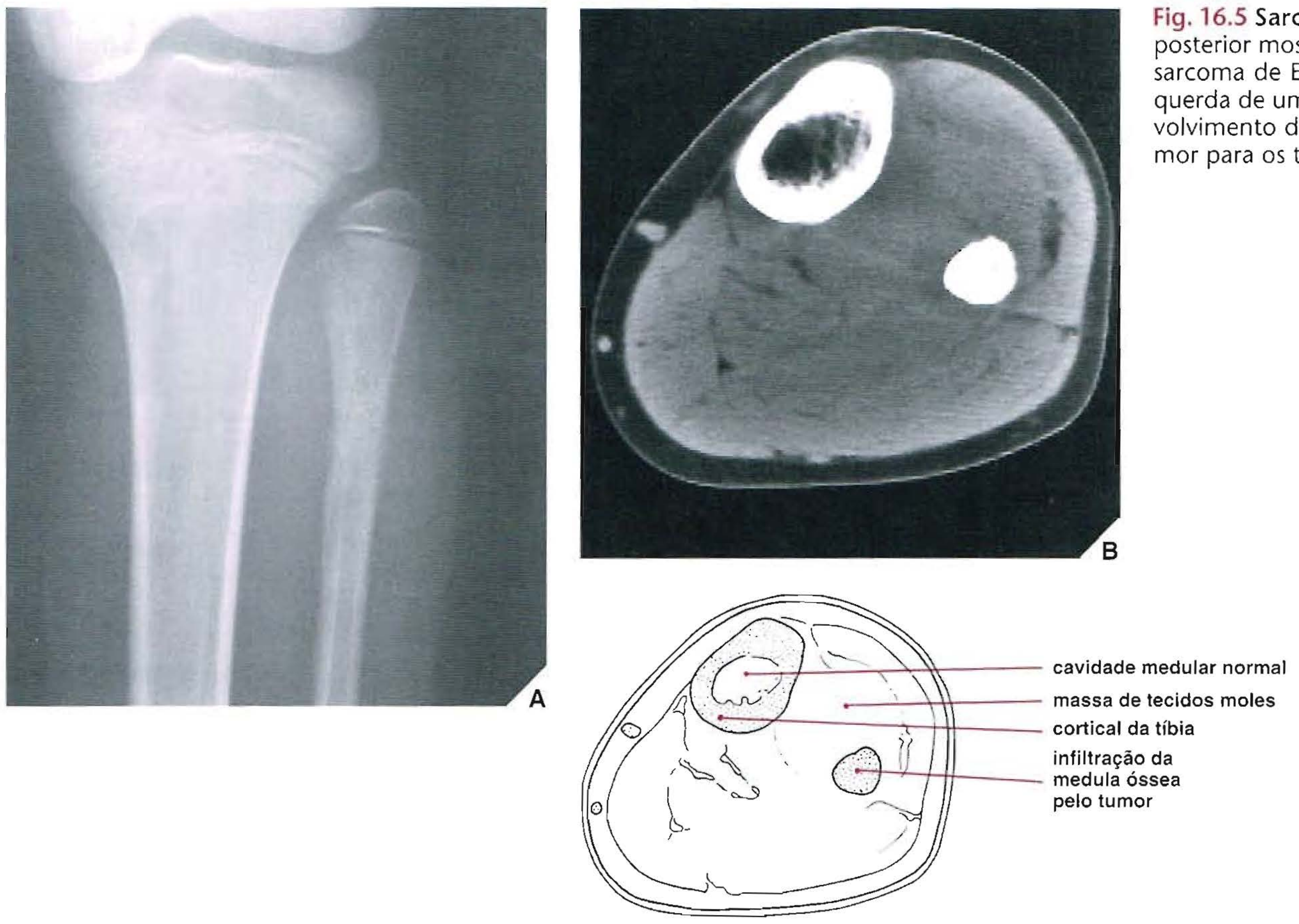

Fig. 16.5 Sarcoma de Ewing. (A) Radiografia ântero-posterior mostra uma lesão maligna que provou ser sarcoma de Ewing na diáfise proximal da fíbula esquerda de um menino de 12 anos. (B) À TC, há envolvimento da medula óssea e disseminação do tumor para os tecidos moles.

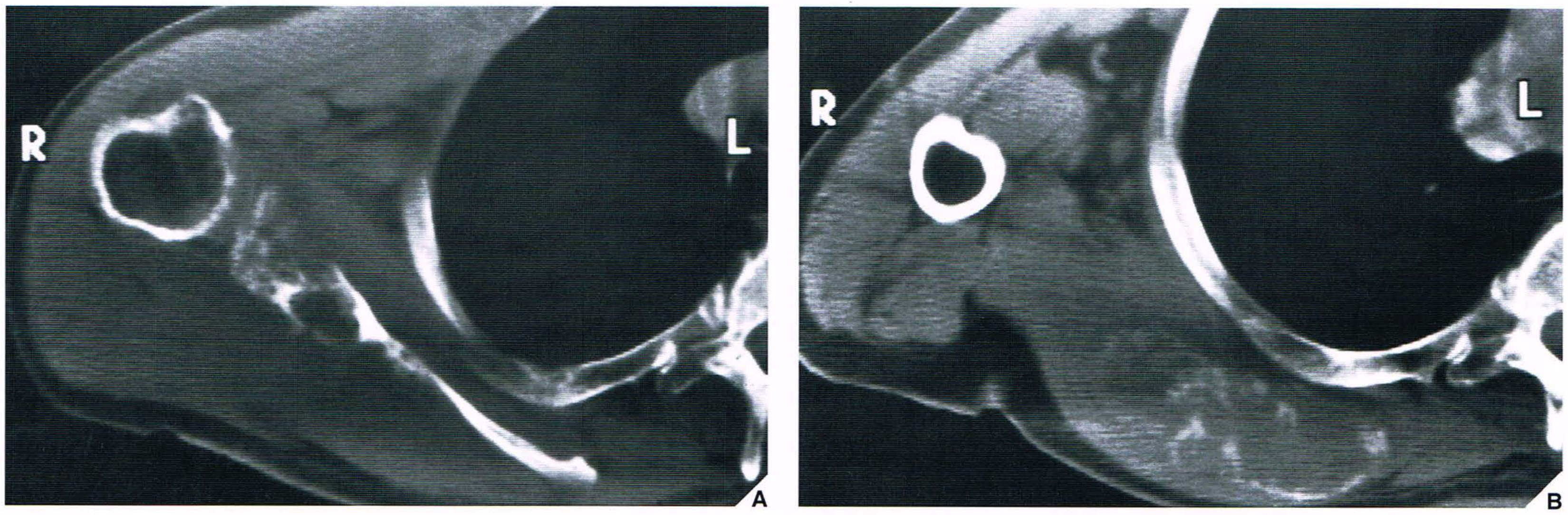

Fig. 16.6 Condrossarcoma. Radiografias padronizadas foram ambíguas neste homem de 70 anos de idade com uma massa palpável sobre a escápula direita. Contudo, dois cortes de TC mostram lesão destrutiva da porção glenoidal e do corpo da escápula **(A)**, com uma grande massa de tecidos moles

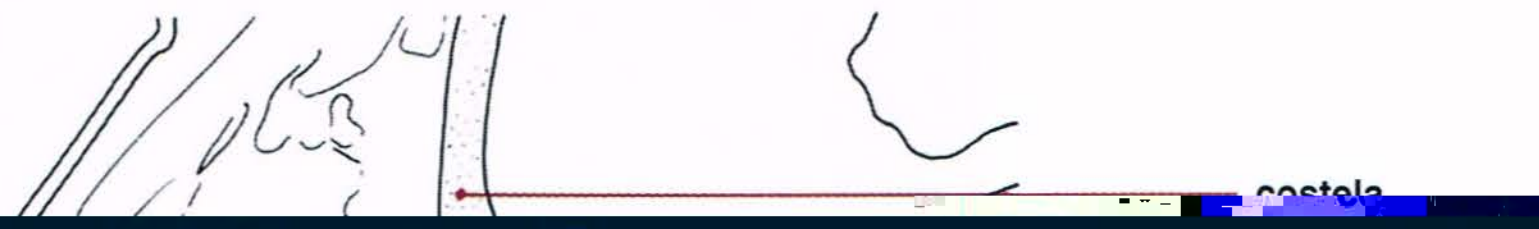

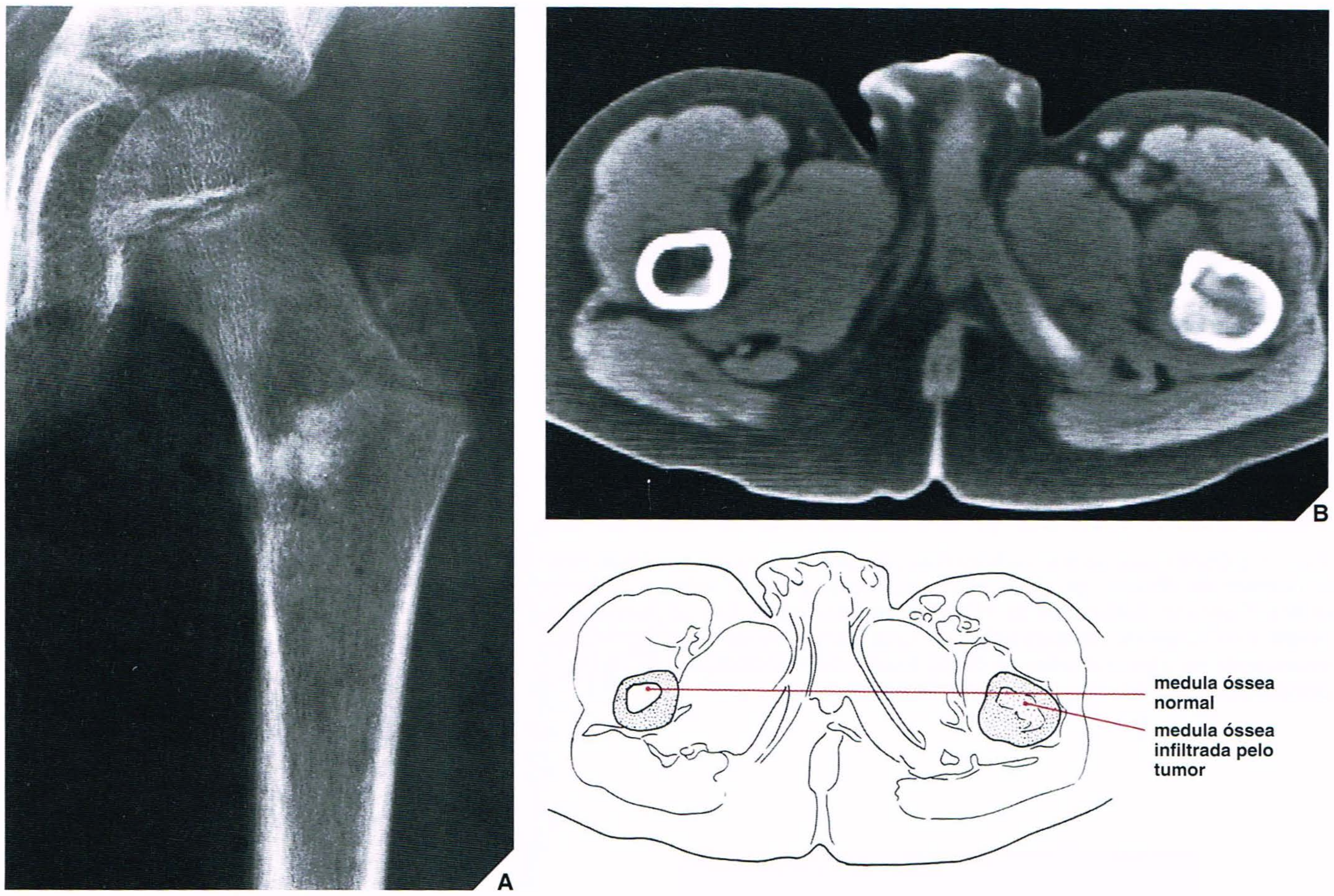

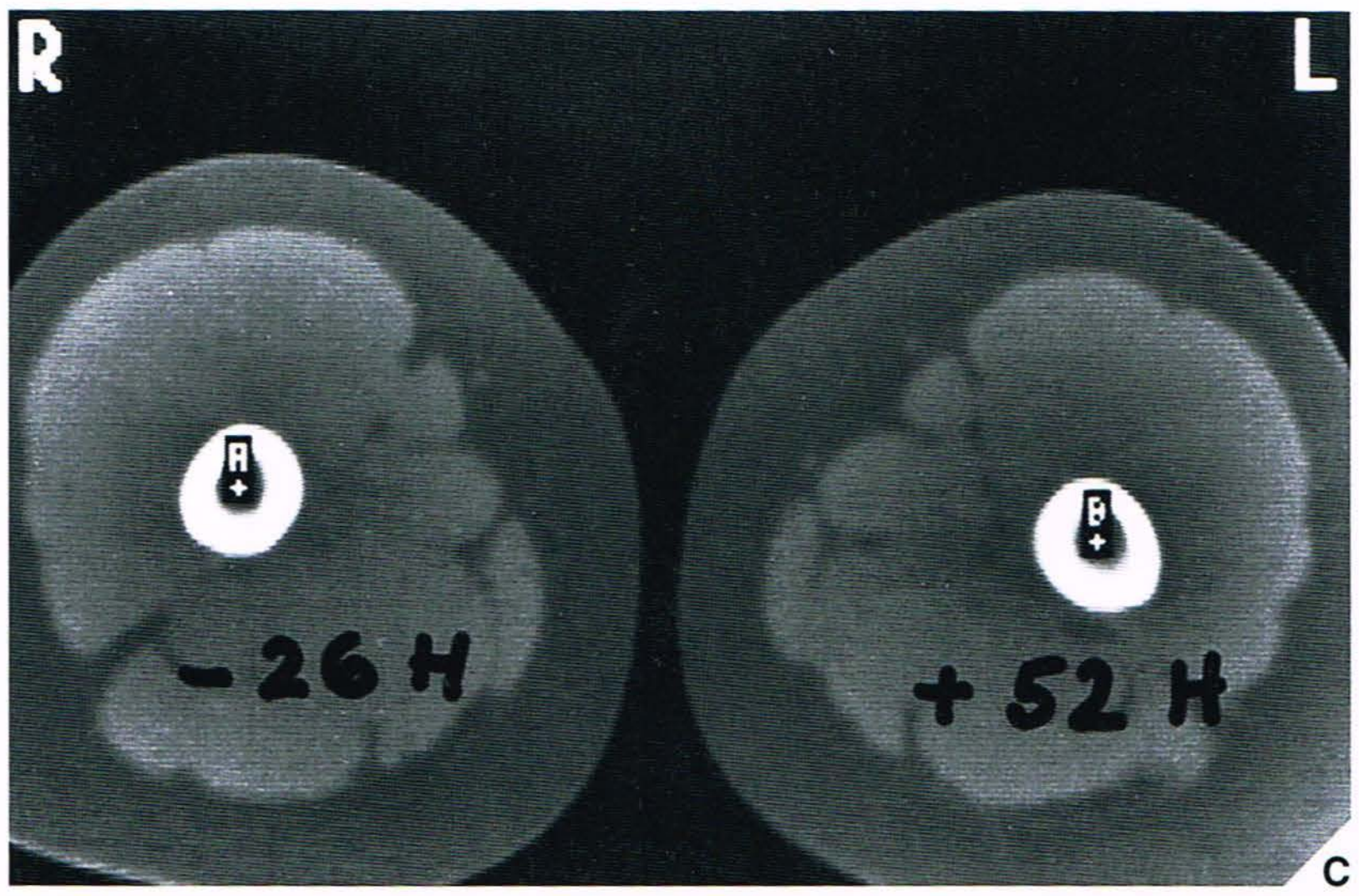

Fig. 16.8 **Osteossarcoma — eficácia da TC.** **(A)** Radiografia ântero-posterior da porção proximal do fêmur esquerdo de um menino de 12 anos de idade mostra lesão osteolítica na região intertrocantérica, com margem mal definida e densidades amorfas no centro associadas a reação periosteal medialmente — aspectos que sugerem osteossarcoma, que foi confirmado pela biópsia. Devido à opção por um procedimento de preservação do membro, foi realizada TC para determinar a extensão da infiltração da medula óssea e o nível necessário de ressecção óssea. O corte mais proximal **(B)** mostra evidente envolvimento tumoroso macroscópico da cavidade medular do fêmur esquerdo. Um corte mais distal **(C)** não mostra anormalidade macroscópica da medula óssea, mas um valor Hounsfield positivo de 52 unidades indica envolvimento tumoroso da medula óssea, que não foi mostrado nas radiografias padronizadas. Por comparação, o corte do fêmur direito mostra um valor de Hounsfield normal de −26 para medula óssea.

A arteriografia é usada principalmente para mapear lesões ósseas e para avaliar a extensão da doença. Também é usada para demonstrar o suprimento vascular de um tumor e para localizar vasos adequados para quimioterapia intra-arterial pré-operatória, bem como para demonstrar a área adequada para biópsia a céu aberto, porque a área mais vascularizada de um tumor contém o componente mais agressivo. Ocasionalmente, a arteriografia pode ser usada para demonstrar vasos tumorosos anormais, confirmando os achados da tomografia e da radiografia convencional (Fig. 16.11). Freqüentemente, a arteriografia é útil para planejar os procedimentos de preservação do membro porque demonstra a anatomia vascular regional e, com isso, permite que seja elaborado um plano para o procedimento de ressecção. Algumas vezes, também é usada para delinear vasos importantes antes da ressecção de um tumor benigno (Fig. 16.12), e pode ser combinada com um procedimento intervencionista, como a embolização de tumores hipervascularizados, antes que um tratamento seja implementado (Fig. 16.13). Em casos selecionados, a arteriografia pode ajudar a fazer um diagnóstico diferencial, como, por exemplo, entre osteoma osteóide e abscesso ósseo.

A mielografia pode ser útil para lidar com tumores que invadem a coluna vertebral e o saco tecal (Fig. 16.14), embora recentemente este procedimento tenha sido quase completamente substituído pela RM.

A RM é indispensável na avaliação de tumores ósseos e tecidos moles. Particularmente com as massas de tecidos moles a RM oferece vantagens distintas sobre a TC. Há melhora da visualização dos planos teciduais que circundam a lesão, por exemplo, e o envolvimento neurovascular pode ser avaliado sem o uso do contraste intravenoso.

Na avaliação das disseminações intra-ósseas e extra-ósseas de um tumor, a RM é fundamental porque pode determinar com grande acurácia a presença ou ausência de invasão dos tecidos moles por um tumor (Fig. 16.15). A RM freqüentemente provou ser superior à TC para deli-

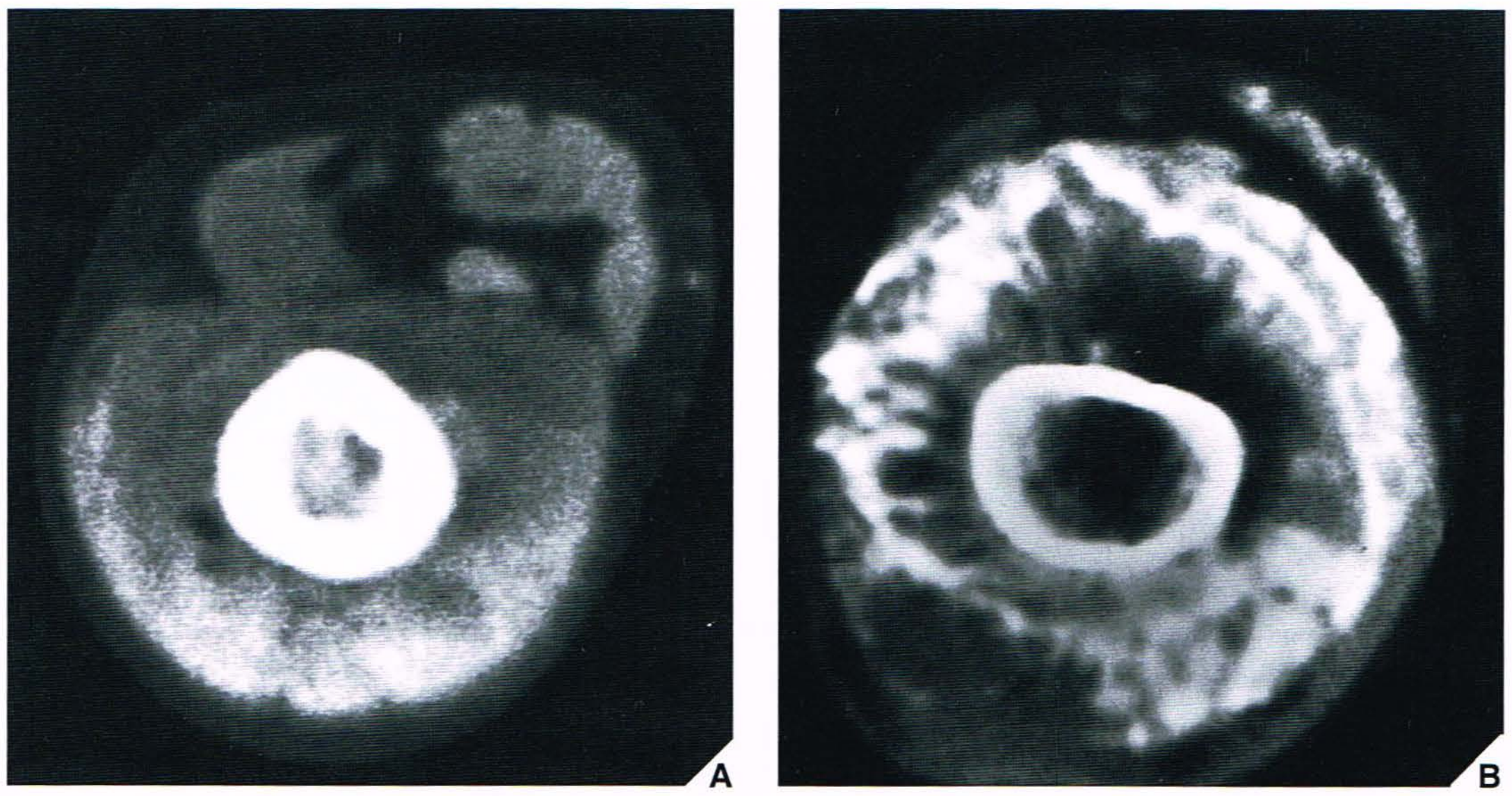

Fig. 16.9 **Osteossarcoma após quimioterapia.** Antes da cirurgia, esta menina de 14 anos com osteossarcoma de fêmur esquerdo submeteu-se a um curso completo de quimioterapia. **(A)** TC antes do início da terapia iniciada mostra envolvimento do osso e da cavidade medular. Observe a disseminação de tecidos moles do tumor, com formação óssea tumorosa amorfa e heterogênea. Após tratamento combinado com cloridrato de doxorrubicina, vincristina, metotrexato e cisplatina, a repetição da TC **(B)** mostra calcificações e ossificações na periferia da lesão, que representa osso reativo e não tumoroso e mostra o sucesso da quimioterapia. Foi realizada a excisão radical do fêmur e um exame histopatológico subseqüente mostrou a erradicação quase completa das células malignas, confirmando os achados da TC.

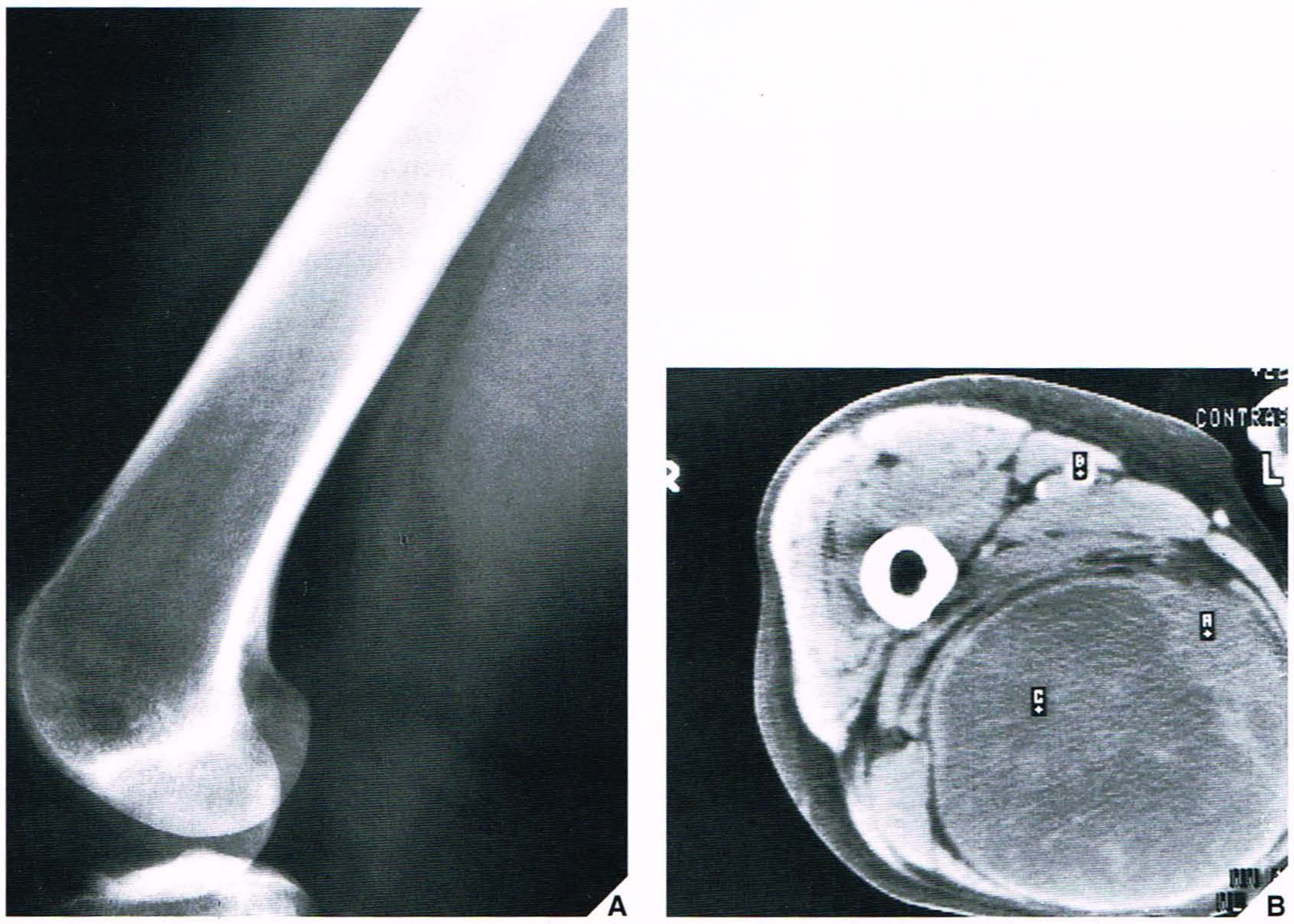

Fig. 16.10 **TC de fibro-histiocitoma maligno de tecidos moles.** Uma mulher de 56 anos apresentou uma massa de tecidos moles na face póstero-medial da coxa direita. **(A)** Radiografia lateral do fêmur mostra apenas proeminência de tecidos moles posteriormente. **(B)** Corte de TC mostra imagem axial da massa, que está contida por uma cápsula fibrosa. A pele sobrejacente não está infiltrada. Apesar da aparência benigna, na biópsia, a massa provou tratar-se de um fibro-histiocitoma maligno.

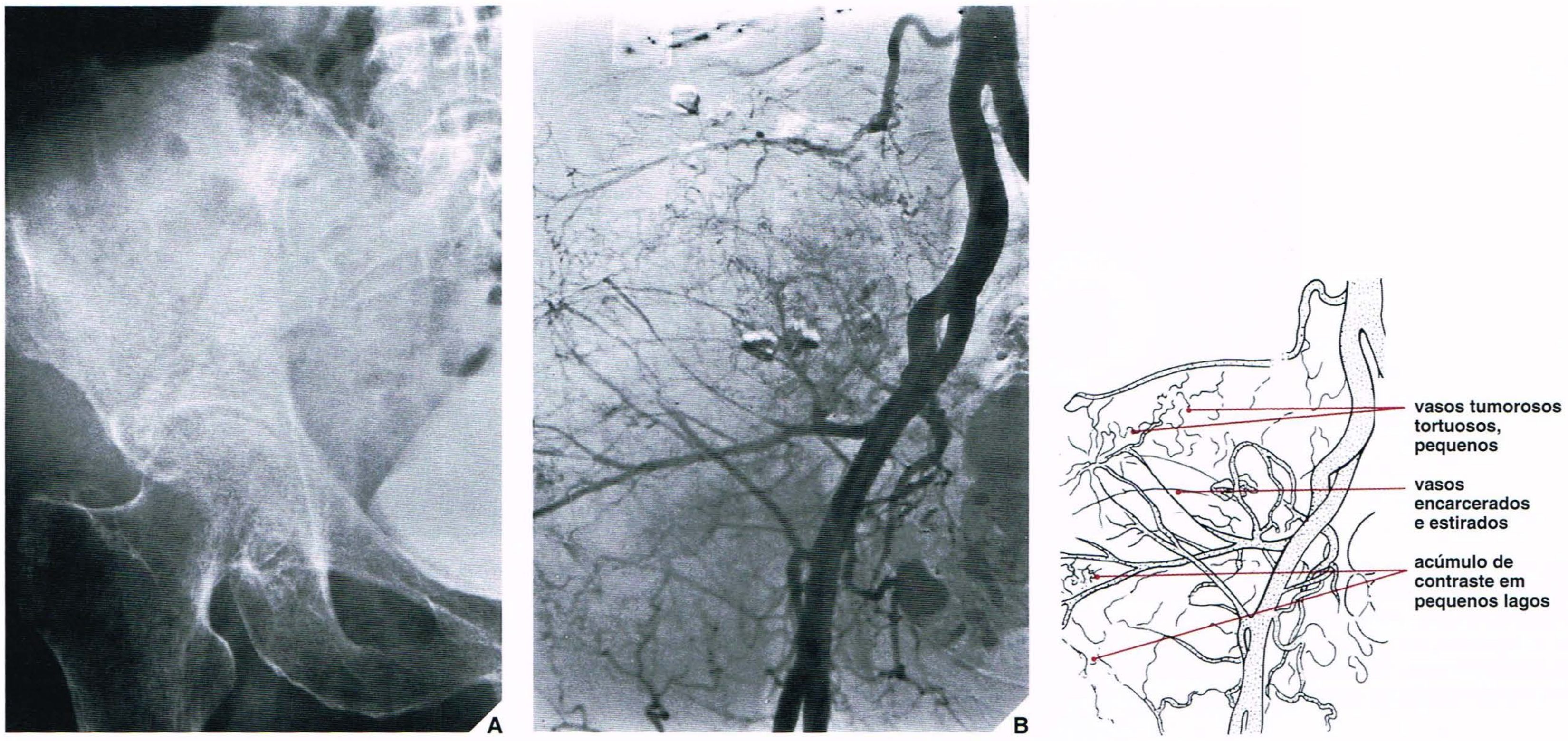

Fig. 16.11 **Arteriografia de condrossarcoma desdiferenciado.** **(A)** Radiografia ântero-posterior da pelve em uma mulher de 79 anos com história de 8 meses de dor na nádega direita e perda de peso mostra lesão destrutiva mal definida do osso ilíaco direito, com múltiplas calcificações pequenas em uma massa de tecidos moles estendendo-se para a pelve. Observe o efeito da massa sobre a bexiga urinária cheia de contraste. Levantou-se a suspeita de condrossarcoma e foi realizada arteriografia femoral como parte da investigação diagnóstica. **(B)** Arteriografia de subtração mostra hipervascularização do tumor. Observe os vasos tumorosos anormais, o encarceramento e estiramento de alguns vasos e o acúmulo de contraste em pequenos "lagos" — todos sinais característicos de uma lesão maligna. A biópsia revelou um condrossarcoma desdiferenciado altamente maligno. Neste caso, o estudo vascular confirmou os achados radiográficos de tumor ósseo maligno.

Fig. 16.12 **Arteriografia de osteocondroma.** Um menino de 12 anos de idade com osteocondroma da porção distal do fêmur foi submetido à arteriografia para demonstrar a relação entre a artéria femoral superficial distal e a lesão. Este estudo de subtração não mostra vasos importantes próximos do local planejado de ressecção na base da lesão, informação importante para o planejamento cirúrgico.

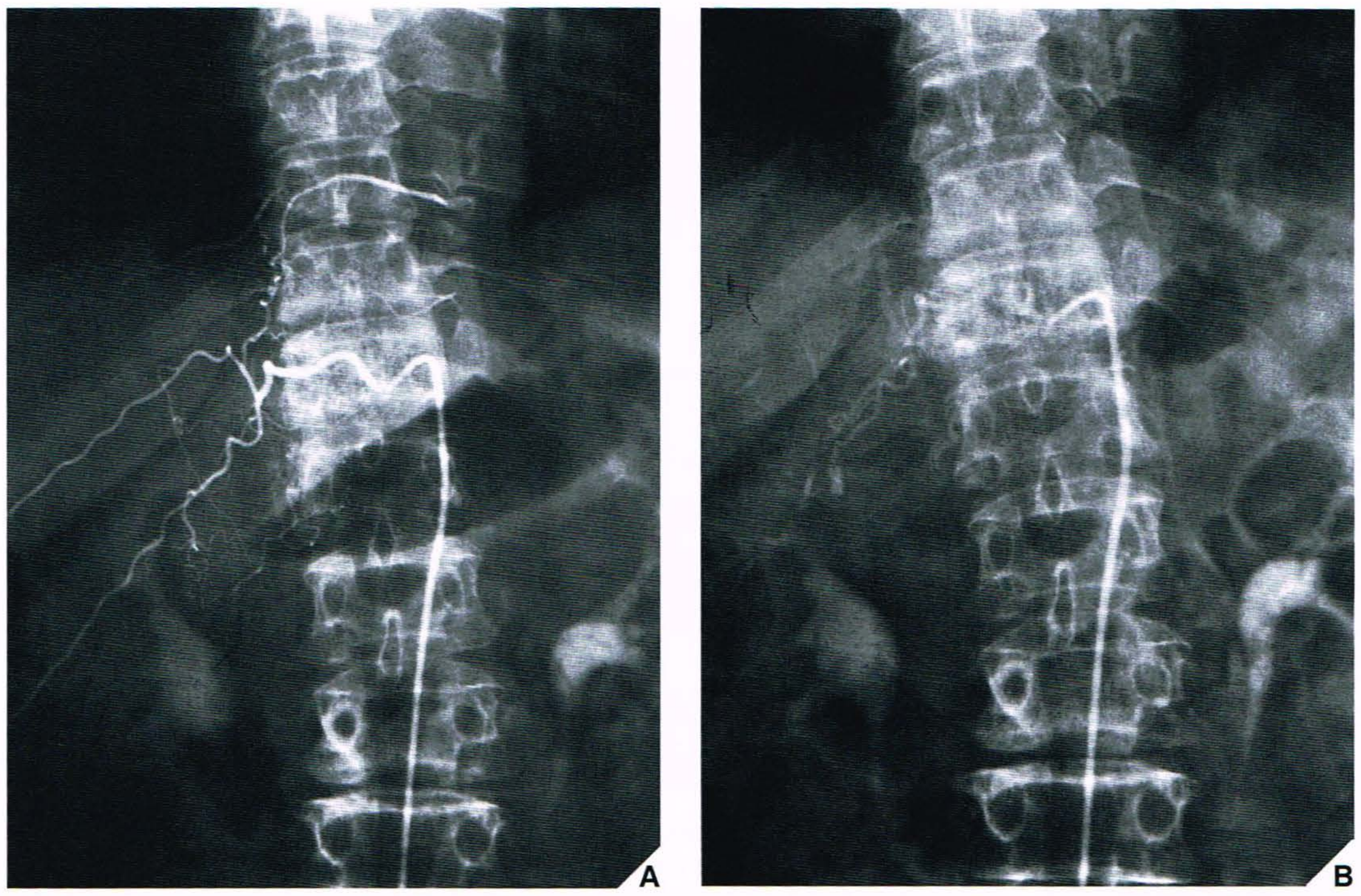

Fig. 16.13 **Arteriografia vertebral e embolização de hemangioma.** Uma mulher de 73 anos de idade apresentou colapso da vértebra T11, que mostrava um padrão canelado sugestivo de hemangioma. Foi realizada angiografia vertebral. **(A)** Arteriografia da 11ª. artéria intercostal direita delimita uma massa paraespinal vascularizada associada ao hemangioma e indicando disseminação da lesão para os tecidos moles. **(B)** Após embolização, a lesão mostra diminuição acentuada na vascularização. Subseqüentemente, o paciente foi submetido à laminectomia de descompressão e fusão anterior em T10-T11 utilizando-se um enxerto fibular.

near a disseminação extra-óssea e intramedular do tumor e sua relação com as estruturas circundantes (Fig. 16.16). Mostrando demarcação mais nítida entre os tecidos normais e anormais do que a TC, a RM — particularmente na avaliação dos membros — identifica com precisão os limites espaciais das massas tumorosas (Fig. 16.17), o encarceramento e deslocamento de feixes neurovasculares importantes e a extensão do envolvimento articular. As imagens spin-eco ponderadas em T1 melhoram o contraste do tumor com o osso, a medula óssea, o tecido adipo-

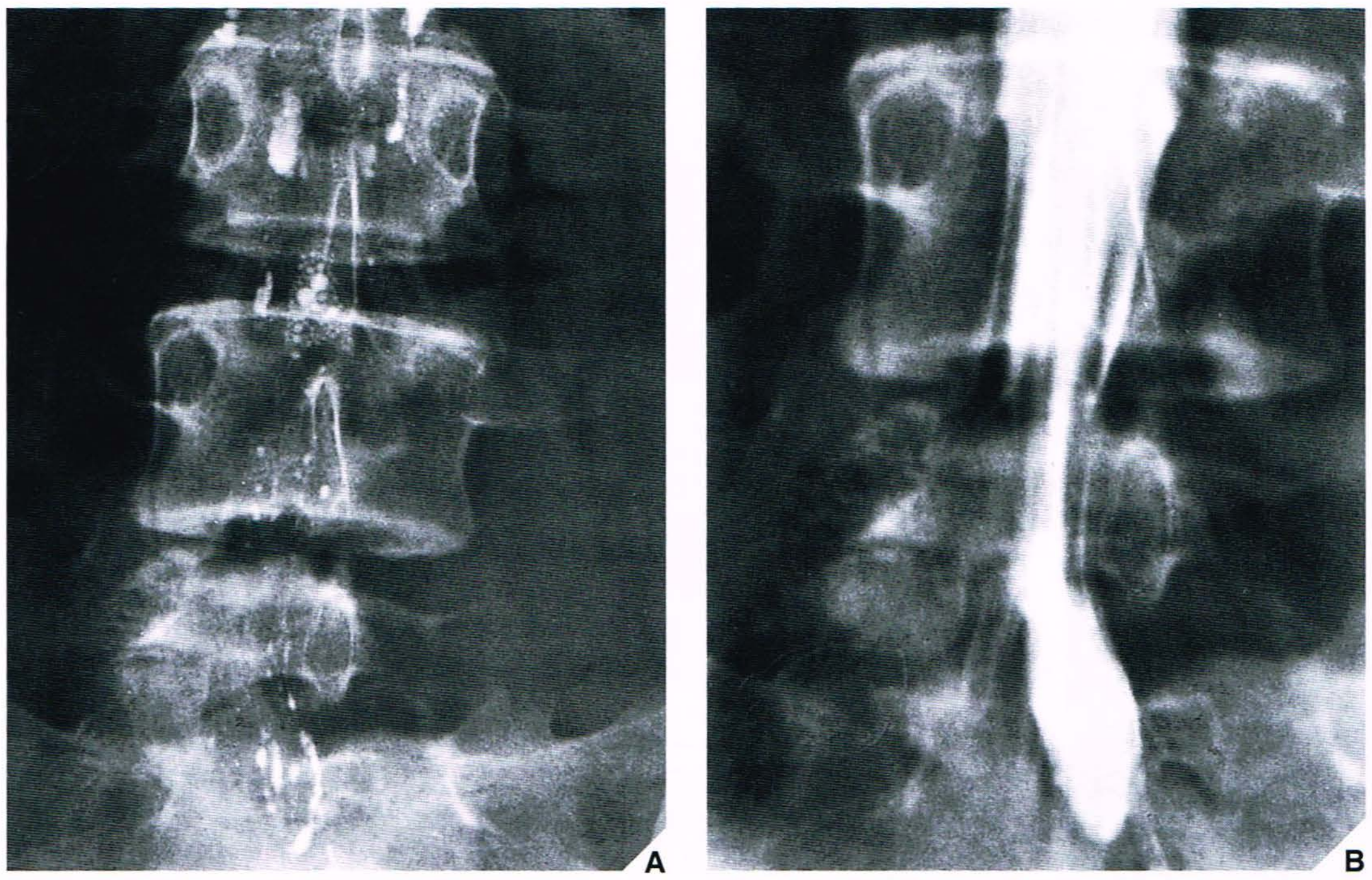

Fig. 16.14 **Mielografia de cisto ósseo aneurismático.** Exame radiográfico inicial da coluna lombar desta menina de 14 anos de idade com história de dor lombar e ciática da perna esquerda há 18 meses não revelou qualquer anormalidade; foi realizada mielografia devido à suspeita de hérnia de disco lombar, que foi inconclusiva. Foi solicitada a repetição do exame quando os sintomas tornaram-se mais graves após 3 meses. **(A)** Radiografia póstero-anterior da coluna lombossacra mostra destruição do pedículo esquerdo e da parte esquerda do corpo de L5 (note o contraste residual no espaço subaracnóideo). A repetição da mielografia usando-se um contraste hidrossolúvel (metrizamida) mostra, na incidência póstero-anterior **(B)**, compressão extradural do saco tecal no lado esquerdo com deslocamento das raízes nervosas. Biópsia confirmou o diagnóstico radiográfico de um cisto ósseo aneurismático.

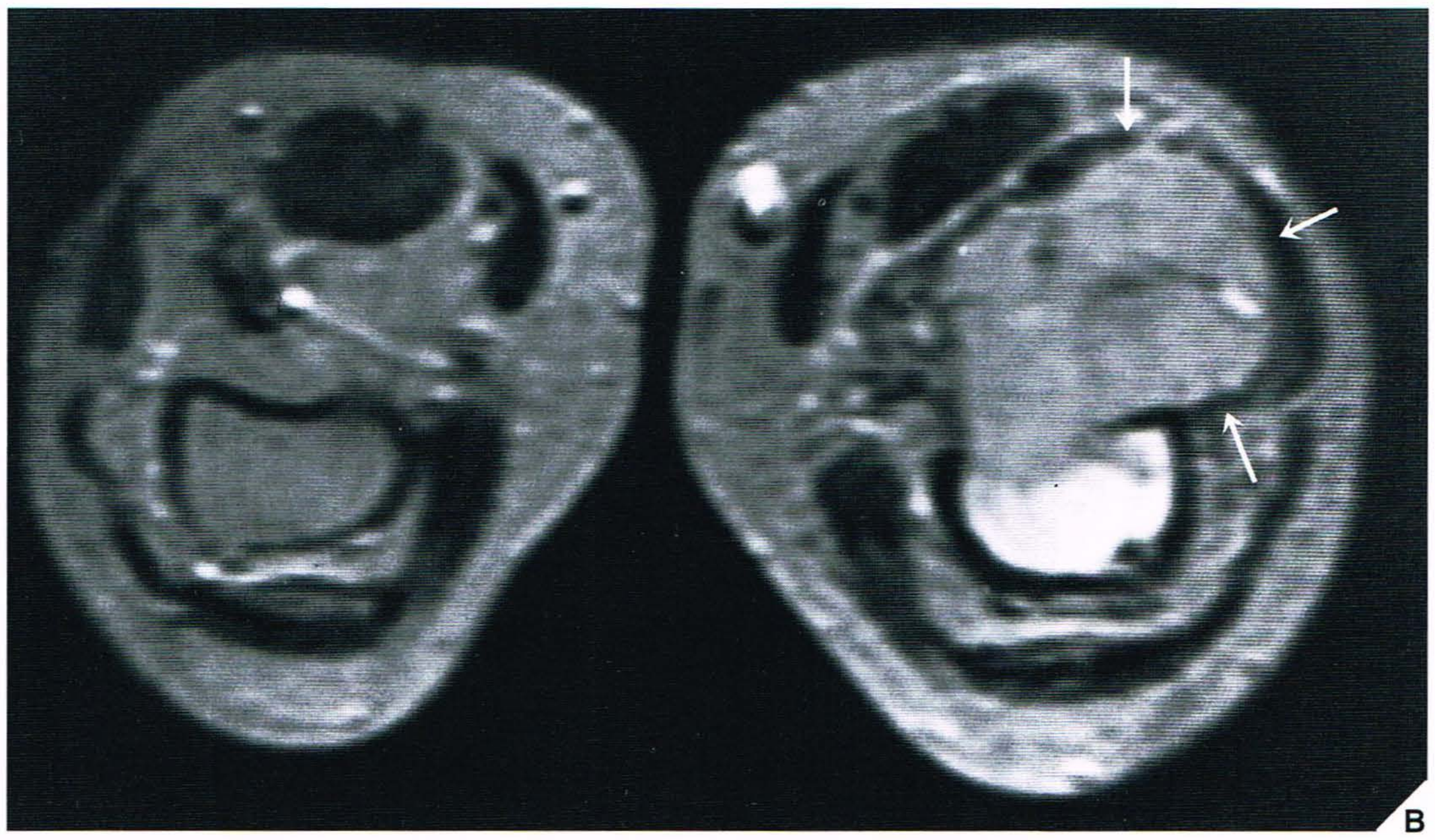

Fig. 16.15 RM de condrossarcoma. (A) Radiografia convencional em incidência ântero-posterior de uma mulher de 67 anos de idade com condrossarcoma do fêmur esquerdo demonstra tumor na diáfise distal destruindo a porção medular do osso e atravessando a cortical. A disseminação para tecidos moles não pôde ser determinada. **(B)** A imagem de RM axial ponderada em T2 (SE; TR 2500/TE 70 ms) demonstra um tumor infiltrando a medula óssea, destruindo a cortical póstero-lateral e rompendo para os tecidos moles com formação de uma grande massa (*setas*). Compare com o membro contralateral normal.

so, enquanto as imagens spin-eco ponderadas em T2 melhoram o contraste do tumor com o músculo e o edema peritumoroso acentuado. As imagens axiais e coronais são usadas para determinar a extensão da invasão dos tecidos moles em relação a estruturas vasculares importantes. Entretanto, em comparação com a TC, as imagens de RM não mostram claramente calcificação na matriz tumorosa; na verdade, as grandes quantidades de calcificação ou ossificação podem ser quase indetectáveis. Além disso, a RM mostrou ser menos satisfatória que a TC na demonstração da destruição cortical. É importante dar-se conta de que tanto a RM quanto a TC têm vantagens e desvantagens, e existem circunstâncias nas quais qualquer uma pode ser o exame preferencial ou complementar. Porém, até mais importante é que o cirurgião diga ao radiologista que está realizando e interpretando o estudo quais informações são necessárias.

Vários pesquisadores enfatizaram a importância do realce do contraste das imagens de RM usando injeção intravenosa de gadopentetato de

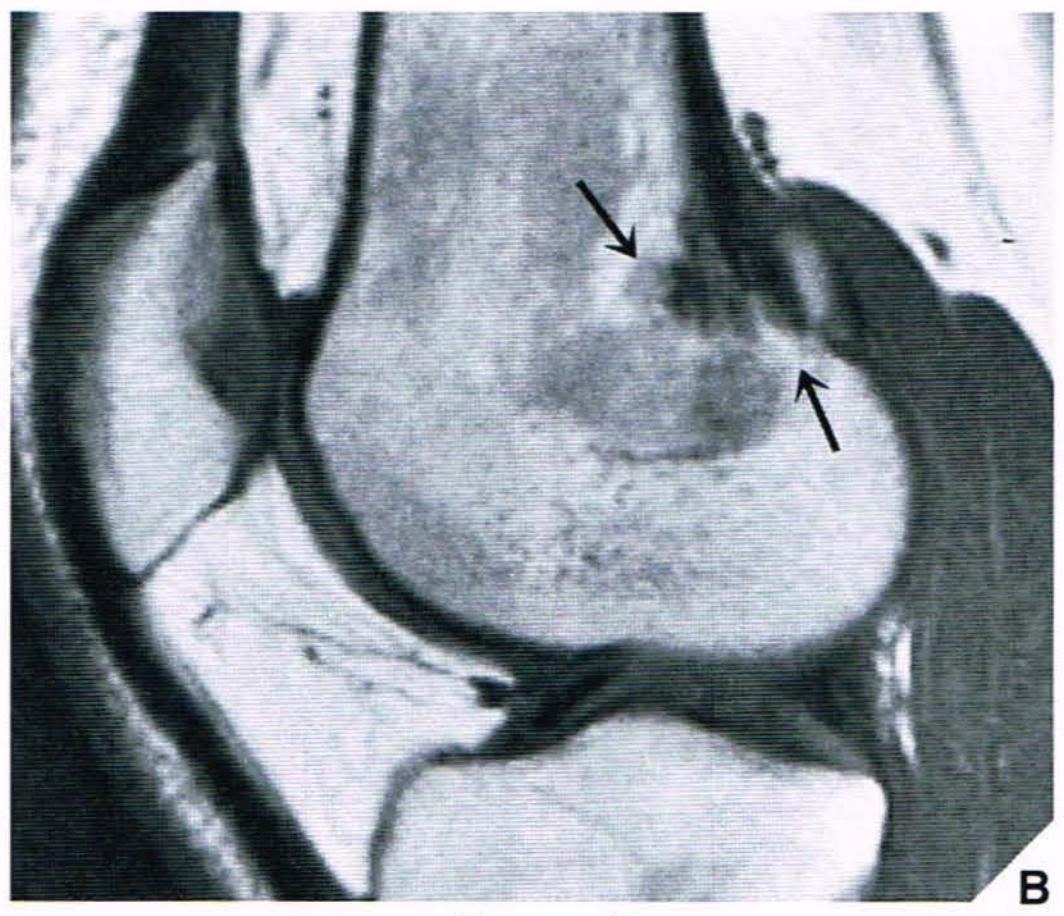

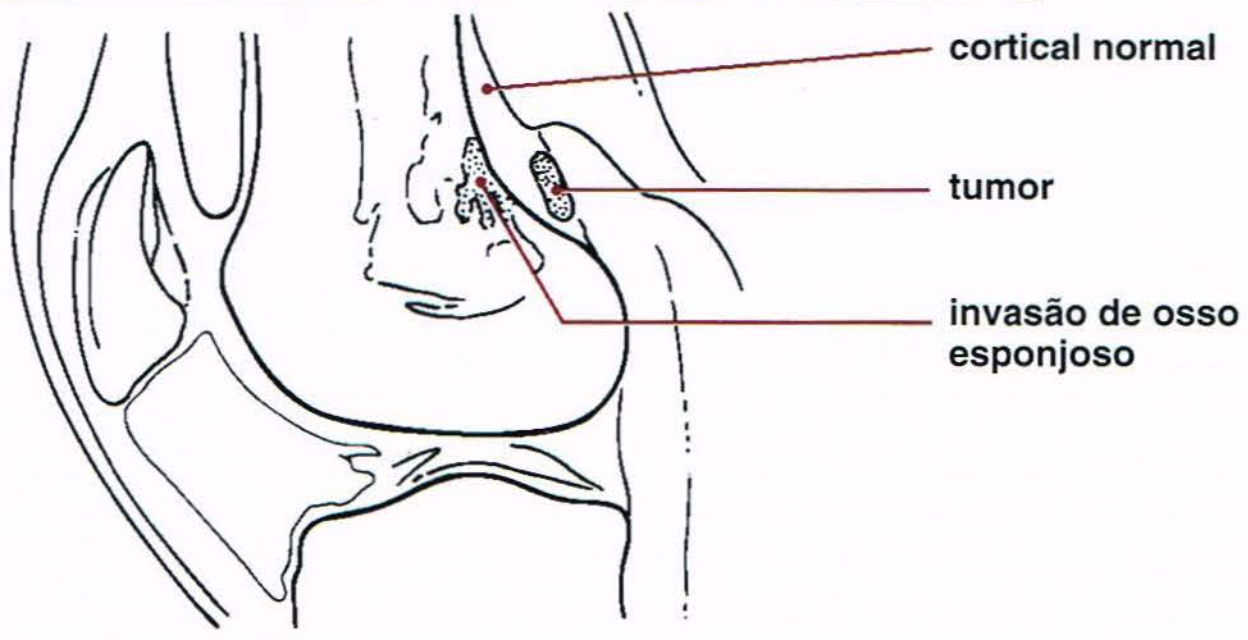

Fig. 16.16 RM de osteossarcoma parosteal. (A) A partir desta radiografia lateral do terço distal do fêmur de uma mulher de 22 anos de idade com osteossarcoma parosteal, é difícil avaliar se o tumor está na superfície do osso ou já se infiltrou através da cortical. **(B)** RM sagital ponderada em T1 (SE; TR 500/ TE 20 ms) demonstra invasão da porção esponjosa do osso, representado por uma área de sinal de baixa intensidade (*setas*).

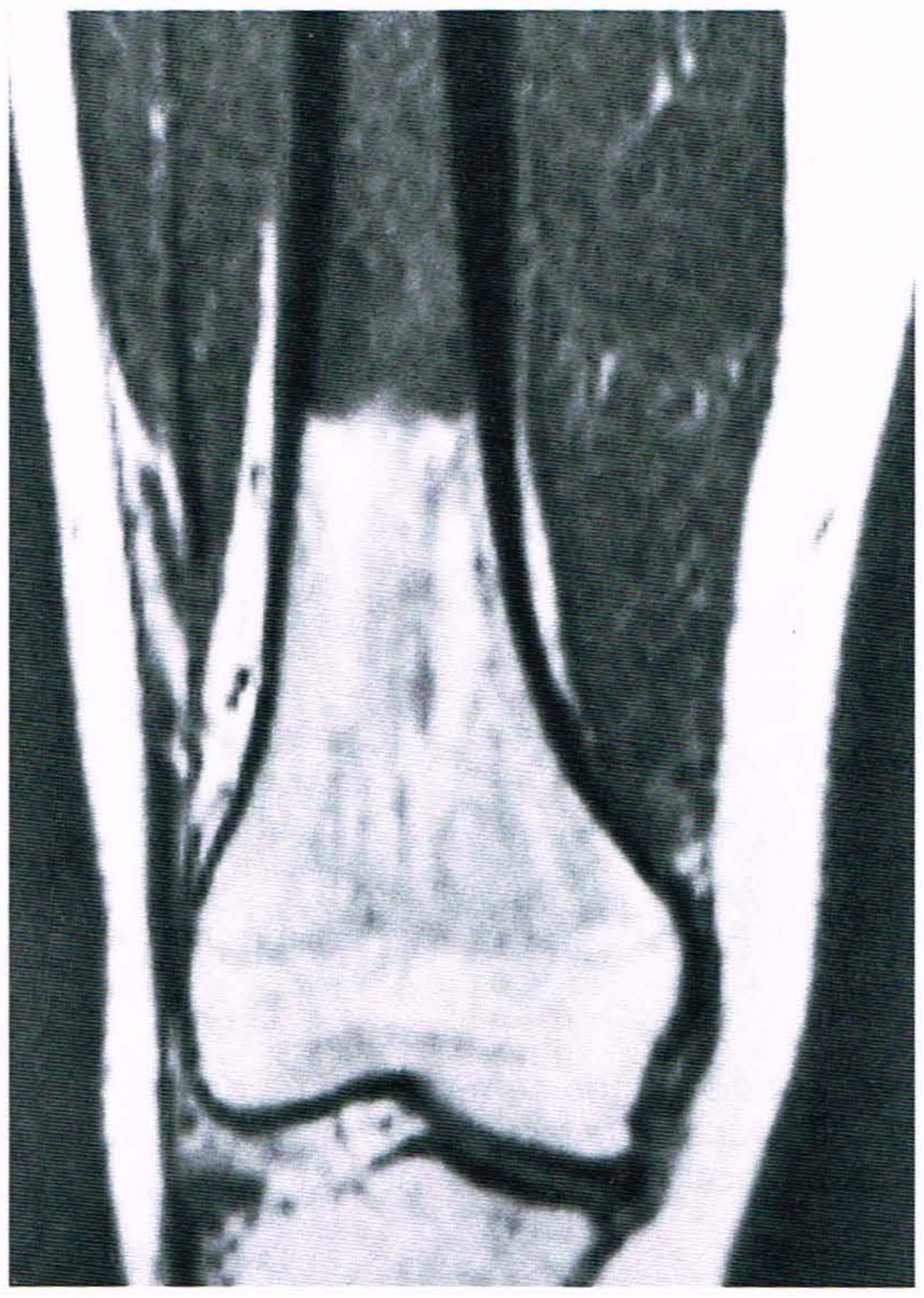

Fig. 16.17 **RM de fibro-histiocitoma maligno.** Imagem de RM coronal ponderada em T1 (SE; TR 500/TE 20 ms) demonstra envolvimento da cavidade medular do fêmur direito nesta jovem de 16 anos de idade com fibro-histiocitoma maligno. Observe a excelente demonstração da interface entre o osso normal exibindo sinal de intensidade elevada e um tumor exibindo sinal de intensidade intermediária.

dimeglumina [gadolínio de dietilenotriamina-ácido penta-acético (Gd-DTPA)]. O realce proporcionou um melhor delineamento das partes ricamente vascularizadas do tumor e do tecido comprimido imediatamente circunjacente ao tumor. Este método também ajudou a diferenciar a disseminação tumorosa intra-articular do derrame articular, e, como Erlemann destacou, melhorou a diferenciação entre tecido necrótico e áreas viáveis em vários tumores malignos.

De acordo com investigações recentes, a RM pode ter uma aplicação adicional na avaliação tanto da resposta do tumor à radioterapia e à quimioterapia quanto de qualquer recorrência local. Nas imagens ponderadas em T1 realçadas com gadolínio, a intensidade de sinal permanece baixa nas áreas necróticas avasculares do tumor, enquanto aumenta no tecido viável. Embora a RM estática fosse de pouco valor para a avaliação da resposta ao tratamento, a RM dinâmica usando Gd-DTPA como um realce com contraste, de acordo com Erlemann, teve o grau mais elevado de acurácia (85,7%) e foi superior à cintilografia, particularmente nos pacientes que estavam recebendo quimioterapia intra-arterial. Em geral, tumores sensíveis a medicamentos exibem uma captação mais lenta de Gd-DTPA após quimioterapia pré-operatória do que aquelas lesões não responsivas. Como é argumentado por Vaupel, a rápida captação de Gd-DTPA por tecidos malignos pode ser devida ao aumento da vascularização e à maior rapidez da perfusão do contraste através do espaço intersticial expandido. Esta última observação feita por Dewhirst e Kautcher sugere que a espectroscopia com RM também pode ser útil na avaliação de pacientes submetidos à quimioterapia.

Entretanto, deve-se enfatizar que, na maioria das vezes, a RM não é adequada para estabelecer a natureza precisa de um tumor ósseo. Em particular, confiou-se muito na RM como um método para distinguir entre lesões benignas e malignas. Freqüentemente, há sobreposição entre as características clássicas de tumores benignos e malignos. Ademais, alguns tumores ósseos malignos podem aparecer erroneamente benignos nas imagens de RM e, contrariamente, algumas lesões benignas podem exibir uma aparência erroneamente maligna. Tentativas de se elaborar critérios precisos para se correlacionarem os achados da RM com o diagnóstico histológico foram, em grande parte, mal sucedidas. A caracterização dos tecidos com base nas intensidades de sinal de RM ainda não é confiável. Devido ao amplo espectro da composição dos tumores ósseos e aos seus padrões histológicos diferentes, tanto quanto nos tumores de diagnósticos histológicos similares, as intensidades dos sinais de tumores histologicamente diferentes podem se sobrepor ou existir variabilidade na intensidade de sinal nos tumores histologicamente semelhantes.

Estudos usando espectroscopia com RM P-31 e com RM hidrogênio-1 também não conseguiram distinguir a maioria das lesões benignas dos tumores malignos. Apesar do uso de vários critérios, a aplicação da RM para o diagnóstico tecidual raramente trouxe resultados satisfatórios. Geralmente, isto se deve ao fato de que o pequeno número de prótons nas estruturas calcificadas torna a RM menos eficaz no diagnóstico de lesões ósseas, e aí deixa passar despercebidas evidências valiosas concernentes à produção de matriz tumorosa. Além disso, como diversos pesquisadores mostraram, a RM é uma modalidade de exame de baixa especificidade. As medidas em T1 e T2 geralmente são de valor limitado para caracterização histológica de tumores musculoesqueléticos. A determinação quantitativa dos tempos de relaxamento não provou ser clinicamente valiosa na identificação de vários tipos de tumor, embora, como é observado por Sundaram, provou ser uma técnica importante no estagiamento de osteossarcoma e de condrossarcoma. As imagens ponderadas em T2 em particular são o fator crucial para delinear a disseminação extra-óssea dos tumores e o edema peritumoral, bem como para avaliar o envolvimento de feixes neurovasculares importantes. As áreas necróticas mudam de um sinal de baixa intensidade na imagem ponderada em T1 para um sinal de intensidade muito brilhante na imagem ponderada em T2 e podem ser diferenciadas de tecido tumoroso sólido viável. Embora a RM não possa predizer a histologia dos tumores ósseos, como Sundaram pontuou, é um instrumento útil para distinguir tumores de células redondas e metástases das fraturas de estresse ou infartos medulares nos pacientes sintomáticos com radiografias normais, e, de acordo com Baker, pode ocasionalmente diferenciar entre fratura benigna e patológica.

A cintilografia óssea é o indicador da renovação mineral, e por haver geralmente um aumento da deposição de radiofármacos com atração pelo osso em áreas de osso sofrendo modificação e reparo, a cintilografia óssea é útil para localizar tumores e lesões semelhantes a tumor no esqueleto, particularmente em distúrbios como displasia fibrosa, granuloma eosinofílico, ou câncer metastático, no qual mais de uma lesão é encontrada (Fig. 16.18). Também é importante para localizar pequenas lesões como os osteomas osteóides, que nem sempre podem ser visualizados nas radiografias convencionais (ver Fig. 17.12B). Embora, na maioria das situações, a cintilografia óssea não possa distinguir entre lesões benignas e tumores malignos, visto que a elevação do fluxo sangüíneo com aumento da deposição de isótopos e aumento da atividade osteoblástica ocorre em distúrbios benignos e malignos, ocasionalmente esta modalidade ainda é capaz de fazer essa diferenciação em lesões benignas que não absorvem o isótopo radioativo (Fig. 16.19). A cintilografia óssea algumas vezes é útil para diferenciar entre mieloma múltiplo, que geralmente não mostra captação significativa do traçador, e câncer metastático, que geralmente o faz.

Além das cintilografias de rotina realizadas usando-se compostos à base de fosfato marcados com tecnécio-99m, às vezes é usado o gálio-67 para detecção e estagiamento de neoplasias ósseas e dos tecidos moles. O gálio é manipulado pelo corpo de forma muito semelhante ao ferro, visto que a proteína transferrina o carreia no plasma e também compete pelas proteínas de ligação do ferro extravasculares como a lactoferrina. A dose administrada para adultos varia de 3 mCi (111 de MBq) a 10 mCi (370 de MBq) por exame. O mecanismo exato da captação do gálio pelo tumor ainda não foi estabelecido, e sua captação varia com o tipo de tumor. Em particular, os linfomas de Hodgkin e os linfomas histiocíticos são propensos a captação significativa de gálio.

A biópsia óssea e de tecidos moles percutânea realizada no serviço de radiologia recentemente ocupou seu lugar na investigação diagnóstica para várias doenças neoplásicas, inclusive tumores ósseos. Nos pacientes com neoplasia óssea primária, é uma ferramenta diagnóstica e de avalia-



Fig. 16.18

Tumores e Lesões Semelhantes a Tumor do Osso

Diagnóstico

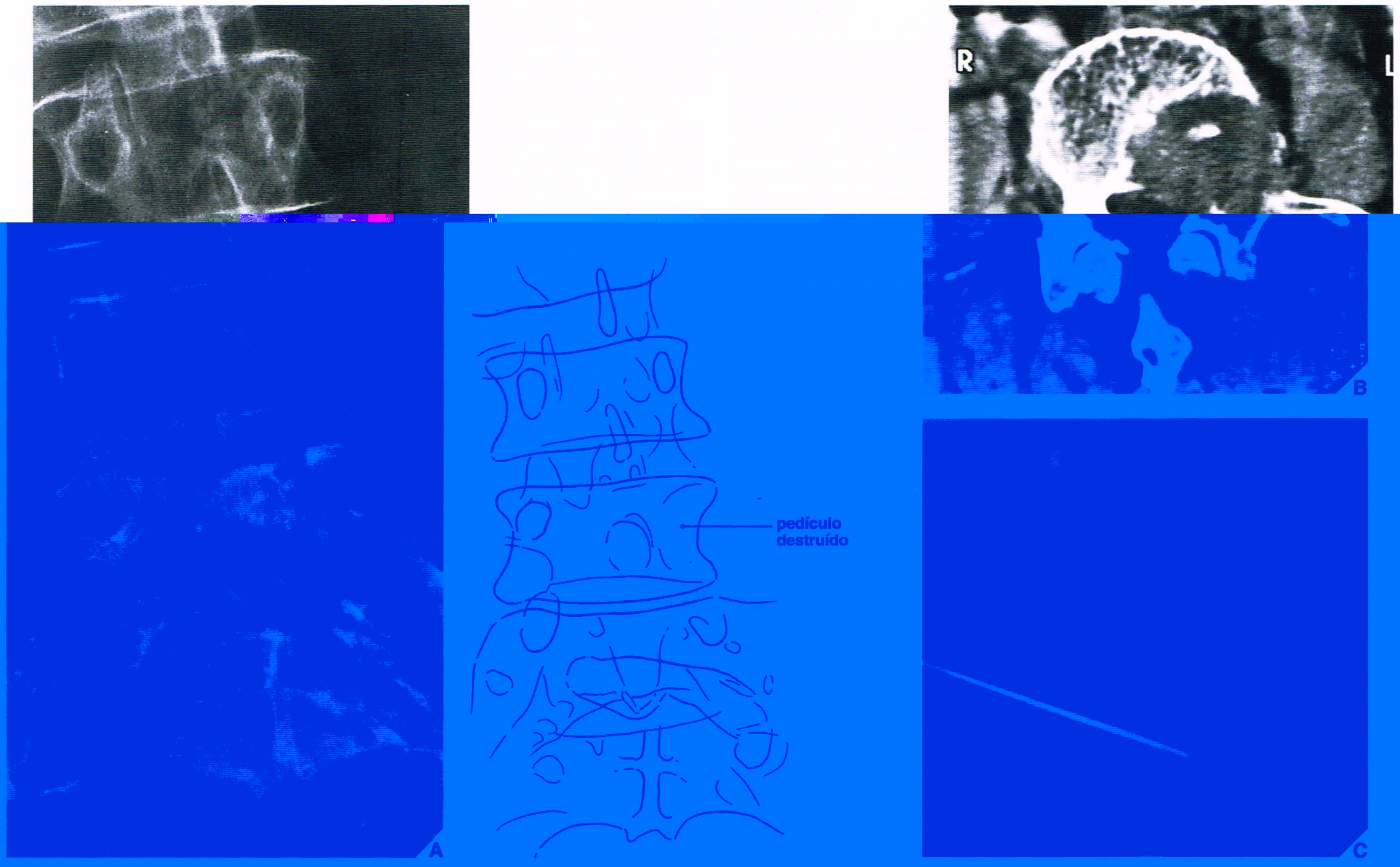

Fig. 16.20 Biópsia óssea percutânea. (A) Radiografia ântero-posterior da coluna lombar em uma mulher de 67 anos de idade com dor lombar por 4 meses demonstra destruição do pedículo esquerdo da vértebra L4. **(B)** Corte de TC mostra, além disso, envolvimento do corpo vertebral pelo tumor. **(C)** Biópsia percutânea da lesão, realizada no setor de radiologia com fins de diagnóstico histopatológico rápido, revelou um adenocarcinoma metastático do cólon.

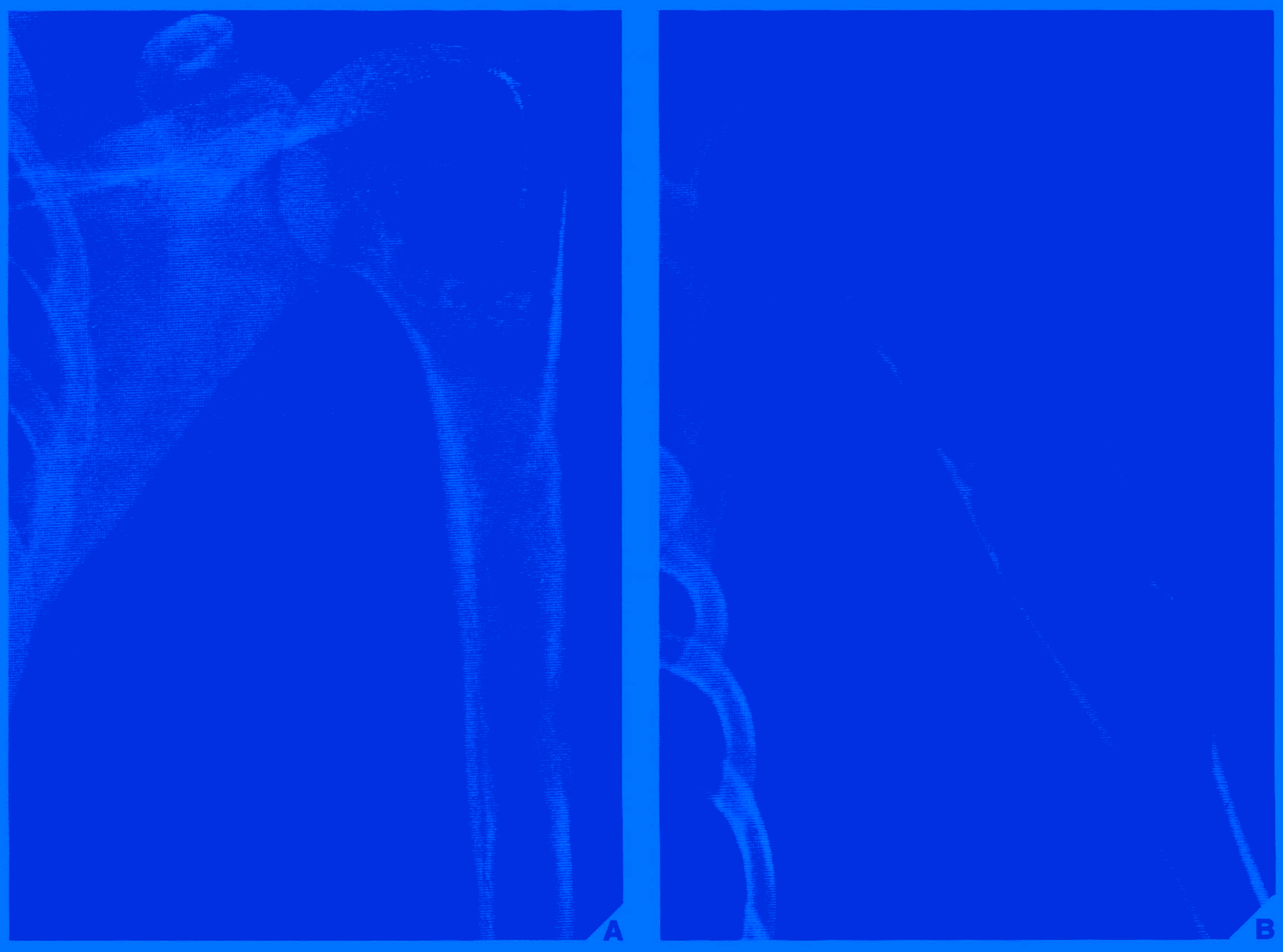

Fig. 16.21 Cisto ósseo simples — radiografia de comparação. (A) Radiografia ântero-posterior do úmero de uma mulher de 26 anos de idade com dor vaga na porção superior do úmero esquerdo há 2 meses mostra lesão mal definida na região medular, com reação periosteal medial e lateralmente. Parecem ser calcificações dispersas na porção proximal da lesão. Foi considerada a possibilidade de tumor cartilaginoso como o condrossarcoma, porém radiografia obtida 17 anos antes **(B)** mostra lesão inquestionavelmente benigna (cisto ósseo simples) que foi tratada por curetagem e aplicação de fragmentos de osso. Em virtude disso, os últimos achados foram interpretados como representando um cisto ósseo curado. A dor da paciente mostrou estar relacionada com tensão muscular.

Informação Clínica

Provavelmente, a idade do paciente seja o fator único mais importante dos dados clínicos da determinação radiográfica do diagnóstico de um tumor (Fig. 16.23). Certos tumores têm predileção por grupos etários específicos. Os cistos ósseos aneurismáticos, por exemplo, raramente acometem indivíduos com mais de 20 anos de idade, e os tumores de células gigantes, como regra, são encontrados apenas após o fechamento da placa de crescimento. Outras lesões podem ter apresentações radiológicas diferentes ou ocorrerem em locais diferentes em pacientes de diversas idades. Os cistos ósseos simples, que antes da maturidade óssea apresentam-se quase exclusivamente nos ossos longos como a porção proximal do úmero e a porção proximal do fêmur, podem surgir em outras localizações (pelve, escápula, calcâneo) e têm apresentações radiográficas não convencionais à medida que a idade avança (Fig. 16.24).

Também importante para diferenciação clínica de lesões com apresentação radiológica semelhante — como histiocitose de células de Langerhans (antigamente denominada granuloma eosinofílico), osteomielite e sarcoma de Ewing — é a duração dos sintomas do paciente. Na histiocitose das células de Langerhans, por exemplo, o grau de destruição óssea observado radiograficamente após 1 semana de sintomas em geral é o mesmo após 4 a 6 semanas de sintomas na osteomielite e após 3 a 4 meses no sarcoma de Ewing.

Ocasionalmente, a raça também pode ser um importante fator para o diagnóstico diferencial, porque certas lesões, como a calcinose tumorosa ou os infartos ósseos, são encontradas mais comumente em negros que em brancos, enquanto outras, como o sarcoma de Ewing, quase nunca são observadas em negros.

A velocidade de crescimento do tumor pode ser um fator adicional para diferenciar tumores malignos (geralmente de crescimento rápido) de tumores benignos (geralmente de crescimento lento).

Dados laboratoriais, como o aumento da velocidade de hemossedimentação ou o aumento no nível de fosfatase ácida ou alcalina no soro, ocasionalmente pode ser um fator confirmativo no diagnóstico.

Modalidades de Imagem

Com tantas técnicas de imagens disponíveis para diagnosticar e classificar melhor os tumores ósseos, os radiologistas e clínicos freqüentemente não sabem como proceder em um determinado caso, que modalidade usar para este problema particular, em que ordem de preferência usar as modalidades e quando parar. É importante estar ciente de que a escolha das técnicas para a investigação por imagem do tumor ósseo ou dos tecidos moles pode ser ditada não apenas pela apresentação clínica e pela eficácia esperada da técnica, mas também pela disponibilidade de equipamento, experiência, custo e restrições aplicáveis a cada paciente (p. ex., alergia ao contraste iodado iônico ou não iônico pode impedir o uso da artrografia; presença de um marca-passo pode impedir o uso de RM; estados fisiológicos, como a gravidez, merecem a preferência pelo ultra-som em relação ao uso de radiação ionizante). Alguns desses problemas foram discutidos de forma genérica nos Capítulos 1 e 2.

Aqui, é oferecida uma orientação geral relacionada com a modalidade mais eficaz para o diagnóstico e avaliação dos tumores ósseos e dos tecidos moles. Na avaliação dos tumores ósseos, a radiografia convencional e a tomografia linear ainda são os procedimentos diagnósticos padronizados. Não importa qual técnica seja usada, a radiografia convencional sempre deve estar disponível para comparação. Na maioria das vezes, a escolha da técnica de imagem é ditada pelo tipo de tumor suspeito. Por exemplo, diante da suspeita de osteoma osteóide com base na anamnese (ver Fig. 1.5), a radiografia convencional seguida por cintilografia deve ser realizada primeiramente, e após a lesão ser encontrada em um osso específico, a TC deve ser usada para uma localização detalhada a fim de se obter a informação quantitativa. Entretanto, se houver suspeita de tumor de tecidos moles, a RM é a única técnica capaz de localizar e caracterizar acuradamente a lesão. Da mesma forma, se as radiografias forem sugestivas de tumor ósseo maligno, a RM ou a TC devem ser usadas em seguida para avaliar tanto a disseminação intra-óssea do tumor quanto o envolvimento extra-ósseo dos tecidos moles.

O uso de TC *versus* RM é baseado nas radiografias: se não houver evidências definitivas de disseminação para os tecidos moles, então a TC é superior à RM para detectar erosões corticais sutis e reação periosteal, enquanto fornece ao mesmo tempo um meio acurado de se determinar a disseminação intra-óssea do tumor; se, contudo, as radiografias sugerirem destruição da cortical e massa de tecidos moles, então a RM seria a modalidade preferida porque fornece um excelente contraste de tecidos moles e pode determinar a disseminação extra-óssea do tumor muito melhor que a TC.

Para avaliar os resultados dos tumores malignos tratados por radioterapia e quimioterapia, a RM dinâmica usando Gd-DTPA como realce de contraste é muito superior à cintilografia, à TC ou mesmo à RM simples.

A Fig. 16.25 mostra um algoritmo para avaliar uma lesão óssea descoberta nas radiografias convencionais padronizadas. Observe que a ordem apropriada das várias modalidades de imagem depende de dois fatores principais: se os achados radiográficos são ou não diagnósticos para qualquer tumor específico e da captação de um traçador pela lesão na cintilografia óssea. A cintilografia é fundamental aqui, determinando outras etapas no uso das diferentes técnicas.

Aspectos Radiográficos das Lesões Ósseas

Os aspectos radiográficos que ajudam o radiologista a diagnosticar um tumor ou lesão óssea semelhante a tumor incluem: (a) local da lesão (localização no esqueleto e em cada osso); (b) bordas da lesão (a chamada zona de transição); (c) tipo de matriz da lesão (composição do

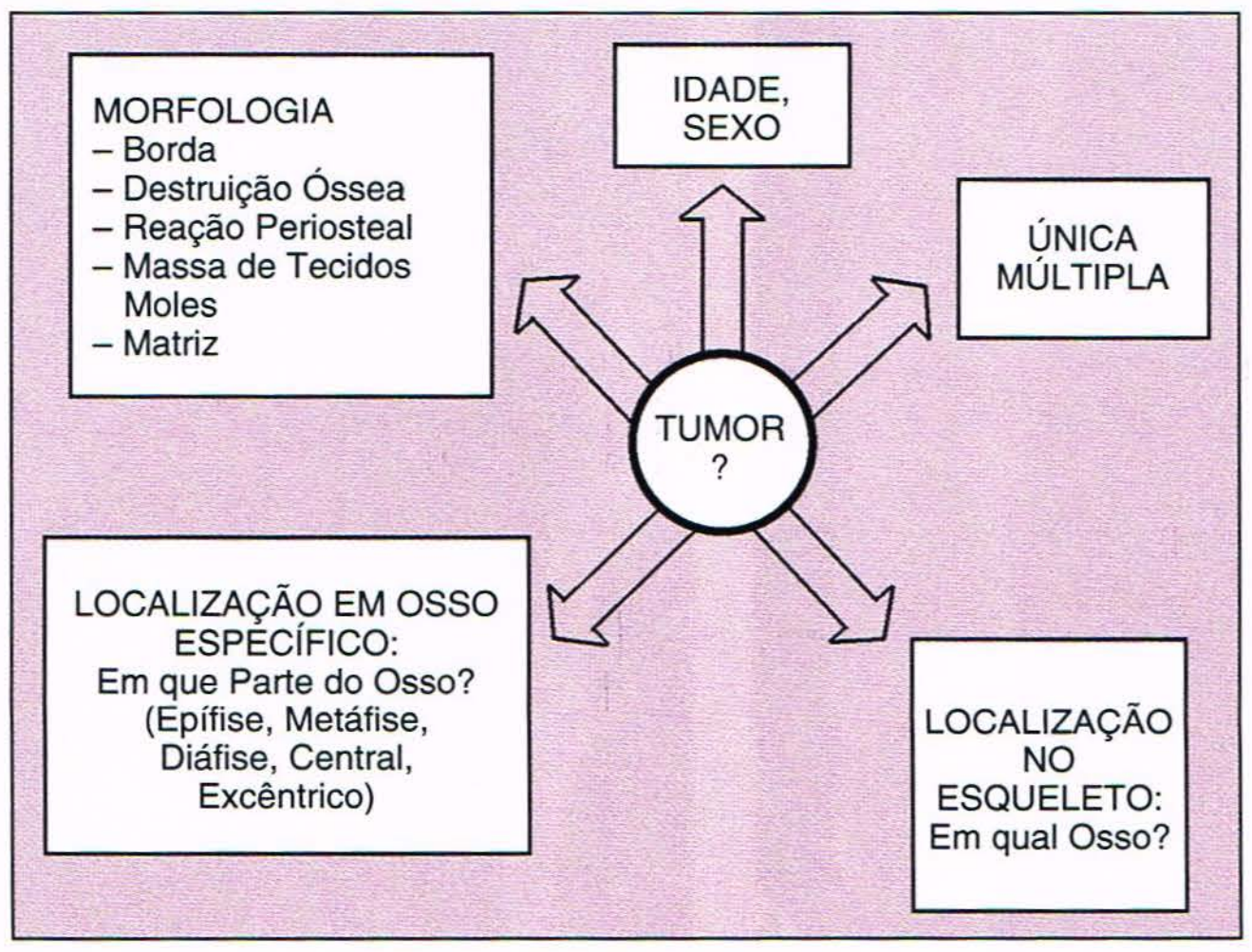

Fig. 16.22 Diagnóstico de lesão óssea. A conduta analítica para avaliação de neoplasia óssea deve incluir idade do paciente, multiplicidade da lesão, localização no esqueleto e no osso em particular e a morfologia radiográfica.

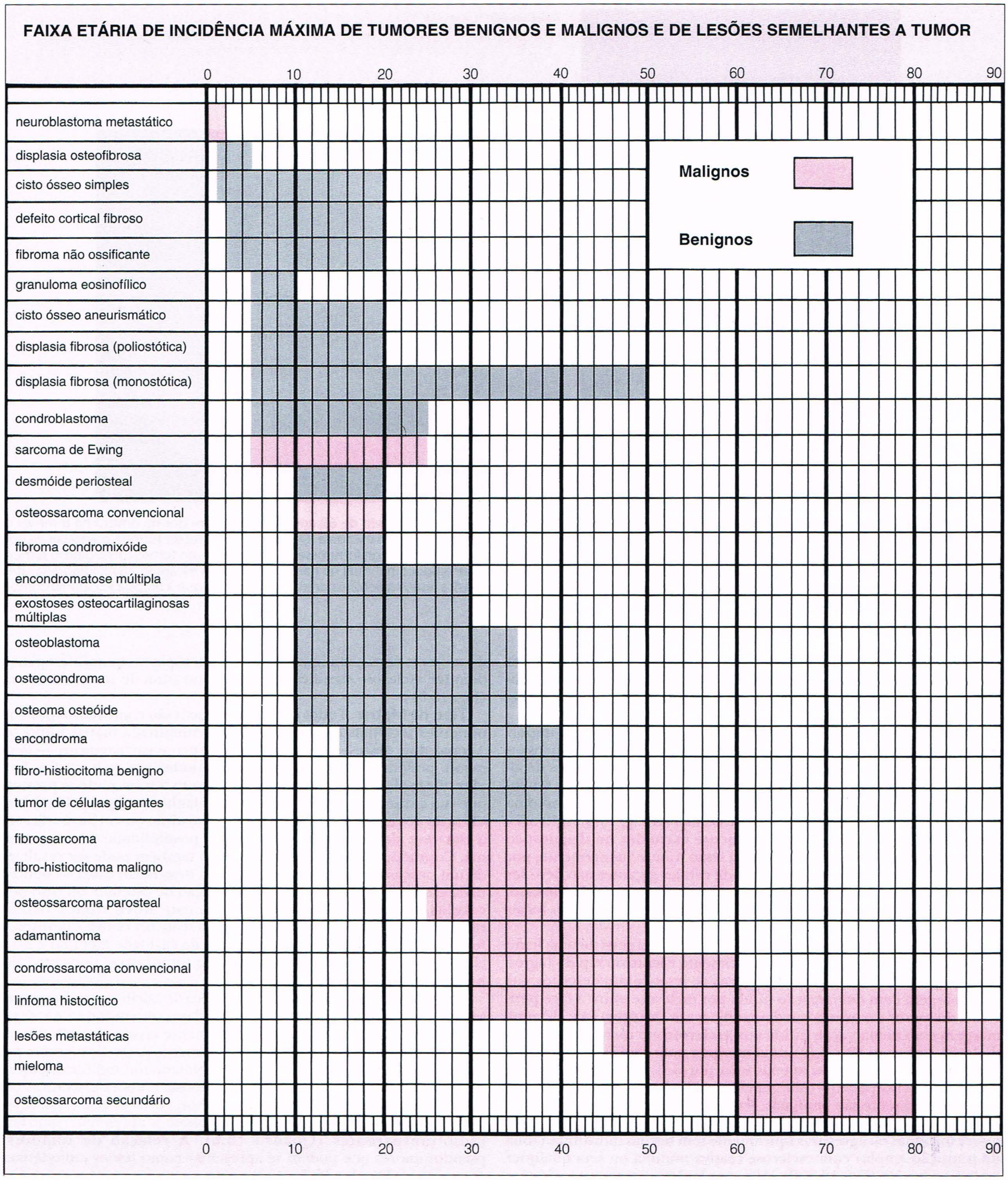

Fig. 16.23 Faixa etária de incidência máxima de tumores benignos e malignos e de lesões semelhantes a tumor. (Fontes: Dahlin DC, 1986; Dorfman HD, Czerniak B, 1998; Fechner RE, Mills SE, 1993; Huvos AG, 1979; Jaffe HL, 1968; Mirra JM, 1989; Moser RP, 1990; Schajowicz F, 1994; Unni KK, 1988; Wilner D, 1982.)

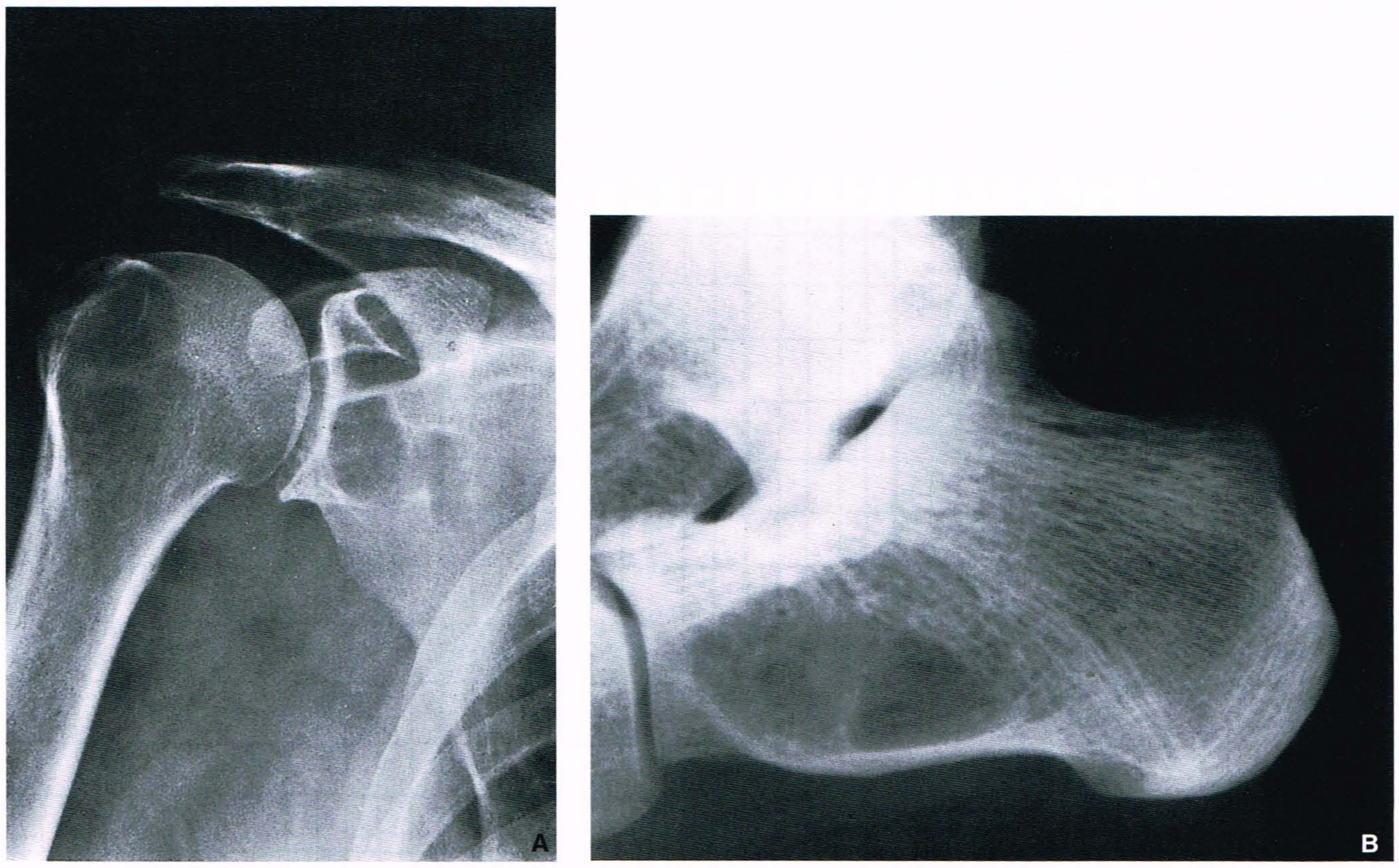

Fig. 16.24 **Cisto ósseo simples. (A)** Radiografia ântero-posterior do ombro direito de um homem de 69 anos de idade com dor no ombro há 8 meses demonstra lesão radiotransparente bem definida com uma borda esclerótica na porção glenoidal da escápula. Devido ao paciente ter história pregressa de gota, acreditou-se que a lesão representasse um tofo intra-ósseo. No diagnóstico diferencial, um gânglion intra-ósseo e até mesmo um tumor cartilaginoso também foram considerados. Contudo, biópsia excisional revelou um cisto ósseo simples que é pouco habitual na parte glenoidal da escápula. **(B)** Radiografia lateral da parte posterior do pé (retropé) esquerdo de uma mulher de 50 anos de idade mostra lesão radiotransparente no calcâneo que à biópsia excisional comprovou tratar-se de cisto ósseo simples.

tecido tumoroso); (d) tipo de destruição óssea; (e) tipo de resposta periosteal da lesão (reação periosteal); (f) natureza e extensão do envolvimento dos tecido [illegible]

de tumores ósseos malignos; após radioterapia ou quimioterapia, podem ter esclerose significativa bem como zona de transição estreita [illegible]

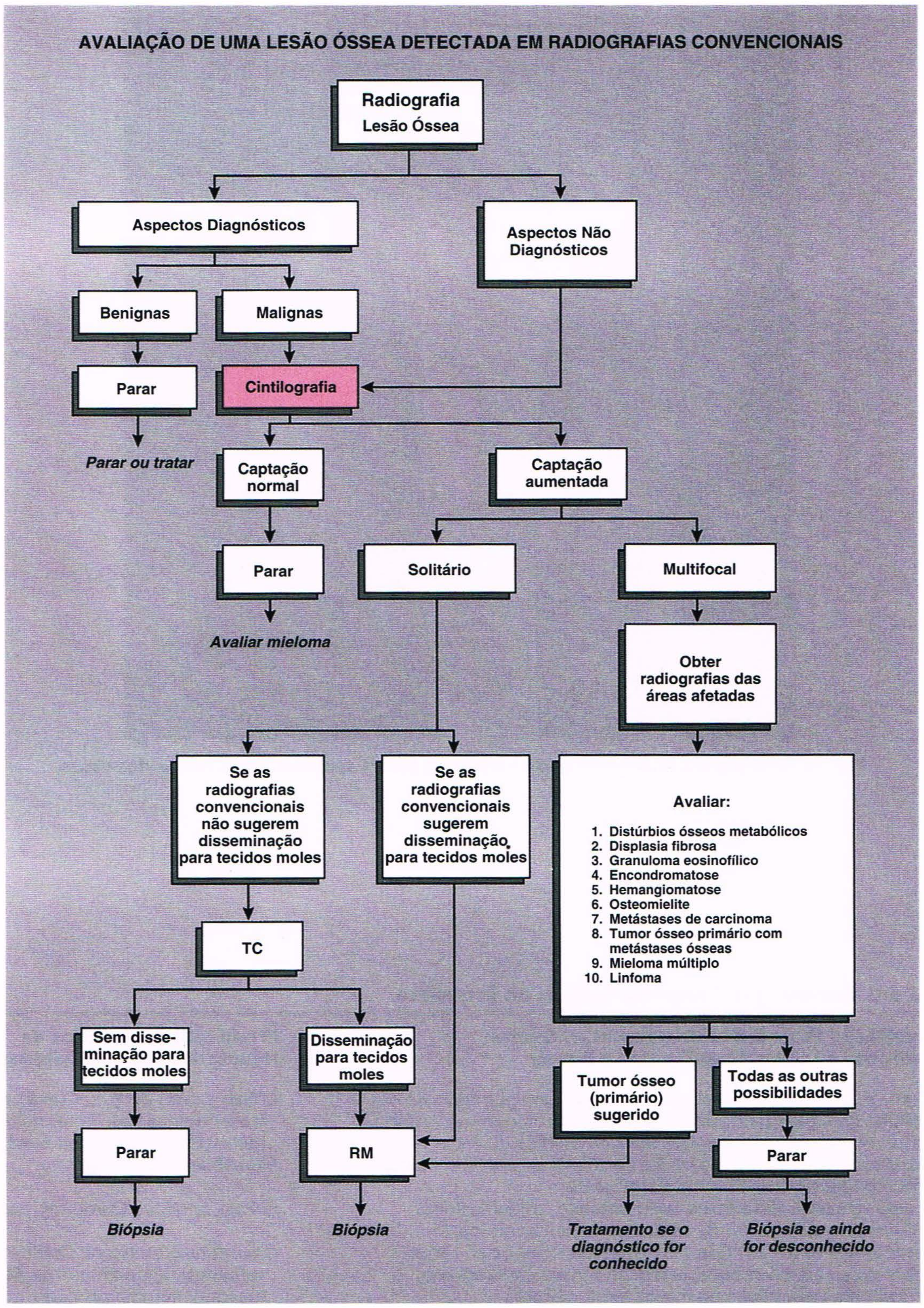

Fig. 16.25 Algoritmo para avaliar e tratar lesão óssea detectada nas radiografias padronizadas.

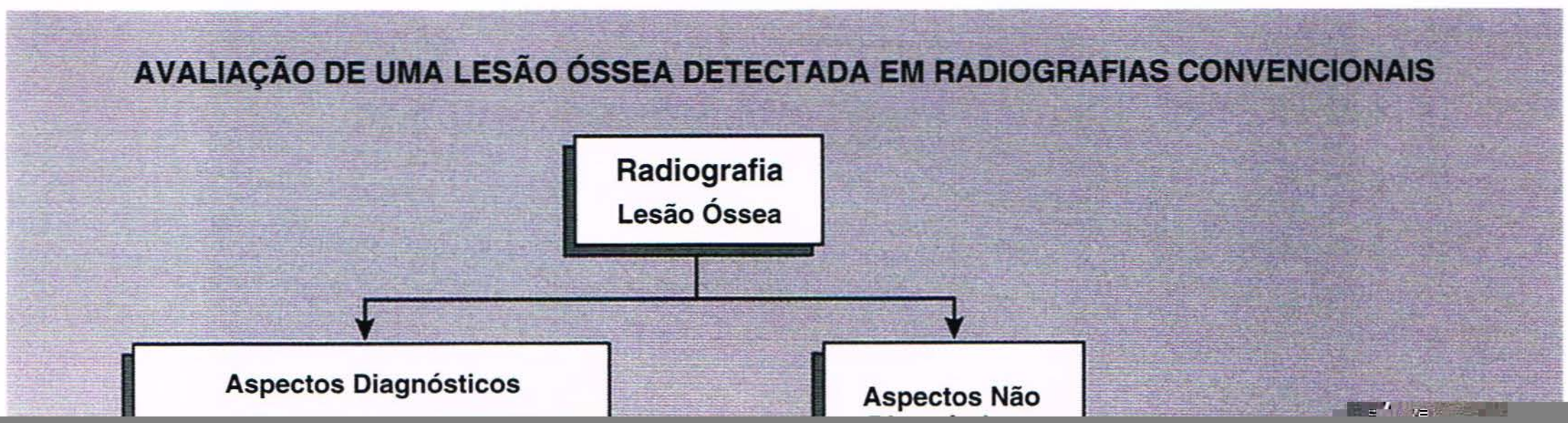
AVALIAÇÃO DE UMA LESÃO ÓSSEA DETECTADA EM RADIOGRAFIAS CONVENCIONAIS
Radiografia
Lesão Óssea
Aspectos Diagnósticos
Aspectos Não

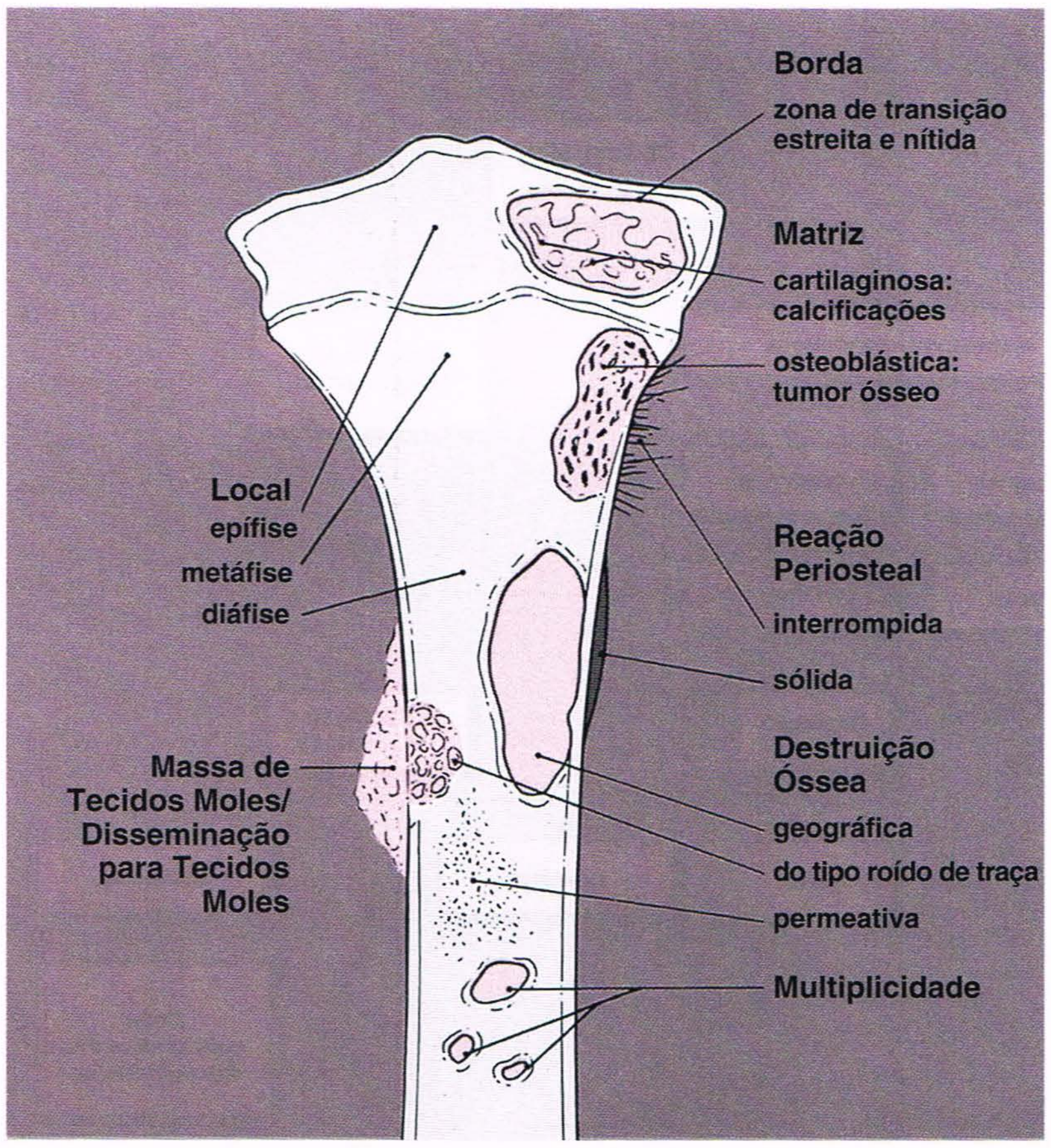

Fig. 16.26 Aspectos radiográficos de tumores e lesões semelhantes a tumor dos ossos.

Quadro 16.3 **Predileção dos Tumores por Locais Específicos no Esqueleto**

	Predileção Esquelética de Neoplasias Ósseas Benignas e Lesões Semelhantes a Tumor	**Predileção Esquelética de Neoplasias Ósseas Malignas**
Esqueleto axial	*Crânio e ossos da face:* Osteoma, osteoblastoma, histiocitose das células de Langerhans, displasia fibrosa, hemangioma solitário, osteoporose circunscrita (fase lítica da doença de Paget)	*Crânio e ossos da face:* Condrossarcoma mesenquimal, mieloma múltiplo, neuroblastoma metastático, carcinoma metastático
	Mandíbula: Granuloma reparador de células gigantes, mixoma, fibroma ossificante, fibroma desmoplásico	*Mandíbula:* Osteossarcoma
	Coluna vertebral: Cisto ósseo aneurismático, osteoblastoma, histiocitose das células de Langerhans, hemangioma	*Coluna vertebral:* Cordoma, mieloma, metástases
Esqueleto apendicular	*Ossos tubulares longos:* Osteoma osteóide, cisto ósseo simples, cisto ósseo aneurismático, osteocondroma, encondroma, condroma periosteal, condroblastoma, fibroma condromixóide, fibroma não ossificante, tumor de células gigantes, displasia osteofibrosa, fibroma desmoplásico, gânglion intra-ósseo	*Ossos tubulares longos:* Osteossarcoma (todas as variantes), adamantinoma, fibro-histiocitoma maligno, linfoma primário, condrossarcoma, angiossarcoma, fibrossarcoma
	Mãos e pés: Granuloma reparador de células gigantes, periostite reativa exuberante, encondroma, tumor glômico, cisto epidermóide, exostose subungueal, lesão osteocondromatosa parosteal bizarra	*Mãos e pés:* Nenhuma
Predileções específicas	Cisto ósseo simples — terço proximal do úmero, porção proximal do fêmur Displasia osteofibrosa — tíbia, fíbula (cortical anterior) Osteoma osteóide — fêmur, tíbia Fibroma condromixóide — tíbia, metáfises Condroblastoma — epífises Tumor de células gigantes — extremidades articulares do fêmur, tíbia, rádio	Adamantinoma — tíbia, fíbula Osteossarcoma parosteal — porção distal do fêmur (cortical posterior) Osteossarcoma periosteal — tíbia Condrossarcoma de células claras — porções proximais do fêmur e do úmero Cordoma — sacro, clivo, C-2 Mieloma múltiplo — pelve, coluna vertebral, crânio

Modificado de Fechner RE, Mills SE, 1993, com permissão.

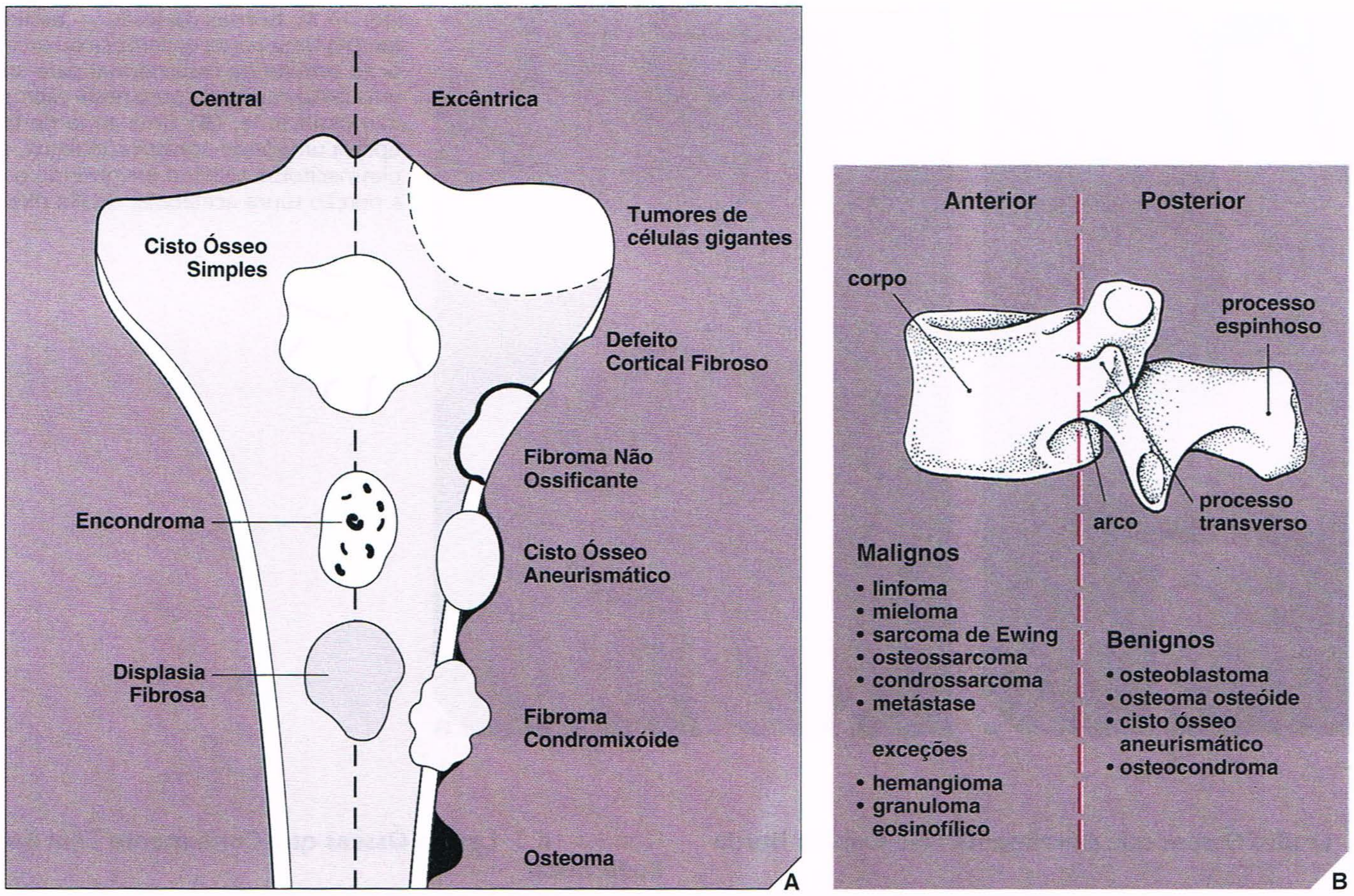

Fig. 16.27 **Local da lesão.** (**A**) Localização excêntrica *versus* central de lesões de aparência similar é útil no diagnóstico diferencial. (**B**) Distribuição de vários tumores e lesões semelhantes a tumor em uma vértebra. Lesões malignas são observadas sobretudo na sua parte anterior (corpo) enquanto as lesões benignas predominam em seus elementos posteriores (arco neural).

Fig. 16.28 **Osteossarcoma parosteal.** O osteossarcoma parosteal tem predileção pela face posterior do terço distal do fêmur.

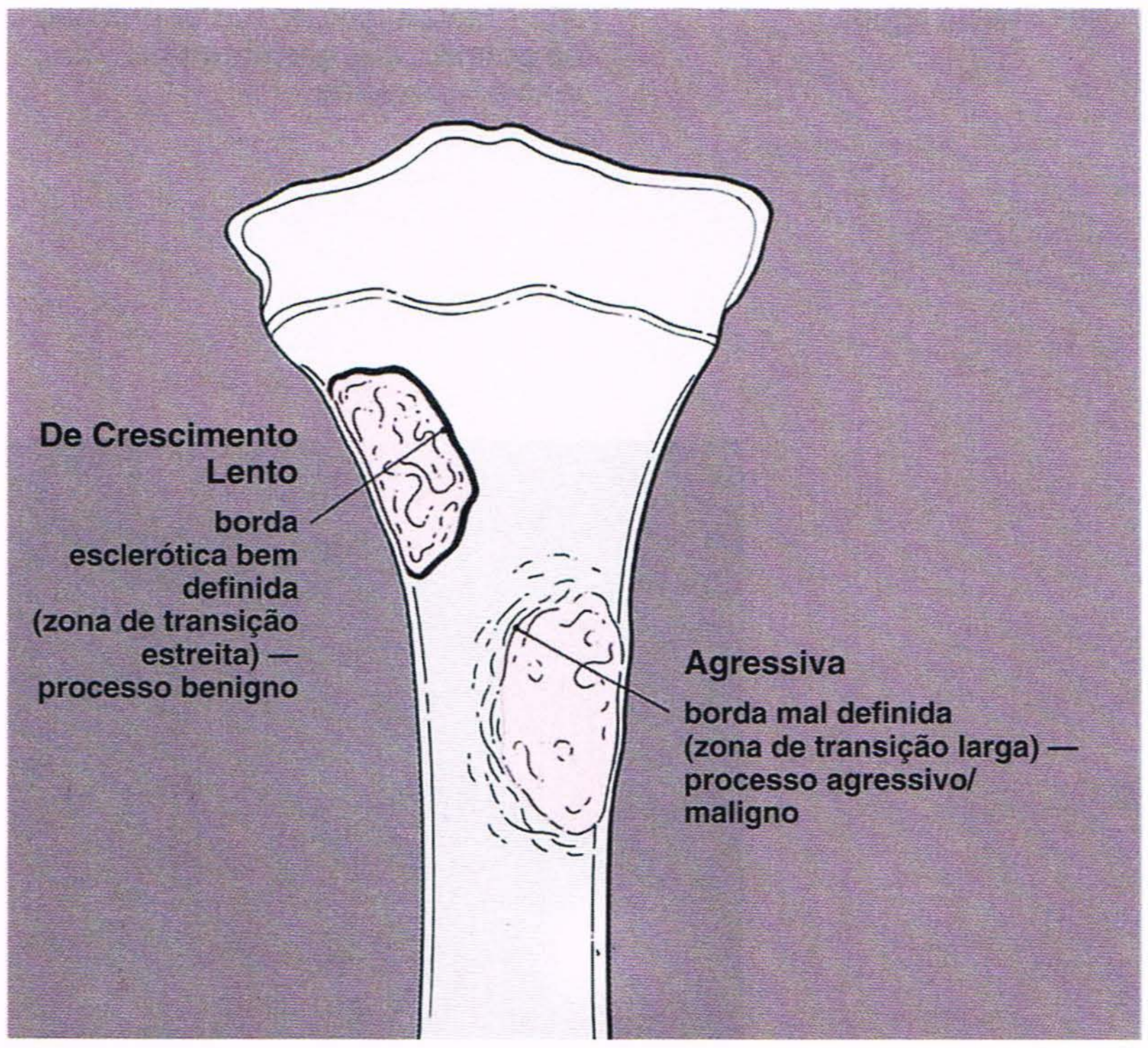

Fig. 16.29 **Bordas da lesão.** Os aspectos radiográficos das bordas de uma lesão caracterizam-na como de crescimento lento (e, mais provavelmente, benigna) ou agressiva (e, mais provavelmente, maligna).

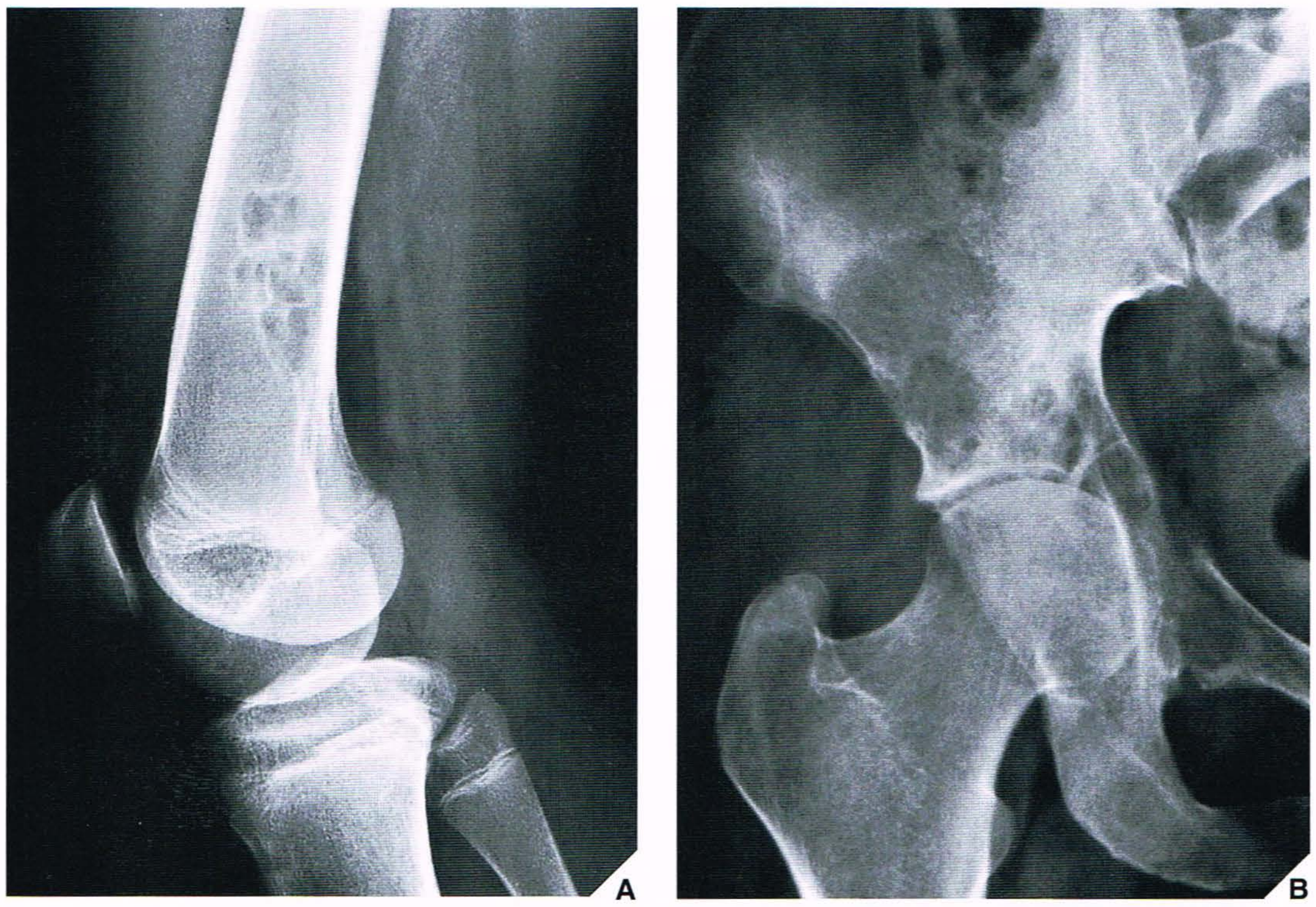

Fig. 16.30 **Bordas da lesão — benigna *vs.* maligna. (A)** Uma borda esclerótica ou uma zona de transição estreita de osso normal para anormal tipifica uma lesão benigna, como neste exemplo de fibroma não ossificante. **(B)** Uma zona de transição larga tipifica uma lesão agressiva/maligna, neste caso um plasmacitoma solitário envolvendo o osso púbico e a porção supra-acetabular do ílio direito.

Quadro 16.4 **Lesões Ósseas que Geralmente Não Exibem Borda Esclerótica**

Benignas	Malignas
Encondroma no osso tubular curto	Mieloma (plasmocitoma)
Tumor de células gigantes	Fibrossarcoma
Tumor marrom do hiperparatireoidismo	Fibro-histiocitoma maligno
Fase osteolítica da doença de Paget	Osteossarcoma telangiectásico
Osteomielite aguda	Linfoma
	Leiomiossarcoma do osso
	Angiossarcoma
	Tumor metastático de tumor primário no pulmão, vias gastrintestinais, rim, mama ou tireóide

Quadro 16.5 **Lesões Ósseas que Comumente Têm Borda Esclerótica**

Benignas	Malignas
Abscesso ósseo	Alguns tumores malignos após tratamento radioterápico ou quimioterápico
Cisto de inclusão epidermóide	Condrossarcoma de células claras
Cisto ósseo aneurismático	Cordoma
Cisto ósseo simples	Osteossarcoma central de baixo grau
Condroblastoma	
Condroma periosteal	
Defeito cortical fibroso	
Displasia fibrosa	
Displasia osteofibrosa	
Fibroma condromixóide	
Fibro-histiocitoma benigno	
Fibroma não ossificante	
Gânglion intra-ósseo	
Infarto ósseo medular	
Osteoblastoma	

Fig. 16.31 **Osteossarcoma após quimioterapia.** Após 3 meses de tratamento combinado com metotrexato, cloridrato de doxorrubicina e vincristina, radiografia ântero-posterior do joelho neste menino de 16 anos de idade com osteossarcoma convencional da tíbia direita revela esclerose reativa das bordas do tumor e uma zona de transição estreita, aspectos que são observados mais freqüentemente em lesões benignas. O paciente foi submetido a um procedimento de preservação do membro.

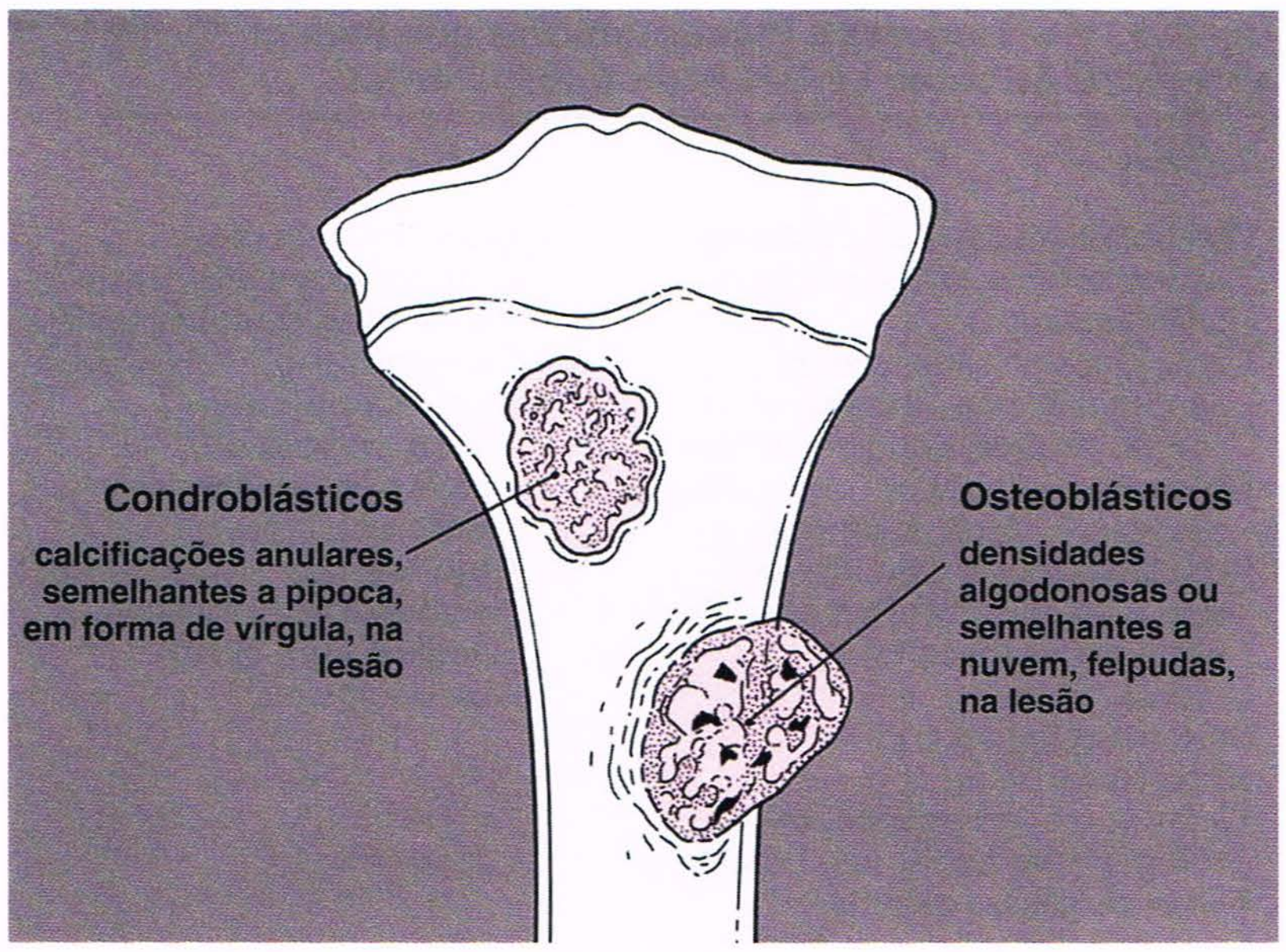

Fig. 16.32 Matriz tumorosa. Aspectos radiológicos da matriz de tumores e de lesões semelhantes a tumor que caracterizam uma lesão como formadora de cartilagem ou de osso.

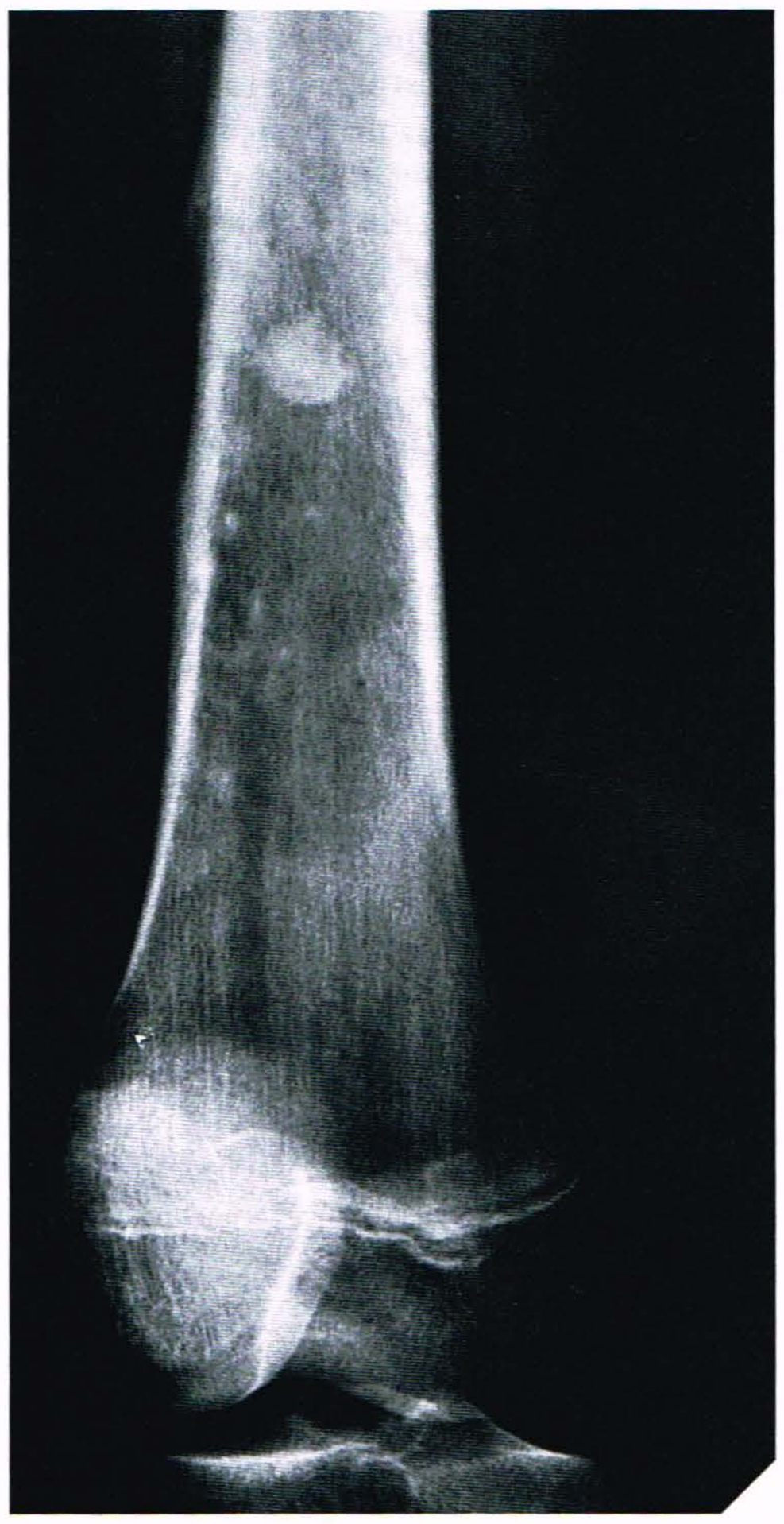

Fig. 16.33 Matriz osteoblástica. A matriz de uma lesão osteoblástica típica, neste caso um osteossarcoma, é caracterizada pela presença de densidades algodonosas felpudas dentro da cavidade medular da porção distal do fêmur.

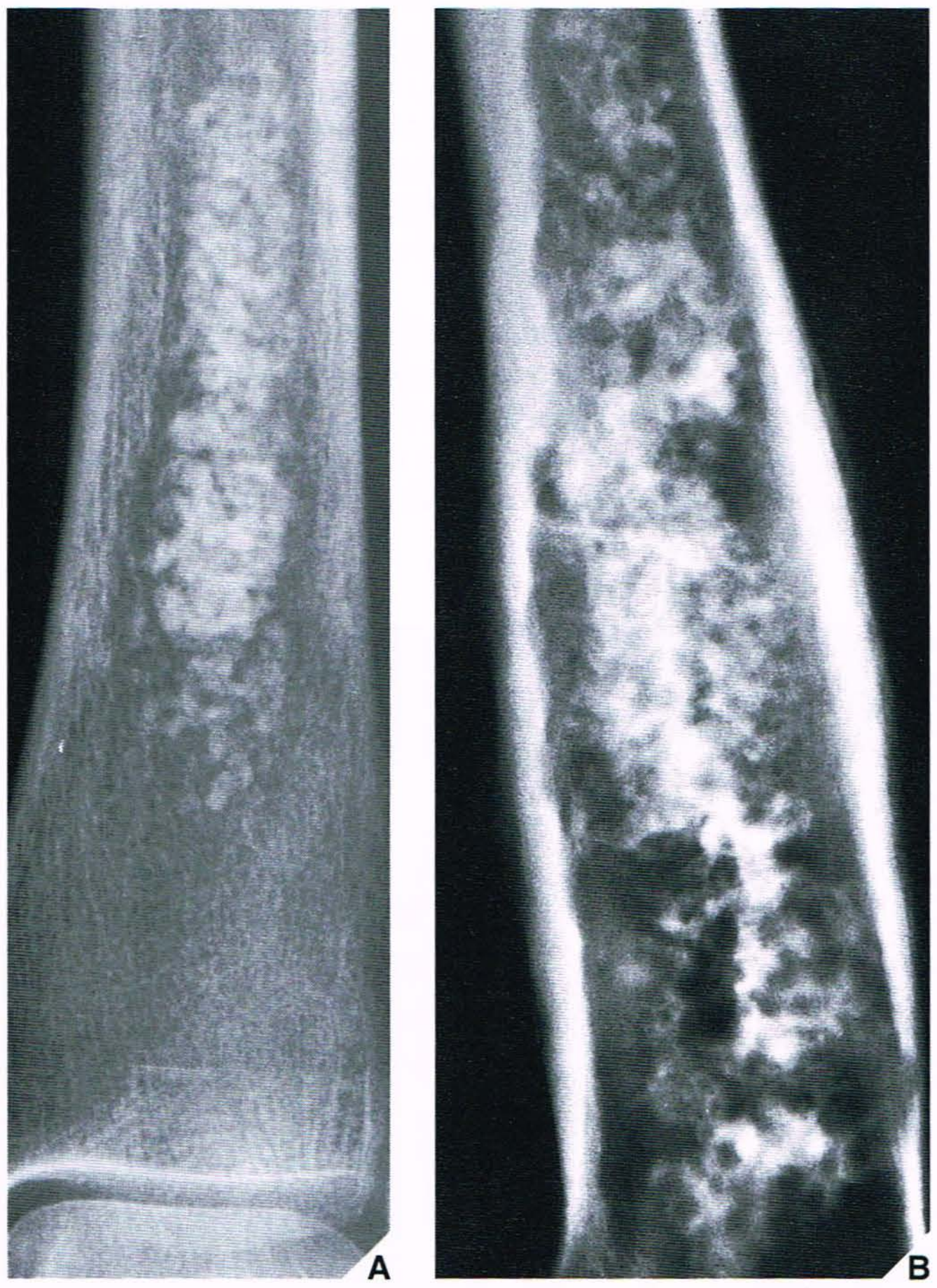

Fig. 16.34 Matriz condróide. A matriz do tumor cartilaginoso típico é caracterizada por calcificações puntiformes, anulares e semelhantes a pipoca na lesão radiotransparente. **(A)** Encondroma. **(B)** Condrossarcoma.

Quadro 16.6 **Tumores e Pseudotumores que Podem Apresentar-se como Lesões Radiotransparentes**

Sólidos	Císticos
Osteoblásticos (osteoma osteóide, osteoblastoma, osteossarcoma telangiectásico)	Cisto ósseo simples
Cartilaginosos (encondroma, condroblastoma, fibroma condromixóide, condrossarcoma)	Cisto ósseo aneurismático
Fibrosos e histiocíticos (fibroma não ossificante, displasia fibrosa, displasia osteofibrosa, fibroma desmoplásico, fibrossarcoma, fibro-histiocitoma maligno)	Vários cistos ósseos (sinovial, degenerativo)
Linfoma	Lipoma intra-ósseo
Mieloma (plasmocitoma)	Tumor marrom do hiperparatireoidismo
Sarcoma de Ewing	Lesões vasculares
Metastáticos (do pulmão, mama, vias gastrintestinais, rim, tireóide)	Cisto hidático
Tumor de células gigantes	Pseudotumor hemofílico
Granuloma reparador de células gigantes	Gânglion intra-ósseo
Histiocitose das células de Langerhans	Abscesso ósseo
Doença de Paget (fase osteolítica — osteoporose circunscrita)	

Quadro 16.7 **Tumores e Pseudotumores que Podem Apresentar-se como Lesões Radiodensas**

Benignos	Malignos
Defeito cortical fibroso consolidado	Adamantinoma
Displasia osteofibrosa	Linfoma
Doença de Caffey	Metástase osteoblástica
Encondroma calcificante	Osteossarcoma
Esclerose vertebral discogênica	Osteossarcoma parosteal
Fibroma não ossificante cicatrizado	Sarcoma de Ewing (após quimioterapia)
Fratura em consolidação ou consolidada	
Hemangioma esclerosante	
Ilhota óssea	
Infarto ósseo medular	
Mastocitose	
Melorreostose	
Osteíte condensante	
Osteoblastoma	
Osteoma	
Osteoma osteóide	
Osteonecrose	
Osteopoicilose	
Tumor mixofibroso lipoesclerosante	

to do tumor. Embora não seja patognomônico de qualquer neoplasia específica, o tipo de destruição, que pode ser descrito como geográfico, em roído de traça ou permeativo (Fig. 16.35), pode sugerir não apenas um processo neoplásico benigno ou maligno (Fig. 16.36A, B), mas também, às vezes, o aspecto histológico de um tumor, como na destruição óssea permeativa tipicamente produzida pelos denominados tumores de células redondas — sarcoma de Ewing (Fig. 16.36C) e linfoma.

Resposta Periosteal. A reação periosteal a um processo neoplásico no osso geralmente é classificada como ininterrupta (contínua) ou interrompida (Fig. 16.37 e Quadro 16.8). O primeiro tipo de reação é caracterizado por camadas sólidas de densidade periosteal indicando um processo benigno de longa duração, como o observado no osteoma osteóide (Fig. 16.38) ou no osteoblastoma (ver Fig. 17.32). A reação ininterrupta também é observada nos processos não neoplásicos como a histiocitose das células de Langerhans, osteomielite, abscesso ósseo (Fig. 16.39) ou paquidermoperiostose, e em fraturas do estágio de consolidação, ou na osteoartropatia pulmonar hipertrófica (Fig. 16.40). A reação periosteal do tipo interrompido sugere malignidade ou um processo não maligno altamente agressivo. Pode apresentar-se com um padrão em raio de sol ou lamelado (em casca de cebola), um padrão aveludado ou um triângulo de Codman, e é comumente observada nos tumores primários malignos como o osteossarcoma ou o sarcoma de Ewing (Fig. 16.41).

Disseminação para Tecidos Moles. Com raras exceções — como tumores de células gigantes, cistos ósseos aneurismáticos, osteoblastomas ou fibromas desmoplásicos —, os tumores benignos e as lesões ósseas semelhantes a tumor geralmente não se disseminam para os tecidos moles; portanto, quase que invariavelmente, uma massa de tecidos moles

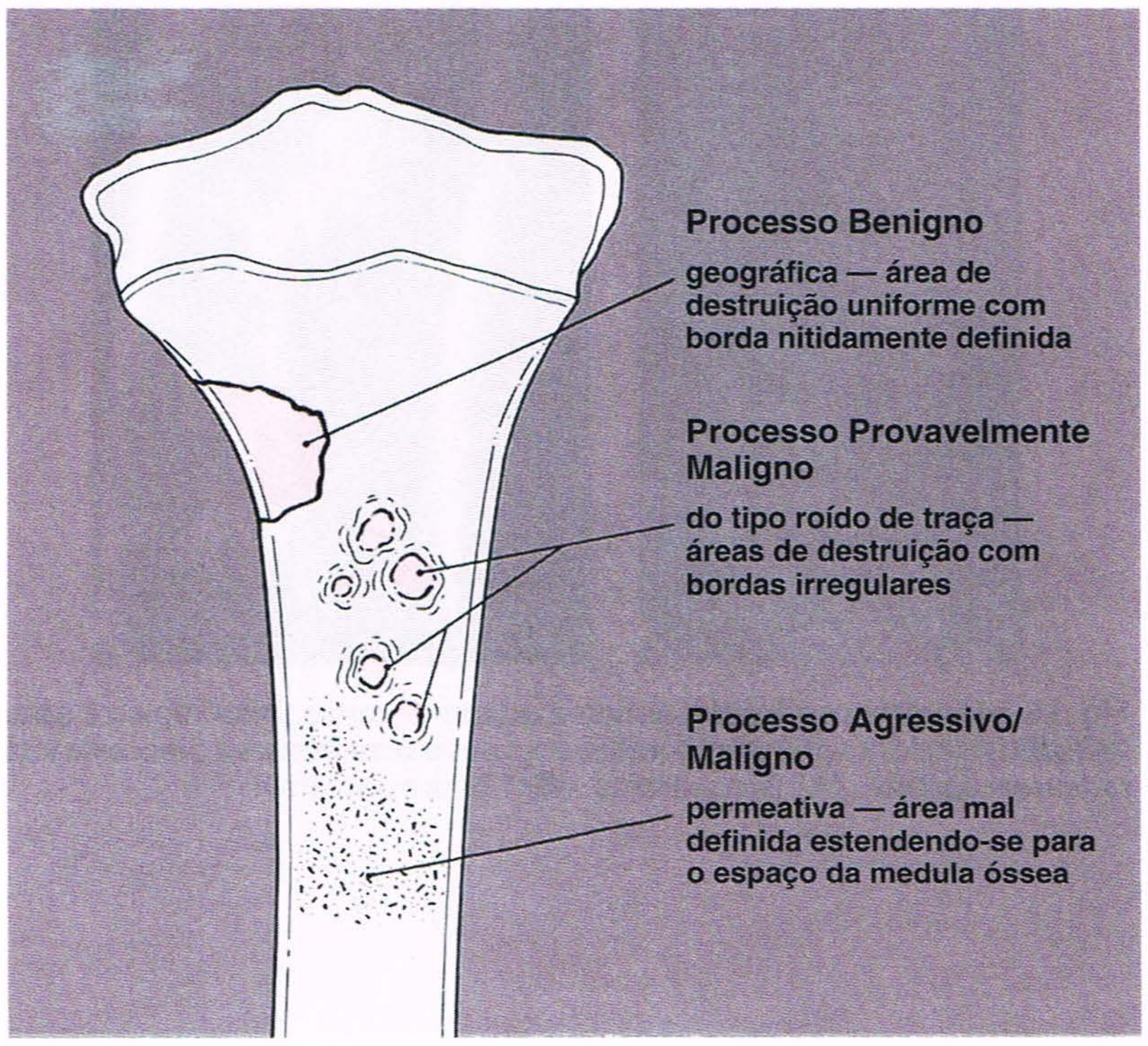

Fig. 16.35 **Tipo de destruição óssea.** Os aspectos radiológicos do tipo de destruição óssea podem sugerir processo neoplásico benigno ou maligno.

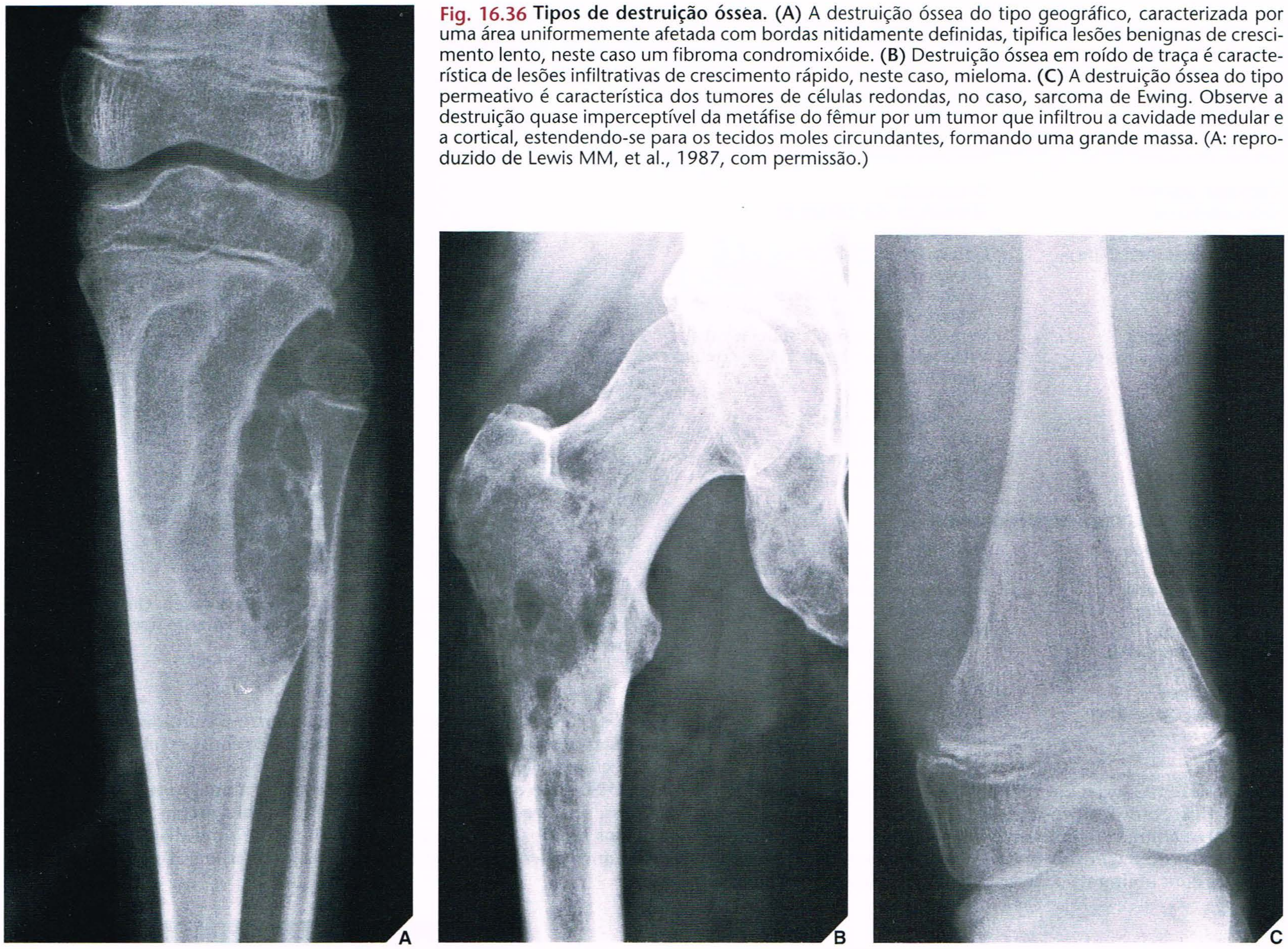

Fig. 16.36 **Tipos de destruição óssea.** (A) A destruição óssea do tipo geográfico, caracterizada por uma área uniformemente afetada com bordas nitidamente definidas, tipifica lesões benignas de crescimento lento, neste caso um fibroma condromixóide. (B) Destruição óssea em roído de traça é característica de lesões infiltrativas de crescimento rápido, neste caso, mieloma. (C) A destruição óssea do tipo permeativo é característica dos tumores de células redondas, no caso, sarcoma de Ewing. Observe a destruição quase imperceptível da metáfise do fêmur por um tumor que infiltrou a cavidade medular e a cortical, estendendo-se para os tecidos moles circundantes, formando uma grande massa. (A: reproduzido de Lewis MM, et al., 1987, com permissão.)

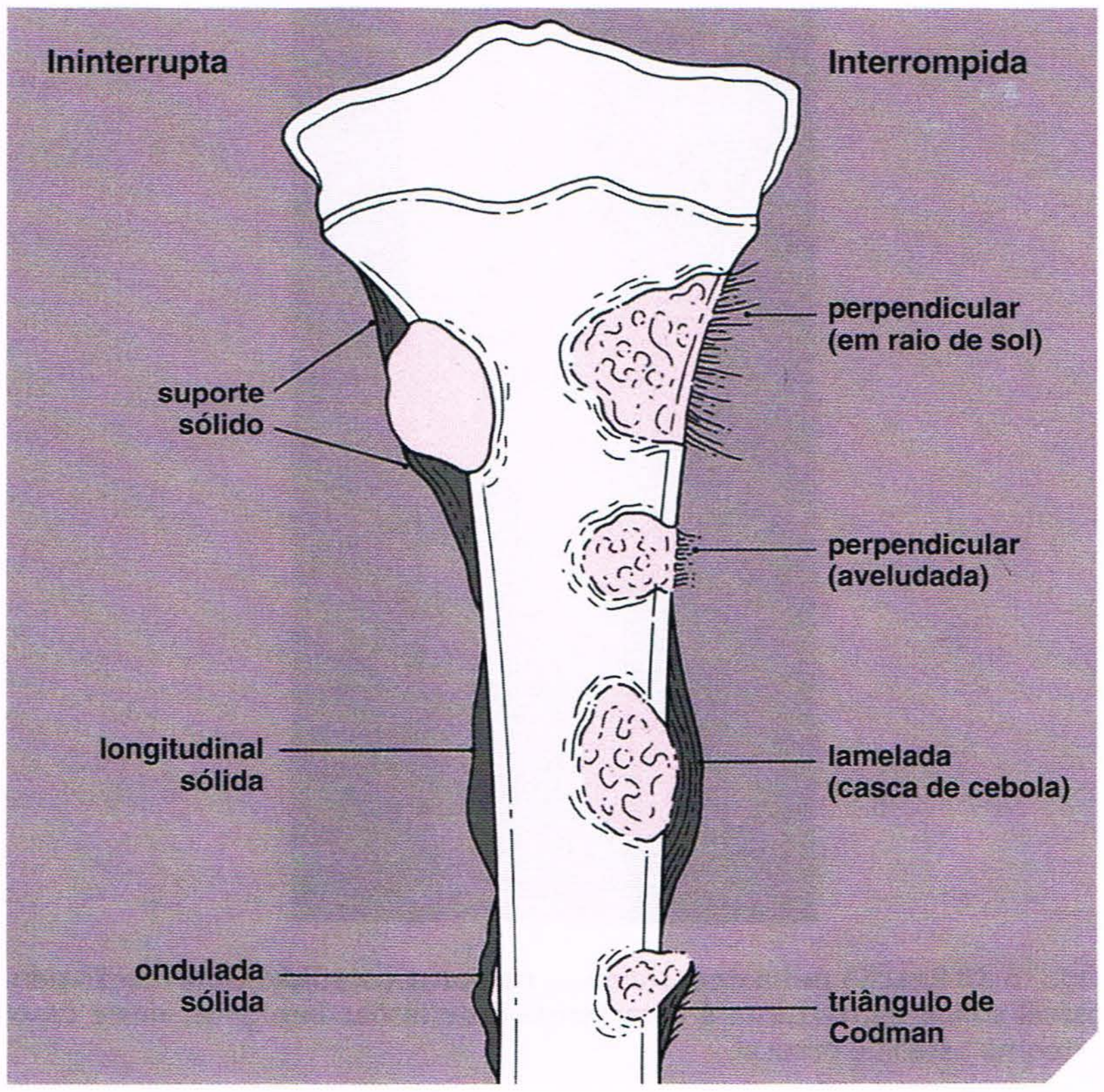

Fig. 16.37 **Tipos de reação periosteal.** Características radiográficas dos tipos ininterrupto e interrompido de reação periosteal. Reação periosteal ininterrupta indica processo benigno, enquanto reação interrompida indica processo maligno ou não maligno agressivo.

Quadro 16.8 Exemplos de Processos Não Neoplásicos e Neoplásicos Classificados pelo Tipo de Reação Periosteal

REAÇÃO PERIOSTEAL ININTERRUPTA

Tumores e Lesões Semelhantes a Tumor Benigno	*Distúrbios Não Neoplásicos*
Osteoma osteóide	Osteomielite
Osteoblastoma	Histiocitose das células de Langerhans
Cisto ósseo aneurismático	Fratura em consolidação
Fibroma condromixóide	Miosite ossificante justacortical
Condroma periosteal	Osteoartropatia pulmonar hipertrófica
Condroblastoma	Hemofilia (hemorragia subperiosteal)
Tumores Malignos	Veias varicosas e insuficiência vascular periférica
Condrossarcoma (raro)	Doença de Caffey
	Acropaquia tireoidiana
	Escorbuto tratado
	Paquidermoperiostose
	Doença de Gaucher

REAÇÃO PERIOSTEAL INTERROMPIDA

Tumores Malignos	*Distúrbios Não Neoplásicos*
Osteossarcoma	Osteomielite (ocasionalmente)
Sarcoma de Ewing	Histiocitose das células de Langerhans (ocasionalmente)
Condrossarcoma	Hemorragia subperiosteal (ocasionalmente)
Linfoma (raro)	
Fibrossarcoma (raro)	
Fibro-histiocitoma maligno (FHM) (raro)	
Carcinoma metastático	

indica lesão agressiva e que, em muitas circunstâncias, é maligna (Fig. 16.42). Entretanto, deve-se estar ciente de que os distúrbios não neoplásicos como osteomielite também têm um componente de tecidos moles, porém o envolvimento dos tecidos moles geralmente é mal definido, com obliteração das camadas de tecido adiposo. Nos processos malignos, entretanto, a massa tumorosa é nitidamente definida, estendendo-se através da cortical destruída com preservação dos planos teciduais (Fig. 16.43).

No caso de uma lesão óssea associada a uma massa de tecidos moles, sempre é útil determinar que distúrbio surgiu primeiro. A lesão dos tecidos moles, em outras palavras, é uma disseminação de um tumor ósseo primário ou é a própria lesão primária que invadiu o osso?

Fig. 16.39 **Reação periosteal sólida — abscesso ósseo.** Um abscesso ósseo localizado na base do quarto osso metatarsal produz um tipo sólido de reação periosteal.

Fig. 16.38 **Reação periosteal sólida — osteoma osteóide.** Uma reação periosteal sólida ininterrupta é característica de lesões benignas, neste caso, osteoma osteóide cortical.

Fig. 16.40 **Reação periosteal sólida — osteoartropatia pulmonar hipertrófica.** Uma reação periosteal ininterrupta tipifica alterações da osteoartropatia pulmonar hipertrófica, como é observado aqui na porção distal do antebraço e na mão de um paciente com carcinoma de pulmão.

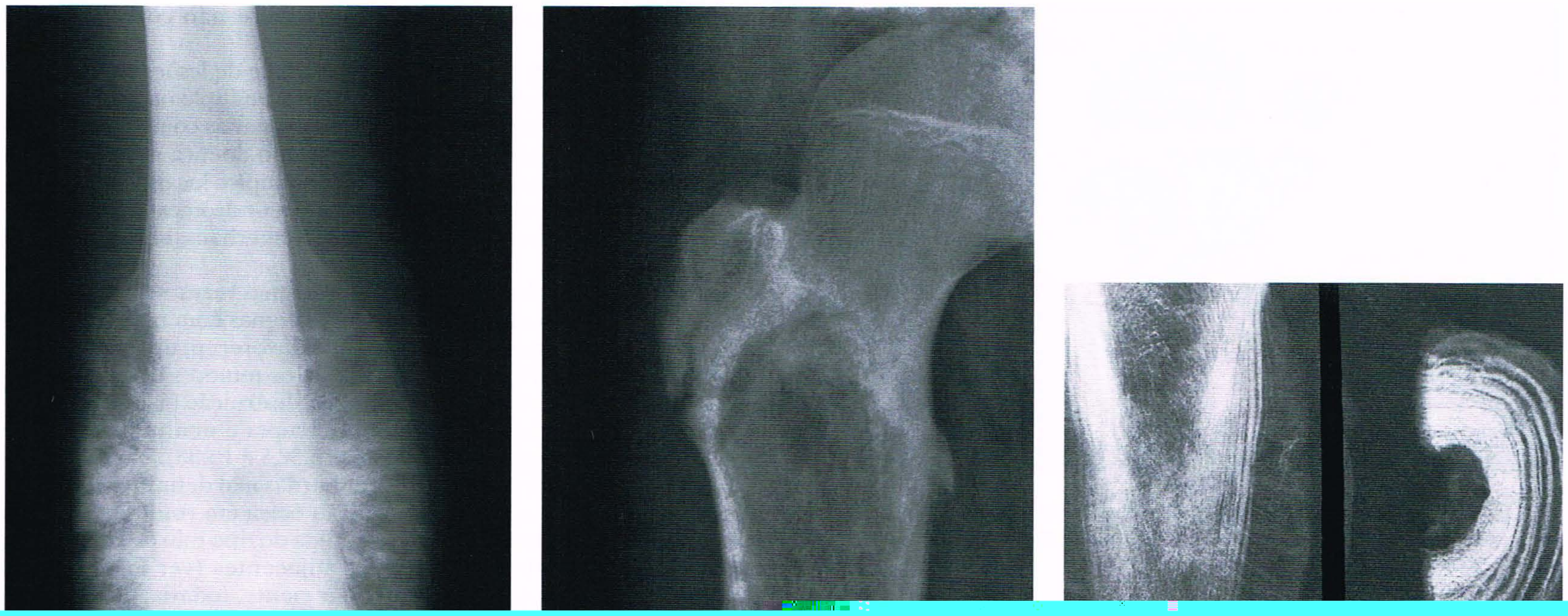

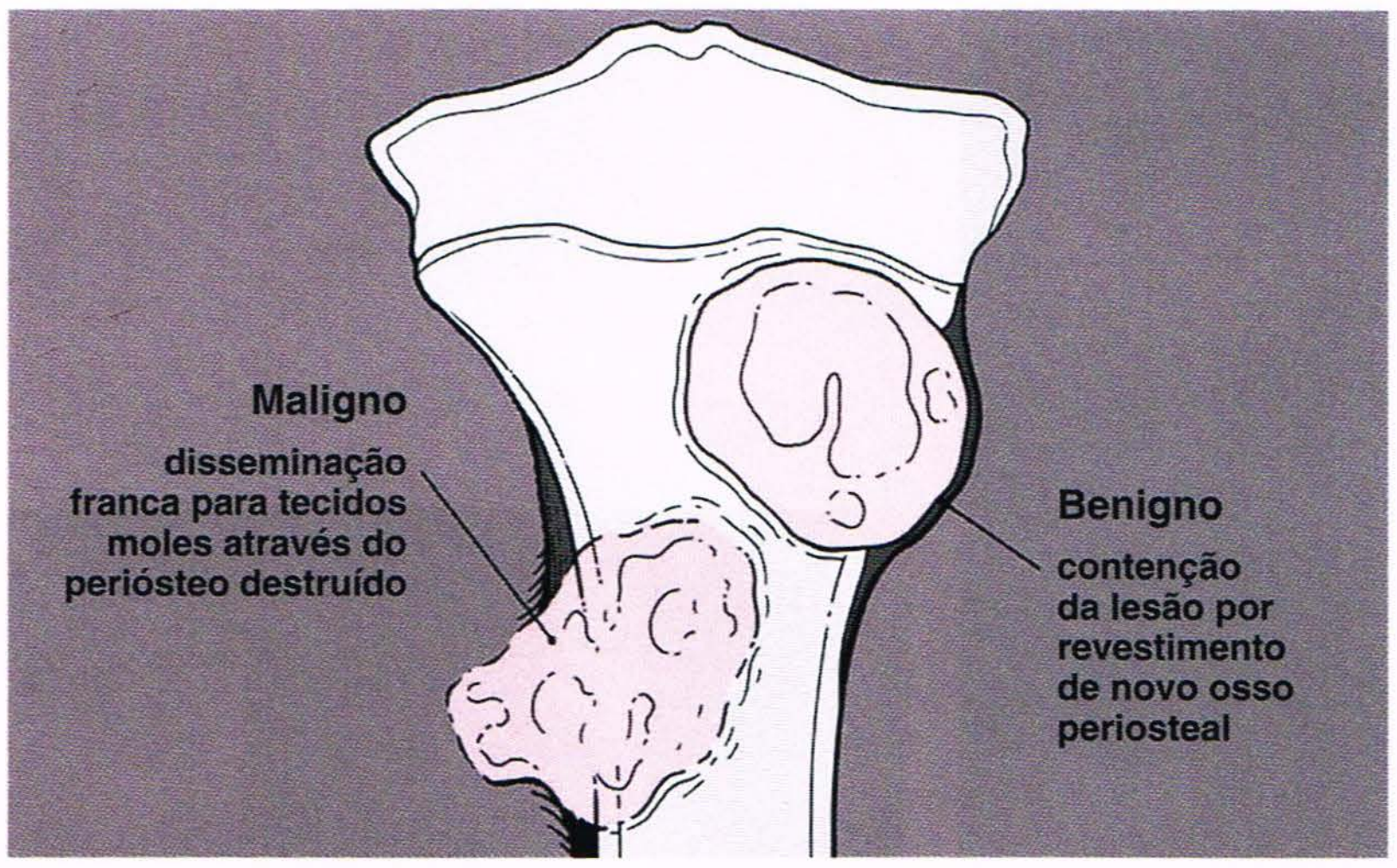

Fig. 16.42 Massas de tecidos moles. Aspectos radiográficos de disseminação para os tecidos moles caracterizando lesões ósseas malignas/agressivas e processos neoplásicos benignos.

Embora nem sempre aplicável, certos critérios radiográficos podem ajudar a decidir esta questão (Fig. 16.44). Em muitas situações, por exemplo, uma grande massa de tecidos moles e uma lesão óssea menor indicam o envolvimento ósseo secundário. O sarcoma de Ewing, entretanto, quebra esta regra. Sua lesão óssea primária destrutiva pode ser pequena e, freqüentemente, acompanhada de grande massa de tecidos moles. Uma lesão destrutiva do osso que não tem reação periosteal e adjacente a uma massa de tecidos moles pode indicar invasão secundária por um tumor primário de tecidos moles que em geral destrói o periósteo vizinho. Isto contrasta com as lesões ósseas primárias, que geralmente mostram reação periosteal quando atravessam a cortical e se estendem para os tecidos moles adjacentes. Entretanto, visto que estas observações não são universalmente aplicáveis, devem ser consideradas apenas como indicadores e não como aspectos patognomônicos.

Multiplicidade de Lesões. A multiplicidade de lesões malignas geralmente indica doença metastática, mieloma múltiplo ou linfoma (Fig. 16.45). Muito raramente, lesões malignas primárias como osteossarcoma ou sarcoma de Ewing apresentam-se como doença multifocal. Todavia, lesões benignas tendem a envolver múltiplos locais, como na displasia fibrosa poliostótica (Fig. 16.46), osteocondromas múltiplos, encondromatose, histiocitose das células de Langerhans, hemangiomatose e fibromatose.

Benigno *Versus* Maligno. Embora, algumas vezes, seja muito difícil distinguir lesões ósseas benignas de malignas com base apenas na radiografia, certos aspectos característicos favorecem uma designação em relação a outra (Fig. 16.47). Em geral, os tumores benignos apresentam bordas escleróticas bem definidas, destruição óssea do tipo geográfico, reação periosteal sólida ininterrupta e nenhuma massa de tecidos moles (ver Figs. 16.24, 16.30A, 16.36A e 16.38). No tocante às lesões malignas, tendem a demonstrar bordas mal definidas com zona de transição larga, padrão de destruição óssea em roído de traça ou permeativo, reação periosteal interrompida do tipo raio de sol ou casca de cebola e massa de tecidos moles adjacentes (ver Figs. 16.30B, 16.36B,C, 16.41 e 16.43A). Deve-se estar ciente, todavia, de que algumas lesões benignas também podem ter características agressivas (Quadro 16.9).

Tratamento

Quando todas as informações clínicas e radiológicas concernentes a um paciente com lesão óssea forem analisadas, a decisão diagnóstica mais importante é se a lesão é definitivamente benigna e não deve ser submetida à biópsia, mas simplesmente monitorada ou completamente ignorada — uma lesão "não toque" (Fig. 16.48 e Quadro 16.10) —, ou tem aparência agressiva ou ambígua e deve ser mais bem investigada por meio de biópsia percutânea ou a céu aberto (Fig. 16.49). Os resultados do exame histopatológico de um espécime determinam se um outro tratamento em um determinado caso deve

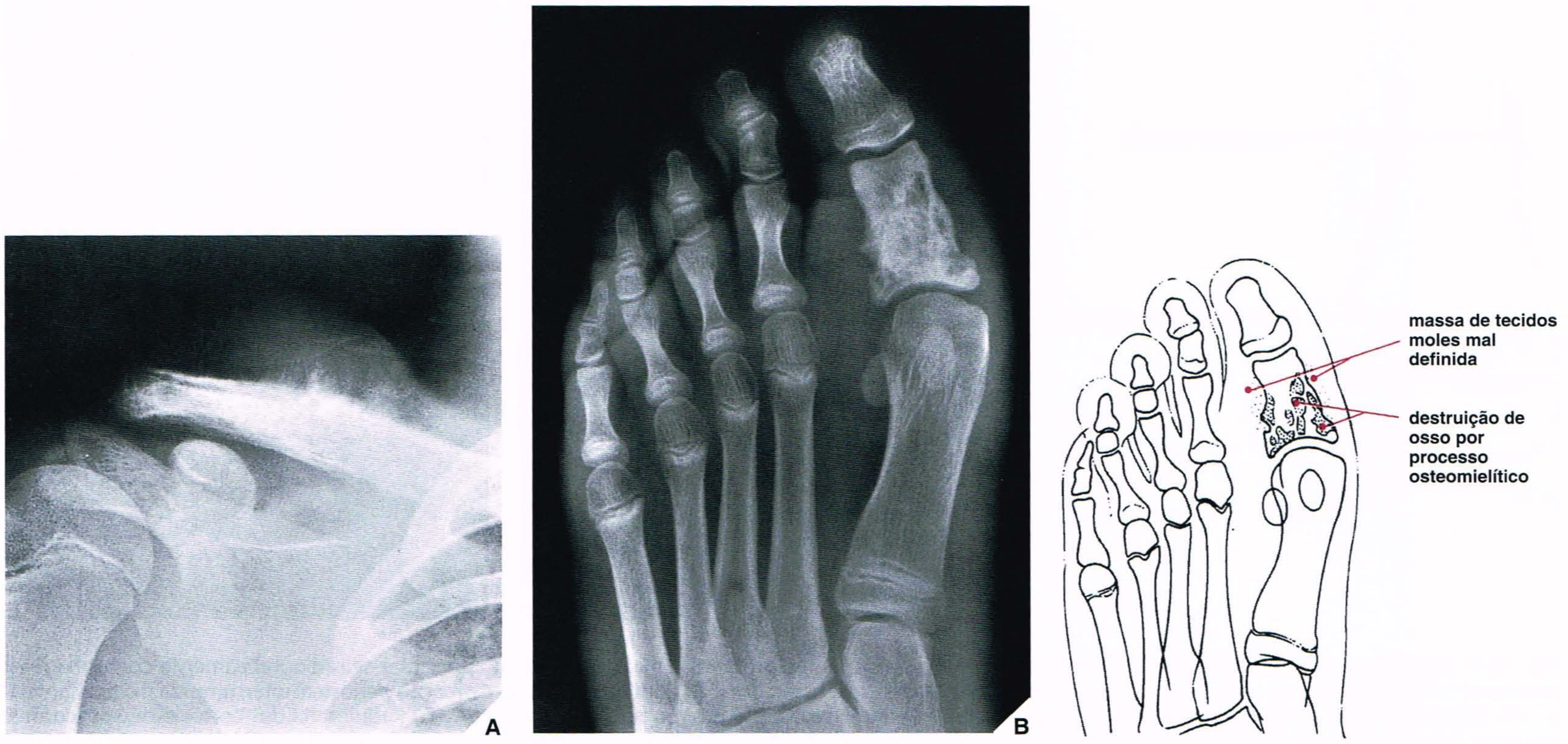

Fig. 16.43 Massa de tecidos moles. (A) Um tumor maligno da clavícula, neste caso, sarcoma de Ewing, exibe massa de tecidos moles distinta, bem delimitada. **(B)** Entretanto, na osteomielite, os planos teciduais estão obliterados e a massa de tecidos moles tem uma borda indistinta.

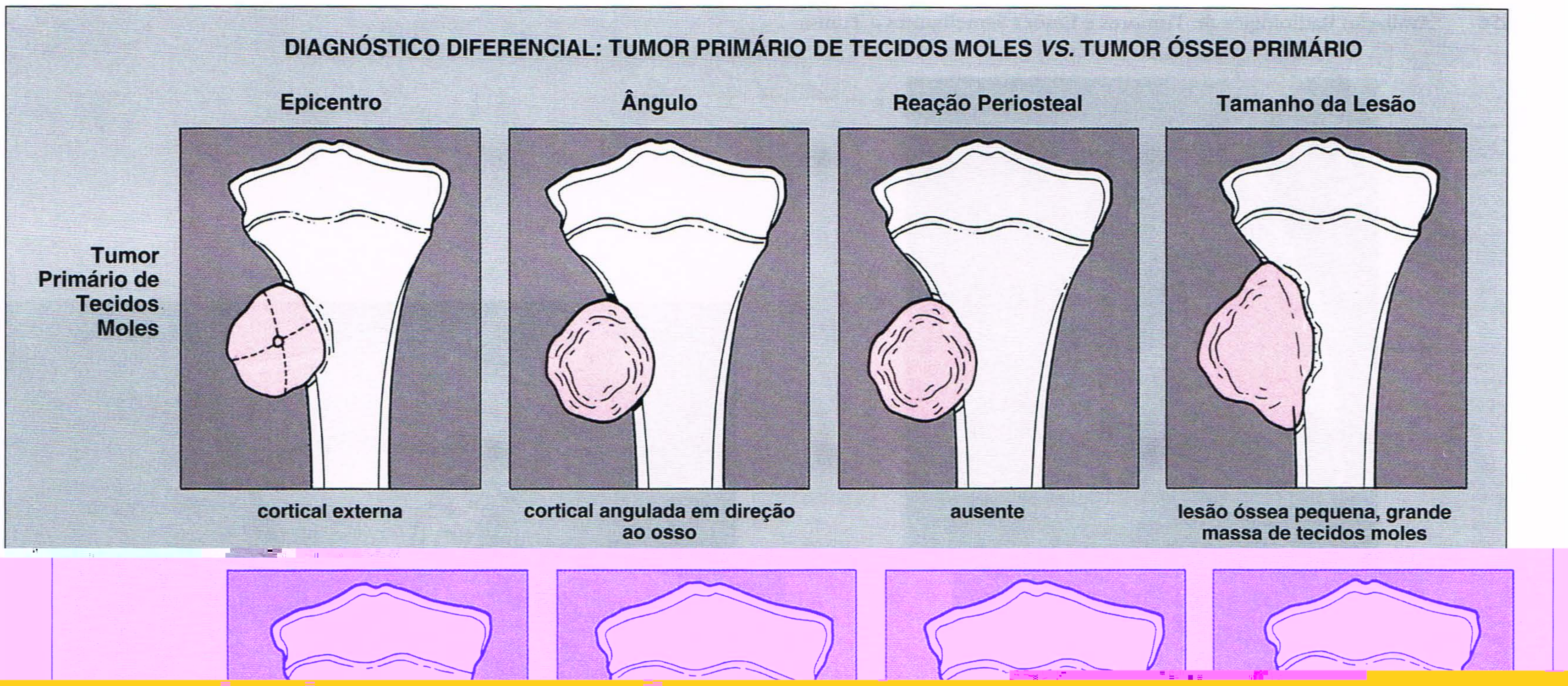
DIAGNÓSTICO DIFERENCIAL: TUMOR PRIMÁRIO DE TECIDOS MOLES VS. TUMOR ÓSSEO PRIMÁRIO
Epicentro
Ângulo
Reação Periosteal
Tamanho da Lesão
Tumor Primário de Tecidos Moles
cortical externa
cortical angulada em direção ao osso
ausente
lesão óssea pequena, grande massa de tecidos moles

Fig. 16.46 Multiplicidade de lesão — displasia fibrosa. Incidência ântero-posterior do quadril em um menino de 10 anos de idade com displasia fibrosa poliostótica mostra inúmeros locais de envolvimento no fêmur e no ílio esquerdos. Cintilografia (não mostrada aqui) demonstrou envolvimento de outros locais.

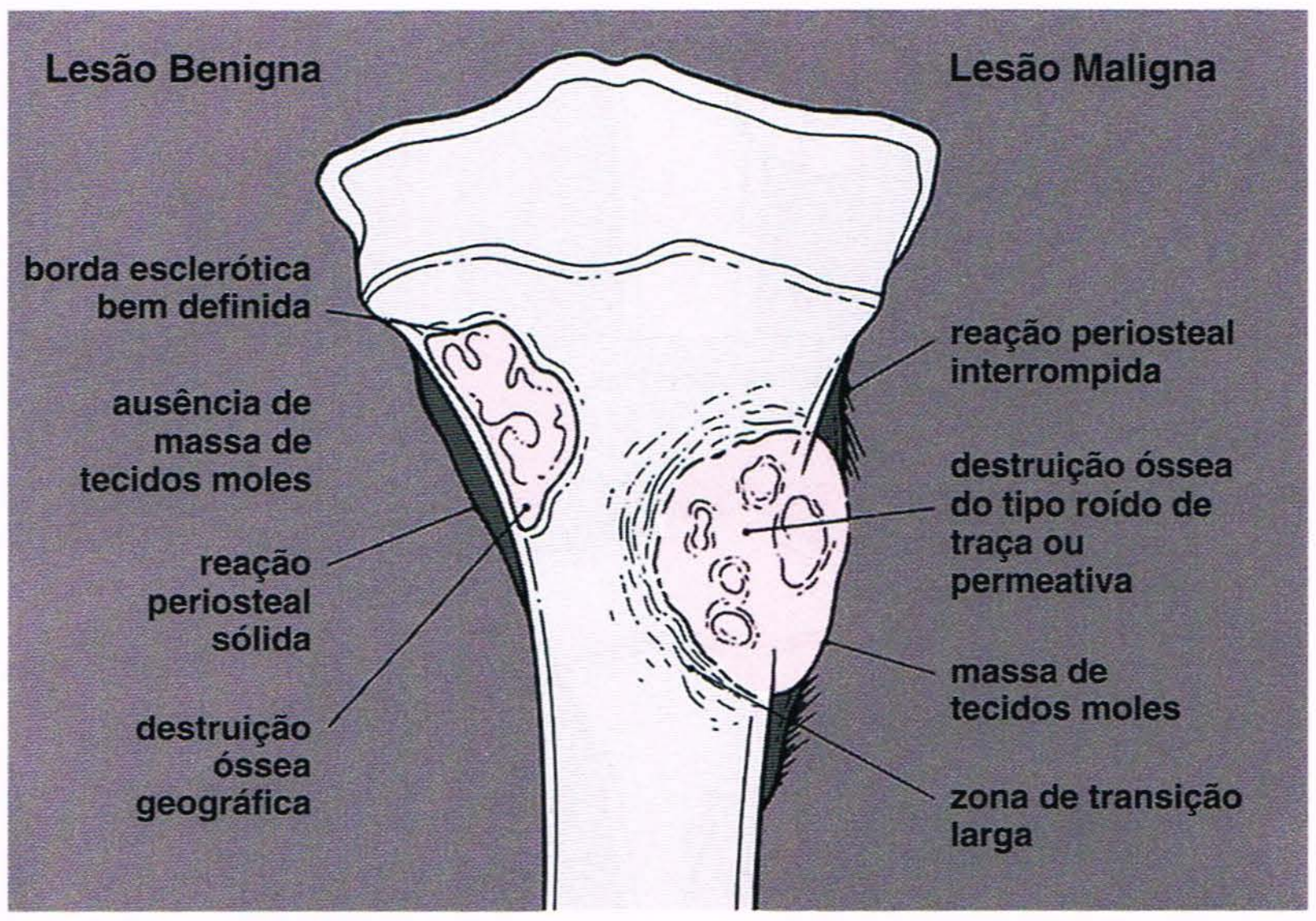

Fig. 16.47 Lesão benigna *vs.* maligna. Aspectos radiográficos podem ajudar a diferenciar entre lesões benignas e malignas.

Quadro 16.9 Lesões Benignas com Aspectos Agressivos

Lesão	Apresentação Radiológica
Osteoblastoma (agressivo)	Destruição óssea e disseminação para tecidos moles semelhante ao osteossarcoma
Fibroma desmoplásico	Lesão destrutiva expansiva, freqüentemente trabeculada
Desmóide periosteal	Contorno cortical irregular, assemelha-se ao osteossarcoma ou ao sarcoma de Ewing
Tumor de células gigantes	Aspectos ocasionalmente agressivos como destruição óssea osteolítica, penetração da cortical e disseminação para tecidos moles
Cisto ósseo aneurismático	Disseminação para tecidos moles, ocasionalmente simulando tumor maligno (i. e., osteossarcoma telangiectásico)
Osteomielite	Destruição óssea, reação periosteal agressiva Ocasionalmente, características que se assemelham ao osteossarcoma, sarcoma de Ewing ou linfoma
Histiocitose das células de Langerhans	Destruição óssea, reação periosteal agressiva Ocasionalmente, características semelhantes ao sarcoma de Ewing
Pseudotumor da hemofilia	Destruição óssea, reação periosteal ocasionalmente simula tumor maligno
Miosite ossificante	Aspectos de osteossarcoma parosteal ou periosteal, osteossarcoma de tecidos moles ou lipossarcoma
Tumor marrom do hiperparatireoidismo	Lesão óssea lítica simulando tumor maligno

Fig. 16.49 Osteomielite crônica. Lesão "ambígua" típica exibindo características agressivas exige a realização de biópsia. Neste caso, o diagnóstico diferencial radiográfico incluía osteossarcoma, sarcoma de Ewing, linfoma e infecção óssea. Biópsia revelou osteomielite crônica.

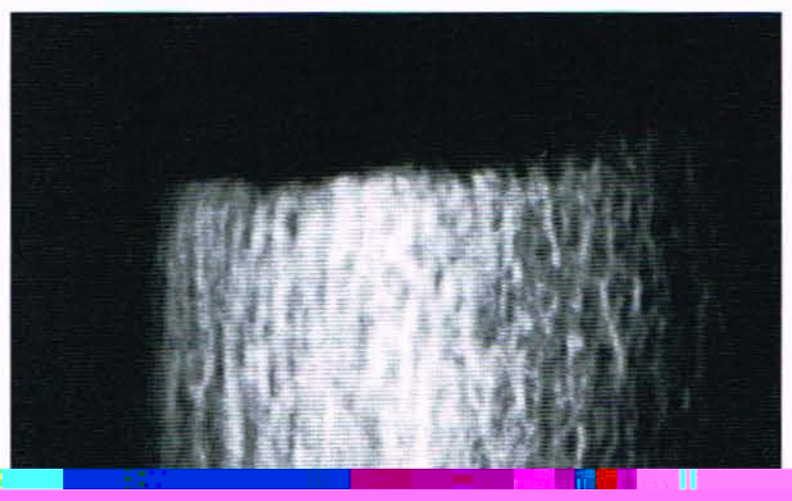

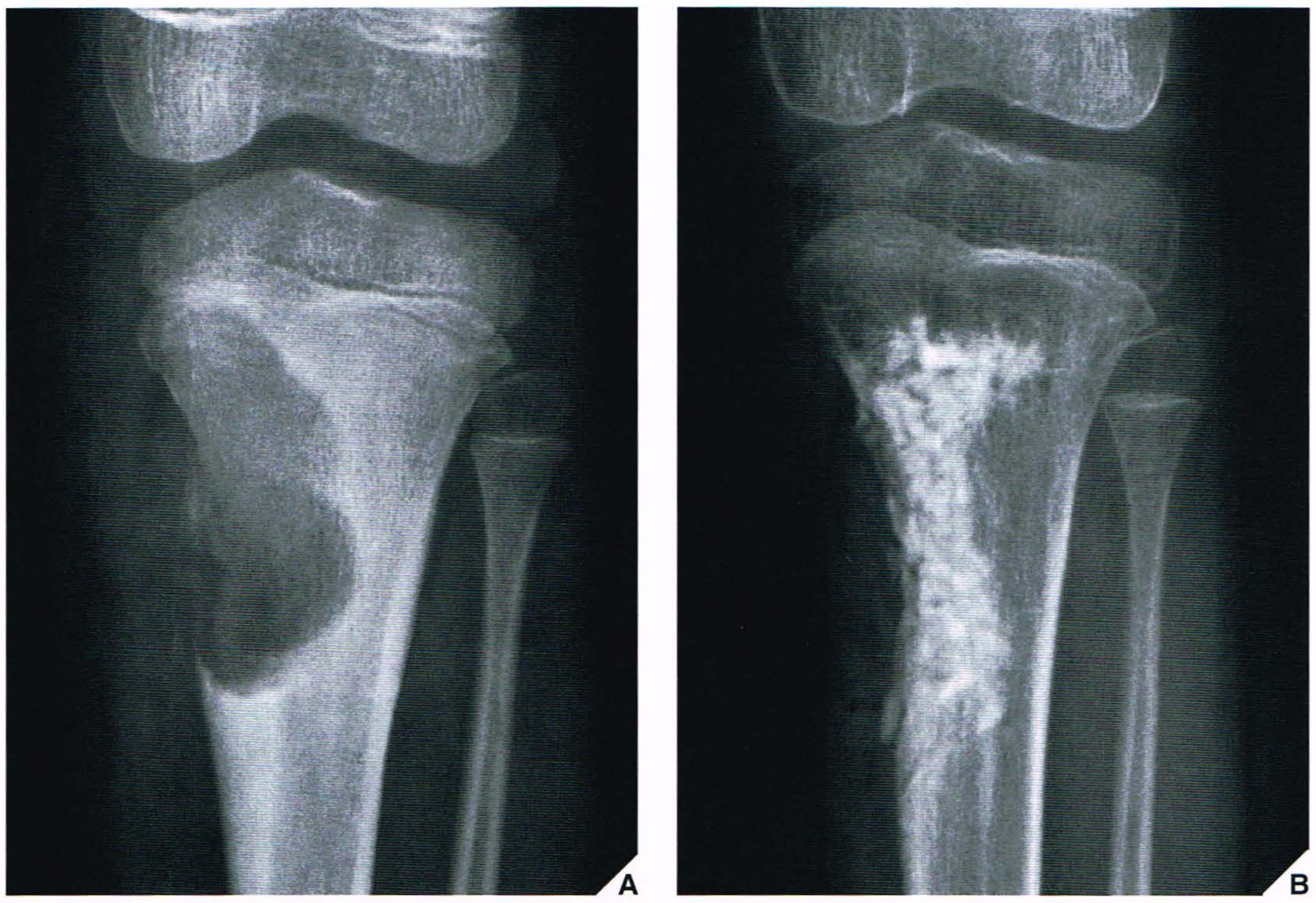

Fig. 16.51 Fibroma condromixóide. Um menino de 9 anos de idade foi tratado de fibroma condromixóide, lesão cartilaginosa benigna no terço proximal da tíbia esquerda. **(A)** Radiografia pré-operatória mostra uma lesão exibindo uma borda esclerótica fina com recorte endosteal, uma destruição óssea do tipo geográfico e um suporte sólido de formação de novo osso periosteal (neo-osteogênese periosteal) em sua parte distal. **(B)** Radiografia pós-operatória mostra a cavidade da lesão preenchida por fragmentos ósseos após curetagem. **(C)** Dois anos depois, o tumor reapareceu.

ser cirúrgico, quimioterápico, radioterápico ou uma combinação destes.

Monitorizando os Resultados do Tratamento

Cinco modalidades — radiografia convencional, TC, RM, cintilografia e arteriografia — são comumente usadas para monitorar os resultados do tratamento de tumores ósseos. Destas cinco, a radiografia é usada principalmente para documentar os resultados da ressecção cirúrgica de lesões benignas como osteocondroma ou osteoma osteóide (Fig. 16.50), ou para seguimento após curetagem de tumores benignos ou lesões semelhantes a tumor e aplicação de enxerto ósseo (Fig. 16.51). No caso de tumores malignos, as radiografias permitem demonstrar a posição das endopróteses (Fig. 16.52) ou enxertos ósseos (Fig. 16.53) em procedimentos de preservação do membro. A eficácia da quimioterapia é mais bem monitorizada por uma combinação de radiografia, arteriografia (Fig. 16.54), TC (ver Fig. 16.9) e RM. A recorrência ou disseminação metastática de um tumor pode ser devidamente mostrada em um estágio inicial pela cintilografia, TC ou RM.

Complicações

Embora a complicação direta mais freqüente dos tumores ósseos malignos seja a metástase, sobretudo para o pulmão, a complicação mais grave de algumas lesões benignas é seu potencial para transformação maligna (Fig. 16.55; ver também Quadro 16.2). Ademais, algumas lesões benignas, como aquelas observadas em exostoses cartilaginosas múltiplas (Fig. 16.56) ou encondromatose, podem resultar em distúrbio grave do crescimento. A complicação mais comum dos tumores e

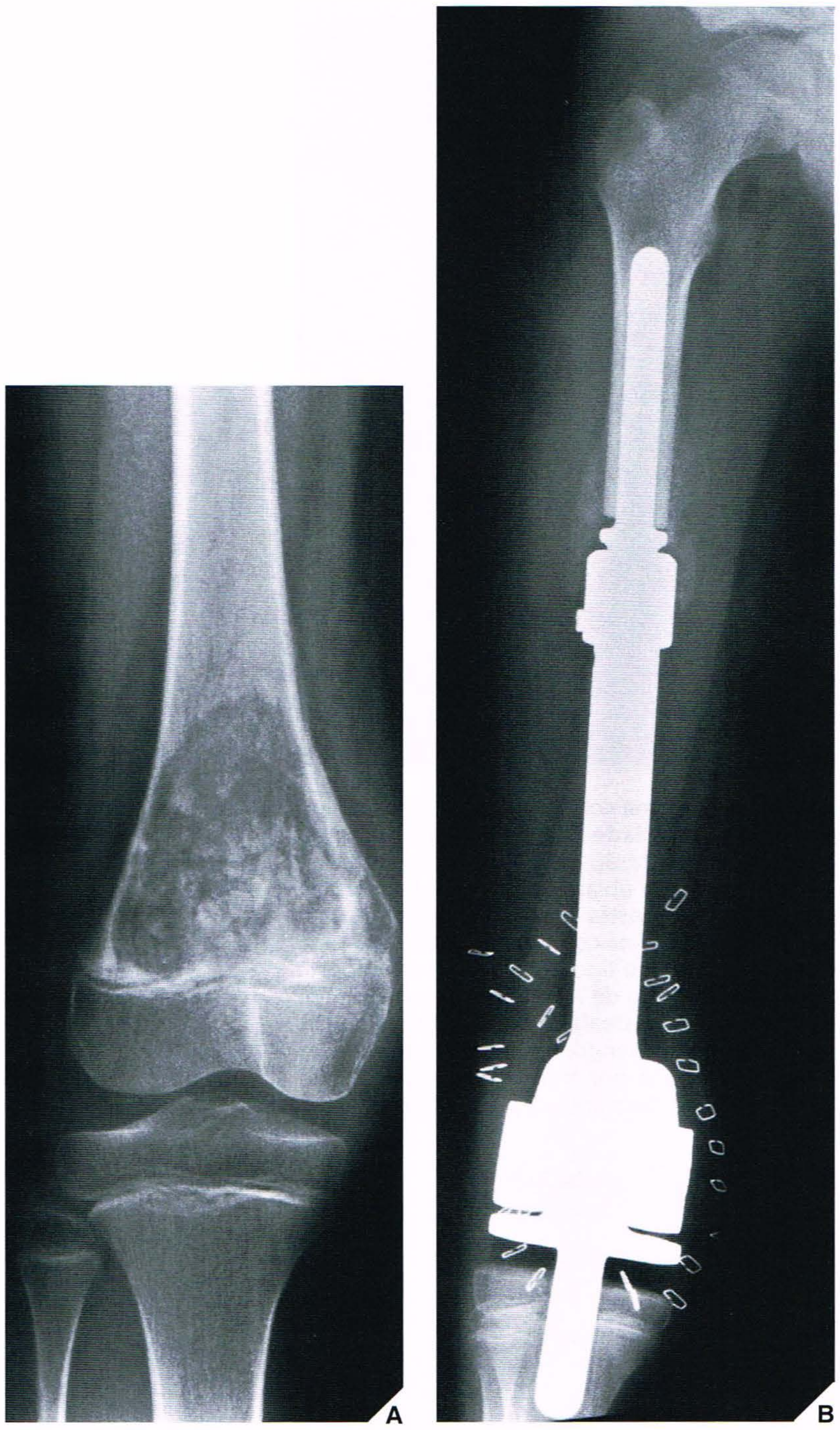

Fig. 16.52 Osteossarcoma — endoprótese. Após um curso de quimioterapia, uma menina de 8 anos de idade com osteossarcoma do fêmur direito **(A)** foi submetida à ressecção radical dos três quartos distais do fêmur, com inserção de uma prótese expansível (LEAP) **(B)**, que pode ser alongada à medida que a criança cresce. (Cortesia do Dr. M. M. Lewis, New York, NY.)

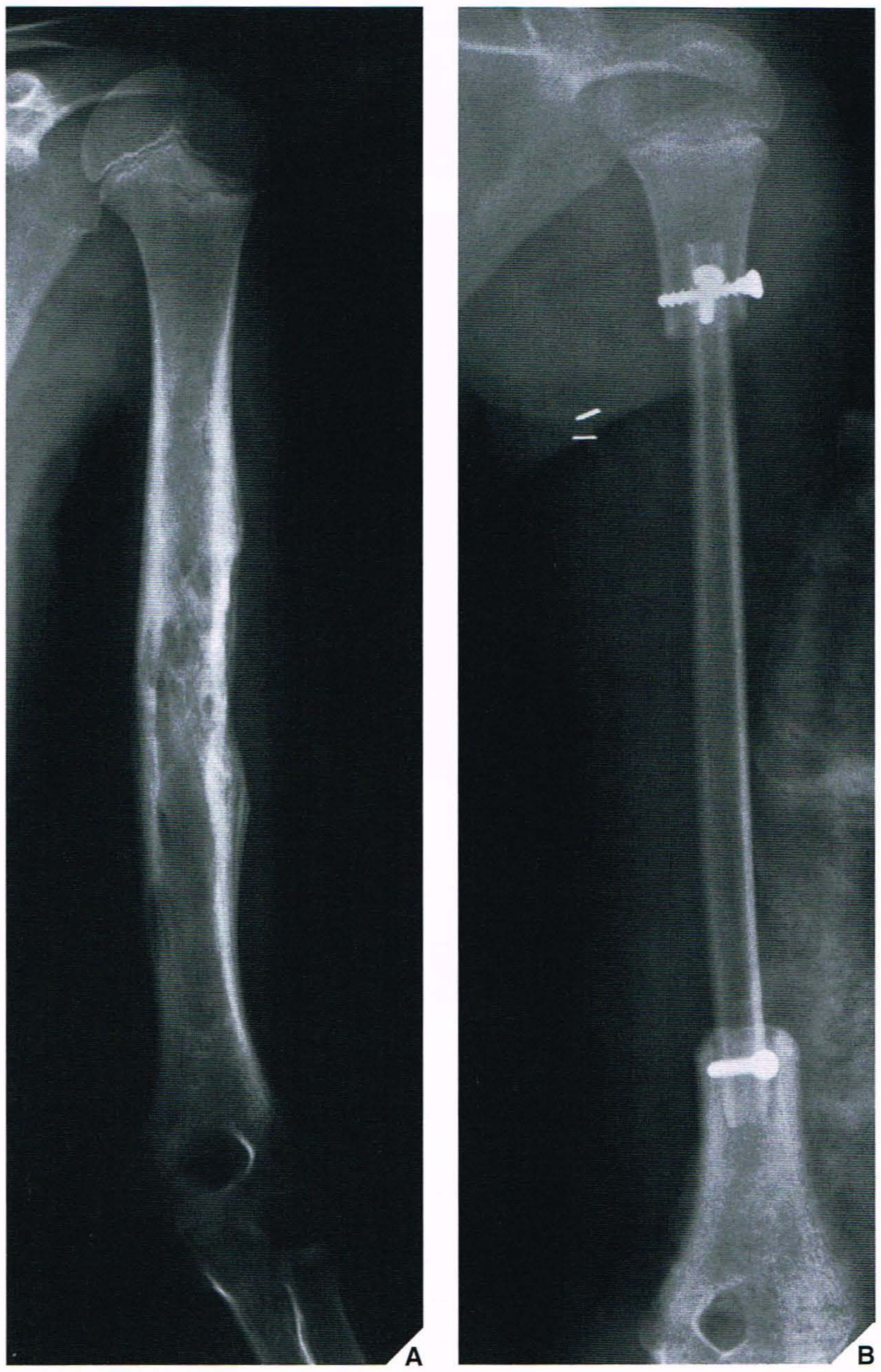

Fig. 16.53 Sarcoma de Ewing — ressecção e enxerto ósseo. Após curso de radioterapia e quimioterapia, uma menina de 9 anos de idade com sarcoma de Ewing na diáfise do úmero esquerdo **(A)** foi submetida à ressecção radical do segmento médio do úmero. **(B)** A reconstrução foi realizada com a aplicação de um auto-enxerto fibular.

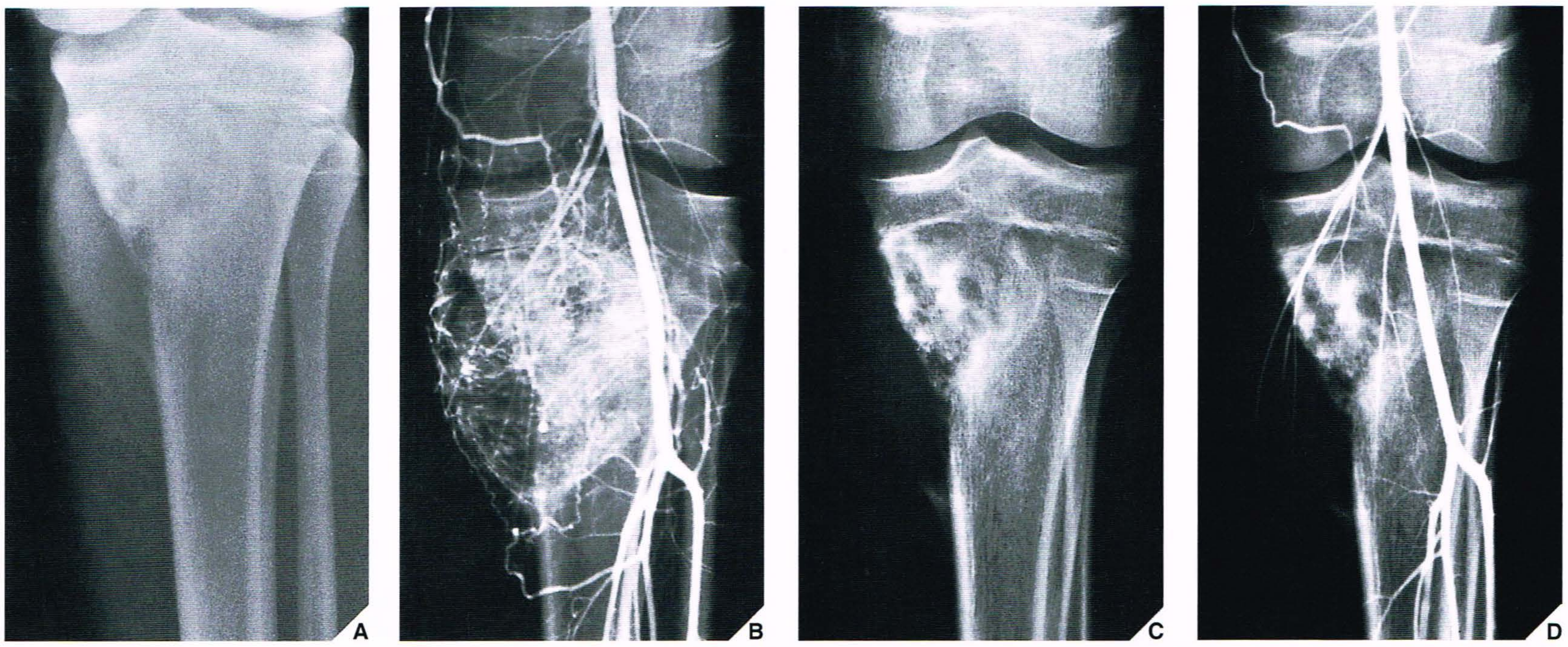

Fig. 16.54 **Osteossarcoma após quimioterapia.** (A) Radiografia ântero-posterior do terço proximal da tíbia esquerda de um menino de 15 anos de idade demonstra um osteossarcoma na metáfise associado a grande massa de tecidos moles. (B) A arteriografia realizada antes do tratamento mostra que a massa de tecidos moles é hipervascularizada. Após terapia combinada com metotrexato, vincristina, cloridrato de doxorrubicina e cisplatina, a repetição da radiografia convencional (C) e da arteriografia (D) mostra redução acentuada da massa tumorosa. Subseqüentemente, foi realizada ressecção ampla da porção proximal da tíbia, e implantado um espaçador metálico semelhante ao mostrado na Fig. 16.52B.

Fig. 16.55 **Transformação maligna para condrossarcoma.** Um encondroma na base do terceiro quirodáctilo deste homem de 32 anos de idade com encondromatose múltipla sofreu transformação sarcomatosa para um condrossarcoma.

Fig. 16.56 **Exostoses cartilaginosas múltiplas — distúrbio do crescimento.** Radiografia ântero-posterior do punho de um menino de 14 anos de idade com exostoses cartilaginosas múltiplas (osteocondromas) mostra acentuado distúrbio do crescimento das extremidades distais do rádio e da ulna.

Fig. 16.57 Fibroma não ossificante complicado por fratura patológica. Um menino de 9 anos de idade com fibroma não ossificante gigante da diáfise distal do fêmur direito desenvolveu fratura patológica, complicação comum desta lesão.

Fig. 16.58

lesões semelhantes a tumor em geral é, entretanto, a fratura patológica. Apesar de não ser uma característica diagnóstica, isto pode complicar tanto as lesões benignas quanto as malignas. Entre as lesões com potencial elevado de fratura estão os cistos ósseos simples, os grandes fibromas não ossificantes (Fig. 16.57), a displasia fibrosa e os encondromas. Ocasionalmente, a fratura patológica é o primeiro sinal de um processo neoplásico. Outras complicações, como a erosão por compressão do osso adjacente (Fig. 16.58) ou a compressão dos vasos sangüíneos ou nervos adjacentes (ver Fig. 18.30B), podem ocorrer com crescimento de uma lesão além da cortical.

Tumores de Tecidos Moles

Ao contrário dos tumores e das lesões semelhantes a tumor ósseos, a maioria dos tumores de tecidos moles (Quadro 16.11) não tem ca-

Quadro 16.11 Tumores Benignos e Malignos Mais Comuns dos Tecidos Moles

Benignos	Malignos
Gânglion	Rabdomiossarcoma

racterísticas radiográficas específicas que poderiam ser úteis no seu diagnóstico. Contudo, alguns achados podem apontar para um tipo particular de lesão. Por exemplo, flebolitos calcificados em uma massa de tecidos moles sugere hemangioma ou hemangiomatose (Fig. 16.59); radiotransparência dentro de uma massa sugere lipoma (Fig. 16.60); transparências mosqueadas dentro de uma massa densa, em associação a formação óssea, sugerem lipossarcoma (Fig. 16.61); calcificações semelhantes a pipoca sugerem condroma ou condrossarcoma de tecidos moles; calcificações similares na vizinhança de uma articulação, particularmente quando associadas a destruição óssea, sugerem sarcoma sinovial; e osso heterogêneo mal definido em uma massa de tecidos moles pode indicar osteossarcoma de tecidos moles (Fig. 16.62). Vários pesquisadores implicaram a eficácia da RM na caracterização e avaliação de massas de tecidos moles; sua superioridade sobre a TC baseia-se na falta de radiação ionizante, sua capacidade de adquirir imagens multidirecionais e multiplanares, e sua excelente resolução de contraste e definição anatômica acurada dos tumores de tecidos moles. Nas seqüências de pulso ponderadas em T1, a maioria das massas de tecidos moles tem sinal de intensidade baixa a intermediária, enquanto em imagens ponderadas em T2 tem sinal de intensidade elevada. Entretanto, há massas com sinal de intensidade elevada nas imagens ponderadas em T1 devido ao seu

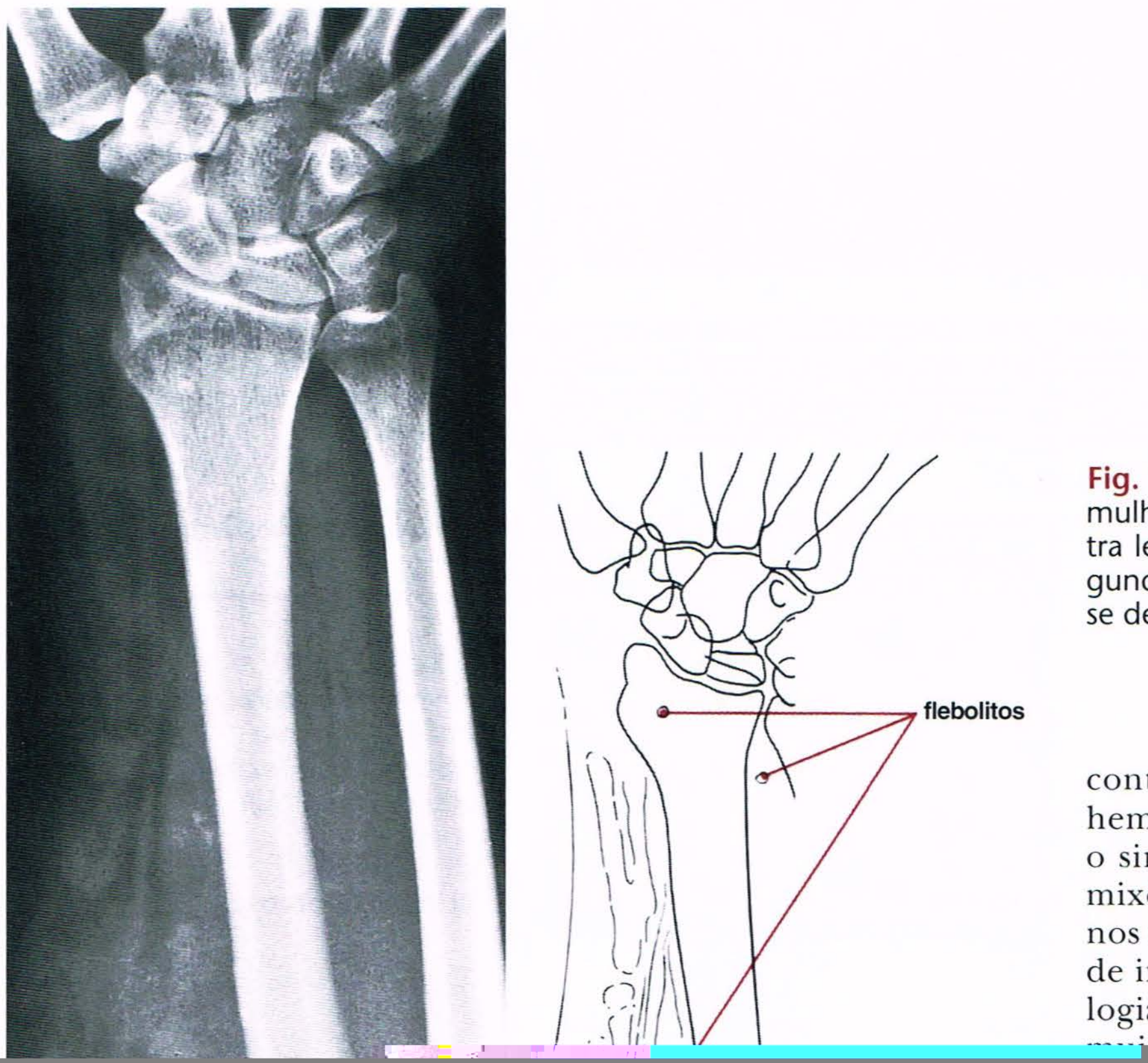

Fig. 16.60 Lipoma de tecidos moles. Radiografia oblíqua da mão de uma mulher de 27 anos de idade com massa de tecidos moles na face dorsal mostra lesão radiotransparente nos tecidos moles adjacente à face radial do segundo osso metacarpal. Há evidências de osteogênese. A lesão provou tratar-se de um lipoma.

conteúdo de sangue ou gordura, como os lipomas, hemangiomas e hematomas crônicos. Um destes tumores adiposos que não mostram o sinal elevado nas imagens ponderadas em T1 é o lipossarcoma mixóide. Até o presente, todavia, como Sundaram abordou baseado nos resultados de RM, nem as características visuais nem os valores de intensidade de sinal permitem a distinção ou predição da histologia das massas de tecidos moles. Apesar disso, certos critérios são

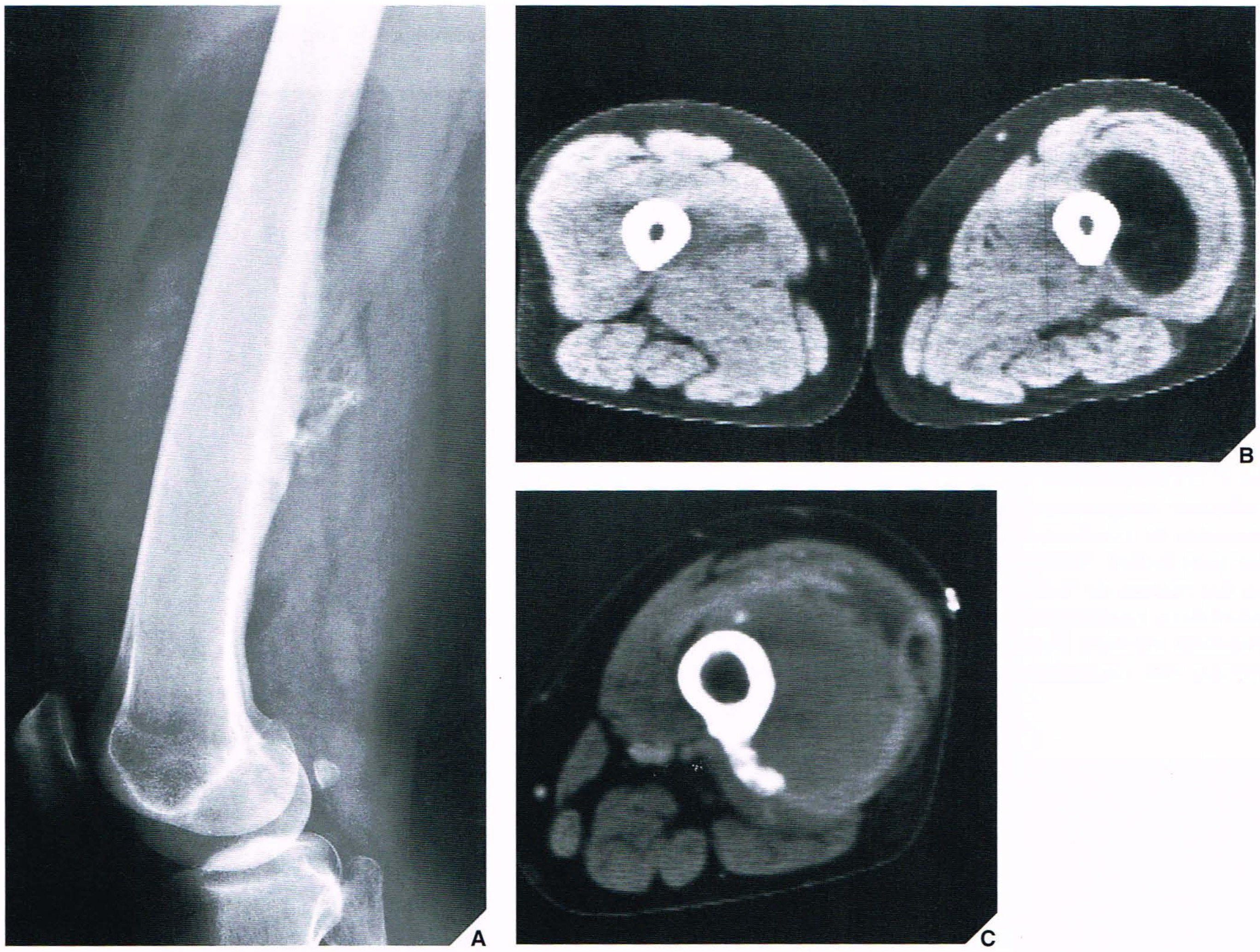

Fig. 16.61 Lipossarcoma de tecidos moles. (A) Radiografia lateral em um homem de 54 anos de idade com massa de crescimento lento na face posterior da coxa mostra massa de tecidos moles mal definida com áreas radiotransparentes e osteogênese no local da cortical posterior do fêmur. **(B)** TC ao nível da radiotransparência confirma presença de tecido adiposo. **(C)** Um corte através da osteogênese desvenda massa mais densa infiltrando estruturas musculares circunvizinhas. Foi sugerido lipossarcoma como diagnóstico provável que, posteriormente, foi confirmado na biópsia excisional.

Fig. 16.62 Osteossarcoma de tecidos moles. Uma mulher de 51 anos de idade apresentou grande massa de tecidos moles suprapatelar. Radiografia lateral do joelho mostra massa com osteogênese heterogênea mal definida na parte central da lesão. Biópsia revelou osteossarcoma dos tecidos moles. (Reproduzido de Greenspan A, et al., 1987, com permissão.)

Quadro 16.12 Massas Benignas de Tecidos Moles Mais Comuns que Podem Simular Neoplasias

Abscesso	
Amiloidoma	Fasciite nodular
Mionecrose calcificada	Sinovite vilonodular pigmentada
Cisto	Pseudo-aneurisma
Periostite reativa exuberante	Linfadenopatia reativa
Granuloma de corpo estranho	Nódulo reumatóide
Tofo gotoso	Seroma
Hematoma	Cisto sinovial
Miosite ossificante	Calcinose tumorosa



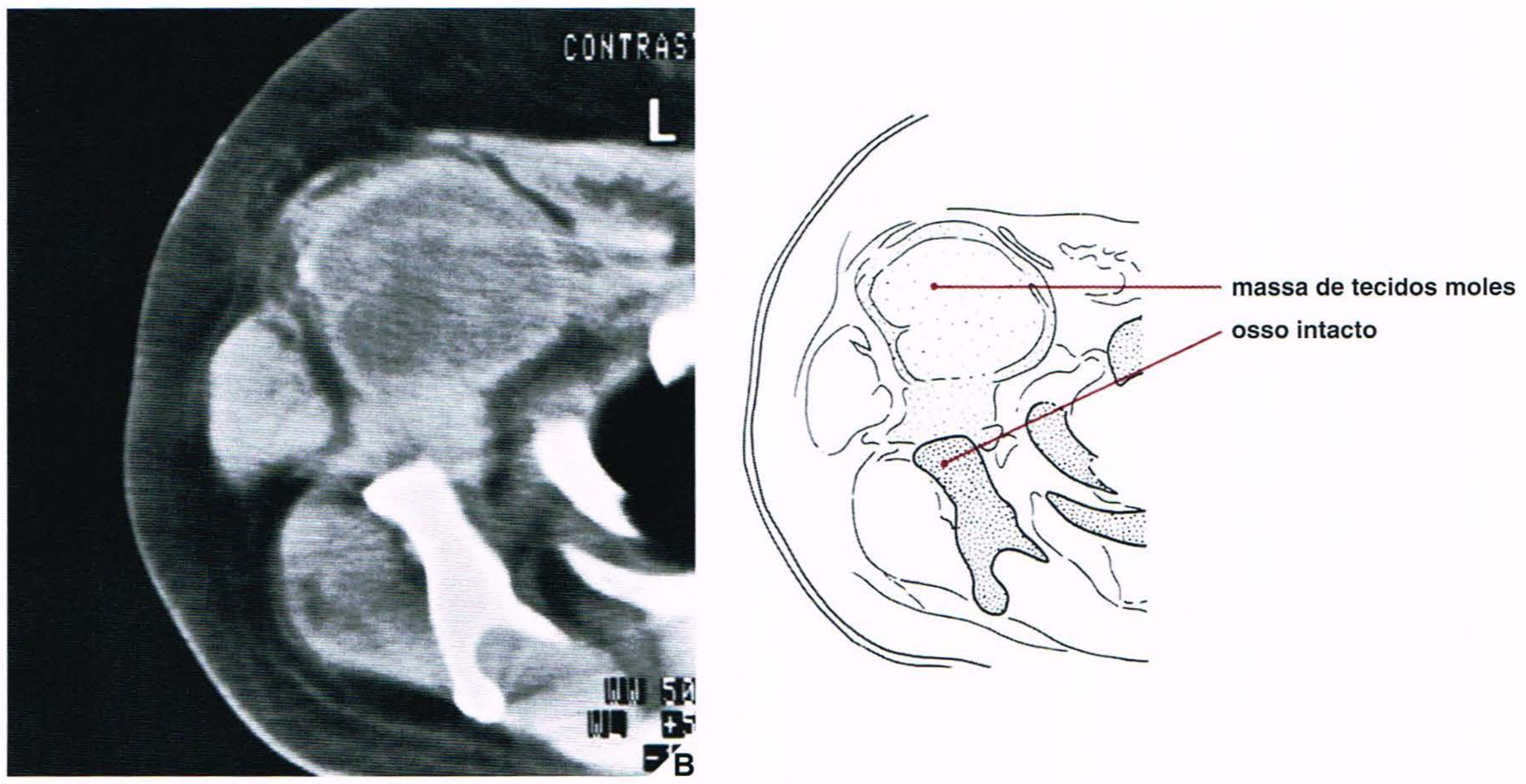

Fig. 16.64 **Fibrossarcoma dos tecidos moles.** *Continuação.*

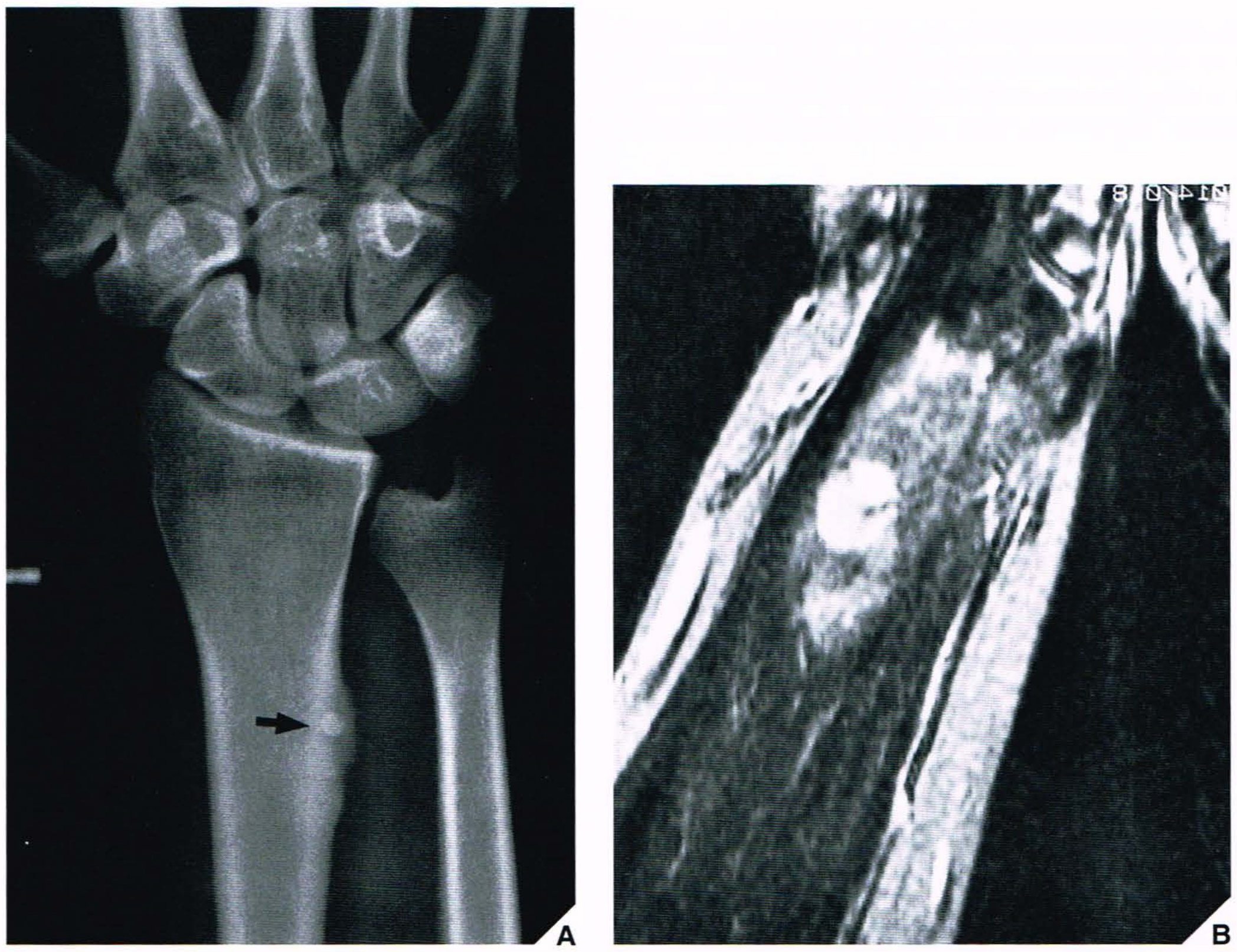

Fig. 16.65 **Hemangioma intramuscular.** Uma mulher de 34 anos de idade apresentou dor na porção distal do antebraço esquerdo. Radiografia **(A)** mostra reação periosteal na borda ulnar da porção distal do rádio associada a flebolito (*seta*). **(B)** RM coronal ponderada em T2 (SE; TR 2000/TE 80 ms) mostra grande massa situada no músculo pronador quadrado da porção distal do antebraço, exibindo sinal heterogêneo cuja intensidade varia de intermediária a elevada. A lesão tratava-se de um hemangioma intramuscular. (Reproduzido de Greenspan, A, et al., 1992, com permissão.)

[3] Uma lesão lítica (radiotransparente) localizada na epífise e mostrando zona de transição estreita é mais provavelmente um condroblastoma.

[4] Uma lesão lítica sem borda esclerótica e se estendendo para a extremidade articular de um osso após fechamento da placa de crescimento é mais provavelmente um tumor de células gigantes. A ausência de disseminação para a extremidade articular do osso praticamente exclui o tumor de células gigantes.

[5] Uma lesão localizada centralmente com uma borda esclerótica e tocando a placa de crescimento na porção proximal do úmero ou na porção proximal do fêmur é mais provavelmente um cisto ósseo simples.

[6] Uma lesão radiotransparente localizada na face lateral do calcâneo é mais provavelmente um cisto ósseo simples.

[7] Uma lesão localizada excentricamente que abaula a cortical e é observada em um paciente abaixo dos 20 anos de idade é mais provavelmente um cisto ósseo aneurismático ou um fibroma condromixóide. Se o paciente tiver 30 anos ou mais, estas possibilidades são remotas.

[8] Uma lesão radiotransparente em um osso tubular curto é mais provavelmente um encondroma.

[9] Uma lesão com margem esclerótica localizada na face anterior da tíbia em uma criança é mais provavelmente uma displasia osteofibrosa (lesão de Kempson-Campanacci). Uma lesão similar ou lesões osteolíticas múltiplas na tíbia em adultos mais provavelmente representa adamantinoma.

[10] Uma lesão na face medial da porção distal do fêmur situada próxima da linha áspera e que mostra irregularidade da cortical é mais provavelmente um desmóide periosteal.

[11] Uma lesão intramedular na face posterior do terço distal do fê-
[redacted]

Se o paciente tiver menos de 5 anos de idade ou for negro, o sarcoma de Ewing é improvável.

[21] Quando uma massa de tecidos moles e uma lesão óssea destrutiva coexistem, certos aspectos radiográficos da lesão podem ajudar a diferenciar entre um tumor primário de tecidos moles invadindo osso de um tumor primário de osso invadindo tecidos moles:
- epicentro da lesão: se estiver fora do osso, então é provável que seja o tumor primário de tecidos moles; se dentro do epicentro, então provavelmente trata-se de um tumor ósseo primário
- ângulo de destruição cortical: se na direção do osso, então é provável que seja o tumor primário de tecidos moles; se na direção dos tecidos moles, então é provável que seja o tumor ósseo primário
- ausência de reação periosteal: provavelmente tumor primário de tecidos moles
- uma grande massa de tecidos moles e uma pequena lesão óssea: provavelmente, tumor primário de tecidos moles (com exceção do sarcoma de Ewing).

[22] Lesões benignas como displasia fibrosa, fibroma não ossificante, histiocitose das células de Langerhans, hemangiom

Bodner G, Schocke MFH, Rachbauer F, et al. Differentiation of malignant and benign musculoskeletal tumors: combined color and power Doppler US and spectral wave analysis. *Radiology* 2002;223:410–416.
Bohndorf K, Reiser M, Lochner B. Magnetic resonance imaging of primary tumors and tumor-like lesions of bone. *Skeletal Radiol* 1986;15:511–517.
Boyko OB, Cory DA, Cohen MD, Provisor A, Mirkin D, DeRosa GP. MR imaging of osteogenic and Ewing's sarcoma. *AJR Am J Roentgenol* 1987;148:317–322.
Brown KT, Kattapuram SV, Rosenthal DI. Computed tomography analysis of bone tumors: patterns of cortical destruction and soft tissue extension. *Skeletal Radiol* 1986; 15:448–451.
Chew FS, Hudson TM. Radionuclide bone scanning of osteosarcoma: falsely extended uptake patterns. *AJR Am J Roentgenol* 1982;139:49–54.
Coffre C, Vanel D, Contesso G, Kalifa C, Dubousset J, Genin J, Masselot J. Problems and pitfalls in the use of computed tomography for the local evaluation of long bone osteosarcoma. Report on 30 cases. *Skeletal Radiol* 1985;13:147–153.
Cohen EK, Kressel HY, Frank TS, et al. Hyaline cartilage-origin bone and soft-tissue neoplasms: MR appearance and histologic correlation. *Radiology* 1988;167: 477–481.
Cohen MD, Weetman RM, Provisor AJ, et al. Efficacy of magnetic resonance imaging in 139 children with tumors. *Arch Surg* 1986;121:522–529.
Conrad EU 3rd, Enneking WF. Common soft tissue tumors. *Clin Symp* 1990;42:2–32.
Crim JR, Seeger LL, Yao L, Chandnani V, Eckardt JJ. Diagnosis of soft-tissue masses with MR imaging: can benign masses be differentiated from malignant ones? *Radiology*

Greenfield GB, Warren DL, Clark RA. MR imaging of periosteal and cortical changes of bone. *Radiographics* 1991;11:611–623.
Greenspan A. Bone island (enostosis): current concept—a review. *Skeletal Radiol* 1995; 24:111–115.
Greenspan A. Pragmatic approach to bone tumors. *Semin Orthop* 1991;6:125–133.
Greenspan A, Klein MJ. Radiology and pathology of bone tumors. In: Lewis MM, ed. *Musculoskeletal oncology. A multidisciplinary approach.* Philadelphia: WB Saunders;1992:13–72.
Greenspan A, McGahan JP, Vogelsang P, Szabo RM. Imaging strategies in the elevation of soft-tissue hemangiomas of the extremities: correlation of the findings of plain radiography, angiography, CT, MRI, and ultrasonography in 12 histologically proven cases. *Skeletal Radiol* 1992;21:11–18.
Greenspan A, Stadalnik RC. Bone island: scintigraphic findings and their clinical application. *Can Assoc Radiol J* 1995;46:368–379.
Greenspan A, Stadalnik RC. Central versus eccentric lesions of long tubular bones. *Semin Nucl Med* 1996;26:201–206.
Greenspan A, Steiner G, Norman A, Lewis MM, Matlen J. Osteosarcoma of the soft tissues of the distal end of the thigh. *Skeletal Radiol* 1987;16:489–492.
Hanna SL, Fletcher BD, Parham DM, Bugg MR. Muscle edema in musculoskeletal tumors: MR imaging characteristics and clinical significance. *J Magn Reson Imaging* 1991;1:441–449.
Hanna SL, Langston JW, Gronemeyer SA, Fletcher BD. Subtraction technique for contrast-enhanced MR images of musculoskeletal tumors. *Magn Reson Imaging* 1990;8: 213–215.
Hayes CW, Conway WF, Sundaram M. Misleading aggressive MR imaging appearance of some benign musculoskeletal lesions. *Radiographics* 1992;12:1119–1134.
Helms C, Munk P. Pseudopermeative skeletal lesions. *Br J Radiol* 1990;63:461–467.
Helms CA. Skeletal "don't touch" lesions. In: Brant WE, Helms CA, eds. *Fundamentals of diagnostic radiology.* Baltimore: Williams & Wilkins;1994:963–975.
Hermann G, Abdelwahab IF, Miller TT, Klein MJ, Lewis MM. Tumor and tumor-like conditions of the soft tissue: magnetic resonance imaging features differentiating benign from malignant masses. *Br J Radiol* 1992;65:14–20.
Hudson TM. *Radiologic-pathologic correlation of musculoskeletal lesions.* Baltimore: Williams & Wilkins; 1987.
Lodwick GS. A systematic approach to the roentgen diagnosis of bone tumors. In: *M.D. Anderson Hospital and Tumor Institute—Clinical Conference on Cancer: Tumors of Bone and Soft Tissue.* Chicago: Year Book; 1965:49–68.
Lodwick GS, Wilson AJ, Farrell C, Virtama P, Dittrich F. Determining growth rates of focal lesions of bone from radiographs. *Radiology* 1980;134:577–583.
Lodwick GS, Wilson AJ, Farrell C, Virtama P, Smeltzer FM, Dittrich F. Estimating rate of growth in bone lesions. Observer performance and error. *Radiology* 1980;134: 585–590.
Ma LD, Frassica FJ, McCarthy EF, Bluenke DA, Zerhouni EA. Benign and malignant musculoskeletal masses: MR imaging differentiation with rim-to-center differential enhancement ratios. *Radiology* 1997;202:739–744.
Ma LD, Frassica FJ, Scott WW Jr, Fishman EK, Zerhouni EA. Differentiation of benign and malignant musculoskeletal tumors: potential pitfalls with MR imaging. *Radiographics* 1995;15:349–366.
Madewell JE, Ragsdale BD, Sweet DE. Radiologic and pathologic analysis of solitary bone lesions. Part I: Internal margins. *Radiol Clin North Am* 1981;19:715–748.
Magid D. Two-dimensional and three-dimensional computed tomographic imaging in musculoskeletal tumors. *Radiol Clin North Am* 1993;31:425–447.
Manaster BJ, Ensign MF. The role of imaging in musculoskeletal tumors. *Semin US CT MR* 1989;10:498–517.
Mankin HJ, Lange TA, Spanier SS. The hazards of biopsy in patients with malignant primary bone and soft-tissue tumors. *J Bone Joint Surg* 1982;64:1121–1127.
Martel W, Abell MR. Radiologic evaluation of soft tissue tumors: retrospective study. *Cancer* 1973;32:352–366.
McCook BM, Sandler MP, Powers TA, Weaver GR, Nance EP Jr. Correlative bone imaging. In: *Nuclear medicine annual.* New York: Raven Press; 1989:143–177.
McNeil BJ. Value of bone scanning in neoplastic disease. *Semin Nucl Med* 1984;14: 277–286.
Mink J. Percutaneous bone biopsy in the patient with known or suspected osseous metastases. *Radiology* 1986;161:191–194.
Mirowitz SA. Fast scanning and fat-suppression MR imaging of musculoskeletal disorders. *AJR Am J Roentgenol* 1993;161:1147–1157.
Mirowitz SA, Apicella P, Reinus WR, Hammerman AM. MR imaging of bone marrow lesions: relative conspicuousness on T1-weighted, fat-suppressed T2-weighted, and STIR images. *AJR Am J Roentgenol* 1994;162:215–221.

bone tumors. Diagnosis, treatment and prognosis.* Philadelphia: WB Saunders; 1979.
HL. *Tumors and tumorous conditions of the bones and joints.* Philadelphia: Lea & Febiger; 1968.
ek JS, Murphey MD, Welker JA, Henshaw RM, Kransdorf MJ, Shmookler BM, Malawer MM. Diagnosis of primary bone tumors with image-guided percutaneous biopsy: experience with 110 tumors. *Radiology* 2002;223:731–737.
son LC. A general theory of bone tumors. *Bull NY Acad Med* 1953;29:164–171.
er R: Scintigraphy of bone tumors. In: *Current concepts of diagnosis and treatment of bone and soft tissue tumors.* Berlin: Springer-Verlag; 1984:55–60.
cher JA, Ballon D, Graham M, et al. ^{31}P NMR spectra of extremity sarcomas: diversity of metabolic profiles and changes in response to chemotherapy. *Magn Reson Med* 1990;16:19–34.
sdorf MJ. Malignant soft-tissue tumors in a large referral population: distribution of diagnoses by age, sex, and location. *AJR Am J Roentgenol* 1995;164:129–134.
sdorf MJ, Bancroft LW, Peterson JJ, Murphey MD, Foster WC, Temple HT. Imaging of fatty tumors: distinction of lipoma and well-differentiated liposarcoma. *Radiology* 2002;224:99–104.
sdorf M, Jelinek J, Moser RP Jr, et al. Soft-tissue masses. Diagnosis using MR imaging. *AJR Am J Roentgenol* 1989;153:541–547.
sdorf MJ, Murphey MD. *Imaging of soft tissue tumors.* Philadelphia: WB Saunders, 1997.
sdorf MJ, Murphey MD. Radiologic evaluation of soft-tissue masses: a current perspective. *AJR Am J Roentgenol* 2000;175:575–587.
sdorf MJ, Murphey MD, Sweet DE. Liposclerosing myxofibrous tumor: a radiologic-pathologic-distinct fibro-osseous lesion of bone with a marked predilection for the intertrochanteric region of the femur. *Radiology* 1999; 212:693–698.
sdorf MJ. Magnetic resonance imaging of musculoskeletal tumors. *Orthopedics* 1994;17:1003–1016.
n ME. Radiographic evaluation of solitary bone lesions. *Orthop Clin North Am* 1983; 14:39–64.
P, Honda G, Roberts T, et al. Musculoskeletal neoplasm: perineoplastic edema versus tumor on dynamic postcontrast MR images with spatial mapping of instantaneous enhancement rates. *Radiology* 1995;197:831–839.
son SE, Lorentzon R. The incidence of malignant primary bone tumors in relation to age, sex and site. A study of osteogenic sarcoma, chondrosarcoma, and Ewing's sarcoma diagnosed in Sweden from 1958–1968. *J Bone Joint Surg [Br]* 1974;56B: 534–540.
JK, Yao L, Wirth CR. MR imaging of solitary osteochondromas: report of eight cases. *AJR Am J Roentgenol* 1987;149–557.
s MM. The use of an expandable and adjustable prosthesis in the treatment of childhood malignant bone tumors of the extremity. *Cancer* 1986;57:499–502.
s MM, Sissons HA, Norman A, Greenspan A. Benign and malignant cartilage tumors. In: Griffin PP, ed. *Instructional course lectures.* Chicago: American Academy of Orthopaedic Surgeons; 1987:87–114.
tenstein L. *Bone tumors,* 5th ed. St. Louis: Mosby; 1977.
wick GS. Solitary malignant tumors of bone: the application of predictor variables in diagnosis. *Semin Roentgenol* 1966;1:293–313.

Mirra JM, Picci P, Gold RH. *Bone tumors: clinical, radiologic and pathologic correlations.* Philadelphia: Lea & Febiger; 1989.
Moore SG, Bisset GS, Siegel MJ, Donaldson JS. Pediatric musculoskeletal MR imaging. *Radiology* 1991;179:345–360.
Moser RP. Cartilaginous tumors of the skeleton. In: *AFIP atlas of radiologic-pathologic correlations.* Fasicle II. St. Louis: Mosby-Year Book; 1990.
Moser RP, Madewell JE. An approach to primary bone tumors. *Radiol Clin North Am* 1987;25:1049–1093.
Moulton JS, Blebea JS, Dunco DM, Braley SE, Bisset GS, Emery KH. MR imaging of soft tissue masses: diagnostic efficacy and value of distinguishing between benign and malignant lesions. *AJR AM J Roentgenol* 1995;164:1191–1199.
Mulder JD, Kroon HM, Schütte HE, Taconis WK. *Radiologic atlas of bone tumors.* Amsterdam: Elsevier; 1993:9–46.
Munk PL, Helms CA, Holt RG. Immature bone infarcts: findings on plain radiographs and MR scans. *AJR Am J Roentgenol* 1989;152:547–549.
Munk PL, Lee MJ, Janzen DL, et al. Lipoma and liposarcoma: evaluation using CT and MR imaging. *AJR Am J Roentgenol* 1997;169:589–594.
Murphy WA Jr. Imaging bone tumors in the 1990s. *Cancer* 1991;67:1169–1176.
Murray RO, Jacobson HG. *The radiology of bone diseases,* 2nd ed. New York: Churchill Livingstone; 1977.
Negendank WG, Crowley MG, Ryan JR, Keller NA, Evelhoch JL. Bone and soft-tissue lesions: diagnosis with combined H-1 MR imaging and P-31 MR spectroscopy. *Radiology* 1989;173:181–188.
Nelson MC, Stull MA, Teitelbaum GP, et al. Magnetic resonance imaging of peripheral soft tissue hemangiomas. *Skeletal Radiol* 1990;19:477–482.
Nelson SW. Some fundamentals in the radiologic differential diagnosis of solitary bone lesions. *Semin Roentgenol* 1966;1:244–267.
Norman A. The radiologic approach to bone tumors. In: *Bones and joints.* Baltimore: Williams & Wilkins; 1976:196–205.
Norman A. Tumor and tumor-like lesions of the bones of the foot. *Semin Roentgenol* 1970;5:407–418.
Norman A, Dorfman HD. Juxtacortical circumscribed myositis ossificans: evolution and radiographic features. *Radiology* 1970;96:301–306.
Norman A, Schiffman M. Simple bone cyst: factors of age dependency. *Radiology* 1977; 124:779–782.
Nuovo MA, Norman A, Chumas J, Ackerman LV. Myositis ossificans with atypical clinical, radiographic, or pathologic findings: a review of 23 cases. *Skeletal Radiol* 1992; 27:87–101.
Oliveira AM, Nascimento AG. Grading in soft tissue tumors: principles and problems. *Skeletal Radiol* 2001;30:543–559.
Olson P, Everson LI, Griffith HJ. Staging of musculoskeletal tumors. *Radiol Clin North Am* 1994;32:151–162.
Onitsuka H. Roentgenologic aspects of bone islands. *Radiology* 1977;124:607–612.
Panicek DM, Gatsonis C, Rosenthal DI, et al. CT and MR imaging in the local staging of primary malignant musculoskeletal neoplasms: report of the Radiology Diagnostic Oncology Group. *Radiology* 1997;202:237–246.
Petasnick JP, Turner DA, Charters JR, Gitelis S, Zacharias CE. Soft-tissue masses of the locomotor system: comparison of MR imaging with CT. *Radiology* 1986;160:125–133.

Peterson JJ, Kransdorf MJ, Bancroft LW, O'Connor MI. Malignant fatty tumors: classification, clinical course, imaging appearance and treatment. *Skeletal Radiol* 2003;32: 493–503.

Pettersson H, Eliasson J, Egund N, et al. Gadolinium-DTPA enhancement of soft tissue tumors in magnetic resonance imaging—preliminary clinical experience in five patients. *Skeletal Radiol* 1988;14:319–323.

Pettersson H, Gillespie T III, Hamlin DJ, et al. Primary musculoskeletal tumors: examination with MR imaging compared with conventional modalities. *Radiology* 1987; 164:237–241.

Pettersson H, Slone RM, Spanier S, Gillespie T III, Fitzsimmons JR, Scott KN. Musculoskeletal tumors: T1 and T2 relaxation times. *Radiology* 1988;167:783–785.

Pettersson H, Spanier S, Fitzsimmons JR, Slone R, Scott KN. MR imaging relaxation measurements in musculoskeletal tumors and surrounding tissue. *Radiology* 1985; 157(P):109.

Pettersson H, Springfield DS, Enneking WF. *Radiologic management of musculoskeletal tumors*. New York: Springer-Verlag; 1987:9–13.

Pui MH, Chang SK. Comparison of inversion recovery fast spin-echo (FSE) with T2-weighted fat-saturated FSE and T1-weighted MR imaging in bone marrow lesion detection. *Skeletal Radiol* 1996;25:149–152.

Ragsdale BD, Madewell JE, Sweet DE. Radiologic and pathologic analysis of solitary bone lesions. Part II: Periosteal reactions. *Radiol Clin North Am* 1981;19:749–783.

Reinus WR, Wilson AJ. Quantitative analysis of solitary lesions of bone. *Invest Radiol* 1995;30:427–432.

Reiser M, Rupp N, Biehl T. MR in diagnosis of bone tumors. *Eur J Radiol* 1985;5:1–7.

Reuther G, Mutschler W. Detection of local recurrent disease in musculoskeletal tumors: magnetic resonance imaging versus computed tomography. *Skeletal Radiol* 1990;19:85.

Richardson ML, Kilcoyne RF, Gillespie T III, Genant HK. Magnetic resonance imaging of musculoskeletal neoplasms. *Radiol Clin North Am* 1987;24:259–267.

Rosenthal DI. Computed tomography of orthopedic neoplasms. *Orthop Clin North Am* 1985;16:461–470.

Rossleigh MA, Smith J, Yeh SD. Scintigraphic features of primary sacral tumors. *J Nucl Med* 1986;27:627–630.

Rotte KH, Schmidt-Peter P, Kriedemann E. CT-evaluation of osseous tumors. *Eur J Radiol* 1986;6:5–8.

Schajowicz F. *Tumors and tumorlike lesions of bone. Pathology, radiology, and treatment*, 2nd ed. Berlin: Springer-Verlag; 1994:1–21.

Seeger LL, Widoff BE, Bassett LW, Rosen G, Eckardt JJ. Preoperative evaluation of osteosarcoma: value of gadopentetate dimeglumine-enhanced MR imaging. *AJR Am J Roentgenol* 1991;157:347–351.

Selby S. Metaphyseal cortical defects in the tubular bones of growing children. *J Bone Joint Surg* 1961;43:395–400.

Sepponen RE, Sipponen JT, Tanttu JI. A method for chemical shift imaging: demonstration of bone marrow involvement with proton chemical shift imaging. *J Comput Assist Tomogr* 1984;8:585–587.

Shuman WP, Patten RM, Baron RL, Liddell RM, Conrad EU, Richardson ML. Comparison of STIR and spin-echo MR imaging at 1.5T in 45 suspected extremity tumors: lesion conspicuity and extent. *Radiology* 1991;179:247–252.

Sostman HD, Charles HC, Rockwell S, et al. Soft-tissue sarcomas: detection of metabolic heterogeneity with P-31 MR spectroscopy. *Radiology* 1990;176:837–843.

Spjut HJ, Dorfman HD, Fechner RE, Ackerman LV. Tumors of bone and cartilage. In: *Atlas of tumor pathology*, Fasicle 5. Washington, DC: Armed Forces Institute of Pathology; 1971.

Steinbach LS. MRI of musculoskeletal tumors. *Contemp Diagn Radiol* 1989;12:1–6.

Sundaram M, McDonald DJ. Magnetic resonance imaging in the evaluation of the solitary tumor of bone. *Radiology* 1990;2:697–702.

Sundaram M, McDonald DJ. The solitary tumor or tumor-like lesion of bone. *Top Magn Reson Imaging* 1989;1:17–29.

Sundaram M, McGuire MH. Computed tomography or magnetic resonance imaging for evaluating the solitary tumor or tumor-like lesion of bone. *Skeletal Radiol* 1988; 17:393–401.

Sundaram M, McGuire MH, Herbold DR, Beshany SE, Fletcher JW. High signal intensity soft tissue masses on T_1-weighted pulsing sequences. *Skeletal Radiol* 1987;16: 30–36.

Sundaram M, McGuire MH, Herbold DR, Wolverson MK, Heiberg E. Magnetic resonance imaging in planning limb-salvage surgery for primary malignant tumors of bone. *J Bone Joint Surg [Am]* 1986;68A:809–819.

Sundaram M, McLeod R. MR imaging of tumor and tumorlike lesions of bone and soft tissue. *AJR Am J Roentgenol* 1990;155:817–824.

Sweet DE, Madewell JE, Ragsdale BD. Radiologic and pathologic analysis of solitary bone lesions. Part III: Matrix patterns. *Radiol Clin North Am* 1981;19:785–814.

Szumowski J, Eisen JK, Vinitski S, Haake PW, Plewes DB. Hybrid methods of chemical shift-imaging. *Magn Reson Med* 1989;9:379–388.

Szumowski J, Plewes D. Fat suppression in the time domain in fast MR imaging. *J Magn Reson Med* 1988;8:345–354.

Tehranzadeh J, Mnaymneh W, Ghavam C, Morillo G, Murphy BJ. Comparison of CT and MR imaging in musculoskeletal neoplasms. *J Comput Assist Tomogr* 1989;13: 466–472.

Unni KK, ed. *Bone tumors*. New York: Churchill Livingstone; 1988.

Vanel D, Verstraete KL, Shapeero LG. Primary tumors of the musculoskeletal system. *Radiol Clin North Am* 1997;35:213–237.

Vaupel P, Kallinowski F, Okunieff P. Blood flow, oxygen and nutrient supply, and metabolic microenvironment of human tumors: a review. *Cancer Res* 1989;49: 6449–6465.

Verstraete KL, De Deene Y, Roels H, Dierick A, Uyttendaele D, Kunnen M. Benign and malignant musculoskeletal lesions: dynamic contrast-enhanced MR imaging—parametric "first-pass" images depict tissue vascularization and perfusion. *Radiology* 1994;192:835–843.

Volberg FM Jr., Whalen JP, Krook L, Winchester P. Lamellated periosteal reactions: a radiologic and histologic investigation. *AJR Am J Roentgenol* 1977;128:85–87.

Watt I. Radiology in the diagnosis and management of bone tumours. Review article. *J Bone Joint Surg [Br]* 1985;67B:520–529.

Wetzel LH, Levine E. Soft tissue tumors of the foot: value of MR imaging for specific diagnosis. *AJR Am J Roentgenol* 1990;155:1025–1030.

Wetzel LH, Levine E, Murphey MD. A comparison of MR imaging and CT in the evaluation of musculoskeletal masses. *Radiographics* 1987;7:851–874.

Wilner D. *Radiology of bone tumors and allied disorders*, Philadelphia: Lea & Febiger; 1982.

Zimmer WD, Berquist TH, McLeod RA, et al. Bone tumors: magnetic resonance imaging versus computed tomography. *Radiology* 1985;155:709–718.

Zlatkin MB, Lenkinski RE, Shinkwin M, et al. Combined MR imaging and spectroscopy of bone and soft tissue tumors. *J Comput Assist Tomogr* 1990;14:1–10.

CAPÍTULO

17

TUMORES BENIGNOS E LESÕES SEMELHANTES A TUMORES I

Lesões Osteoblásticas

Lesões Osteoblásticas Benignas

As neoplasias osteoblásticas (formadoras de osso) são caracterizadas pela formação de osteóide ou de osso maduro diretamente pelas células tumorosas. Apenas um tumor maligno, o osteossarcoma, é capaz desta façanha. Os outros tumores formadores de osso são benignos: osteoma, osteoma osteóide e osteoblastoma.

Osteoma

O osteoma é uma lesão osteoblástica de crescimento lento comumente observada na tábua externa da calvária e nos seios frontal e etmoidal. Ocasionalmente, também é encontrado nos ossos tubulares longos e curtos, e nestes locais é conhecido como osteoma parosteal. A lesão cresce na superfície do osso e tem o aspecto radiográfico de uma massa esclerótica ebúrnea, densa, aderida à cortical com bordas nitidamente demarcadas (Fig. 17.1). Os osteomas já foram descritos em pacientes entre as idades de 10 e 79 anos, sendo a maioria encontrada em pacientes na quarta e quinta décadas de vida. Homens e mulheres são igualmente afetados (Fig. 17.2). Histologicamente, o osteoma é composto principalmente de osso, com uma arquitetura lamelar madura consistindo em anéis concêntricos como no osso compacto ou, mais comumente, placas paralelas como no osso esponjoso. O osteoma é uma lesão assintomática que não reaparece se excisado cirurgicamente. Sua importância repousa em sua apresentação radiográfica similar ao mais agressivo osteossarcoma parosteal (ver Fig. 16.28) e sua associação freqüente a massas cutâneas e subcutâneas e a pólipos intestinais no distúrbio conhecido como síndrome de Gardner (Fig. 17.3). Os pólipos adenomatosos intestinais, sobretudo no colo, podem sofrer transformação maligna para carcinoma. A síndrome é um transtorno autossômico dominante familiar, freqüentemente encontrado nos mórmons, em Utah.

Diagnóstico Diferencial

O diagnóstico diferencial de osteoma parosteal solitário deve incluir o osteossarcoma parosteal, osteocondroma séssil, miosite ossificante

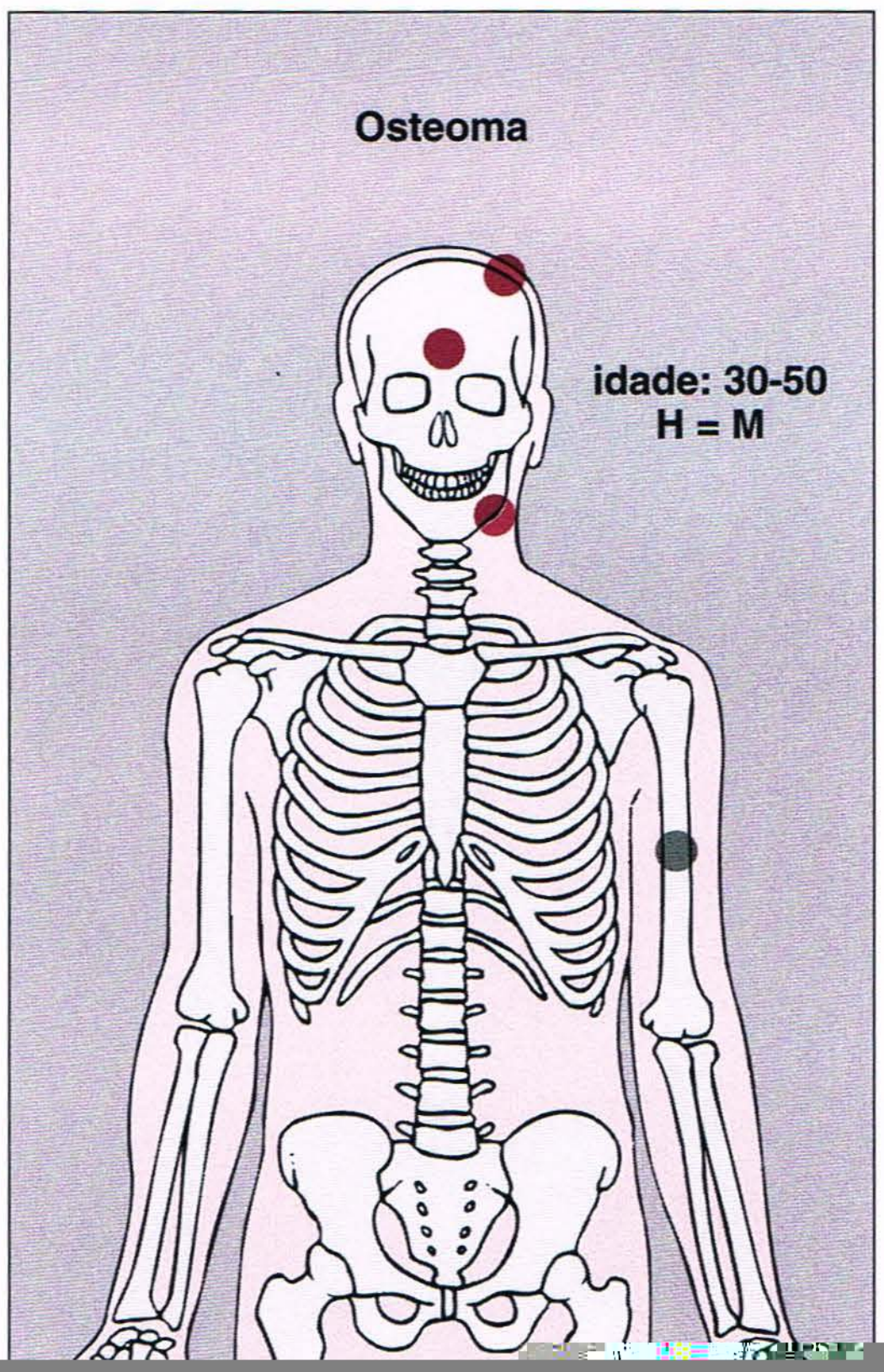
Osteoma
idade: 30-50
H = M

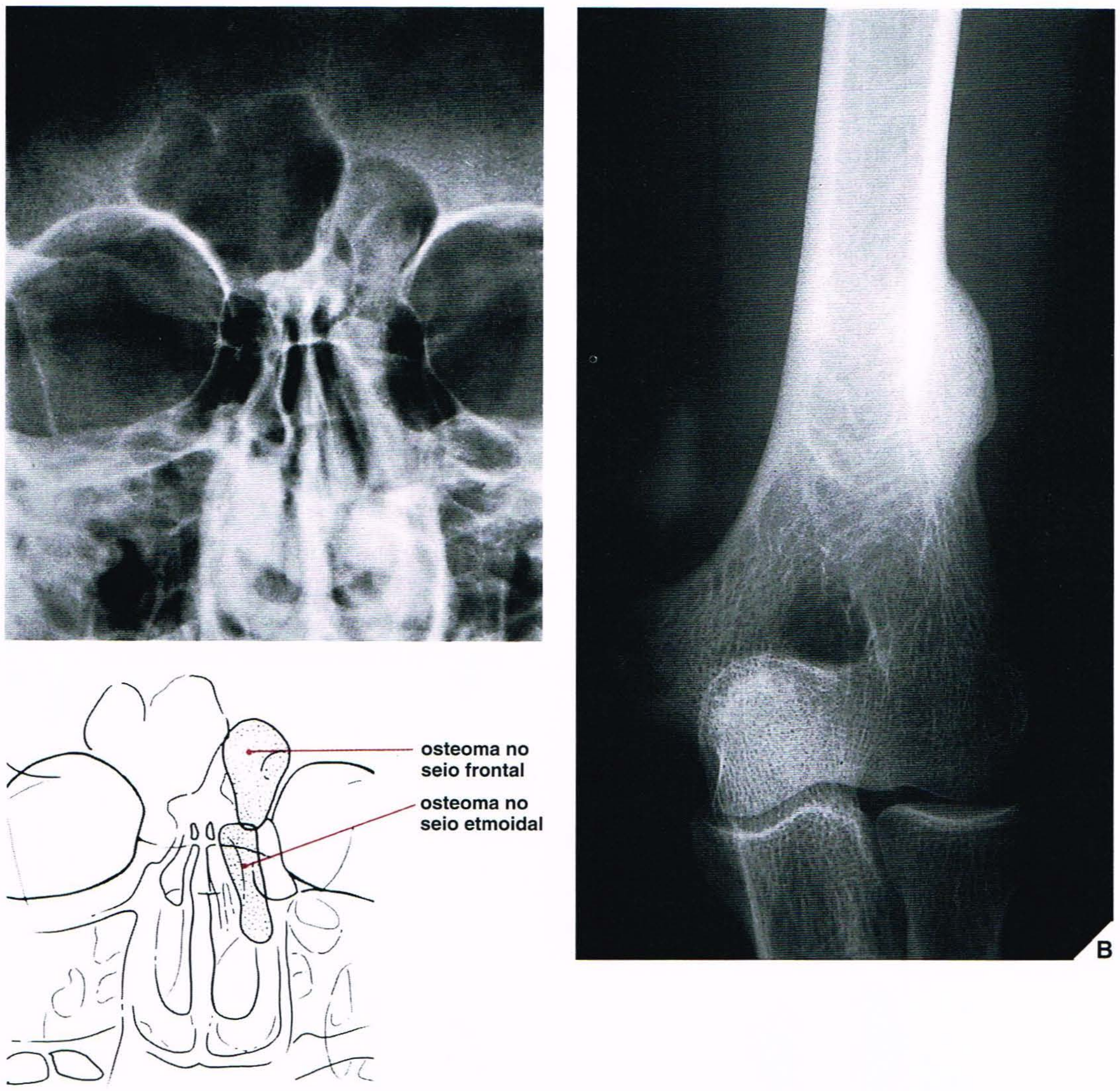

Fig. 17.3 Síndrome de Gardner. **(A)** Incidência frontal do crânio de um homem de 36 anos de idade mostra o aspecto típico de osteomas nos seios frontal e etmoidal esquerdos. As massas escleróticas densas estão bem demarcadas das estruturas circunvizinhas por ar. **(B)** Este paciente também tinha um osteoma parosteal na porção distal do úmero esquerdo, múltiplos pólipos no intestino grosso e massas subcutâneas, características da síndrome de Gardner.

justacortical, osteoblastoma periosteal, lipoma parosteal ossificado e foco de melorreostose (Fig. 17.4 e Quadro 17.1). Entre estes, o osteossarcoma parosteal é a entidade mais importante que precisa ser excluída, o que pode ser uma tarefa difícil pela radiografia, porque as duas lesões aparecem como massas ebúrneas aderidas à superfície do osso. A via para reconhecer o osteoma, entretanto, são suas bordas em geral extremamente lisas e bem circunscritas, aspecto esclerótico intensamente homogêneo nas radiografias convencionais. O osteossarcoma parosteal, ao contrário, geralmente aparece menos denso e homogêneo do que o osteoma e pode mostrar uma zona de densidade diminuída na periferia.

O osteocondroma séssil geralmente pode ser identificado por seus aspectos radiográficos característicos: a cortical da lesão funde-se sem a interrupção da cortical do osso hospedeiro, e a porção esponjosa é contínua com a cavidade medular da metáfise ou diáfise adjacentes do hospedeiro (ver Fig. 18.26B).

Um foco bem maduro de miosite ossificante ocasionalmente pode simular osteoma parosteal. O marco de referência radiográfico da miosite ossificante é o denominado fenômeno zonal, caracterizado por uma área radiotransparente no centro da lesão que indica formação de osso imaturo e uma zona densa de ossificação madura na periferia. Freqüentemente, uma fenda radiotransparente fina separa a massa ossificada da cortical adjacente. Às vezes, entretanto, uma lesão madura pode aderir à cortical e com ela se fundir, com isso simulando um osteoma parosteal. Nestas situações, a TC pode mostrar o fenômeno zonal clássico da lesão (ver Figs. 4.56B e 4.57B).

O osteoblastoma periosteal e o lipoma parosteal ossificado raramente criam problema em termos de serem confundidos com osteoma parosteal. A melorreostose — forma rara de displasia esclerosante mista — deve ser reconhecida na radiografia pelo aspecto característico de espessamento cortical segmentar ("hiperostose em fluxo"), freqüentemente assemelhando-se à forma da cera que escorre por uma vela. Um foco típico de melorreostose monostótica geralmente exibe tanto envolvimento parosteal quanto endosteal e, comumente, a lesão estende-se até a extremidade articular do osso, que são características quase nunca presentes em um osteoma parosteal (ver Fig. 33.47).

Osteoma Osteóide

O sintoma clínico mais importante do osteoma osteóide é a dor mais intensa à noite que é drasticamente aliviada por salicilatos (ácido acetilsalicílico) em aproximadamente 20 a 25 minutos. Esta história típica ocorre em mais de 75% dos casos e serve como um indício importante para o diagnóstico. O osteoma osteóide ocorre no jovem, geralmente entre 10 e 35 anos de idade, e seus locais de predileção são os ossos longos, particularmente o fêmur e a tíbia (Fig. 17.5).

O osteoma osteóide é uma lesão osteoblástica benigna caracterizada por um nicho de tecido osteóide, que pode ser puramente radiotransparente ou ter um centro esclerótico. O nicho tem um potencial limitado de crescimento e, geralmente, mede menos de 1 cm de diâmetro. Freqüentemente, é circundado por uma zona de formação de osso reativo (Fig. 17.6). Muito raramente, um osteoma osteóide pode ter mais de um nicho, caso em que é denominado osteoma osteóide multicêntrico ou multifocal (Fig. 17.7). Dependendo de sua localização em uma parte específica do osso, a lesão pode ser classificada como cortical, medular (esponjosa) ou subperiosteal. Os osteomas osteóides podem ainda ser subclassificados como extracapsulares ou intracapsulares (intra-articulares) (Fig. 17.8).

As radiografias padronizadas podem mostrar a lesão, porém geralmente a tomografia linear (Fig. 17.9) ou a tomografia computadoriza-

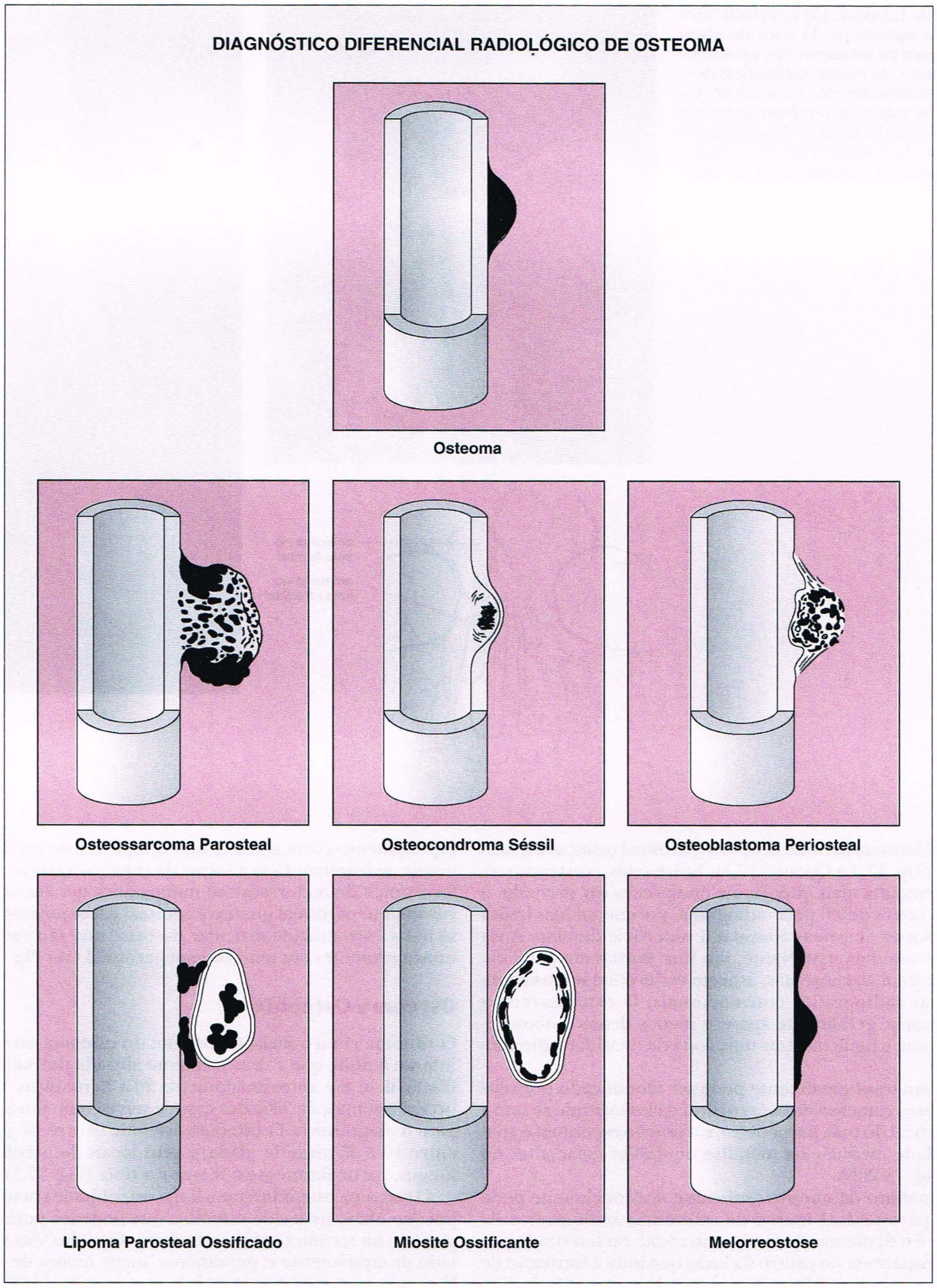

Fig. 17.4 **Diagnóstico diferencial do osteoma parosteal.** O diagnóstico diferencial do osteoma parosteal inclui lesões corticais e justacorticais de aspecto semelhante.

Quadro 17.1 **Diagnóstico Diferencial do Osteoma Parosteal**

Condição (Lesão)	Aspectos Radiológicos
Osteoma parosteal	Massa esclerótica homogeneamente densa, ebúrnea, com bordas bem demarcadas, intimamente aderida à cortical; não há fenda entre a lesão e a cortical adjacente
Osteossarcoma parosteal	Massa esclerótica freqüentemente lobulada, ebúrnea, de densidade homogênea ou heterogênea com áreas mais radiotransparentes na periferia; fenda incompleta entre a lesão e a cortical adjacente ocasionalmente presente
Osteocondroma séssil	Cortical do osso hospedeiro funde-se sem interrupção com a cortical da lesão, e as porções esponjosas respectivas do osso adjacente comunicam-se com o osteocondroma
Miosite ossificante justacortical	Fenômeno zonal: área radiotransparente no centro da lesão e zona densa de ossificação madura na periferia; freqüentemente uma fenda radiotransparente fina separa a massa ossificada da cortical adjacente
Osteoblastoma periosteal	Massa redonda ou ovóide e densidade heterogênea aderida à cortical
Lipoma parosteal ossificado (periosteal)	Massa lobulada contendo calcificações irregulares e área radiotransparente de gordura; hiperostose da cortical adjacente ocasionalmente presente
Melorreostose (monostótica)	Espessamento cortical assemelhando-se à cera escorrendo de um lado de uma vela

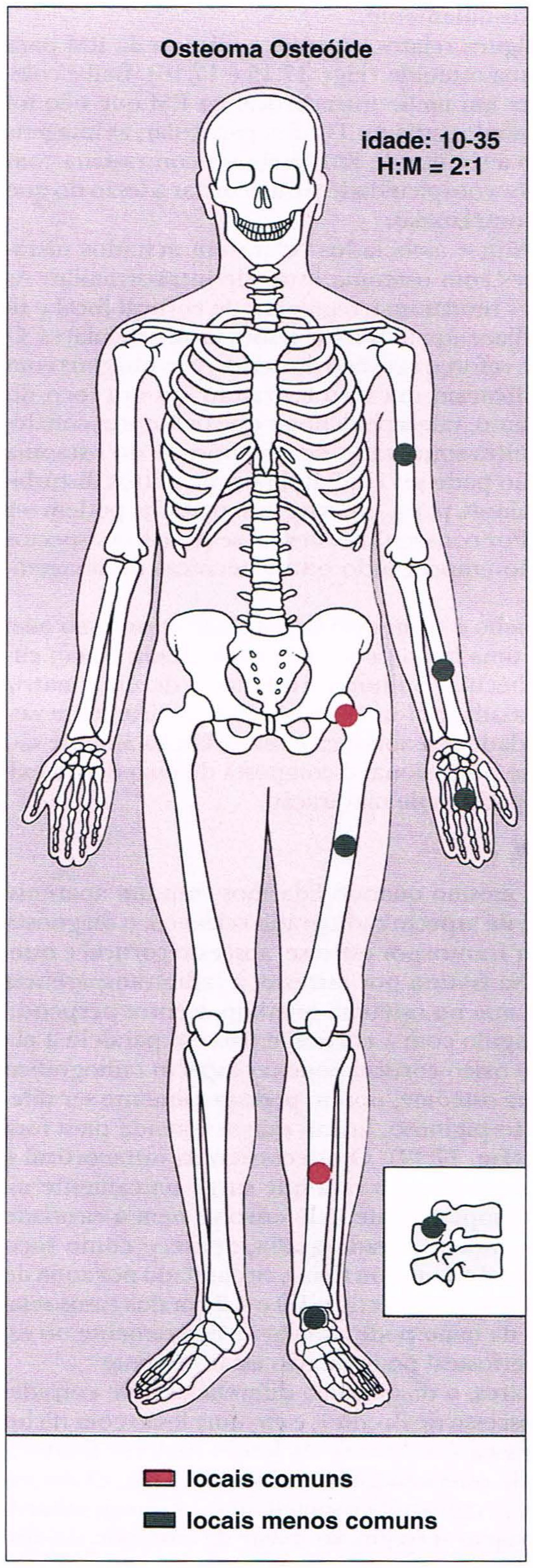

Fig. 17.5 **Locais esqueléticos de predileção, faixa etária de incidência máxima e relação homem/mulher no osteoma osteóide.**

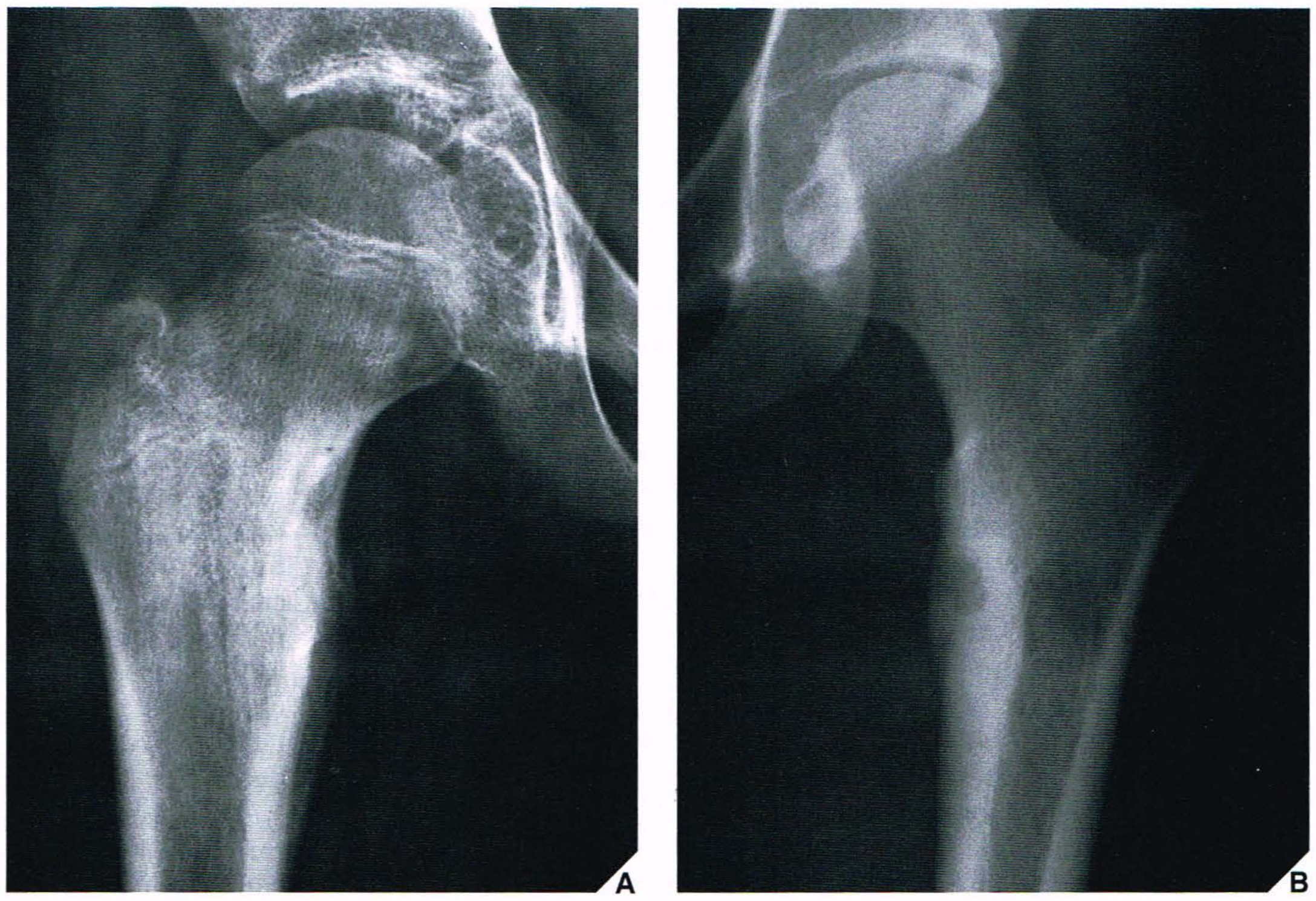

Fig. 17.6 **Osteoma osteóide.** **(A)** Radiografia AP do quadril direito de um menino de 12 anos de idade com dor na virilha direita que era mais intensa à noite e aliviada imediatamente por AAS mostra o aspecto e a localização típicas de osteoma osteóide. O nicho radiotransparente na face medial do colo femoral mede 1 cm de diâmetro e é circundado por uma zona de esclerose reativa. Observe a osteoporose periarticular que geralmente acompanha esta lesão. **(B)** Nicho puramente radiotransparente circundado por uma zona de esclerose reativa é observado na cortical femoral medial de uma mulher de 18 anos de idade.

Um outro relato por Woods e associados envolveu três pacientes com uma associação altamente não habitual de osteoma osteóide com massa reativa de tecidos moles. Nestes casos, os estudos de RM poderiam criar confusão entre osteoma osteóide e osteomielite ou um tumor maligno. Ademais, em cada caso, o nicho mostrava diferentes características de sinal. Em um dos casos, a intensidade do sinal geralmente era baixa em todas as seqüências de pulso, porém um realce leve pôde ser observado após administração de gadolínio. Em outro caso, o sinal era de intensidade intermediária, e a administração de gadolínio revelou um realce heterogêneo do nicho. No terceiro caso, no qual as radiografias mostraram o nicho localizado na região intracortical, a RM não pôde identificar o nicho distintamente.

No entanto, de fato, alguns relatos sugerem a eficácia da RM para mostrar o nicho de osteoma osteóide (Figs. 17.15 e 17.16). Bell e colegas mostraram claramente um nicho intracortical na RM que não foi observado na cintigrafia, angiografia ou TC. Em particular, as imagens do osteoma osteóide com a técnica de RM dinâmica contrastada com gadolínio mostraram maior conspicuidade para detectar a lesão do que as imagens por RM não contrastadas.

Recentemente, Ebrahim e associados relataram achados ultra-

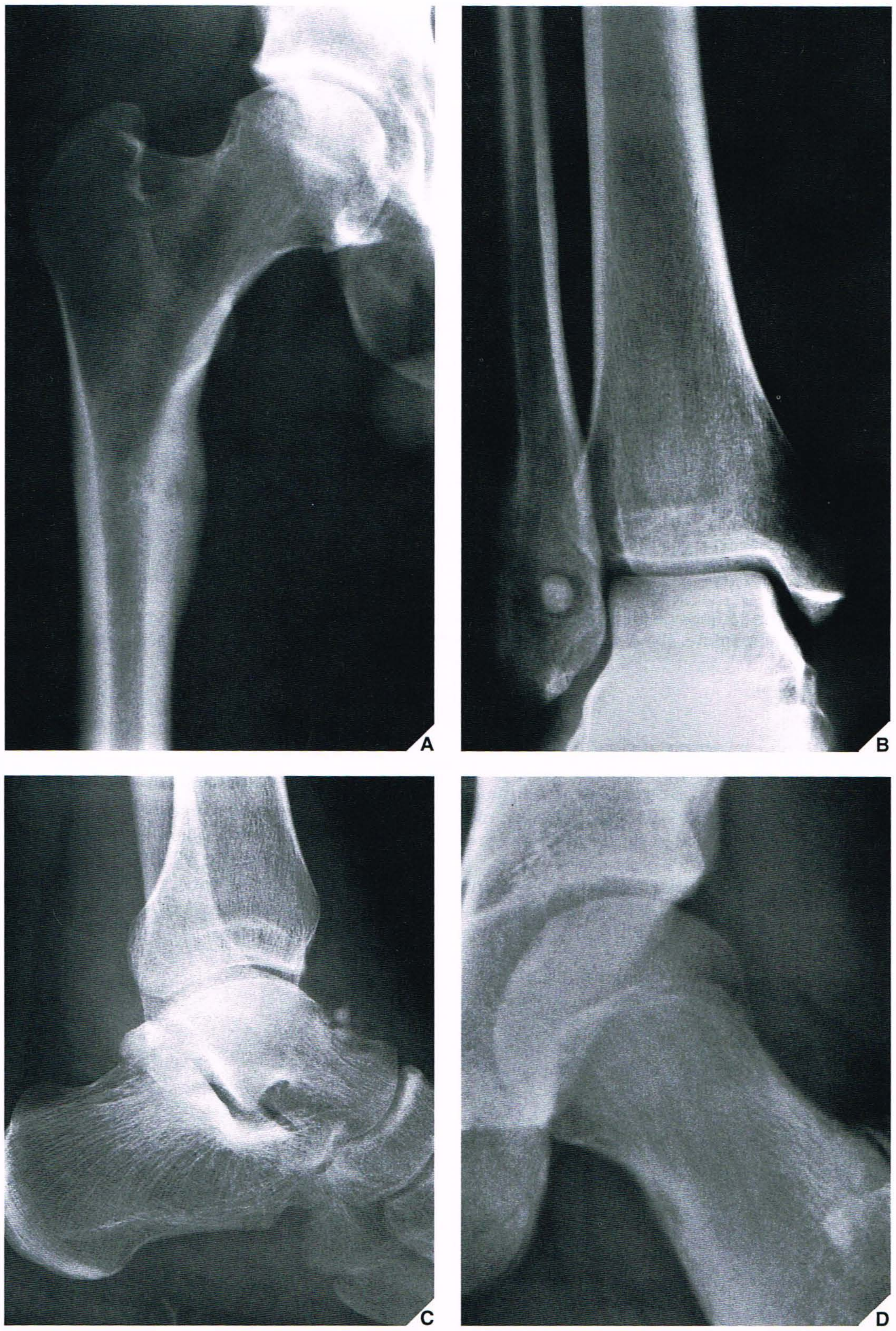

Fig. 17.8 **Tipos de osteoma osteóide.** A apresentação radiográfica do osteoma osteóide difere de acordo com sua localização no osso. **(A)** No tipo cortical, há intensa esclerose reativa circundando o nicho, como é observado aqui na cortical medial do fêmur. **(B)** A variante medular, como é observada aqui na porção distal da fíbula, tem um nicho esclerótico denso circundado por um halo de tecido osteóide radiotransparente. Observe a ausência quase total de esclerose reativa. **(C)** No osteoma osteóide subperiosteal, observado aqui na superfície do tálus, a resposta periosteal é mínima e a esclerose reativa completamente ausente. **(D)** No osteoma osteóide intracapsular, o nicho radiotransparente observado aqui na face medial da porção proximal do colo do fêmur mostra apenas esclerose reativa mínima.

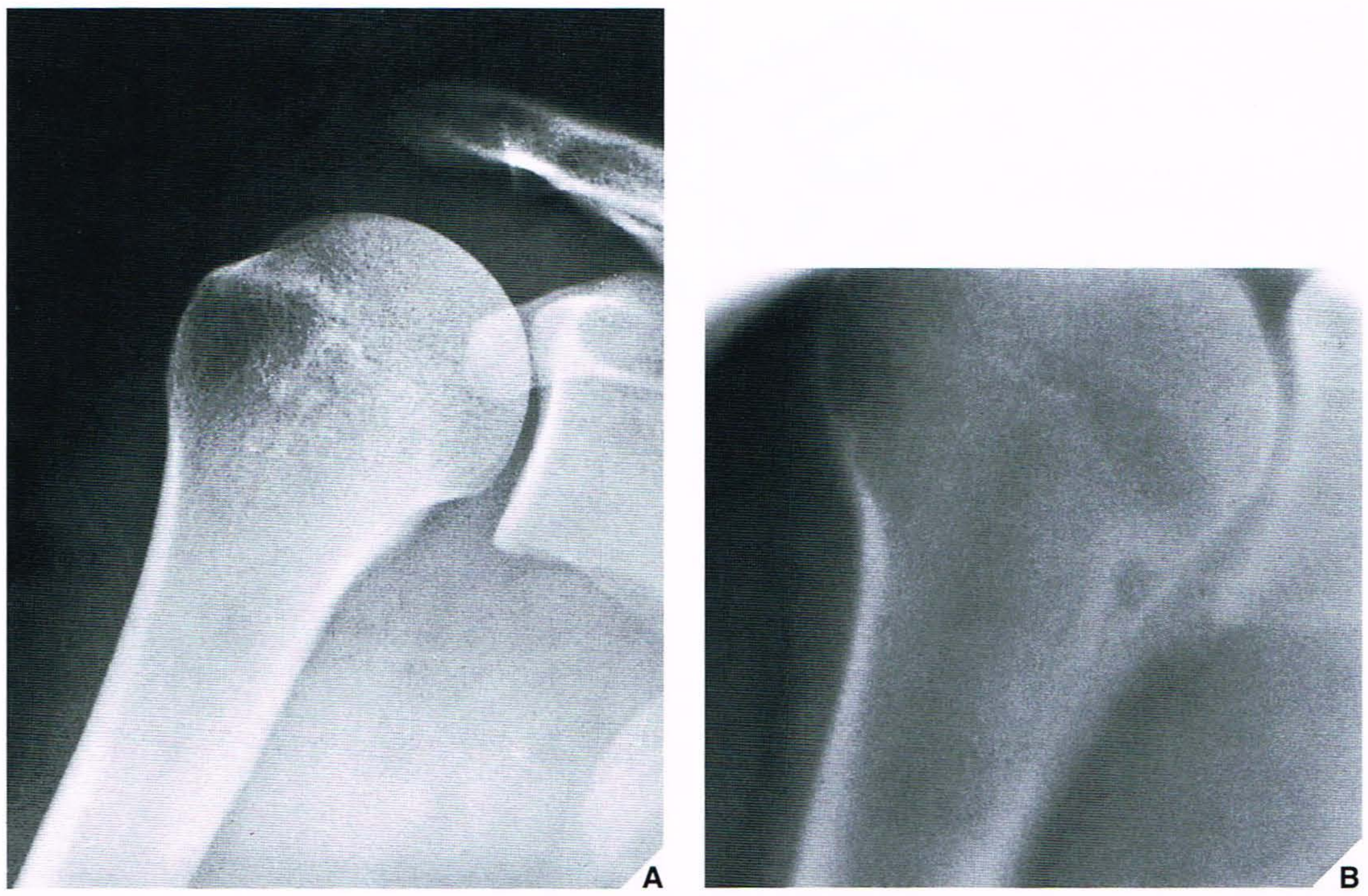

Fig. 17.9 **Osteoma osteóide.** Um rapaz de 15 anos de idade apresentou dor noturna no ombro aliviada prontamente por ácido acetilsalicílico. **(A)** Na radiografia AP do ombro direito, a lesão não é aparente. **(B)** A tomografia linear mostra claramente o nicho radiotransparente do osteoma osteóide em sua zona circundante de esclerose reativa.

disso, as ilhotas ósseas geralmente não mostram atividade aumentada na cintigrafia óssea. Distinguir osteoma osteóide de osteoblastoma pode ser muito difícil, se não for impossível. Em geral, o osteoblastoma é maior que o osteoma osteóide (geralmente > 2 cm de diâmetro) e exibe menor esclerose reativa, porém a reação periosteal pode ser mais proeminente.

Para aspectos detalhados do diagnóstico diferencial de osteoma osteóide, ver Quadro 17.2.

Complicações

O osteoma osteóide pode ser acompanhado por algumas complicações. O crescimento ósseo acelerado pode ocorrer se o nicho estiver localizado próximo da placa de crescimento, particularmente em crianças muito novas (Fig. 17.22). Uma lesão vertebral especificamente no arco neural pode levar a escoliose dolorosa com concavidade da curvatura direcionada para o lado da lesão (Fig. 17.23). Uma lesão

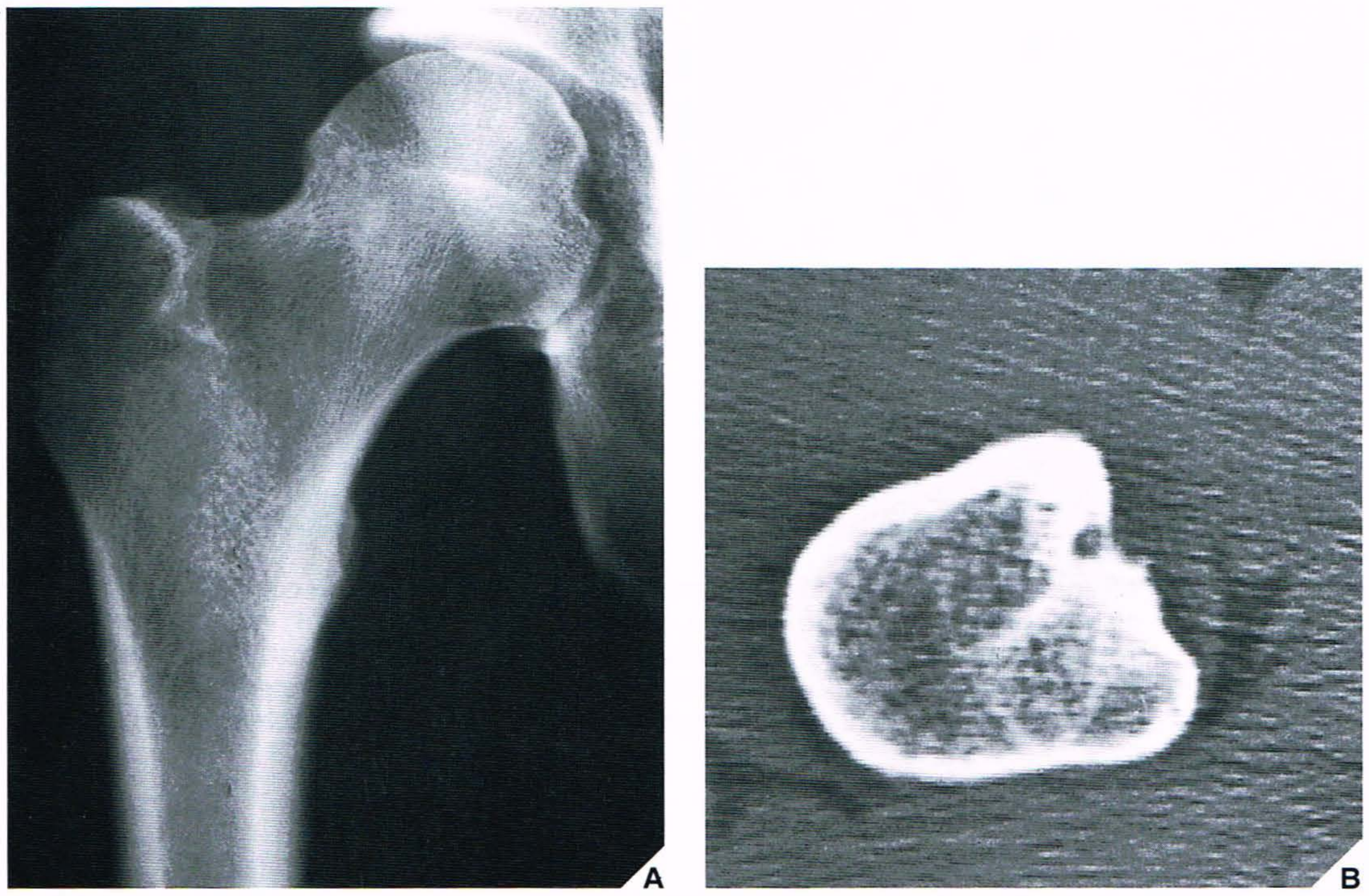

Fig. 17.10 **TC de osteoma osteóide.** **(A)** Radiografia AP do quadril de um homem com 24 anos de idade com dor no terço superior da coxa direita mostra lesão no trocanter menor, porém o diagnóstico de osteoma osteóide não pôde ser feito de forma inequívoca. **(B)** Entretanto, o corte de TC mostra claramente o nicho.

Fig. 17.11 **TC de osteoma osteóide.** **(A)** Radiografia AP do cotovelo esquerdo de um homem com 31 anos de idade com sintomas clínicos típicos de osteoma osteóide mostra osteoporose periarticular. Há sugestão de lesão no capítulo. **(B)** Tomografia linear mostra uma área radiotransparente circundada por uma zona de reação esclerótica. **(C)** Corte de TC inequivocamente mostra um nicho subarticular que mede 6,5 mm.

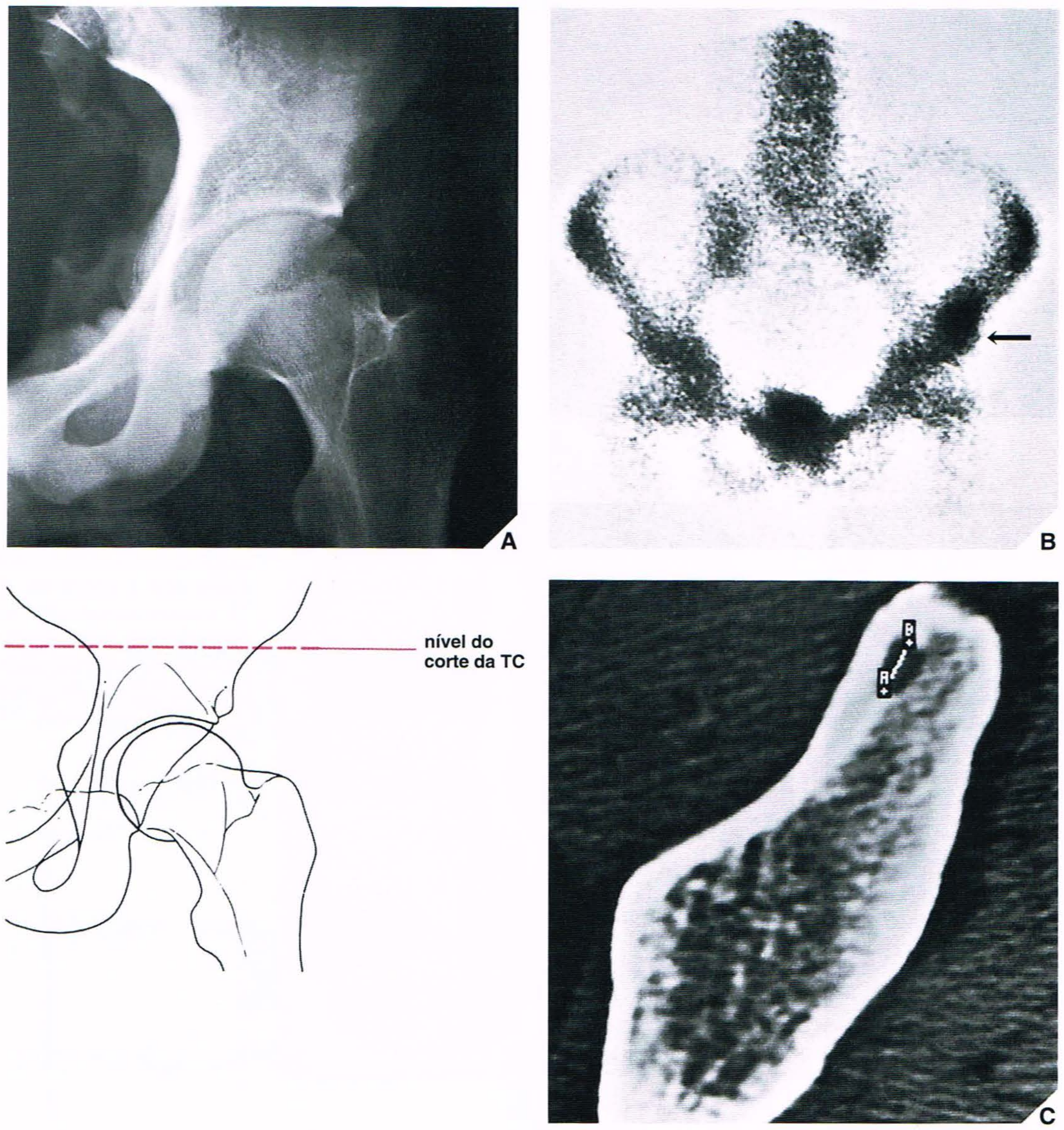

Fig. 17.12 **Cintigrafia e TC de osteoma osteóide.** **(A)** Radiografia AP do quadril esquerdo de um rapaz de 16 anos de idade com história típica de osteoma osteóide é questionável, embora haja questionável radiotransparência na porção supra-acetabular do ílio. **(B)** Cintigrafia óssea mostra captação de isótopos aumentada na porção supra-acetabular do ílio esquerdo (*seta*). **(C)** TC subseqüente não mostra apenas a lesão, mas também permite sua medição (6,8 mm).

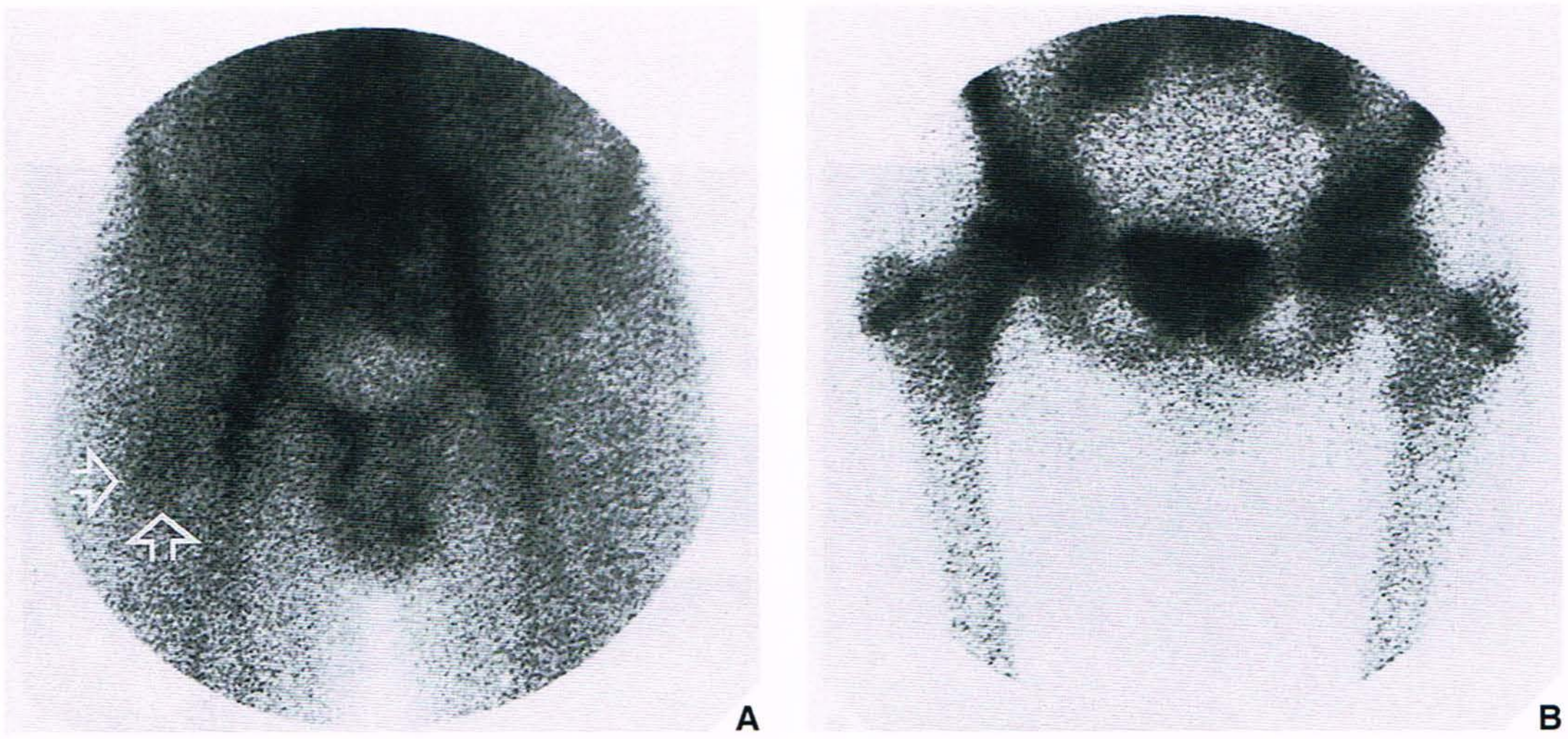

Fig. 17.13 **Cintigrafia de osteoma osteóide. (A)** Na primeira fase de uma cintigrafia óssea trifásica, 1 minuto após a injeção intravenosa de 15 mCi (555 de MBq) marcado com tecnécio-99m, há atividade aumentada nos vasos ilíacos e femorais. A atividade discreta na área do colo femoral medial (*setas abertas*) está relacionada com o nicho de osteoma osteóide. **(B)** Na terceira fase, 2 horas após a injeção, há acúmulo de um marcador que busca o osso na lesão do colo femoral. (Reproduzido de Greenspan A, 1993, com permissão.)

Fig. 17.14 **Osteoma osteóide.** Uma radiografia AP do quadril direito mostra lesão radiotransparente no colo femoral com densidade central fracamente delineada. Não há evidências de esclerose circunvizinha. Na biópsia excisional, a lesão provou tratar-se de osteoma osteóide.

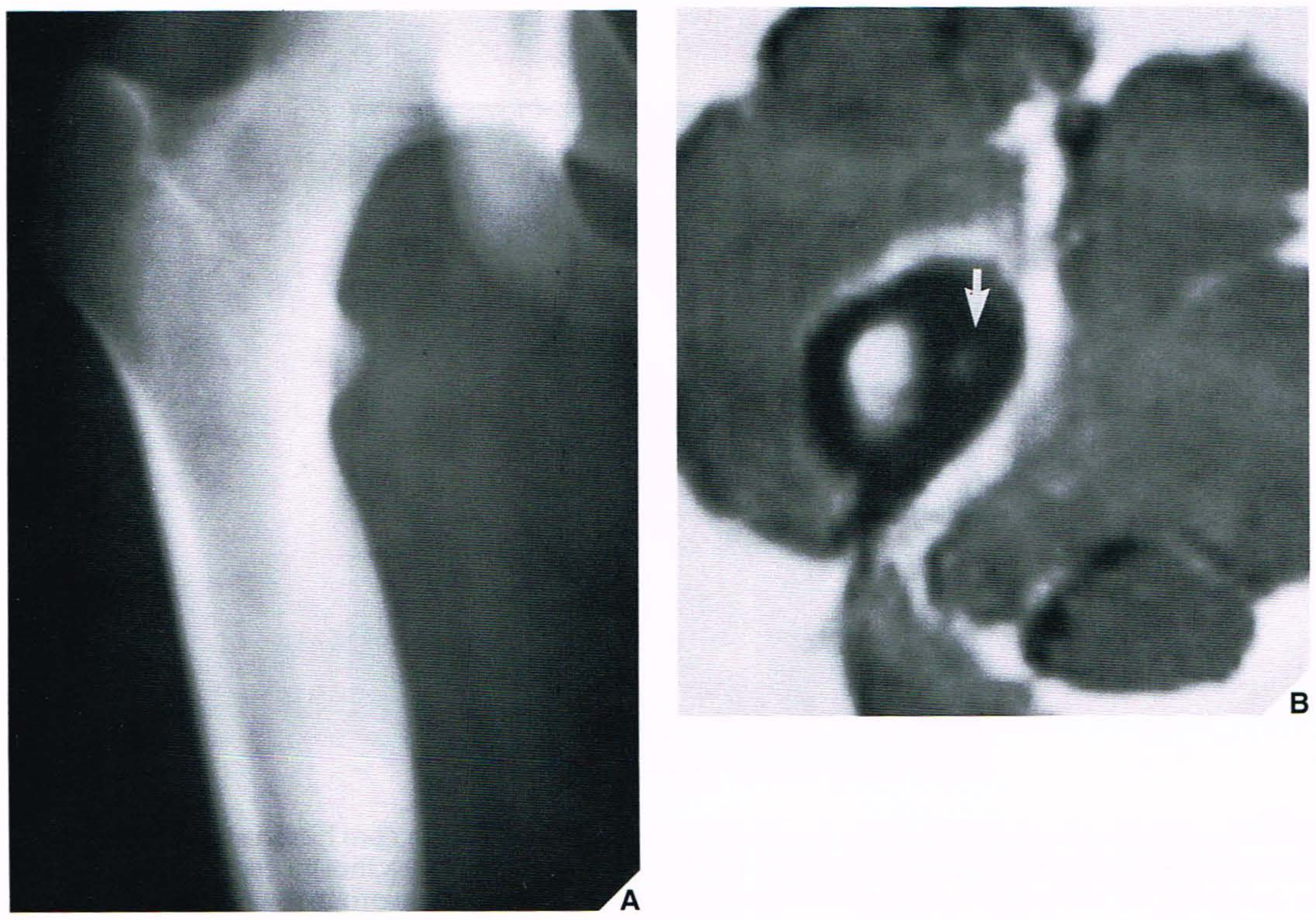

Fig. 17.15 **RM de osteoma osteóide. (A)** Radiografia convencional mostra uma área esclerótica localizada na face medial da diáfise proximal do fêmur. O nicho não é aparente. **(B)** RM axial ponderada em T1 mostra claramente o nicho com sinal de intensidade elevada (*seta*) dentro de uma cortical esclerótica de baixa intensidade. (Cortesia de Lynne S. Steinbach, M.D., São Francisco, Califórnia. Reproduzido de Greenspan A, 1993, com permissão.)

Fig. 17.16 **RM de osteoma osteóide.** (A) RM coronal ponderada em T1 (SE; TR 600/TE 20 ms) mostra osteoma osteóide (*seta curva*) na face lateral do colo do fêmur esquerdo. (B) RM ponderada em T1 (SE; TR 600/TE 20 ms) mostra osteoma osteóide na cortical medial da tíbia esquerda (*seta*). A *seta curva* aponta para esclerose perilesional.



Fig. 17.17 Diagnóstico diferencial de osteoma osteóide. (A) Diagnóstico diferencial de osteoma osteóide cortical. (B) Diagnóstico diferencial de osteoma osteóide medular. *(continua)*

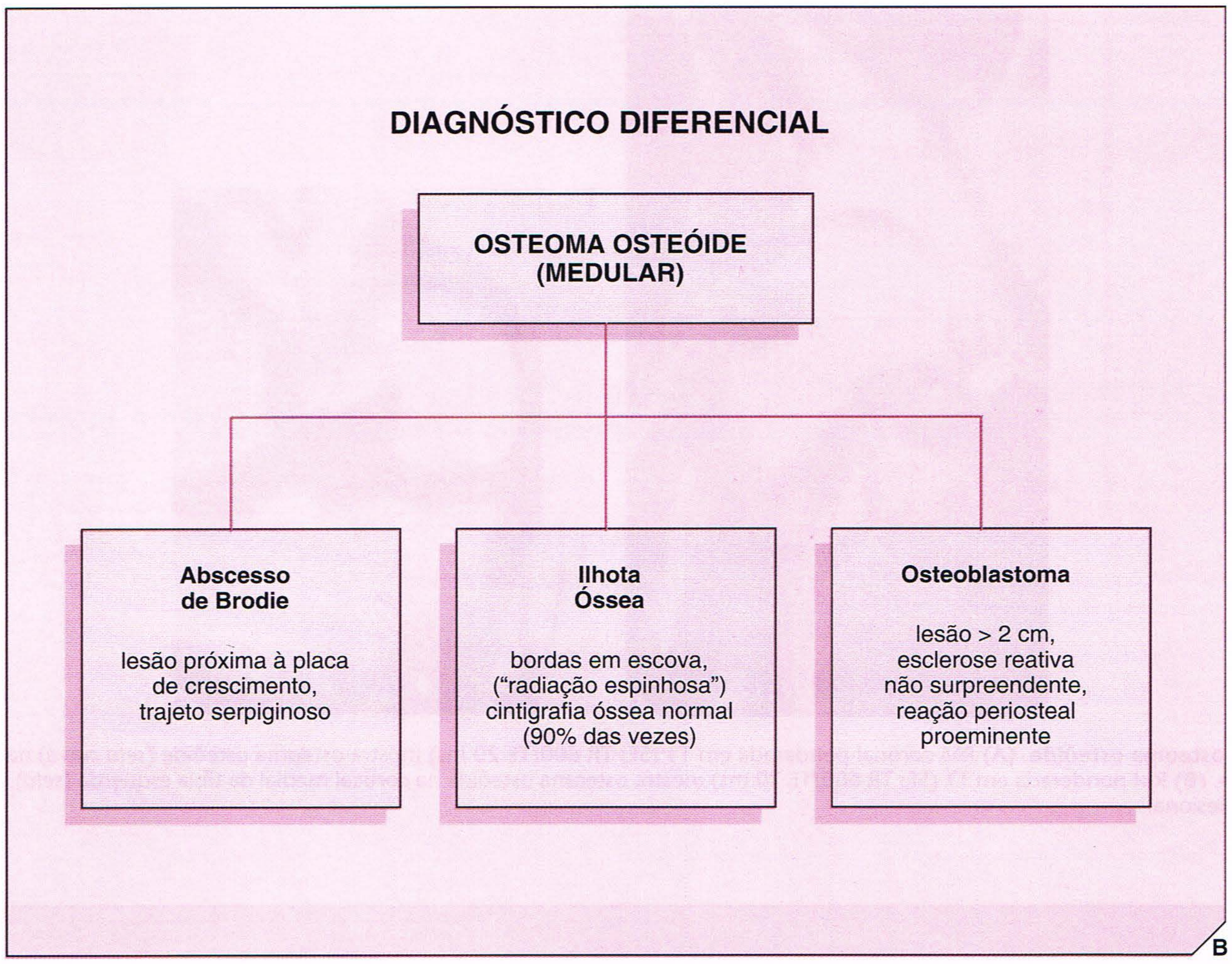

Fig. 17.17 **Diagnóstico diferencial de osteoma osteóide.** ***Continuação.***

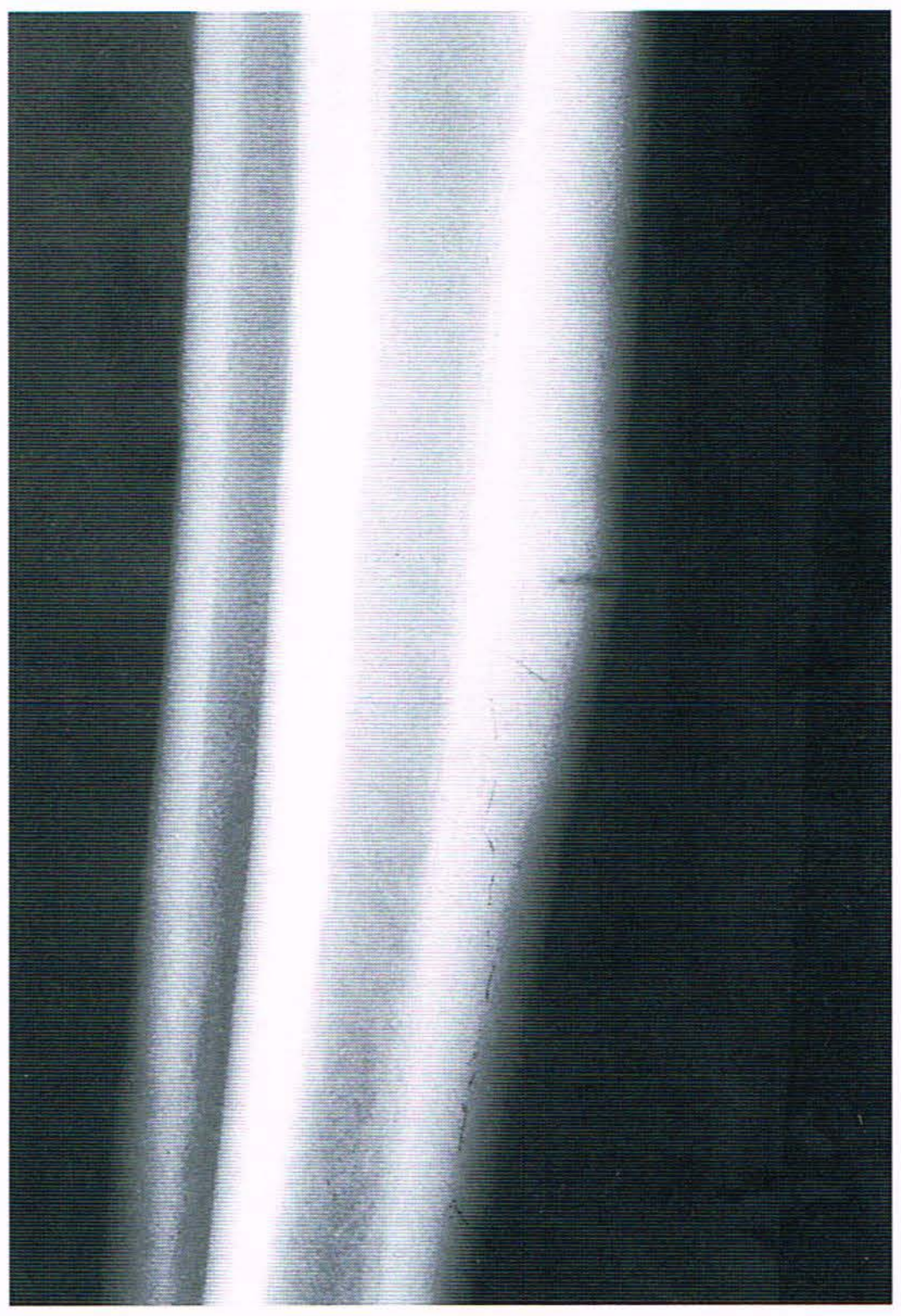

Fig. 17.18 **Fratura por estresse.** Incidência lateral com ampliação mostra fratura por estresse da tíbia. Observe a direção da radiotransparência perpendicular ao eixo longo da cortical tibial. No osteoma osteóide, o nicho radiotransparente é orientado paralelamente à cortical.

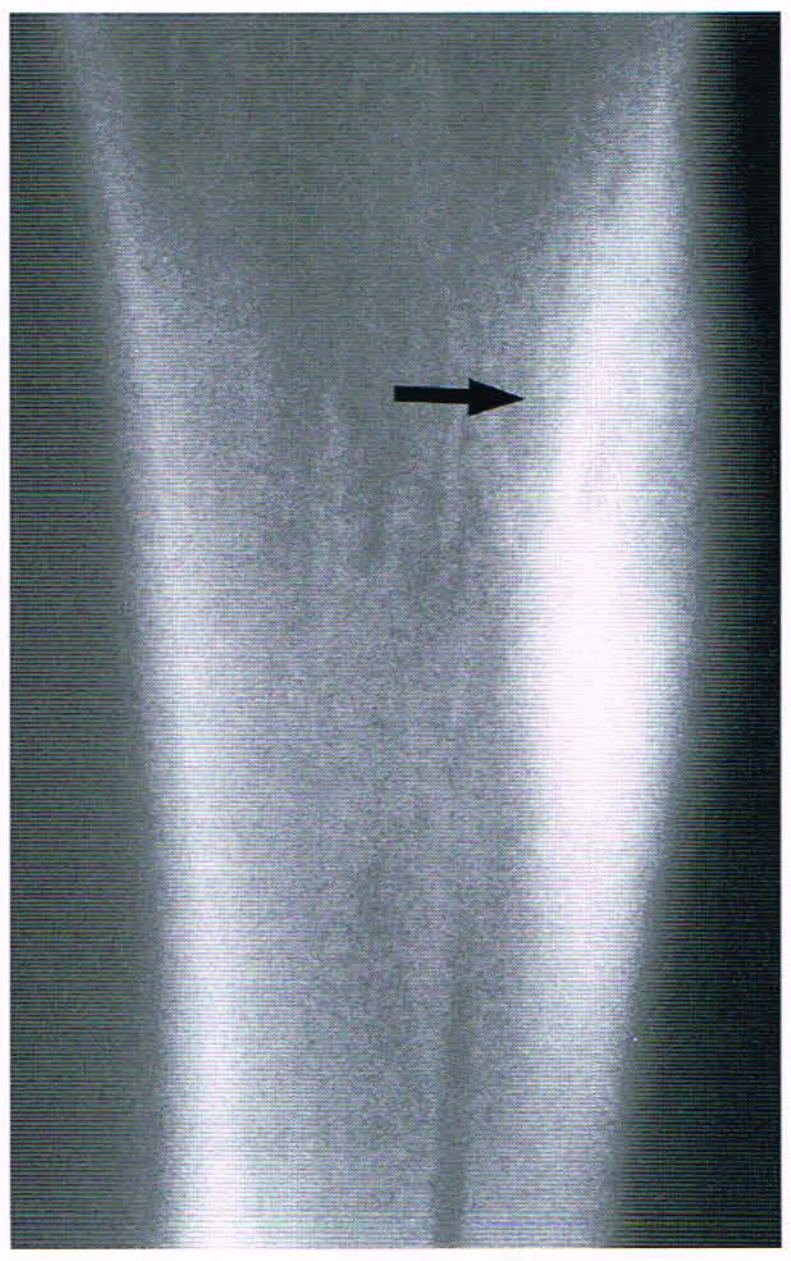

Fig. 17.19 **Abscesso cortical.** Tomografia lateral da tíbia mostra um trajeto serpiginoso radiotransparente de um abscesso ósseo cortical (*seta*) que originalmente foi confundido com osteoma osteóide.

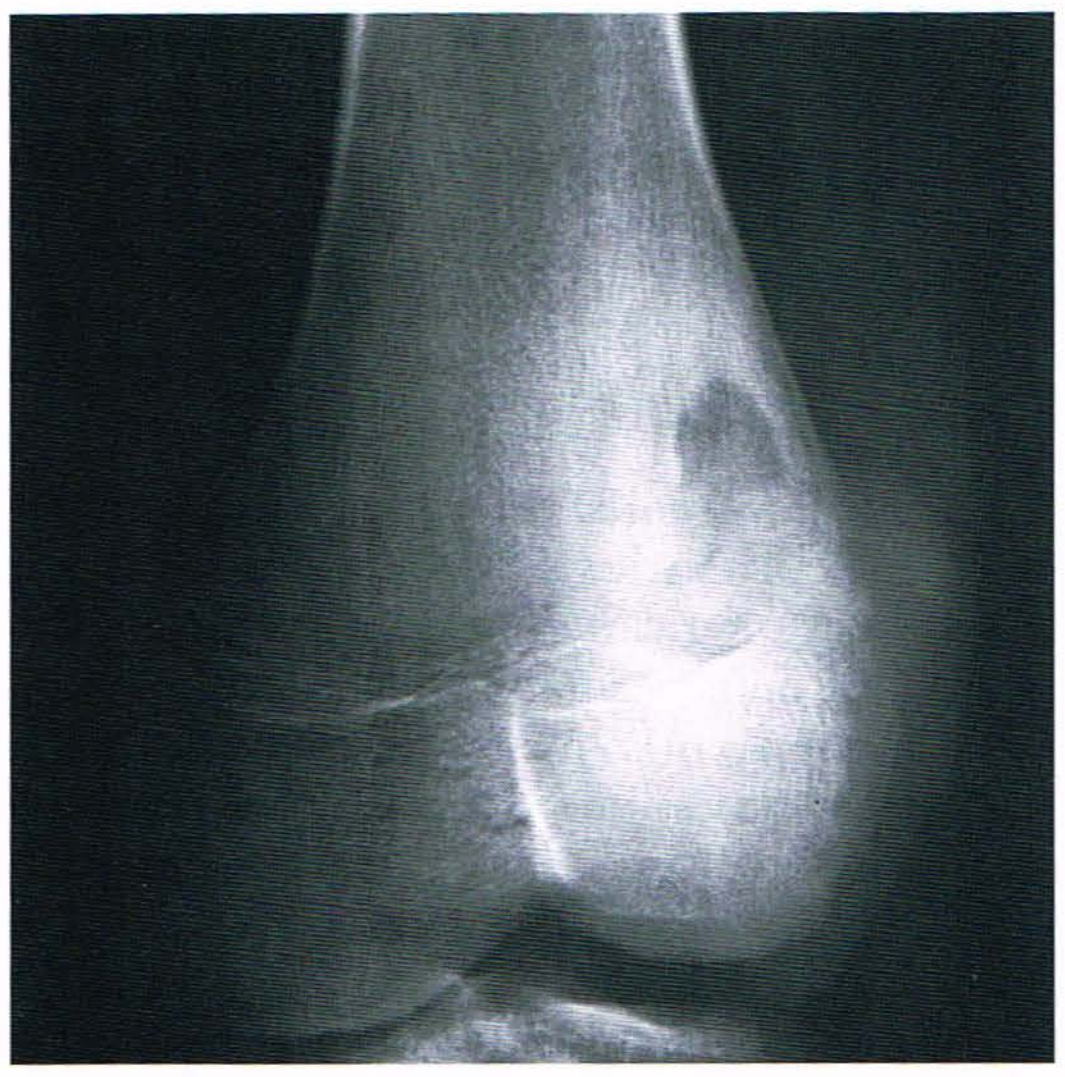

Fig. 17.20 Abscesso de Brodie. Em um abscesso ósseo, observado aqui na diáfise femoral distal, o trajeto serpiginoso estende-se da cavidade de um abscesso na direção da placa de crescimento. Este aspecto distingue a lesão do osteoma osteóide.

Fig. 17.21 Enostose. Uma ilhota óssea na face medial da porção proximal da tíbia exibe as bordas em escova características desta lesão.

Quadro 17.2 **Diagnóstico Diferencial de Osteoma Osteóide**

Distúrbio (Lesão)	Aspectos Radiológicos
Osteoma osteóide cortical	Nicho radiotransparente, redondo ou elíptico, circundado por esclerose reativa radiodensa; reação periosteal sólida ou laminada (porém, não interrompida); cintigrafia invariavelmente mostra aumento da captação de radiotraçador; sinal de "dupla densidade"
Osteoma osteóide medular	Nicho radiotransparente (ou com calcificação central), sem esclerose no perinicho ou com esclerose no perinicho mínima; geralmente, sem reação periosteal ou com reação periosteal mínima; cintigrafia — idem acima
Osteoma osteóide	Nicho radiotransparente ou esclerótico com ou sem esclerose reativa; ocasionalmente, foco irregular em forma de lua crescente e reação periosteal; cintigrafia — aumento da captação de radiotraçador
Osteoma osteóide (periarticular)	Osteoporose periarticular; início prematuro de osteoartrite; o nicho pode ou não ser visualizado; cintigrafia — intracapsular idem acima
Osteoblastoma	Lesão radiotransparente > 2 cm, freqüentemente com opacidades centrais; esclerose perilesional menos intensa que no osteoma osteóide; reação periosteal abundante; cintigrafia — idem acima
Fratura por estresse (cortical)	Radiotransparência linear perpendicular ou em ângulo com a cortical; cintigrafia — aumento da captação de radiotraçador
Abscesso ósseo (de Brodie)	Radiotransparência de contorno irregular, geralmente com uma margem esclerótica, comumente associada a trajeto serpiginoso ou linear; predileção pela metáfise e pelas extremidades dos ossos tubulares; cintigrafia — aumento da captação de radiotraçador; RM ponderada em T1 mostra lesão bem definida com sinal de intensidade baixa a intermediária delimitada por uma margem de baixa intensidade; na imagem ponderada em T2, um sinal homogêneo muito brilhante, delimitado por uma margem de sinal de baixa intensidade
Ilhota óssea (enostose)	Foco esclerótico de densidade homogênea no osso esponjoso com estrias irradiadas distintas (radiação em espinhos) que se funde às trabéculas do osso hospedeiro; cintigrafia — geralmente não há aumento da captação; RM — sinal de baixa intensidade nas imagens ponderadas em T1 e T2
Osteossarcoma intracortical	Foco radiotransparente intracortical circundado por zona de esclerose; ocasionalmente densidades "felpudas" centrais; cortical espessada ou abaulada; cintigrafia — aumento da captação do radiotraçador

intracapsular pode resultar em artrite de início precoce (Fig. 17.24). Como foi observado por Norman e associados, esta última complicação pode servir como indício diagnóstico importante para um osteoma osteóide quando uma história típica deste distúrbio for levantada pela anamnese do paciente, porém o nicho não é reconhecível por radiografia (Fig. 17.25).

Tratamento

O tratamento do osteoma osteóide consiste em ressecção completa do nicho *em bloco*. O espécime ressecado e o osso envolvido devem ser imediatamente radiografados (Fig. 17.26) para excluir a possibilidade de ressecção incompleta, que pode levar à recorrência (Fig. 17.27).

Várias outras técnicas além da excisão em bloco foram tentadas, entre elas a curetagem intralesional, a excisão com trefina após exposição cirúrgica, orientada por fluoroscopia ou TC, extração percutânea e ablação por radiofreqüência percutânea, esta última técnica sugerida por Rosenthal e colegas, é uma alternativa promissora à cirurgia em pacientes selecionados. É realizada através de um pequeno eletrodo de radiofreqüência introduzido na lesão através do trajeto da biópsia com orientação de TC para produzir necrose térmica de uma esfera de tecido de aproximadamente 1 cm.

Osteoblastoma

O osteoblastoma, que é responsável por aproximadamente 1% de todos os tumores ósseos primários e 3% de todos os tumores ósseos benignos, é uma lesão histologicamente similar ao osteoma osteóide, porém caracterizada por maior tamanho (mais de 1,5 cm de diâmetro e, geralmente, maior que 2 cm). A variação de idade para sua ocorrência também é semelhante ao do osteoma osteóide: 75% dos osteoblastomas são encontrados na primeira, segunda ou terceira década de vida. Embora os ossos longos freqüentemente estejam envolvidos, a lesão tem predileção pela coluna vertebral (Fig. 17.28). Entretanto, sua apresentação clínica é diferente da apresentação do

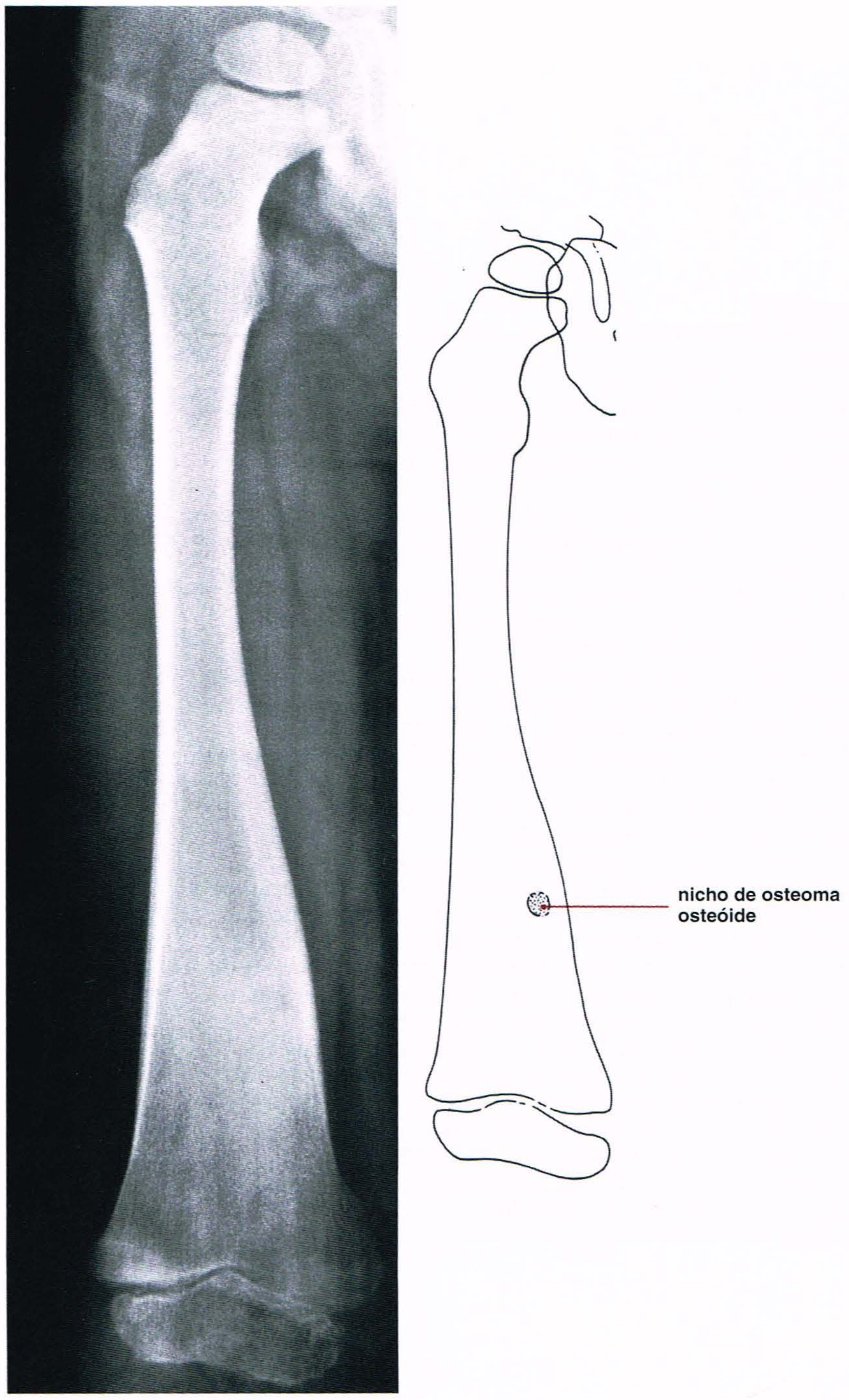

Fig. 17.22 Complicação do osteoma osteóide. Um menino de 2 anos de idade foi diagnosticado com osteoma osteóide da diáfise femoral distal. A proximidade do nicho com a placa de crescimento causou crescimento acelerado do osso, com alargamento acentuado da extremidade distal do fêmur.

Fig. 17.23 **Complicação do osteoma osteóide.** Radiografia AP da coluna vertebral mostra osteoma osteóide no pedículo esquerdo de L1 em um menino de 12 anos. Observe a escoliose de curva rasa, com a concavidade direcionada para a lesão.

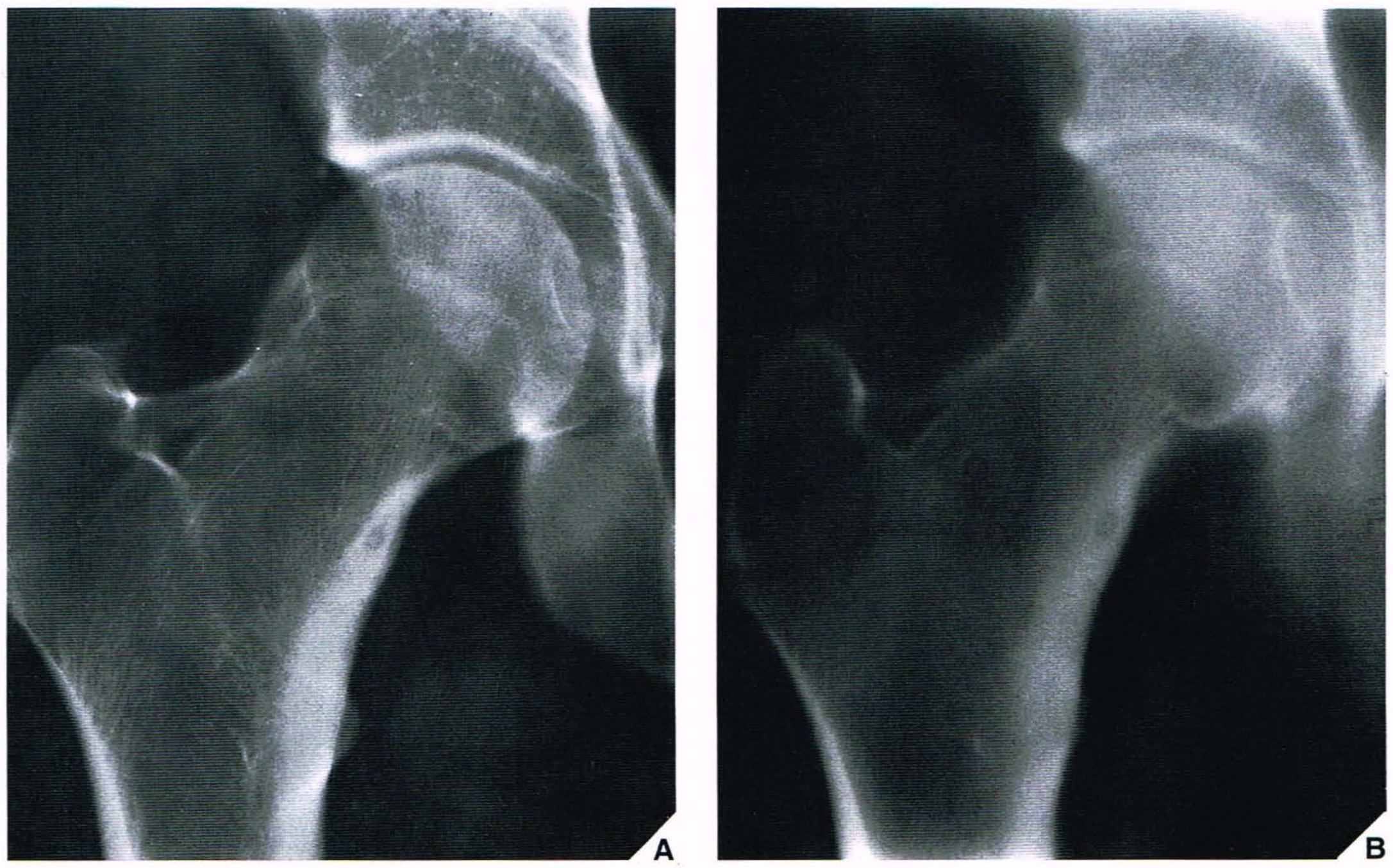

Fig. 17.24 **Complicação do osteoma osteóide. (A)** Radiografia AP do quadril direito mostra um osteoma osteóide intracapsular localizado na face medial do colo do fêmur direito em um homem de 28 anos de idade. **(B)** Corte tomográfico mostra as alterações iniciais de osteoartrite. Observe um osteófito no colo e um discreto estreitamento do segmento de suporte de peso da articulação do quadril. Uma cintigrafia óssea mostrou aumento de captação não apenas no local da lesão, mas também no local de osteogênese reativa resultante de osteoartrite.

Fig. 17.25 Complicação do osteoma osteóide. Um rapaz de 14 anos de idade apresentou dor no quadril esquerdo há 8 meses, mais intensa à noite e aliviada com ácido acetilsalicílico em 15 a 20 minutos. Vários exames radiográficos anteriores incluindo tomografias lineares e computadorizadas não conseguiram mostrar o nicho. Uma incidência lateral em rã mostra evidências de osteoporose periarticular e alterações degenerativas precoces, aspectos indicativos de osteoma osteóide.

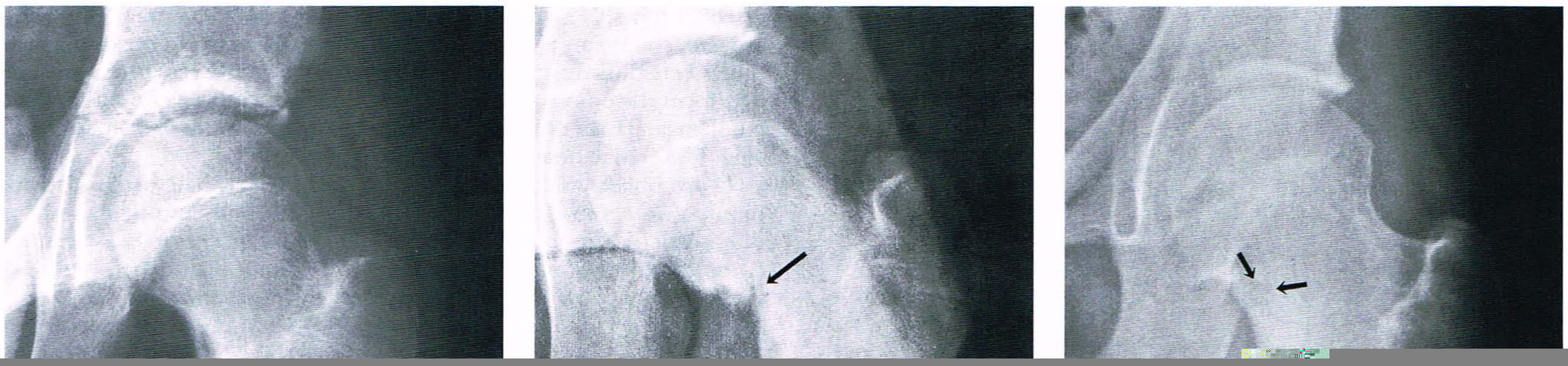

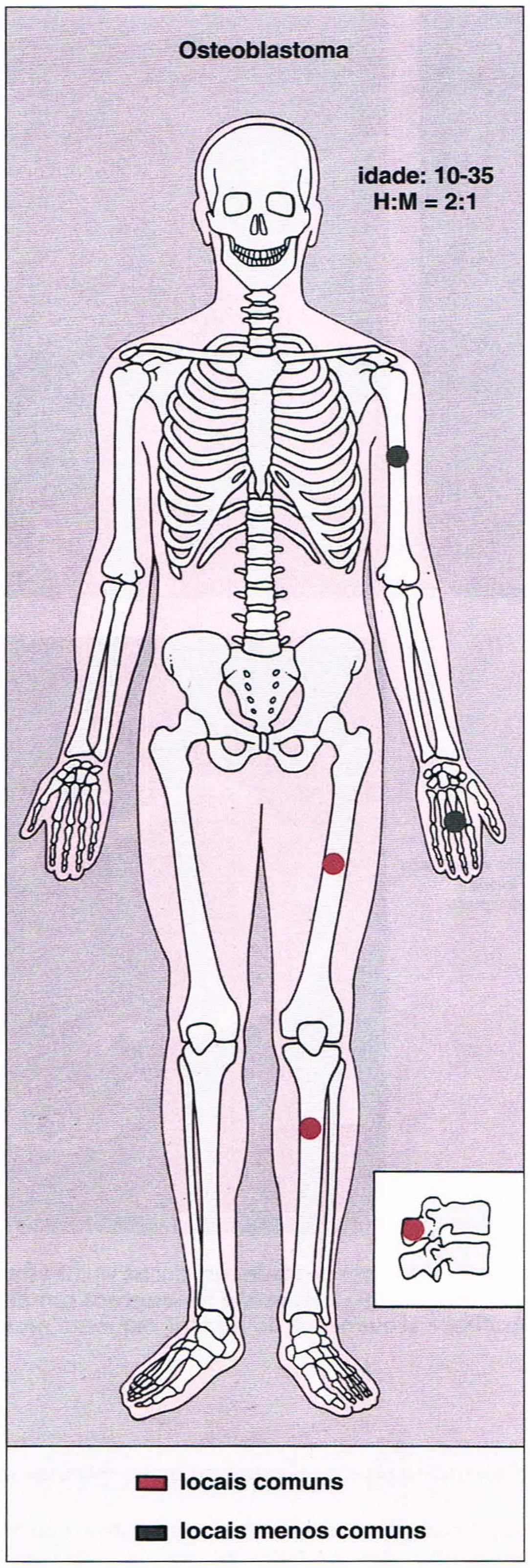

Fig. 17.28 **Locais esqueléticos de predileção, faixa etária de incidência máxima, e reação homem/mulher no osteoblastoma.**

osteóide. Alguns especialistas acreditam que, em face de sua similaridade histológica surpreendente com osteoma osteóide, o osteoblastoma representa uma variante da expressão clínica do mesmo processo patológico.

O diagnóstico radiológico diferencial de osteoblastoma deve incluir osteoma osteóide, abscesso ósseo, cisto ósseo aneurismático, encondroma e osteossarcoma (Quadro 17.3). O abscesso ósseo geralmente é marcado por um trajeto serpiginoso (ver Fig. 17.20) ou é observado cruzando a placa de crescimento (Fig. 17.36), fenômenos quase nunca observados no osteoblastoma. O cisto ósseo aneurismático ocasionalmente pode assumir aspecto semelhante ao osteoblastoma, porém não tem radiopacidades centrais. O encondroma geralmente exibirá uma matriz calcificada assumindo a forma de pontos, anéis e arcos. Além disso, a menos que exista fratura patológica, o encondroma (ver Fig. 18.6), ao contrário do osteoblastoma (Fig. 17.37), não desencadeia reação periosteal.

O osteoblastoma agressivo deve ser diferenciado do osteossarcoma, para o que a tomografia pode ser útil. A TC também pode ajudar no diagnóstico diferencial de lesões localizadas em regiões anatômicas complexas como as vértebras (Fig. 17.38). Se houver disseminação do tumor para o saco tecal, a RM pode ser necessária.

Tratamento

O tratamento do osteoblastoma é similar ao do osteoma osteóide; a ressecção em bloco deve ser realizada. Lesões maiores podem demandar enxerto ósseo e fixação interna adicionais.

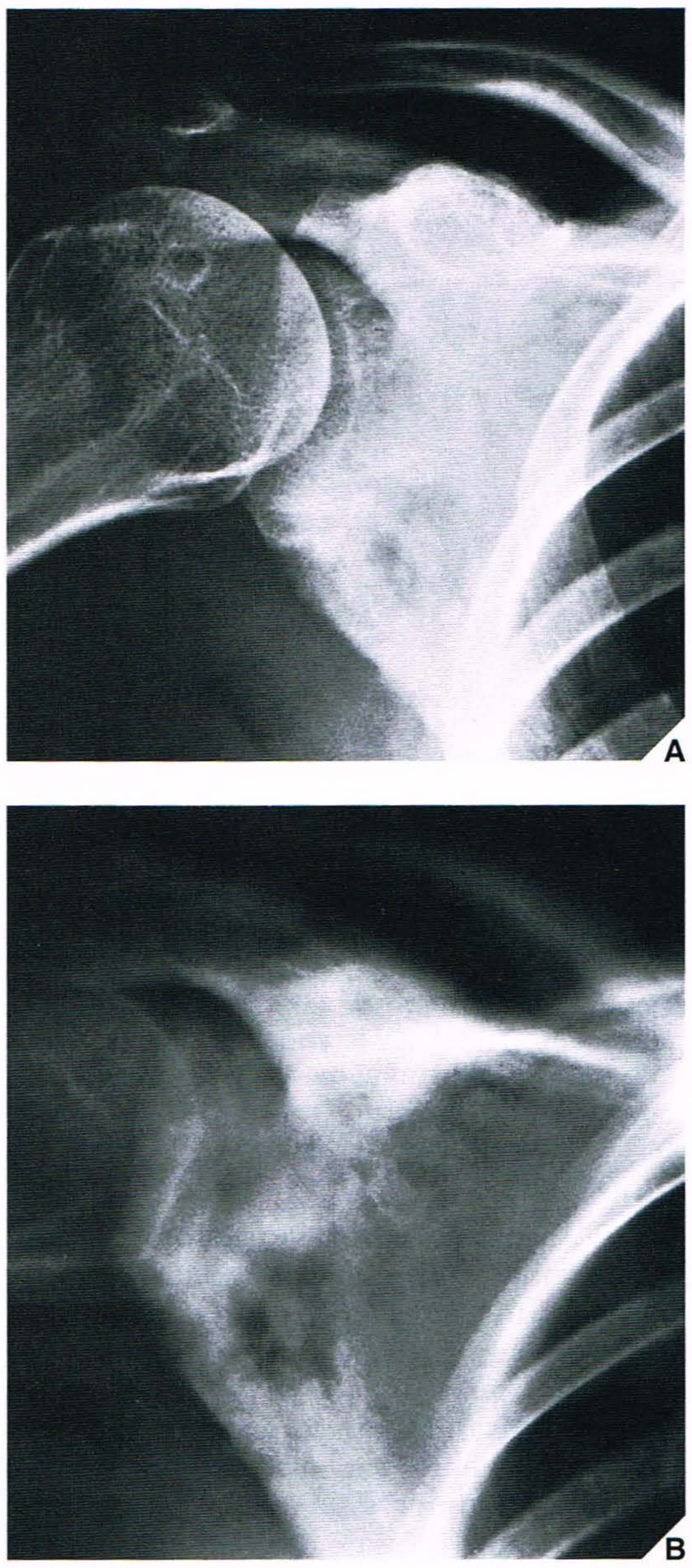

Fig. 17.29 **Osteoblastoma. (A)** Radiografia AP do ombro direito de uma mulher de 28 anos de idade mostra um foco radiotransparente tênue na escápula, circundado por uma área esclerótica e acompanhado por reação periosteal irregular na borda axilar. **(B)** Uma tomografia linear mostra claramente um nicho radiotransparente com uma borda esclerótica, assemelhando-se ao osteoma osteóide. Entretanto, o tamanho da lesão (3 × 3 cm) indica tratar-se de osteoblastoma, diagnóstico comprovado por biópsia excisional.

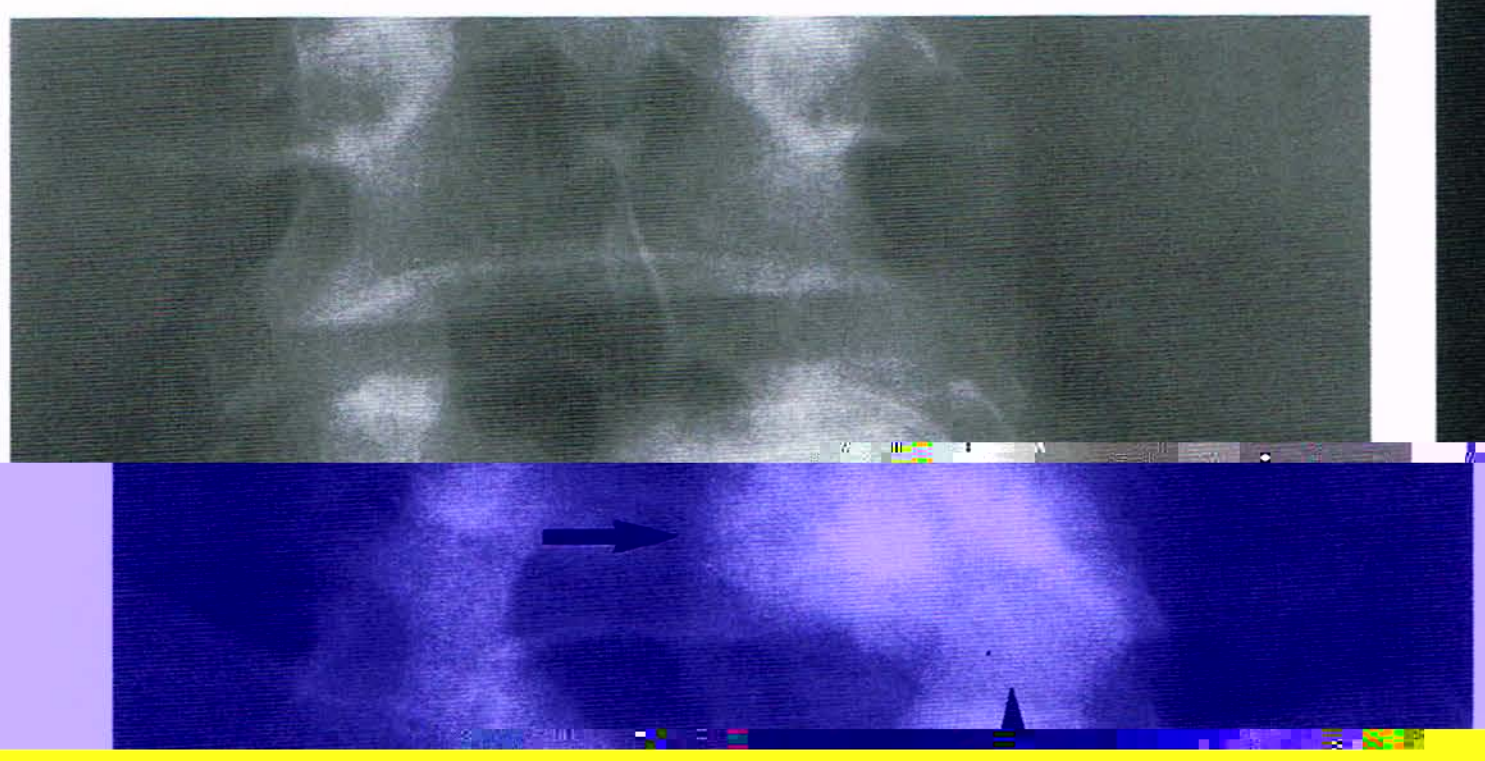

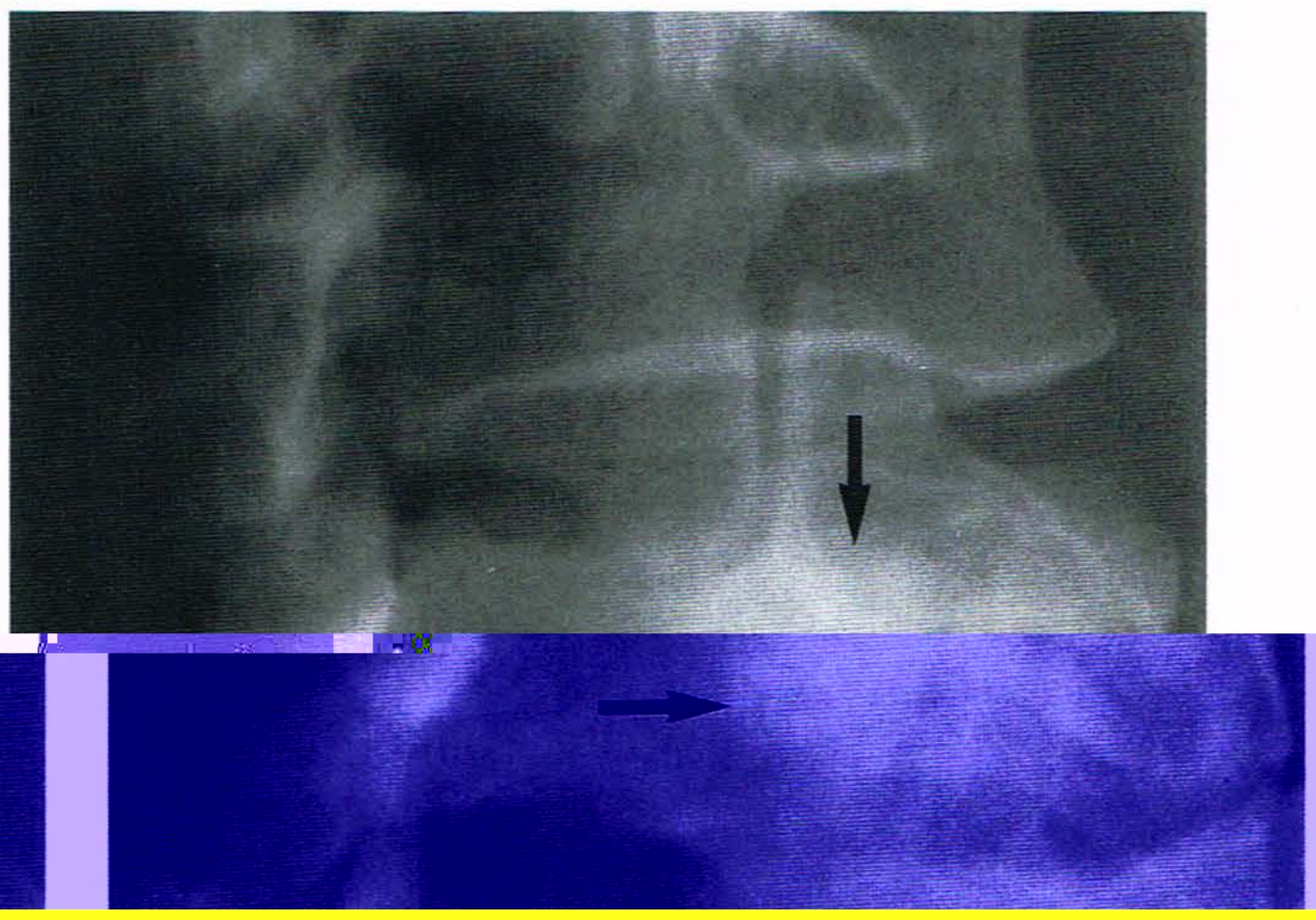

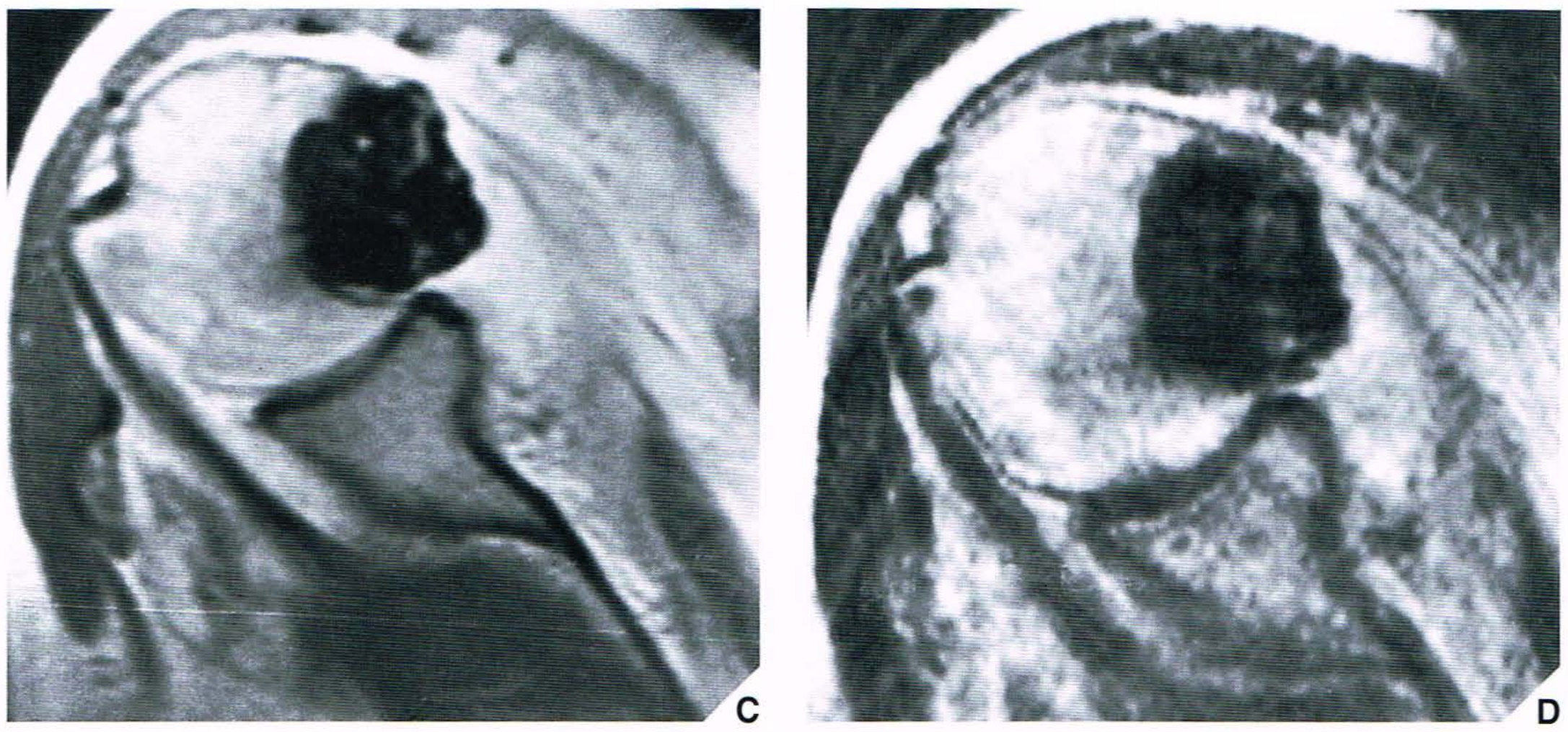

Fig. 17.31 **Cintigrafia e RM de osteoblastoma.** *Continuação.*(**C**) RM spin-eco axial ponderada em T1 (TR 700/TE 20 ms) mostra que a lesão está localizada posteriormente. A cortical está destruída e o tumor dissemina-se para os tecidos moles. (**D**) RM spin-eco axial ponderada em T2 (TR 2200/TE 60 ms) mostra que a lesão permanece com sinal de baixa intensidade, indicando matriz óssea. A margem com sinal de intensidade elevada adjacente à margem póstero-lateral do tumor reflete edema peritumoral. A biópsia confirmou o diagnóstico de osteoblastoma.

Fig. 17.32 **Osteoblastoma.** Osteoblastoma na porção proximal do úmero de um menino de 8 anos de idade e semelhante à lesão do osteoma osteóide. Entretanto, esta lesão é maior (2,5 cm na sua dimensão é maior) e se observa uma resposta periosteal mais pronunciada nas corticais umeral medial e lateral. Por outro lado, a extensão de osso reativo circundando o nicho radiotransparente é menor que o habitualmente observado no osteoma osteóide. Este tipo de osteoblastoma freqüentemente é denominado osteoma osteóide gigante.

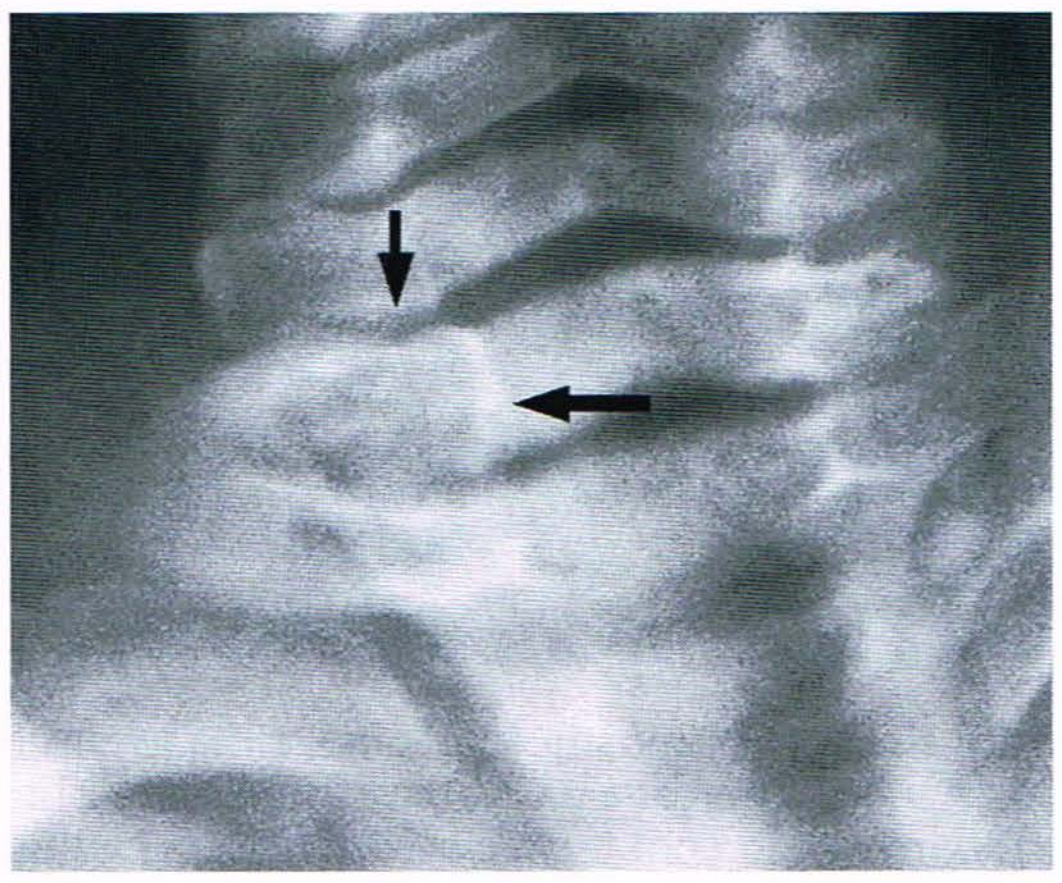

Fig. 17.33 **Tomografia linear de osteoblastoma.** Corte tomográfico da coluna cervical mostra uma lesão "explosiva" expansiva do osteoblastoma, com várias opacidades centrais pequenas, na lâmina de C-6 (*setas*).

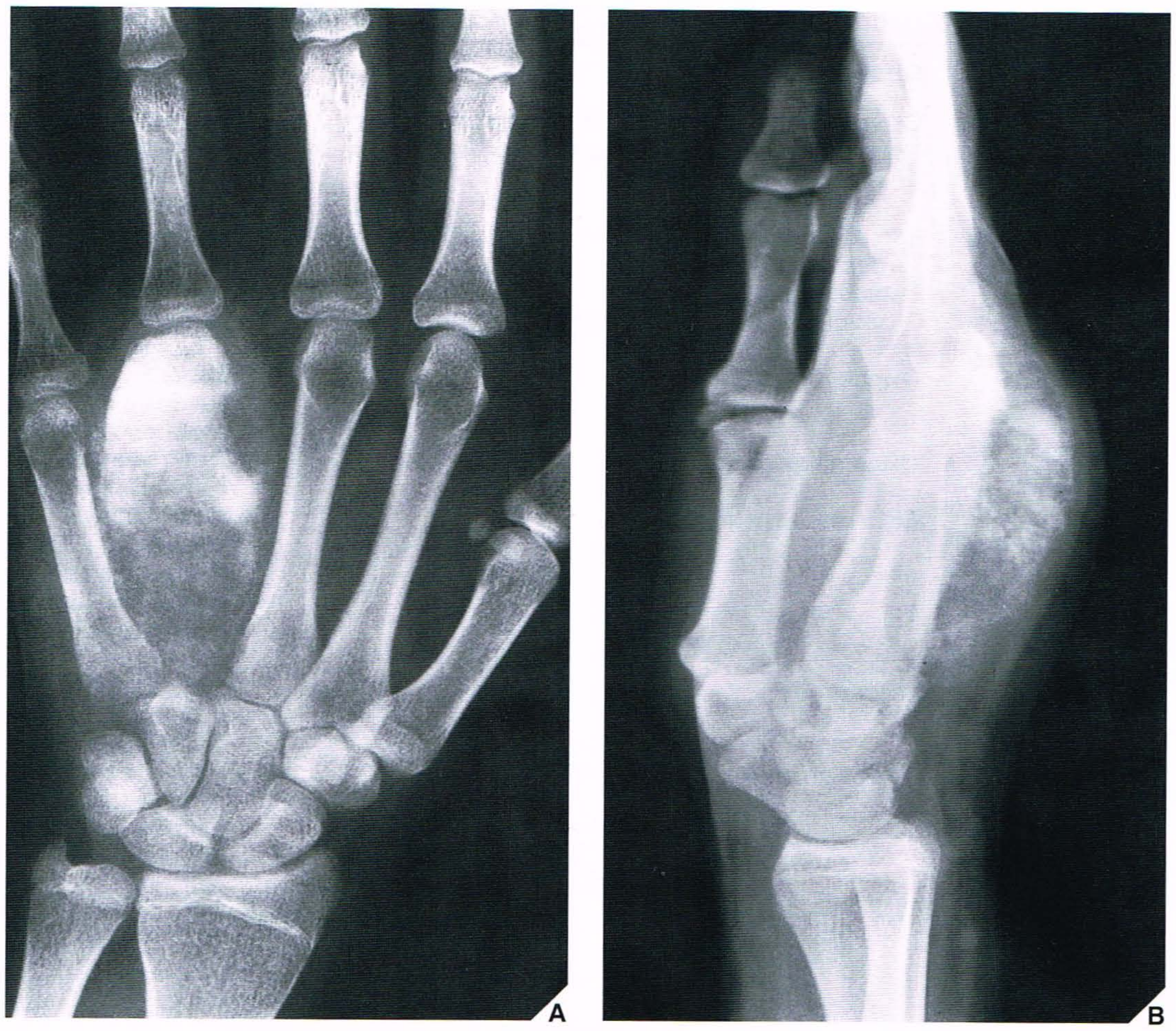

Fig. 17.34 Osteoblastoma agressivo. Radiografias PA (**A**) e lateral (**B**) da mão mostram um osteoblastoma agressivo. Observe a destruição de todo o quarto metacarpal com osteogênese maciça, particularmente na porção distal. Embora com aspecto muito semelhante ao osteossarcoma, a lesão ainda parece estar contida por um invólucro de neosteogênese periosteal.

Fig. 17.35 Osteoblastoma periosteal. (**A**) Osteoblastoma periosteal da mandíbula e (**B**) osteoblastoma periosteal do fêmur são revestidos por um fino invólucro de novo osso periosteal. (Cortesia do Prof. Dr. Wolfgang Remagen, Cologne, Germany.)

Quadro 17.3 Diagnóstico Diferencial de Osteoblastoma

Distúrbio (Lesão)	Aspectos Radiológicos
Osteoblastoma (osteoma osteóide gigante) semelhante ao osteoma osteóide cortical e medular	Lesão radiotransparente (esférica ou oval), com margens bem definidas; esclerose perilesional freqüente; reação periosteal abundante; tamanho do nicho > 2 cm
Osteoblastoma expansivo semelhante a cisto ósseo aneurismático	Lesão explosiva, semelhante ao cisto ósseo aneurismático, porém com opacidades centrais
Osteoblastoma agressivo (simulando neoplasia maligna)	Bordas mal definidas, destruição da cortical; reação periosteal de aspecto agressivo; ocasionalmente disseminação para tecidos moles
Osteoblastoma periosteal	Massa de densidade heterogênea redonda ou ovóide aderida à cortical, coberta por revestimento de novo osso periosteal
Osteoma osteóide	Nicho radiotransparente ≤ 1,5 cm, ocasionalmente com um centro esclerótico
Cisto ósseo aneurismático	Lesão explosiva expansiva; no osso longo há uma placa de reação periosteal sólida; fino revestimento de osso reativo freqüentemente cobre a lesão, porém pode estar ausente em lesões de crescimento rápido; disseminação para tecidos moles pode estar presente
Encondroma	Lesão radiotransparente com ou sem borda esclerótica, freqüentemente exibindo calcificações centrais na forma de pontos, anéis e arcos
Osteossarcoma	Destruição óssea permeativa ou em roído de traça; zona de transição larga; osso tumoroso na forma de opacidades em nuvens; reação periosteal agressiva; massa de tecidos moles

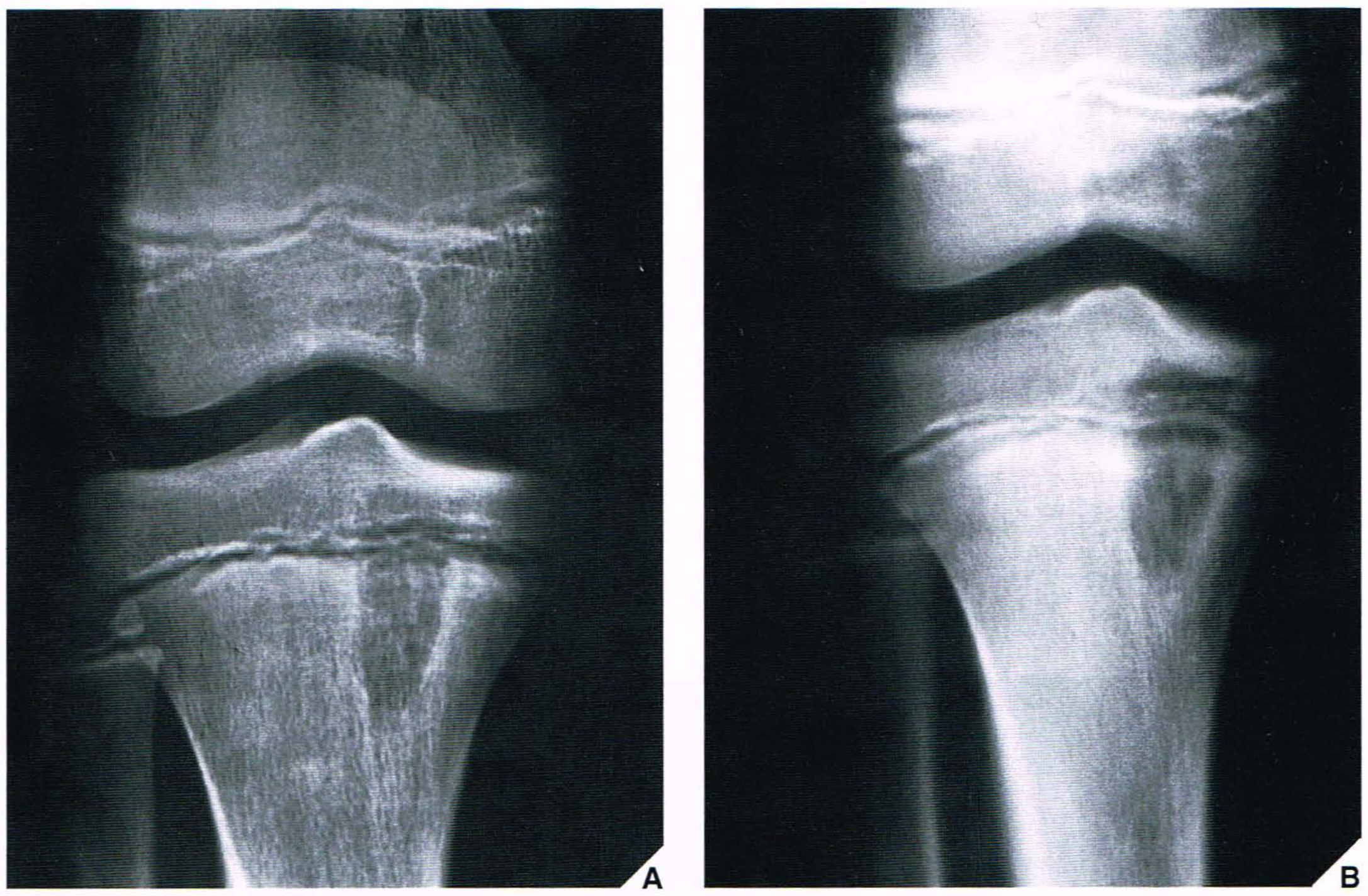

Fig. 17.36 **Abscesso de Brodie. (A)** Radiografia AP do joelho direito de um menino de 10 anos de idade mostra uma lesão radiotransparente oval tocando e atravessando a placa de crescimento da porção proximal da tíbia. A confirmação da extensão da lesão para a epífise é mostrada no corte tomográfico ântero-posterior. **(B)** A lesão provou ser um abscesso ósseo.

Fig. 17.37 **Osteoblastoma.** Radiografias dorsopalmar (A) e lateral (B) do dedo mínimo mostra osteoblastoma semelhante ao encondroma. Observe a reação periosteal (*seta*) e ausência de matriz condróide que é típica do encondroma. Pequenas radiopacidades no centro da lesão representam osteogênese, aspecto característico de osteoblastoma.

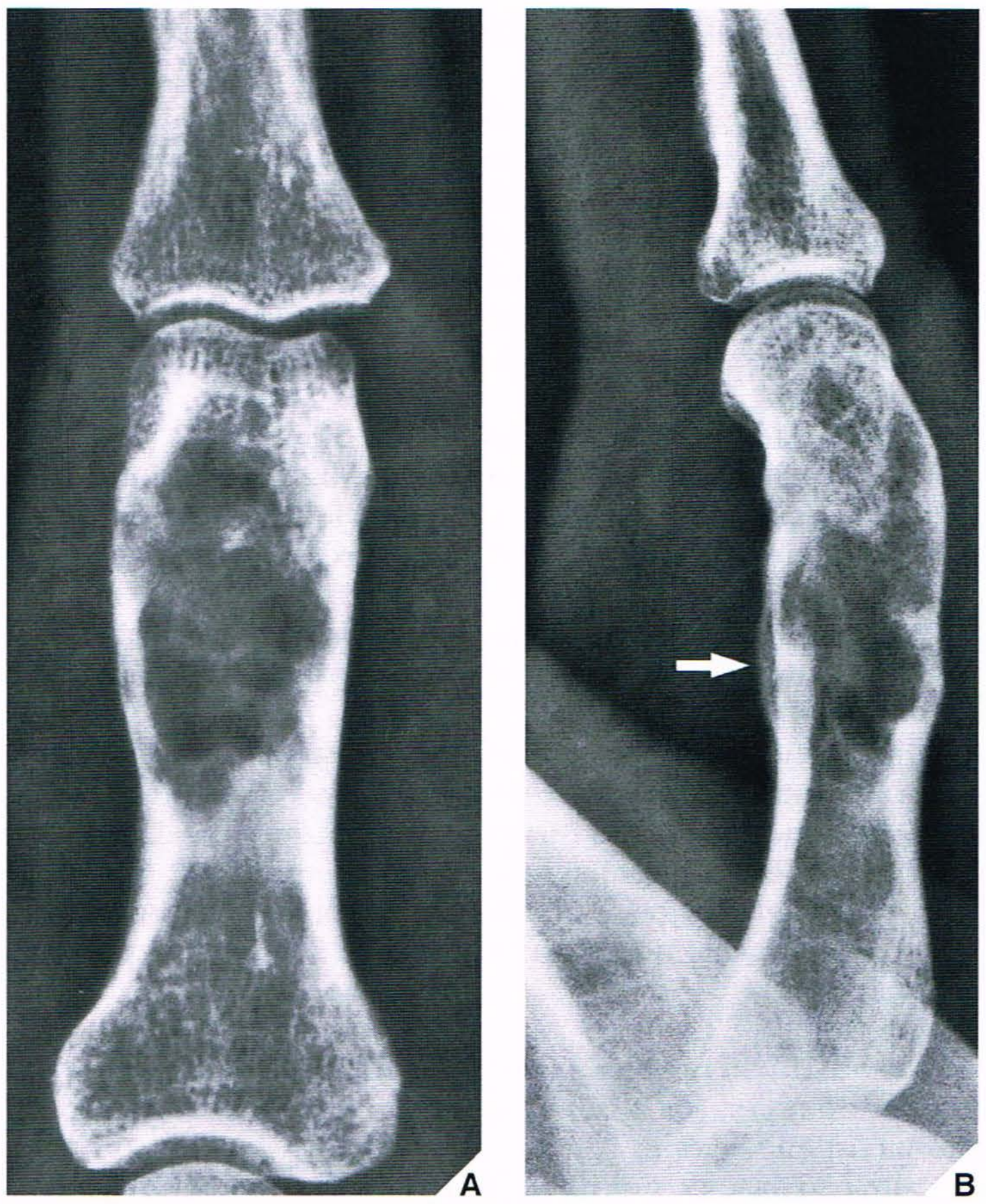

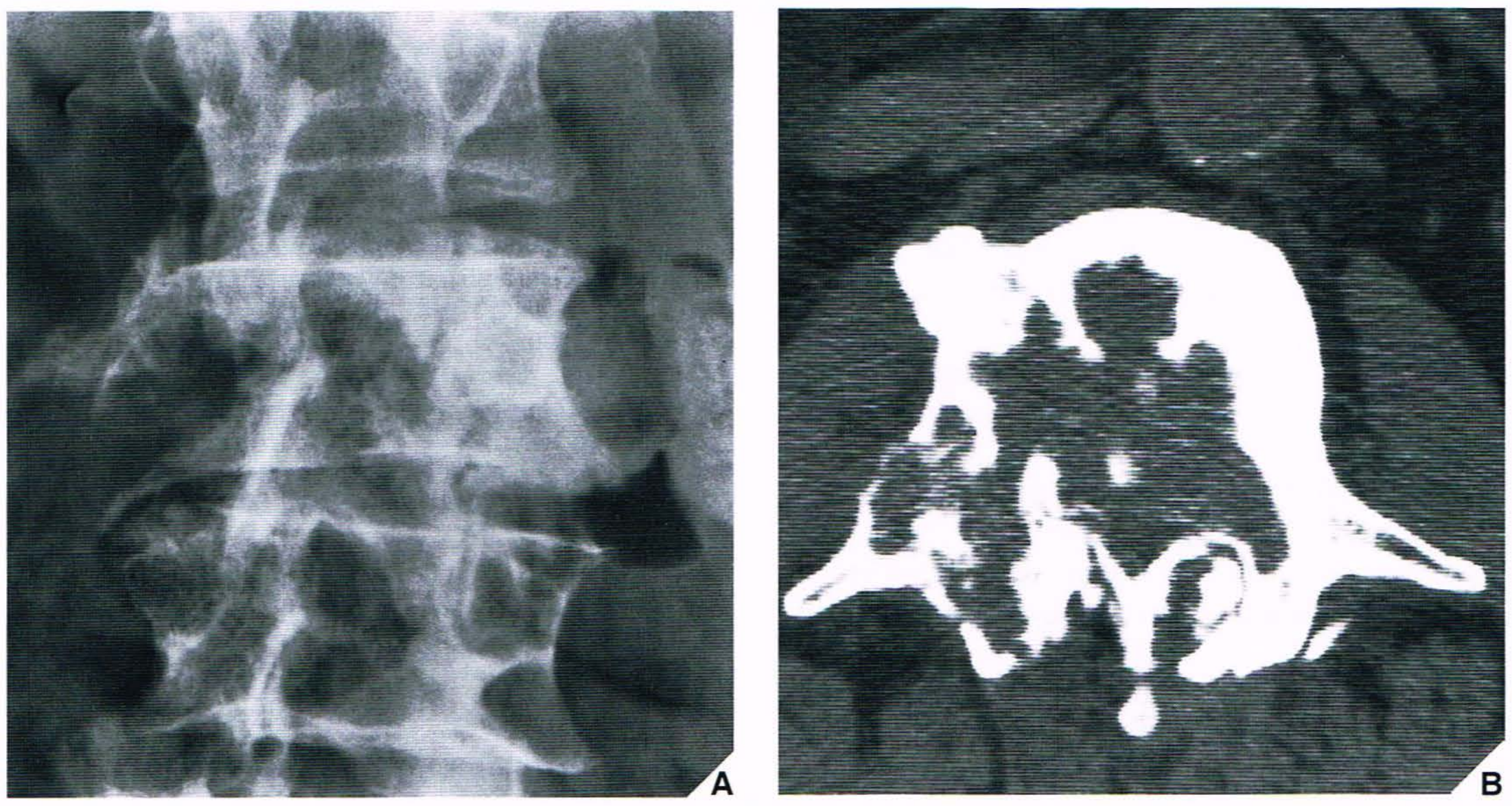

Fig. 17.38 **Osteoblastoma agressivo.** (A) Radiografia AP da coluna lombar mostra lesão lítica destrutiva afetando a metade direita do corpo vertebral de L-3 em um homem de 65 anos de idade que apresentou início insidioso de dor lombar irradiando para o membro inferior direito. (B) Corte de TC mostra áreas focais de osteogênese dentro da lesão e invasão da cortical. Biópsia subseqüente revelou osteoblastoma agressivo. (Cortesia de Ibrahim F. Abdelwahab, M.D., New York, NY.)



Fig. 17.37 Osteoblastoma. Radiografias dorsopalmar **(A)** e lateral **(B)** do dedo mínimo mostra osteoblastoma semelhante ao encondroma. Observe a reação periosteal (*seta*) e ausência de matriz condróide que é típica do encondroma. Pequenas radiopacidades no centro da lesão representam osteogênese, aspecto característico de osteoblastoma.

ASPECTOS PRÁTICOS A SEREM LEMBRADOS

[1] O osteoma parosteal, lesão formadora de osso assintomática, pode ser parte da síndrome de Gardner marcada por cistos sebáceos, fibromas cutâneos, tumores desmóides e polipose intestinal.

[2] No diagnóstico diferencial de osteoma parosteal, a entidade mais importante que precisa ser excluída é o osteossarcoma parosteal.

[3] O sintoma clínico mais característico de osteoma osteóide é a dor que é mais intensa à noite e imediatamente aliviada por salicilatos (ácido acetilsalicílico).

[4] Na avaliação radiográfica do osteoma osteóide:
- a lesão (nicho) consiste em uma pequena área radiotransparente, algumas vezes com um centro esclerótico; a zona densa circundando o nicho representa esclerose reativa e não um tumor
- as características radiográficas dependem da localização da lesão: intracortical, intramedular, subperiosteal ou periarticular (intracapsular)
- os diagnósticos diferenciais de osteoma osteóide devem incluir osteoblastoma, fratura por estresse, abscesso ósseo (abscesso de Brodie), ilhotas ósseas e osteossarcoma intracortical.

[5] As complicações do osteoma osteóide incluem:
- recorrência da lesão (se não for completamente ressecado)
- crescimento acelerado (se a lesão estiver próxima da placa de crescimento)
- escoliose
- artrite de início precoce (se o nicho for intracapsular).

[6] Uma conduta cirúrgica bem preparada para o tratamento do osteoma osteóide exige:
- localização da lesão por imagem (cintigrafia, radiografia, tomografia linear, TC)
- verificação da excisão total da lesão *in vivo* (por exame do osso hospedeiro) e *in vitro* (por exame do espécime ressecado).

[7] Várias outras técnicas além da excisão em bloco do osteoma osteóide estão disponíveis, incluindo curetagem intralesional, excisão com trefinas após exposição cirúrgica, excisão percutânea (geralmente guiada por TC) e ablação térmica por radiofreqüência.

[8] A ablação térmica por radiofreqüência do osteoma osteóide guiada por TC é uma técnica promissora e alternativa à cirurgia nos pacientes selecionados. É realizada por meio de um pequeno eletrodo de radiofreqüência introduzido na lesão de forma percutânea para produzir necrose térmica de uma esfera de tecido de aproximadamente 1 cm.

[9] O osteoblastoma, histologicamente quase idêntico ao osteoma osteóide, apesar disso, é uma entidade clínica distinta. Seu aspec-

Assoun J, Railhac JJ, Bonnevialle P, et al. Osteoid osteoma: percutaneous resection with CT guidance. *Radiology* 1993;188:541–547.

Assoun J, Richardi G, Railhac JJ, et al. Osteoid osteoma: MR imaging versus CT. *Radiology* 1994;191:217–223.

Atar D, Lehman WB, Grant AD. Tips of the trade: computerized tomography—guided excision of osteoid osteoma. *Orthop Rev* 1992;21:1457–1458.

Azouz EM, Kozlowski K, Marton D, Sprague P, Zerhouni A, Assalah F. Osteoid osteoma and osteoblastoma of the spine in children. Report of 22 cases with brief literature review. *Pediatr Radiol* 1986;16:25–31.

Baron D, Soulier C, Kermabon C, Leroy JP, Le Goff P. Ostéomes ostéoides post-traumatique: á propos de deux cas et revue de la litérature. *Rev Rhum Mal Osteoartic* 1992;59:271–275.

Bauer TW, Zehr RJ, Belhobek GH, Marks KE. Juxta-articular osteoid osteoma. *Am J Surg Pathol* 1991;15:381–387.

Baum PA, Nelson MC, Lack EE, Bogumill GP. Case report 560. Parosteal osteoma of tibia. *Skeletal Radiol* 1989;18:406–409.

Bell RS, O'Conner GD, Waddell JP. Importance of magnetic resonance imaging in osteoid osteoma: a case report. *Can J Surg* 1989;32:276–278.

Bertoni F, Unni KK, Beabout JW, Sim FH. Parosteal osteoma of bones other than of the skull and face. *Cancer* 1995;75:2466–2473.

Bertoni F, Unni KK, McLeod RA, Dahlin DC. Osteosarcoma resembling osteoblastoma. *Cancer* 1985;55:416–426.

Bettelli G, Tigani D, Picci P. Recurring osteoblastoma initially presenting as a typical osteoid osteoma. Report of two cases. *Skeletal Radiol* 1991;20:1–4.

Biebuyck JC, Katz LD, McCauley T. Soft tissue edema in osteoid osteoma. *Skeletal Radiol* 1993;22:37–41.

Bullough PG. *Atlas orthopedic pathology with clinical and radiologic correlations*, 2nd ed. New York: Gower Medical Publishing; 1992.

Byers PD. Solitary benign osteoblastic lesions of bone. Osteoid osteoma and benign osteoblastoma. *Cancer* 1968;22:43–57.

Campanacci M. *Bone and soft tissue tumors*. New York: Springer-Verlag; 1990:355–373.

Campanacci M, Ruggieri P, Gasbarrini A, Ferraro A, Campanacci L. Osteoid osteoma: direct visual identification and intralesional excision of the nidus with minimal removal of bone. *J Bone Joint Surg [Br]* 1999;81B:814–820.

Campbell CJ, Papademetriou T, Bonfiglio M. Melorheostosis. A report of the clinical, roentgenographic, and pathological findings in fourteen cases. *J Bone Joint Surg [Am]* 1968;50A:1281–1304.

Carter TR. Osteoid osteoma of the hip: an alternate method of excision. *Orthop Rev* 1990;19:903–905.

Cassar-Pullicino VN, McCall IW, Wan S. Intra-articular osteoid osteoma. *Clin Radiol* 1992;45:153–160.

Cervilla V, Haghighi P, Resnick D, Sartoris DJ. Case report 596. Parosteal osteoma of the acetabulum. *Skeletal Radiol* 1990;19:135–137.

Chew FS. Benign bone-forming tumors. *Contemp Diagn Radiol* 2001;24:1–5.

Chamberlain BC, Mosher JF, Levinsohn EM, Greenberg JA. Subperiosteal osteoid osteoma of the hamate: a case report. *J Hand Surg [Am]* 1992;17A:462–465.

Chang CH, Piatt ED, Thomas KE, Watne AL. Bone abnormalities in Gardner's syndrome. *AJR Am J Roentgenol* 1968;103:645–652.

Cohen MD, Harrington TM, Ginsburg WW. Osteoid osteoma: 95 cases and a review of the literature. *Semin Arthritis Rheum* 1983;12:265–281.

Corbett JM, Wilde AH, McCormack LJ, Evarts CM. Intra-articular osteoid osteoma: a diagnostic problem. *Clin Orthop* 1974;98:225–230.

Crim JR, Mirra JM, Eckardt JJ, Seeger LL. Widespread inflammatory response to osteoblastoma: the flare phenomenon. *Radiology* 1990;177:835–836.

Dahlin DC. Osteoma. In: *Bone tumors. General aspects on 8,542 cases*, 4th ed. Springfield,

resonance imaging. *Skeletal Radiol* 1999;28:265–270.
Fabris D, Trainiti G, Di Comun M, Agostini S. Scoliosis due to rib osteoblastoma: report of two-cases. *J Pediatr Orthop* 1983;3:370–375.
Fanning JW, Lucas GL. Osteoblastoma of the scaphoid: a case report. *J Hand Surg [Am]* 1993;18A:663–665.
Farmlett EJ, Magid D, Fishman EK. Osteoblastoma of the tibia: CT demonstration. *J Comput Assist Tomogr* 1986;10:1068–1070.
Fechner RE, Mills SE. *Tumors of the bones and joints.* Washington, DC: Armed Forces Institute of Pathology, 1993:25–38.
Fleming RJ, Alpert M, Garcia A. Parosteal lipoma. *AJR Am J Roentgenol* 1962;87:1075–1084.
Keim HA, Reina EG. Osteoid osteoma as a cause of scoliosis. *J Bone Joint Surg [Am]* 1975;57-A:159–163.
Kenan S, Floman Y, Robin GC, Laufer A. Aggressive osteoblastoma. A case report and review of the literature. *Clin Orthop* 1985;195:294–298.
Kendrick JL, Evarts CM. Osteoid osteoma: a critical analysis of 40 tumors. *Clin Orthop* 1967;54:51–59.
Kirchner B, Hillmann A, Lottes G, et al. Intraoperative, probe guided curettage of osteoid osteoma. *Eur J Nucl Med* 1993;20:609–613.
Klein MH, Shankman S. Osteoid osteoma: radiologic and pathologic correlation. *Skeletal Radiol* 1992;21:23–31.
Kneisl JS, Simon MA. Medical management compared with operative treatment for os-

Picci P, Campanacci M, Mirra JM. Osteoid osteoma. Differential clinicopathologic diagnosis. In: Mirra JM, ed. *Bone tumors. clinical, radiologic, and pathologic correlations.* Philadelphia: Lea & Febiger; 1989:411–414.
Picci P, Gherlinzoni F, Guerra A. Intracortical osteosarcoma: rare entity or early manifestation of classical osteosarcoma? *Skeletal Radiol* 1983;9:255–258.
Pinto CH, Taminiau AHM, Vanderschueren GM, Hogendoorn PCW, Bloem JL, Obermann WR. Technical considerations in CT-guided radiofrequency thermal ablation of osteoid osteoma: tricks of the trade. *AJR Am J Roentgenol* 2002;179:1633–1642.
Ramos A, Castello J, Sartoris DJ, Greenway GD, Resnick D, Haghighi P. Osseous lipoma: CT appearance. *Radiology* 1985;157:615–619.
Resnick D, Kyriakos M, Greenway G. Tumors and tumor-like lesions of bone: imaging and pathology of specific lesions. In: Resnick D, ed. *Diagnosis of bone and joint disorders,* 3rd ed. Philadelphia: WB Saunders; 1995:3629–3647.
Roger B, Bellin M-F, Wioland M, Grenier P. Osteoid osteoma: CT-guided percutaneous excision confirmed with immediate follow-up scintigraphy in 16 outpatients. *Radiology* 1996;201:239–242.
Rosenthal DI. Percutaneous radiofrequency treatment of osteoid osteomas. *Semin Musculoskelet Radiol* 1997;1:265–272.
Rosenthal DI, Alexander A, Rosenberg AE, Springfield D. Ablation of osteoid osteomas with a percutaneously placed electrode: a new procedure. *Radiology* 1992;183:29–33.
Rosenthal DI, Hornicek FJ, Wolfe MW, Jennings LC, Gebhardt MC, Mankin HJ. Percutaneous radiofrequency coagulation of osteoid osteoma compared with operative treatment. *J Bone Joint Surg [Am]* 1998;80A:815–821.
Rosenthal DI, Springfield DS, Gebhardt MC, Rosenberg AE, Mankin HJ. Osteoid osteoma: percutaneous radiofrequency ablation. *Radiology* 1995;197:451–454.
Sabanas AO, Bickel WH, Moe JH. Natural history of osteoid osteoma of the spine: review of the literature and report of three cases. *Am J Surg* 1956;91:880–889.
Sadry F, Hessler C, Garcia J. The potential aggressiveness of sinus osteomas. A report of two cases. *Skeletal Radiol* 1988;17:427–430.
Schai P, Friederich NB, Krüger A, Jundt G, Herbe E, Buess P. Discrete synchronous multifocal osteoid osteoma of the humerus. *Skeletal Radiol* 1996;25:667–670.
Schajowicz F. *Tumors and tumorlike lesions of bone: pathology, radiology and treatment,* 2nd ed. Berlin: Springer-Verlag; 1994:30–32, 48–56, 406–411.
Schajowicz F, Lemos C. Malignant osteoblastoma. *J Bone Joint Surg [Br]* 1976;58B: 202–211.
Schajowicz F, Lemos C. Osteoid osteoma and osteoblastoma. Closely related entities of osteoblastic derivation. *Acta Orthop Scand* 1970;41:272–291.
Schlesinger AE, Hernandez RJ. Intracapsular osteoid osteoma of the proximal femur: findings on plain film and CT. *AJR Am J Roentgenol* 1990;154:1241–1244.
Schweitzer ME, Greenway G, Resnick D, Haghighi P, Snoots WE. Osteoma of soft parts. *Skeletal Radiol* 1992;21:177–180.
Shaikh MI, Saifuddin A, Pringle J, Natali C, Sherazi Z. Spinal osteoblastoma: CT and MR imaging with pathological correlation. *Skeletal Radiol* 1999;28:33–40.
Sherazi Z, Saifuddin A, Shaikh MI, Natali C, Pringle JAS. Unusual imaging findings in association with spinal osteoblastoma. *Clin Radiol* 1996;51:644–648.
Sim FH, Dahlin DC, Beabout JW. Osteoid-osteoma: diagnostic problems. *J Bone Joint Surg [Am]* 1975;57A:154–159.
Simm RJ. The natural history of osteoid osteoma. *Aust NZ J Surg* 1975;45:412–415.

CAPÍTULO

18

TUMORES BENIGNOS E LESÕES SEMELHANTES A TUMOR II

Lesões de Origem Cartilaginosa

Lesões Condroblásticas Benignas

O diagnóstico de uma lesão óssea originária de tecido cartilaginoso geralmente é uma tarefa simples para o radiologista. A matriz radiotransparente da lesão, margens recortadas e calcificações anulares, puntiformes ou em forma de vírgula via de regra são suficientes para estabelecer sua natureza condrogênica. Todavia, às vezes, é extremamente difícil para o radiologista determinar se um tumor cartilaginoso é benigno ou maligno.

Encondroma (Condroma)

O *encondroma* é o segundo tumor benigno mais comum do osso, constituindo aproximadamente 10% de todos os tumores ósseos benignos e representando o tumor mais comum de ossos tubulares curtos da mão. Essa lesão benigna é caracterizada pela formação de cartilagem hialina madura. Quando está localizada centralmente no osso, é denominada *encondroma* (Fig. 18.1); se sua localização for extracortical (periosteal), é denominada *condroma* (periosteal ou justacortical) (ver Figs. 18.10 e 18.11). Apesar de poder ocorrer durante toda a vida, os encondromas geralmente são observados em pacientes na segunda à quarta décadas da vida. Não há predileção por sexo. Os ossos tubulares curtos da mão (falanges e metacarpais) são os locais mais freqüentes de ocorrência. (Fig. 18.2), embora as lesões também possam ser encontradas nos ossos tubulares longos (Fig. 18.3). De acordo com investigações recentes, os encondromas resultam de crescimento contínuo de restos cartilaginosos benignos residuais que são deslocados da placa do crescimento. Freqüentemente, são assintomáticos; uma fratura patológica através do tumor (Figs. 18.4 e 18.5) muitas vezes chama atenção para a lesão.

O *encondroma protuberante* é uma variante rara. Trata-se de lesão que surge na cavidade intramedular de um osso longo e forma uma massa exofítica proeminente na superfície cortical. Esta lesão deve ser distinguida de um osteocondroma ou condrossarcoma central que penetra a cortical e forma uma massa justacortical.

Na maioria das situações, a radiografia e a tomografia linear são suficientes para demonstrar a lesão. Nos ossos curtos, com freqüência, a

Fig. 18.1 **Encondroma.** Uma lesão radiotransparente na porção medular da porção proximal do fêmur de um homem de 22 anos de idade é observada erodindo a face interna da cortical lateral. Observe as bordas recortadas e a calcificação da matriz. A biópsia mostrou tratar-se de um encondroma.

Fig. 18.2 Encondroma. (A) Lesão radiotransparente na falange proximal do dedo médio de uma mulher de 41 anos de idade, e (B) lesão semelhante com calcificação central na falange proximal do dedo anular de um homem de 42 anos de idade são exemplos típicos de encondroma nos ossos tubulares curtos.

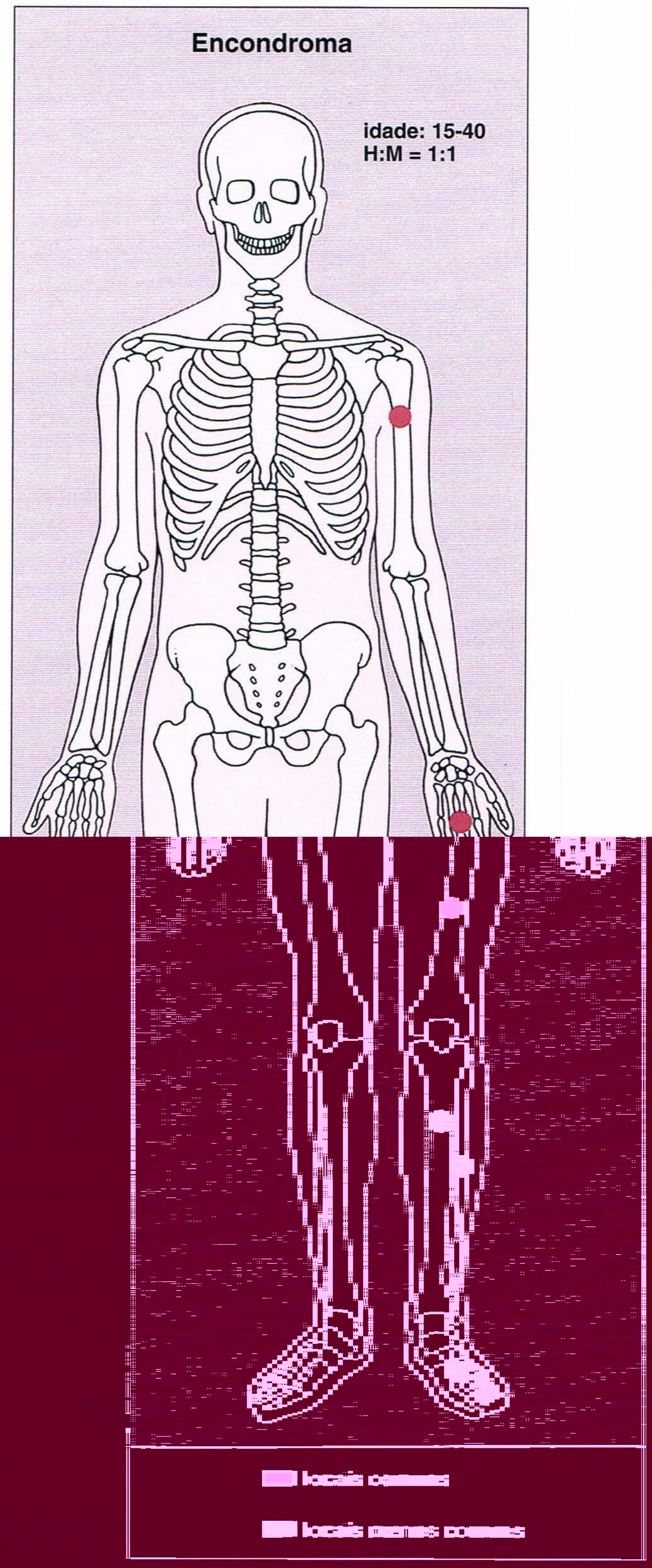

Fig. 18.3 Locais esqueléticos de predileção, faixa etária de incidência máxima, e relação homem/mulher no encondroma.

Fig. 18.7 Encondroma calcificante. Neste encondroma maciçamente calcificado da porção proximal do úmero de uma mulher de 58 anos de idade, observe a aparência lobular da lesão e o recorte da endocórtex.

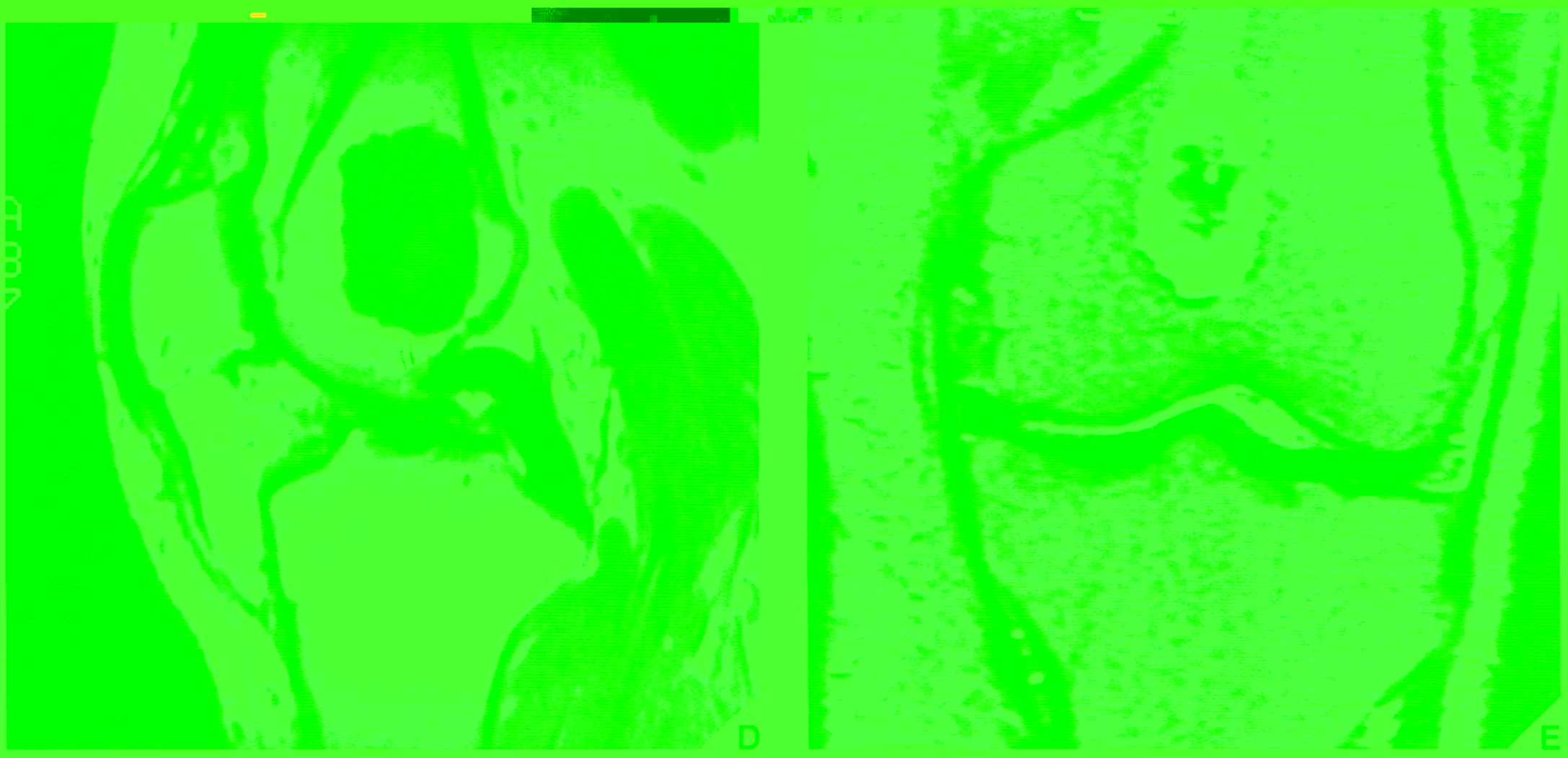

Fig. 18.8 RM de encondroma. Um homem de [illegible] anos de idade sofreu traumatismo no joelho esquerdo. Radiografias ântero-posterior (**A**) e lateral (**B**) demonstram apenas algumas calcificações na porção distal do fêmur. A extensão da lesão não pode ser determinada. Imagens de RM coronal (**C**) e sagital (**D**) ponderadas em T1 mostram uma lesão lobulada bem circunscrita exibindo sinal de intensidade intermediária. A área mais escura no centro representa calcificações. Imagem de RM coronal ponderada em T2 (**E**) mostra a lesão com um sinal de intensidade mista: as áreas mais claras representam tumor cartilaginoso e as áreas mais escuras mostram calcificações. A biópsia da lesão revelou encondroma.

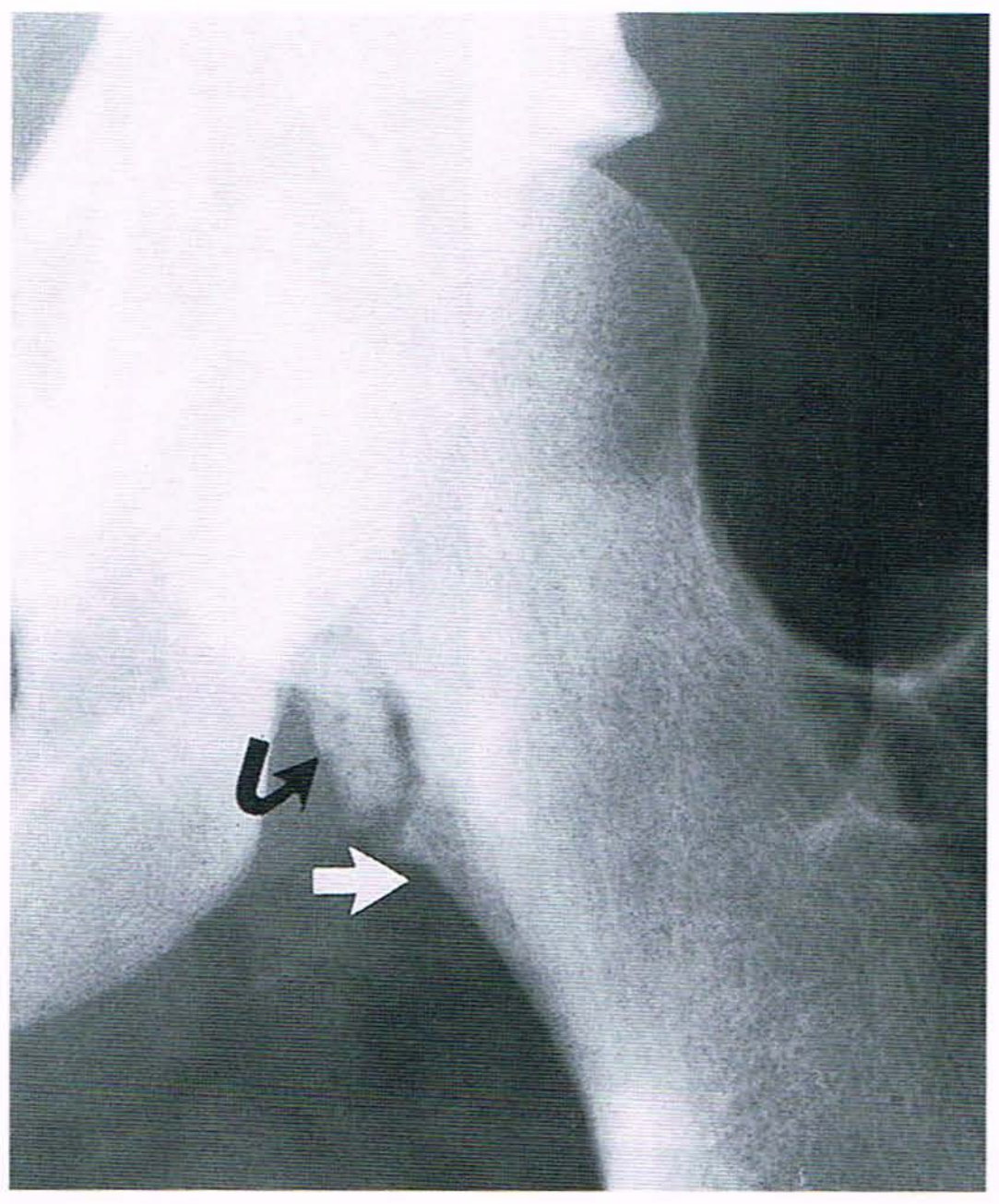

Fig. 18.11 Condroma periosteal. Um condroma periosteal na face medial do colo do fêmur esquerdo erodiu a cortical em uma forma semelhante a pires. O reforço característico de uma reação periosteal é observado na borda inferior da lesão (*seta*). Observe também o agrupamento de calcificações nos tecidos moles (*seta curva*).

Fig. 18.12 TC de condroma periosteal. (A) Radiografia oblíqua do tornozelo direito mostra uma lesão contendo calcificações erodindo a cortical medial da porção distal da fíbula. A TC usando uma janela óssea **(B)** e uma janela de tecidos moles **(C)** demonstra melhor a extensão da lesão e a distribuição das calcificações. A biópsia excisional revelou condroma periosteal.

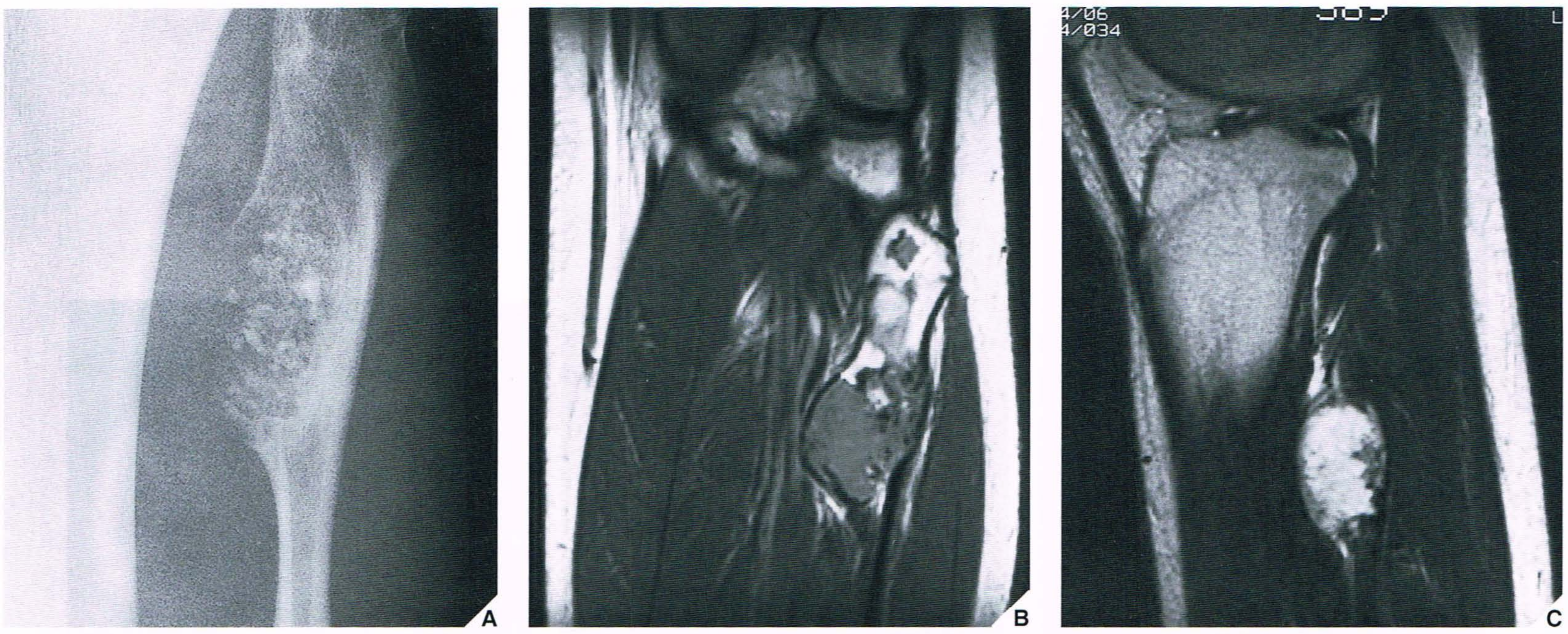

Fig. 18.13 RM de condroma periosteal. (**A**) Um grande condroma periosteal erodiu a cortical da porção proximal da fíbula e disseminou-se para a cavidade medular. Imagens de RM coronal (**B**) com densidade protônica (SE; TR 2000/TE 19 ms) e sagital (**C**) ponderada em T2 (SE; TR 2000/TE 70 ms) mostram a disseminação da lesão para dentro da medula óssea.

Fig. 18.14 Condroma periosteal. Um grande condroma periosteal (*seta*) simula um osteocondroma. Entretanto, observe a reação periosteal e a separação do tumor da cavidade medular por uma cortical, aspectos que ajudaram na diferenciação de osteocondroma. (Cortesia do Dr. K. K. Unni, Rochester, Minnesota.)

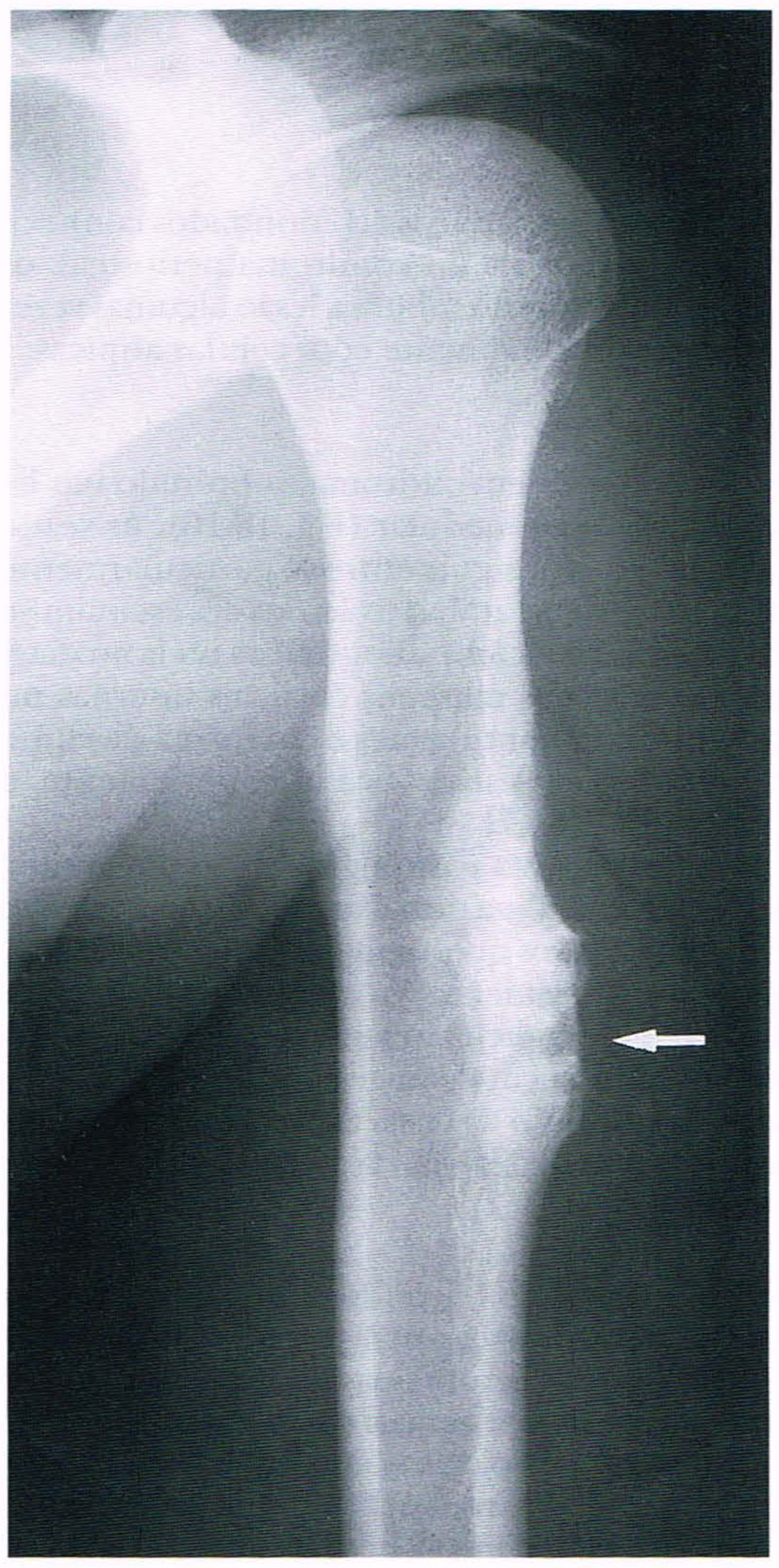

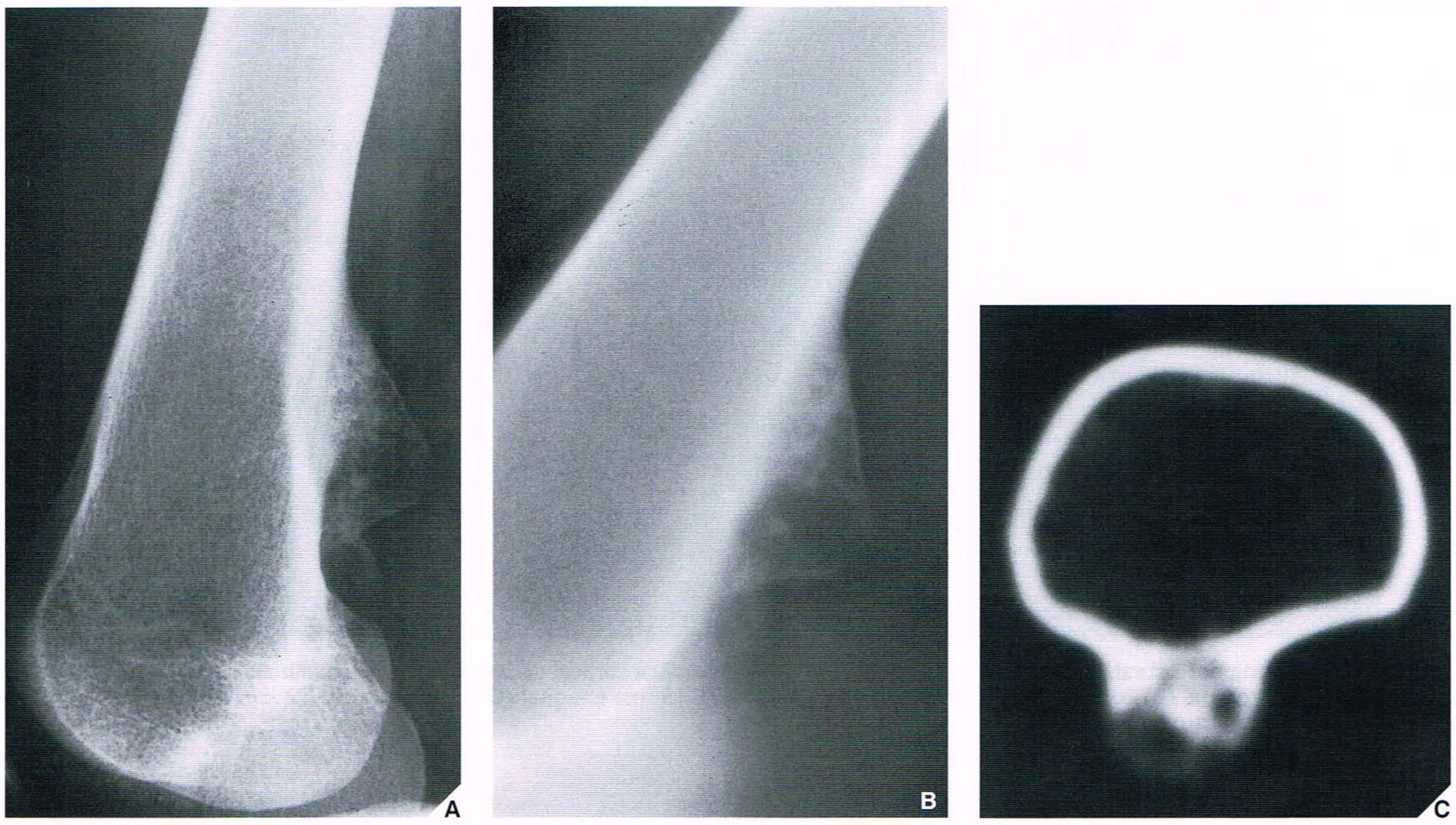

Fig. 18.15 **Condroma periosteal.** (**A**) Radiografia lateral da porção distal do fêmur mostra uma lesão originada na cortical posterior que se assemelha a um osteocondroma. (**B**) Tomografia linear mostra calcificações na base da lesão e continuidade da cortical posterior do fêmur. (**C**) Corte de TC demonstra ausência de comunicação entre a porção medular do fêmur e a lesão, com isto excluindo o diagnóstico de osteocondroma. (**A** e **C** reproduzidas de Greenspan et al., 1993, com permissão.)

células tumorosas estão localizadas nos espaços arredondados conhecidos como lacunas. No exame histológico do condroma periosteal, os achados são idênticos aos do encondroma, embora a lesão algumas vezes demonstre maior celularidade, ocasionalmente com células atípicas.

Diagnóstico Diferencial

O principal diagnóstico diferencial de encondroma, sobretudo nas lesões dos ossos longos, é o infarto ósseo medular (Fig. 18.16). Às vezes, as duas lesões podem ser difíceis de distinguir entre si, particularmente se o encondroma for pequeno, porque ambas as lesões apresentam-se com calcificações semelhantes. Os aspectos radiográficos úteis no diagnóstico diferencial são a lobulação das margens corticais internas no encondroma, calcificações anulares, puntiformes e em forma de vírgula na matriz, e a ausência de margem esclerótica que, geralmente, é observada nos infartos ósseos (Fig. 18.17).

A tarefa mais difícil para o radiologista é distinguir entre um grande encondroma solitário e um condrossarcoma de baixo grau de crescimento lento. Um dos achados mais significativos que apontam para um condrossarcoma no estágio inicial de desenvolvimento é o espessamento localizado na cortical (Fig. 18.18). O tamanho da lesão também deve ser levado em consideração. Lesões com mais de 4 cm são sugestivas de malignidade. Nos tumores mais avançados, a destruição da cortical e a presença de uma massa de tecidos moles são os marcos de referência de malignidade.

Complicações

A complicação única mais importante do encondroma, além da fratura patológica (ver Fig. 18.4), é sua transformação maligna em condrossarcoma. Com os encondromas solitários, isto ocorre quase que exclusivamente em um osso longo ou plano e quase nunca em um osso tubular curto. Os sinais radiográficos da transformação são o espessamento da cortical, destruição da cortical e uma massa de tecidos moles. O aparecimento de dor na ausência de fratura no local da lesão é um sinal clínico importante.

Tratamento

A curetagem da lesão com a aplicação de enxerto ósseo é o curso mais comum do tratamento.

Encondromatose (Doença de Ollier)

A encondromatose é um distúrbio marcado por encondromas múltiplos, em geral na região da metáfise e da diáfise (Fig. 18.19). Se o esqueleto for largamente afetado, com distribuição unilateral predominante, aplica-se o termo doença de Ollier. As manifestações clínicas dos encondromas múltiplos, como as tumefações dos dedos ou disparidade macroscópica no comprimento dos antebraços ou pernas, freqüentemente são reconhecidas na infância e na adolescência; a doença tem forte preferência por um lado do corpo. O distúrbio não tem hereditariedade ou tendência familiar. Alguns pesquisadores alegam que não se trata de lesão neoplásica, mas sim de displasia óssea do desenvolvimento.

A patogênese da doença de Ollier é desconhecida. Existem duas hipóteses para o mecanismo da formação de encondromas — uma atribui a formação a ninhos ectópicos de condroblastos, e a outra, à não-maturação dos condrócitos e da placa de crescimento.

A radiografia convencional quase sempre é suficiente para demonstrar os aspectos característicos da encondromatose. Tipicamente, a interferência da lesão com a placa de crescimento causa o encurtamento dos membros. A deformidade dos ossos é marcada por massas radiotransparentes de cartilagem, freqüentemente na mão e no pé, contendo focos de calcificação (Fig. 18.20). Nessa localização, os encondromas podem ser intracorticais e periosteais. Algumas vezes, sofrem protrusão a partir da diáfise de ossos tubulares curtos e longos, com isso assemelhando-se a osteocondromas (Fig. 18.21). Colunas lineares de cartilagem na forma de estrias radiotransparentes estendem-se da placa de crescimento até a diáfise, e é comum se encontrar um padrão semelhante a leque nos ossos ilíacos (Fig. 18.22).

Fig. 18.16 **Infarto ósseo.** Em um infarto ósseo medular, observado aqui na porção proximal do úmero de um homem de 36 anos de idade com doença falciforme, não há recorte endosteal da cortical, e a área calcificada está circundada por uma margem esclerótica densa fina, marco de referência de infarto ósseo.

Fig. 18.18 **Condrossarcoma de baixo grau.** Uma mulher de 48 anos de idade apresentou dor na perna. Uma radiografia mostrou lesão radiotransparente na porção proximal da tíbia com zona de transição larga e calcificações centrais. Observe o espessamento da cortical, característica importante que distingue o condrossarcoma do encondroma de aspecto similar. À biópsia excisional, a lesão provou ser um condrossarcoma de baixo grau.

Fig. 18.17 **Infarto ósseo.** **(A)** Radiografia convencional da porção proximal da tíbia mostra as calcificações grosseiras típicas do infarto ósseo medular. Observe a margem periférica nitidamente definida separando osso necrótico de osso viável, e ausência de calcificações anulares e em forma de vírgula, características do tumor condróide. **(B)** Em um outro paciente com infarto ósseo na porção distal do fêmur, um corte de TC revela calcificações grosseiras centrais e ausência de recorte endosteal da cortical.

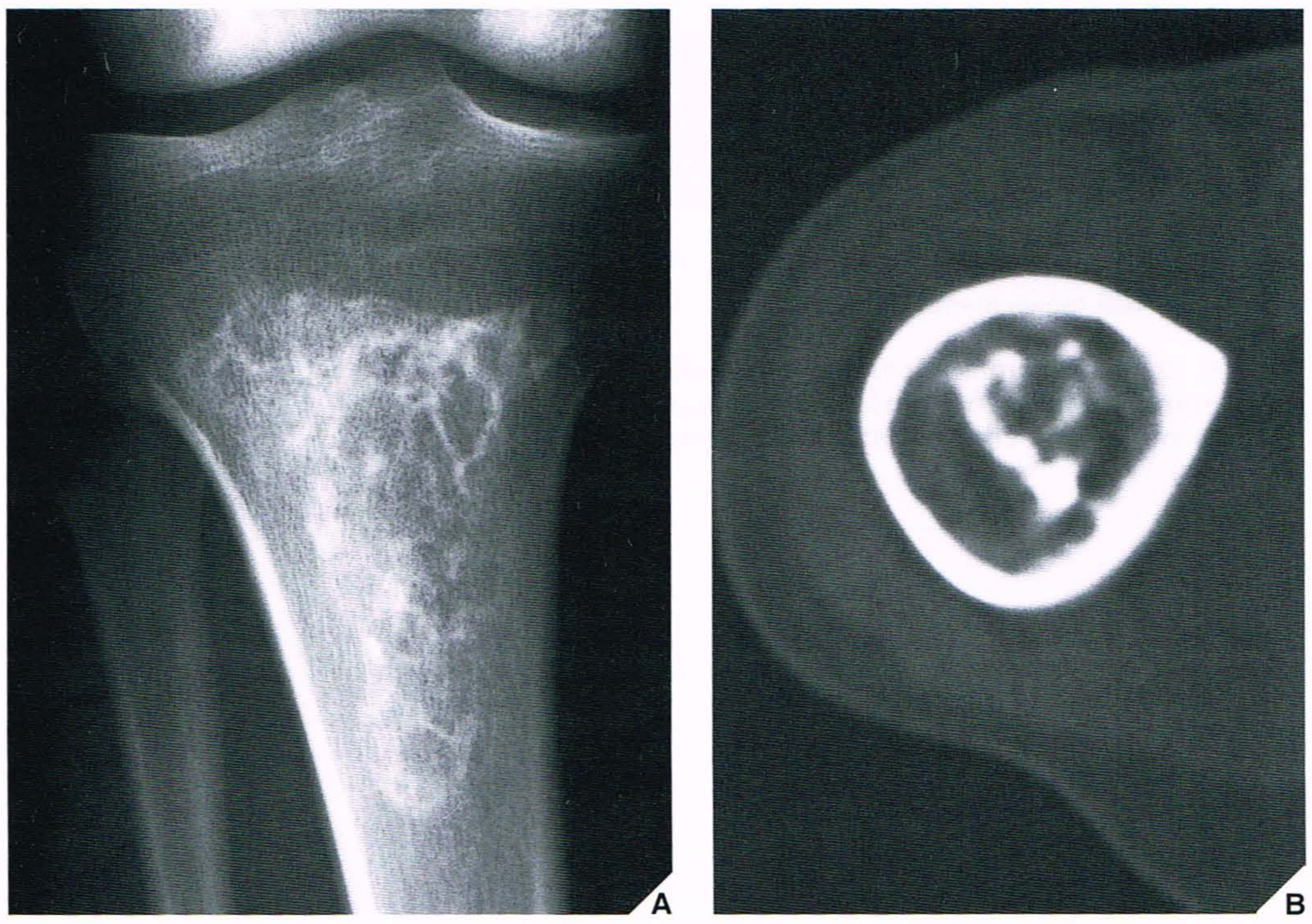

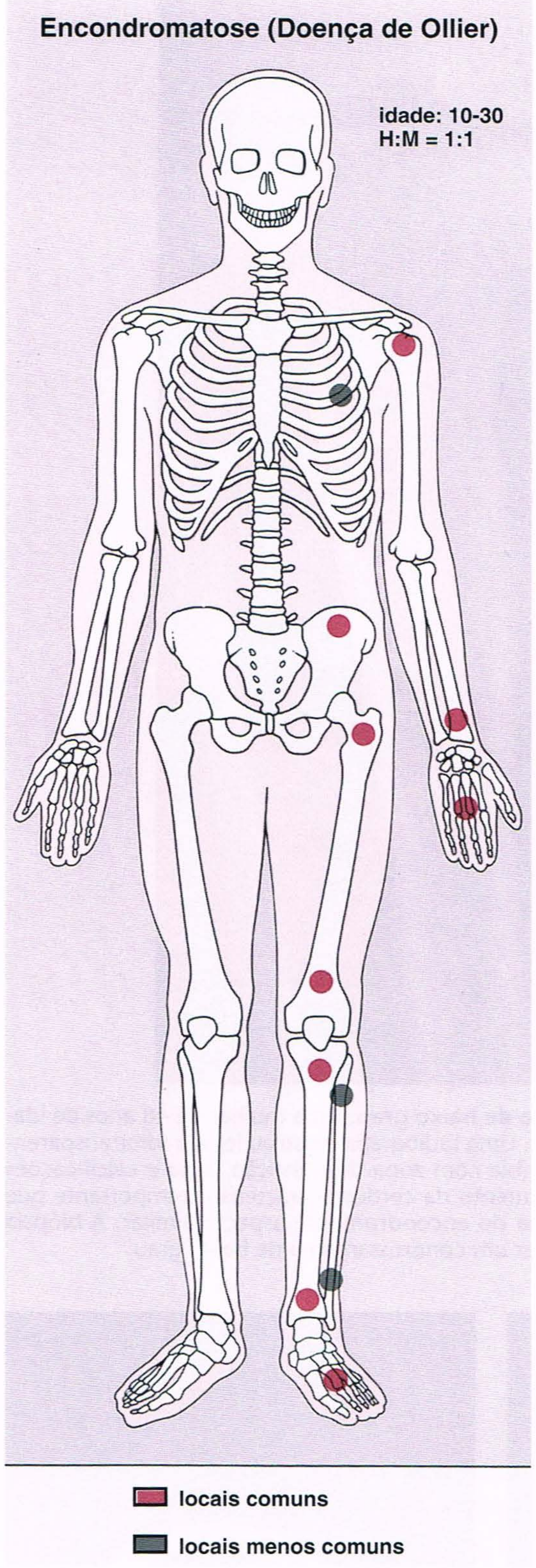

Fig. 18.19 Locais esqueléticos de predileção, faixa etária de incidência máxima e relação homem/mulher na encondromatose (doença de Ollier).

Fig. 18.20 **Doença de Ollier.** Grandes massas cartilaginosas lobuladas deformam acentuadamente os ossos da mão neste homem de 20 anos de idade com doença de Ollier.

Fig. 18.21 **Encondromatose.** Neste menino de 12 anos de idade com encondromatose, a lesão intracortical na metáfise do quarto metacarpal determina uma protrusão do osso, assemelhando-se assim a um osteocondroma.

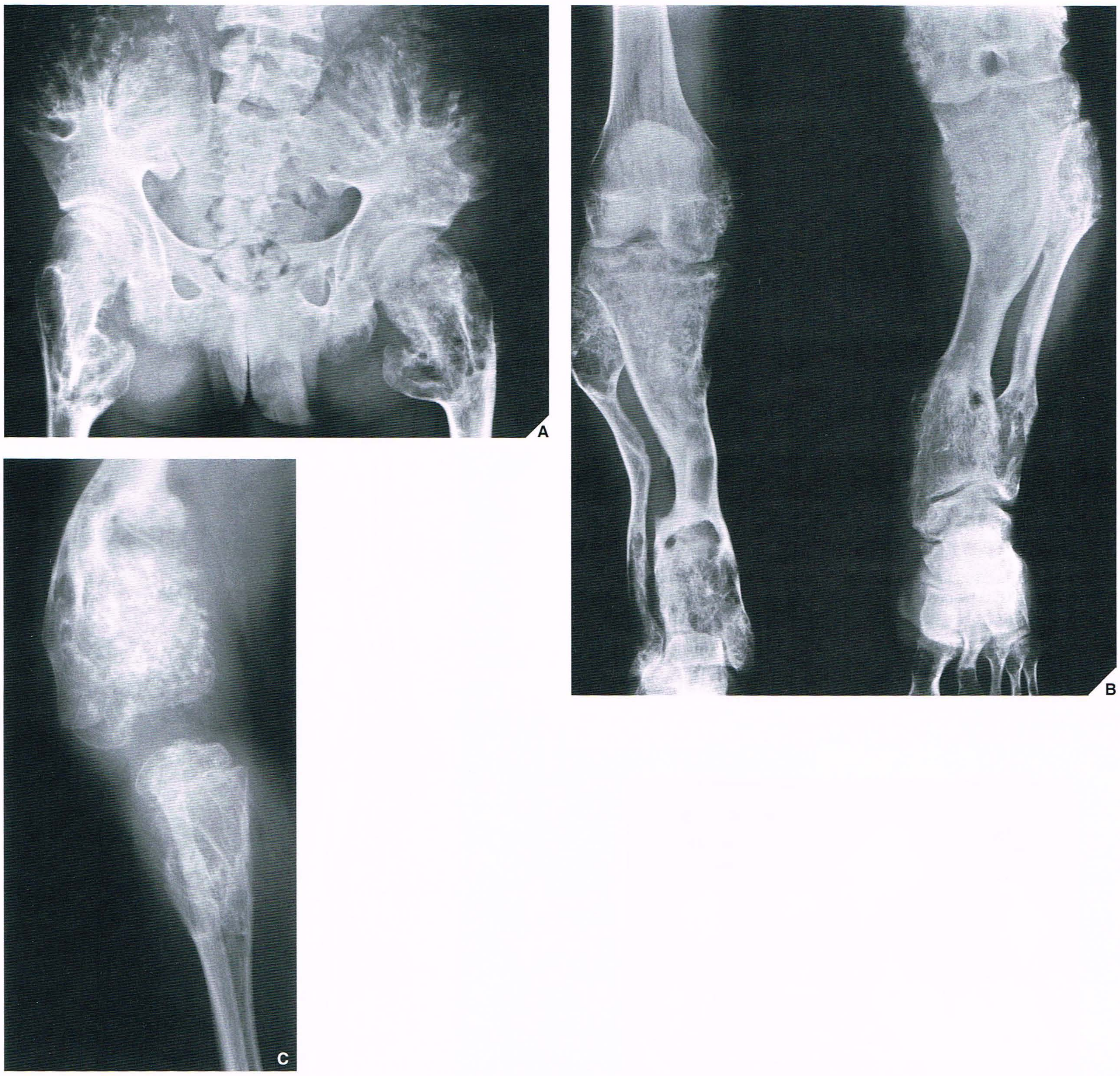

Fig. 18.22 Doença de Ollier. Os aspectos clássicos da doença de Ollier neste rapaz de 17 anos são demonstrados no envolvimento generalizado de múltiplos ossos. (**A**) Radiografia ântero-posterior da pelve demonstra calcificações em forma de crescente lunar e semelhantes a anel nas projeções de cartilagem que se estendem a partir das cristas ilíacas e das porções proximais dos fêmures. (**B**) Radiografia de ambas as pernas mostra parada do crescimento e deformidades da tíbia e da fíbula. (**C**) Noutro paciente, um menino de 6 anos de idade com doença de Ollier, observe o envolvimento extenso da tíbia e da porção distal do fêmur. (**A** Reproduzido de Norman A, Greenspan A, 1982, com permissão.)

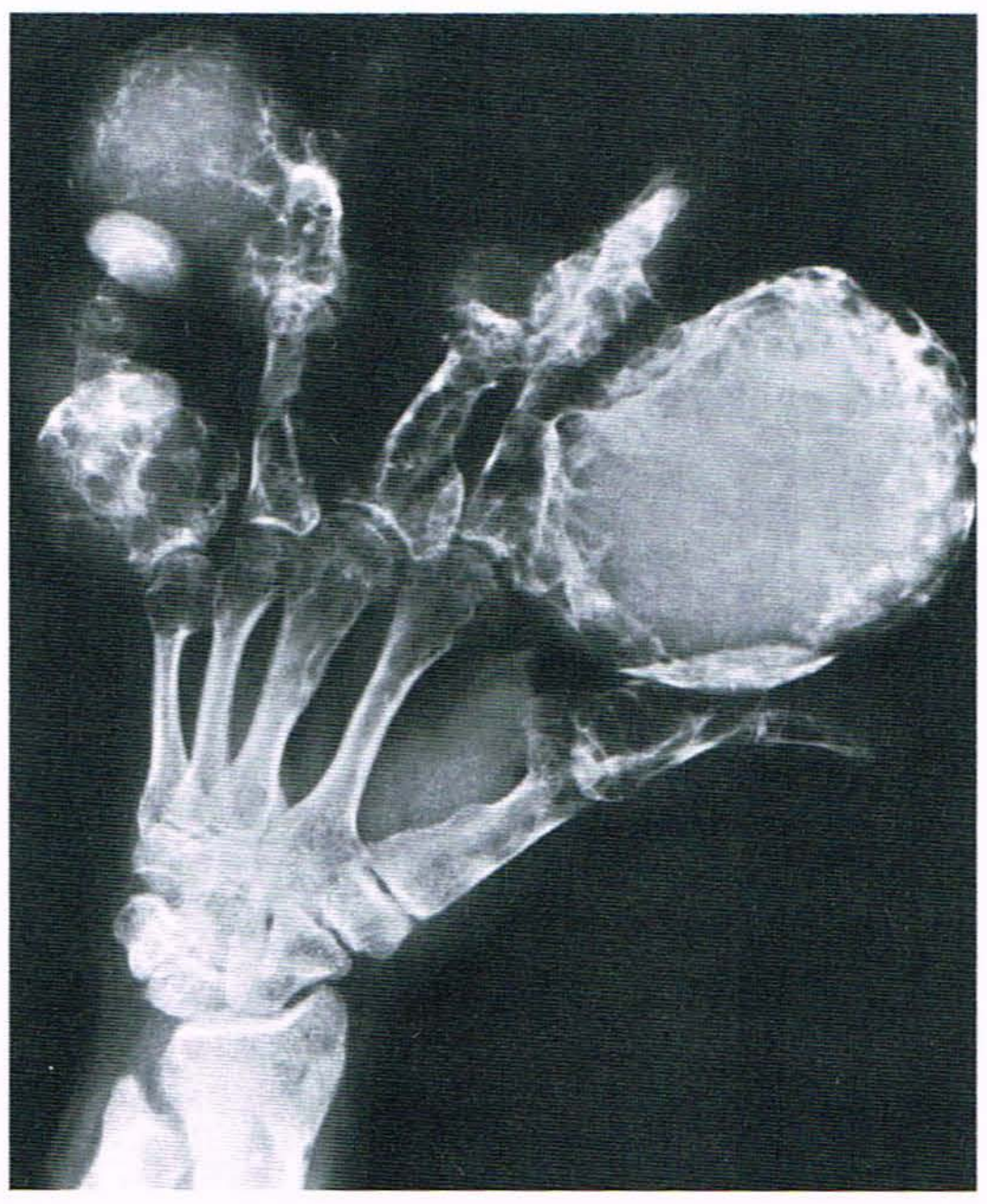

Fig. 18.23 **Condrossarcoma na doença de Ollier.** Neste caso de transformação sarcomatosa do encondroma na mão em um paciente com doença de Ollier, observe as grandes massas lobuladas de cartilagem em todos os dedos. A lesão da falange média do dedo anular mostra destruição da cortical e disseminação para os tecidos moles.

Histologicamente, as lesões da encondromatose são essencialmente indistinguíveis das lesões dos encondromas solitários, embora, às vezes, elas tendam a ser mais celulares.

Complicações

A complicação mais freqüente e grave da doença de Ollier é a transformação maligna em condrossarcoma. Ao contrário dos encondromas solitários, mesmo lesões dos ossos tubulares curtos podem sofrer alteração sarcomatosa (Fig. 18.23). Isto é particularmente verdadeiro em pacientes com síndrome de Maffucci, um distúrbio congênito não-hereditário manifestado por encondromatose e hemangiomatose de tecidos moles (Fig. 18.24). Em sua maioria, os hemangiomas estão localizados nos tecidos moles subcutâneos. As lesões ósseas dessa síndrome mostram predileção pelo envolvimento de ossos tubulares e têm a mesma distribuição daquelas encontradas na doença de Ollier, com predileção semelhante forte por um lado do corpo. A síndrome de Maffucci é reconhecida na radiografia por múltiplos flebolitos calcificados.

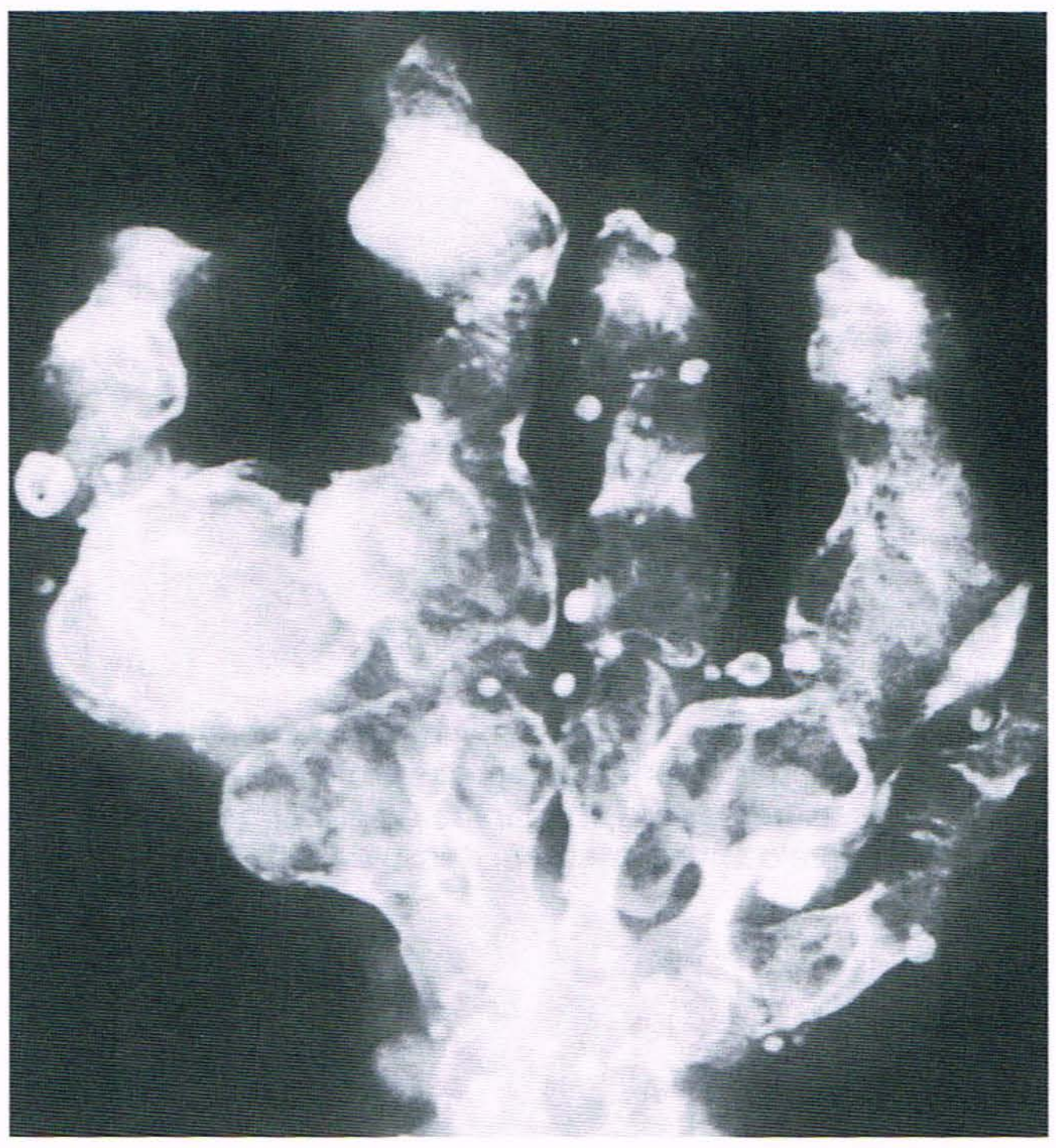

Fig. 18.24 **Síndrome de Maffucci.** Radiografia da mão de um paciente com síndrome de Maffucci revela alterações típicas de encondromatose, acompanhadas por flebolitos calcificados em hemangiomas de tecidos moles. (Reproduzido de Bullough PG, 1992, com permissão.)

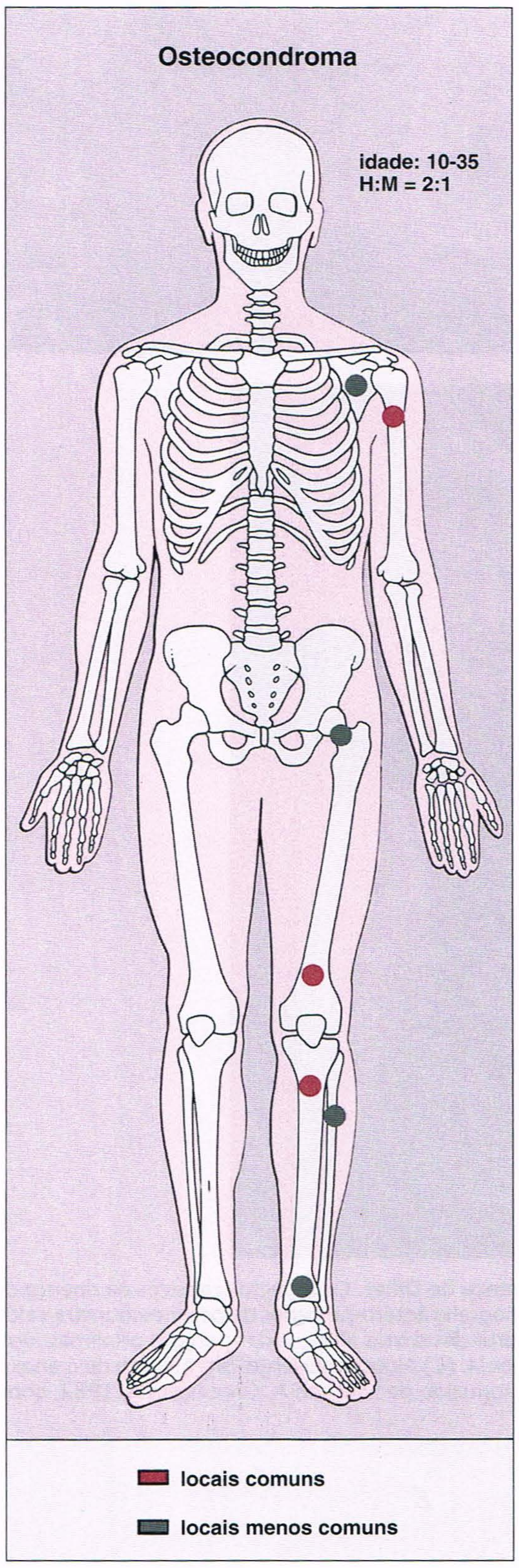

Fig. 18.25 **Locais esqueléticos de predileção, faixa etária de incidência máxima, e relação homem:mulher no osteocondroma (exostose osteocartilaginosa).**

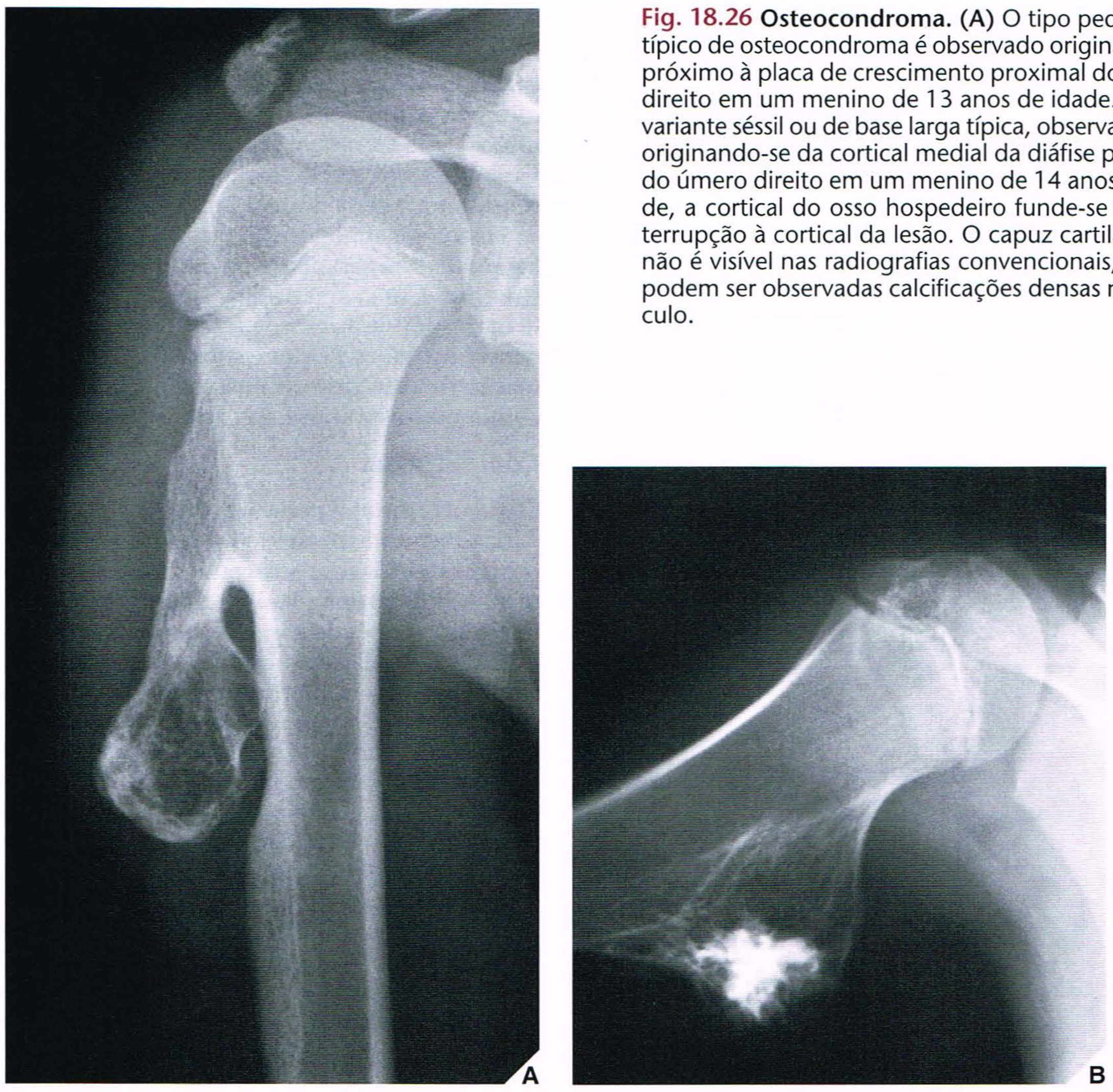

Fig. 18.26 Osteocondroma. (A) O tipo pediculado típico de osteocondroma é observado originando-se próximo à placa de crescimento proximal do úmero direito em um menino de 13 anos de idade. **(B)** Na variante séssil ou de base larga típica, observada aqui originando-se da cortical medial da diáfise proximal do úmero direito em um menino de 14 anos de idade, a cortical do osso hospedeiro funde-se sem interrupção à cortical da lesão. O capuz cartilaginoso não é visível nas radiografias convencionais, porém podem ser observadas calcificações densas no pedículo.

Osteocondroma

Também conhecida como exostose osteocartilaginosa, esta lesão é caracterizada por uma projeção óssea coberta por cartilagem na superfície externa de um osso. É a lesão óssea benigna mais comum, constituindo aproximadamente 20% a 50% de todos os tumores ósseos benignos, em geral diagnosticada em pacientes antes de sua terceira década de vida. O osteocondroma, que tem sua própria placa de crescimento, geralmente pára de crescer na maturidade óssea. Os locais mais comuns de envolvimento são as metáfises dos ossos longos, em especial na região ao redor do joelho e na porção proximal do úmero (Fig. 18.25). As variantes do osteocondroma incluem exostose subungueal, exostose em torre, exostose por tração, proliferação osteocondromatosa parosteal bizarra, periostite reativa exuberante e displasia epifisária hemimélica (também denominada osteocondroma intra-articular).

A apresentação radiográfica do osteocondroma é uma característica do fato de ser a lesão pedunculada, com um pedículo fino que geralmente se afasta da placa de crescimento vizinha (Fig. 18.26A), ou séssil, com uma base ampla aderida à cortical (Fig. 18.26B). O aspecto característico mais importante de qualquer tipo de lesão é a fusão ininterrupta da cortical

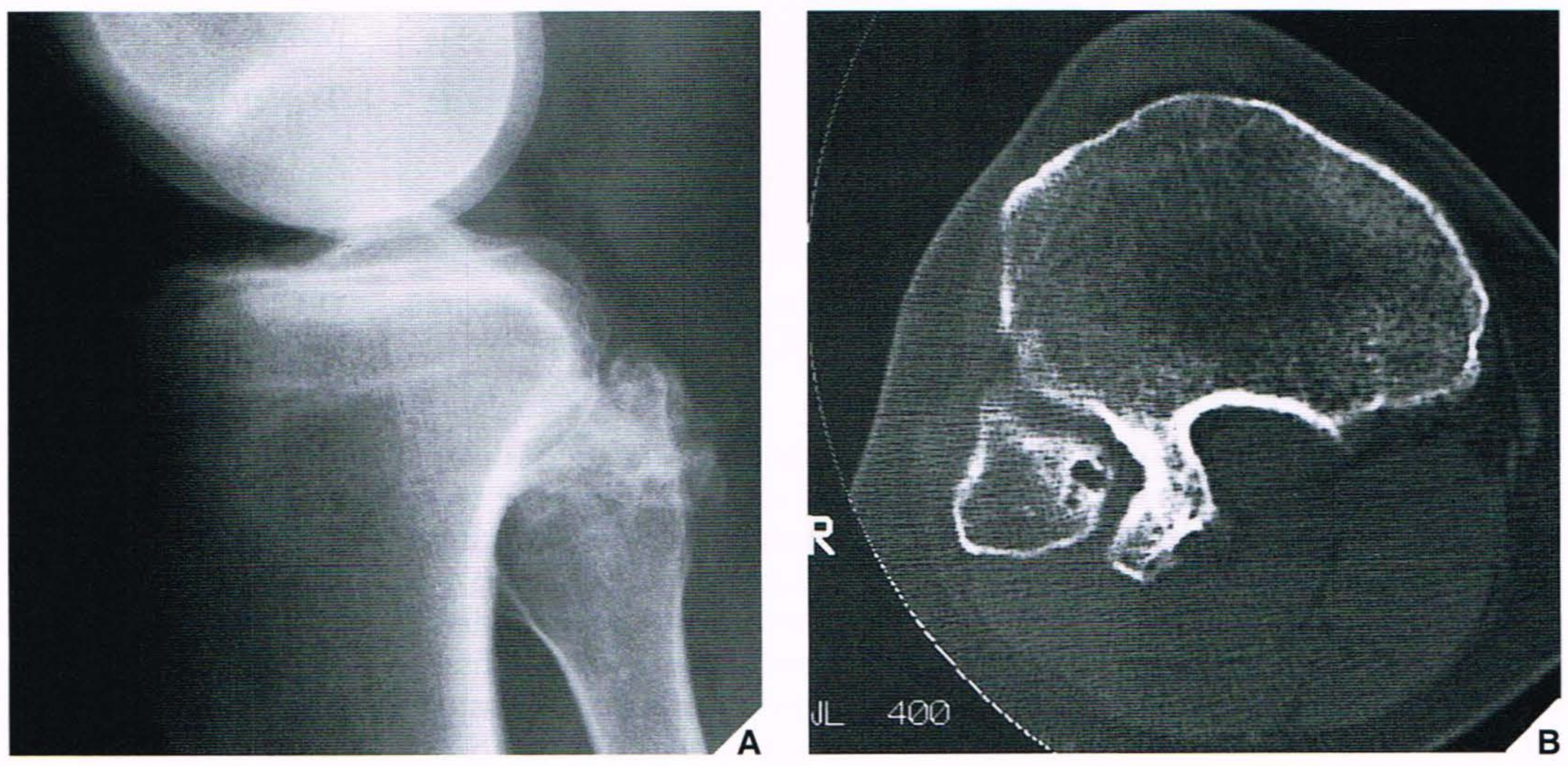

Fig. 18.27 TC de osteocondroma. (A) Radiografia lateral do joelho mostra uma lesão calcificada na face posterior da porção proximal da tíbia. A exata natureza desta lesão não pode ser determinada. **(B)** A TC claramente estabelece a continuidade da cortical, que se estende sem interrupção desde o osteocondroma até a tíbia. Observe também que a porção medular da lesão e a tíbia se comunicam.

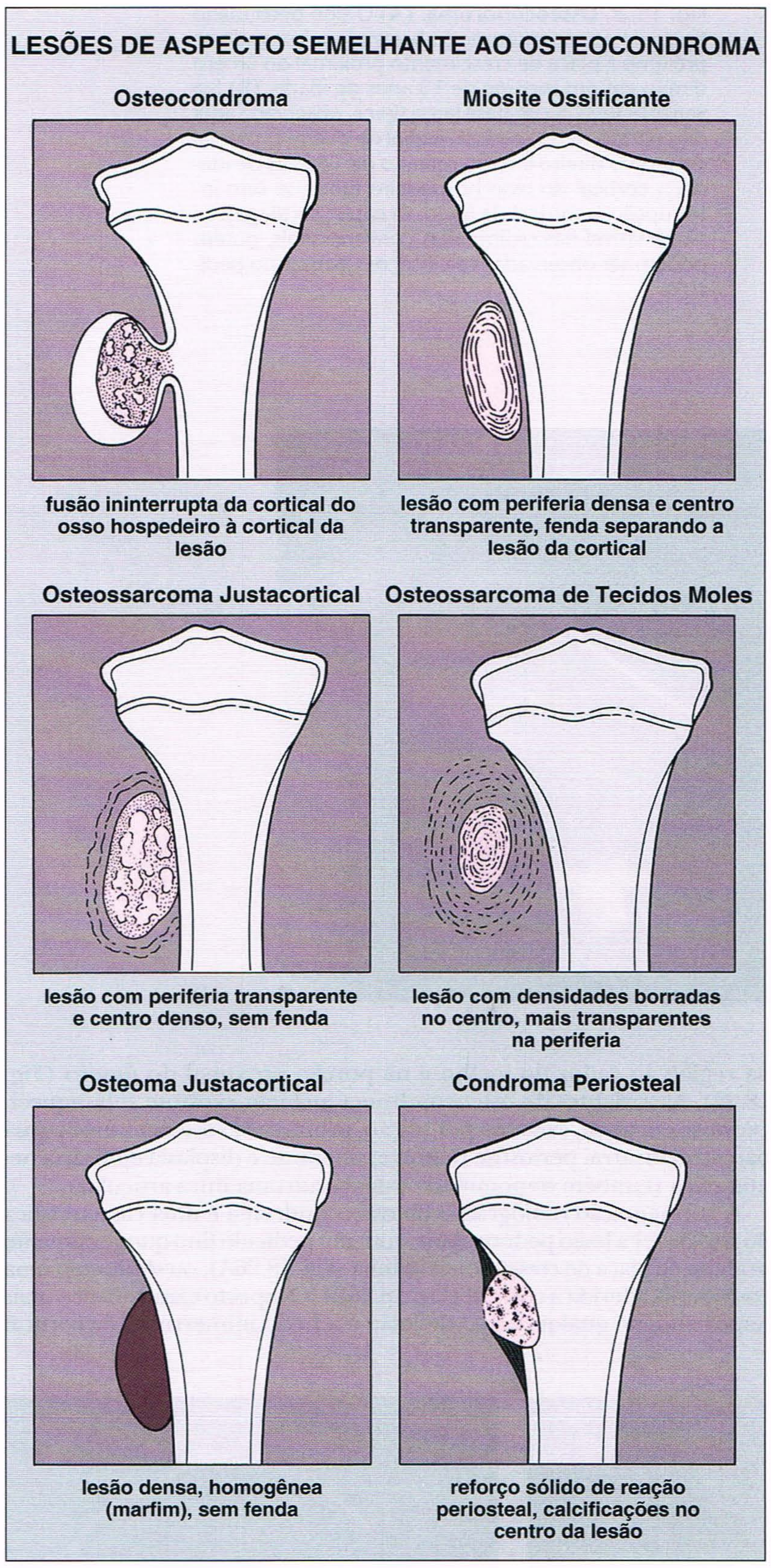

Fig. 18.28 Diagnóstico diferencial de osteocondroma. Aspectos radiográficos caracterizando lesões de aparência semelhante ao osteocondroma.

do osso do hospedeiro com a cortical do osteocondroma; além disso, a porção medular da lesão e a cavidade medular do osso adjacente se comunicam. A TC pode estabelecer inequivocamente a ausência de interrupção da cortical e a continuidade nas porções esponjosas da lesão e do osso hospedeiro (Fig. 18.27). Estes são aspectos importantes que distinguem esta lesão do aspecto ocasionalmente semelhante de massas ósseas de osteoma, condroma periosteal, osteossarcoma justacortical, osteossarcoma de tecidos moles e miosite ossificante justacortical (Fig. 18.28).

O outro aspecto característico de osteocondroma envolve calcificações na porção condroóssea do pedículo da lesão (ver Fig. 18.26) e no capuz cartilaginoso. A espessura do capuz cartilaginoso varia de 1 a 3 mm e, raramente, ultrapassa 1 cm. À RM, o capuz cartilaginoso mostra sinal de intensidade elevada nas seqüências gradiente-eco e ponderadas em T2. Uma faixa estreita de sinal de baixa intensidade circundando o capuz representa o pericôndrio suprajacente (Fig. 18.29).

Histologicamente, o capuz do osteocondroma é composto de cartilagem hialina arranjada de modo semelhante ao de uma placa de crescimento. Uma zona de calcificação na porção condroóssea do pedículo corresponde à zona de calcificação provisória na fise. Sobre esta zona, ocorre invasão vascular e substituição da cartilagem calcificada por formação de osso novo (neosteogênese) que sofre maturação e se funde com o osso esponjoso da cavidade medular do osso hospedeiro.

Complicações

O osteocondroma pode ser complicado por várias anormalidades secundárias, incluindo pressão sobre os nervos ou vasos sangüíneos (Fig. 18.30), pressão sobre o osso adjacente, com fratura ocasional (Fig. 18.31), fratura através da própria lesão, e alterações inflamatórias da bolsa exostótica (*exostosis bursata*) cobrindo o capuz cartilaginoso (Fig. 18.32).

A complicação menos comum no osteocondroma, observada em lesões solitárias em menos de 1% dos casos, é a transformação maligna em condrossarcoma. Apesar disso, é importante reconhecer esta complicação em um estágio inicial. Os aspectos clínicos principais que sugerem transformação maligna são dor (na ausência de fratura, bursite ou pressão sobre nervos adjacentes) e um crescimento súbito ou contínuo da lesão após a idade de maturidade óssea. Certos aspectos radiológicos também foram identificados e podem ajudar na determinação de malignidade (Quadro 18.1).

As modalidades de imagem mais confiáveis para avaliar a possível transformação maligna de um osteocondroma são a radiografia convencional, tomografia linear, TC e RM; os resultados de uma cintigrafia, que podem mostrar aumento da captação de radiofármaco no local da lesão, podem não ser confiáveis. Geralmente, a radiografia demonstra se as calcificações em um osteocondroma estão contidas no pedículo da lesão — indicação clara de benignidade (ver Fig. 18.26) —, porém a tomografia linear ocasionalmente também pode ser útil nesse sentido (Fig. 18.33). De maneira semelhante, a TC pode demonstrar tanto calcificações dispersas no capuz cartilaginoso quanto aumento da espessura do capuz, sinais principais de transformação maligna da lesão, como ressaltaram Norman e Sissons (Fig. 18.34).

A não-confiabilidade da imagem com radionuclídeos está relacionada com o fato de que mesmo a exostose benigna mostra aumento da captação aumentada de radiofármacos causada por ossificação endocondral. O condrossarcoma exostótico também é marcado por captação de isótopos, que está relacionada com a ossificação ativa, atividade osteoblástica e hiperemia na cartilagem e no pedículo ósseo do tumor. Assim, embora a captação seja mais intensa nos condrossarcomas exostóticos do que nas exostoses benignas, vários pesquisadores mostram que nem sempre isso é um aspecto confiável distinguindo estas lesões.

Tratamento

As lesões solitárias do osteocondroma geralmente podem simplesmente ser monitorizadas se não causarem problemas clínicos. A ressecção cirúrgica está indicada se a lesão se tornar dolorosa, se houver suspeita de encarceramento nos nervos ou vasos sangüíneos adjacentes, se ocorrer fratura patológica, ou se houver preocupação quanto ao diagnóstico.

Exostoses Osteocartilaginosas Múltiplas

Este distúrbio, também conhecido como osteocondromas hereditários múltiplos, osteocondromatose familiar ou aclasia diafisária, é classificado por alguns especialistas na categoria das displasias ósseas. Trata-se de um distúrbio hereditário, autossômico dominante com penetrância incompleta em mulheres. Aproximadamente dois terços dos indivíduos afetados têm história familiar positiva. O defeito genético específico recentemente foi identificado, com três loci distintos nos cromossomas

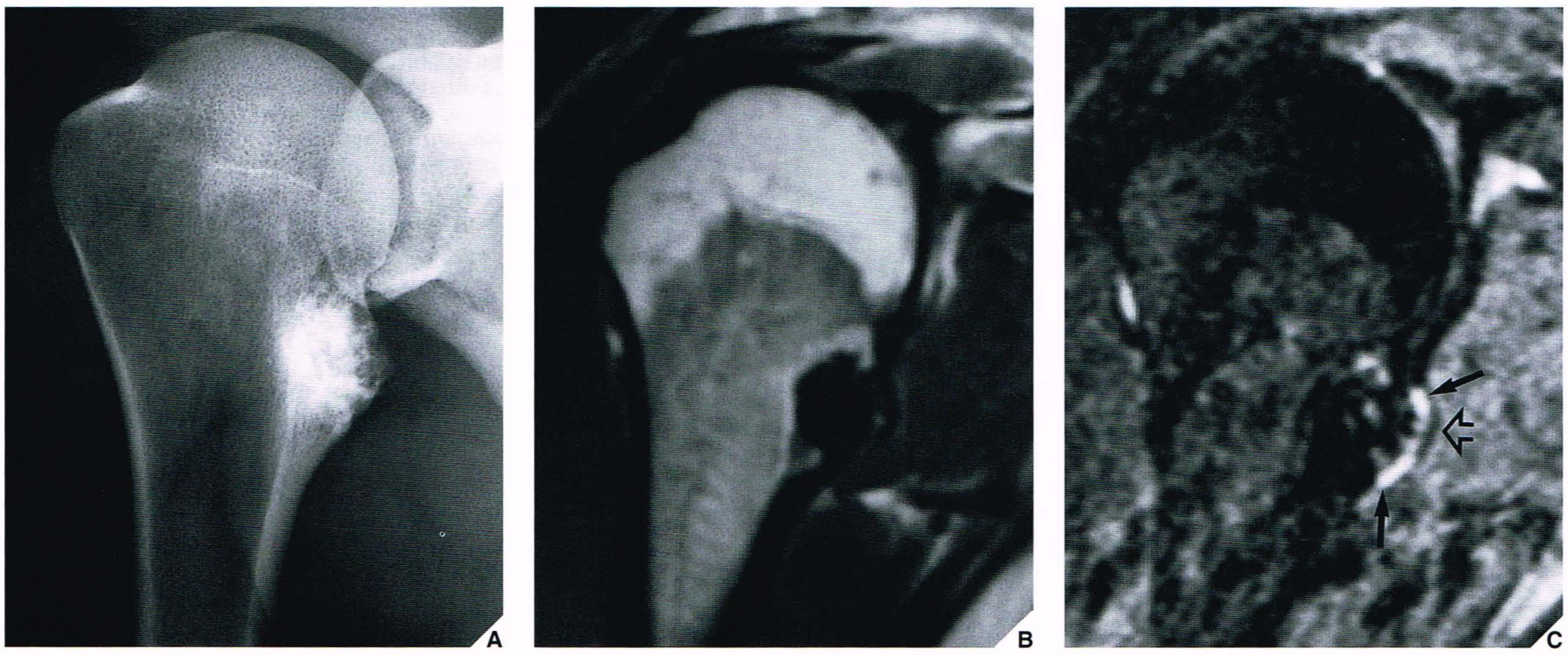

Fig. 18.29 **RM de osteocondroma.** **(A)** Radiografia da porção proximal do úmero direito mostra um osteocondroma séssil na face medial da metadiáfise. **(B)** Imagem RM coronal ponderada em T1 revela que a lesão tem sinal de baixa intensidade devido a grande mineralização. **(C)** Imagem de RM ponderada em T2 mostra o fino capuz cartilaginoso como uma faixa de sinal de intensidade elevada (*setas*), coberto por uma área linear de baixo sinal representando o pericôndrio (*seta aberta*).

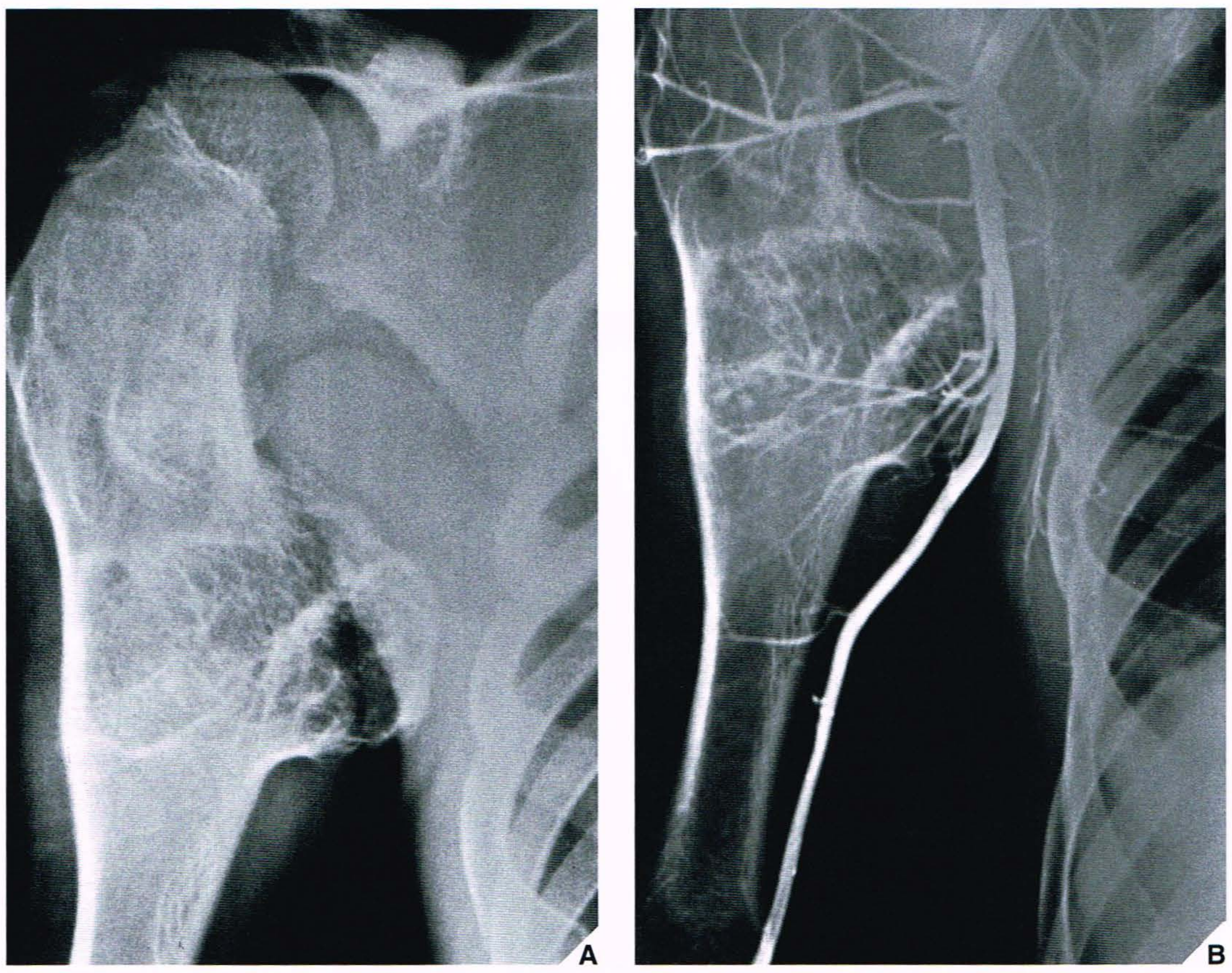

Fig. 18.30 **Complicação de osteocondroma.** Um menino de 14 anos de idade com osteocondroma conhecido do úmero direito queixou-se de dor e dormência na mão e nos dedos. **(A)** Radiografia do ombro direito demonstra osteocondroma do tipo séssil originando-se da face medial da diáfise proximal do úmero. **(B)** Arteriografia revela compressão e deslocamento da artéria braquial.

Fig. 18.31 **Complicação de osteocondroma.** Um menino de 9 anos de idade tinha um osteocondroma séssil na porção distal da tíbia. A lesão produzia erosão por pressão e, posteriormente, abaulamento e afilamento da fíbula, com subseqüente fratura do osso. (Reproduzido de Norman A, Greenspan A, 1982, com permissão.)

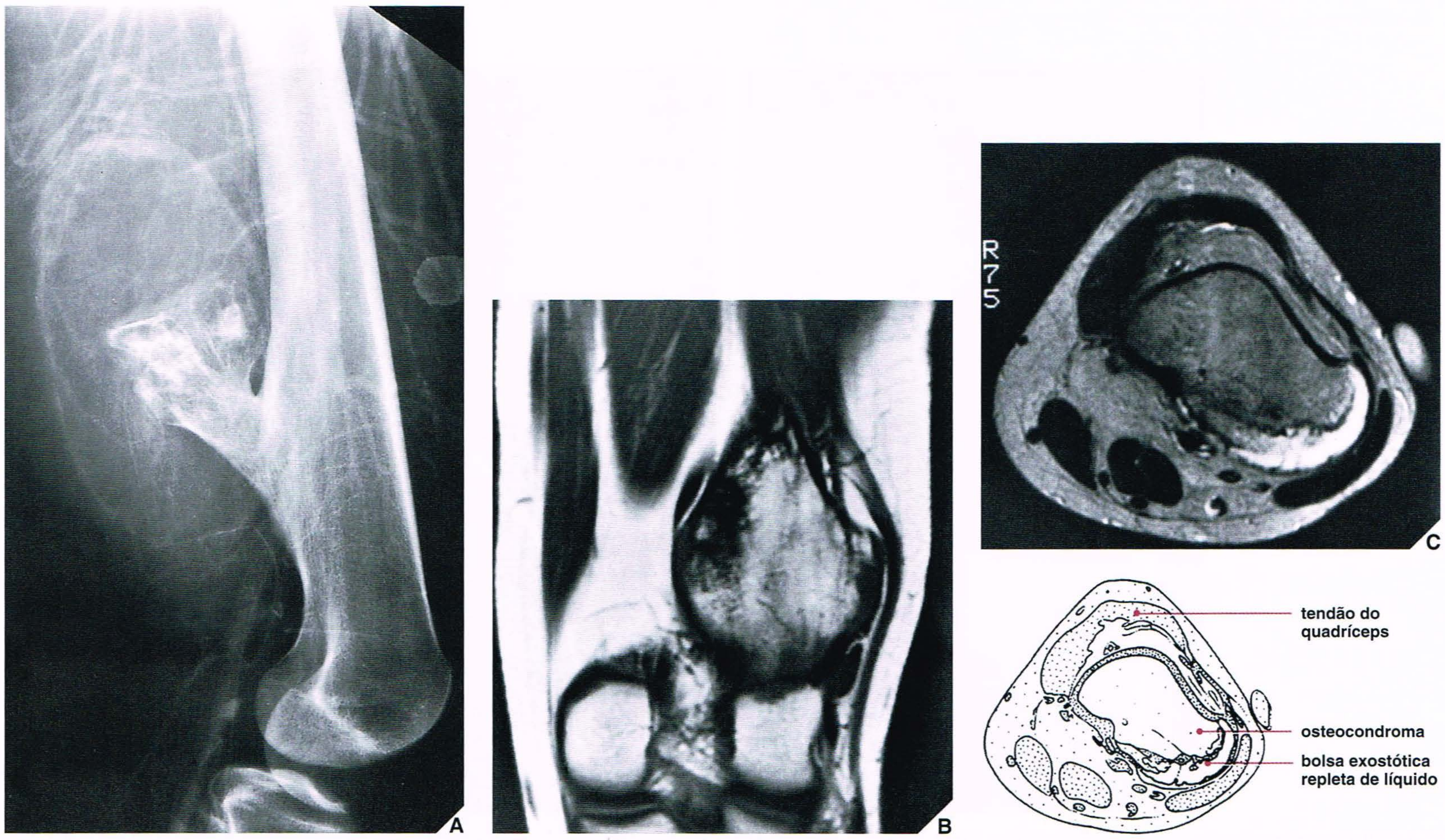

Fig. 18.32 **Bolsa exostótica.** **(A)** Um homem de 25 anos de idade com osteocondroma solitário conhecido da porção distal do fêmur direito relatou dor gradualmente crescente. A fase capilar de uma arteriografia revela uma imensa bolsa exostótica. A inflamação da bolsa, com acúmulo de grande volume de líquido (bursite), era a causa dos sintomas do paciente. **(B)** Outra paciente, uma menina de 12 anos de idade, apresentou dor na fossa poplítea. Imagem de RM coronal ponderada em T1 (SE; TR 650/TE 25 ms) demonstra um grande osteocondroma originado da face póstero-lateral da porção distal do fêmur. **(C)** Imagem de RM axial ponderada em T2 (SE; TR 2200/TE 70 ms) demonstra uma bolsa exostótica distendida com líquido.

Quadro 18.1 Aspectos Clínicos e Radiológicos Sugerindo Transformação Maligna de Osteocondroma

Aspectos Clínicos	Achados Radiológicos	Modalidade de Imagem
Dor (na ausência de fratura, bursite ou pressão sobre os nervos adjacentes)	Aumento do tamanho da lesão	Radiografia convencional (comparação com radiografias anteriores)
Crescimento súbito (após maturidade óssea)	Desenvolvimento de um capuz cartilaginoso volumoso, geralmente com 2-3 cm de espessura	TC, RM
	Calcificações dispersas no capuz cartilaginoso	Tomografia linear
	Desenvolvimento de uma massa de tecidos moles com ou sem calcificações	Radiografia, TC, RM
	Aumento da captação de isótopos após fechamento da placa de crescimento (nem sempre confiável)	Cintigrafia

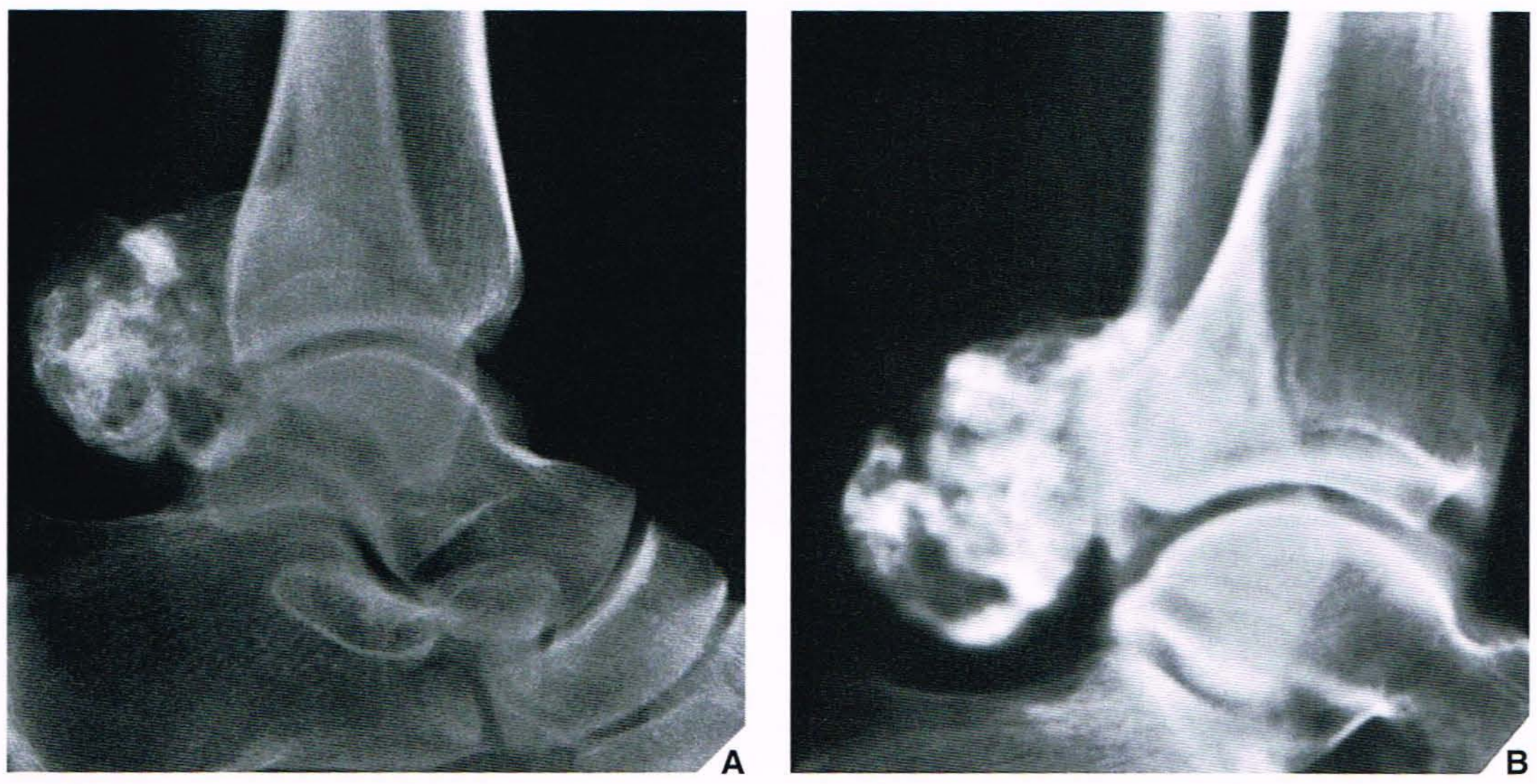

Fig. 18.33 **Complicação de osteocondroma. (A)** Radiografia lateral do tornozelo esquerdo de uma mulher de 26 anos de idade com um osteocondroma doloroso mostra lesão séssil originada da face posterior da porção distal da tíbia. Na interpretação desta radiografia, foram levantadas dúvidas de que algumas das calcificações poderiam não estar contidas dentro do pedículo, e foi sugerida uma tomografia. **(B)** Corte tomográfico demonstra ausência de separação das calcificações da massa principal, sugerindo uma lesão benigna. O osteocondroma foi ressecado e um exame histopatológico confirmou ausência de transformação maligna. Os sintomas aparentemente foram causados por pressão sobre um nervo.

Fig. 18.34 **Transformação de osteocondroma em condrossarcoma.** Um homem de 28 anos de idade queixava-se de dor na região poplítea e também notou aumento em uma massa que observava há 15 anos — informação clínica importante que indicou investigação adicional para excluir a transformação maligna de um osteocondroma. **(A)** Radiografia lateral do joelho demonstra um osteocondroma do tipo séssil originado da cortical posterior da porção distal do fêmur. Observe que calcificações estão presentes não apenas no pedículo da lesão, mas também estão dispersas no capuz cartilaginoso. **(B)** Uma arteriografia demonstra deslocamento de pequenos vasos, que estão pregueados sobre o capuz cartilaginoso invisível. **(C)** Corte de TC confirma a espessura aumentada do capuz cartilaginoso (2,5 cm) e calcificações dispersas dentro do capuz. Estes aspectos radiológicos são compatíveis com o diagnóstico de transformação maligna em condrossarcoma, que foi confirmado por exame histopatológico. *(continua)*

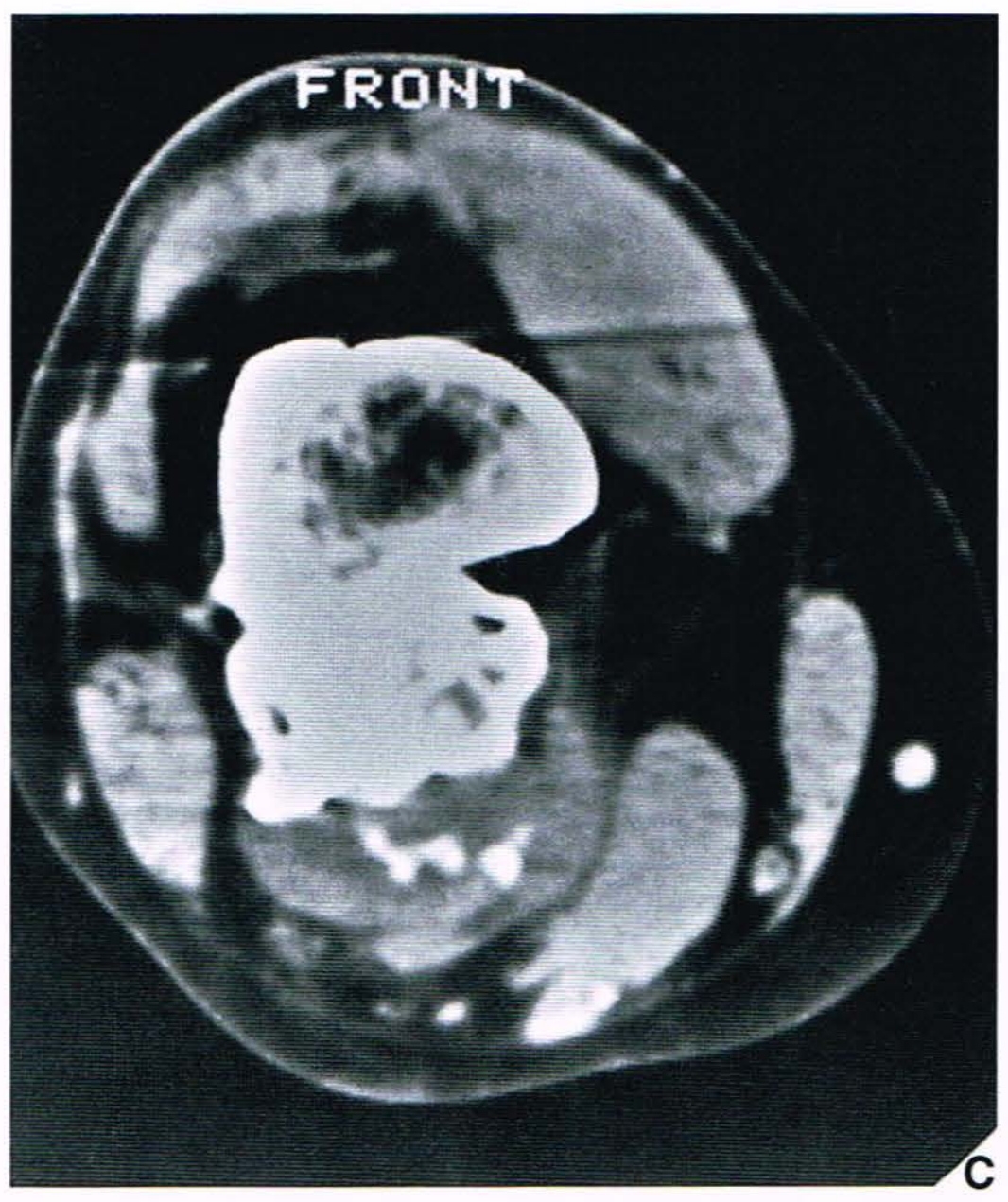

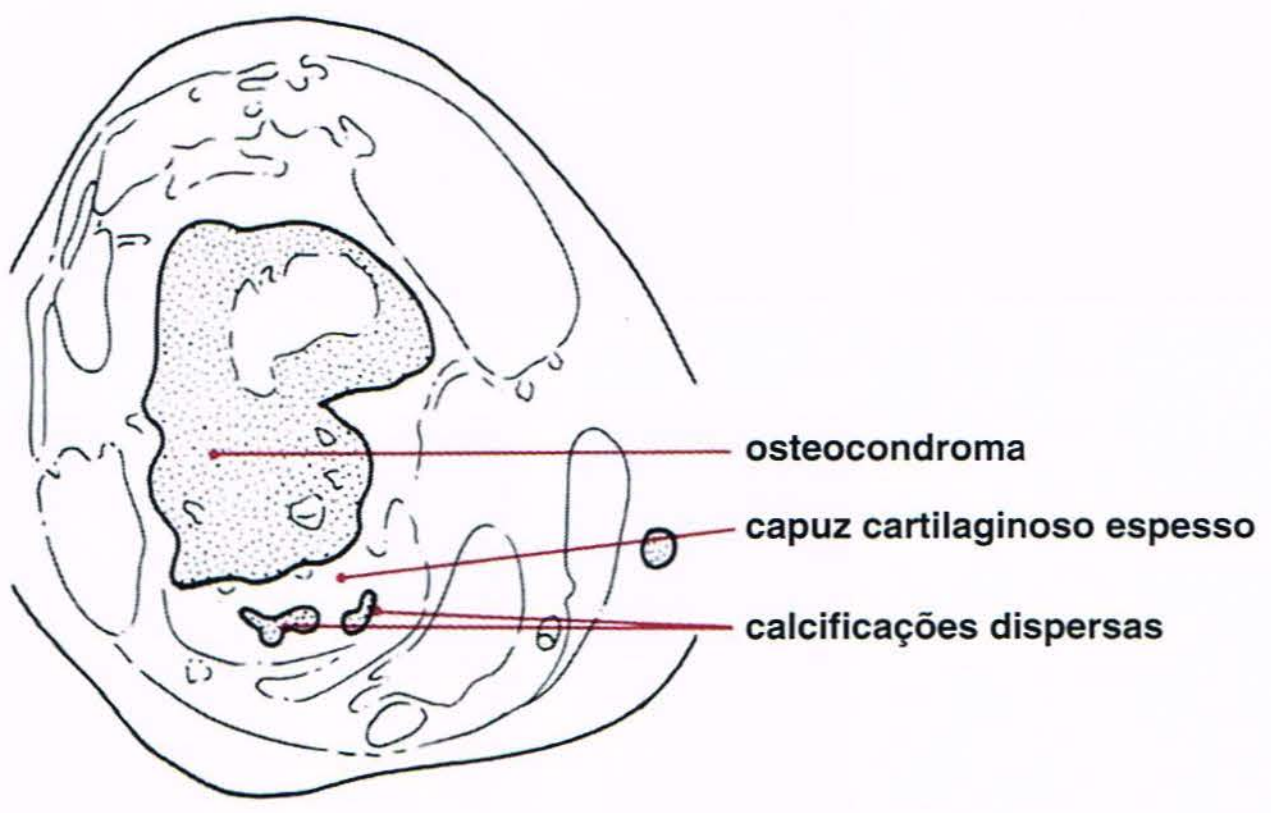

Fig. 18.34 Transformação do osteocondroma em condrossarcoma. *Continuação.*

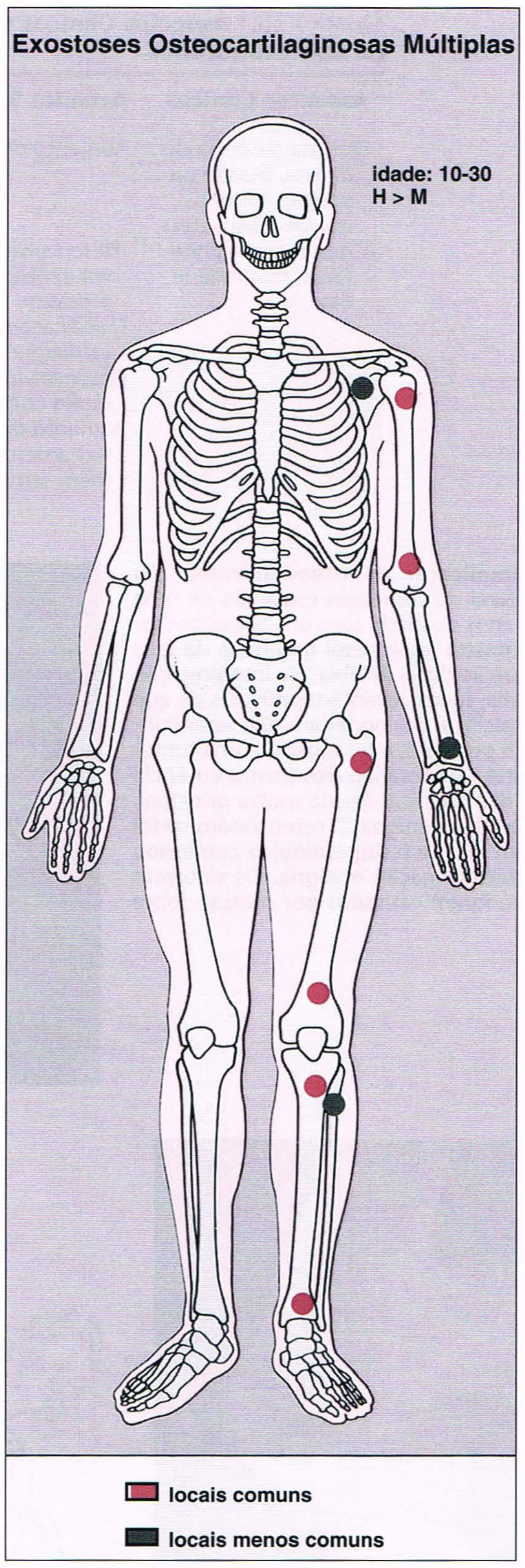

Fig. 18.35 Locais esqueléticos de predileção, faixa etária de incidência máxima e relação homem/mulher nas exostoses osteocartilaginosas múltiplas (osteocondromas múltiplos, aclasia diafisária).

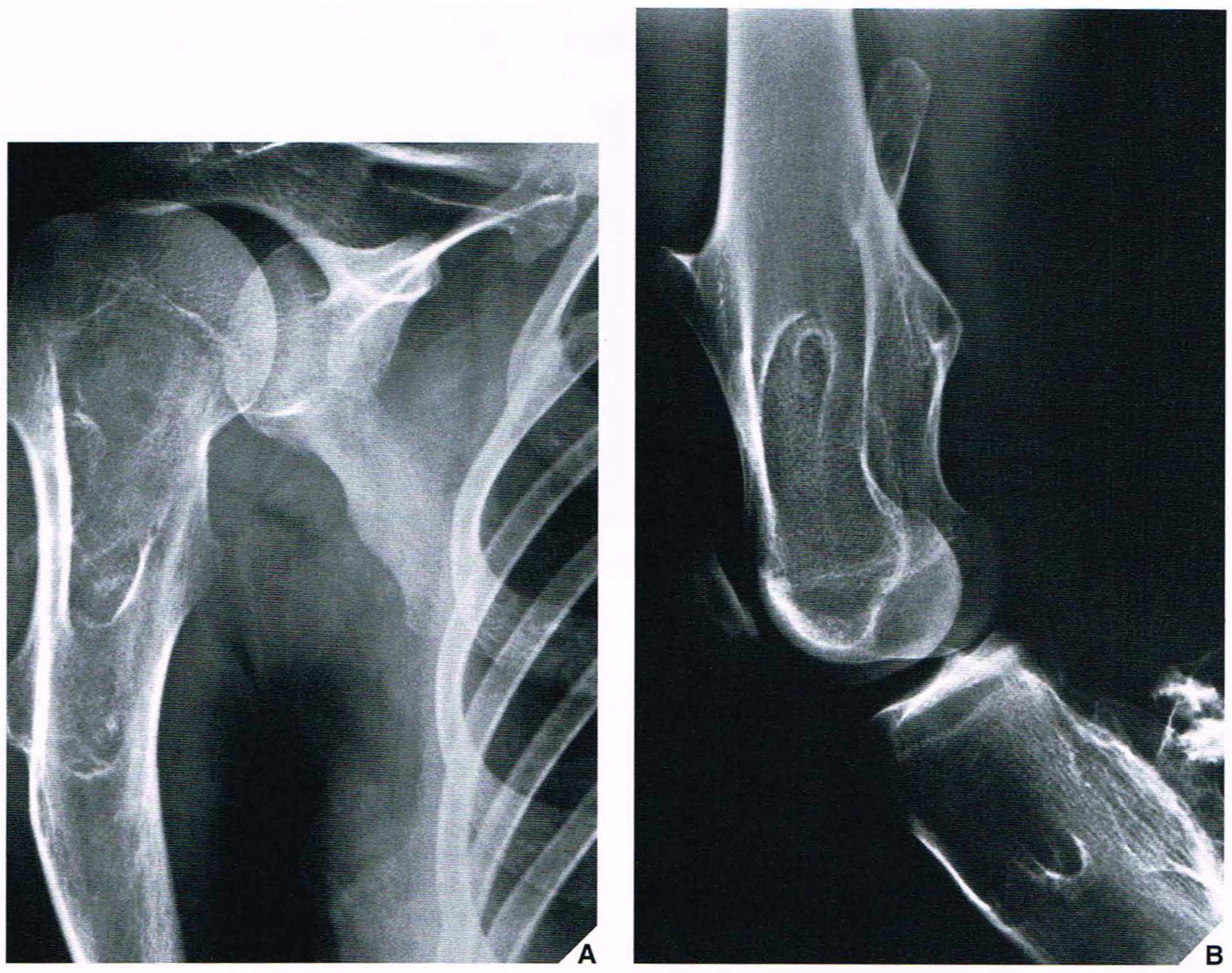

Fig. 18.36 **Exostoses múltiplas hereditárias.** (**A**) Radiografia ântero-posterior do ombro de um homem de 22 anos de idade com osteocondromatose múltipla familiar demonstra múltiplas lesões sésseis envolvendo a porção proximal do úmero, escápula e costelas. (**B**) Envolvimento da porção distal do fêmur e da porção proximal da tíbia é característico deste distúrbio.

Fig. 18.37 **Exostoses múltiplas hereditárias.** Uma radiografia ântero-posterior de ambos os joelhos de um rapaz de 17 anos de idade mostra numerosos osteocondromas sésseis e pedunculados.

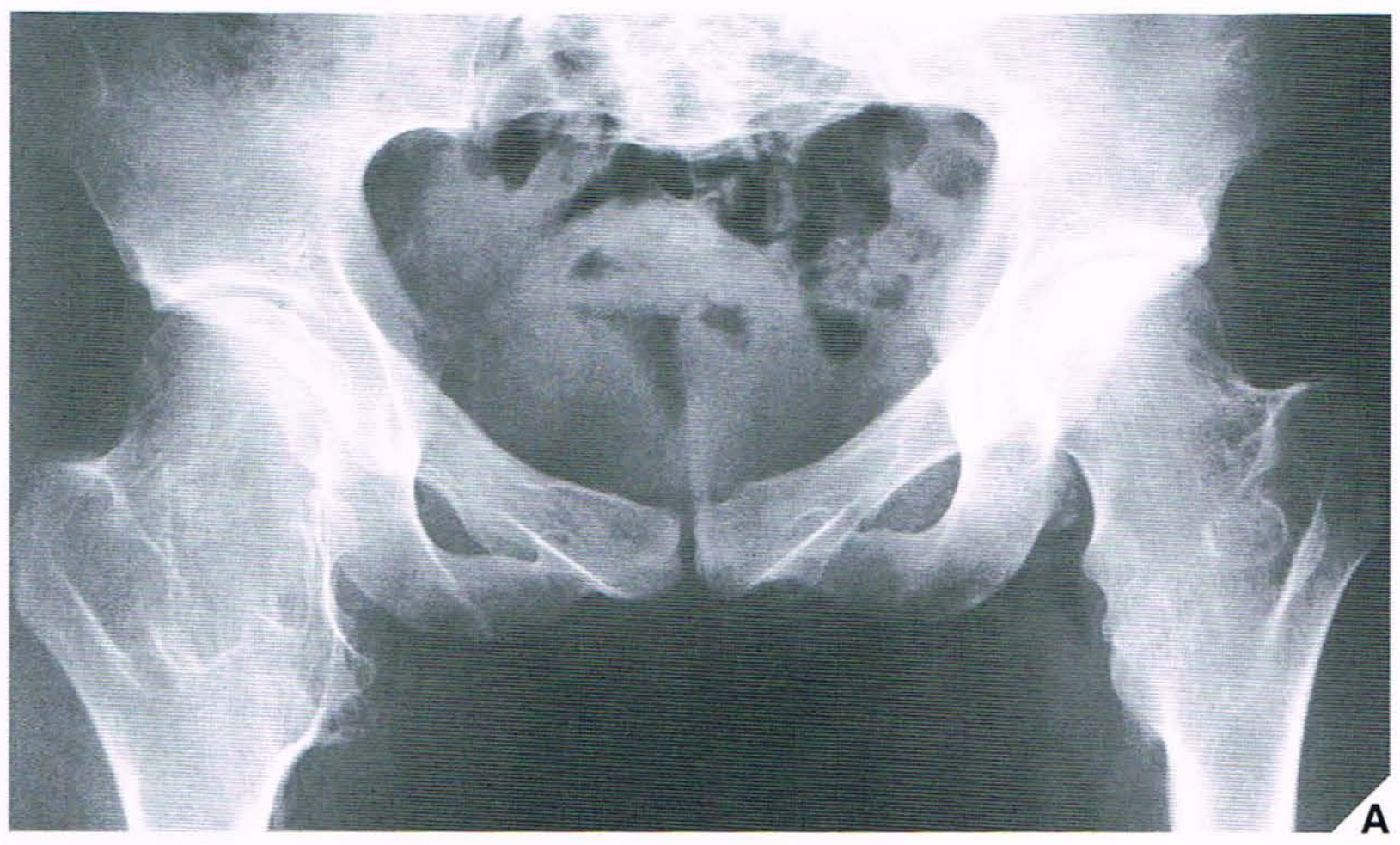

Fig. 18.38 **RM de exostoses múltiplas hereditárias.** (**A**) Radiografia ântero-posterior dos quadris mostra múltiplos osteocondromas sésseis principalmente afetando os terços proximais dos fêmures. Algumas lesões também estão presentes nos ossos púbicos. Imagens de RM coronal (**B**) e axial (**C**) ponderadas em T1 (SE; TR 600/TE 20 ms) demonstram continuidade das lesões com a porção medular dos fêmures. Observe também alterações displásicas expressas por tubulação anormal dos ossos. (*continua*)

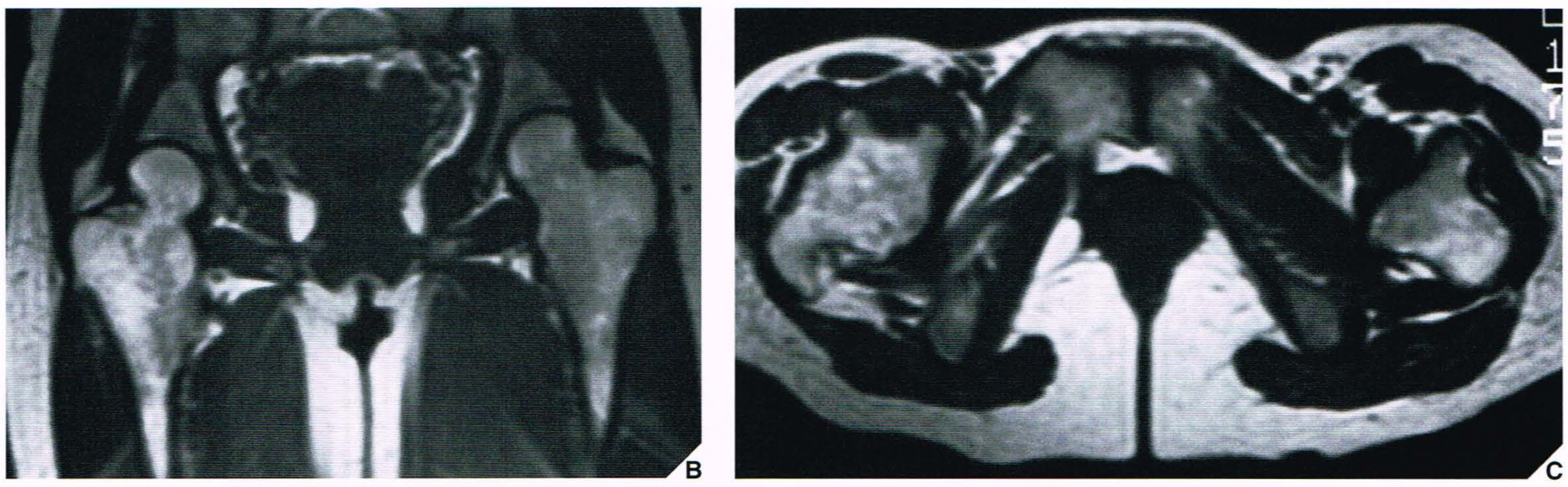

Fig. 18.38 RM de exostoses múltiplas hereditárias. *Continuação.*

Fig. 18.39 **Exostoses múltiplas hereditárias — distúrbio do crescimento.** Radiografia póstero-anterior do antebraço de um menino de 8 anos de idade com osteocondromas múltiplos mostra um distúrbio do crescimento nas porções distais do rádio e da ulna, os quais, freqüentemente, são observados como uma complicação deste distúrbio.

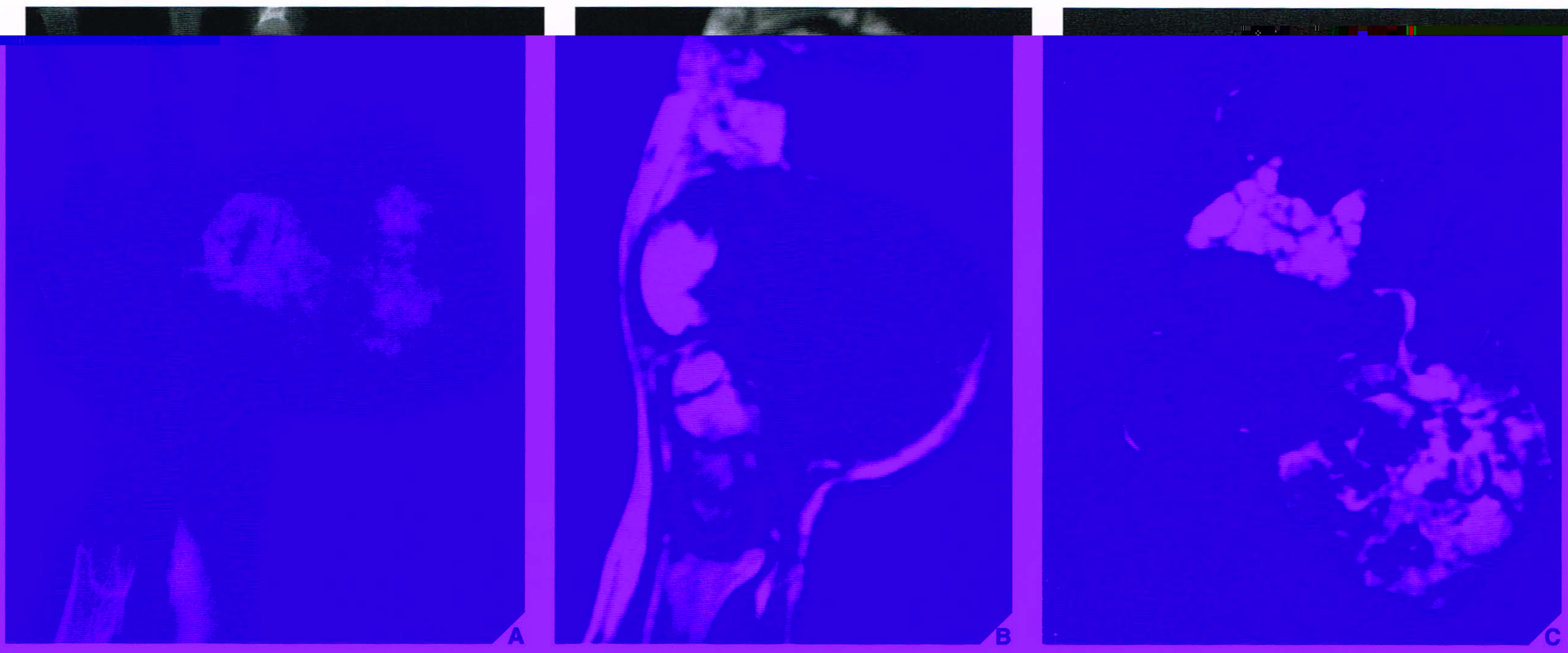

Fig. 18.40 **Transformação maligna.** **(A)** Radiografia oblíqua da mão direita de um homem de 22 anos de idade mostra osteocondromas múltiplos. Uma grande massa de tecidos moles situada entre o polegar e o indicador, contendo calcificações condróides, indica transformação maligna em condrossarcoma. **(B)** Imagem de RM sagital ponderada em T1 (SE; TR 600/TE 16 ms) revela a extensão palmar de um grande tumor de tecidos moles. **(C)** Imagem de RM coronal em inversão-recuperação (FMPIR/90; TR 4000/TE 64 ms/Ef) mostra lóbulos malignos da cartilagem invadindo os ossos e os tecidos moles da mão.

8, 11 e 19. Há predileção pelo sexo masculino de 2:1. Os joelhos, tornozelos e ombros são os locais mais freqüentemente afetados pelo desenvolvimento de osteocondromas múltiplos (Fig. 18.35). Os aspectos radiográficos são semelhantes aos dos osteocondromas isolados (ver Fig. 18.26), porém as lesões são mais freqüentemente do tipo séssil (Figs. 18.36, 18.37 e 18.38). Os aspectos histopatológicos dos osteocondromas múltiplos são os mesmos das lesões solitárias.

Complicações

Há maior incidência de distúrbio do crescimento nas exostoses cartilaginosas múltiplas do que no osteocondroma solitário. Anormalidades do crescimento são principalmente observadas nos antebraços (Fig. 18.39) e pernas. A transformação maligna em condrossarcoma também é mais comum, observada em 5% a 15% dos casos, com lesões no cíngulo do membro superior e ao redor da pelve, comportando um maior risco de sofrer transformação. Os sinais clínicos e radiográficos desta complicação são idênticos aos da transformação maligna de um osteocondroma solitário (Fig. 18.40, ver também Fig. 18.34 e Quadro 18.1).

Tratamento

Os osteocondromas múltiplos são tratados individualmente. Assim como as lesões solitárias, provavelmente reaparecerão em crianças menores e a cirurgia pode ser adiada.

Condroblastoma

Também conhecido como tumor de Codman, o condroblastoma, representando menos de 1% de todos os tumores ósseos primários, é uma lesão benigna que ocorre antes da maturação óssea, apresentando-se tipicamente nas epífises dos ossos longos, como úmero, tíbia e fêmur (Fig. 18.41). Embora o envolvimento secundário da metáfise após a maturação óssea seja reconhecido, uma localização predominantemente metafisária ou diafisária é raríssima. Igualmente não habitual é o envolvimento de vértebras ou a localização intracortical nos ossos longos. Às vezes, a patela, que é considerada equivalente a uma epífise, é afetada. Dez por cento dos condroblastomas envolvem os pequenos ossos das mãos e dos pés, com o tálus e o calcâneo representando os locais mais comuns. Embora a lesão seja em geral observada nos ossos em crescimento, foram relatados alguns casos após obliteração da placa de crescimento. O condroblastoma em geral está localizado excentricamente, mostra uma borda esclerótica e amiúde demonstra calcificações esparsas da matriz (25% dos casos) (Fig. 18.42). Brower e colegas notaram uma reação periosteal sólida distintamente espessa distal à lesão em 57% dos condroblastomas nos ossos longos (Fig. 18.43). Isto mais provavelmente representa uma reação inflamatória ao tumor. Na maioria dos casos, a radiografia e a tomografia linear são suficientes para demonstrar a lesão (Fig. 18.44), porém a TC pode ajudar a demonstrar as calcificações se estas não forem visíveis nas radiografias padronizadas (Fig. 18.45). Geralmente, a RM revela uma área maior de envolvimento do que pode ser observada na radiografia, incluindo edema da medula óssea regional e dos tecidos moles (Fig. 18.46).

Histologicamente, o condroblastoma é composto por nódulos de matriz cartilaginosa bastante imatura circundada por um tecido altamente celular contendo células redondas, grandes, uniformes, com núcleos ovóides e citoplasma claro. As células gigantes multinucleadas semelhantes a osteoclastos são um achado freqüente. A matriz exibe calcificações finas características circundando condroblastos apostos, que possui um arranjo espacial semelhante à configuração hexagonal da tela de arame de galinheiro.

Tratamento e Complicações

Os condroblastomas geralmente são tratados por curetagem e enxerto ósseo. Apenas alguns casos relatados foram tratados com ablação percutânea por radiofreqüência.

Em casos raros, há metástases pulmonares na ausência de evidências histológicas de malignidade quer no tumor ósseo primário ou nas lesões pulmonares.

Fibroma Condromixóide

O fibroma condromixóide é um tumor raro de derivação cartilaginosa, caracterizado pela produção de tecidos condróides, fibrosos e mixóides em proporções variáveis, e representa 0,5% de todos os tumores ósseos primários e 2% de todos os tumores ósseos benignos. Ocorre mais em adolescentes e adultos jovens (homens mais que mulheres), principalmente na segunda ou terceira décadas de vida do paciente. Tem predileção pelos ossos dos membros inferiores, em especial a porção proximal da tíbia (32%) e a porção distal do fêmur

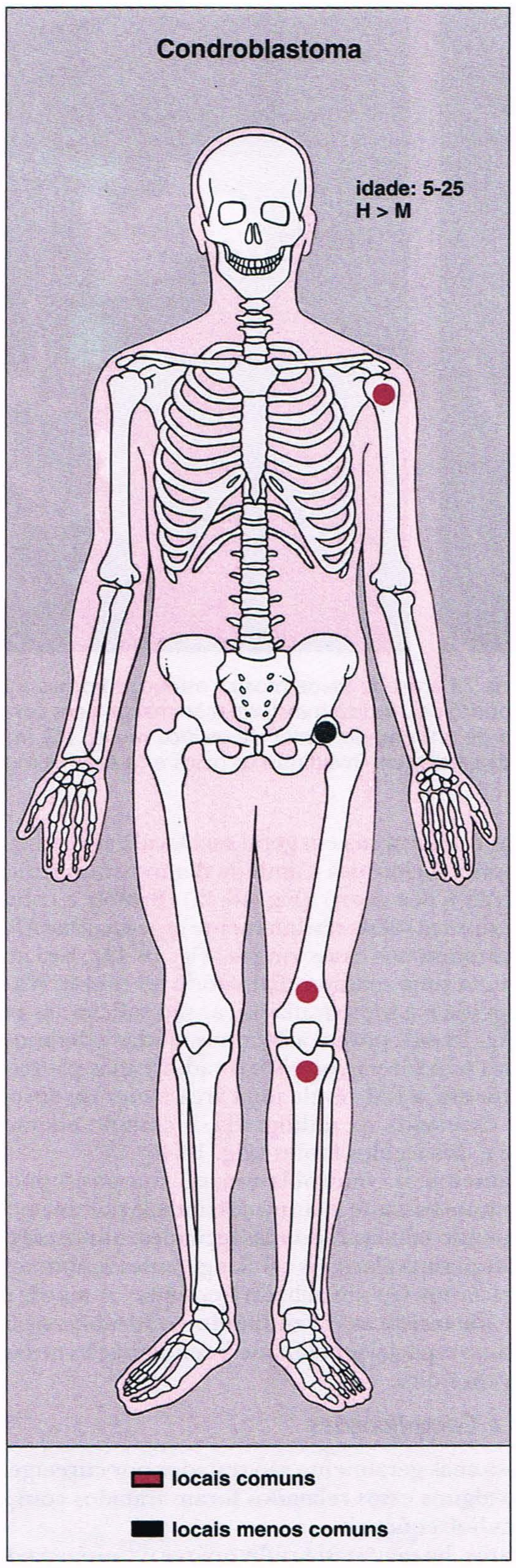

Fig. 18.41 **Locais esqueléticos de predileção, faixa etária de incidência máxima e relação homem/mulher no condroblastoma.**

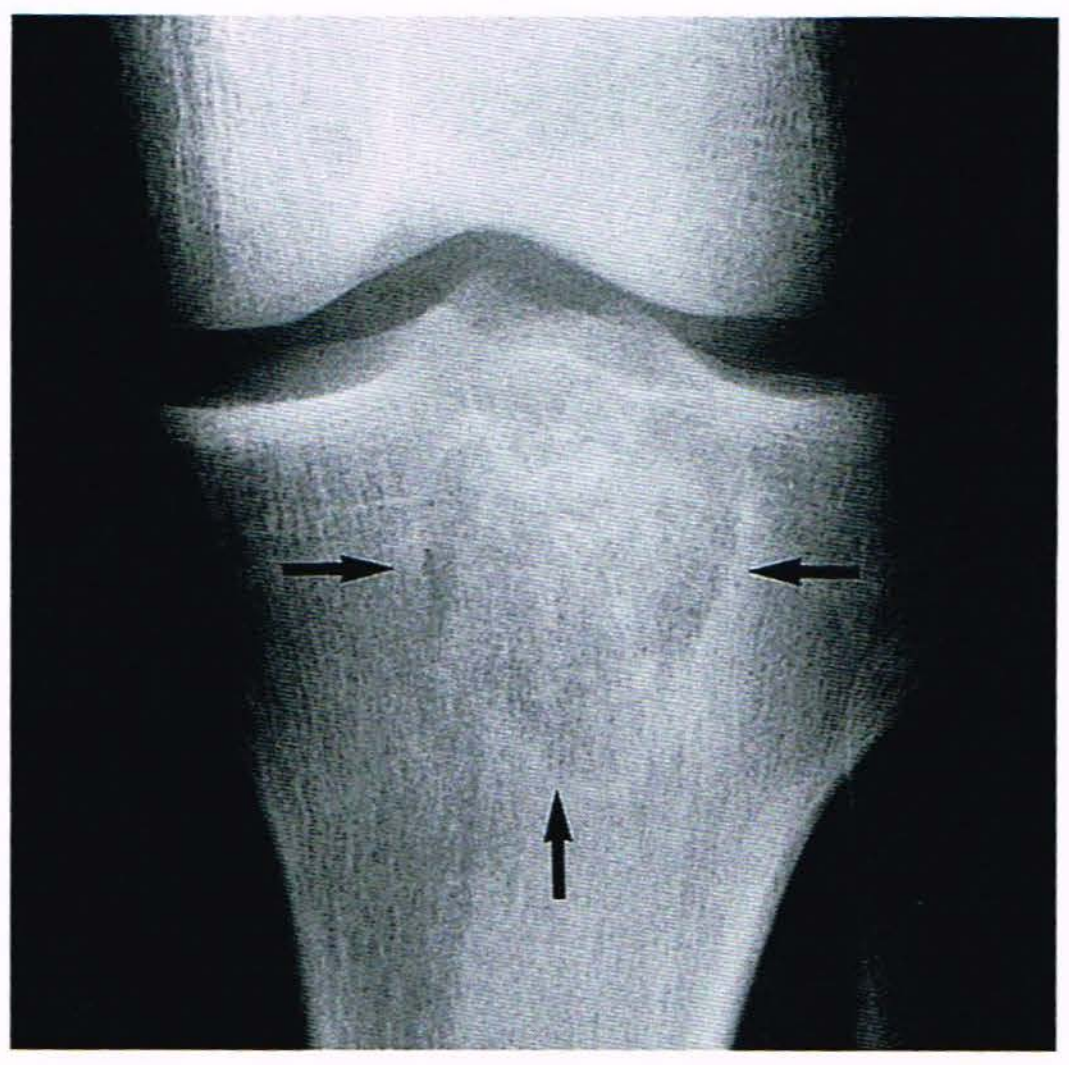

Fig. 18.42 **Condroblastoma.** Uma lesão localizada na extremidade proximal da tíbia (*setas*) de um rapaz de 17 anos de idade demonstra borda esclerótica tênue e calcificações centrais.

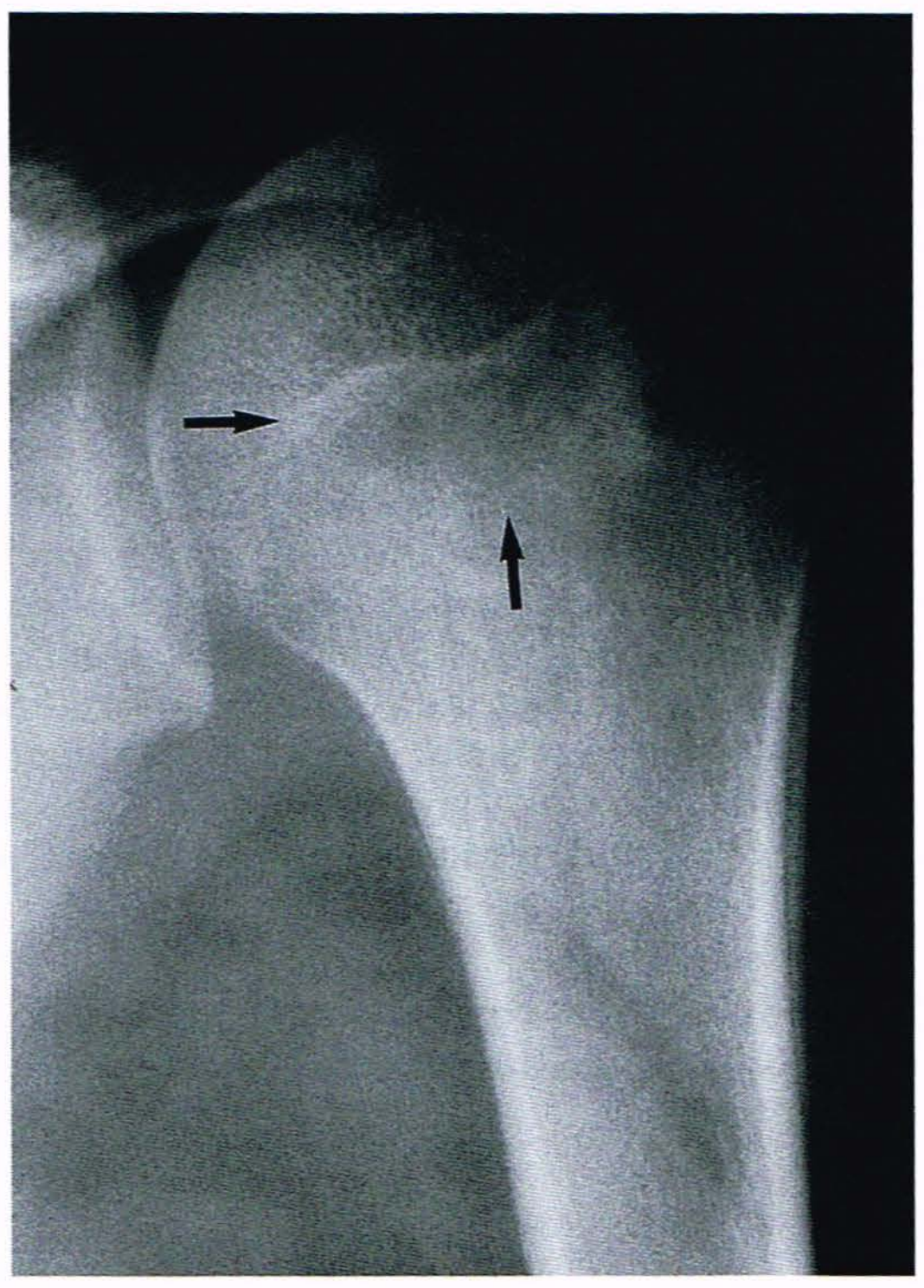

Fig. 18.43 **Condroblastoma.** Uma lesão na extremidade proximal do úmero (*setas*) desencadeou reação periosteal ao longo da cortical lateral (*seta aberta*).

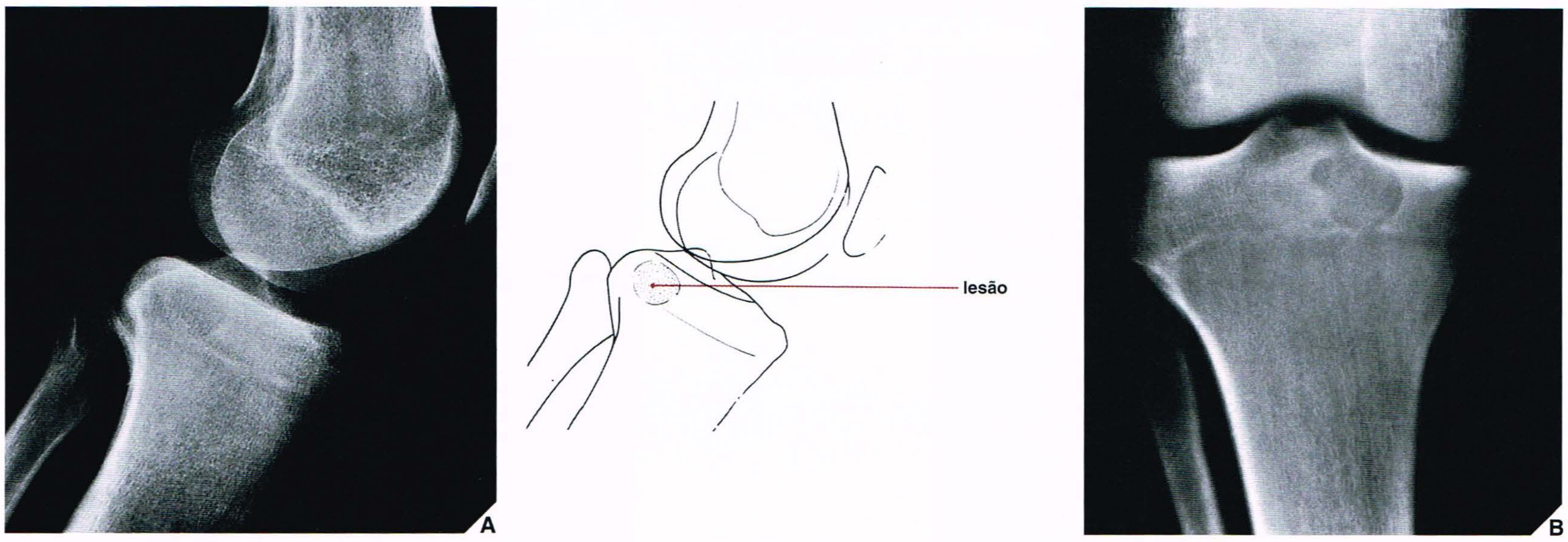

Fig. 18.44 **Condroblastoma.** Radiografia lateral **(A)** e tomografia ântero-posterior **(B)** do joelho mostram o aspecto típico de um condroblastoma na epífise proximal da tíbia. Observe a lesão localizada excentricamente, radiotransparente, com uma margem esclerótica fina. Existem pequenas calcificações esparsas no centro da lesão, que são mais bem visualizadas na tomografia.

Fig. 18.45 **TC de condroblastoma. (A)** Radiografia ântero-posterior do ombro direito de um rapaz de 16 anos de idade mostra lesão na epífise proximal do úmero, mas sem demonstrar bem a presença de calcificações. Observe a camada bem organizada de reação periosteal na cortical lateral. **(B)** Corte de TC mostra claramente as calcificações. O tumor foi removido por curetagem, e ao exame histopatológico foi confirmado o diagnóstico radiológico de condroblastoma.

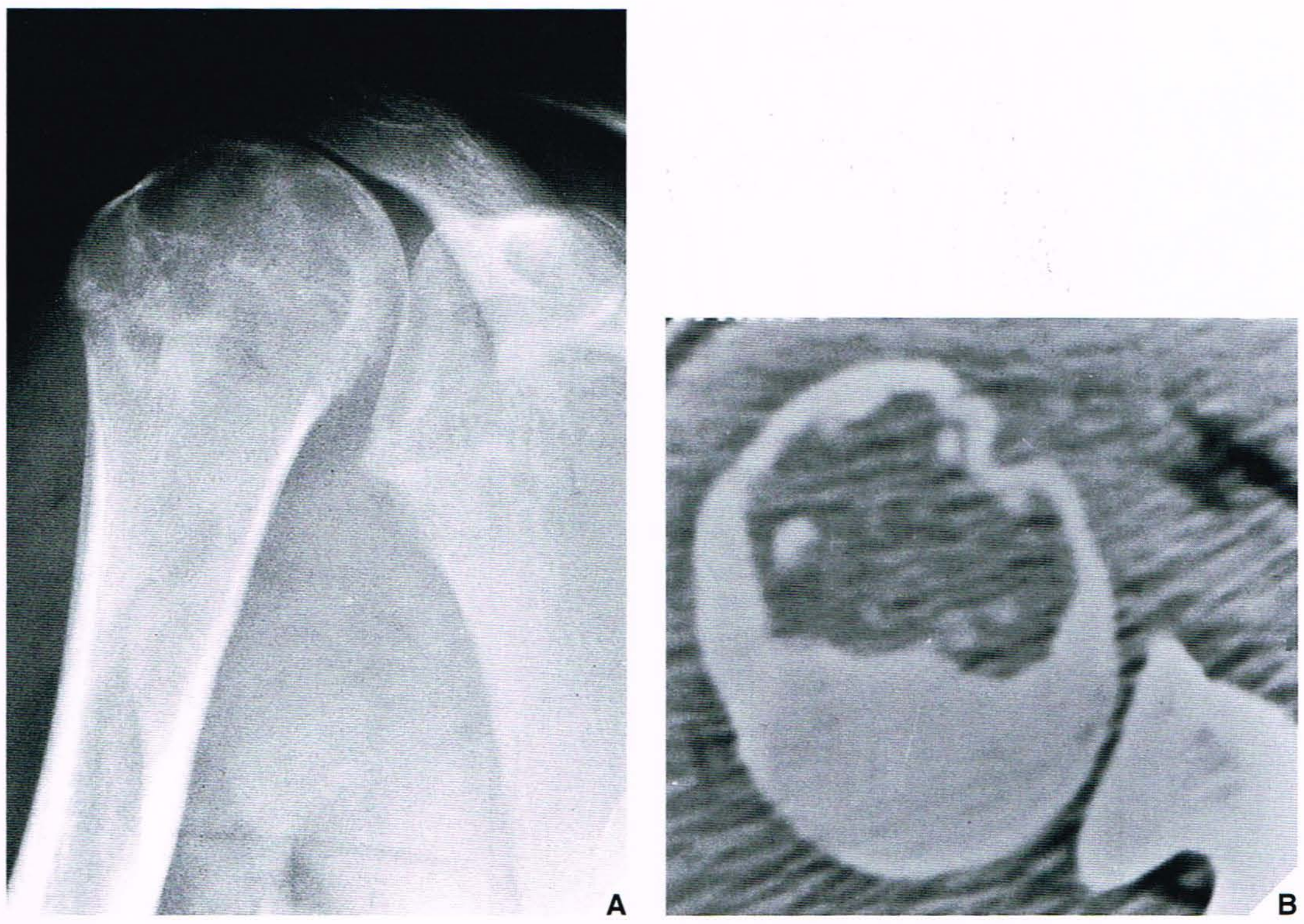

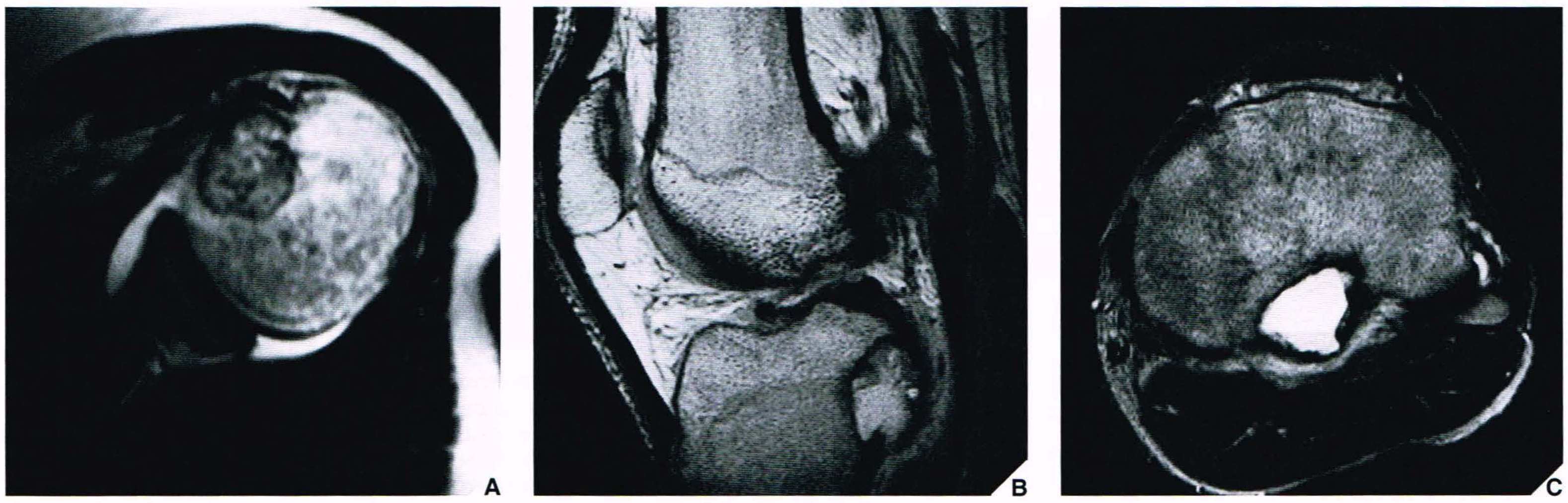

Fig. 18.46 **RM de condroblastoma. (A)** Imagem de RM axial ponderada em T2 (SE; TR 2000/TE 80 ms) do ombro de um homem de 18 anos de idade com condroblastoma da cabeça umeral esquerda mostra lesão com margem nítida, borda esclerótica e calcificações centrais. Observe o derrame articular de pequena monta e o edema peritumoral. Em um outro paciente, as imagens de RM sagital em densidade protônica (SE; TR 2000/TE 28 ms) **(B)** e axial ponderada em T2 (SE; TR 2000/TE 80 ms) **(C)** do joelho mostram a disseminação do condroblastoma localizado na face posterior da porção proximal da tíbia para os tecidos moles.

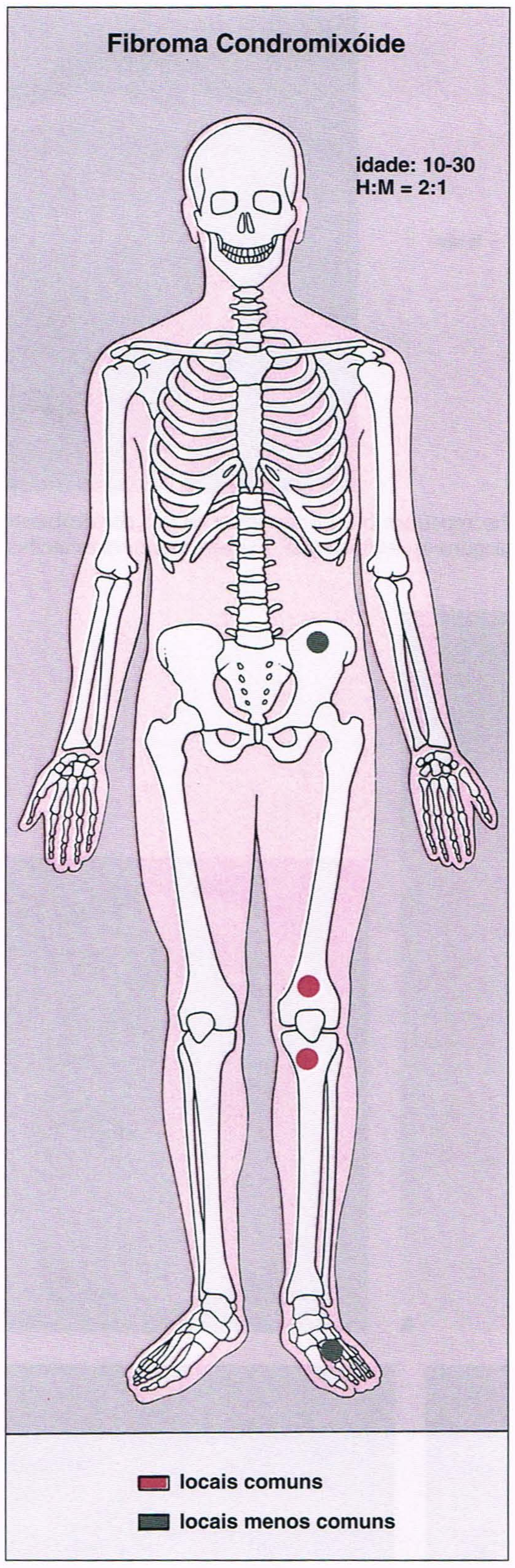

Fig. 18.47 **Locais esqueléticos de predileção, faixa etária de incidência máxima e relação homem/mulher no fibroma condromixóide.**

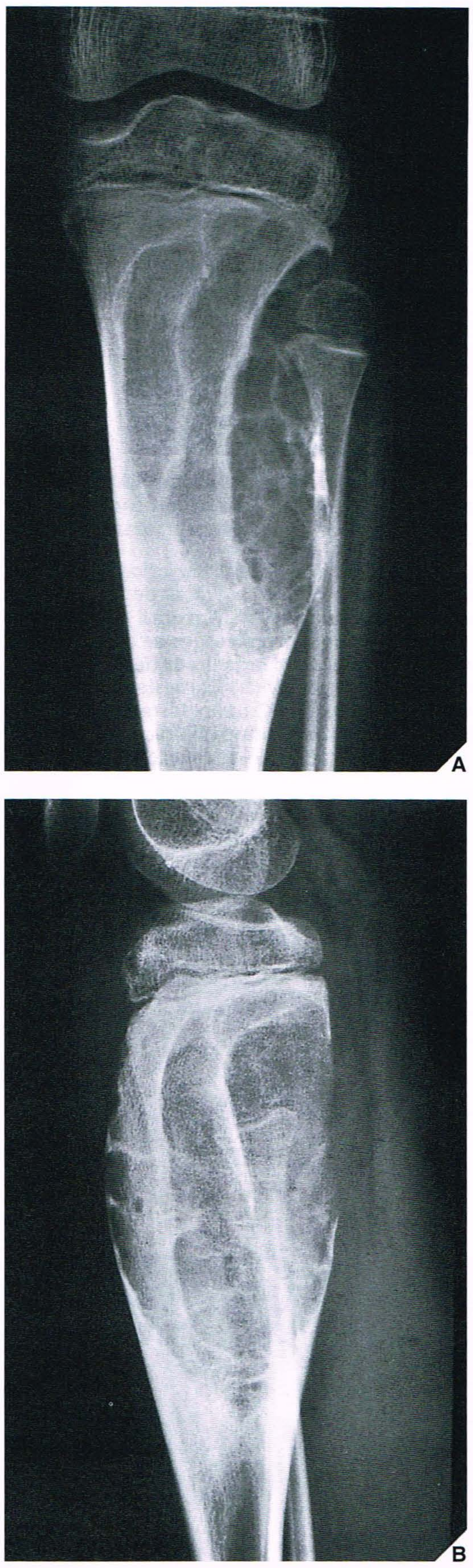

Fig. 18.48 **Fibroma condromixóide.** Radiografias ântero-posterior (**A**) e lateral (**B**) da perna esquerda de uma menina de 8 anos de idade com um fibroma condromixóide demonstram uma lesão radiotransparente estendendo-se da metáfise até a diáfise tibial, com destruição óssea do tipo geográfico e uma borda recortada esclerótica.

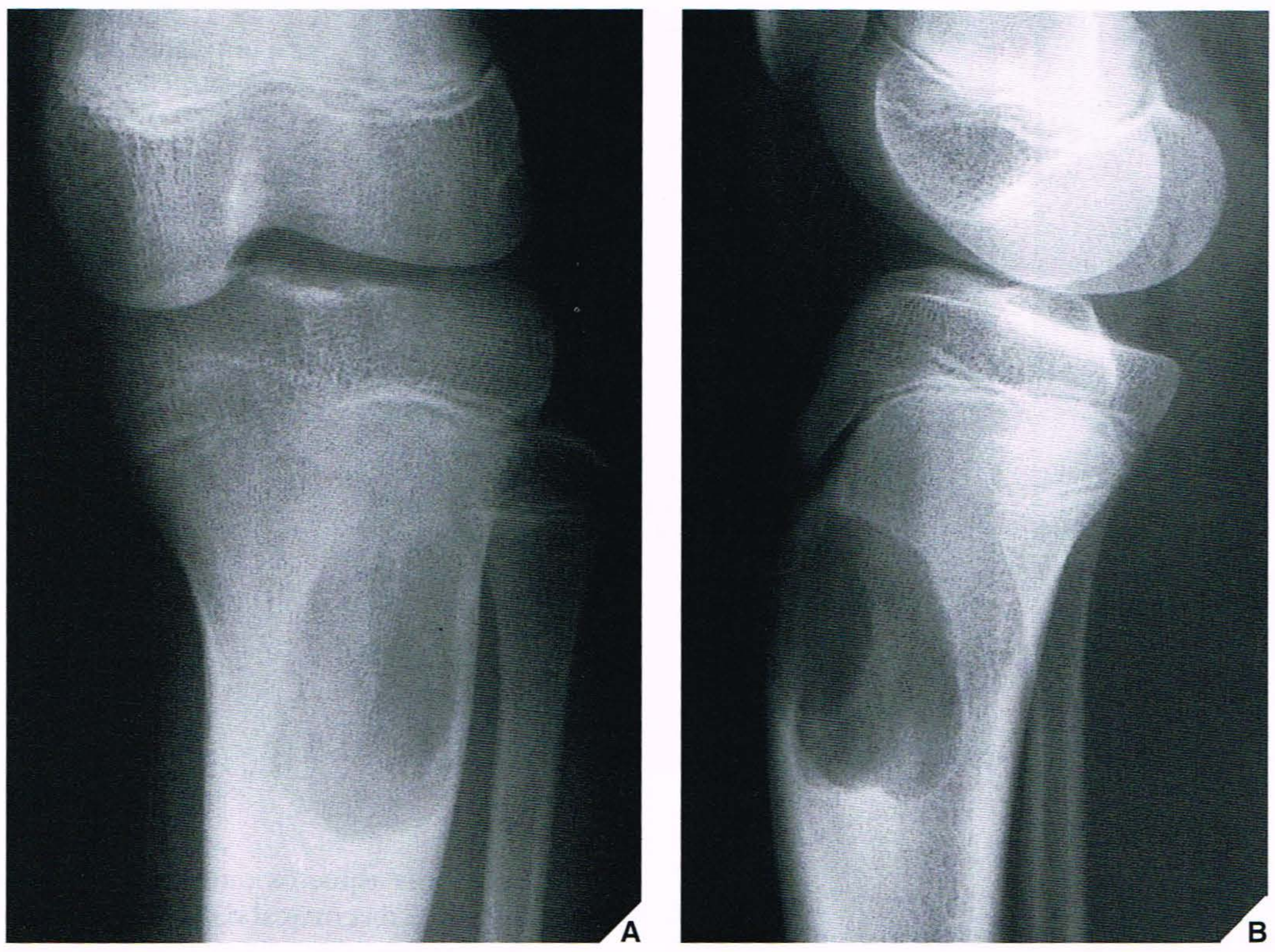

Fig. 18.49 Fibroma condromixóide. Radiografias ântero-posterior **(A)** e lateral **(B)** do joelho esquerdo de uma menina de 12 anos de idade mostram uma lesão discretamente lobulada, radiotransparente, com uma margem esclerótica fina na diáfise proximal da tíbia. Observe a ausência de calcificações visíveis. A biópsia excisional revelou fibroma condromixóide.

(17%) (Fig. 18.47). Raríssima, a lesão pode estar localizada na vértebra. Poucos casos de fibroma condromixóide foram relatados na localização justacortical. Seus sintomas clínicos incluem edema local e dor, que às vezes são causados por pressão sobre estruturas neurovasculares adjacentes por uma massa localizada perifericamente.

Seu quadro radiológico característico é o de uma lesão radiotransparente localizada excentricamente no osso, com uma margem recortada esclerótica com freqüência erodindo ou abaulando a cortical (Figs. 18.48 e 18.49). O tamanho da lesão pode variar de 1 a 10 cm, com média de 3 a 4 cm. As calcificações não são aparentes por radiografia, porém calcificações microscópicas focais foram relatadas em até 27% dos casos. Freqüentemente, um reforço de novo osso periosteal pode ser observado. A RM revela características da maioria dos tumores cartilaginosos: intensidade de sinal intermediária a baixa nas imagens ponderadas em T1 e sinal de intensidade elevada nas seqüências ponderadas em T2 (Fig. 18.50).

Do ponto de vista histopatológico, o aspecto mais importante da lesão é seu arranjo lobular ou pseudolobular em zonas de celularidade variável. O centro do lóbulo é hipocelular. Dentro da matriz, há células fusiformes e estreladas dispostas frouxamente com processos alongados. A periferia do lóbulo é densamente celular, contendo uma mistura de células do estroma, fusiformes e poliédricas mononucleares, com um número variável de células gigantes multinucleadas.

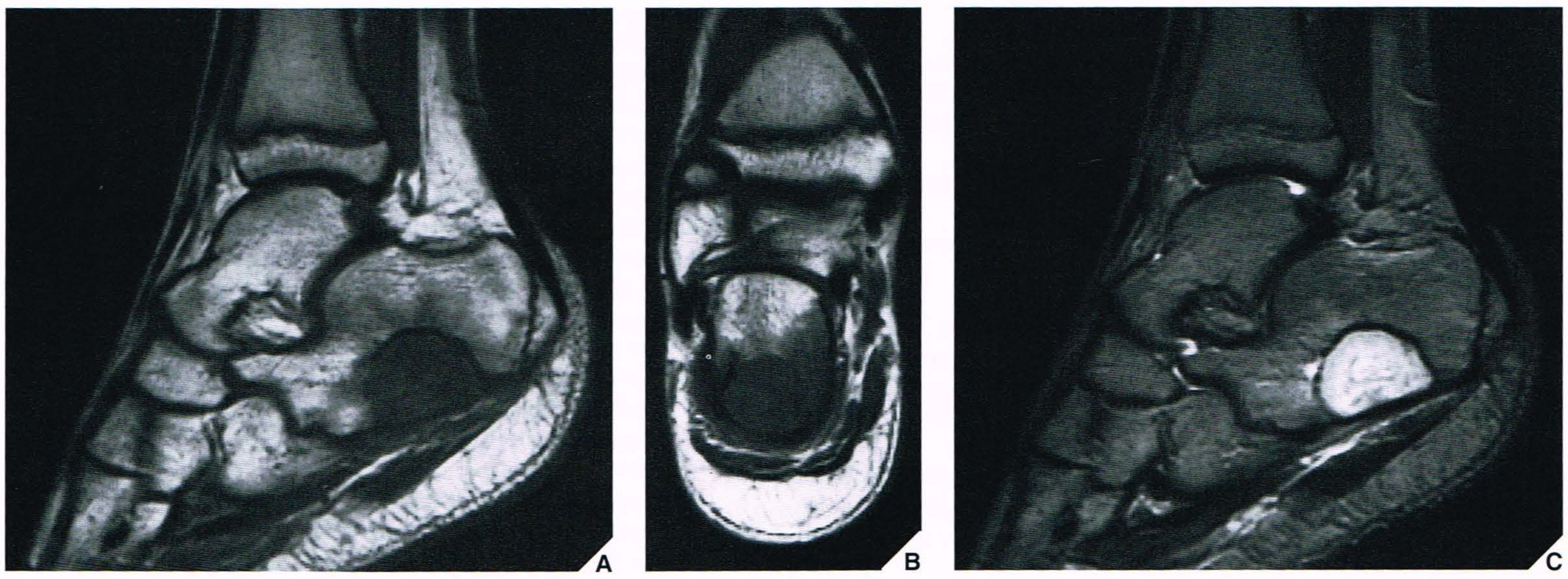

Fig. 18.50 RM de fibroma condromixóide. (A) Imagem de RM sagital ponderada em T1 (SE; TR 600/TE 19 ms) em uma menina de 10 anos de idade mostra uma lesão bem demarcada na face plantar do calcâneo, com sinal de baixa intensidade. **(B)** Imagem axial ponderada em T1 (SE; TR 600/TE 17 ms) mostra um grau significativo de edema peritumoroso. **(C)** Imagem de RM sagital ponderada em T2 (SE; TR 2000/TE 80 ms) mostra a lesão com sinal de intensidade elevada. Uma margem esclerótica aparece como margem de sinal de baixa intensidade. A biópsia excisional revelou fibroma condromixóide.

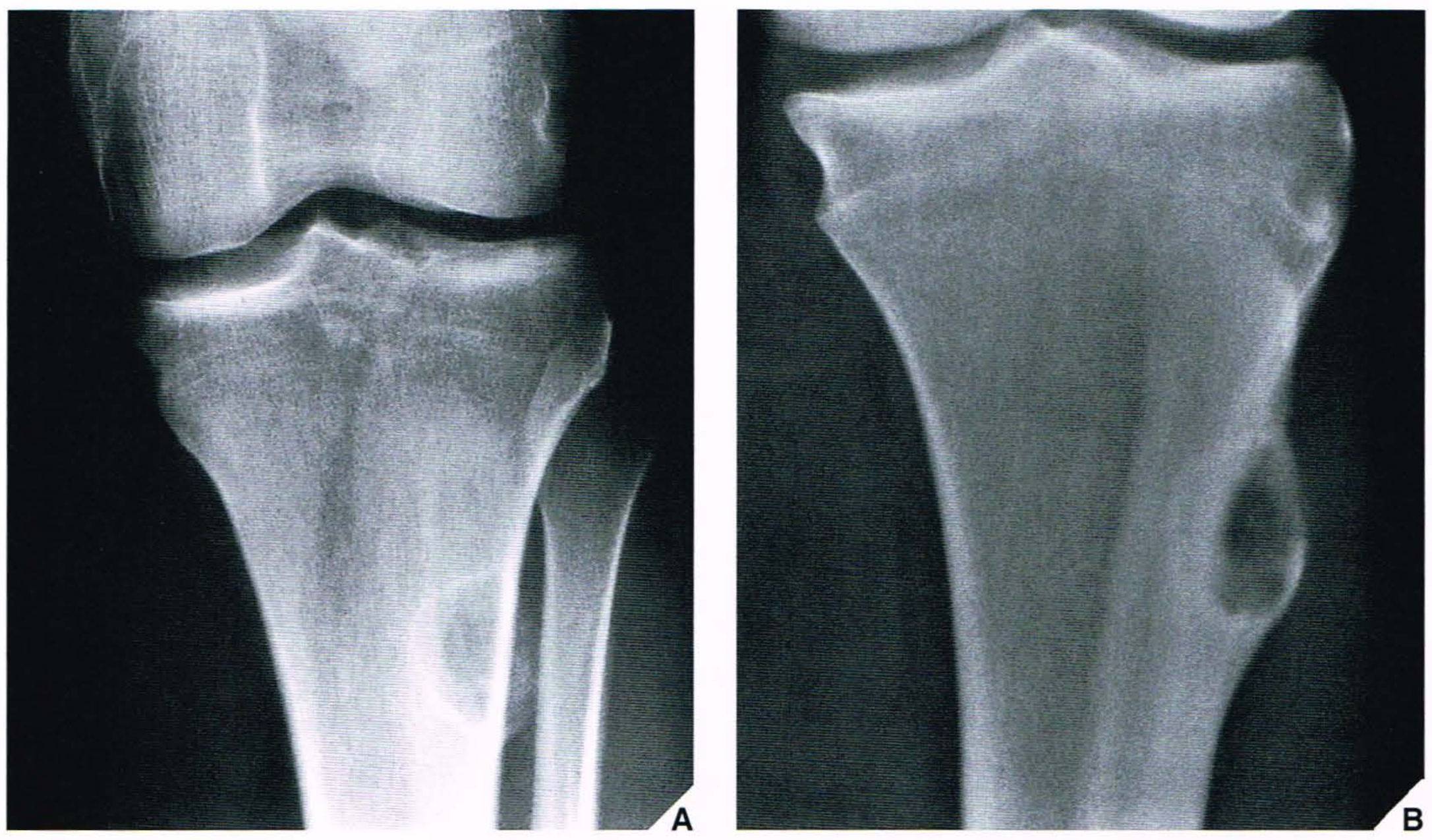

Fig. 18.51 Fibroma condromixóide assemelhando-se a um cisto ósseo aneurismático. (**A**) Radiografia ântero-posterior do joelho de uma mulher de 18 anos de idade mostra um fibroma condromixóide na face lateral da tíbia proximal. A lesão abaula-se a partir da cortical e é suportada por um reforço periosteal sólido semelhante ao que é observado em um cisto ósseo aneurismático. O reforço periosteal é mais bem apreciado no corte tomográfico (**B**).

Diagnóstico Diferencial

Comumente, pode-se observar um reforço característico de neosteogênese periosteal (Fig. 18.51), em cujo caso um fibroma condromixóide pode ser indistinguível por radiografia de um cisto ósseo aneurismático. Em localizações não habituais, como nos ossos tubulares curtos ou planos, pode mimetizar um tumor de células gigantes ou fibroma desmoplásico.

Tratamento

O tratamento desta lesão geralmente consiste em curetagem e enxerto ósseo. As recorrências são freqüentes, com taxa relatada entre 20% e 80% (ver Fig. 16.51).

- seus dois aspectos radiográficos importantes são a fusão ininterrupta da cortical da lesão com a cortical do osso hospedeiro e a continuidade da porção esponjosa da lesão com a cavidade medular do osso hospedeiro.

[7] Os diagnósticos diferenciais mais importantes na suspeita de osteocondroma incluem:
- osteoma justacortical
- osteossarcoma justacortical
- osteossarcoma de tecidos moles
- miosite ossificante justacortical.

[8] O osteocondroma pode ser complicado por:
- pressão sobre nervos ou vasos sangüíneos adjacentes
- pressão sobre o

LEITURAS SUGERIDAS

Abdelwahab IF, Hermann G, Lewis MM, Klein MJ. Case report 588. Intracortical chondroma of the left femur. *Skeletal Radiol* 1990;19:59–61.

Adams MJ, Spencer GM, Totterman S. Case report 776. Chondromyxoid fibroma of femur. *Skeletal Radiol* 1993;22:358–361.

Aoki JA, Sone S, Fujioka F, et al. MR of enchondroma and chondrosarcoma: rings and arcs of Gd-DTPA enhancement. *J Comput Assist Tomogr* 1991;15:1011–1016.

Azouz EM, Greenspan A, Marton D. CT evaluation of primary epiphyseal bone abscesses. *Skeletal Radiol* 1993;22:17–23.

Bandiera S, Bacchini P, Bertoni F. Bizarre parosteal osteochondromatous proliferation of bone. *Skeletal Radiol* 1998;27:154–156.

Bansal M, Goldman AB, DiCarlo EF, McCormack R. Soft tissue chondromas: diagnosis and differential diagnosis. *Skeletal Radiol* 1993;22:309–315.

Beggs IG, Stoker DJ. Chondromyxoid fibroma of bone. *Clin Radiol* 1982;33:671–679.

Berquist TH. Magnetic resonance imaging of primary skeletal neoplasms. *Radiol Clin North Am* 1993;31:411–424.

Björnsson J, Unni KK, Dahlin DC, Beabout JW, Sim FH. Clear-cell chondrosarcoma of bone: observation in 47 cases. *Am J Surg Pathol* 1984;8:223–230.

Bloem JL, Mulder JD. Chondroblastoma: a clinical and radiological study of 104 cases. *Skeletal Radiol* 1985;14:1–9.

Borges AM, Huvos AG, Smith J. Bursa formation and synovial chondrometaplasia associated with osteochondromas. *Am J Clin Pathol* 1981;75:648–653.

Boriani S, Bacchini P, Bertoni F, Campanacci M. Periosteal chondroma. A review of twenty cases. *J Bone Joint Surg [Am]* 1983;65A:205–212.

Braunstein E, Martel W, Weatherbee L. Periosteal bone apposition in chondroblastoma. *Skeletal Radiol* 1979;4:34–36.

Brien EW, Mirra JM, Luck JV Jr. Benign and malignant cartilage tumors of bone and joint: their anatomic and theoretical basis with an emphasis on radiology, pathology, and clinical biology. II. Juxtacortical cartilage tumors. *Skeletal Radiol* 1999;28:1–20.

Brower AC, Moser RP, Gilkey FW, Kransdorf MJ. Chondroblastoma. In: Moser RP, ed. *Cartilaginous tumors of the skeleton. AFIP atlas of radiologic-pathologic correlation,* Fascicle II. Philadelphia: Hanley & Belfus; 1990:74–113.

Brower AC, Moser RP, Kransdorf MJ. The frequency and diagnostic significance of periostitis in chondroblastoma. *AJR Am J Roentgenol* 1990;154:309–314.

Bruder E, Zanetti M, Boos N, von Hochstetter AR. Chondromyxoid fibroma of two thoracic vertebrae. *Skeletal Radiol* 1999;28:286–289.

Bullough PG. *Atlas of orthopedic pathology,* 2nd ed. New York: Gower; 1992:14.9.

Cannon CP, Nelson SD, Seeger L, Eckardt JJ. Clear cell chondrosarcoma mimicking chondroblastoma in a skeletally immature patient. *Skeletal Radiol* 2002;31:369–372.

Chung EB, Enzinger FM. Chondromas of soft parts. *Cancer* 1978;41:1414–1424.

Codman EA. Epiphyseal chondromatous giant cell tumors of the upper end of the humerus. *Surg Gynecol Obstet* 1931;52:543–548.

Cohen EK, Kressel HY, Frank TS, et al. Hyaline cartilage-origin bone and soft-tissue neoplasms: MR appearance and histologic correlation. *Radiology* 1988;167:477–481.

Collins PS, Han W, Williams LR, Rich N, Lee JF, Villavicencio JL. Maffucci's syndrome (hemangiomatosis osteolytica): a report of four cases. *J Vasc Surg* 1992;16:364–371.

Conway WF, Hayes CW. Miscellaneous lesions of bone. *Radiol Clin North Am* 1993;31:339–358.

Crim JR, Seeger LL, Yao L, Chandnani V, Eckardt JJ. Diagnosis of soft-tissue masses with MR imaging: can benign masses be differentiated from malignant ones? *Radiology* 1992;185:581–586.

Dahlin DC. Chondromyxoid fibroma of bone, with emphasis on its morphological relationship to benign chondroblastoma. *Cancer* 1956;9:195–203.

Dahlin DC, Ivins JC. Benign chondroblastoma: a study of 125 cases. *Cancer* 1972;30: 401–413.

Dahlin DC, Salvador AH. Cartilaginous tumors of the soft tissues of the hands and feet. *Mayo Clin Proc* 1974;49:721–726.

Dahlin DC, Unni KK. *Bone tumors: general aspects and data on 8,542 cases,* 4th ed. Springfield, IL: Charles C. Thomas; 1986:18, 33–51, 227–259.

Davids JR, Glancy GL, Eilert RE. Fracture through the stalk of pedunculated osteochondromas. A report of three cases. *Clin Orthop* 1991;271:258–264.

De Beuckeleer LHL, De Schepper AMA, Ramon F. Magnetic resonance imaging of cartilaginous tumors: is it useful or necessary? *Skeletal Radiol* 1996;25:137–141.

De Beuckeleer LHL, De Schepper AMA, Ramon F. Magnetic resonance imaging of cartilaginous tumors: retrospective study of 79 patients. *Eur J Radiol* 1995;21:34–40.

deSantos LA, Spjut HJ. Periosteal chondroma: a radiographic spectrum. *Skeletal Radiol* 1981;6:15–20.

El-Khoury GY, Bassett GS. Symptomatic bursa formation with osteochondromas. *AJR Am J Roentgenol* 1979;133:895–898.

Enzinger FM, Weiss SW. Cartilaginous tumors and tumor-like lesions of soft tissue. In: *Soft tissue tumors,* 2nd ed. St. Louis: Mosby; 1988:861.

Epstein DA, Levin EJ. Bone scintigraphy in hereditary multiple exostoses. *AJR Am J Roentgenol* 1978;130:331–333.

Erickson JK, Rosenthal DI, Zaleske DJ, Gebhardt MC, Cates JM. Primary treatment of chondroblastoma with percutaneous radiofrequency heat ablation: report of three cases. *Radiology* 2001;221:463–468.

Fairbank TJ. Dysplasia epiphysealis hemimelica (tarso-epiphyseal aclasis). *J Bone Joint Surg [Br]* 1956;38B:237–257.

Fechner RE, Mills SE. *Tumors of the bones and joint.* Armed Forces Institute of Pathology, Washington DC; 1993.

Feldman F. Cartilaginous lesions of bones and soft tissues. *CRC Crit Rev Clin Radiol Nucl Med* 1974;4:477–554.

Feldman F. Cartilaginous tumors and cartilage-forming tumor-like conditions of the bones and soft tissues. In: Ranniger K, ed. *Bone tumors.* Berlin: Springer-Verlag; 1977:83–242.

Feldman F, Hecht HL, Johnston AD. Chondromyxoid fibroma of bone. *Radiology* 1970;94:249–260.

Flach HZ, Ginai AZ, Oosterhuis JW. Best cases from the AFIP. Maffucci syndrome: radiologic and pathologic findings. *Radiographics* 2001;21:1311–1316.

Flemming DJ, Murphey MD. Enchondroma and chondrosarcoma. *Semin Musculoskelet Radiol* 2000;4:59–71.

Fobben ES, Dalinka MK, Schiebler ML, et al. The MRI appearance at 1.5 Tesla of cartilaginous tumors involving the epiphysis. *Skeletal Radiol* 1987;16:647–651.

Freiberg TA, Hembree JL, Laine W. Periosteal chondroma: a review of the literature and case report. *J Foot Surg* 1986;25:54–57.

Fujiwara S, Nakamura I, Goto T, Motoi T, Yokokura S, Nakamura K. Intracortical chondromyxoid fibroma of humerus. *Skeletal Radiol* 2003;32:156–160.

Gardner DJ, Azouz EM. Solitary lucent epiphyseal lesions in children. *Skeletal Radiol* 1988;17:497–504.

Garrison RC, Unni KK, McLeod RA, Pritchard DJ, Dahlin DC. Chondrosarcoma arising in osteochondroma. *Cancer* 1982;49:1890–1897.

Geirnaerdt MJA, Bloem JL, Eulderink F, Hogendoorn PCW, Taminiau AH. Cartilaginous tumors: correlation of gadolinium-enhanced MR imaging and histopathologic findings. *Radiology* 1993;186:813–817.

Geirnaerdt MJA, Hogendoorn PCW, Bloem JJ, Taminiau AHM, van der Woude H-J. Cartilaginous tumors: fast contrast-enhanced MR imaging. *Radiology* 2000;214:539–546.

Giudici MA, Moser RP Jr, Kransdorf MJ. Cartilaginous bone tumors. *Radiol Clin North Am* 1993;31:237–259.

Gohel VK, Dalinka MK, Edeiken J. Ischemic necrosis of the femoral head simulating chondroblastoma. *Radiology* 1973;107:545–546.

González-Lois C, Garcia-de-la-Torre JP, SantosBriz-Terrón A, Vila J, Manrique-Chico J, Martinez-Tello FJ. Intracapsular and para-articular chondroma adjacent to large joints: report of three cases and review of the literature. *Skeletal Radiol* 2001;30:672–676.

Goodman SB, Bell RS, Fornasier VS, De Demeter D, Bateman JE. Ollier's disease with multiple sarcomatous transformation. *Hum Pathol* 1984;15:91–93.

Green P, Wittaker RP. Benign chondroblastoma. Case report with pulmonary metastasis. *J Bone Joint Surg [Am]* 1975;57A:418–420.

Greenfield GB, Arrington JA. *Imaging of bone tumors. A multimodality approach.* Philadelphia: JB Lippincott; 1995.

Greenspan A. Tumors of cartilage origin. *Orthop Clin North Am* 1989;20:347–366.

Greenspan A, Klein MJ. Radiology and pathology of bone tumors. In: Lewis MM, ed. *Musculoskeletal oncology. A multidisciplinary approach.* Philadelphia: WB Saunders; 1992:13–72.

Greenspan A, Unni KK, Matthews J II. Periosteal chondroma masquerading as osteochondroma. *Can Assoc Radiol J* 1993;44:205–210.

Griffiths HJ, Thompson RC Jr, Galloway HR, Everson LI, Suh J-S. Bursitis in association with solitary osteochondromas presenting as mass lesions. *Skeletal Radiol* 1991;20: 513–516.

Hau MA, Fox EJ, Rosenberg AE, Mankin HJ. Chondromyxoid fibroma of the metacarpal. *Skeletal Radiol* 2001;30:719–721.

Hayes CW, Conway WF, Sundaram M. Misleading aggressive MR imaging: appearance of some benign musculoskeletal lesions. *Radiographics* 1992;12:1119–1134.

Helliwell TR, O'Connor MA, Ritchie DA, Feldberg L, Stilwell JH, Jane MJ. Bizarre parosteal osteochondromatous proliferation with cortical invasion. *Skeletal Radiol* 2001;30:282–285.

Helms C. Pseudocyst of the humerus. *AJR Am J Roentgenol* 1979;131:287–292.

Hensinger RN, Cowell HR, Ramsey PL, Leopold RG. Familial dysplasia epiphysealis hemimelica associated with chondromas and osteochondromas. Report of a kindred with variable presentations. *J Bone Joint Surg [Am]* 1974;56A:1513–1516.

Hofman S, Heeg M, Klein J-P, Krikke AP. Simultaneous occurrence of a supra- and infratentorial glioma in a patient with Ollier's disease: more evidence for non-mesodermal tumor predisposition in multiple enchondromatosis. *Skeletal Radiol* 1998;27:688–691.

Hudson TM, Chew FS, Manaster BJ. Scintigraphy of benign exostoses and exostotic chondrosarcoma. *AJR Am J Roentgenol* 1983;140:581–586.

Hudson TM, Hawkins IF Jr. Radiological evaluation of chondroblastoma. *Radiology* 1981;139:1–10.

Hudson TM, Spriengfield DS, Spanier SS, Enneking WF, Hamlin DJ. Benign exostoses and exostotic chondrosarcomas: evaluation of cartilage thickness by CT. *Radiology* 1984;152:595–599.

Huvos AG. Chondroblastoma and clear cell chondrosarcoma: In: Huvos AG, ed. *Bone tumors. Diagnosis, treatment and prognosis,* 2nd ed. Philadelphia: WB Saunders; 1991:295–318.

Huvos AG, Higinbotham NL, Marcove RC, O'Leary P. Aggressive chondroblastoma: review of the literature on aggressive behavior and metastases with a report of one new case. *Clin Orthop* 1977;126:266–272.

Ilaslan H, Sundaram M, Unni KK. Vertebral chondroblastoma. *Skeletal Radiol* 2003;32:66–71.

Ishida T, Goto T, Motoi N, Mukai K. Intracortical chondroblastoma mimicking intra-articular osteoid osteoma. *Skeletal Radiol* 2002;31:603–607.

Jaffe HL. Juxtacortical chondroma. *Bull Hosp Joint Dis* 1956;17:20–29.

Jaffe HL, Lichtenstein L. Benign chondroblastoma of bone: reinterpretation of so-called calcifying or chondromatous giant cell tumor. *Am J Pathol* 1942;18:969–991.

Jaffe HL, Lichtenstein L. Chondromyxoid fibroma of bone: a distinctive benign tumor likely to be mistaken especially for chondrosarcoma. *Arch Pathol* 1948;45: 541–551.

Janzen L, Logan PM, O'Connell JX, Connel DG, Munk PL. Intramedullary chondroid tumors of bone: correlation of abnormal peritumoral marrow and soft-tissue MRI signal with tumor type. *Skeletal Radiol* 1997;26:100–106.
Kahn S, Taljanovic MS, Speer DP, Graham AR, Dennis PD. Kissing periosteal chondroma and osteochondroma. *Skeletal Radiol* 2002;31:235–239.
Kaim AH, Hügli R, Bonél HM, Jundt G. Chondroblastoma and clear cell chondrosarcoma: radiological and MRI characteristics with histopathological correlation. *Skeletal Radiol* 2002;31:88–95.
Karasick D, Schweitzer ME, Eschelman DJ. Symptomatic osteochondromas: imaging features. *AJR Am J Roentgenol* 1997;68:1507–1512.
Keating RB, Wright PW, Staple TW. Enchondroma protuberans of the rib. *Skeletal Radiol* 1985;13:55–58.
Kenan S, Abdelwahab I, Klein MJ, Lewis MM. Case report 837. Juxtacortical chondromyxoid fibroma of the proximal tibia. *Skeletal Radiol* 1994;23:237–239.
Kenney PJ, Gilula LA, Murphy WA. The use of computed tomography to distinguish osteochondroma and chondrosarcoma. *Radiology* 1981;139:129–137.
Kettelkamp DB, Campbell CJ, Bonfiglio M. Dysplasia epiphysealis hemimelica. A report of fifteen cases and a review of the literature. *J Bone Joint Surg [Am]* 1966;48A:746–766.
Kobayashi Y, Murakami R, Toba M, et al. Chondroblastoma of the temporal bone. *Skeletal Radiol* 2001;30:714–718.
Kransdorf MJ, Jelinek JS, Moser RP Jr, et al. Soft-tissue masses: diagnosis using MR imaging. *AJR Am J Roentgenol* 1989;153:541–547.
Kricun ME. *Imaging of bone tumors.* Philadelphia: WB Saunders; 1993.
Kricun ME, Kricun R, Haskin ME. Chondroblastoma of the calcaneus: radiographic features with emphasis on location. *AJR Am J Roentgenol* 1977;128:613–616.
Kroon HM, Bloem JL, Holscher HC, van der Woude HJ, Reijnierse M, Taminiau AHM. MR imaging of edema accompanying benign and malignant bone tumors. *Skeletal Radiol* 1994;23:261–269.
Kurt AM, Unni KK, Sim FH, McLeod RA. Chondroblastoma of bone. *Hum Pathol* 1989;20:965–976.
Lang IM, Azouz EM. MRI appearances of dysplasia epiphysealis hemimelica of the knee. *Skeletal Radiol* 1997;26:226–229.
Lange RH, Lange TA, Rao BK. Correlative radiographic, scintigraphic, and histological evaluation of exostoses. *J Bone Joint Surg [Am]* 1984;66A:1454–1459.
Lee JK, Yao L, Wirth CR. MR imaging of solitary osteochondromas: report of eight cases. *AJR Am J Roentgenol* 1987;149:557–560.
Leffler SG, Chew FS. CT-guided percutaneous biopsy of sclerotic bone lesions: diagnostic yield and accuracy. *AJR Am J Roentgenol* 1999;172:1389–1392.
Leung LYJ, Shu SJ, Chan MK, Chan CHS. Chondroblastoma of the lumbar vertebra. *Skeletal Radiol* 2001;30:710–713.
Lewis MM, Kenan S, Yabut SM, Norman A, Steiner G. Periosteal chondroma. A report of ten cases and review of the literature. *Clin Orthop* 1990;256:185–192.
Li C, Arger PH, Dalinka MK. Soft tissue osteochondroma. A report of three cases. *Skeletal Radiol* 1989;18:435–437.
Lichtenstein L, Hall JE. Periosteal chondroma: a distinctive benign cartilage tumor. *J Bone Joint Surg [Am]* 1952;34A:691–697.
Liu J, Hudkins PG, Swee RG, Unni KK. Bone sarcomas associated with Ollier's disease. *Cancer* 1987;59:1376–1385.
Ly JQ, Beall DP. A rare case of infantile Ollier's disease demonstrating bilaterally symmetric extremity involvement. *Skeletal Radiol* 2003;32:227–230.
Ly JQ, LaGatta LM, Beall DP. Calcaneal chondroblastoma with secondary aneurysmal bone cyst. *AJR Am J Roentgenol* 2004;182:130.
Macdonald D, Fornasier V, Holtby R. Chondromyxoid fibroma of the acromium with soft tissue extension. *Skeletal Radiol* 2000;29:168–170.
Maffucci A. Di un caso di encondroma el antioma multiplo. Contribuzone alla genesi embrionale dei tumori. *Movimento Med Chir Napoli* 1881;3:399–412.
Malghem J, Vande Berg B, Noël H, Maldague B. Benign osteochondromas and exostotic chondrosarcomas: evaluation of cartilage cap thickness by ultrasound. *Skeletal Radiol* 1992;21:33–37.
Marin C, Gallego C, Manjón P, Martinez-Tello FJ. Juxtacortical chondromyxoid fibroma: imaging findings in three cases and a review of the literature. *Skeletal Radiol* 1997;26:642–649.
McLeod RA, Beabout JW. The roentgenographic features of chondroblastoma. *AJR Am J Roentgenol* 1973;118:464–471.
Mellon CD, Carter JE, Owen DB. Ollier's disease and Maffucci's syndrome: distinct entities or a continuum? *J Neurol* 1988;235:376–378.
Meneses MF, Unni KK, Swee RG. Bizarre parosteal osteochondromatous proliferation of bone (Nora's lesion). *Am J Surg Pathol* 1993;17:691–697.
Milgram JW, Dunn EJ. Para-articular chondromas and osteochondromas. A report of three cases. *Clin Orthop* 1980;148:147–151.
Mills TD, Hiorns MP, Hall CM. Symmetrical enchondromatosis without vertebral involvement and with cone-shaped phalangeal epiphyses. *Skeletal Radiol* 2001;30:346–349.
Mirra JM, Gold R, Downs J, Eckardt JJ. A new histologic approach to the differentiation of enchondroma and chondrosarcoma of the bones: a clinicopathologic analysis of 51 cases. *Clin Orthop* 1987;2:89–107.
Mirra JM, Picci P, Gold RH. *Bone tumors: Clinical, radiologic and pathologic correlations.* Philadelphia: Lea & Febiger; 1989.
Mirra JM, Ulich TR, Eckardt JJ, Bhuta S. "Aggressive" chondroblastoma. Light and ultramicroscopic findings after *en bloc* resection. *Clin Orthop* 1983;178:276–284.
Mitchell ML, Ackerman LV. Case report 405. Ollier disease (enchondromatosis). *Skeletal Radiol* 1987;16:61–66.
Mitchell ML, Sartoris DJ, Resnick D. Case report 713. Chondromyxoid fibroma of the third metatarsal. *Skeletal Radiol* 1992;21:252–255.
Monda L, Wick MR. S-100 protein immunostaining in the differential diagnosis of chondroblastoma. *Hum Pathol* 1985;16:287–293.
Moser RP, Brockmole DM, Vinh TN, Kransdorf MJ, Aoki J. Chondroblastoma of the patella. *Skeletal Radiol* 1988;17:413–419.
Moser RP, Gilkey FW, Madewell JE. Enchondroma. In: Moser RP, ed. *Cartilaginous tumors of the skeleton. AFIP atlas of radiologic-pathologic correlation,* Fascicle II. Philadelphia: Hanley & Belfus; 1990:8–34.
Mulder JD, Schütte HE, Kroon HM, Taconis WK. *Radiologic atlas of bone tumors.* Amsterdam: Elsevier; 1993.
Murphey MD, Choi JJ, Kransdorf MJ, Flemming DJ, Gannon FH. Imaging of osteochondroma: variants and complications with radiologic-pathologic correlation. *Radiographics* 2000;20:1407–1434.
Murphey MD, Flemming DJ, Boyea SR, Bojescul JA, Sweet DE, Temple HT. From the archives of the AFIP. Enchondroma versus chondrosarcoma in the appendicular skeleton: differentiation features. *Radiographics* 1998;18:1213–1237.
Murphy NB, Price CHG. The radiological aspects of chondromyxoid fibroma of bone. *Clin Radiol* 1971;22:261–269.
Nguyen T, Burk D. Periosteal (juxtacortical) chondroma. *AJR Am J Roentgenol* 1995;165:203–205.
Nojima T, Unni KK, McLeod RA, Pritchard DJ. Periosteal chondroma and periosteal chondrosarcoma. *Am J Surg Pathol* 1985;9:666–677.
Nora FE, Dahlin DC, Beabout JW. Bizarre parosteal osteochondromatous proliferation of the hands and feet. *Am J Surg Pathol* 1983;7:245–250.
Norman A, Sissons HA. Radiographic hallmarks of peripheral chondrosarcoma. *Radiology* 1984;151:589–596.
O'Connor PJ, Gibbon WW, Hardy G, Butt WP. Chondromyxoid fibroma of the foot. *Skeletal Radiol* 1996;25:143–148.
Ollier L. De la dyschondroplasie. *Bull Soc Lyon Med* 1899;93:23–24.
Peh WCG, Shek TWH, Ip WY. Metadiaphyseal chondroblastoma of the thumb. *Skeletal Radiol* 2000;29:176–180.
Peterson HA. Multiple hereditary osteochondromata. *Clin Orthop* 1989;239:222–230.
Pösl M, Werner M, Amling M, Ritzel H, Delling G. Malignant transformation of chondroblastoma. *Histopathology* 1996;29:477–480.
Quint LE, Gross BH, Glazer GM, Braunstein EM, White SJ. CT evaluation of chondroblastoma. *J Comput Assist Tomogr* 1984;8:907–910.
Ragsdale BD, Sweet DE, Vinh TN. Radiology as gross pathology in evaluating chondroid tumors. *Hum Pathol* 1989;20:930–951.
Rahimi A, Beabout JW, Ivins JC, Dahlin DC. Chondromyxoid fibroma: clinicopathologic study of 75 cases. *Cancer* 1972;30:726–736.
Ramnath RR, Rosenthal DI, Cates J, Gebhardt M, Quinn RH. Intracortical chondroma simulating osteoid osteoma treated by radiofrequency. *Skeletal Radiol* 2002;31:597–602.
Raymond AK, Raymond PG, Edeiken J. Case report 531. Epiphyseal osteoblastoma distal end of femur. *Skeletal Radiol* 1989;18:143–146.
Resnik CS, Levine AM, Aisner SC, Young JW, Dorfman HD. Case report 522. Concurrent adjacent osteochondroma and enchondroma. *Skeletal Radiol* 1989;18:66–69.
Resnick D, Cone RO III. The nature of humeral pseudocyst. *Radiology* 1984;150:27–28.
Ribalta T, Ro JY, Carrasco CH, Heffelman C, Ayala AG. Case report 638. Chondromyxoid fibroma of a sesamoid bone. *Skeletal Radiol* 1990;19:549–551.
Robinson P, White LM, Sundaram M, et al. Periosteal chondroid tumors: radiologic evaluation with pathologic correlation. *AJR Am J Roentgenol* 2001;177:1183–1188.
Rudman DP, Damron TA, Vermont A, Mathur S. Intracortical chondroma. *Skeletal Radiol* 1998;27:581–583.
Schajowicz F. Chondromyxoid fibroma: report of three cases with predominant cortical involvement. *Radiology* 1987;164:783–786.
Schajowicz F. Cartilage-forming tumors. In: Schajowicz F, ed., *Tumors and tumorlike conditions of bone.* New York: Springer-Verlag; 1994:141–256.
Schajowicz F, Ackerman LV, Sissons HA. Histological typing of bone tumours. *International histological classification of tumors, no. 6.* Geneva: World Health Organization, 1972.
Schajowicz F, Gallardo H. Chondromyxoid fibroma (fibromyxoid chondroma) of bone. *J Bone Joint Surg [Br]* 1971;53B:198–216.
Schajowicz F, Gallardo H. Epiphyseal chondroblastoma of bone: a clinicopathological study of sixty-nine cases. *J Bone Joint Surg [Br]* 1970;52B:205–226.
Schajowicz F, McGuire M. Diagnostic difficulties in skeletal pathology. *Clin Orthop* 1989;240:281–308.
Schajowicz F, Sissons HA, Sobin LH. The World Health Organization's histologic classification of bone tumors. A commentary on the second edition. *Cancer* 1995;75:1208–1214.
Shapiro F. Ollier's disease. An assessment of angular deformity, shortening, and pathological fracture in twenty-one patients. *J Bone Joint Surg [Am]* 1982;64A:95–103.
Spjut HJ, Dorfman HD, Fechner RE, Ackerman LV. Tumors of bone and cartilage. In: *Atlas of Tumor pathology,* Second Series, Fascicle 5. Washington, DC: Armed Forces Institute of Pathology; 1971.
Springfield DS, Capanna R, Gherlinzoni F, Picci P, Campanacci M. Chondroblastoma: a review of seventy cases. *J Bone Joint Surg [Am]* 1985;67A:748–755.
Steiner GC. Benign cartilage tumors. In: Taveras JM, Ferrucci JT, eds. *Radiology: Diagnosis-imaging-intervention,* no 5. Philadelphia: JB Lippincott; 1986.
Sun TC, Swee RG, Shives TC, Unni KK. Chondrosarcoma in Maffucci's syndrome. *J Bone Joint Surg [Am]* 1985;67A:1214–1219.
Sundaram M, McLeod RA. MR imaging of tumor and tumor-like lesions of bone and soft tissue. *AJR Am J Roentgenol* 1990;155:817–824.

Unger EC, Kessler HB, Kowalyshyn MJ, Lackman RD, Morea GT. MR imaging of Maffucci syndrome. *AJR Am J Roentgenol* 1988;150:351–353.

Unni KK. Chondroma. In: Unni KK, ed. *Dahlin's bone tumors. General aspect and data on 11,087 cases, 5th* ed. Philadelphia: Lippincott–Raven Publishers; 1996:25–45.

Uri DS, Dalinka MK, Kneeland JB. Muscle impingement: MR imaging of a painful complication of osteochondromas. *Skeletal Radiol* 1996;25:689–692.

Ushigome S, Takakuwa T, Shinagawa T, Kishida H, Yamazaki M. Chondromyxoid fibroma of bone. An electron microscopic observation. *Acta Pathol Jpn* 1982;32:113–122.

Varma DGK, Kumar R, Carrasco CH, Guo S-Q, Richli WR. MR imaging of periosteal chondroma. *J Comput Assist Tomogr* 1991;15:1008–1010.

Weatherall PT, Maale GE, Mendelsohn DB, Sherry CS, Erdman WE, Pascoe HR. Chondroblastoma: classic and confusing appearance at MR imaging. *Radiology* 1994;190:467–474.

White PG, Saunders L, Orr W, Friedman L. Chondromyxoid fibroma. *Skeletal Radiol* 1996;25:79–81.

Wilson AJ, Kyriakos M, Ackerman LV. Chondromyxoid fibroma: radiographic appearance in 38 cases and in a review of the literature. *Radiology* 1991;179:513–518. [Erratum, *Radiology* 1991;180:586.]

Yamaguchi T, Dorfman HD. Radiologic and histologic patterns of calcification in chondromyxoid fibroma. *Skeletal Radiol* 1998;27:559–564.

Yamamura S, Sato K, Sugiura H, Iwata H. Inflammatory reaction in chondroblastoma. *Skeletal Radiol* 1996;25:371–376.

Zillmer DA, Dorfman HD. Chondromyxoid fibroma of bone: thirty-six cases with clinicopathologic correlation. *Hum Pathol* 1989;20:952–964.

Zlatkin MB, Lander PH, Begin LR, Hadjipavlou A. Soft-tissue chondromas. *AJR Am J Roentgenol* 1985;144:1263–1267.

CAPÍTULO

19

TUMORES BENIGNOS E LESÕES SEMELHANTES A TUMOR III

Lesões Fibrosas, Fibroósseas e Fibro-histiocíticas

Defeito Cortical Fibroso e Fibroma Não-ossificante

Os defeitos corticais fibrosos e os fibromas não-ossificantes (não-osteogênicos) são as lesões fibrosas mais comuns do osso, observadas principalmente em crianças e adolescentes. Mais freqüentes em meninos que em meninas, têm predileção pelos ossos longos, sobretudo o fêmur e a tíbia (Fig. 19.1). Alguns autores preferem o termo fibroxantoma para as duas lesões, enquanto Schajowicz prefere o termo xantogranuloma histiocítico. Estas lesões não são neoplasias verdadeiras e são consideradas por muitos pesquisadores como defeitos do desenvolvimento.

O defeito cortical fibroso (defeito fibroso metafisário) é uma pequena lesão assintomática encontrada em 30% dos indivíduos normais na primeira e na segunda décadas de vida. A lesão radiotransparente é elíptica e confinada à cortical de um osso longo próximo à placa de crescimento; é demarcada por uma fina margem de esclerose (Figs. 19.2 e 19.3). A maioria dessas lesões desaparece espontaneamente, porém algumas podem continuar a aumentar de tamanho. Quando invadem a região medular de um osso, são designadas fibroma não-ossificante (Fig. 19.4). Com o crescimento contínuo, estas lesões que tipicamente estão localizadas excentricamente no osso exibem uma borda esclerótica recortada característica (Fig. 19.5).

Às vezes, o fibroma não-ossificante envolve vários ossos, sendo denominado fibromatose não-ossificante disseminada. Alguns pacientes com esta apresentação têm na pele pontos café-com-leite com bordas lisas ("costa da Califórnia"), semelhantes àquelas observadas na neurofibromatose (ver Capítulo 33). Esta associação é conhecida como síndrome de Jaffe-Campanacci.

A cintilografia óssea mostra aumento mínimo a leve da atividade. Durante a fase de consolidação, pode-se observar hiperemia leve na imagem de acúmulo sangüíneo, e o exame tardio positivo reflete a atividade osteoblástica. A tomografia computadorizada (TC) pode mostrar melhor o adelgaçamento cortical e o envolvimento medular e delinear fratura patológica precoce mais precisamente. Os valores de atenuação de Hounsfield para o fibroma não-ossificante são maiores que para a medula óssea normal. A ressonância magnética (RM), geralmente realizada por outra razão, mos-

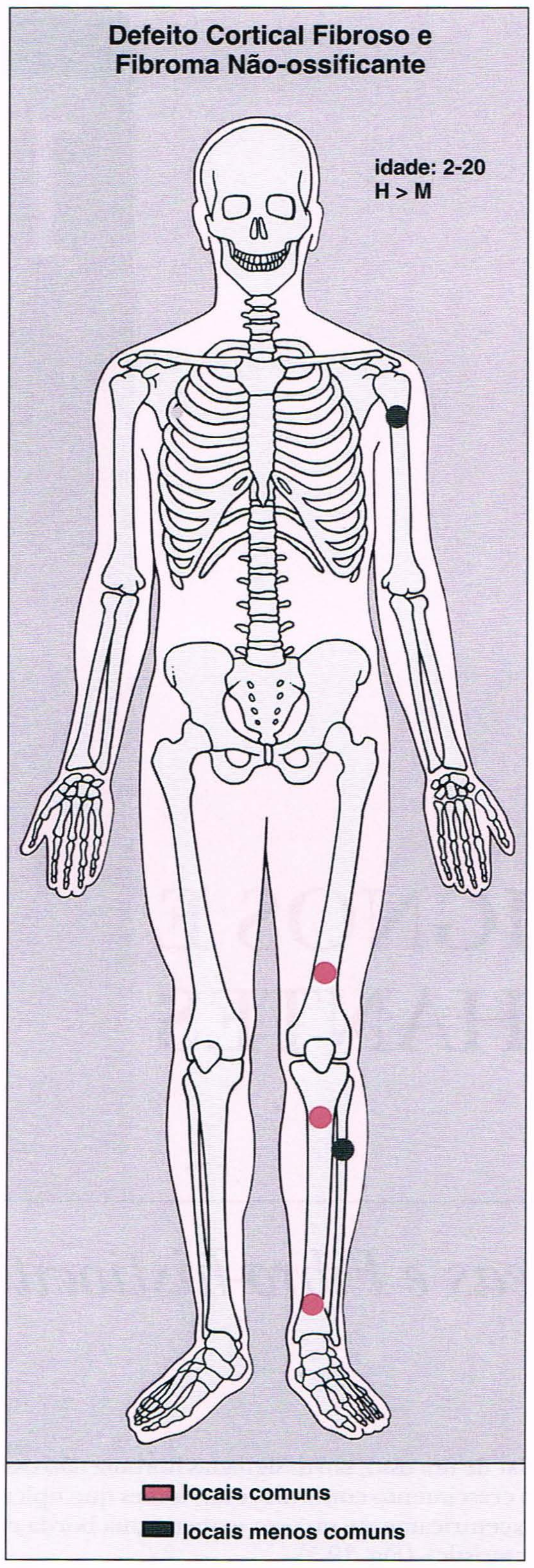

Fig. 19.1 **Locais esqueléticos de predileção, faixa etária de incidência máxima e relação homem/mulher no defeito cortical fibroso e no fibroma não-ossificante.**

Fig. 19.2 **Defeito fibroso cortical.** O defeito fibroso cortical observado aqui na cortical lateral da porção distal da tíbia em um menino de 13 anos de idade tipicamente apresenta-se como lesão radiotransparente demarcada por uma fina zona de esclerose.

tra sinal de intensidade intermediária a baixa nas seqüências ponderadas em T1 e T2. Após a injeção de gadolínio-dietilenotriamina-ácido pentacético (DTPA), tanto os defeitos corticais fibrosos quanto os fibromas não-ossificantes invariavelmente têm uma borda hiperintensa e realce de sinal. A mineralização da lesão durante a cicatrização aparece principalmente como sinal de baixa intensidade nas imagens de RM.

Idênticos quanto ao aspecto histológico, independentemente do tamanho, o defeito cortical fibroso e o fibroma não-ossificante são compostos de células fusiformes e histiocíticas que têm um citoplasma espumoso e claro. Além disso, células gigantes multinucleadas semelhantes a osteoclastos estão presentes, e um número variável de células inflamatórias (linfócitos) e plasmócitos estão dispersos no fundo. As células freqüentemente estão arranjadas em forma de pavimentos, caracterizando lesões fibro-histiocíticas. Algumas lesões contêm uma quantidade excessiva de gordura no interior das células espumosas, e o termo *xantoma* ou *fibroxantoma* pode ser aplicado a essas lesões.

Complicações e Tratamento

A maioria das lesões sofre involução espontânea (cicatrização) por esclerose ou remodelagem (Fig. 19.6). Algumas lesões maiores podem ser complicadas por fratura patológica (Fig. 19.7). Conseqüentemente, se uma lesão for grande, estendendo-se através de 50% ou mais da cavidade medular, então a curetagem e o enxerto ósseo constituem o tratamento de escolha.

Fig. 19.3 **Defeito fibroso cortical.** Mulher de 21 anos de idade com um defeito cortical fibroso afetando a cortical medial da extremidade distal do fêmur.

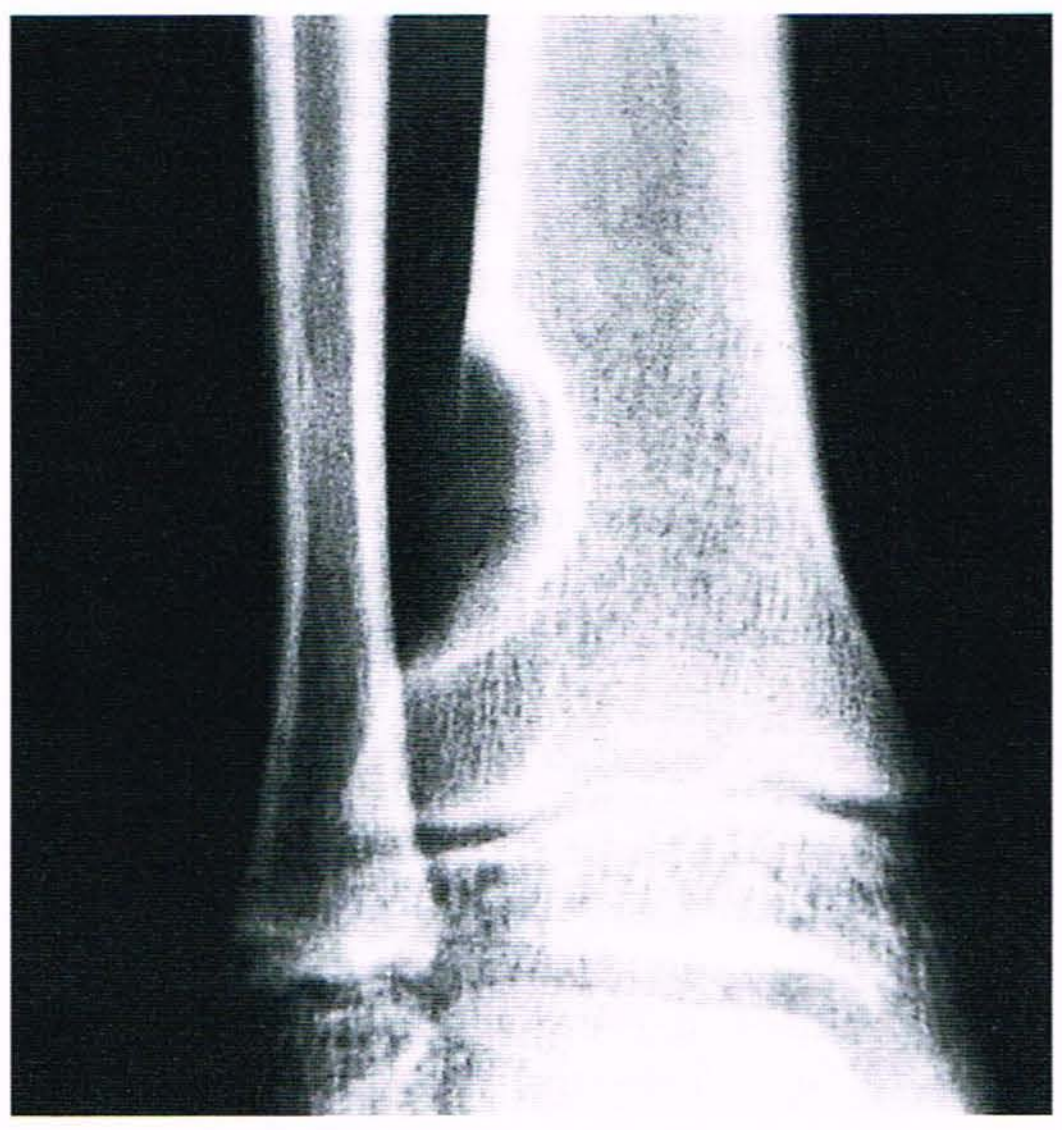

Fig. 19.4 **Fibroma não-ossificante.** Quando um defeito cortical fibroso invade a cavidade medular, é denominado fibroma não-ossificante. Observe a similaridade da lesão com a da figura anterior. A única diferença é que o fibroma é maior e se estende além da cortical.

Fig. 19.5 **Fibroma não-ossificante.** O fibroma não-ossificante, visualizado aqui na porção distal da tíbia em um rapaz de 15 anos de idade assintomático, tipicamente é localizado excentricamente no osso e tem uma borda esclerótica recortada.

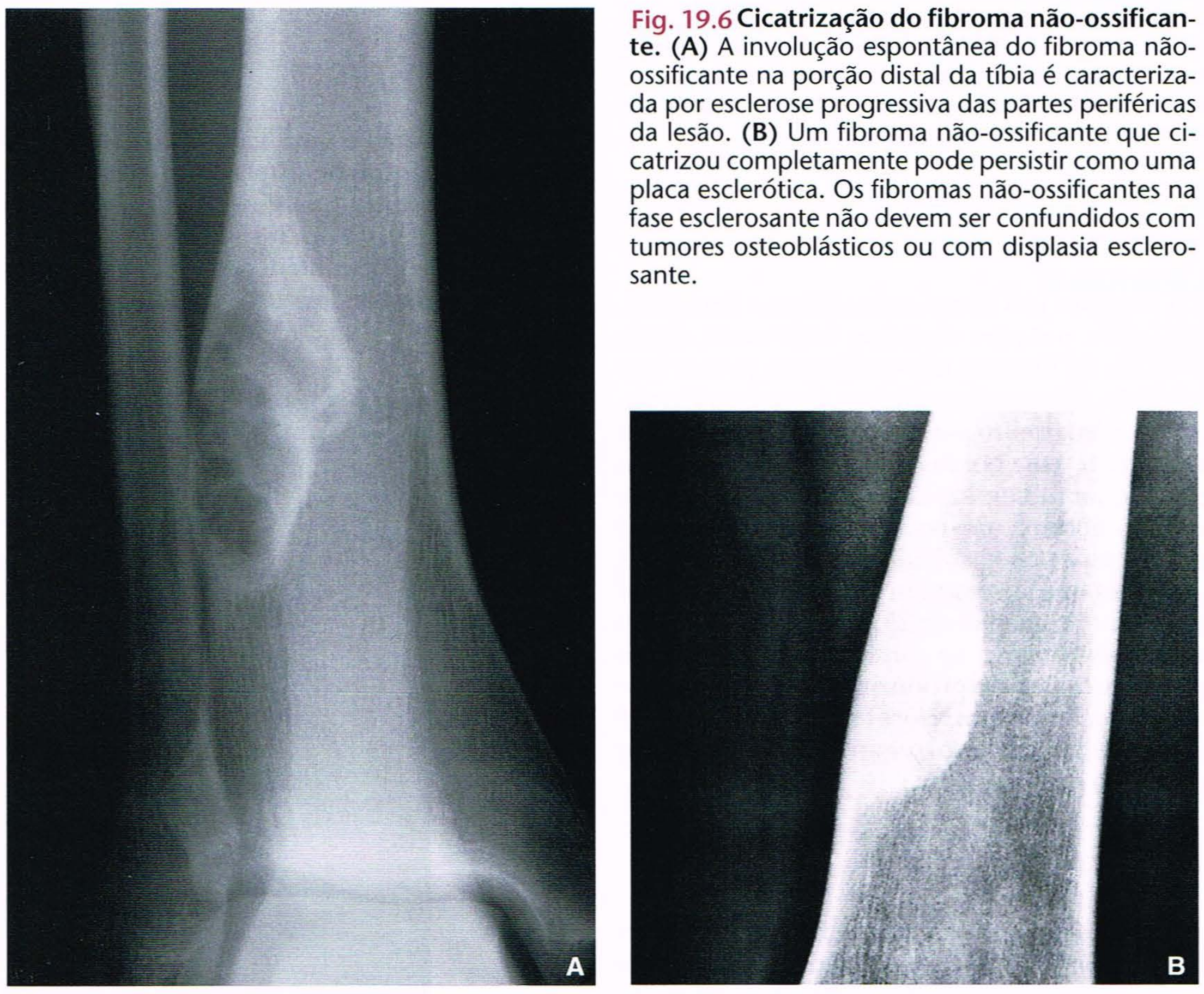

Fig. 19.6 **Cicatrização do fibroma não-ossificante.** **(A)** A involução espontânea do fibroma não-ossificante na porção distal da tíbia é caracterizada por esclerose progressiva das partes periféricas da lesão. **(B)** Um fibroma não-ossificante que cicatrizou completamente pode persistir como uma placa esclerótica. Os fibromas não-ossificantes na fase esclerosante não devem ser confundidos com tumores osteoblásticos ou com displasia esclerosante.

Fig. 19.7 Complicações do fibroma não-ossificante. A fratura patológica é uma complicação comum de um grande fibroma não-ossificante, como é observado aqui no terço distal da tíbia de um menino de 10 anos de idade. As lesões que se estendem a meio caminho ou mais para a região medular de um osso devem ser tratadas por curetagem e enxerto ósseo.

Fibro-histiocitoma Benigno

O termo fibro-histiocitoma benigno (ou histiocitoma fibroso benigno), embora possa ser controvertido, é útil para classificar lesões com aspectos histológicos semelhantes aos do fibroma não-ossificante, porém tendo apresentação clínica e padrão radiográfico atípicos. Com freqüência, esta lesão tem aspectos radiográficos muito parecidos com os do fibroma não-ossificante; é radiotransparente, com bordas bem definidas e freqüentemente escleróticas, sem qualquer mineralização da matriz (Figs. 19.8 e 19.9). Sua diferenciação com o fibroma não-ossificante é feita em bases puramente clínicas, porque os aspectos histológicos de ambas as lesões são quase idênticos. Os pacientes que apresentam fibro-histiocitoma benigno são mais velhos (geralmente com mais de 25 anos) do que aqueles que apresentam o fibroma não-ossificante; ao contrário desta última lesão, os fibro-histiocitomas benignos podem produzir sintomas como dor ou desconforto no osso envolvido. Essas duas lesões também parecem ter um curso clínico mais agressivo

À RM, a lesão aparece hipointensa nas imagens ponderadas em T1 e hiperintensa nas imagens ponderadas em T2, com uma margem escura em ambas as seqüências nos locais de inserção óssea — ou próximo a eles — da cabeça medial do músculo gastrocnêmio. O desmóide periosteal pertence ao grupo de lesões do tipo "não toque" (ver Quadro 16.10), de modo que não deve ser submetido à biópsia. A maioria das lesões desaparece espontaneamente quando o paciente atinge os 20 anos de idade.

O aspecto histológico da lesão demonstra células fusiformes fibroblásticas que produzem grandes quantidades de colágeno. Grandes áreas de hialinização e fibrocartilagem e pequenos fragmentos de osso podem estar dispersos no tecido fibroso.

Diagnóstico Diferencial

Alguns especialistas acreditam que o desmóide periosteal deve ser diferenciado da irregularidade cortical femoral distal. Esta última anormalidade, que se apresenta como aspereza da cortical imediatamente distal à extensão da linha áspera, é um achado comum em meninos entre 10 e 15 anos de idade. Sua causa não está estabelecida. Embora se acreditasse representar lesão por avulsão causada por tração da aponeurose do músculo adutor magno, Brower e colegas mostraram que esta lesão pode existir em uma área sem qualquer inserção muscular ou ligamentar. Outros consideram o desmóide periosteal e a irregularidade cortical femoral distal como a mesma entidade. Dahlin sugere que o desmóide periosteal é uma variante hipocelular do fibroma não-ossificante, e Schajowicz classifica-o como uma variante periosteal do fibroma desmoplásico. Outros autores aplicam uma definição mais ampla ao desmóide periosteal, considerando-o essencialmente uma variante hipocelular do defeito cortical fibroso. Em qualquer das situações, trata-se de lesão benigna autolimitada que não exige tratamento.

Displasia Fibrosa

A displasia fibrosa é uma lesão fibroóssea que alguns especialistas classificam entre o grupo de displasias do desenvolvimento. Pode afetar o osso (forma monostótica) ou vários ossos (forma poliostótica). É caracterizada pela substituição de um osso esponjoso lamelar normal por um tecido fibroso anormal que contém pequenas trabéculas anormalmente arranjadas de osso entrelaçado imaturo formado por metaplasia do estroma fibroso.

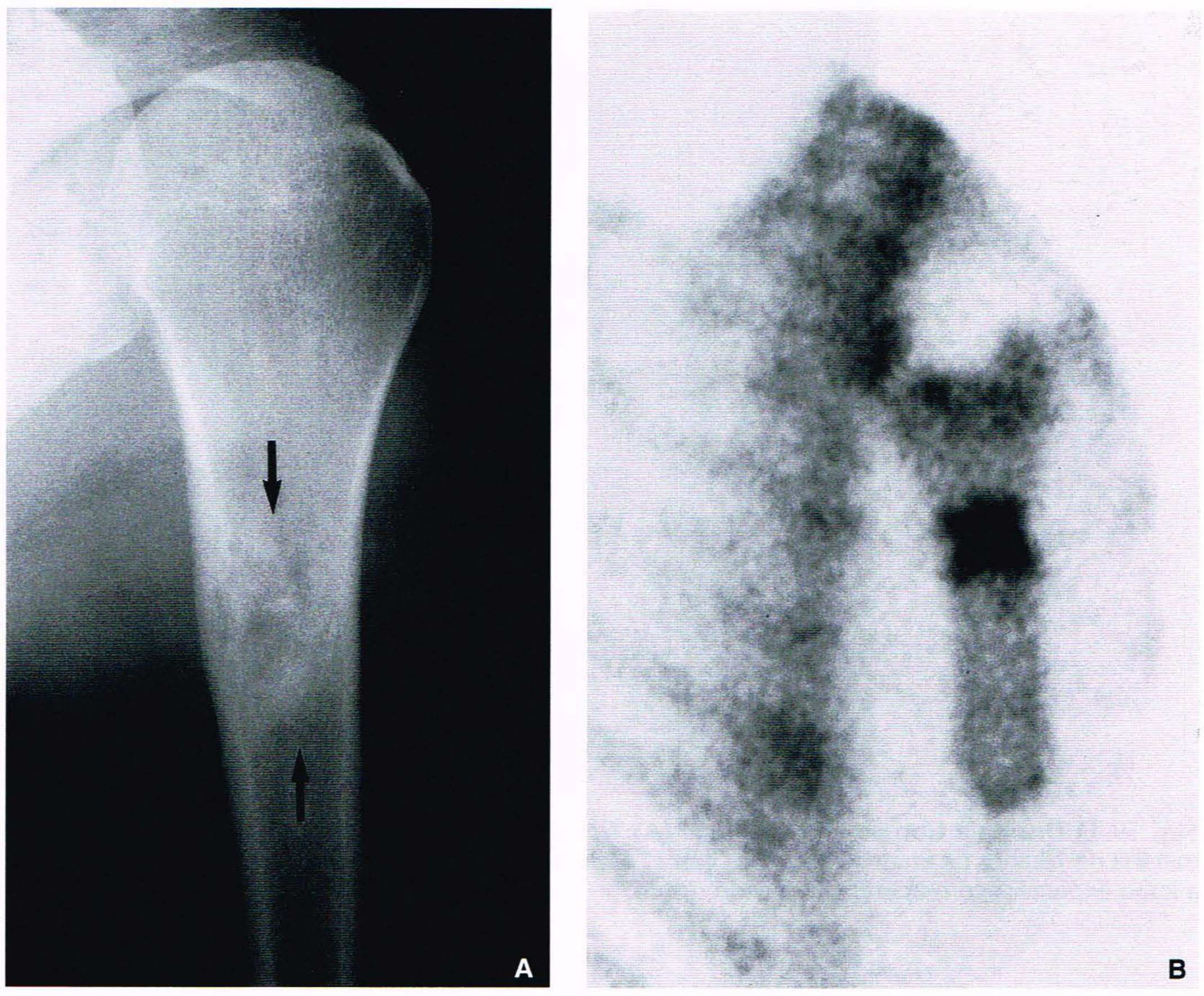

Fig. 19.9 **Fibro-histiocitoma benigno.** **(A)** Radiografia ântero-posterior da porção proximal do úmero esquerdo em uma mulher de 26 anos de idade com dor crônica no braço mostra lesão parcialmente esclerótica, bem definida, excêntrica (*setas*). **(B)** Cintilografia óssea demonstra captação aumentada homogênea focal de radiotraçador. A biópsia excisional foi compatível com fibro-histiocitoma benigno em cicatrização.

Displasia Fibrosa Monostótica

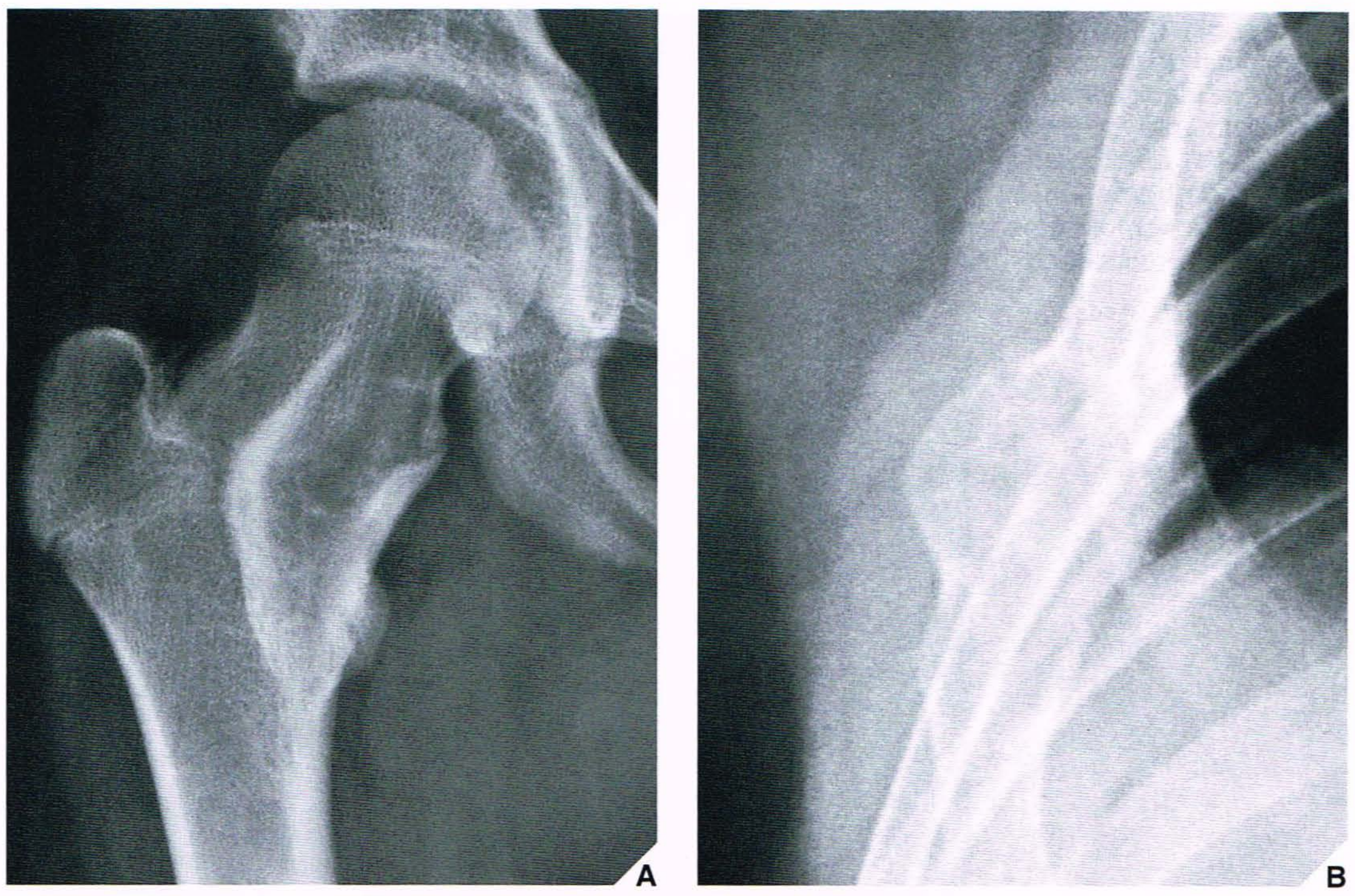

Fig. 19.11 **Displasia fibrosa monostótica.** (A) Tipicamente, o foco de displasia fibrosa está localizado no colo femoral, como é observado aqui em uma menina de 13 anos de idade. Observe a "casca" esclerótica característica encapsulando a lesão. (B) A costela é um local freqüente de displasia fibrosa. Observe a lesão expansiva com aparência de vidro fosco.

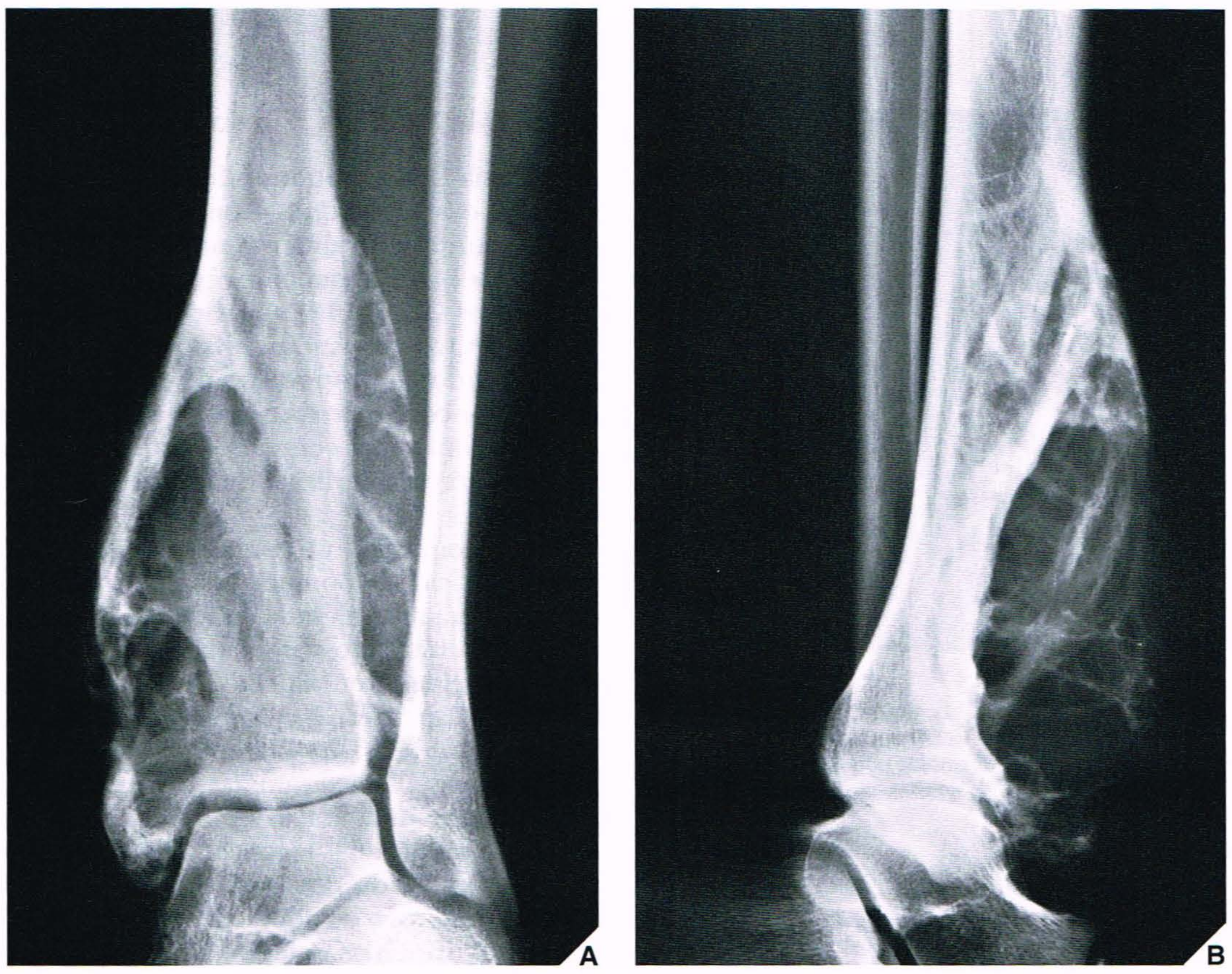

Fig. 19.12 **Displasia fibrosa monostótica.** Radiografias oblíqua (A) e lateral (B) da perna esquerda de uma mulher de 32 anos de idade demonstra uma grande lesão radiotransparente trabeculada na porção distal da tíbia. Devido a suas características agressivas, parecia tratar-se de fibroma desmoplásico; entretanto, a biópsia provou que a lesão era displasia fibrosa, rara neste local em adultos.

Fig. 19.13 **Displasia fibrosa monostótica.** (A) Radiografia ântero-posterior da porção distal da perna de uma jovem de 17 anos de idade mostra um foco monostótico de displasia fibrosa na diáfise da tíbia. Observe a discreta expansão e adelgaçamento da cortical e a perda parcial do padrão trabecular no osso esponjoso, que confere à lesão aparência de vidro fosco ou enfumaçada. (**B**) O foco da displasia fibrosa no colo femoral neste homem de 25 anos de idade tem aspecto mais esclerótico do que o observado em **A**.

Fig. 19.14 **Displasia fibrosa monostótica.** Radiografias ântero-posterior do úmero esquerdo em posição neutra (**A**) e rotação externa (**B**) de um menino de 13 anos de idade mostram um foco radiotransparente de displasia fibrosa na diáfise do osso.

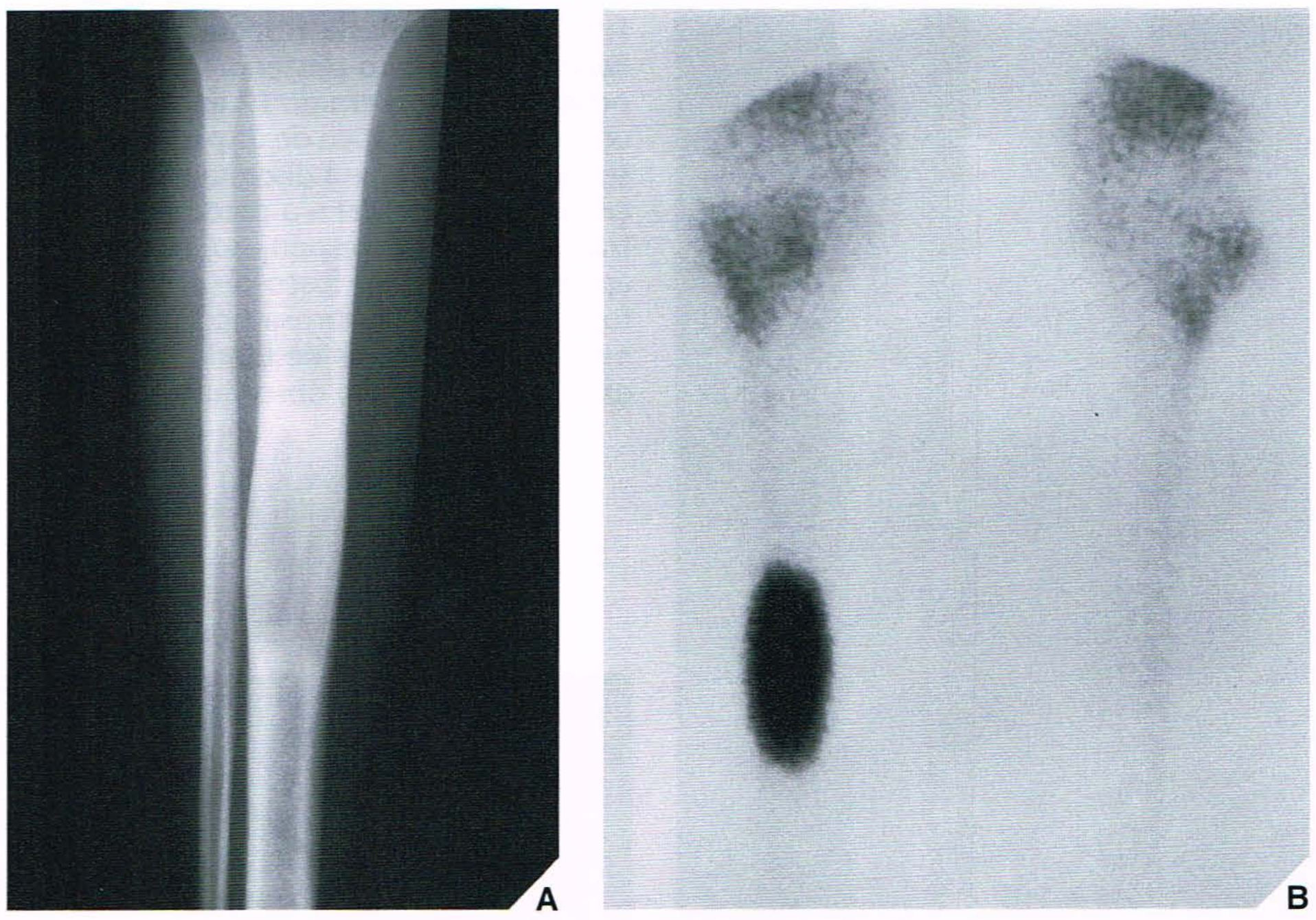

Fig. 19.15 **Cintilografia da displasia fibrosa.** Uma mulher de 24 anos de idade apresentou desconforto leve na perna direita. **(A)** Radiografia ântero-posterior mostra uma lesão radiotransparente na porção média da diáfise tibial, com "enfumaçamento" associado ao adelgaçamento da cortical e discreta expansão, característicos da displasia fibrosa. **(B)** A cintilografia mostra aumento acentuado da captação do traçador indicando lesão ativa.

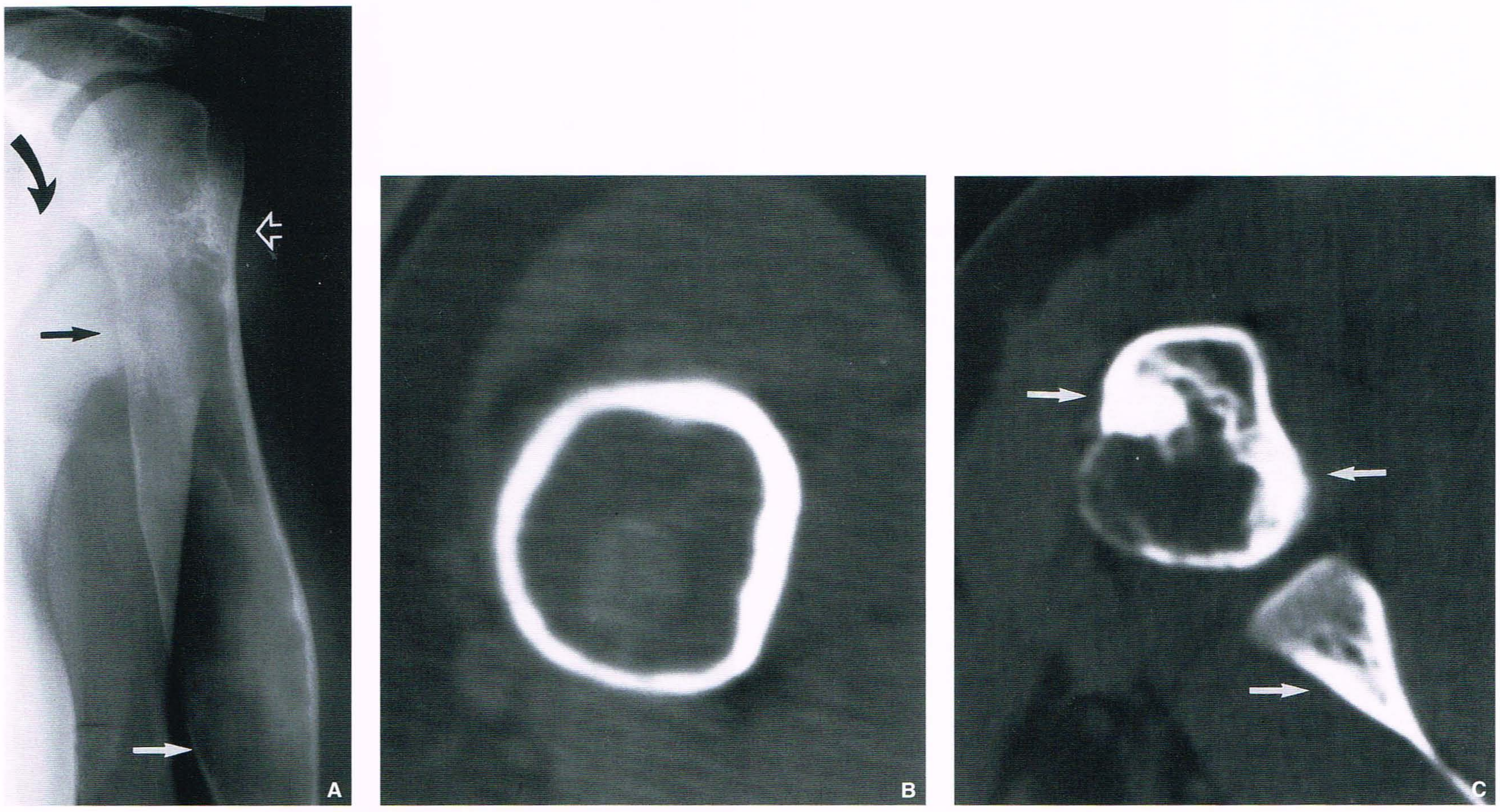

Fig. 19.16 **TC da displasia fibrosa.** Uma mulher de 24 anos de idade apresentou dor no braço esquerdo. **(A)** Radiografia ântero-posterior da porção proximal do úmero esquerdo mostra lesão em sua maior parte radiotransparente, expansiva (*setas*) com áreas escleróticas focais na junção da cabeça e do colo (*seta aberta*). A cortical está adelgaçada. Um outro foco esclerótico é observado na escápula (*seta curva*). **(B)** Corte de TC através da diáfise do úmero mostra uma lesão de baixa atenuação com recorte mínimo do endocórtex. **(C)** Corte de TC através da articulação do ombro revela áreas de esclerose de alta atenuação na cabeça do úmero e na escápula (*setas*).

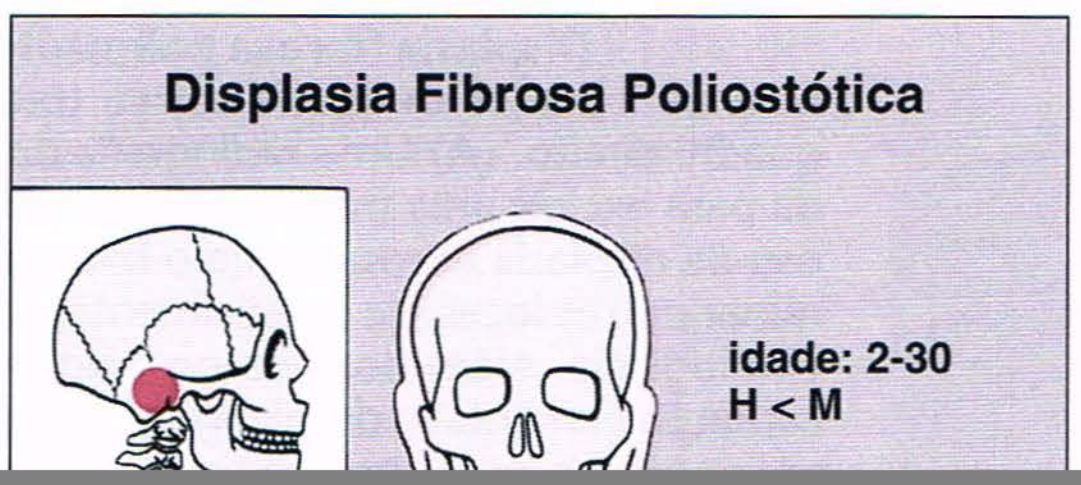

exibem evidências de atividade osteoblástica ("trabéculas nuas"). Ocasionalmente, uma área de formação de cartilagem pode estar presente dentro da lesão.

Displasia Fibrosa Poliostótica

Embora radiograficamente similar à forma monostótica, a displasia fibrosa poliostótica é um transtorno mais agressivo. Também tem distri-

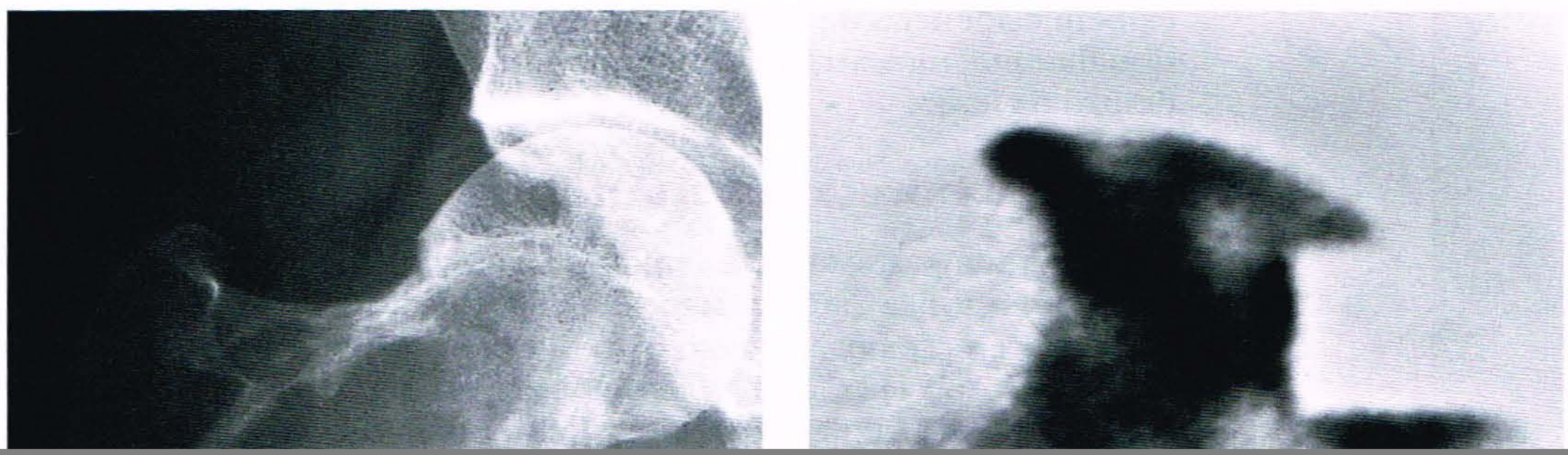

Fig. 19.19 **Displasia fibrosa poliostótica.** Uma menina de 13 anos de idade sofreu traumatismo no quadril direito. **(A)** Uma radiografia de quadril obtida para excluir uma fratura, mostra um foco silencioso de displasia fibrosa no colo femoral. Para determinar outros locais de envolvimento, foi obtida uma cintilografia. Além do foco no colo femoral **(B)**, a captação aumentada de isótopos foi demonstrada em vários outros locais, porém principalmente na perna direita **(C)**. Radiografia subseqüente da perna direita em incidência ântero-posterior **(D)** confirma a existência de múltiplos focos de dis

ossos longos afetados pela forma poliostótica da doença, porém, como na forma monostótica, as extremidades articulares geralmente são preservadas. A cortical, que geralmente é deixada intacta, amiúde é adelgaçada pelo componente expansivo da lesão, e as margens corticais internas podem mostrar recorte. A lesão tem uma borda bem definida. Ocasionalmente, como na forma monostótica, a substituição do osso medular por tecido fibroso leva a uma perda do padrão trabecular, conferindo às lesões um aspecto de vidro fosco, "leitoso" ou "enfumaçado" (ver Fig. 19.13A). A maioria das lesões ósseas aparecem densas. O meio mais rápido de determinar a distribuição da lesão no esqueleto é a cintilografia óssea, que freqüentemente desvenda locais não-suspeitos de envolvimento ósseo (Fig. 19.19).

A TC pode delinear acuradamente a extensão do envolvimento ósseo. Os valores de atenuação tecidual, medidos em unidades Hounsfield, geralmente estão dentro dos limites de 70 a 400 HU, aparentemente refletindo a presença de cálcio e ossificação microscópica por todo o tecido anormal. À RM, a displasia fibrosa mostra sinal de intensidade homogênea, moderadamente baixa nas imagens ponderadas em T1, enquanto nas imagens ponderadas em T2, o sinal é brilhante ou misto. Após a infusão de gadolínio, a maioria das lesões mostra realce de contraste central e em algumas as margens periféricas são realçadas. Em geral, a intensidade de sinal nas imagens ponderadas em T1 e T2 e o grau de realce de contraste nas seqüências T1 dependem da quantidade e do grau das trabéculas ósseas, colágeno e alterações císticas e hemorrágicas da displasia fibrosa.

O aspecto histológico da displasia fibrosa poliostótica é idêntico ao da forma monostótica. A presença de pequenas trabéculas de osso entrelaçado de vários tamanhos e formas, dispersos dentro de um tecido fibroso sem evidências de atividade osteoblástica, é diagnóstica deste transtorno.

Complicações

A complicação mais freqüente da displasia fibrosa poliostótica é a fratura patológica. Se a fratura ocorre no colo femoral, comumente leva a uma deformidade denominada "cajado de pastor" (Fig. 19.20). Às vezes, o crescimento acelerado de um osso ou hipertrofia de um dedo por ser encontrado (Fig. 19.21). A hiperplasia cartilaginosa maciça (diferenciação cartilaginosa) também pode ser observada neste transtorno, resultando do acúmulo de massas cartilaginosas na porção medular do osso afetado (Figs. 19.22, 19.23 e 19.24). Este transtorno é comumente denominado como *fibrocondrodisplasia ou displasia fibrocartilaginosa*. Todavia, não deve ser confundida com a denominada *displasia fibrocartilaginosa focal dos ossos longos*. Esta última ocorre principalmente em crianças e adultos jovens. Tipicamente, afeta a porção proximal da tíbia, embora outros ossos longos, como a ulna e o fêmur, algumas vezes podem estar envolvidos. A lesão mostra uma variedade de aspectos histológicos, variando de tecido fibroso puramente denso até tecido fibrocartilaginoso benigno. A transformação sarcomatosa de qualquer forma de displasia fibrosa é extremamente rara, porém pode ocorrer espontaneamente (Fig. 19.25) ou, mais comumente, após radioterapia (Fig. 19.26).

Transtornos Associados

Síndrome de Albright-McCune

Quando a displasia fibrosa poliostótica está associada a transtornos endócrinos (desenvolvimento sexual prematuro, hiperparatireoidismo e outras endocrinopatias) e pigmentação anormal marcada por pontos café-com-leite na pele, o transtorno é denominado síndrome de Albright-McCune (Fig. 19.27). De modo geral, este transtorno quase que exclusivamente afeta meninas que apresentam precocidade sexual verdadeira secundária à aceleração do processo normal de liberação de gonadotrofina pelo lóbulo anterior da hipófise. Os pontos café-com-leite observados na síndrome de Albright-McCune têm bordas tipicamente irregulares (comumente denominadas bordas da "costa do Maine"), ao contrário das bordas uniformemente lisas ("costa da Califórnia") dos

Fig. 19.20 Displasia fibrosa poliostótica. Deformidade em "cajado de pastor" observada aqui na porção proximal do fêmur de um menino de 12 anos de idade com displasia fibrosa poliostótica, freqüentemente resultante de múltiplas fraturas patológicas.

Síndrome de Mazabraud

Esta síndrome — que é caracterizada por uma associação de displasia fibrosa poliostótica com mixomas de tecidos moles (solitários ou múltiplos) — foi primeiramente descrita pelo patologista alemão F. Henschen em 1926 e, posteriormente, enfatizada pelo médico francês A. Mazabraud em 1967. A causa da síndrome de Mazabraud ainda não foi estabelecida. Uma variedade de mecanismos patológicos foi sugerida para explicar a ligação entre displasia fibrosa e mixomas de tecidos moles. Alguns pesquisadores enfatizaram uma origem histogênica comum ou uma anormalidade compartilhada no metabolismo tecidual. Outros sugeriram erro de desenvolvimento colaborativo, talvez relacionado a uma predisposição genética. Nesta síndrome, é importante reconhecer as massas de tecidos moles como mixomas benignos e não confundi-las com tumores malignos de tecidos moles que podem se desenvolver *de novo* (p. ex., fibro-histiocitoma maligno, mesenquimoma maligno, ou lipossarcoma) ou os que podem estar presentes nos casos de transformação maligna da displasia fibrosa. A RM é muito útil, por revelar aspectos típicos dos mixomas benignos, i.e., bordas muito niti-

A

B

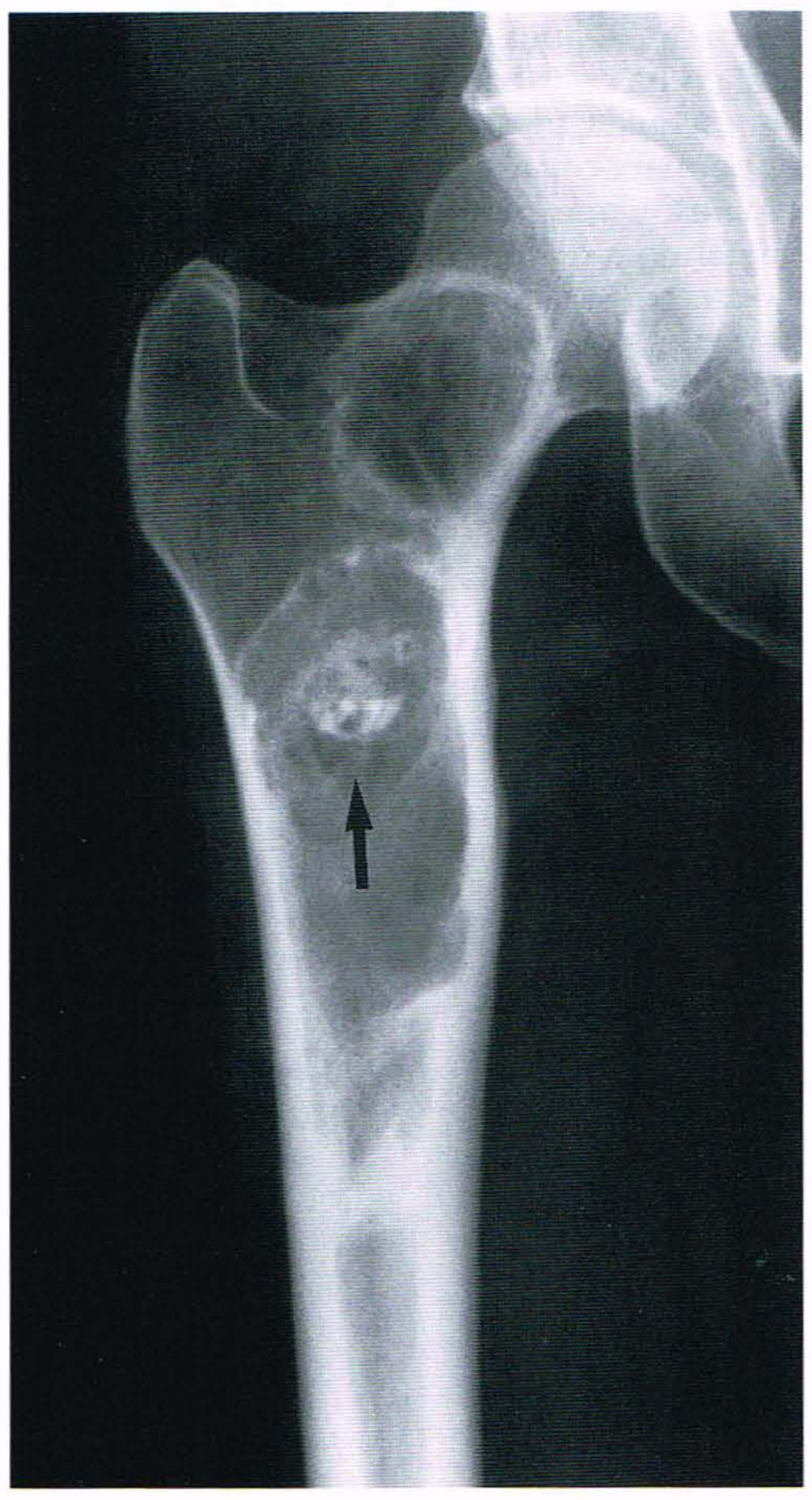

Fig. 19.22 **Displasia fibrocartilaginosa.** Uma radiografia ântero-posterior da porção proximal do fêmur direito em um homem de 20 anos de idade com displasia fibrosa poliostótica mostra focos de formação de cartilagem (*seta*), identificando esta lesão como displasia fibrocartilaginosa.

Fig. 19.23 **Displasia fibrocartilaginosa.** Radiografia ântero-posterior do terço proximal do fêmur direito de um menino de 10 anos de idade com displasia fibrosa poliostótica exibe aspecto típico de uma formação maciça de cartilagem, conhecida como displasia fibrocartilaginosa.

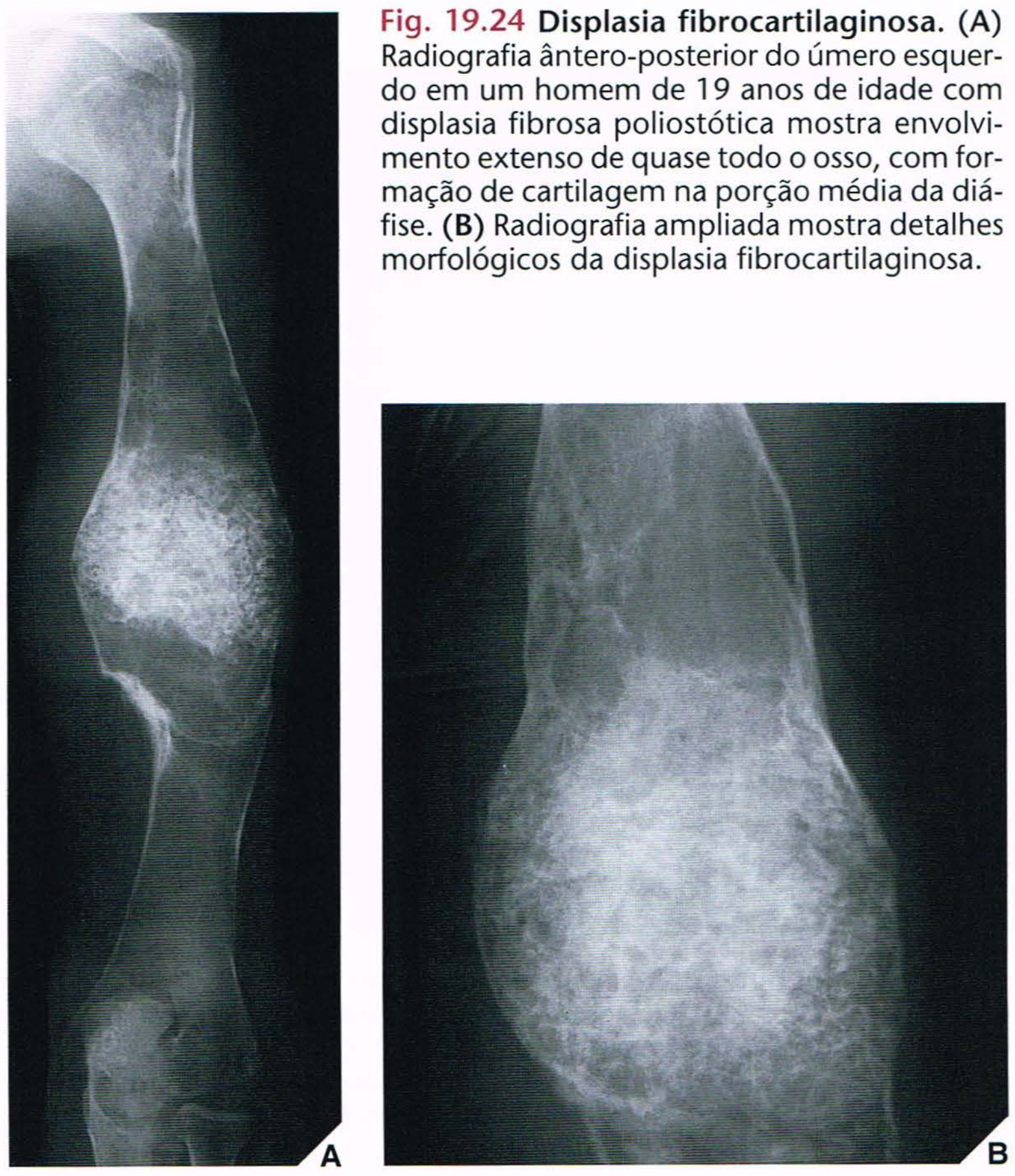

Fig. 19.24 **Displasia fibrocartilaginosa.** (**A**) Radiografia ântero-posterior do úmero esquerdo em um homem de 19 anos de idade com displasia fibrosa poliostótica mostra envolvimento extenso de quase todo o osso, com formação de cartilagem na porção média da diáfise. (**B**) Radiografia ampliada mostra detalhes morfológicos da displasia fibrocartilaginosa.

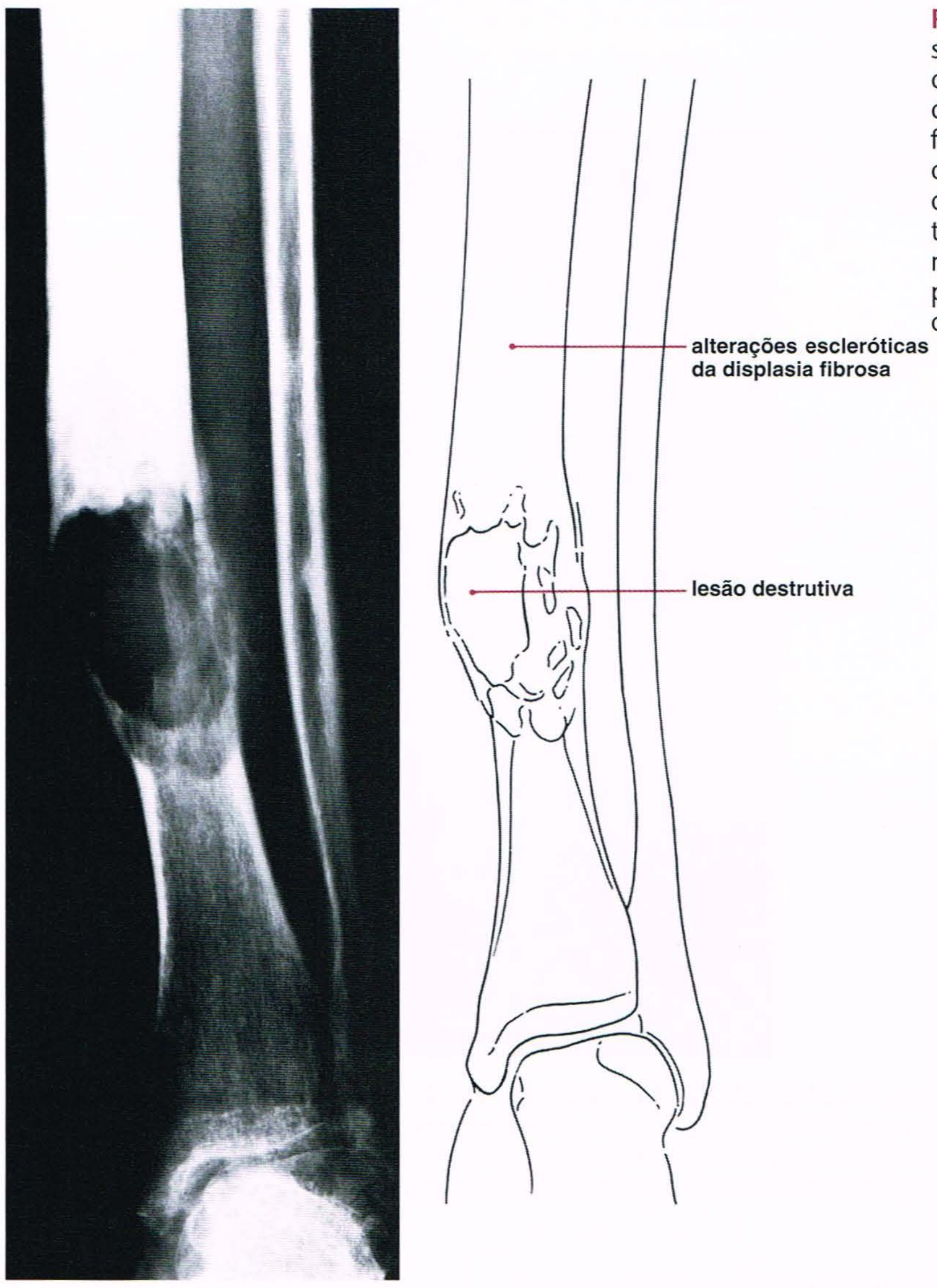

Fig. 19.25 **Complicação da displasia fibrosa.** Desde os 5 anos de idade foi observado que um homem de 34 anos apresentava deformidade da perna esquerda. O exame radiográfico na ocasião mostrou envolvimento típico da tíbia por displasia fibrosa que, em seguida, foi confirmada pela biópsia. Nenhum tratamento foi administrado, e ele permaneceu assintomático por 28 anos, até o aparecimento de dor aguda na perna esquerda. A radiografia convencional mostra evidência de displasia fibrosa afetando a diáfise proximal da tíbia. Uma grande lesão destrutiva osteolítica na porção distal da tíbia também é observada invadindo o segmento denso do osso e afetando a porção medular e a cortical. Há uma reação periosteal e uma massa de tecidos moles. A biópsia revelou transformação da displasia fibrosa em sarcoma de células fusiformes indiferenciado.

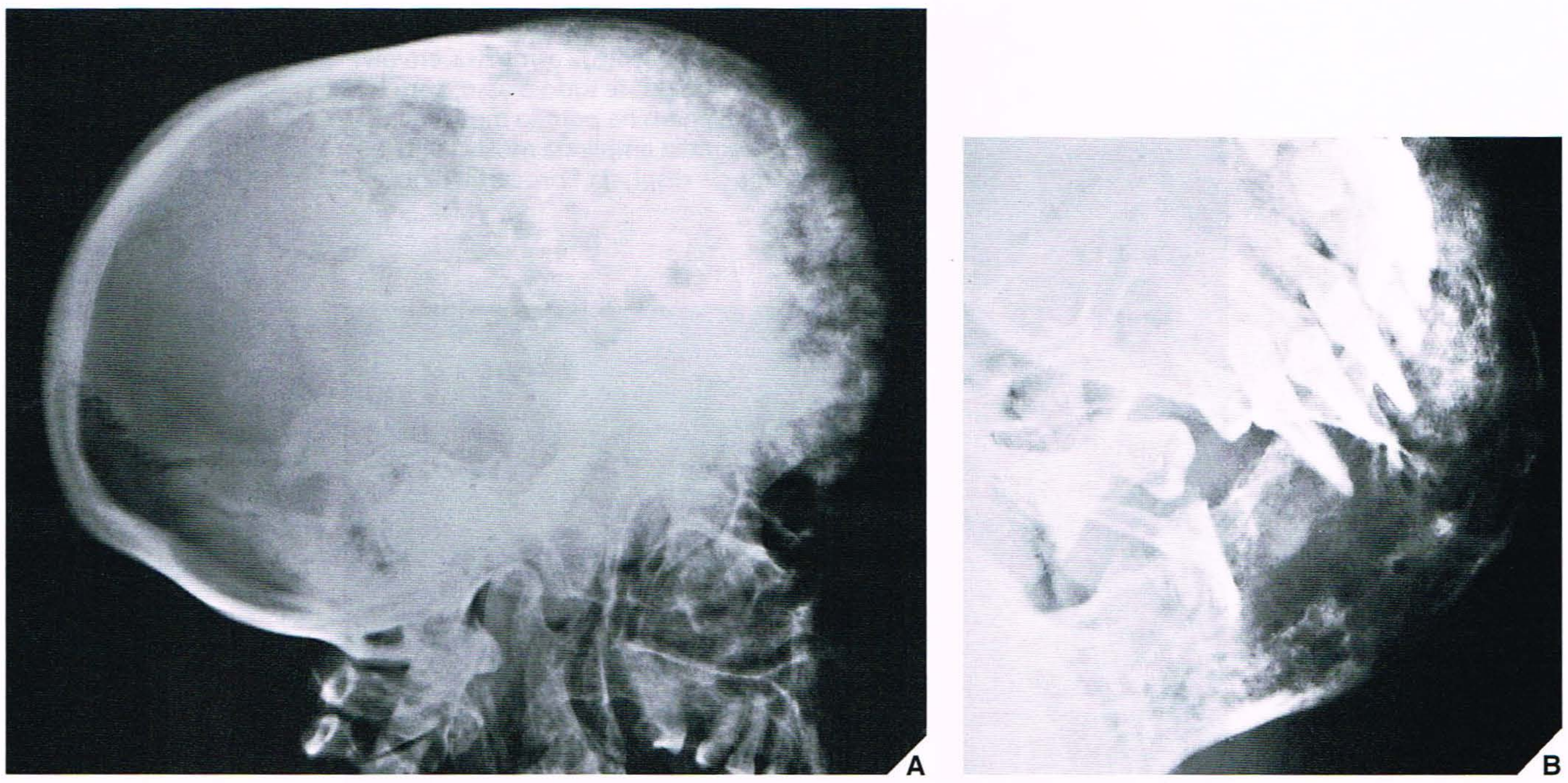

Fig. 19.26 **Complicação da displasia fibrosa.** Onze anos antes deste exame, uma mulher de 35 anos de idade com displasia fibrosa poliostótica submeteu-se a radioterapia da mandíbula. **(A)** Radiografia lateral do crânio demonstra envolvimento predominante dos ossos frontais com uma expansão característica da tábua externa. A base do crânio, local freqüente de displasia fibrosa poliostótica, está tipicamente espessada, e os seios frontais e etmoidais estão obliterados. O maxilar e a mandíbula também estão afetados. Este estágio avançado de envolvimento dos ossos do crânio e da face por displasia fibrosa poliostótica é [illegible] parcial da cortical. A biópsia revelou osteossarcoma.

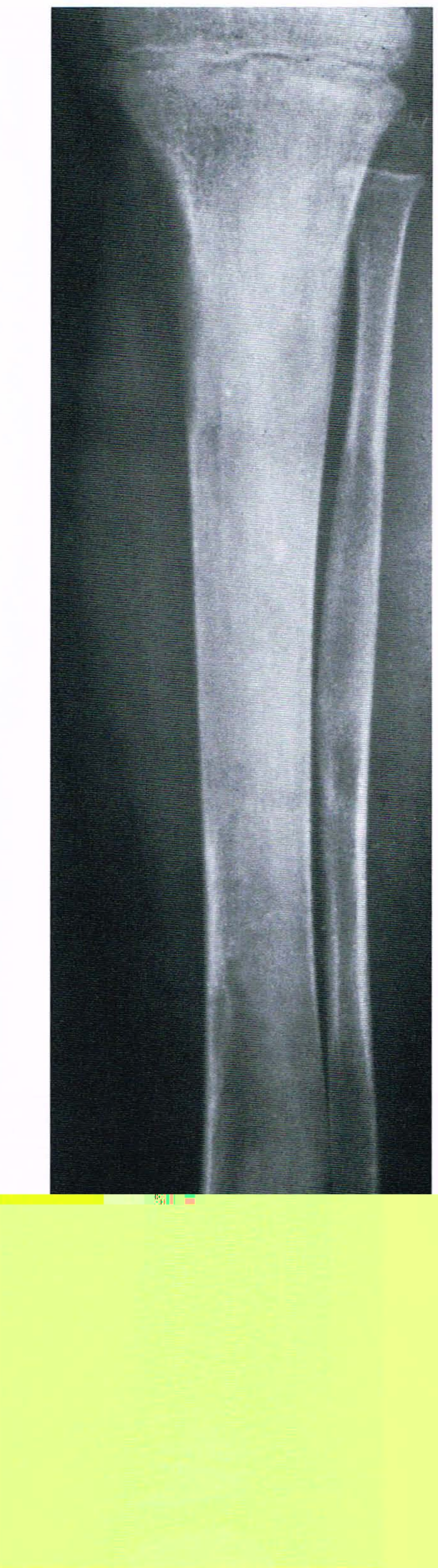

Displasia Osteofibrosa

A displasia osteofibrosa (lesão de Kempson-Campanacci), denominada "fibroma ossificante" no passado, é uma lesão fibroóssea, benigna, rara, que ocorre principalmente em crianças, embora possa não ser descoberta até a adolescência. Tem preferência decisiva pela tíbia, sendo localizada, com poucas exceções, no terço proximal ou no segmento médio do osso, e freqüentemente, é localizada em sua cortical anterior. Em mais de 80% dos pacientes, há algum grau de abaulamento anterior. Lesões maiores podem destruir a cortical e invadir a cavidade medular.

Fig. 19.27 [illegible]

[illegible] diária nas imagens ponderadas em T1 e sinal de intensidade elevada nas imagens ponderadas em T2.

Fig. 19.28 [illegible] sa, seu local é típico da displasia osteofibrosa, que foi confirmada pela biópsia. Observe o abaulamento anterior característico da tíbia.

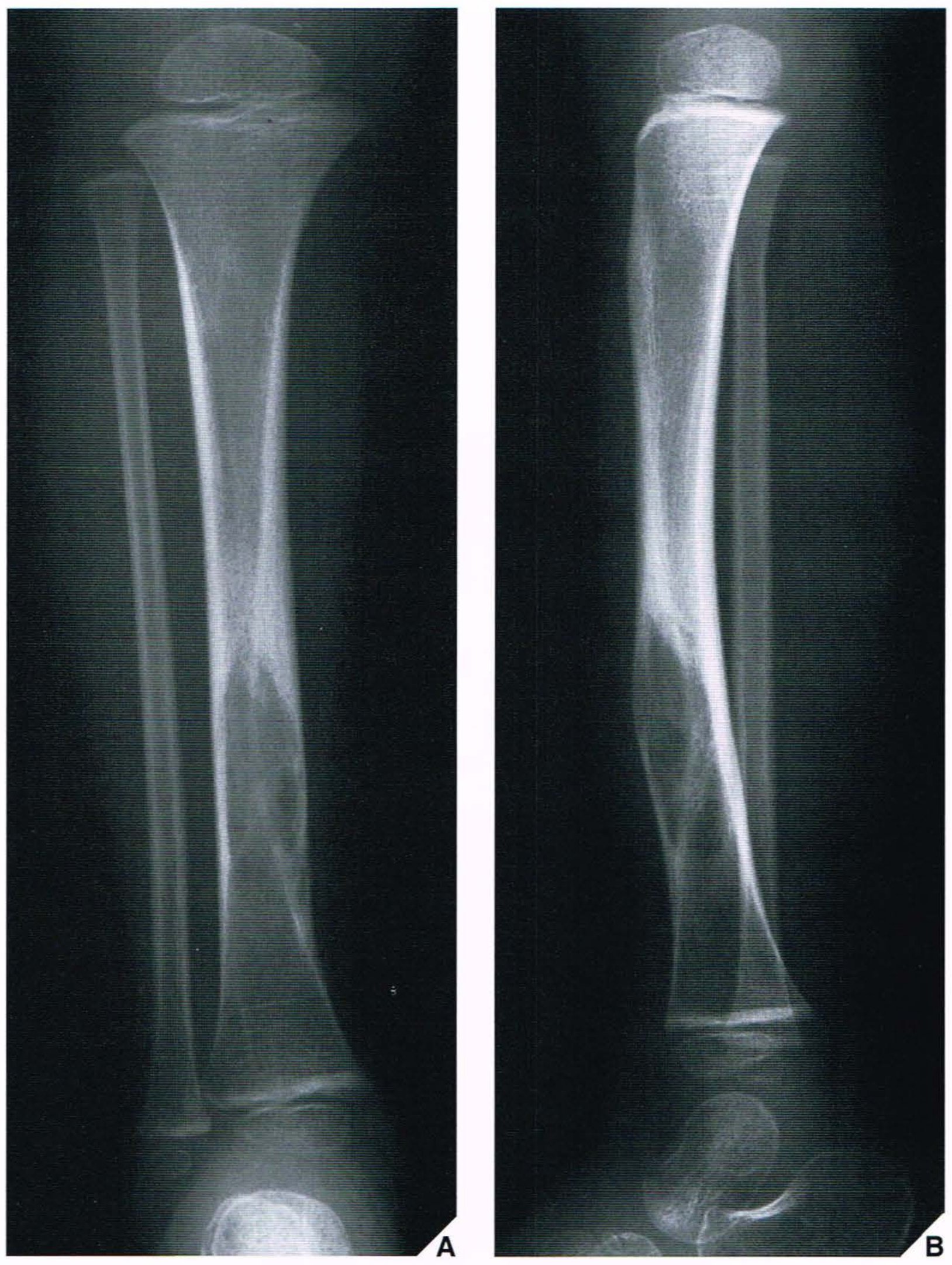

Fig. 19.29 Displasia osteofibrosa. Radiografias ântero-posterior **(A)** e lateral **(B)** da perna direita em um menino de 2 anos de idade mostram displasia osteofibrosa afetando a porção distal da tíbia.

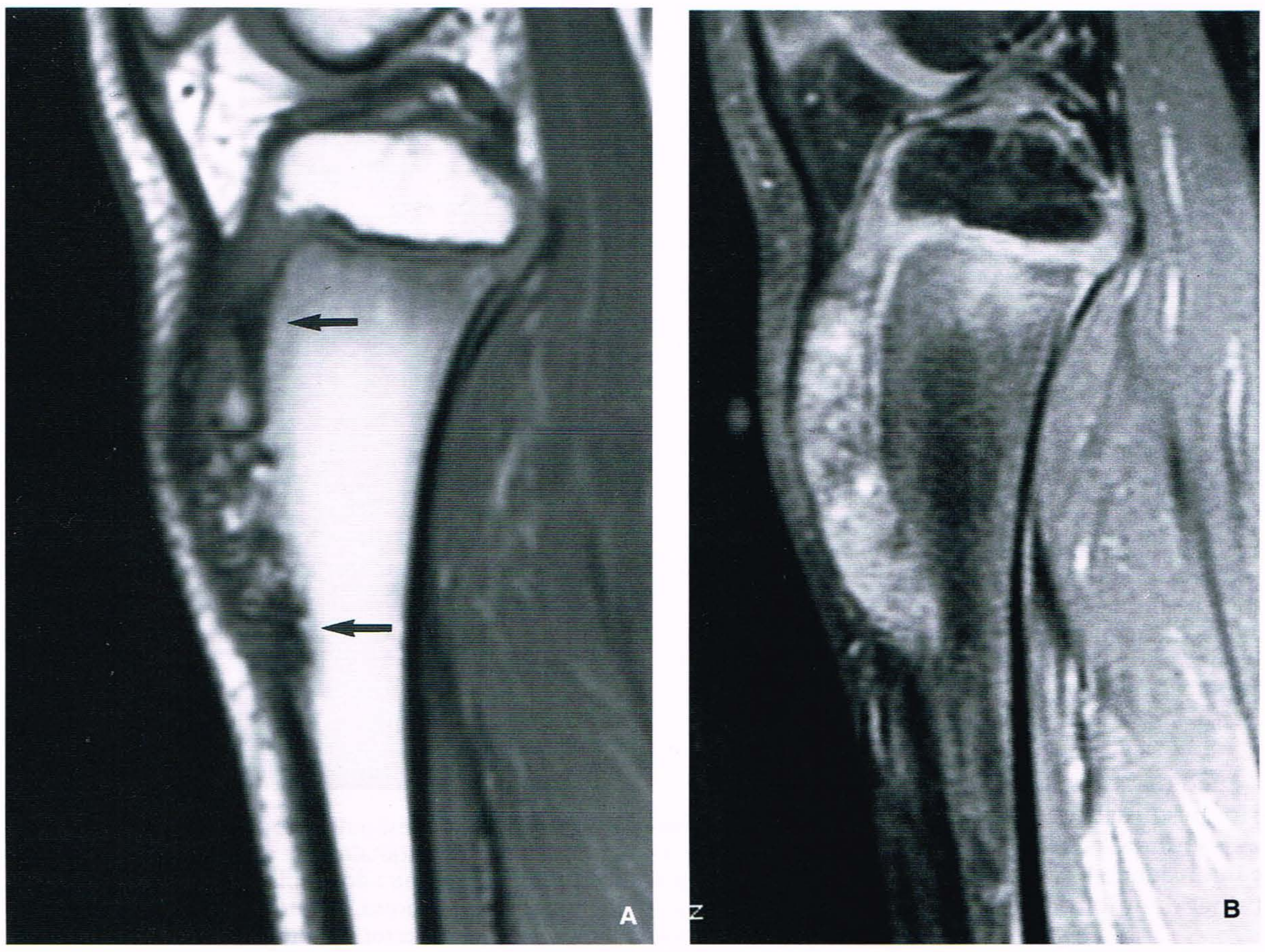

Fig. 19.30 RM da displasia osteofibrosa. **(A)** RM sagital ponderada em T1 mostra uma lesão oblonga envolvendo a cortical anterior da tíbia, exibindo intensidade de sinal mista heterogênea (*setas*). **(B)** Seqüência sagital ponderada em T1 com supressão de gordura após injeção de gadolínio mostra realce significativo da lesão.

Quadro 19.1 Aspectos Diferenciais das Várias Lesões Fibroósseas com Aspecto Radiológico Similar

Sexo	Idade	Localização	Aspecto Radiológico	Histopatologia
			Displasia Fibrosa	
H/M	Qualquer idade (monostótica) Primeira a terceira décadas (poliostótica)	Colo femoral (freqüente) Ossos longos Pelve Extremidades dos ossos geralmente poupadas Poliostótica: unilateral no esqueleto	Lesão radiotransparente, em vidro fosco ou enfumaçada Adelgaçamento da cortical com recorte endosteal Deformidade em "cajado de pastor" Crescimento acelerado	Tipo entrelaçado (não-lamelar) de osso em estroma fibroso frouxo a denso; trabéculas ósseas sem atividade osteoblástica ("trabéculas nuas")
			Fibroma Não-ossificante	
H/M	Primeira a terceira décadas	Ossos longos (freqüentemente face posterior do fêmur)	Lesão excêntrica radiotransparente Borda esclerótica recortada	Padrão espiralado do tecido fibroso contendo células gigantes, hemossiderina e histiócitos repletos de lipídios
			Displasia Osteofibrosa (Lesão de Kempson-Campanacci)	
H/M	Primeira a segunda décadas	Tíbia (freqüentemente face anterior) Fíbula Intracortical (freqüente)	Lesão excêntrica, osteolítica Borda esclerótica recortada Abaulamento anterior do osso longo	Tipo entrelaçado e maduro (lamelar) de osso circundado por crescimento de células em fuso fibrosas, em padrão espiralado ou entrelaçado; trabéculas ósseas margeadas por osteoblastos ("trabéculas vestidas")
			Fibroma Ossificante da Mandíbula	
M	Terceira a quarta décadas	Mandíbula (90%) Maxilar	Lesão radiotransparente expansiva Bordas escleróticas bem definidas	Crescimento uniforme de células em fuso fibrosas, com quantidades variáveis de formação de osso lamelar e pequenos corpos redondos semelhantes a cemento
			Fibroma Ossificante (Lesão de Sissons)	
H/M	Segunda década	Tíbia Úmero	Lesão radiotransparente Borda esclerótica Similar à displasia osteofibrosa	Tecido fibroso contendo células arredondadas e fusiformes com colágeno intercelular escasso e pequenas esférulas parcialmente calcificadas, semelhantes a corpos do tipo cemento do fibroma ossificante da mandíbula

Na radiografia, a lesão de Kempson-Campanacci tem uma margem esclerótica lobulada e semelhança surpreendente com fibroma não-ossificante e displasia fibrosa (Figs. 19.28 e 19.29). Os aspectos da RM também são similares aos das duas lesões (Fig. 19.30). Além disso, a displasia osteofibrosa e a displasia fibrosa, assim como a similaridade entre seus nomes poderia sugerir, têm uma similaridade histopatológica notável. Como uma lesão de displasia fibrosa, a displasia osteofibrosa é composta de um fundo fibroso contendo trabéculas deformadas. Estas trabéculas, entretanto, ao contrário daquelas observadas na displasia fibrosa, mostram osso entrelaçado apenas no centro, sendo circundadas por uma zona externa de osso lamelar com atividade osteoblástica aposicional proeminente ("trabéculas vestidas").

Esta lesão não deve ser confundida com a lesão, também denominada fibroma ossificante, que é observada quase que exclusivamente na mandíbula de mulheres na terceira e quarta décadas de vida, embora não se tenha certeza se algumas destas últimas lesões representam uma forma atípica de displasia fibrosa. Sissons e colegas relataram dois casos de lesões fibroósseas que diferiram histologicamente da displasia osteofibrosa e da displasia fibrosa. Eles propuseram o termo *fibroma ossificante* para estas, sugerindo que o termo *displasia osteofibrosa* continuasse a ser usado para lesões da tíbia e da fíbula (lesões de Kempson-Campanacci). Para evitar confusão na terminologia, os aspectos diferenciais das várias lesões estão resumidos no Quadro 19.1.

Foi sugerida uma relação entre displasia osteofibrosa com displasia fibrosa e adamantinoma por alguns pesquisadores. Embora isto permaneça assunto controvertido, o adamantinoma — um tumor maligno — pode conter um componente fibroósseo que, ao exame histopatológico, assemelhe-se tanto à displasia fibrosa quanto à osteofibrosa. Ademais, nos últimos anos, os pacientes apresentaram-se com lesões que continham focos de tecido epitelial correspondendo ao adamantinoma com áreas de displasia osteofibrosa. Czerniak e associados denominaram essas lesões "adamantinomas diferenciados (regressivos)". De acordo com estes pesquisadores, os aspectos característicos de adamantinomas diferenciados incluem início durante as duas primeiras décadas de vida, uma localização exclusivamente intracortical, predominância uniforme de displasia osteofibrosa e focos esparsos de elementos epiteliais que são idênticos aos observados no adamantinoma clássico. Isto sugere que uma única entidade patológica pode exibir um espectro de manifestações com displasia osteofibrosa benigna em uma extremidade do espectro e o adamantinoma maligno na outra extremidade.

Complicações e Tratamento

A displasia osteofibrosa é conhecida como uma lesão agressiva que freqüentemente apresenta recorrência após excisão local. De acordo com alguns pesquisadores, pode coexistir com uma outra lesão muito agressiva, o adamantinoma (ver discussão anterior).

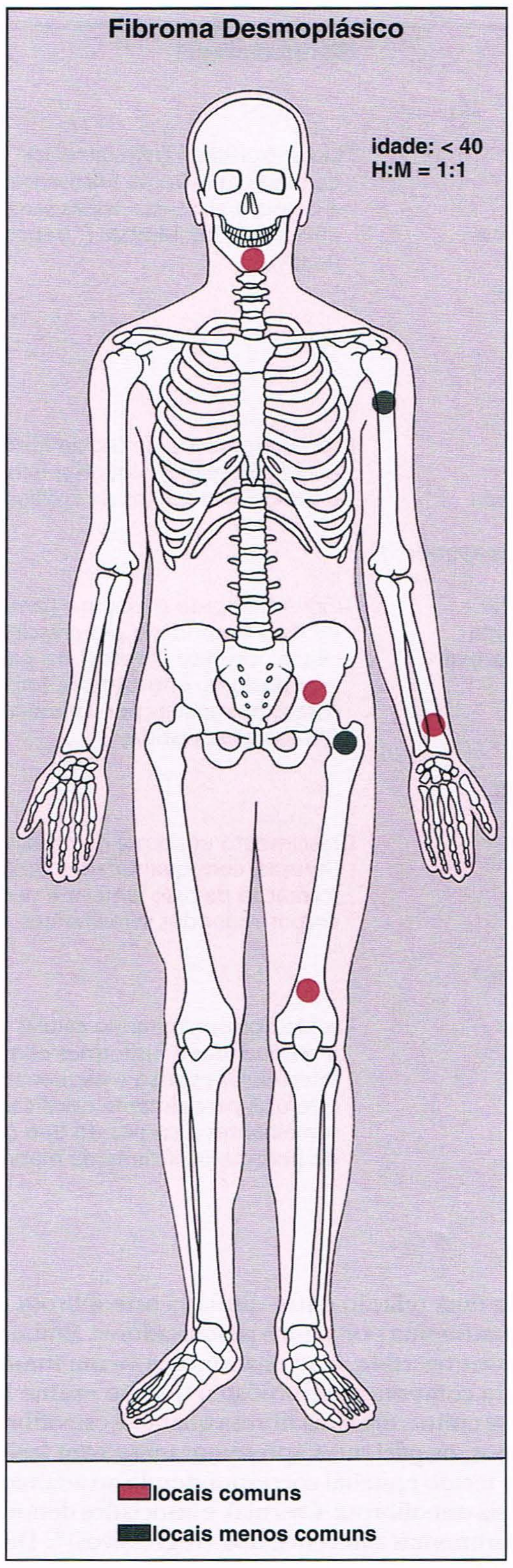

Fig. 19.31 Locais esqueléticos de predileção, faixa etária de incidência máxima e relação homem/mulher no fibroma desmoplásico.

Fibroma Desmoplásico

O fibroma desmoplásico (também denominado tumor desmóide intra-ósseo) é um tumor localmente agressivo, raro, que ocorre em indivíduos com menos de 40 anos de idade, e 50% dos casos ocorrem na segunda década de vida do paciente. Foi primeiramente descrito como uma entidade distinta em 1958 por H. Jaffe. Dor e edema local são os sintomas mais comuns, porém alguns pacientes podem ser assintomáticos. Os ossos longos (fêmur, tíbia, fíbula, úmero e rádio), a pelve e a mandíbula são locais freqüentes de envolvimento (Fig. 19.31). Nos ossos longos, a lesão ocorre na diáfise, porém freqüentemente estende-se para a metáfise. Embora a epífise seja preservada, a lesão pode se estender para a extremidade articular do osso após fechamento da placa de crescimento.

O fibroma desmoplásico não tem aspectos radiográficos característicos. A lesão geralmente é expansiva e radiotransparente, com bordas nitidamente definidas (Fig. 19.32); a cortical do osso pode estar espessada ou adelgaçada, sem qualquer resposta periosteal significativa. Geralmente, é observada uma destruição óssea do tipo geográfico com zonas de transição estreitas e margens não-escleróticas (76%). A pseudotrabeculação interna é encontrada em 90% dos casos (Fig. 19.33). Fraturas patológicas através do tumor são raras (9%). Lesões agressivas deste tipo são marcadas por destruição óssea e invasão dos tecidos moles e podem simular tumores ósseos malignos (Fig. 19.34).

Além da radiografia convencional, a avaliação radiológica do fibroma desmoplásico deve incluir cintilografia óssea, TC e RM. A cintilografia óssea mostra aumento da captação do radiofármaco no local da lesão. A TC é útil para avaliar a ruptura cortical e a disseminação do tumor para tecidos moles. A RM também é útil para avaliar a extensão da disseminação intra-óssea e extra-óssea, e pode caracterizar melhor o tumor (Fig. 19.35; ver também Fig. 19.33). A lesão aparece bem definida nas imagens da RM, com sinal de intensidade intermediária nas imagens ponderadas em T1 e padrão heterogêneo nas imagens ponderadas em T2, marcadas por uma área com sinal de intensidade elevada, misturada com focos de intensidade de sinal intermediária e baixa. A hipointensidade do sinal reflete a matriz de tecido conectivo denso e a relativa acelularidade do tumor. Após administração intravenosa de contraste gadolínio, a maioria das lesões demonstra realce heterogêneo, com áreas periféricas realçando mais intensamente que as porções centrais do tumor.

Histologicamente, a lesão é composta de fibroblastos fusiformes e, ocasionalmente, de fibroblastos estrelados associados a uma matriz de colágeno densa. As células estão quase sempre em uma pequena proporção da matriz. Geralmente, o estroma contém grandes vasos de parede fina, similares aos observados nos tumores desmóides de tecidos moles. O fibroma desmoplásico pode dificultar a distinção com outros tumores fibrosos, sobretudo fibrossarcoma de baixo grau.

A excisão ampla é o tratamento de escolha, embora a taxa de recorrência seja alta mesmo após excisão completa do tumor. Apesar desta agressividade, nunca foram relatadas metástases.

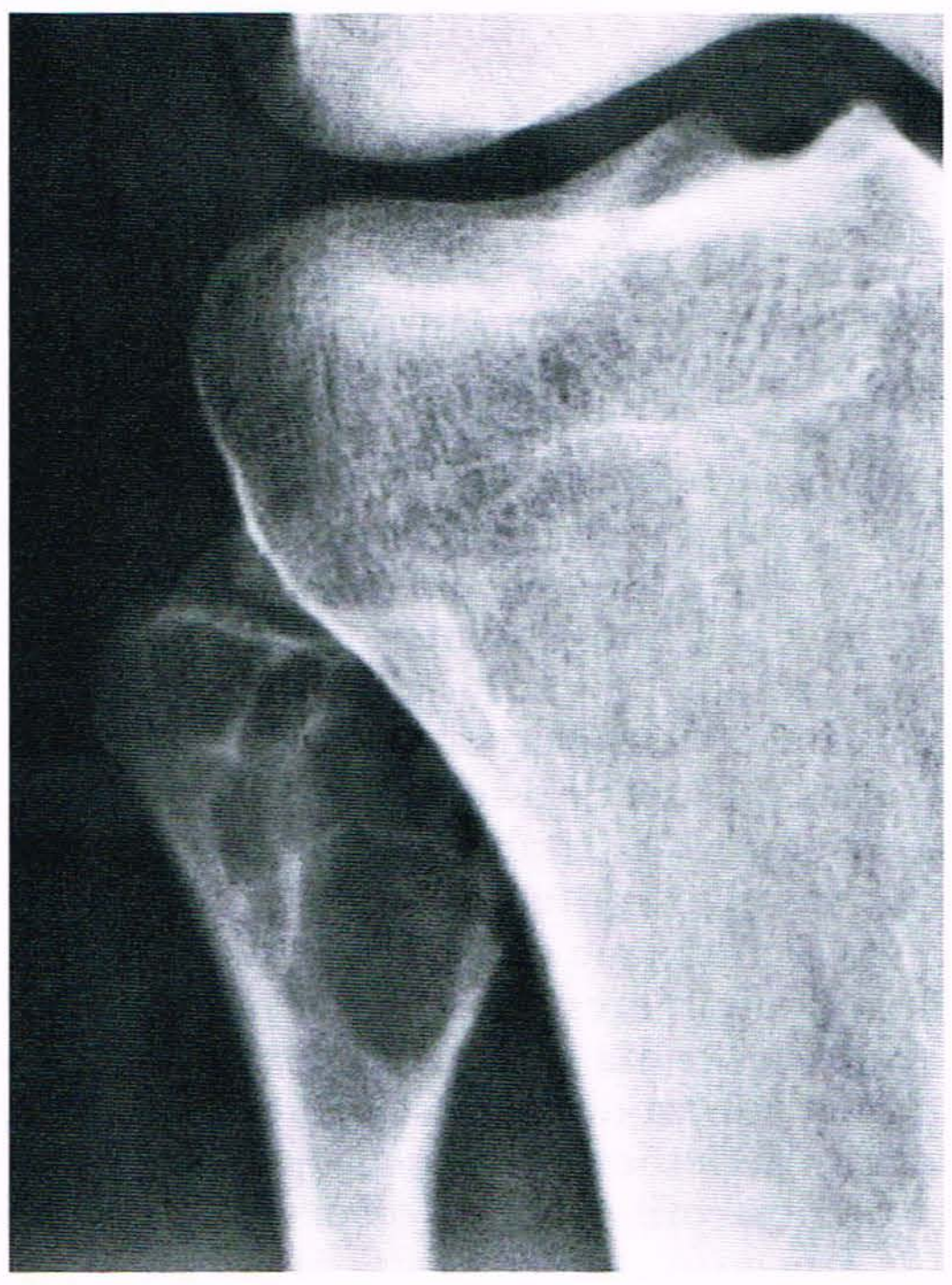

Fig. 19.32 Fibroma desmoplásico. Lesão com margens nítidas, trabeculada, radiotransparente, ocupa a extremidade proximal da fíbula direita em uma jovem de 17 anos de idade. Observe a ausência de reação periosteal. A biópsia excisional revelou fibroma desmoplásico.

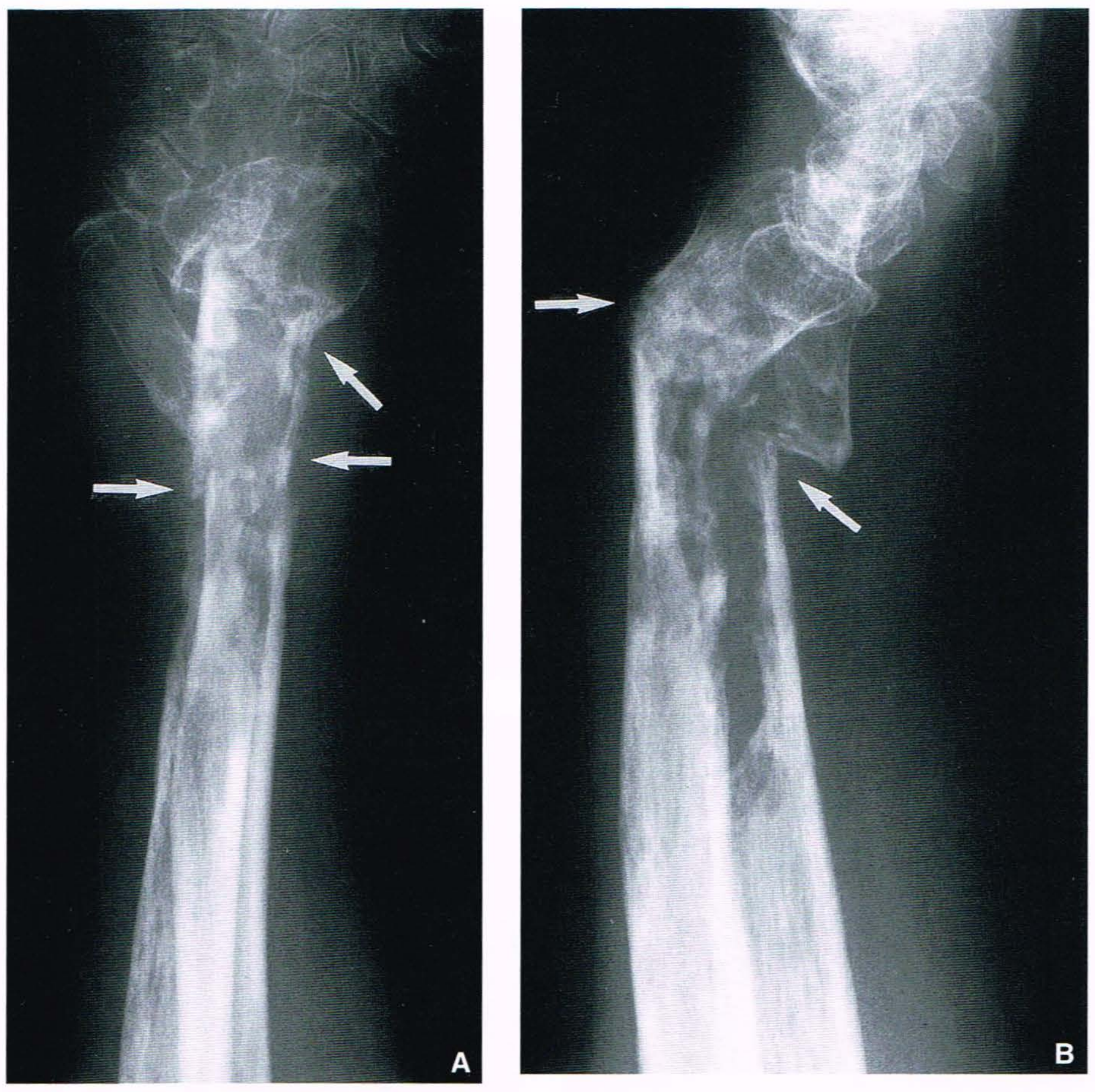

Fig. 19.34 **Fibroma desmoplásico.** Radiografias ântero-posterior **(A)** e lateral **(B)** da porção distal do antebraço em uma mulher de 31 anos de idade mostram lesões destrutivas agressivas envolvendo o rádio e a ulna, estendendo-se para as superfícies articulares, complicadas por fraturas patológicas (*setas*). O exame histológico de uma biópsia excisional revelou fibroma desmoplásico.

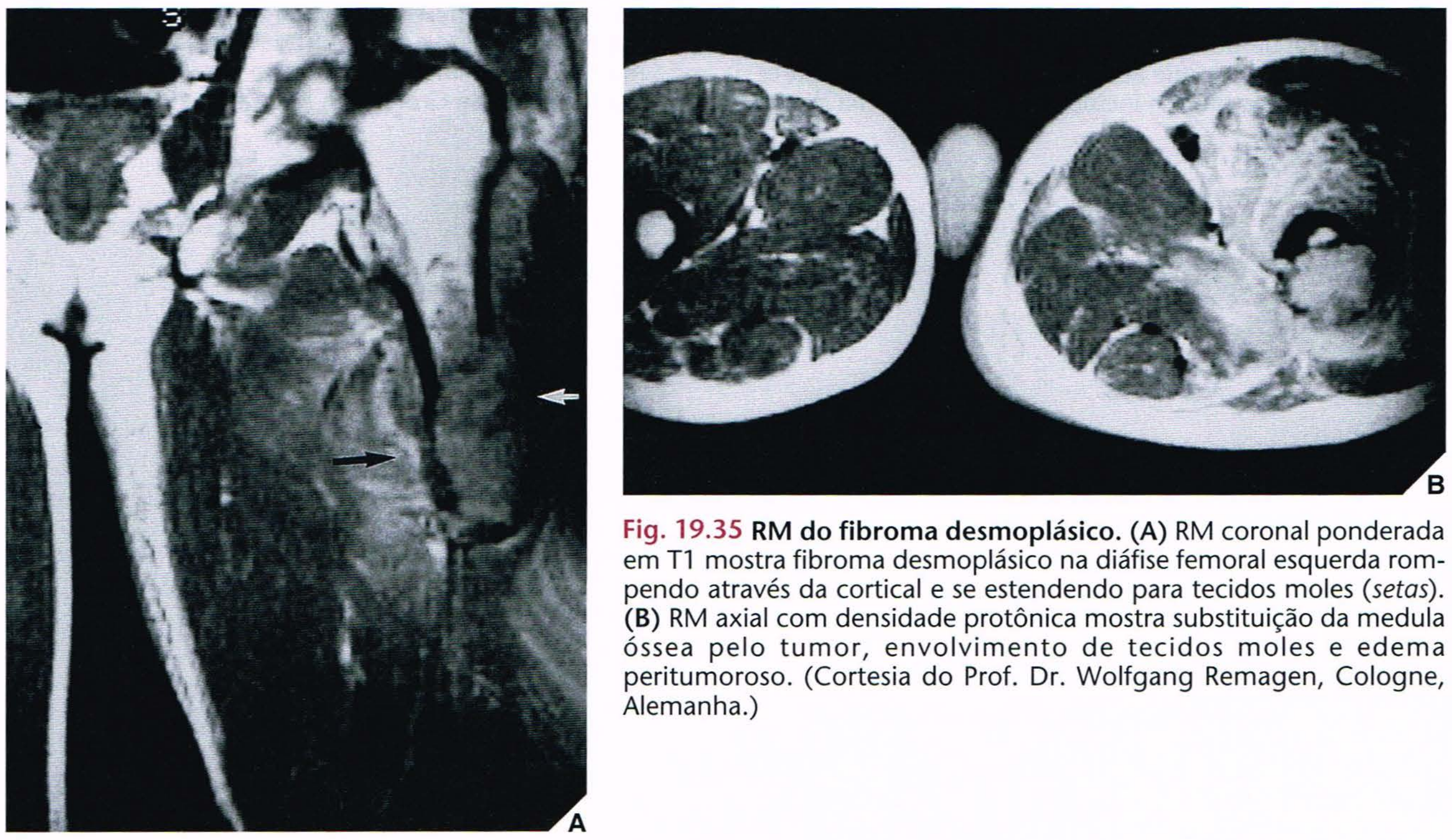

Fig. 19.35 **RM do fibroma desmoplásico.** **(A)** RM coronal ponderada em T1 mostra fibroma desmoplásico na diáfise femoral esquerda rompendo através da cortical e se estendendo para tecidos moles (*setas*). **(B)** RM axial com densidade protônica mostra substituição da medula óssea pelo tumor, envolvimento de tecidos moles e edema peritumoroso. (Cortesia do Prof. Dr. Wolfgang Remagen, Cologne, Alemanha.)

ASPECTOS PRÁTICOS A SEREM LEMBRADOS

Bufkin WJ. The avulsive cortical irregularity. *AJR Am J Roentgenol* 1971;112:487–492.

Jee W-H, Choi K-H, Choe B-Y, Park J-M, Shinn K-S. Fibrous dysplasia: MR imaging characteristics with radiopathologic correlations. *AJR Am J Roentgenol* 1996;167:1523–1527.

Johnson CB, Gilbert EE, Gottlieb LI. Malignant transformation of polyostotic fibrous dysplasia. *South Med J* 1979;72:353–356.

Kahn LB. Adamantinoma, osteofibrous dysplasia and differentiated adamantinoma,

Riley GM, Greenspan A, Poirier VC. Fibrous dysplasia of a parietal bone. *J Comput Assist Tomogr* 1997;21:41–43.

Ritschl P, Hajek PC, Pechmann U. Fibrous metaphyseal defects. Magnetic resonance imaging appearances. *Skeletal Radiol* 1989;18:253–259.

Ritschl P, Karnel F, Hajek PC. Fibrous metaphyseal defects—determination of their origin and natural history using a radiomorphological study. *Skeletal Radiol* 1988;

CAPÍTULO

20

TUMORES BENIGNOS E LESÕES SEMELHANTES A TUMOR IV

Outras Lesões

Cisto Ósseo Simples

O cisto ósseo simples, também denominado cisto ósseo unicameral, é uma lesão tumorosa de etiologia desconhecida. Foi atribuído a um transtorno local do crescimento ósseo. Mais comum em homens que em mulheres, é observado nas duas primeiras décadas de vida. A maioria dos cistos ósseos simples está localizada nas diáfises proximais do úmero e do fêmur, especialmente em pacientes com menos de 17 anos de idade (Fig. 20.1). Em pacientes mais velhos, a incidência de cistos ósseos em locais atípicos como calcâneo (Fig. 20.2), tálus e ílio aumenta significativamente. Em radiologia, um cisto ósseo simples aparece como uma lesão bem circunscrita localizada centralmente e radiotransparente com margens escleróticas (Figs. 20.3 e 20.4). Não há reação periosteal, característica que distingue um cisto ósseo simples de um cisto ósseo aneurismático, que invariavelmente mostra algum grau de resposta periosteal; entretanto, na presença de fratura patológica, há reação periosteal. A radiografia convencional é em geral suficiente para firmar um diagnóstico. A ressonância magnética (RM) de um cisto ósseo simples mostra as características de sinal do líquido: um sinal de intensidade de baixa a intermediária nas imagens ponderadas em T1 e um sinal homogêneo brilhante nas imagens ponderadas em T2 (Fig. 20.5).

Histologicamente, um cisto ósseo simples é um diagnóstico de exclusão. Uma curetagem cirúrgica não produz quase tecido sólido, porém as paredes da cavidade podem mostrar remanescentes de tecido fibroso ou um revestimento com apenas uma camada de células achatadas. O conteúdo líquido do cisto contém níveis elevados de fosfatase alcalina.

Complicações e Diagnóstico Diferencial

A complicação mais comum do cisto ósseo simples é a fratura patológica, que ocorre em aproximadamente 66% dos casos (Fig. 20.6). Ocasionalmente, pode-se identificar um pedaço de cortical fraturada no interior da lesão — o sinal do "fragmento caído" — indicando que a lesão é oca ou cheia de líquido, como a maioria dos cistos ósseos simples. Esse sinal permite a diferenciação de um cisto ósseo, sobretudo em um osso delgado como a fíbula (Fig. 20.7), de outras lesões radiotranspa-

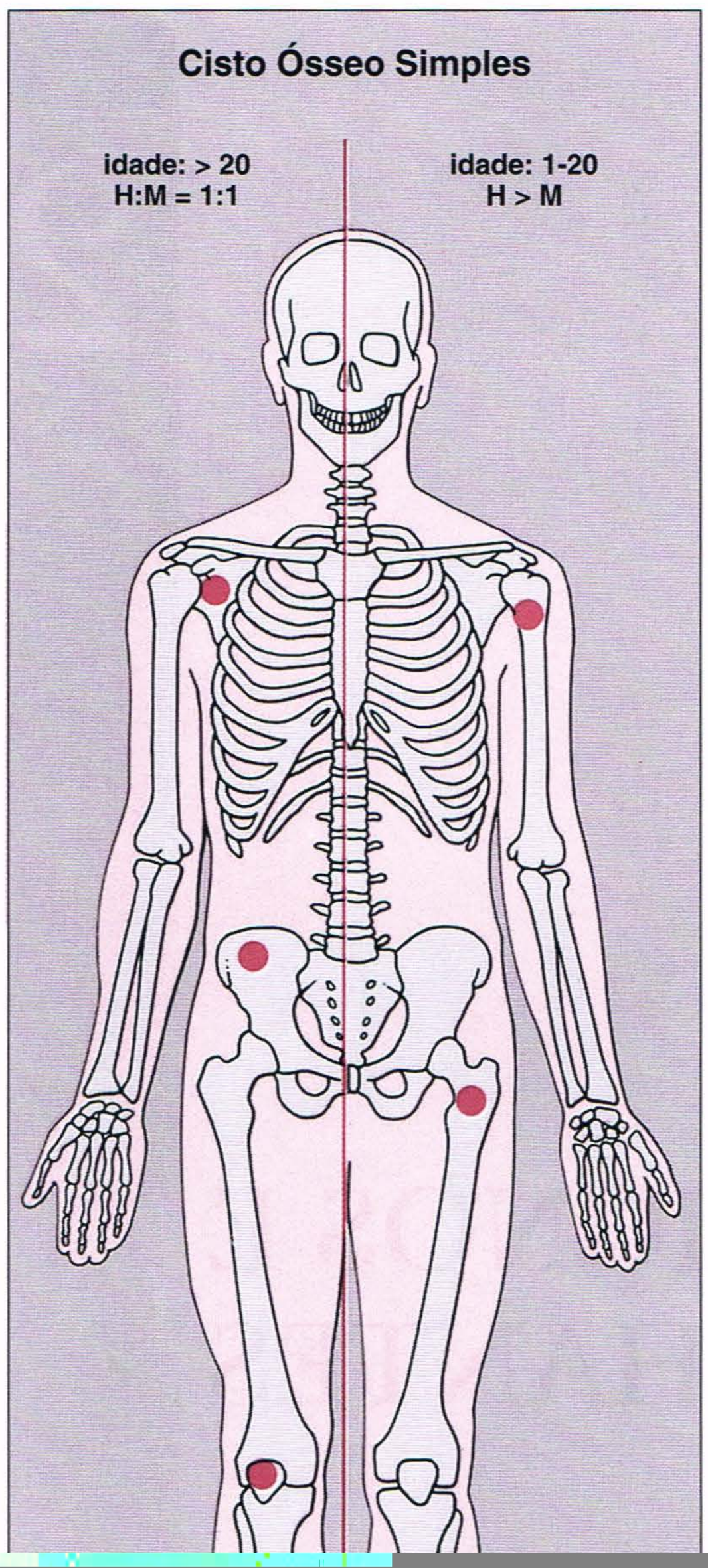
Cisto Ósseo Simples
idade: > 20
H:M = 1:1
idade: 1-20
H > M

A

Fig. 20.3 **Cisto ósseo simples.** Incidência ântero-posterior do ombro direito mostra o aspecto típico de um cisto ósseo simples em um menino de 6 anos de idade. Sua localização na metáfise e na diáfise proximal do úmero também é característica. A lesão radiotransparente está localizada centralmente e mostra pseudo-septos. Observe o adelgaçamento discreto da cortical e a ausência de reação periosteal.

Fig. 20.4 **Cisto ósseo simples.** Radiografia ântero-posterior do quadril esquerdo em uma menina de 11 anos de idade mostra aspectos característicos desta lesão. Observe localização central, zona de transição estreita, tipo geográfico de destruição óssea, pseudotrabeculação e ausência de reação periosteal.

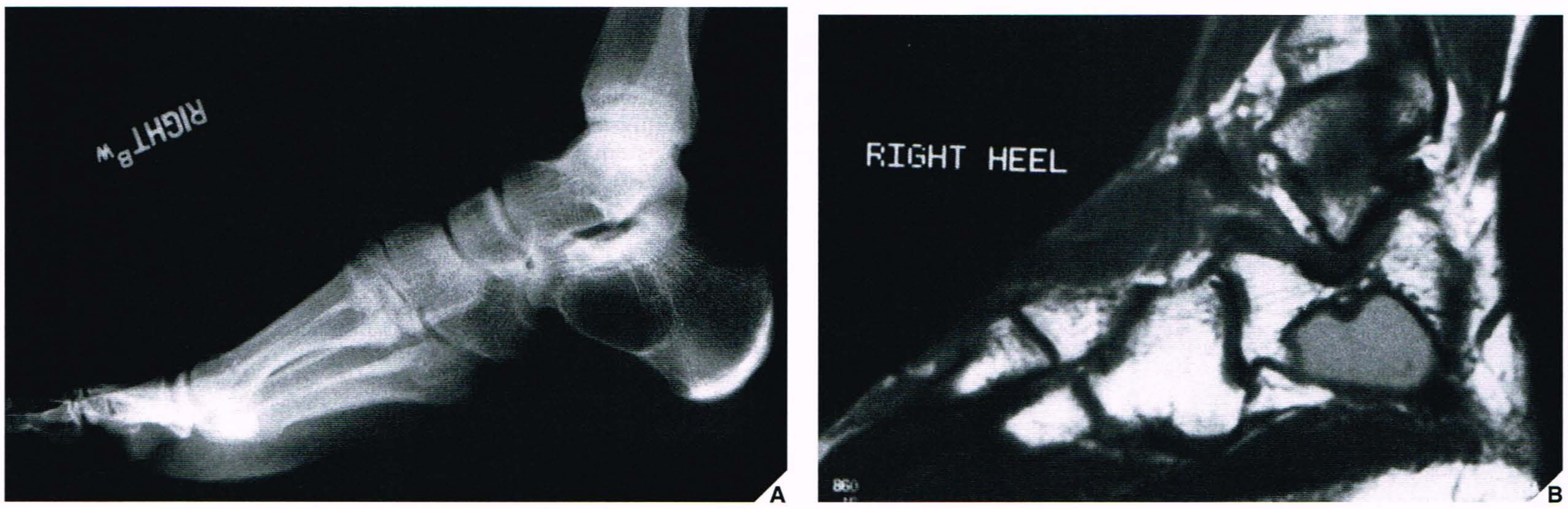

Fig. 20.5 **RM de cisto ósseo simples. (A)** Radiografia lateral do pé de um homem de 18 anos mostra lesão radiotransparente no calcâneo com borda discretamente esclerótica. **(B)** RM sagital ponderada em T1 (SE; TR 850/TE 15 ms) mostra sinal de intensidade intermediária homogêneo dentro da lesão, circundado por uma margem esclerótica de sinal de baixa intensidade. RIGHT = DIREITO; RIGHT HEEL = CALCANHAR DIREITO. *(continua)*

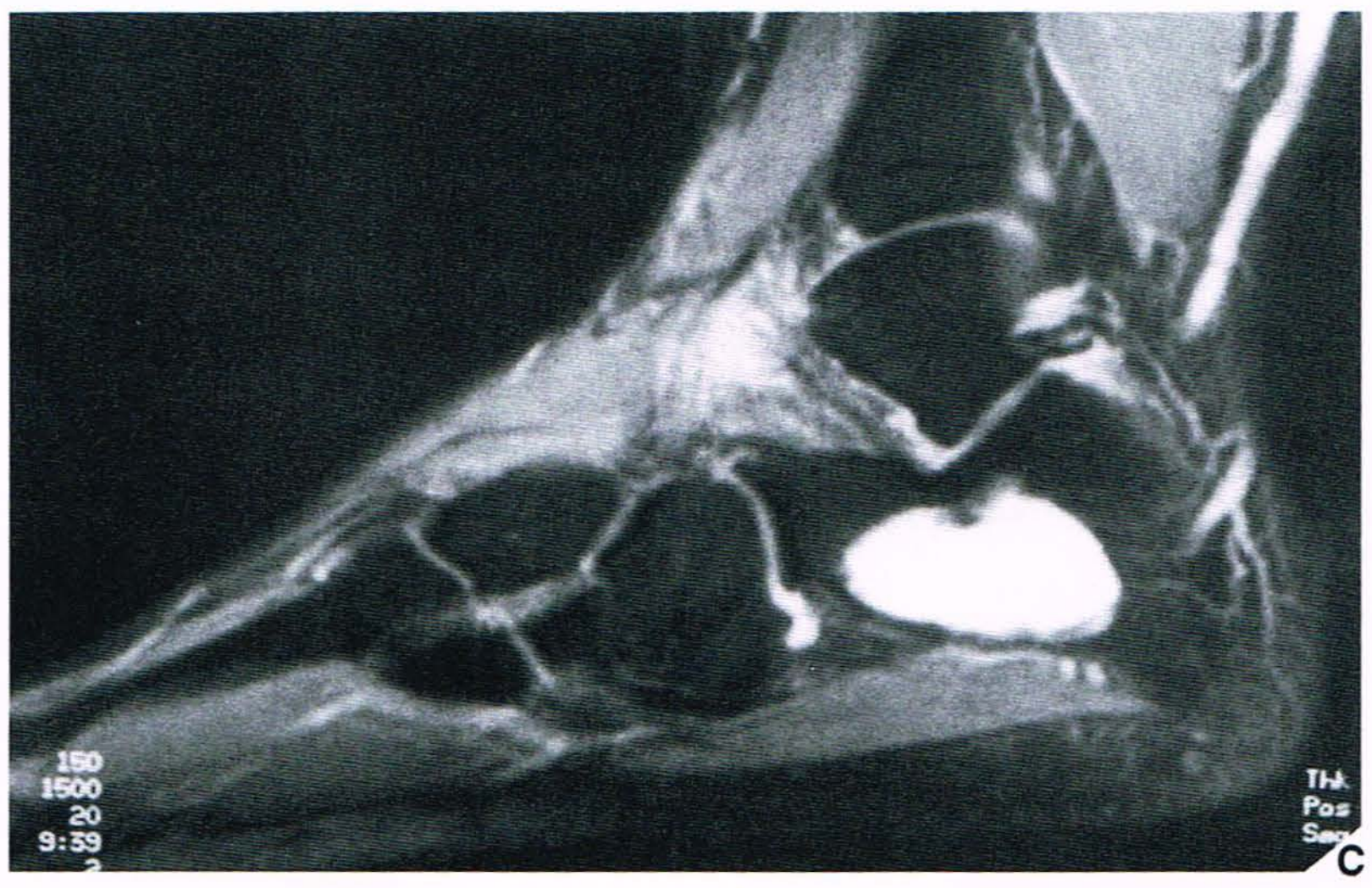

Fig. 20.5 RM de cisto ósseo simples. ***Continuação.*** **(C)** Imagem de RM sagital STIR mostra que a lesão agora exibe um sinal de intensidade elevada homogêneo. (Reproduzido de Greenfield GB and Arrington JA, 1995, com permissão.)

rentes, radiologicamente similares, contendo tecido cartilaginoso ou fibroso sólido, com uma displasia fibrosa, o fibroma não-ossificante ou encondroma (Fig. 20.8). Um abscesso ósseo pode às vezes simular um cisto ósseo simples, principalmente se localizado na porção superior do úmero ou na porção superior do fêmur, locais típicos dos cistos ósseos simples. Nesses casos, a presença de uma reação periosteal e extensão além da placa de crescimento são características diferenciadoras importantes em favor de um abscesso ósseo (Fig. 20.9). Em raras ocasiões, um gânglion intra-ósseo pode ser confundido com um cisto ósseo simples (Fig. 20.10).

Tratamento

O tratamento dos cistos ósseos simples é baseado na premissa de que a indução da osteogênese resulta em cicatrização completa da lesão. A indução mais simples para o reparo ósseo é a fratura, porém isoladamente é insuficiente para obliterar por completo a lesão, e os cistos ósseos simples geralmente não desaparecem após fratura espontânea. O tratamento mais comum é a curetagem seguida de enxerto com pequenas peças de osso esponjoso. No entanto, com este procedimento, há maior taxa de recorrência em pacientes com menos de 10 anos de idade. Ademais, esta conduta pode levar a lesão da placa de crescimento, porque a maioria dos cistos ósseos solitários ocorre ao redor da fise. Recentemente, Scaglietti relatou o tratamento de cistos ósseos com injeção simples de acetato de metilprednisolona. Em pacientes mais jovens assim tratados, o reparo ósseo completo ocorreu mais rapidamente do que em pacientes mais velhos, que algumas vezes receberam várias injeções.

Cisto Ósseo Aneurismático

O termo cisto ósseo aneurismático (COA) foi primeiramente utilizado por Jaffe e Lichtenstein para descrever dois exemplos de cistos repletos de sangue nos quais o tecido da parede dos cistos continha espaços conspícuos, áreas de deposição de hemossiderina, células gigantes e trabéculas ósseas ocasionais. Em uma publicação subseqüente, Jaffe optou pela designação de cisto ósseo aneurismático como um termo descritivo para esta lesão a fim de enfatizar a aparência "explosiva". Embora a etiologia desta lesão seja desconhecida, alterações na hemodinâmica local relacionadas com obstrução venosa ou fístula arteriovenosa parecem ser importantes. Alguns pesquisadores acreditam que a lesão é causada por traumatismo. Dahlin e McLeod acreditam que possa ser similar e relacionada com outros processos não-neoplásicos reativos, como granuloma reparador de células gigantes ou reações traumáticas observadas no periósteo e no osso. O COA pode ser originado *de novo* no osso, em cujo caso não há lesão preexistente reconhecível a ser mostrada no tecido, ou pode estar associado a várias lesões benignas (p. ex., tumor de células gigantes, osteoblastoma, condroblastoma, fibroma condromixóide, displasia fibrosa) e malignas

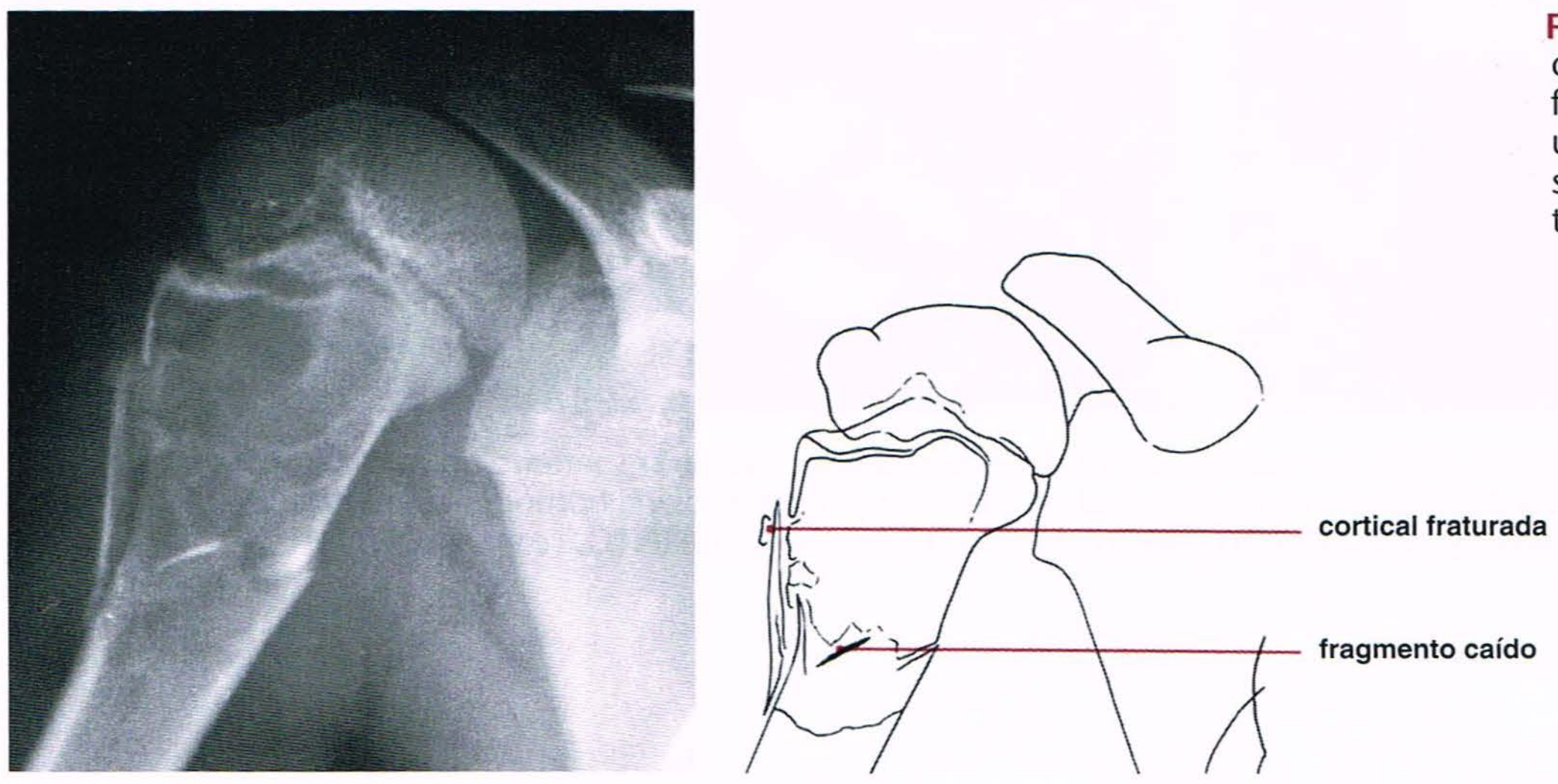

Fig. 20.6 Cisto ósseo simples com fratura patológica. Uma das complicações mais comuns do cisto ósseo simples é a fratura patológica, como é observado aqui na metadiáfise umeral proximal em um menino de 6 anos de idade. A presença do sinal do "fragmento caído" é característica de cisto ósseo simples.

Fig. 20.7 **Sinal do fragmento caído.** Incidência ântero-posterior mostra lesão radiotransparente na diáfise distal da fíbula direita de um menino de 5 anos de idade que sofreu traumatismo leve da perna. Observe a fratura patológica através da lesão e a reação periosteal associada. Um fragmento cortical radiodenso no centro da lesão representa o sinal do "fragmento caído", identificando esta lesão como cisto ósseo simples.

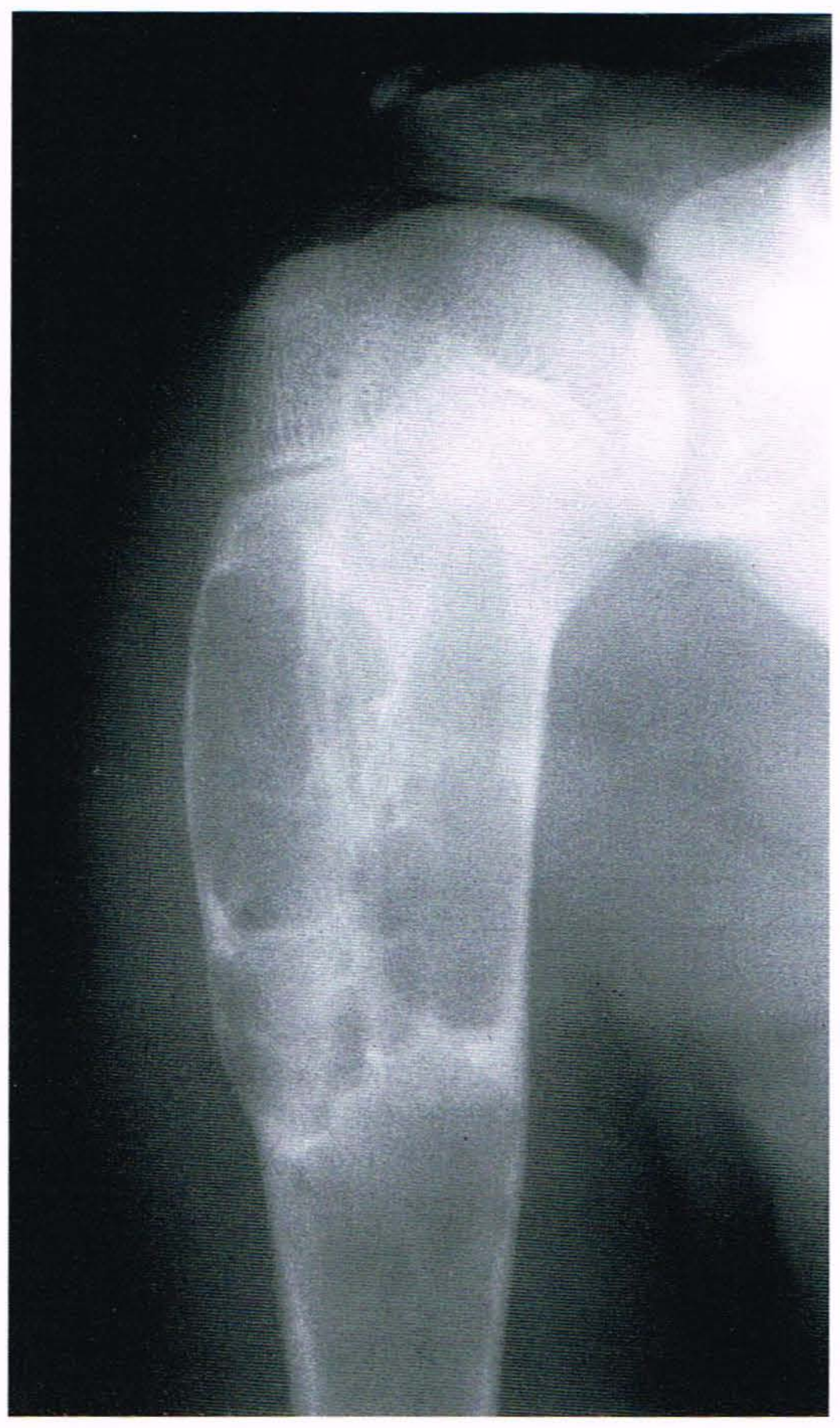

Fig. 20.8 **Fibroma não-ossificante.** Radiografia ântero-posterior do ombro direito de um menino de 10 anos de idade mostra lesão radiotransparente na região metadiafisária do úmero, de localização algo excêntrica, com zona de transição estreita e tipo geográfico de destruição óssea. A cortical lateral está significativamente adelgaçada e abaulada. A lesão parecia tratar-se de um cisto ósseo simples; entretanto, a biópsia excisional revelou fibroma não-ossificante.

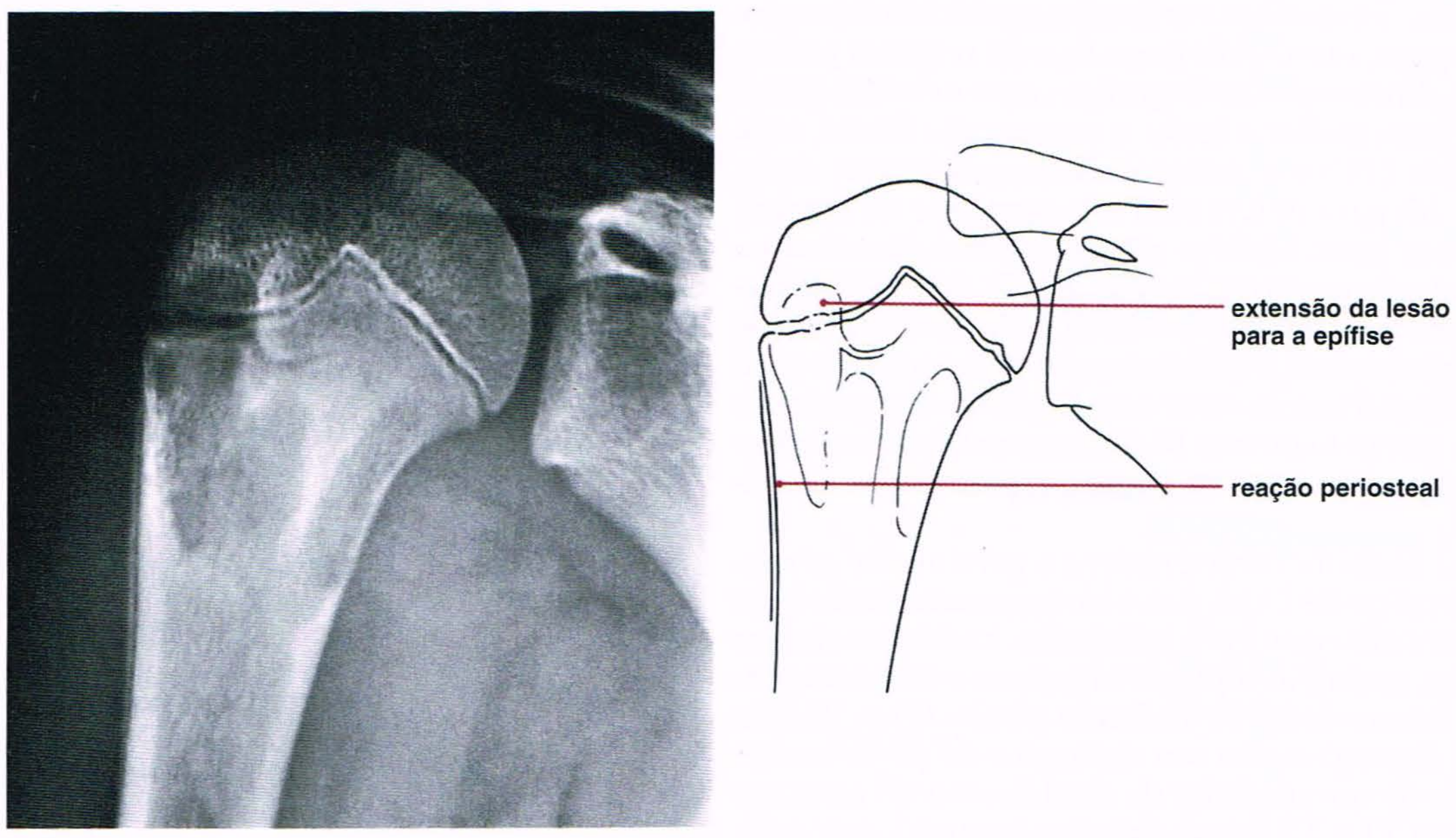

Fig. 20.9 **Abscesso ósseo.** Um abscesso ósseo pode mimetizar um cisto ósseo simples, como é observado aqui na porção proximal do úmero de um menino de 12 anos de idade. A reação periosteal na ausência de fratura patológica e a extensão da lesão para a epífise favorecem o diagnóstico de abscesso ósseo.

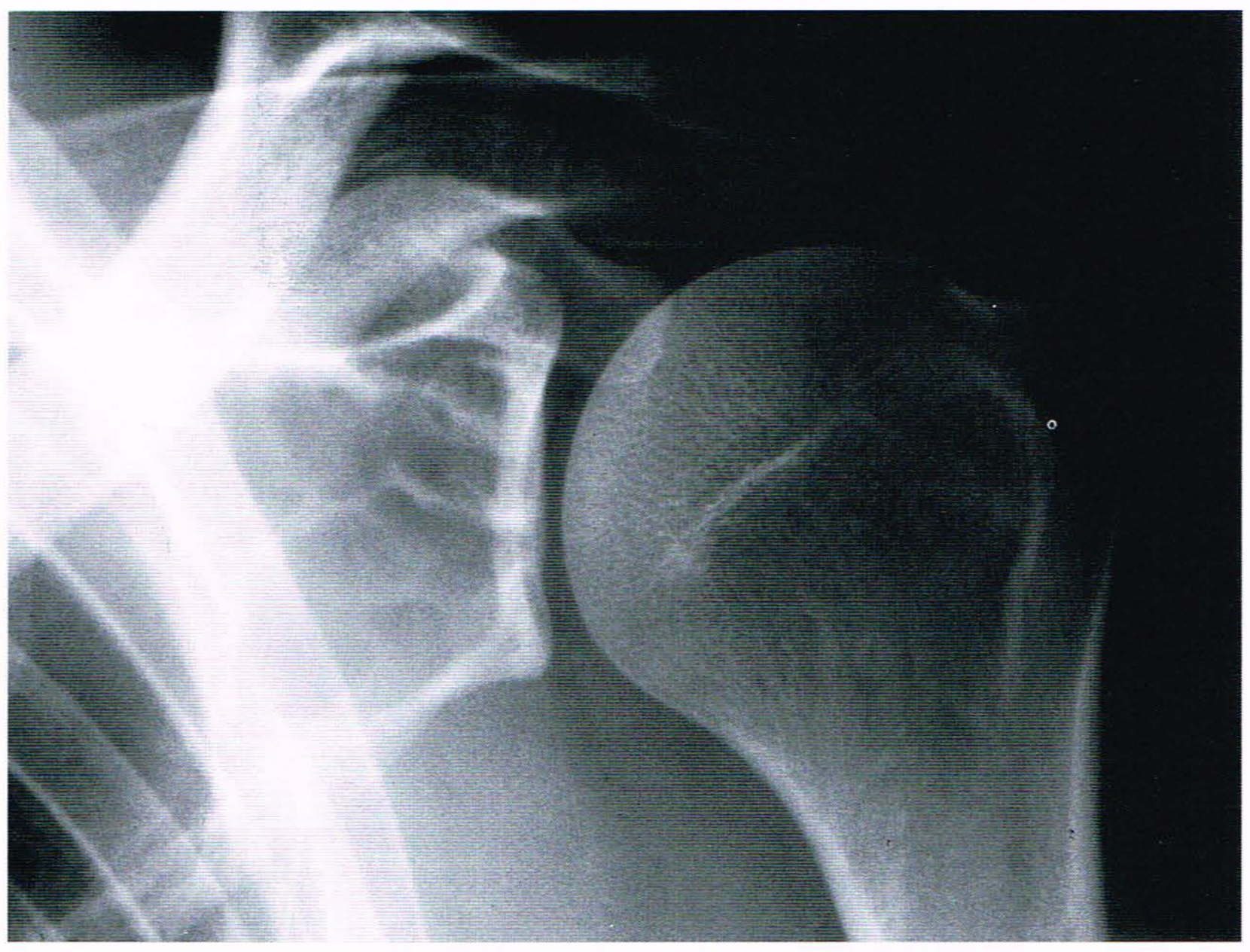

Fig. 20.10 **Gânglion intra-ósseo.** Uma mulher de 18 anos de idade sentia dor no ombro esquerdo. A radiografia ântero-posterior mostra uma lesão trabeculada radiotransparente na glenóide, com o aspecto de cisto ósseo simples. A biópsia excisional foi compatível com gânglion intra-ósseo (ver também Fig. 16.24A).

(p. ex., osteossarcoma, fibrossarcoma ou condrossarcoma). O conceito de COA como um fenômeno secundário ocorrendo em uma lesão preexistente foi validado por vários pesquisadores. Entretanto, alguns deles consideram o COA um processo reparador, provavelmente resultante de traumatismo ou de processo vascular anômalo induzido por tumor.

O COA constitui aproximadamente 6% das lesões ósseas primárias e é mais observado em crianças; 90% dessas lesões ocorrem em pacientes com menos de 20 anos de idade. A metáfise dos ossos longos é um local freqüente, embora os cistos ósseos aneurismáticos algumas vezes possam ser encontrados na diáfise de um osso longo, bem como nos ossos planos como a escápula ou pelve e até mesmo nas vértebras (Fig. 20.11). Como já foi mencionado, essas lesões podem se desenvolver *de novo* ou como resultado de alterações císticas em uma lesão preexistente como condroblastoma, osteoblastoma, tumor de células gigantes ou displasia fibrosa (Fig. 20.12). O marco fundamental radiológico de um cisto ósseo aneurismático é a expansão excêntrica multicística (explosiva) do osso, com um suporte ou revestimento fino de resposta periosteal (Figs. 20.13 a 20.15). Embora as radiografias convencionais geralmente sejam suficientes para avaliar a lesão, a tomografia linear, a tomografia computadorizada (TC) e a cintigrafia óssea podem ser úteis. A TC é particularmente útil para determinar a integridade da cortical (Fig. 20.16). A TC também pode mostrar cristas internas descritas na radiografia como trabeculação ou septação (Fig. 20.17). Níveis líquido–líquido também podem ser mostrados por esta técnica. Acredita-se que estes níveis de líquido representem a sedimentação de hemácias e soro dentro das cavidades císticas. Para mostrar este fenômeno, o paciente deve permanecer imóvel por pelo menos 10 minutos antes do exame, e as imagens devem ser adquiridas em um plano perpendicular aos níveis de líquido.

Os achados da RM são bastante característicos e geralmente permitem um diagnóstico específico de COA. Estes incluem uma lesão bem definida, freqüentemente com contornos lobulados, cavidades císticas com nível líquido–líquido, múltiplas septações internas e uma margem intacta de sinal de baixa intensidade circundando a lesão (Figs. 20.18 a 20.22). Esta margem foi descrita como um indicador de processo benigno. A ampla variedade de intensidades de sinal dentro do cisto nas seqüências ponderadas em T1 e T2 provavelmente é causada por sedimentação de produtos de degradação do sangue e reflete hemorragias intracísticas de diferentes idades.

Histologicamente, o COA consiste em múltiplos espaços sinusóides repletos de sangue alternando com áreas mais sólidas. O tecido sólido é composto de elementos fibrosos contendo numerosas células gigantes multinucleadas e é ricamente vascularizado. Os sinusóides têm paredes fibrosas, freqüentemente contendo tecido osteóide e até mesmo osso maduro. As coleções focais ou difusas de hemossiderina ou células espumosas reativas podem ser encontradas nos septos fibrosos.

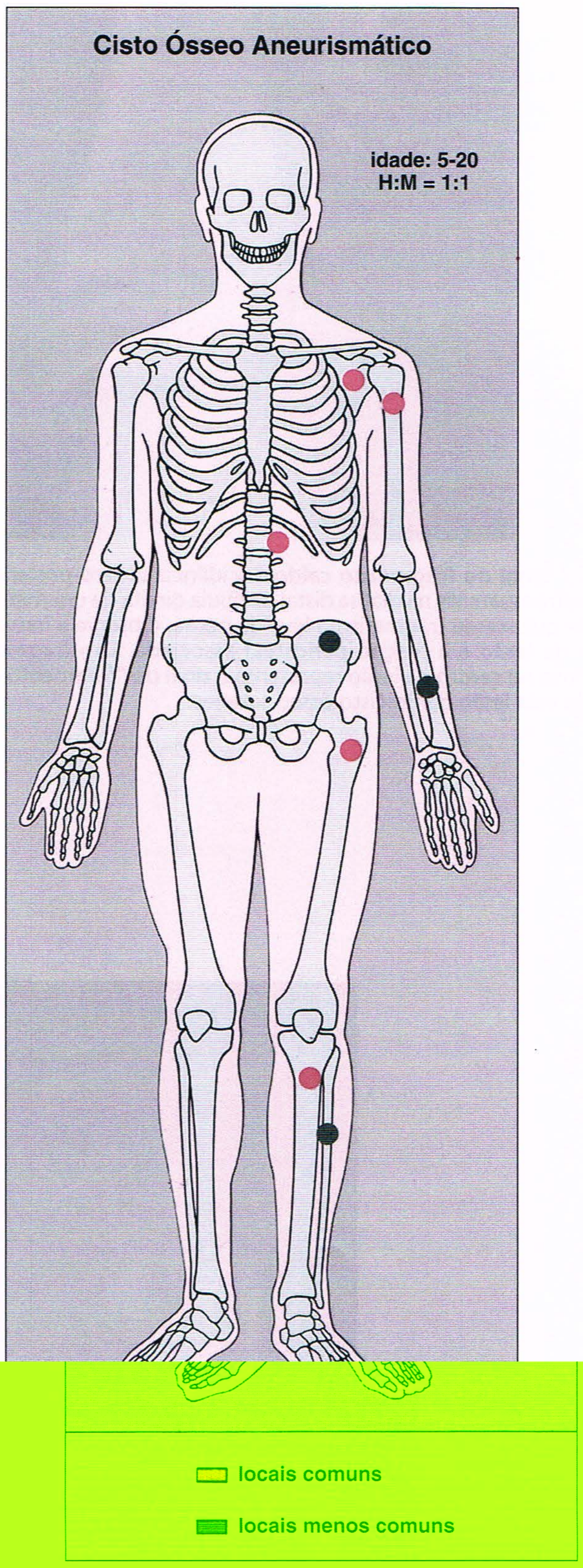

Fig. 20.11 **Locais esqueléticos principais, faixa etária de incidência máxima de pico e relação homem/mulher no cisto ósseo aneurismático.**

Fig. 20.12 **Cisto ósseo aneurismático secundário.** Um menino de 14 anos de idade apresentava edema indolor no dorso da mão esquerda. A radiografia dorsopalmar da mão mostra lesão expansiva do segmento distal do terceiro metacarpal. A lesão exibe reação periosteal bem organizada; a extremidade articular do osso é poupada. A biópsia revelou um cisto ósseo aneurismático enxertado em um foco monostótico de displasia fibrosa.

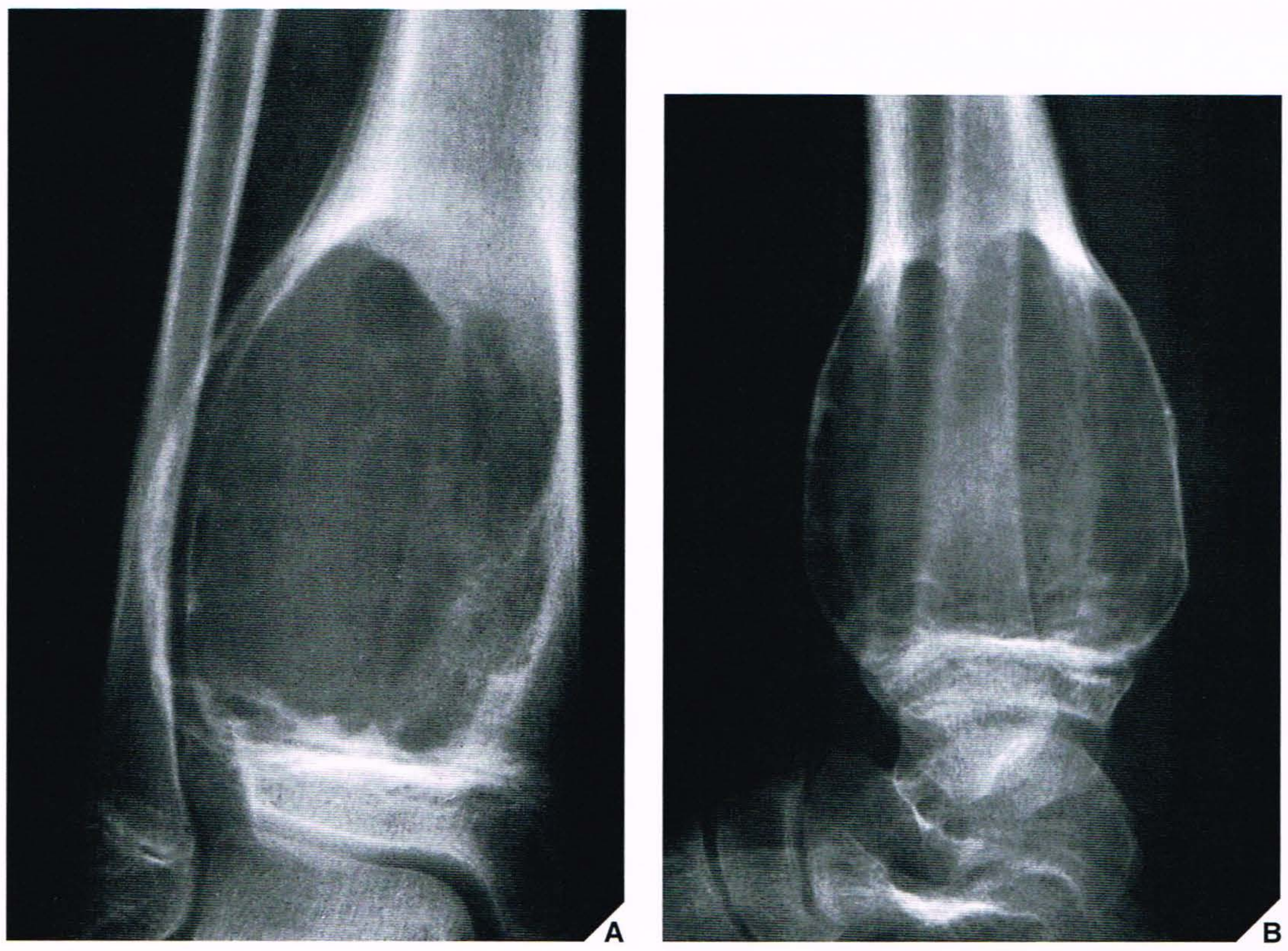

Fig. 20.13 **Cisto ósseo aneurismático.** Radiografias ântero-posterior **(A)** e lateral **(B)** da perna em uma menina de 8 anos de idade com dor na perna mostram lesão radiotransparente expansiva na metáfise da porção distal da tíbia, estendendo-se para a diáfise. Observe sua localização excêntrica no osso e o reforço de resposta periosteal na face proximal da lesão. A biópsia revelou um cisto ósseo aneurismático.

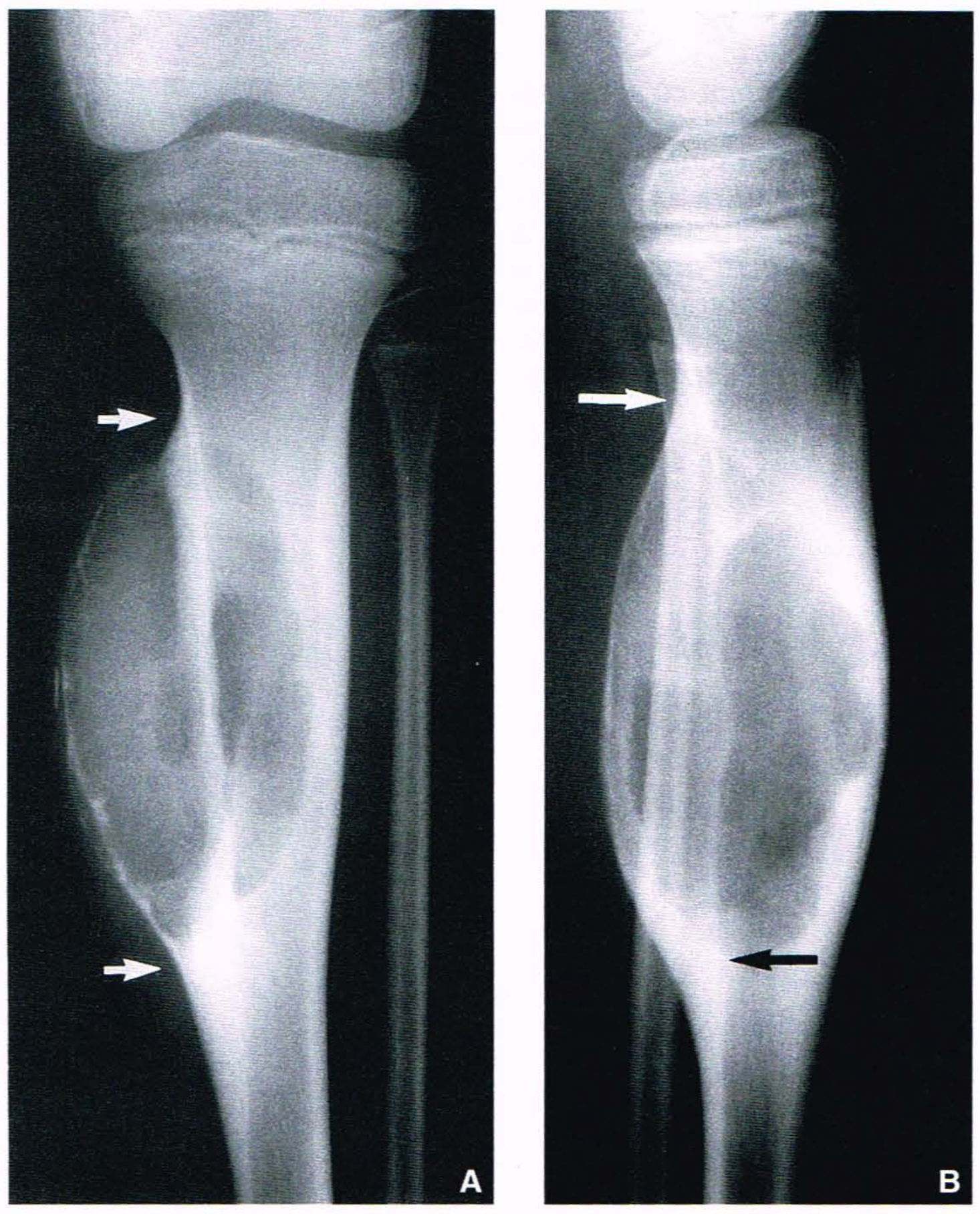

Fig. 20.14 **Cisto ósseo aneurismático.** Radiografias ântero-posterior (**A**) e lateral (**B**) do terço proximal da tíbia esquerda de uma menina de 10 anos de idade mostram aspecto característico de COA, incluindo localização excêntrica, caráter expansivo e um reforço de reação periosteal sólida proximal e distalmente (*setas*).

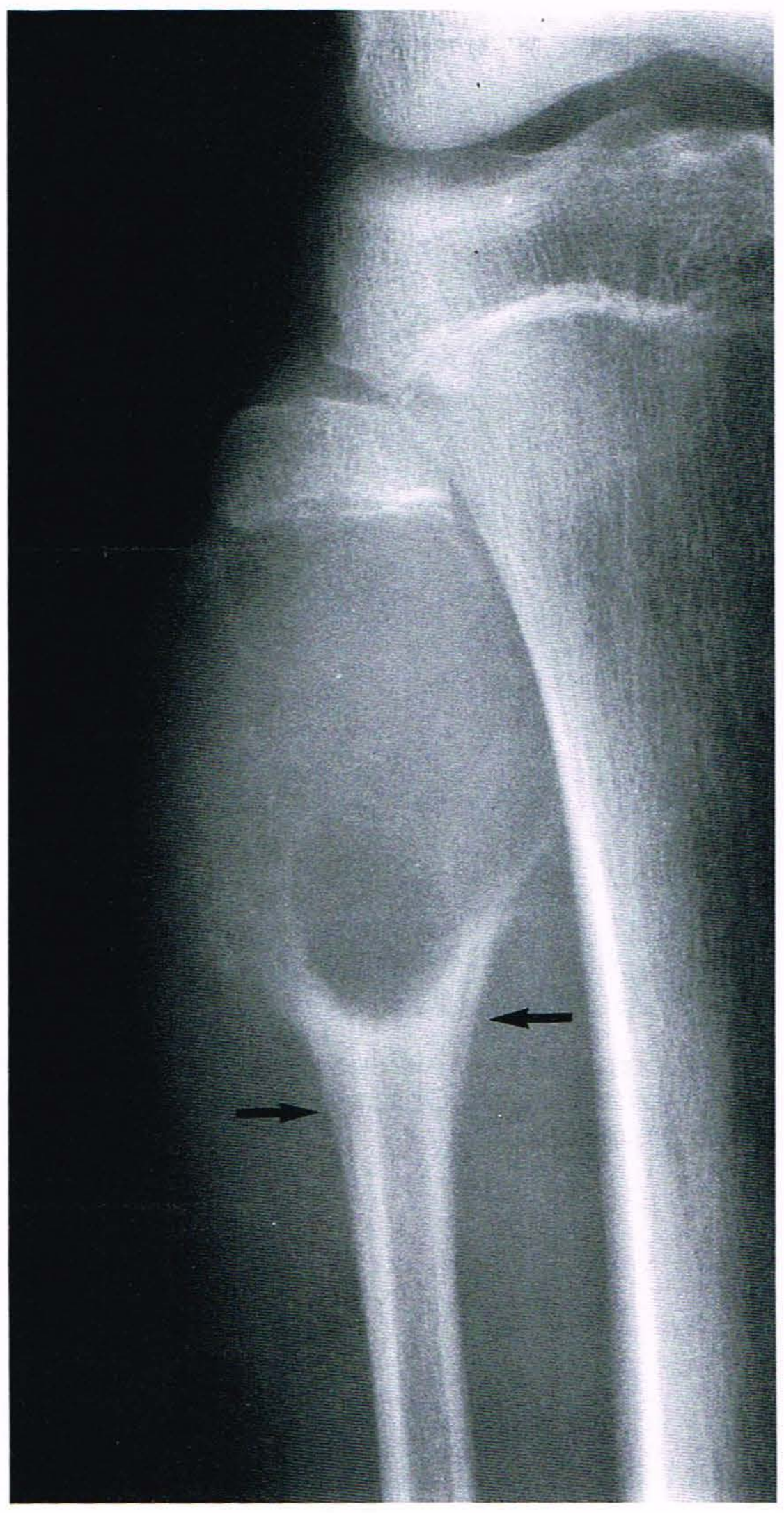

Fig. 20.15 **Cisto ósseo aneurismático.** Uma grande lesão expansiva radiotransparente no terço proximal da tíbia de uma menina de 11 anos de idade revela reforço de reação periosteal (*setas*).

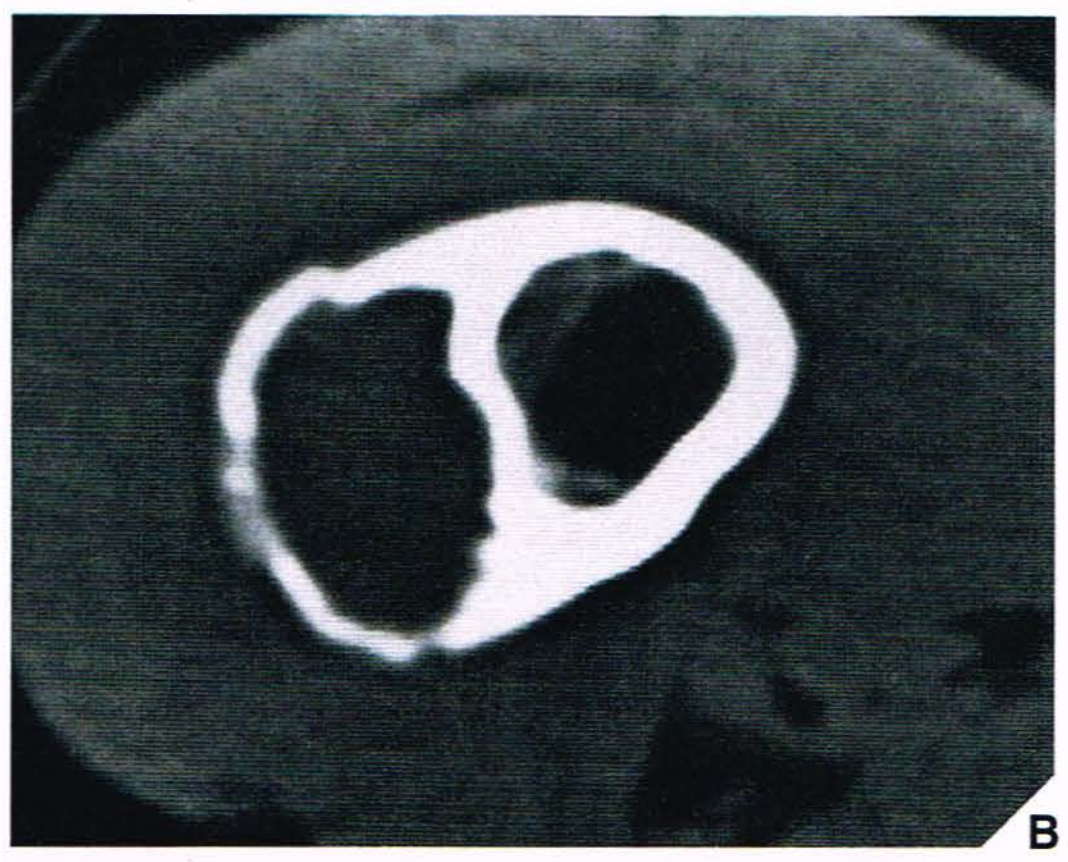

Fig. 20.16 **Cisto ósseo aneurismático. (A)** Radiografia do terço distal do fêmur de um menino de 8 anos de idade com dor há 6 meses na coxa direita mostra uma lesão expansiva radiotransparente localizada excentricamente no fêmur e reforçada proximal e distalmente por uma reação periosteal sólida, aspectos radiográficos compatíveis com cisto ósseo aneurismático. **(B)** TC mostra sua localização intracortical; a lesão se abaula da face lateral do fêmur, porém é contida dentro de um fino revestimento ininterrupto de novo osso periosteal. **(C)** Cintigrafia óssea obtida após injeção de 10 mCi (375 MBq) de difosfonato marcado com tecnécio-99m mostra aumento da captação do radiofármaco pela lesão.

Complicações e Diagnóstico Diferencial

A maior complicação de um cisto ósseo aneurismático é uma fratura patológica.

Os transtornos que devem ser sempre incluídos no diagnóstico diferencial em qualquer idade são o cisto ósseo simples (COS), o fibroma condromixóide e o tumor de células gigantes que ocorrem após maturação óssea quando a lesão se estende para a extremidade articular do osso. Os pontos mais críticos na diferenciação entre COA e COS são que o primeiro é uma lesão expansiva, excêntrica, invariavelmente associada a algum grau de reação periosteal (geralmente uma camada sólida ou reforço sólido). O cisto ósseo simples é uma lesão localizada centralmente, mostrando pouca — se alguma — expansão e exibindo reação periosteal apenas quando uma fratura patológica ocorreu. Nos ossos finos, como a ulna, fíbula, metacarpais ou metatarsais, a excentricidade característica do COA pode ser perdida e, contrariamente, o COS pode mostrar características expansivas (Fig. 20.23). Devido ao COA conter tecido sólido enquanto o COS é uma estrutura oca repleta de líquido, o sinal do fragmento caído (se presente) é uma boa característica diferencial, apontando para o COS. O fibroma condromixóide pode ser indistinguível do COA porque ambas as lesões são excêntricas, expansivas e geralmente afetam a metáfise, exibindo uma margem de esclerose reativa e a reação periosteal sólida já mencionada anteriormente (geralmente na forma de um reforço). A TC e a RM algumas vezes são eficazes para fazer essa distinção, se identificarem níveis líquido-líquido, fenômeno que aponta para o diagnóstico de COA porque o fibroma condromixóide é uma lesão sólida. No esqueleto maduro, o tumor de células gigantes pode mimetizar intimamente o COA, embora geralmente não esteja associado a uma reação periosteal e raramente exiba uma zona de esclerose reativa. O granuloma reparador de células gigantes (denominado cisto ósseo aneurismático sólido) pode ser indistinguível do COA convencional. Entretanto, esta lesão, ao contrário do COA verdadeiro, geralmente envolve os ossos tubulares curtos das mãos e dos pés. A cortical é fina, porém está tipicamente intacta. A disseminação para os tecidos moles circunvizinhos é distintamente incomum, e em geral não há reação periosteal (ver adiante). Nos ossos mais finos, como a fíbula, metacarpais ou metatarsais, o COA causado por crescimento expansivo pode destruir a cortical, simulando um tumor agressivo como o osteossarcoma telangiectásico. Contrariamente, é importante lembrar que às vezes um osteossarcoma telangiectásico pode simular um COA. A diferenciação histopatológica é fundamental nessas situações.

Tratamento

O tratamento do cisto ósseo aneurismático consiste na remoção cirúrgica de toda a lesão. Às vezes, pode ser necessário um enxerto ósseo para reparar um defeito resultante (Fig. 20.24). Recentemente, injeções percutâneas de Ethiblock® — solução alcoólica (etanol) de proteína do milho que tem propriedades trombogênicas e fibrinogênicas — foram recomendadas. Entretanto, a recorrência da lesão é freqüente.

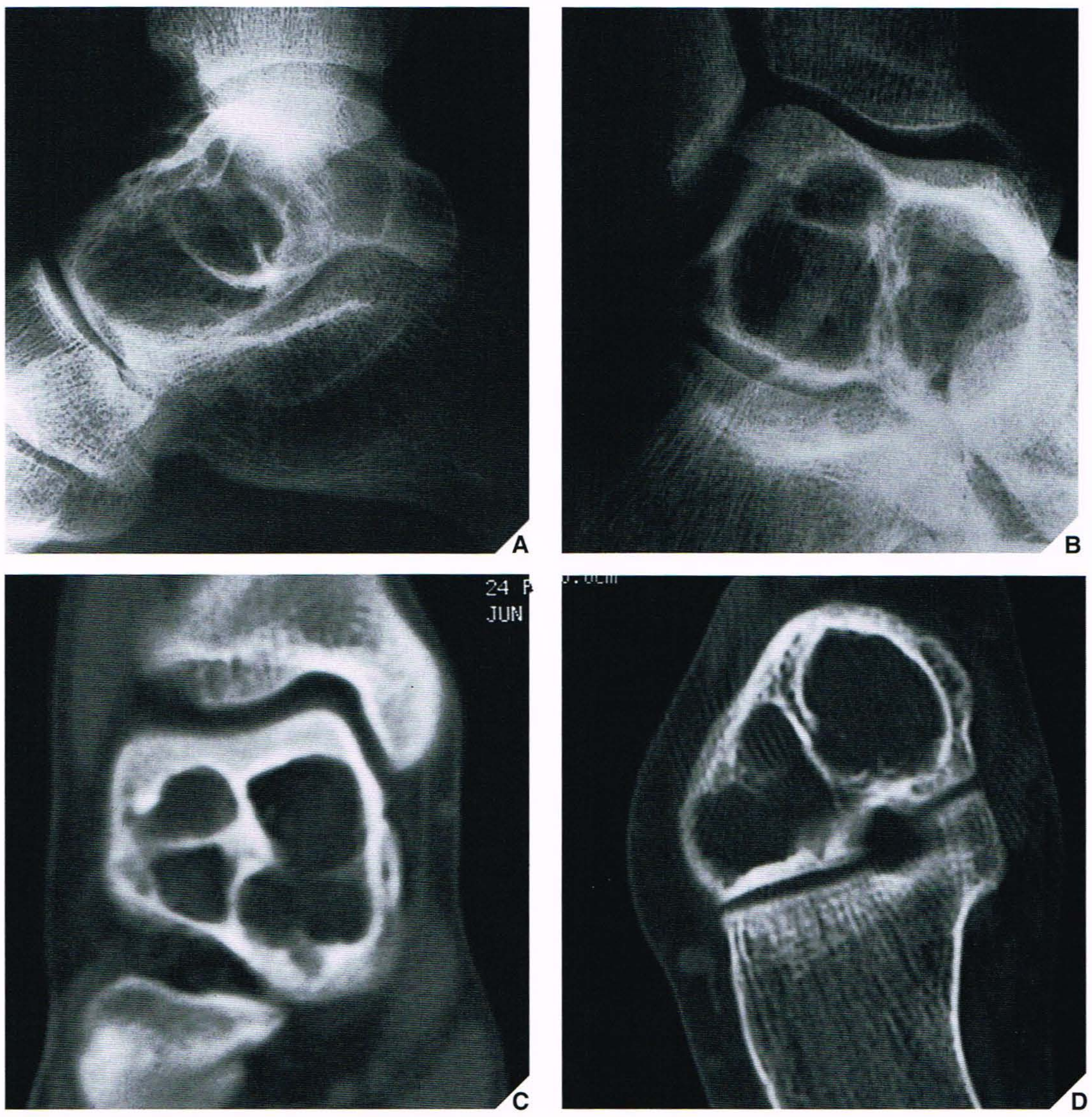

Fig. 20.17 **TC de cisto ósseo aneurismático.** Radiografias lateral (**A**) e oblíqua (**B**) do tornozelo direito de uma mulher de 24 anos de idade mostram lesão trabeculada radiotransparente no tálus. TC coronal anterior (**C**) e coronal posterior (**D**) mostram as cristas internas de um cisto ósseo aneurismático.

Variante Sólida do Cisto Ósseo Aneurismático

Em 1983, Sanerkin e colegas descreveram uma variante do cisto ósseo aneurismático na qual a histologia predominante era a dos componentes sólidos de um cisto ósseo aneurismático convencional. O aspecto histopatológico dessa lesão era muito similar ao de um outro transtorno, relatado originalmente por Jaffe em 1953 e posteriormente por Lorenzo e Dorfman em 1980, que representava um processo hemorrágico não-neoplásico nos ossos, denominado *granuloma reparador de células gigantes.* Os termos *cisto ósseo aneurismático sólido* e *granuloma reparador de células gigantes* agora estão sendo usados de forma intercambiável. Estas lesões são consideradas reativas e não-neoplásicas, embora possam levar a um diagnóstico errôneo de malignidade. Embora essas lesões sejam observadas principalmente nos ossos craniofaciais e tubulares curtos das mãos e dos pés, também podem ocorrer nos ossos longos, como fêmur, tíbia e ulna. A radiografia revela que a maioria dessas lesões é expansiva e de localização excêntrica, com características variavelmente agressivas. Às vezes existe um fino revestimento de reação periosteal indistinguível de cisto ósseo aneurismático convencional. Os achados da RM são variáveis, porém a maioria das lesões mostra sinal de intensidade intermediária nas imagens ponderadas em T1, com sinal heterogêneo, porém de intensidade predominantemente alta nas imagens ponderadas em T2. As áreas de baixo sinal nas seqüências ponderadas em T2 representam mineralização dentro da lesão. O exame histopatológico dessas lesões revela estroma fibroso, uma mistura de células em fuso e muitas células gigantes multinucleadas. A formação ocasional de osteóide e até mesmo de trabéculas ósseas maduras pode ser observada. Espaços vasculares e áreas hemorrágicas também estão presentes. Algumas dessas lesões têm aspecto histológico similar ao dos denominados tumores marrons do hiperparatireoidismo. O tratamento dessas lesões geralmente consiste em curetagem. A taxa de recorrência, como relatou recentemente o Rizzoli Institute de Bolonha, Itália, está próxima de 24%, enquanto a Mayo Clinic relata taxa de recorrência de aproximadamente 39%.

Tumor de Células Gigantes

Também conhecido como osteoclastoma, um tumor de células gigantes do osso é uma lesão agressiva caracterizada por tecido ricamente vascularizado contendo células estromais mononucleares proliferativas e numerosas células gigantes distribuídas de maneira uniforme do tipo osteoclasto. Representa aproximadamente 5% a 8,6% de todos os tumores ósseos primários e aproximadamente 23% dos tumores ósseos benignos; é a sexta neoplasia óssea primária mais comum. Sessenta por cento dessas lesões ocorrem nos ossos longos, e quase todas estão localizadas na extremidade articular do osso. Os locais preferidos incluem a porção proximal da tíbia, a porção distal do fêmur, a porção distal do rádio e a porção proximal do úmero (Fig. 20.25). Os tumores de células gigantes são observados quase exclusivamente após a maturidade

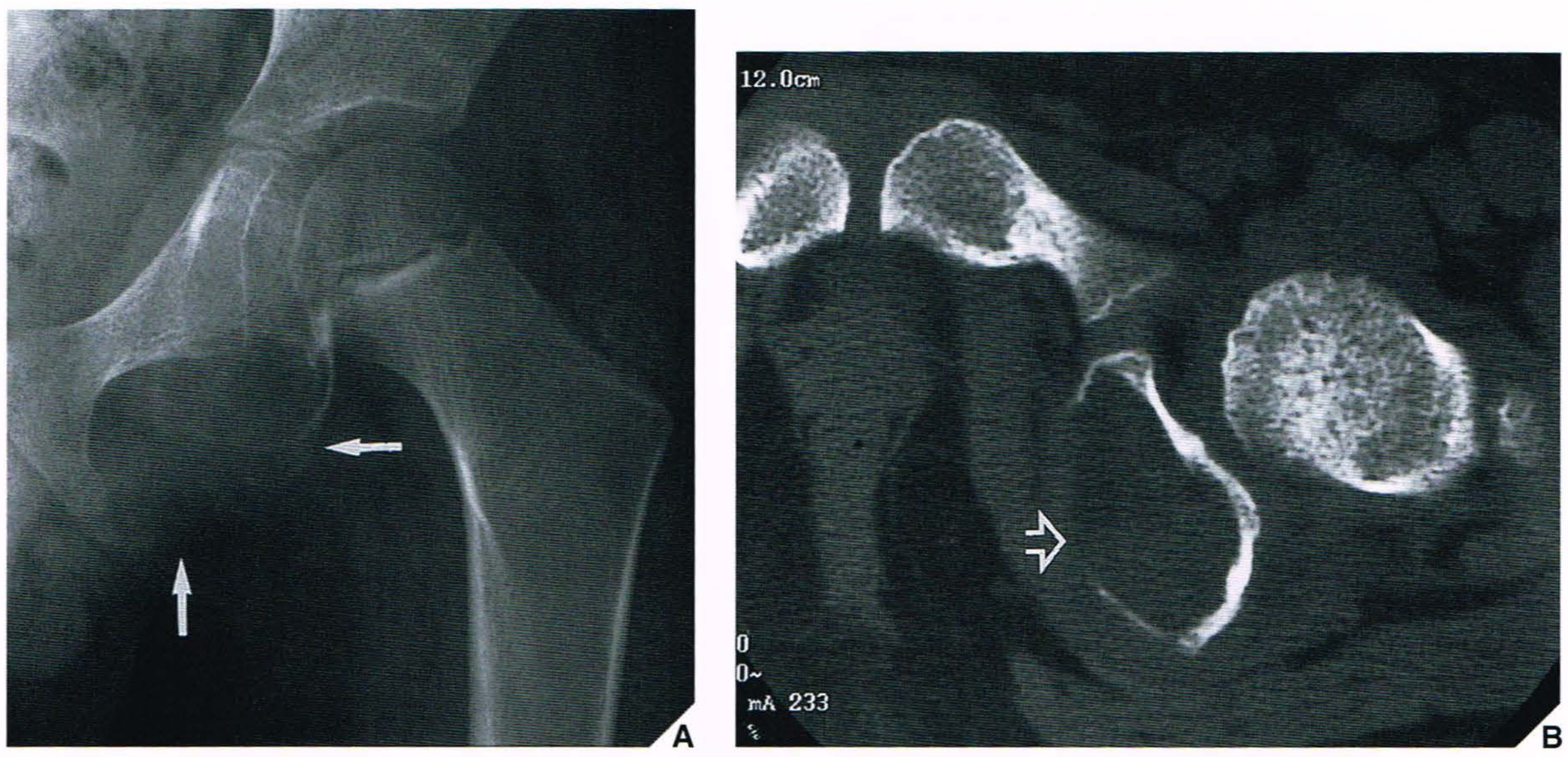

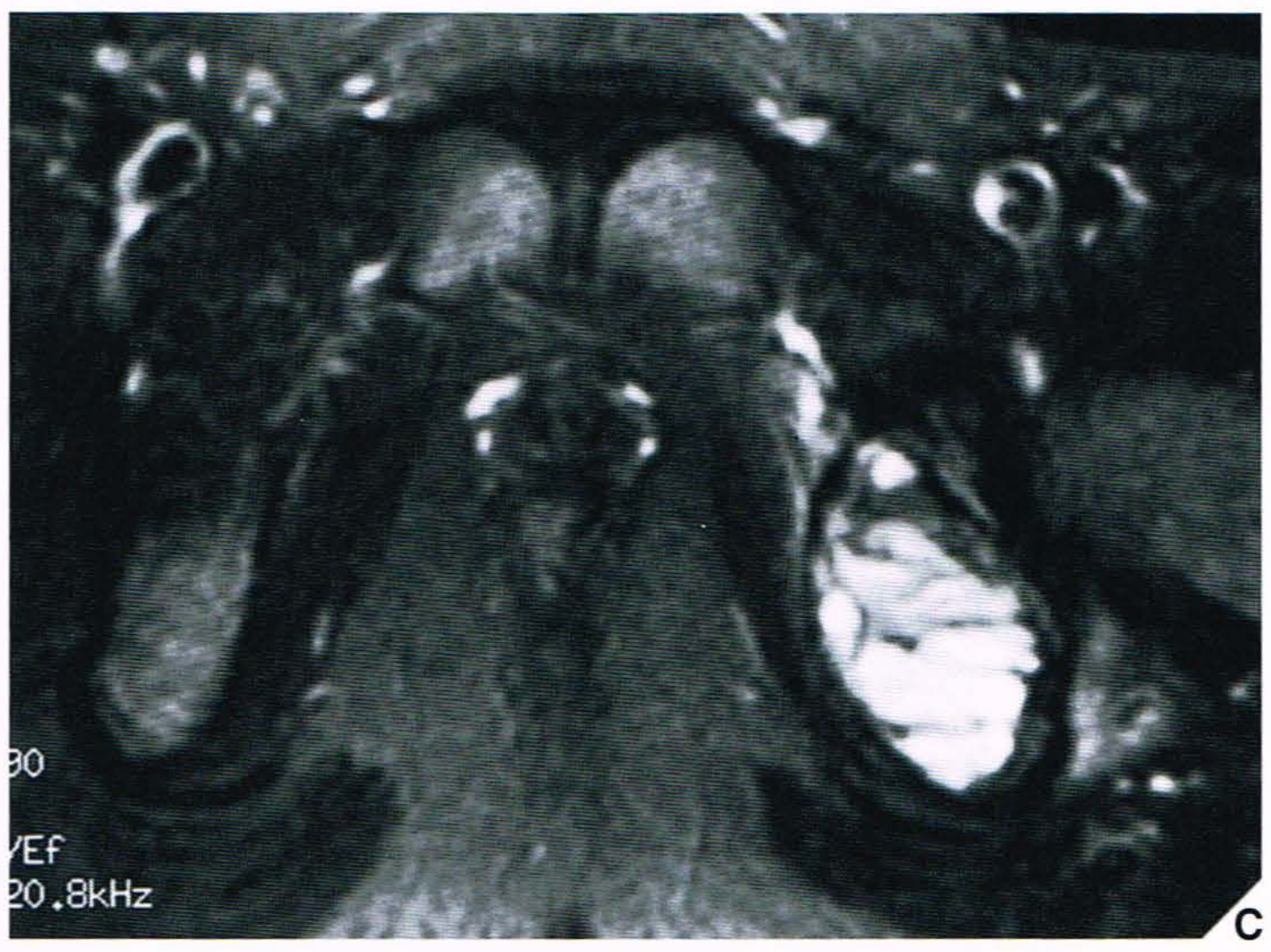

Fig. 20.18 **RM de cisto ósseo aneurismático. (A)** Radiografia ântero-posterior do quadril esquerdo de uma menina de 4 anos de idade mostra lesão radiotransparente expansiva destruindo o ísquio (*setas*). **(B)** TC mostra que a lesão rompeu a cortical medial (*seta aberta*). **(C)** RM axial ponderada em T2 mostra a lesão com sinal de alta intensidade. Níveis líquido–líquido múltiplos característicos de um local ósseo aneurismático são bem mostrados.

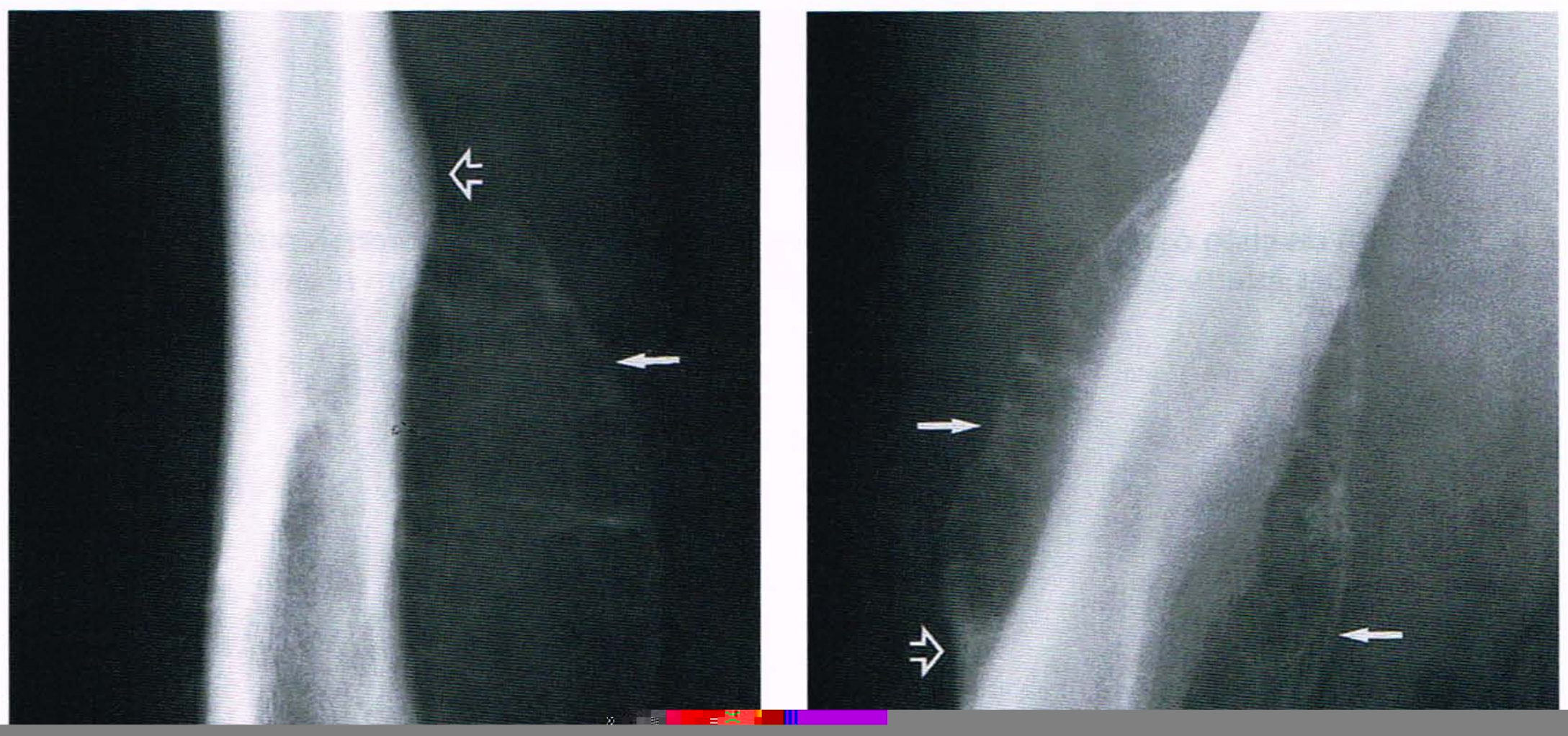

Fig. 20.19 **RM de cisto ósseo aneurismático.** Radiografias ântero-posterior **(A)** e lateral **(B)** da porção média da diáfise do fêmur direito de uma menina de 15 anos de idade mostram lesão expansiva originada excentricamente na face medial do osso. Observe um fino revestimento de osso periosteal cobrindo a lesão (*setas*) e um reforço de reação periosteal em sua extensão proximal e distal (*setas abertas*), característicos de cisto ósseo aneurismático. (*continua*)

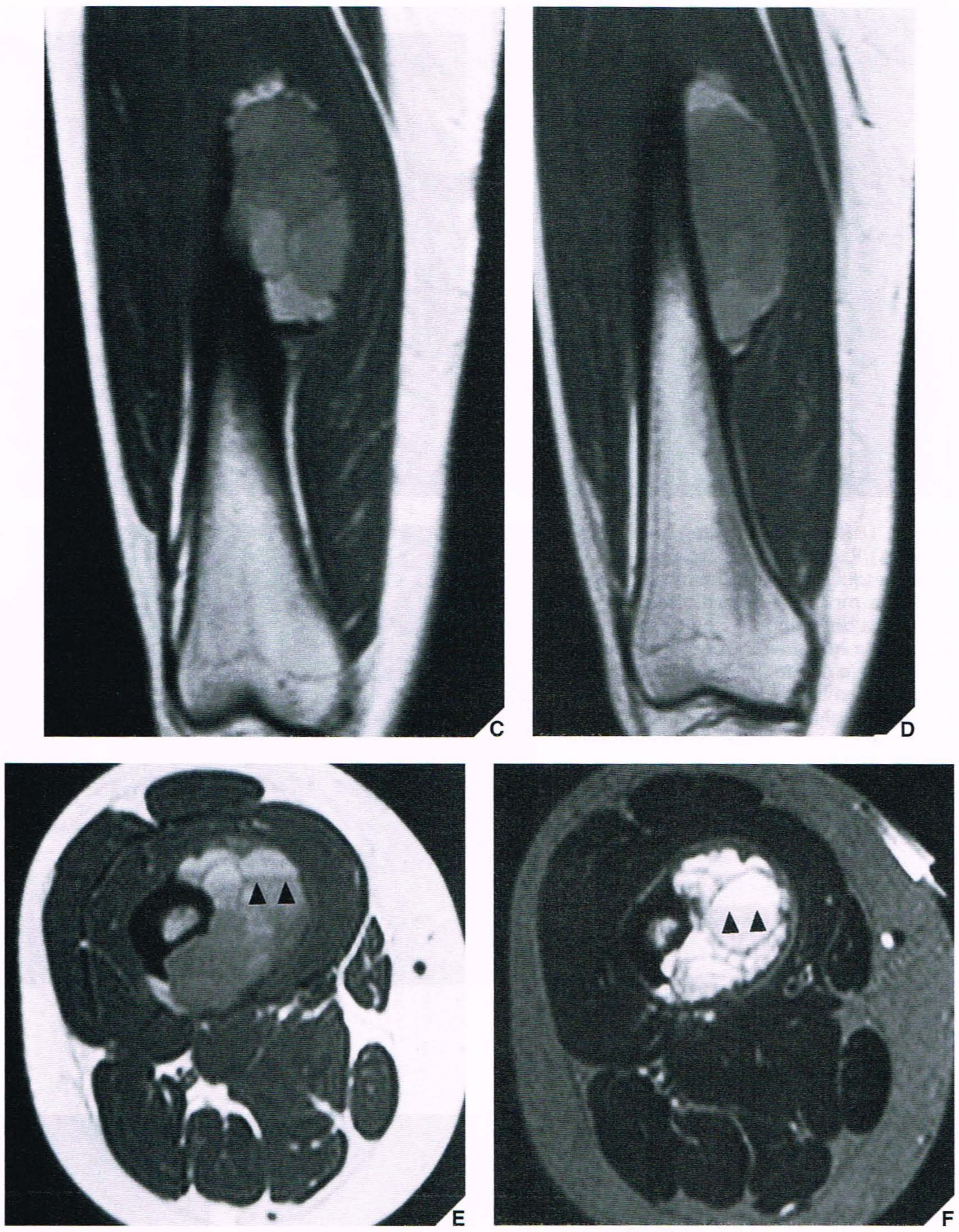

Fig. 20.19 **RM de cisto ósseo aneurismático.** ***Continuação.*** **(C)**, **(D)** RM coronais ponderadas em T1 (SE; TR 600/TE 20 ms) mostram a heterogeneidade da lesão e septações internas. RM axiais ponderadas em T1 **(E)** e T2 **(F)** mostram níveis líquido–líquido (*pontas de setas*).

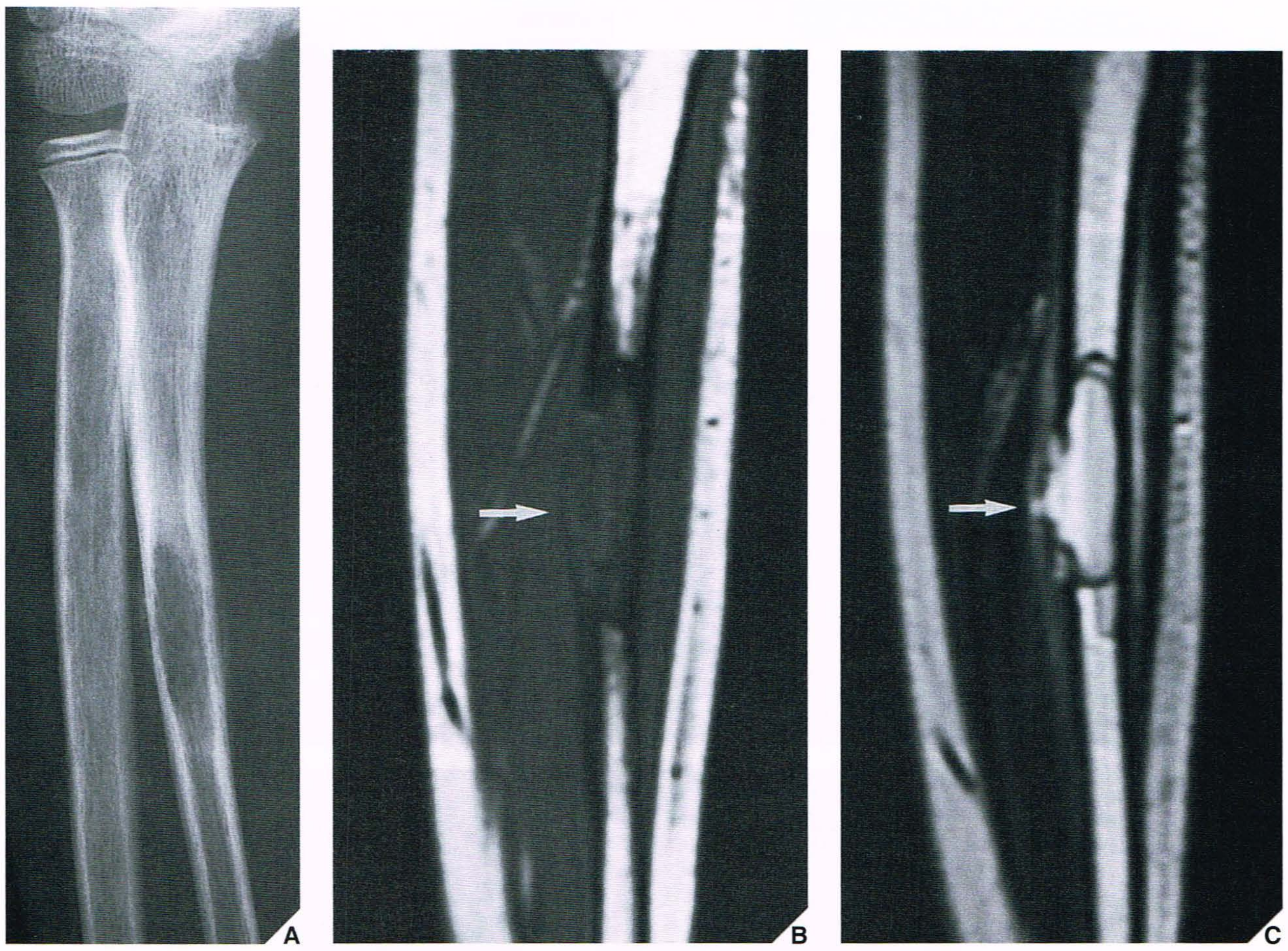

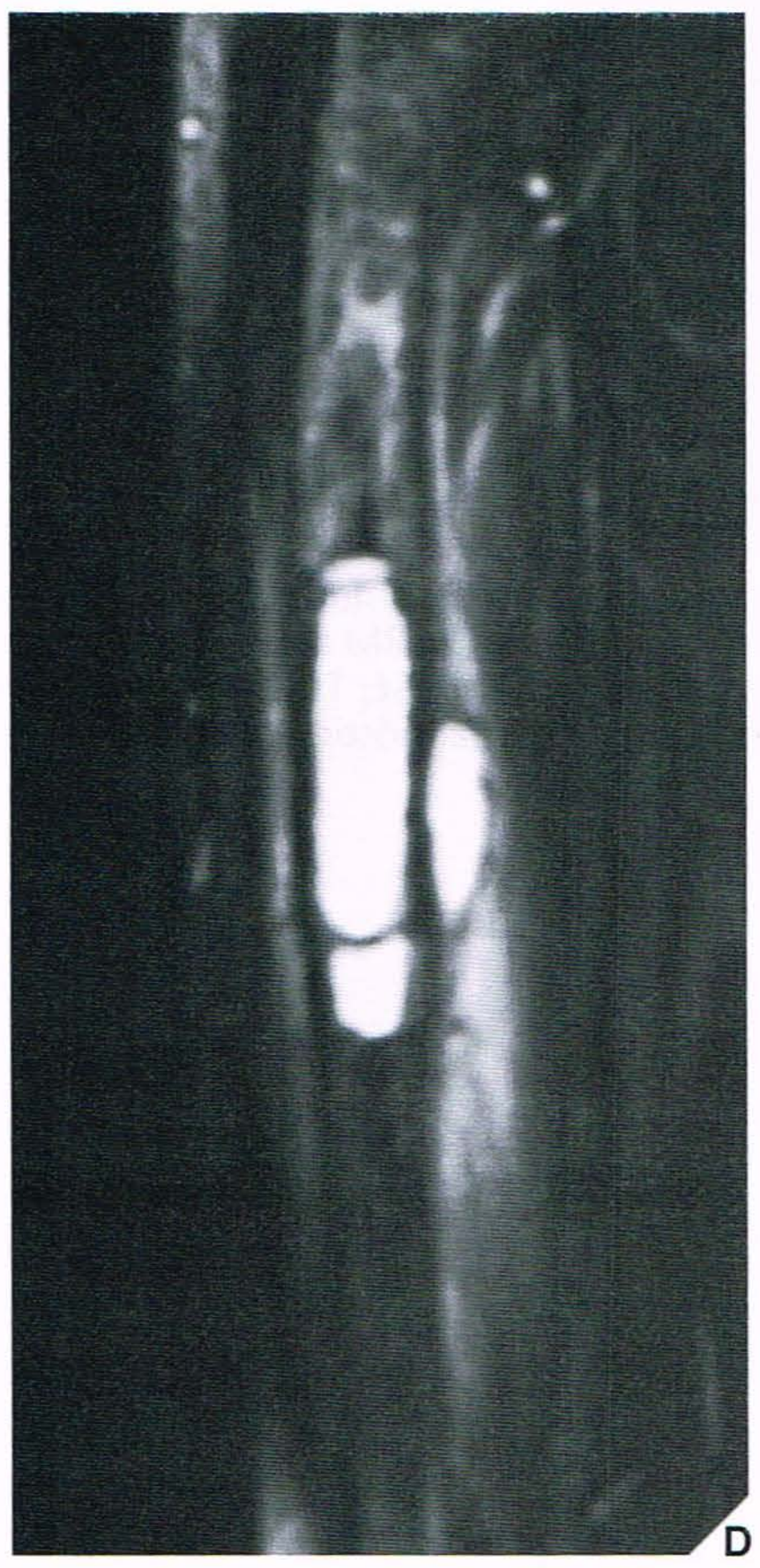

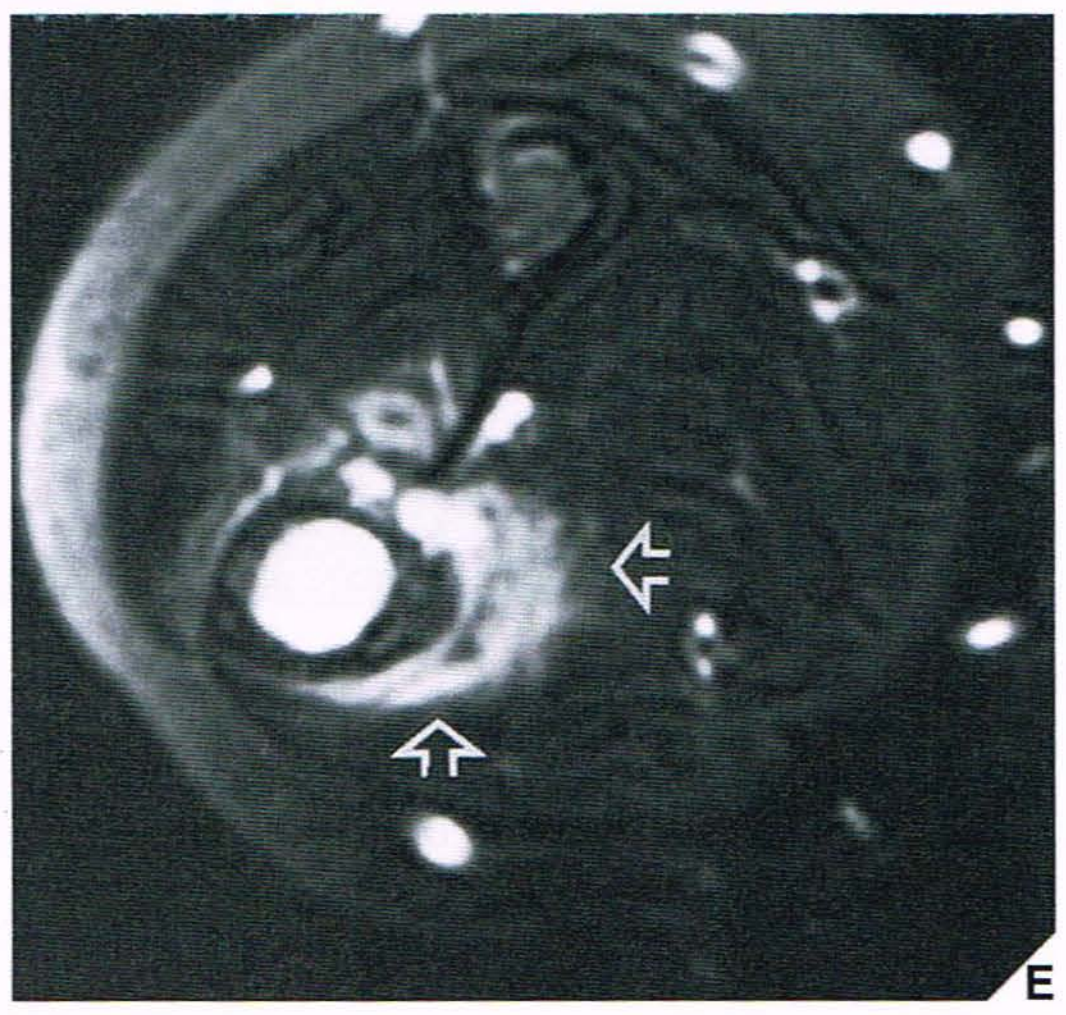

Fig. 20.20 RM de cisto ósseo aneurismático. (A) Radiografia do antebraço direito de um menino de 10 anos de idade mostra lesão radiotransparente na porção média da diáfise da ulna exibindo zona de transição estreita e reação periosteal. **(B)** RM coronal ponderada em T1 mostra lesão expansiva de sinal de baixa intensidade (*seta*). **(C)** RM coronal com densidade protônica mostra extensão para os tecidos moles (*seta*). **(D)** RM sagital ponderada em T2 mostra alto sinal de líquido e septos internos. **(E)** RM axial ponderada em T2 mostra ruptura cortical e extensão da lesão para tecidos moles e edema peritumoroso (*setas abertas*). Uma biópsia excisional revelou cisto ósseo aneurismático.

Fig. 20.21 **RM de cisto ósseo aneurismático.** Um menino de 10 anos de idade sentia dor no pé esquerdo há 3 semanas. **(A)** A radiografia mostra lesão expansiva do segundo metatarsal tocando a placa de crescimento, associada a reação periosteal bem organizada. **(B)** RM axial ponderada em T1 (SE; TR 500/TE 17 ms) mostra a lesão exibindo um sinal de intensidade intermediária a baixa. **(C)** RM coronal ponderada em T2 (FSE; TR 4500/TE 75 ms/Ef) mostra a lesão tornando-se brilhante. O nível de líquido–líquido (*setas*) é um achado típico em um cisto ósseo aneurismático, diagnóstico confirmado pela biópsia.

Fig. 20.22 **RM de cisto ósseo aneurismático. (A)** RM coronal ponderada em T2 (FSE; TR 2583/TE 110 ms/Ef) da extremidade distal do fêmur em uma menina de 5 anos de idade mostra lesão estendendo-se para dentro da placa de crescimento que tem aparência heterogênea. RM axial **(B)** e sagital **(C)** ponderadas em T2 mostram múltiplos níveis de líquido–líquido (*pontas de setas*).

Fig. 20.23 **Cisto ósseo simples simulando cisto ósseo aneurismático.** Lesão expansiva radiotransparente no terço distal da fíbula em uma menina de 8 anos de idade exibe reação periosteal (*seta*) secundária a fratura patológica em consolidação (*seta aberta*). Embora o diagnóstico de cisto ósseo aneurismático tenha sido sugerido, a biópsia excisional foi compatível com cisto ósseo simples.

Fig. 20.25

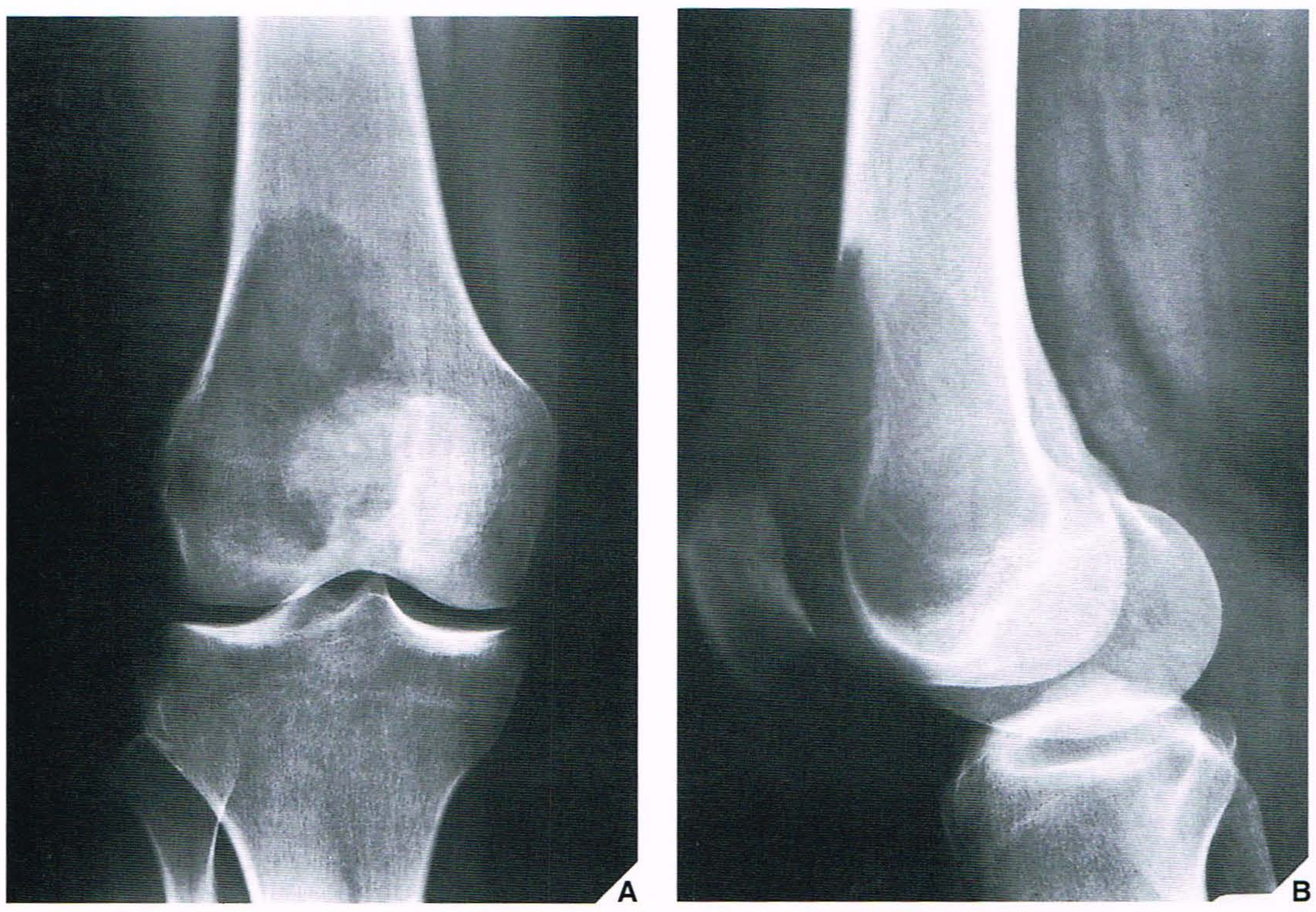

Fig. 20.26 Tumor de células gigantes. Radiografias ântero-posterior (A) e lateral (B) do joelho de um homem de 32 anos de idade mostram lesão puramente osteolítica na extremidade distal do fêmur. Observe sua localização excêntrica, a ausência de esclerose reativa e a disseminação da lesão para a extremidade articular do osso, todos os aspectos característicos do tumor de células gigantes.

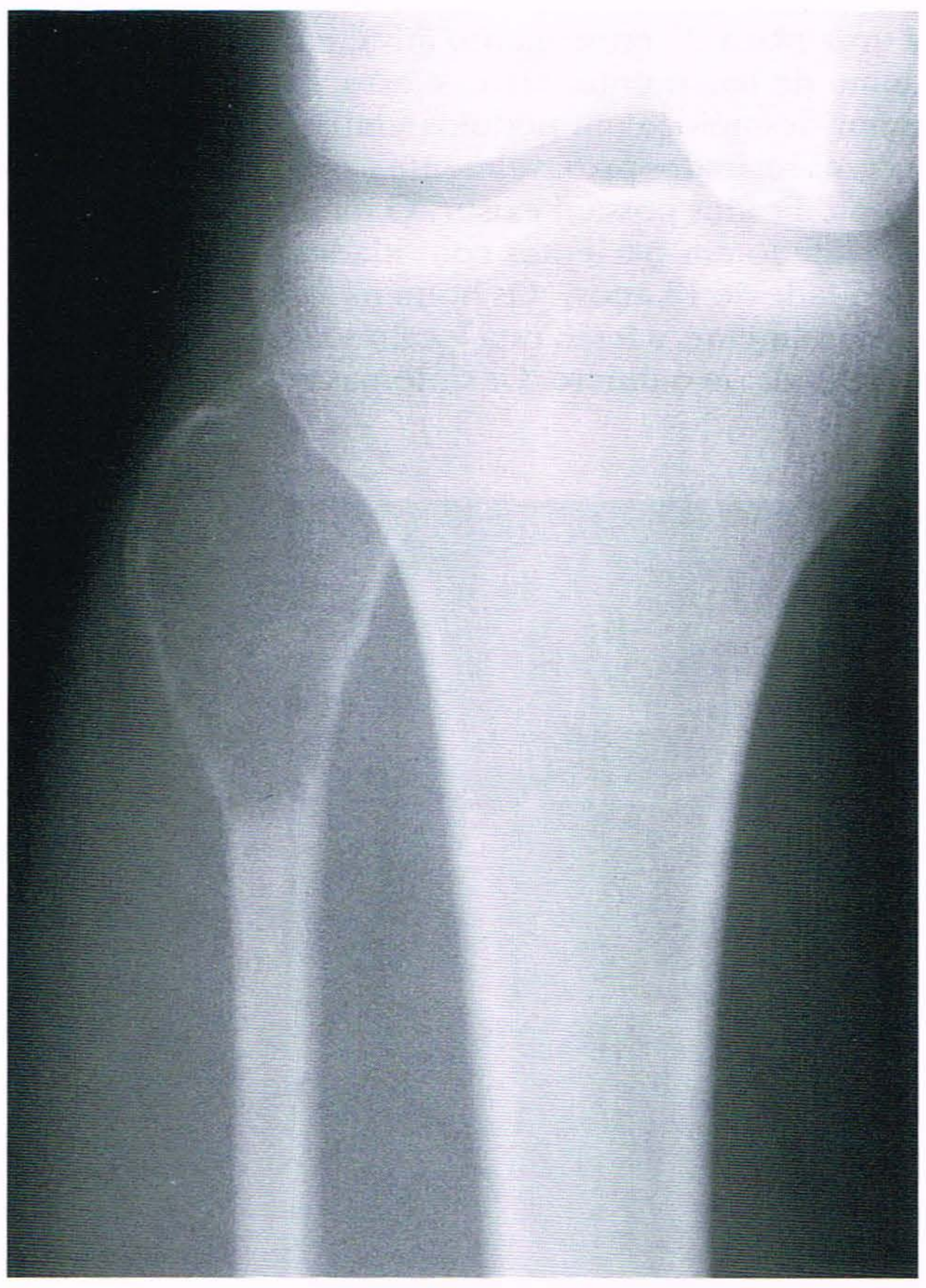

Fig. 20.27 Tumor de células gigantes. Radiografia ântero-posterior do joelho direito de uma mulher de 28 anos de idade mostra lesão radiotransparente expansiva na cabeça da fíbula, que ao exame histopatológico mostrou ser um tumor de células gigantes.

des variáveis de colágeno. Quanto à morfologia, as células gigantes comportam alguma semelhança com os osteoclastos, e exibem atividade aumentada de fosfatase ácida.

Historicamente, o aspecto e o estagiamento radiológico dos tumores de células gigantes não refletiram acuradamente o resultado clínico final. Vários pesquisadores, incluindo Enneking, Campanacci e Bertoni, desenvolveram sistemas de estagiamento baseados nas imagens e no aspecto histológico deste tumor. A lesão de estágio 1 tem um aspecto radiográfico e histológico indolente. A lesão de estágio 2 mostra um aspecto radiográfico mais agressivo com remodelagem extensa do osso, porém periósteo intacto e padrão histológico benigno. O tumor de células gigantes de estágio 3 revela crescimento agressivo e disseminação para tecidos moles adjacentes, porém permanece histologicamente benigno, embora ocorram metástases a distância.

Diagnóstico Diferencial

Várias lesões podem ser diagnosticadas erroneamente como tumores de células gigantes e, ao contrário, o tumor de células gigantes pode simular outras lesões que afetam a extremidade articular de um osso. Raramente o COA primário afeta a extremidade articular de um osso e ocorre em um grupo etário mais jovem. Todavia, após obliteração da placa de crescimento na maturidade óssea, esta lesão pode se estender para a região subarticular de um osso longo, tornando-se indistinguível de um tumor de células gigantes. Ocasionalmente, se o nível líquido–líquido for mostrado na TC ou na RM, esta característica é mais compatível com COA. Entretanto, deve-se notar que o COA poderia algumas vezes coexistir com outras lesões, entre as quais o tumor de células gigantes. O denominado COA sólido, ou granuloma reparador de células gigantes na extremidade articular, pode ter as mesmas características radiológicas de um tumor de células gigantes convencional. O fibro-histiocitoma benigno, devido a sua localização freqüente na extremidade de um osso longo, pode parecer idêntico a um tumor de células gigantes. O tumor marrom do hiperparatireoidismo ainda é uma outra lesão que pode simular radiologicamente o TCG. Contudo, a primeira lesão é em geral acompanhada por outras manifestações ósseas do hiperparatireoidismo, como osteopenia, reabsorção cortical ou subperi-

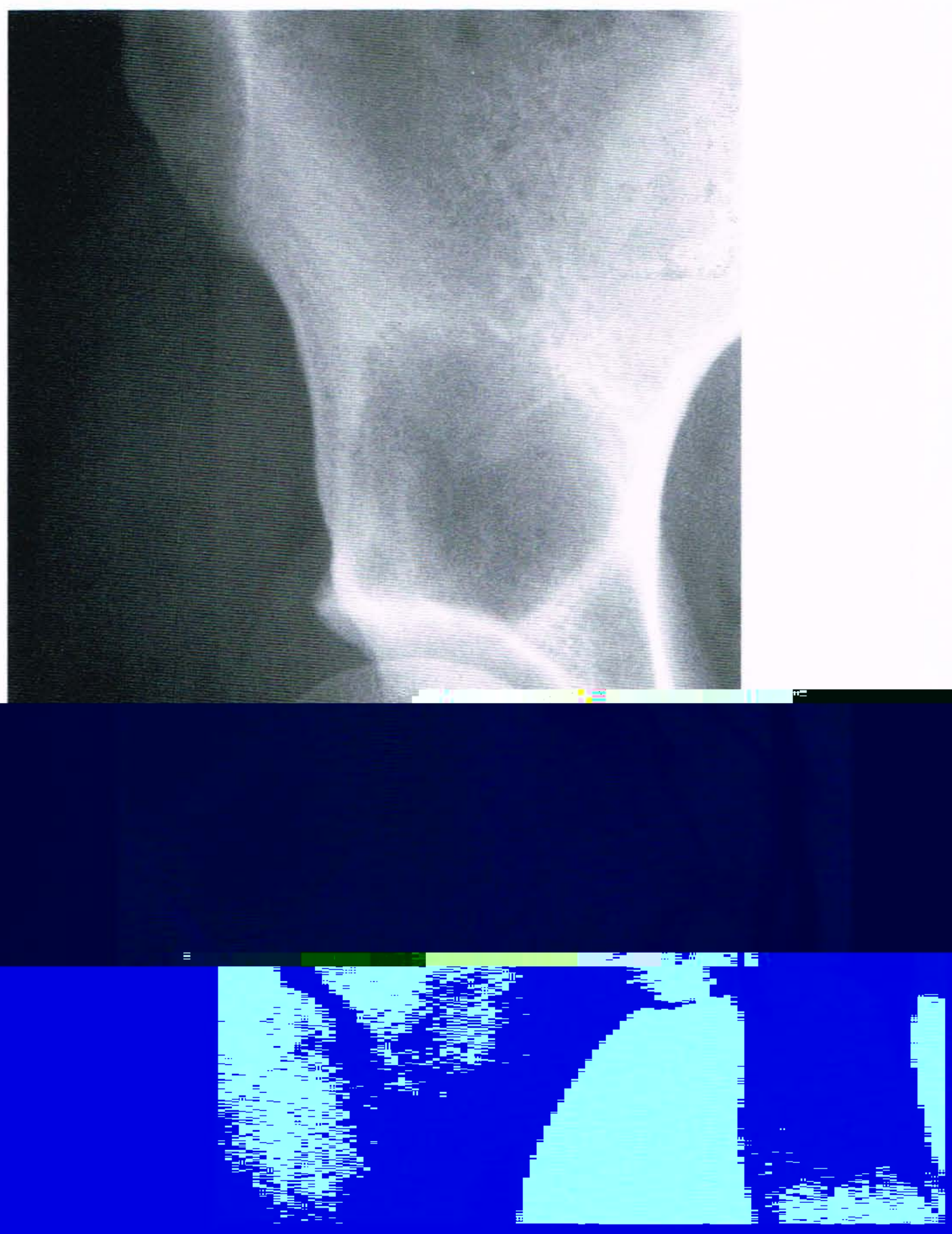

para a extremidade articular do osso, e sobretudo sem calcificações identificadas radiograficamente podem simular muito o tumor de células gigantes. O mieloma e uma metástase lítica ocupando segmentos subcondrais do osso podem em geral ser distinguidos do tumor de células gigantes sem muita dificuldade (grupo etário mais velho no qual as últimas malignidades geralmente ocorrem é um indício útil), embora às vezes as diferenças radiográficas entre as lesões possam não ser tão evidentes. Por fim, em raras ocasiões, o fibrossarcoma, o fibro-histiocitoma maligno ou o osteossarcoma fibroblástico (devido a sua apresentação radiográfica puramente lítica) podem exibir algumas similaridades com o tumor de células gigantes.

Tratamento e Complicações

O tratamento dos tumores de células gigantes benignos consiste em curetagem cirúrgica e enxerto ósseo (Fig. 20.34) ou em ressecção ampla com implante secundário de aloenxerto (Figs. 20.35 e 20.36) ou em



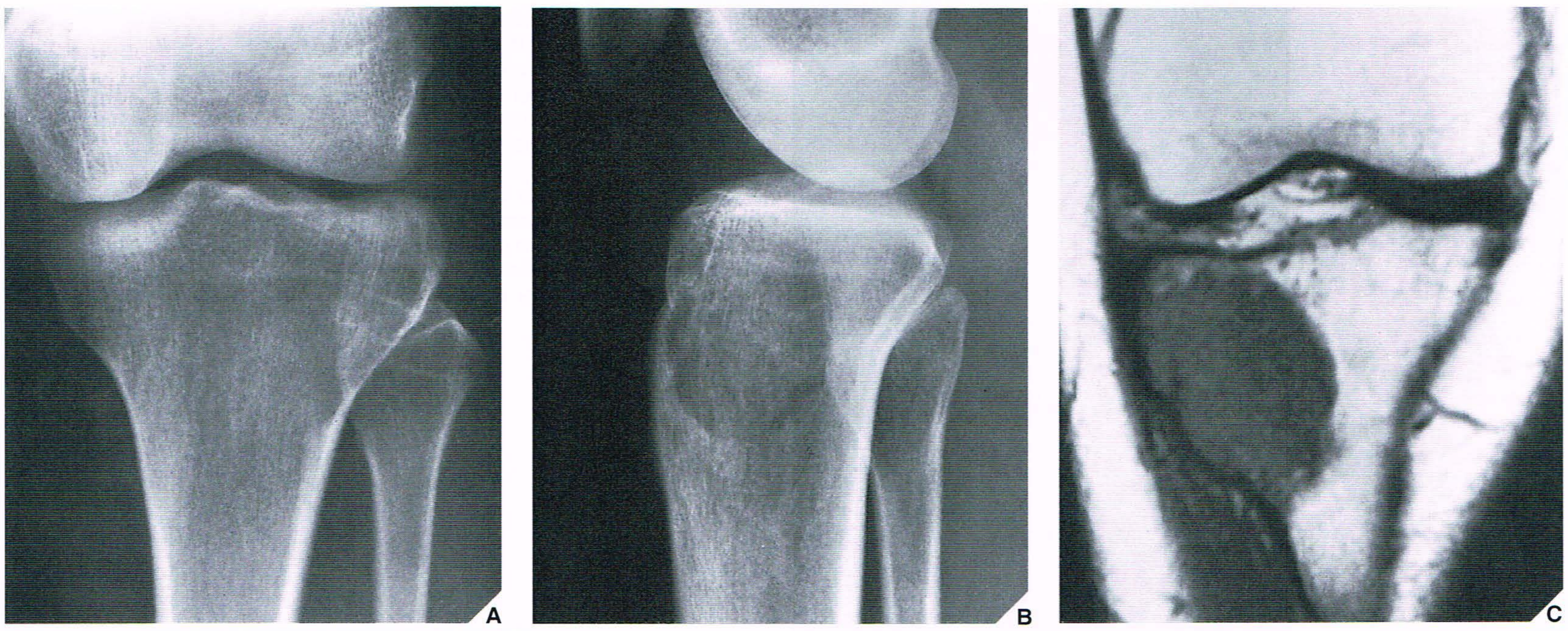

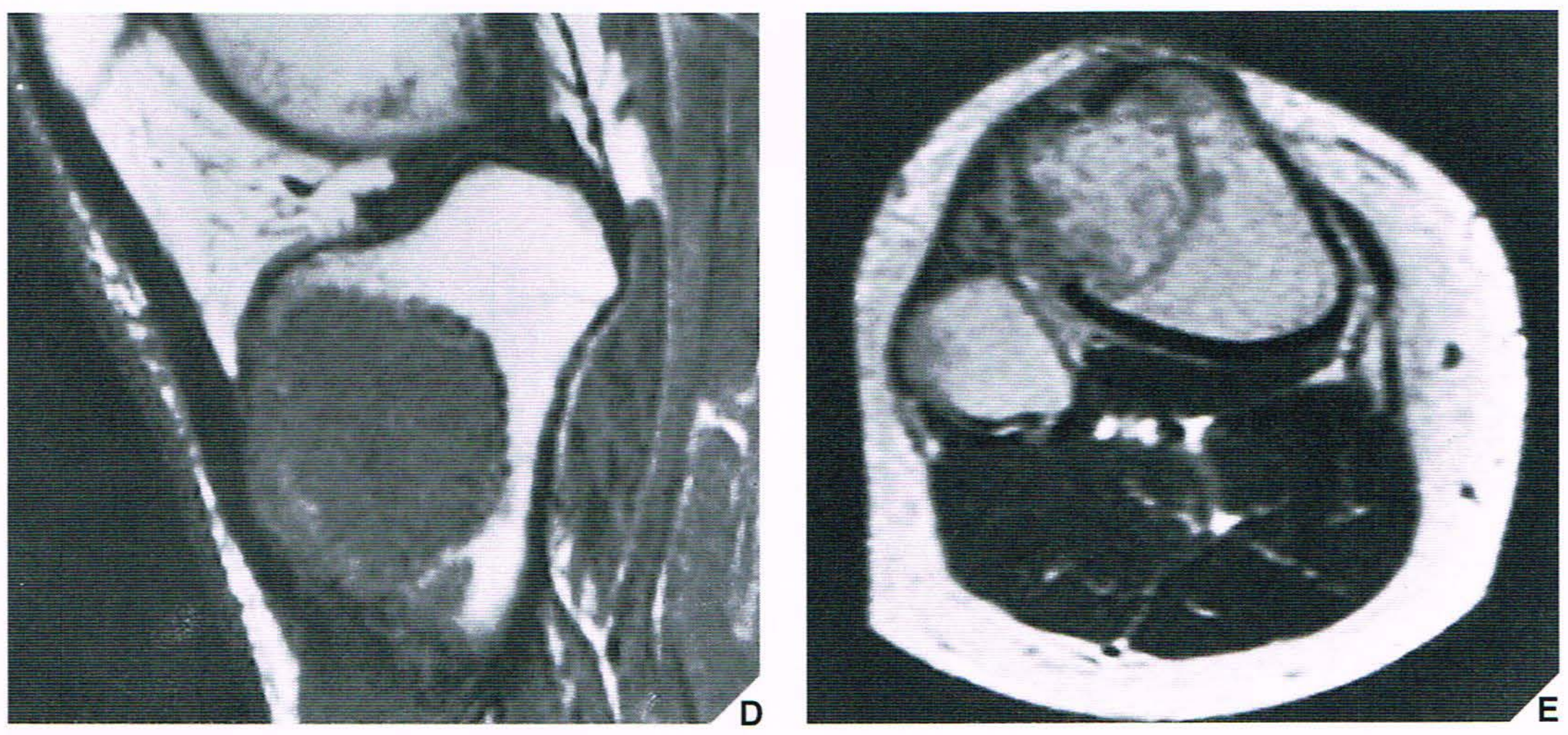

Fig. 20.30 RM de tumor de células gigantes. Uma mulher de 45 anos de idade apresentou dor no joelho esquerdo com 6 meses de duração. Radiografias ântero-posterior (**A**) e lateral (**B**) mostram lesão radiotransparente na porção proximal da tíbia, estendendo-se para a extremidade articular do osso. Imagens de RM coronal (**C**) e sagital (**D**) spin-eco ponderadas em T1 (TR 600/TE 20 ms) delineiam a lesão, que exibe melhor o sinal de intensidade intermediária. A RM axial (**E**) com densidade protônica revela que a lesão penetra a cortical e se estende lateralmente para os tecidos moles. Nessa imagem, a lesão exibe um sinal heterogêneo cuja intensidade varia de intermediária a alta.

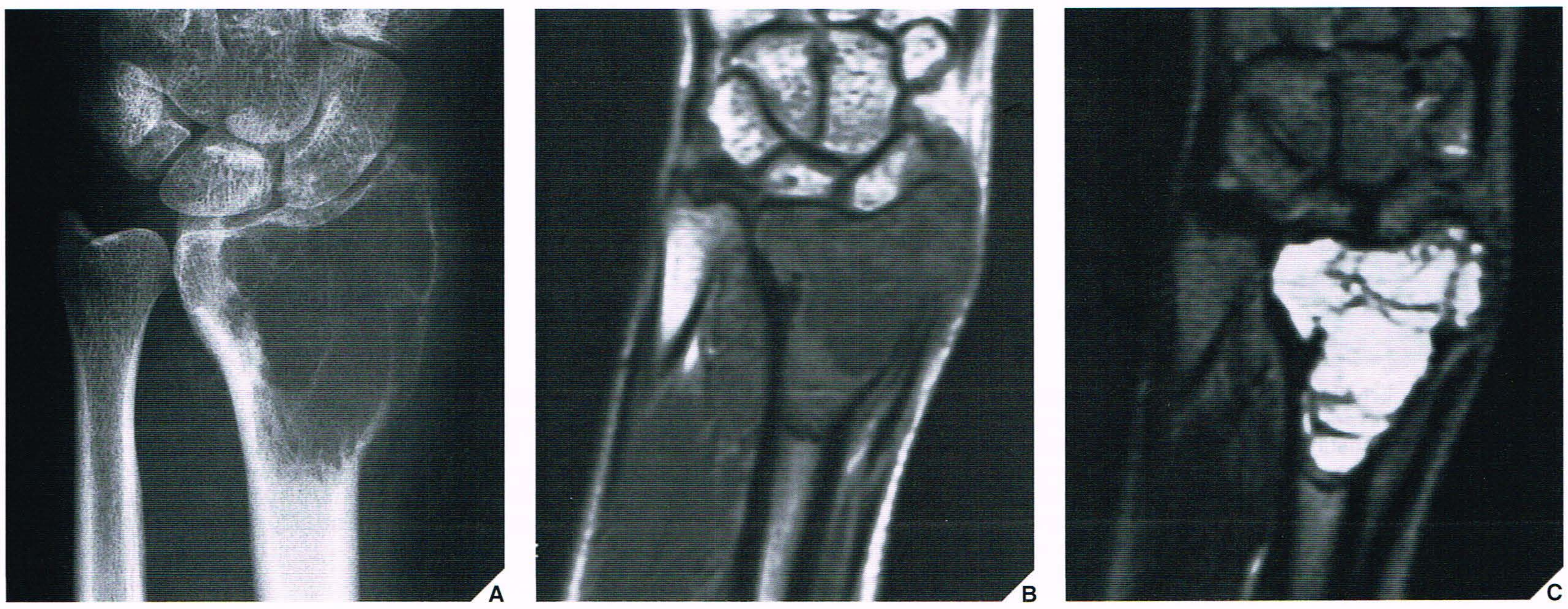

Fig. 20.31 RM de tumor de células gigantes. (**A**) Radiografia dorsopalmar do punho direito de uma mulher de 36 anos de idade mostra lesão osteolítica na porção distal do rádio. (**B**) RM coronal ponderada em T1 (SE; TR 500/TE 20 ms) mostra o tumor com sinal de baixa intensidade. (**C**) Na RM coronal ponderada em T2 (SE; TR 2000/TE 80 ms), a lesão torna-se brilhante, exibindo septações de sinal de baixa intensidade.

Fig. 20.32 **Tumor de células gigantes.** Radiografia dorsopalmar do punho esquerdo de uma mulher de 56 anos de idade mostra tumor de células gigantes da porção distal do rádio que destruiu a cortical e se disseminou para tecidos moles. Apesar dessa imagem radiográfica agressiva, no exame histopatológico o tumor tinha um aspecto tipicamente benigno, sem características malignas. Após ressecção ampla, o acompanhamento de 5 anos não mostrou evidências de recorrência ou de metástases a distância.

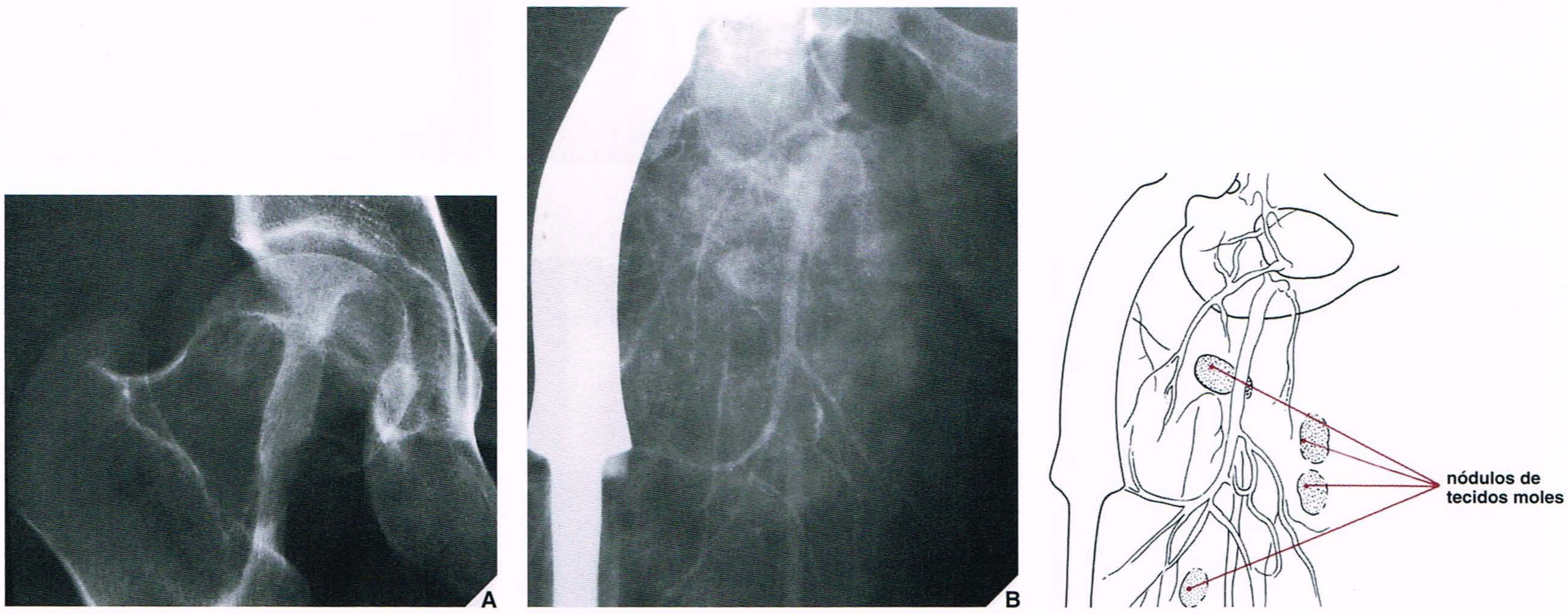

Fig. 20.33 **Complicações do tumor de células gigantes.** Um homem de 28 anos de idade sentia dor no quadril direito há 4 meses. **(A)** Radiografia ântero-posterior do quadril mostra lesão radiotransparente destrutiva envolvendo a face medial da cabeça femoral e disseminando-se para o colo do fêmur. A biópsia revelou cisto ósseo aneurismático. Cinco meses após a curetagem e o preenchimento da cavidade com fragmentos de osso esponjoso, houve recorrência da lesão. Nesta ocasião, o exame histopatológico revelou tumor de células gigantes benigno com cisto ósseo aneurismático enxertado. A porção proximal do fêmur foi ressecada e foi implantada uma endoprótese. Oito meses após esse procedimento, o paciente foi readmitido no hospital com aumento da dor e aumento significante na circunferência da coxa. **(B)** Arteriografia femoral mostra múltiplos nódulos de tecidos moles, que na biópsia provaram ser metástases do tumor de células gigantes. O paciente também apresentou metástases pulmonares.

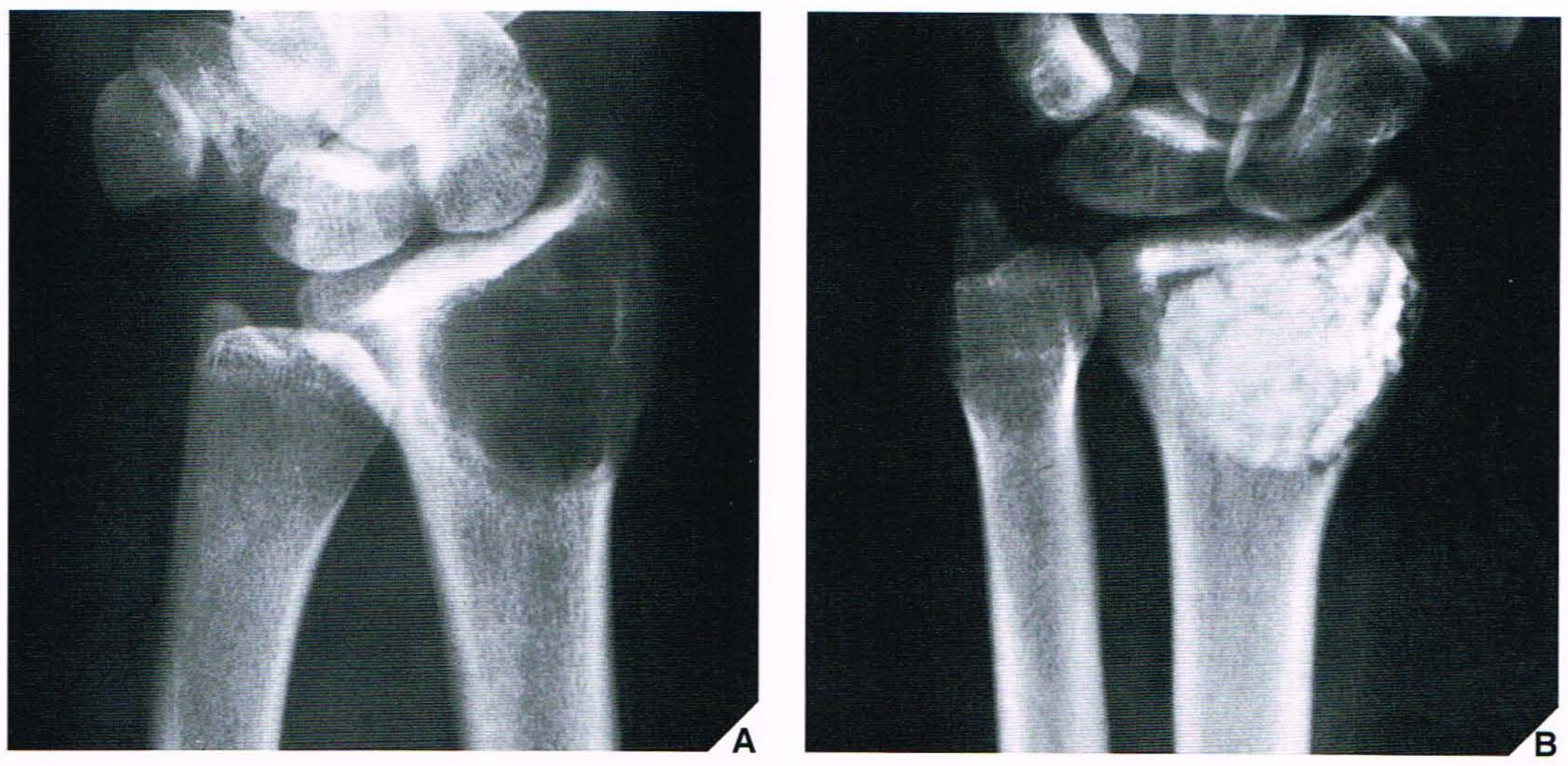

Fig. 20.34 **Tratamento de tumor de células gigantes. (A)** Radiografia da porção distal do antebraço de uma mulher de 32 anos de idade mostra tumor de células gigantes na porção distal do rádio. **(B)** Após curetagem extensa, radiografia pós-operatória mostra aplicação dos fragmentos ósseos.

de crescimento lento. Consistem em ligeiro desconforto e hipersensibilidade dolorosa à palpação no local da lesão e, ocasionalmente, numa massa palpável.

À radiografia, a lesão é radiotransparente com bordas recortadas, estendendo-se para a placa de crescimento ou tocando-a. Após a maturidade óssea, a lesão pode se estender para a extremidade articular do osso (Fig. 20.39). Ocasionalmente, a cortical está expandida e adelgaçada. A cortical pode ser invadida e, nesses casos, a lesão estende-se para os tecidos moles (Fig. 20.40). Isto pode ser efetivamente mostrado por meio de TC ou RM. Embora quase nunca ocorra reação periosteal, esta é esparsa e de aspecto benigno quando acontece. O tumor pode conter calcificações visíveis típicas de matriz cartilaginosa.

À microscopia, a lesão é composta de um tecido de feixes entrelaçados de células fusiformes e fibras colágenas. O tecido é muito celular, os núcleos são roliços e há evidências de pleomorfismo e hipercromatismo, com figuras mitóticas ocasionais. Sobrepostas neste fundo estão ilhotas bem definidas benignas de cartilagem. Em sua primeira descrição, o tumor foi denominado mesenquimoma fibrocartilaginoso com malignidade de baixo grau. Entretanto, devido às metástases nunca terem sido observadas até agora, o grupo da Mayo Clinic posteriormente retirou o complemento, simplesmente denominando-o mesenquimoma fibrocartilaginoso.

Hemangioma

O hemangioma é uma lesão óssea benigna composta de vasos sangüíneos recentemente formados. Compreende aproximadamente 2% de todos os tumores benignos e 0,8% das lesões benignas e malignas do sistema esquelético. Alguns pesquisadores consideram o hemangioma

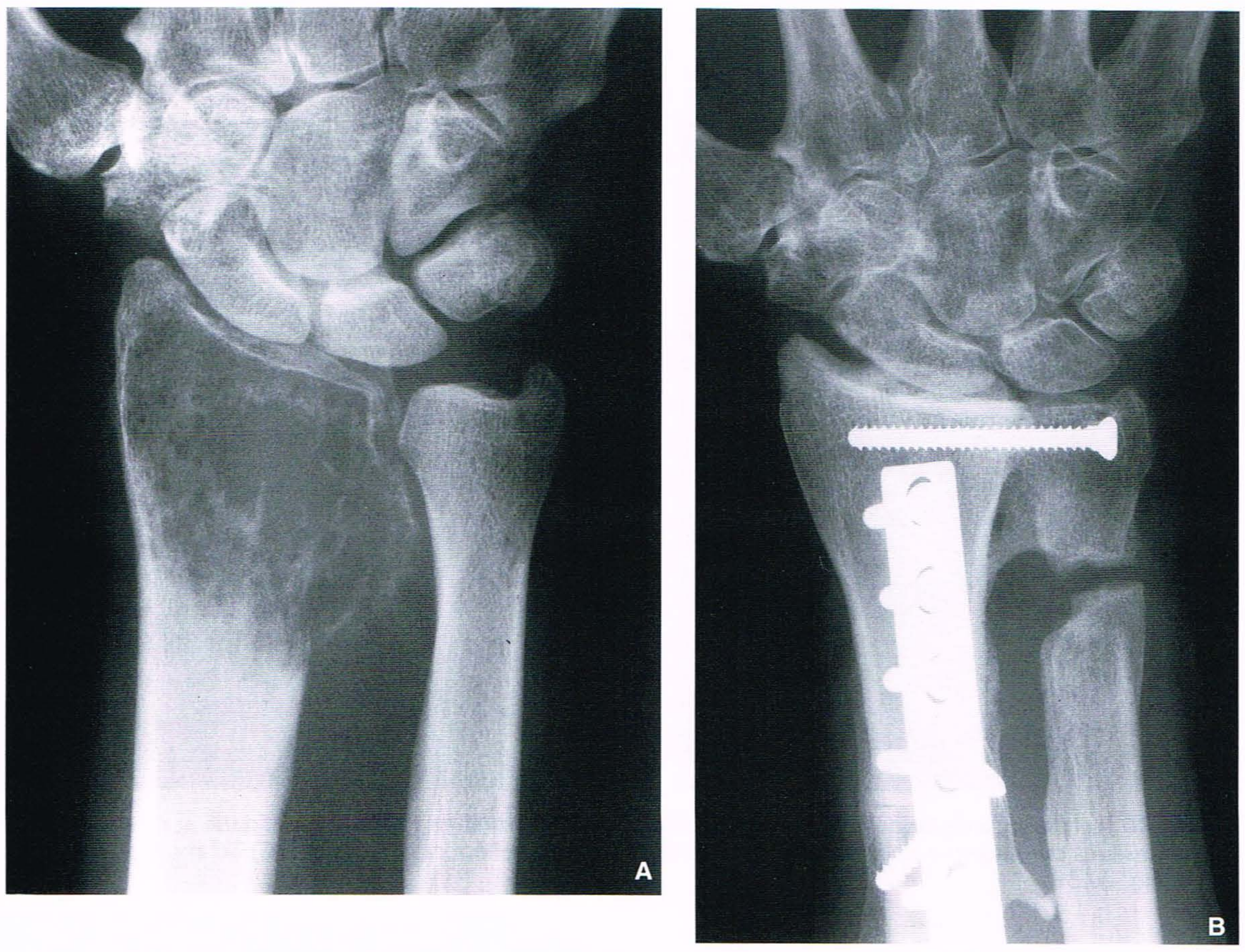

Fig. 20.35 **Tratamento de tumor de células gigantes. (A)** Radiografia dorsopalmar do punho esquerdo de uma mulher de 38 anos de idade mostra o aspecto clássico de um tumor de células gigantes da porção distal do rádio. **(B)** O tratamento consistiu em ressecção da porção distal do rádio e aplicação de aloenxerto. Além disso, foi realizado procedimento de Suavé-Kapandji, criando pseudo-artrose da porção distal da ulna e fusão da articulação radioulnar distal.

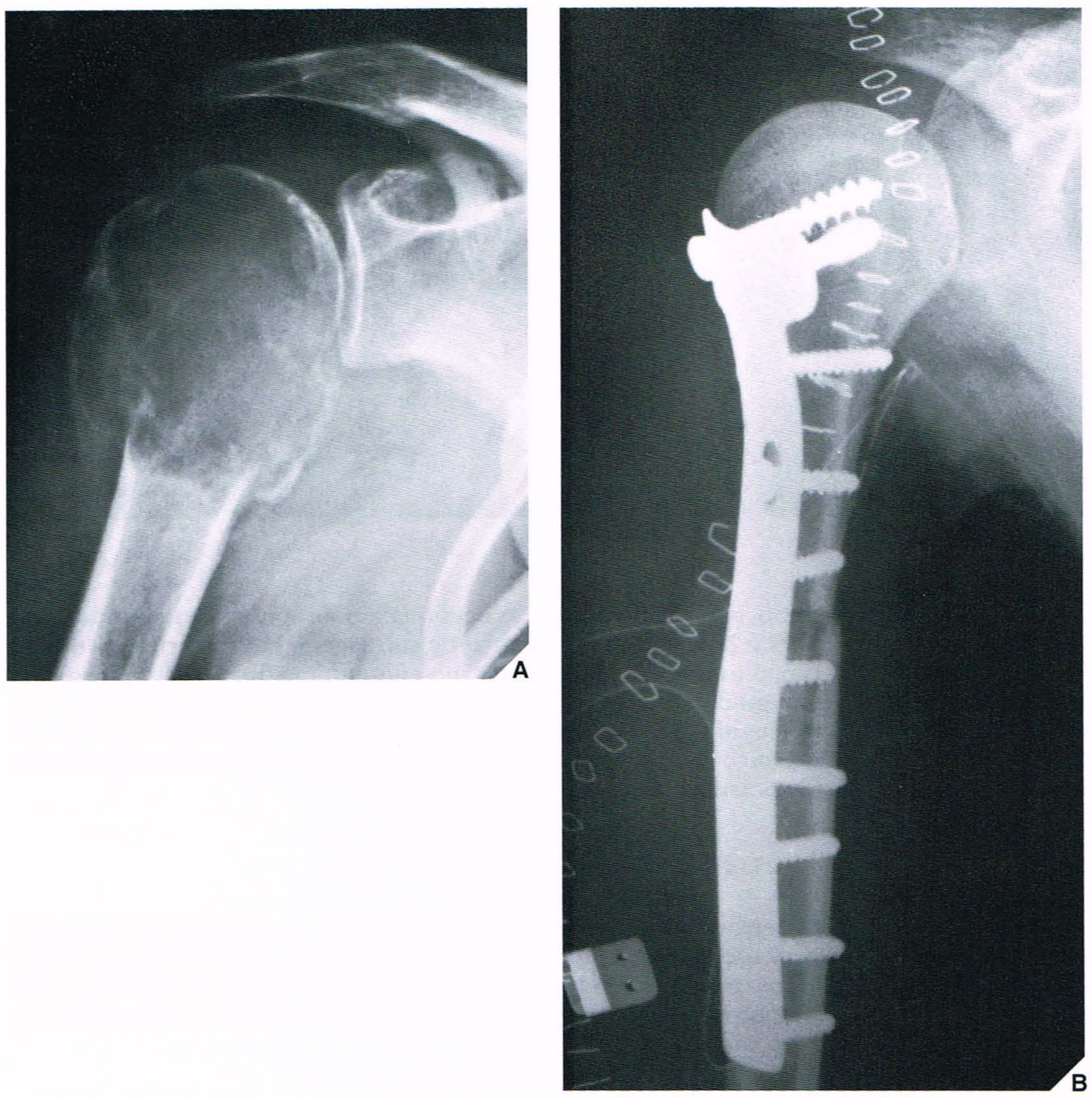

Fig. 20.36 Tratamento de tumor de células gigantes. **(A)** Radiografia ântero-posterior do ombro direito de uma mulher de 27 anos de idade mostra um tumor de células gigantes afetando quase toda a extremidade proximal do úmero. **(B)** Foi realizada ressecção ampla e o úmero foi reconstruído por meio de aloenxerto.

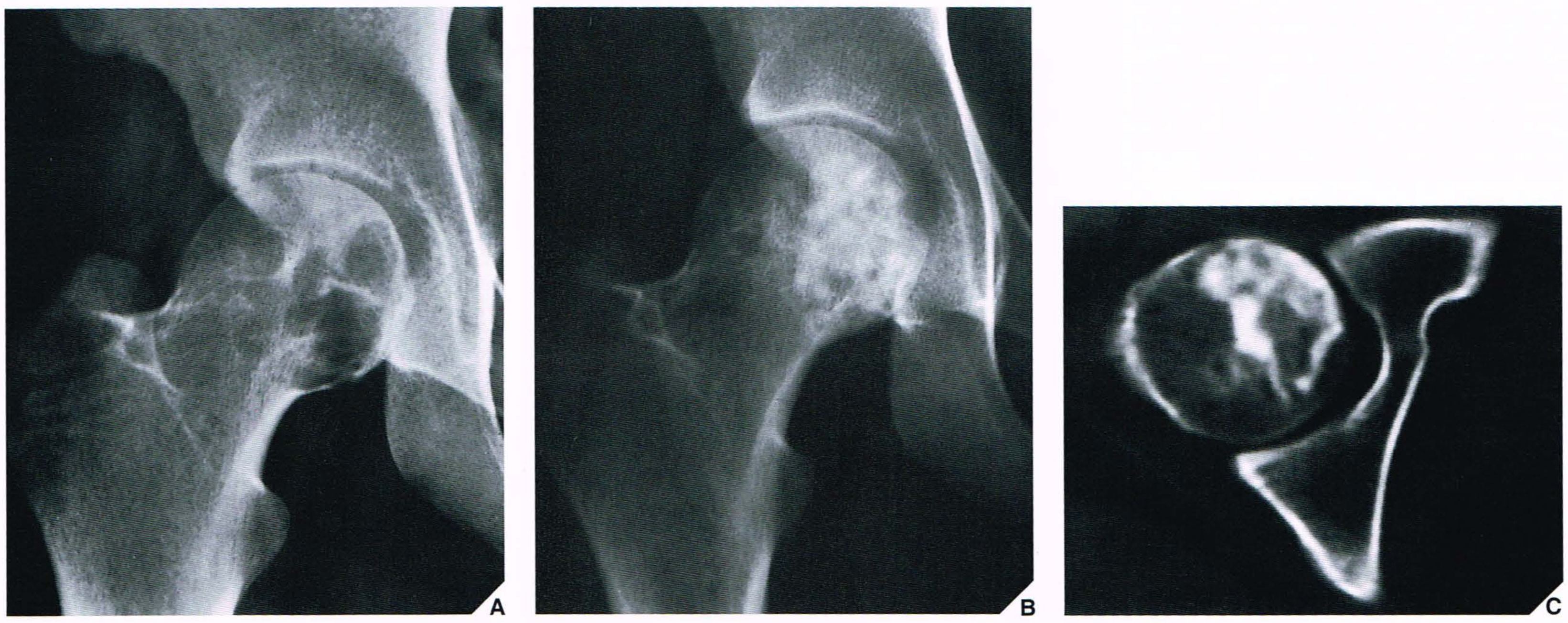

Fig. 20.37 Tratamento de tumor de células gigantes. **(A)** Uma mulher de 27 anos de idade apresentou tumor de células gigantes na cabeça do fêmur. **(B)** Dois anos após curetagem e aplicação de aloenxerto não houve recorrência da lesão. **(C)** TC mostra boa incorporação do enxerto no osso normal (compare com a Fig. 20.38).

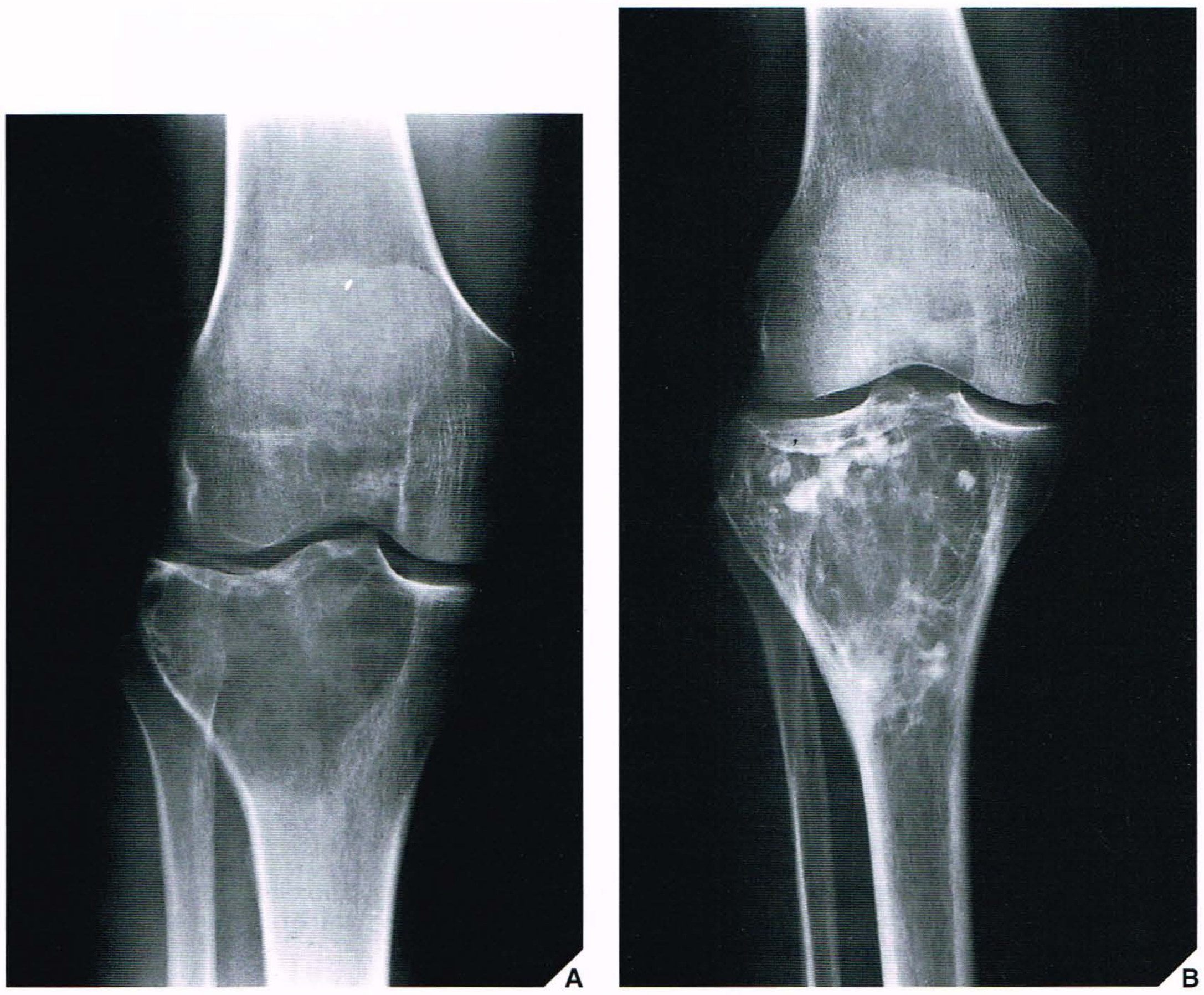

Fig. 20.38 Recorrência do tumor de células gigantes. Uma mulher de 30 anos de idade apresentou um tumor de células gigantes na extremidade proximal da tíbia direita **(A)** e em seguida foi tratada com curetagem e aplicação de fragmentos de osso esponjoso. Vinte meses após a cirurgia ela começou a apresentar dor progressiva no joelho. **(B)** Radiografia de acompanhamento mostra que a maioria dos fragmentos ósseos foi reabsorvida; os focos osteolíticos indicam recorrência do tumor.

neoplasia benigna; outros o enquadram na categoria de malformações vasculares congênitas. É classificado de acordo com o tipo de vasos na lesão, como capilares, cavernosos, venosos ou mistos.

Os *hemangiomas capilares* são compostos de pequenos vasos que consistem simplesmente em um endotélio aplanado, circundado apenas por uma membrana basal. No osso, mais comumente ocorrem no corpo vertebral. Os *hemangiomas cavernosos* são compostos de espaços dilatados repletos de sangue revestidos pelo mesmo endotélio plano com uma membrana basal. Os hemangiomas cavernosos ósseos mais comumente envolvem a calvária. Os *hemangiomas venosos* são compostos por vasos de parede espessa que têm uma camada muscular. Amiúde, contêm flebolitos. Os *hemangiomas arteriovenosos* são caracterizados por comunicações anormais entre artérias e veias. São muito raros no osso e quase exclusivamente envolvem os tecidos moles. A classificação biológica de anomalias vasculares recentemente recebeu atenção renovada. Com base em um sistema elaborado por Mulliken e Glowacki, que defendem considerarem os hemangiomas como hamartomas e não como neoplasias verdadeiras, esta classificação leva em consideração a renovação e a histologia celulares, bem como a história natural e os achados físicos. Separa claramente hemangiomas de lactância, com seu estágio proliferativo inicial e estágio involutivo tardio, de malformações vasculares, que são caracterizadas como arteriais, venosas, capilares, linfáticas ou combinadas. Entretanto, os hemangiomas epitelióides foram observados como sendo aparentemente tumores verdadeiros.

\A incidência de hemangiomas parece aumentar com a idade e é mais freqüente em pessoas de meia-idade. As mulheres são afetadas duas vezes mais que os homens. Os locais mais comuns são a coluna vertebral, sobretudo o segmento torácico, e o crânio (Fig. 20.41). Na coluna vertebral, a lesão envolve tipicamente o corpo vertebral, embora possa se estender para o pedículo ou lâmina e raramente para o processo espinhoso. Às vezes, múltiplas vértebras podem ser afetadas. A maioria dos hemangiomas da coluna vertebral é assintomática e descoberta incidentalmente. Os sintomas ocorrem quando a lesão nas vértebras afetadas comprime as raízes nervosas ou a medula espinal secundariamente à disseminação epidural. Esta complicação neurológica é mais associada a lesões na porção média da coluna torácica (Fig. 20.42). Um outro mecanismo considerado responsável pela compressão da medula espinal, embora observado menos freqüentemente, é a fratura do corpo vertebral envolvido com formação de uma massa de tecidos moles ou hematoma associado.

O hemangioma é tipificado radiologicamente pela presença de focos líticos multiloculados ou estriações verticais grosseiras. Em um corpo vertebral, isto é denominado de padrão em "favo de mel" ou "canelado", respectivamente (Fig. 20.43), e, no crânio, de configuração em "roda dentada". Quando observado na coluna, este padrão é considerado praticamente patognomônico de hemangioma. A TC tipicamente mostra o padrão como múltiplos pontos (com freqüência referidos como padrão de "bolinhas") que representam um corte axial das trabéculas reforçadas (Fig. 20.44). Na RM, as imagens ponderadas em T1 e T2 geralmente revelam áreas de sinal de intensidade elevada que correspondem aos componentes vasculares (Fig. 20.45). Áreas de espessamento trabecular exibem um sinal de baixa intensidade independentemente da seqüência de pulso utilizada. Tanto as imagens de TC quanto as de RM obtidas após administração intravenosa de contraste mostram realce da lesão. Nos ossos tubulares longos e curtos, os hemangiomas são reconhecidos por um padrão reticulado e em favo de mel (Fig. 20.46).

À cintigrafia, o aspecto dos hemangiomas ósseos varia de fotopenia até um aumento moderado na captação do radiofármaco. Um recente estudo de imagens planares e tomografia computadorizada com emissão fotônica única (SPECT) dos hemangiomas vertebrais e sua correlação com a RM mostrou que, na maioria dos casos, os hemangiomas

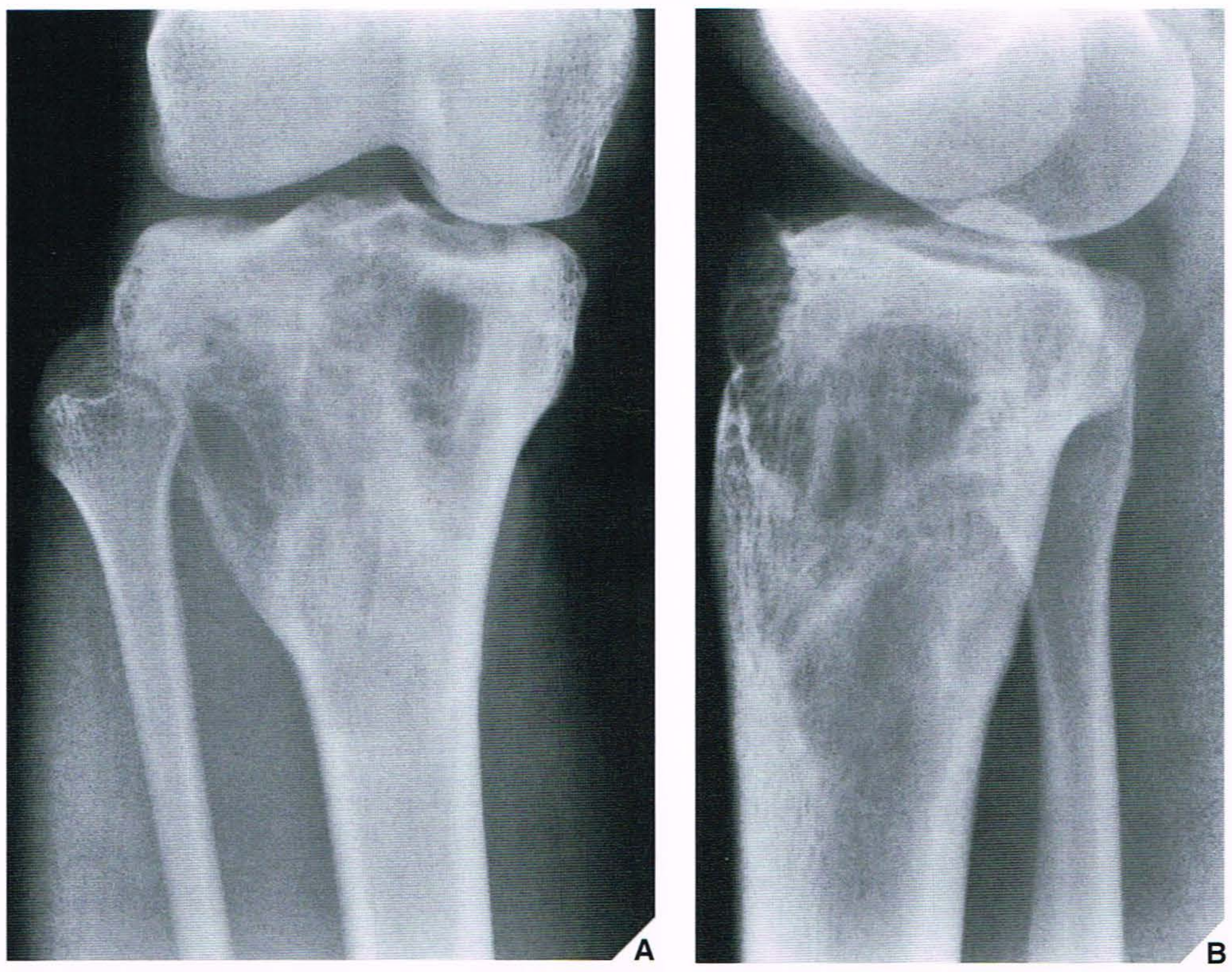

Fig. 20.39 Mesenquimoma fibrocartilaginoso. Radiografias ântero-posterior **(A)** e lateral **(B)** do joelho direito de um homem de 23 anos de idade mostram lesão trabeculada radiotransparente na porção proximal da tíbia, abaulamento da cortical ântero-lateral e disseminação para a extremidade articular do osso. Biópsia excisional revelou mesenquimoma fibrocartilaginoso.

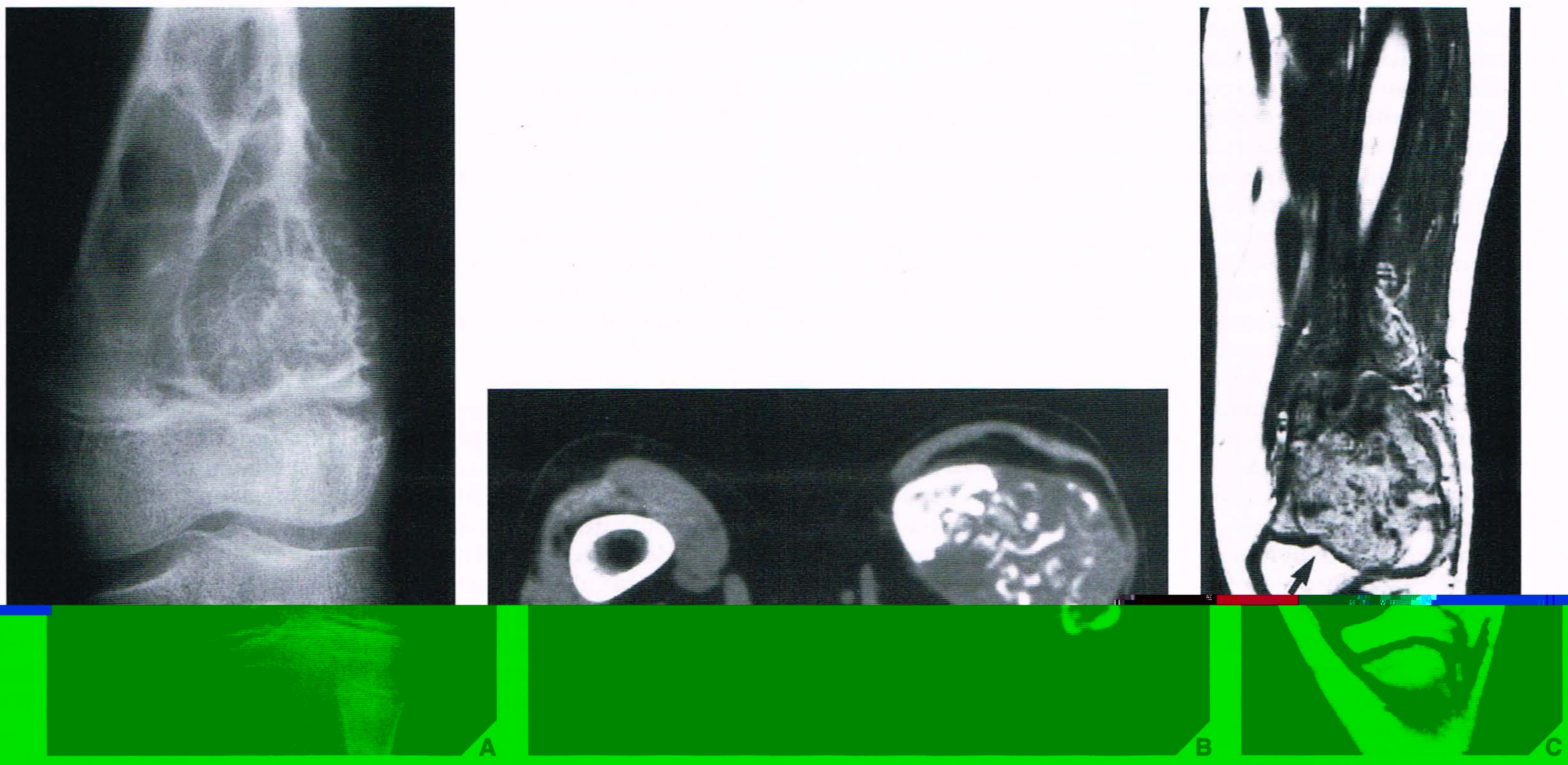

Fig. 20.40 RM de mesenquimoma fibrocartilaginoso. (A) Radiografia oblíqua do joelho esquerdo de um menino de 14 anos de idade mostra lesão trabeculada osteolítica na porção distal do fêmur tocando a placa de crescimento. A cortical lateral está destruída. **(B)** TC do tumor mostra destruição da cortical póstero-lateral e grande massa de tecidos moles contendo calcificações. **(C)** RM coronal ponderada em T1 mostra sinal heterogêneo do tumor que violou a placa de crescimento e se disseminou para a epífise femoral distal (*seta*). (*continua*)

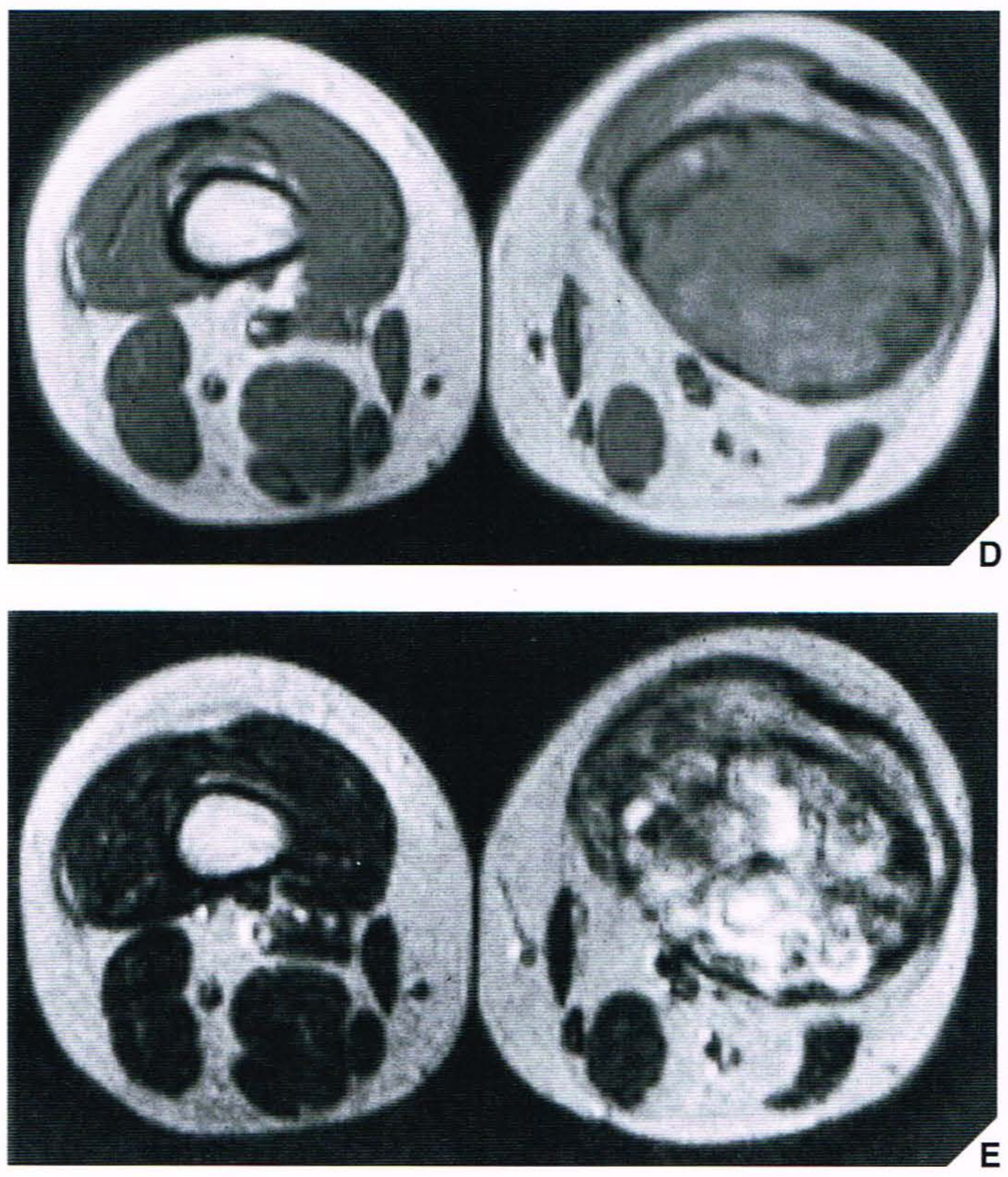

Fig. 20.40 **RM de mesenquimoma fibrocartilaginoso.** ***Continuação.*** **(D)** RM axial ponderada em T1 mostra destruição da cortical e grande massa de tecidos moles de sinal intermediário. Calcificações dentro da massa exibem sinal de baixa intensidade. **(E)** Na RM axial ponderada em T2, o tumor adquire um sinal de alta intensidade. A pseudo-septação da massa e o caráter heterogêneo são bem mostrados. (Cortesia do Prof. Dr. Wolfgang Remagen, Cologne, Alemanha.)

exibiram captação normal ou imagens planares. As imagens da SPECT também foram normais, sobretudo quando as lesões tinham menos de 3 cm de diâmetro. Esse estudo também mostrou disparidade entre as imagens de SPECT e de RM: não havia correlação entre as alterações de intensidade de sinal da RM e os padrões de captação na aquisição de imagens ósseas. Arteriografia do hemangioma raramente está indicada.

Histologicamente, a maioria dos hemangiomas consiste em canais revestidos por endotélio simples, idênticos na forma aos do endotélio capilar. Alguns ou todos os canais vasculares podem estar dilatados e ter um aspecto sinusoidal, em cujo caso a lesão é denominada como do tipo cavernoso. Às vezes, os hemangiomas são compostos de artérias ou veias maiores de parede espessa e semelhantes a malformações arteriovenosas dos tecidos moles.

O *hemangioma epitelióide* é uma variante do hemangioma convencional. Foi previamente descrito como *hiperplasia angiolinfóide com eosinofilia* e como *hemangioma histiocitóide* devido a suas características morfológicas. Embora afete mais a pele e o tecido subcutâneo, o hemangioma epitelióide também pode envolver ossos, como principalmente as vértebras. Os aspectos radiográficos desta lesão incluem áreas líticas expansivas com bordas lobuladas bem definidas e esclerose marginal. Raramente, a cortical é destruída, causando formação de novo osso periosteal. Histologicamente, como destacou Wenger e Wold, os vasos bem formados com luzes abertas são observados, circundados por múltiplas células endoteliais epitelióides com citoplasma eosinofílico abundante. Os vasos são em geral do tamanho de capilares, e pode ocorrer hemorragia no tecido conectivo circunvizinho. O estroma vizinho pode conter um infiltrado inflamatório. Ocasionalmente, a histopatologia da lesão é similar à do hemangioendotelioma epitelióide.

O envolvimento difuso dos ossos pelas lesões hemangiomatosas é definido como *hemangiomatose* ou *angiomatose*. A apresentação radiográfica da angiomatose é a de lesões líticas, freqüentemente com um aspecto de favo de mel ou reticulado ("buraco dentro de buraco"). Quando o osso está extensamente envolvido, o termo *angiomatose cística* é aplicado. Alguns outros termos usados para este transtorno incluem hemangiomatose esquelética difusa, linfangiectasia cística e hemolinfangiomatose hamartosa. Schajowicz postulou que hemangiomatose cística deveria ser distinguida de angiomatose difusa devido aos seus as-

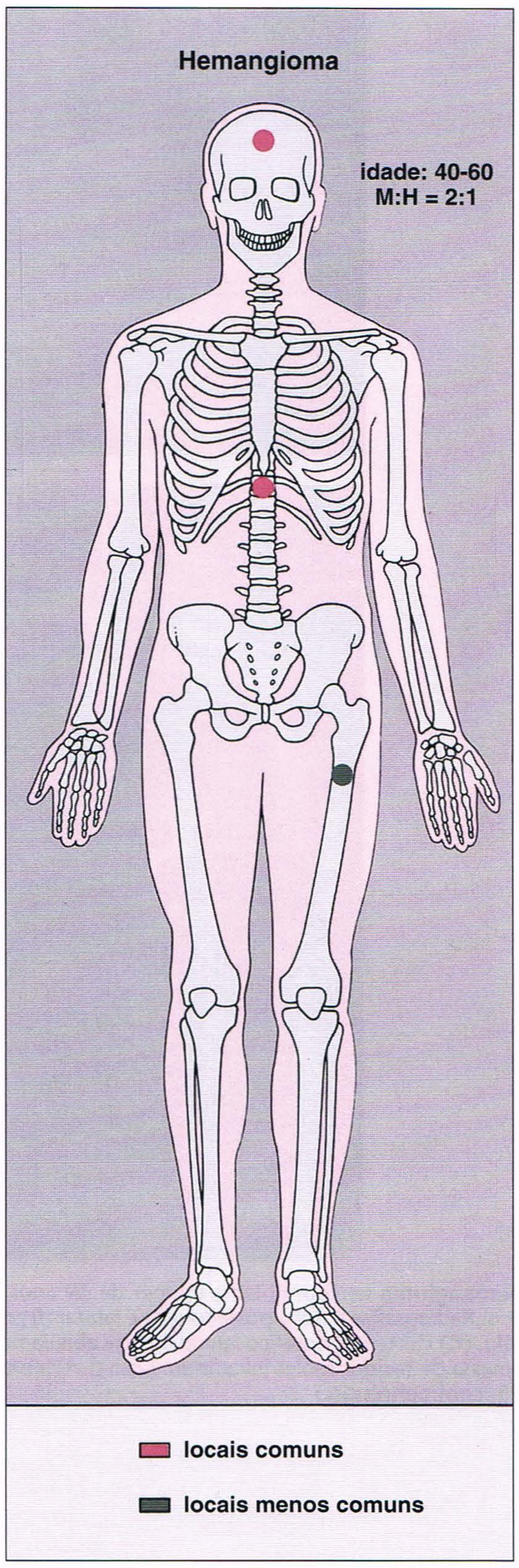

Fig. 20.41 **Locais esqueléticos principais, faixa etária de incidência máxima e relação homem/mulher no hemangioma.**

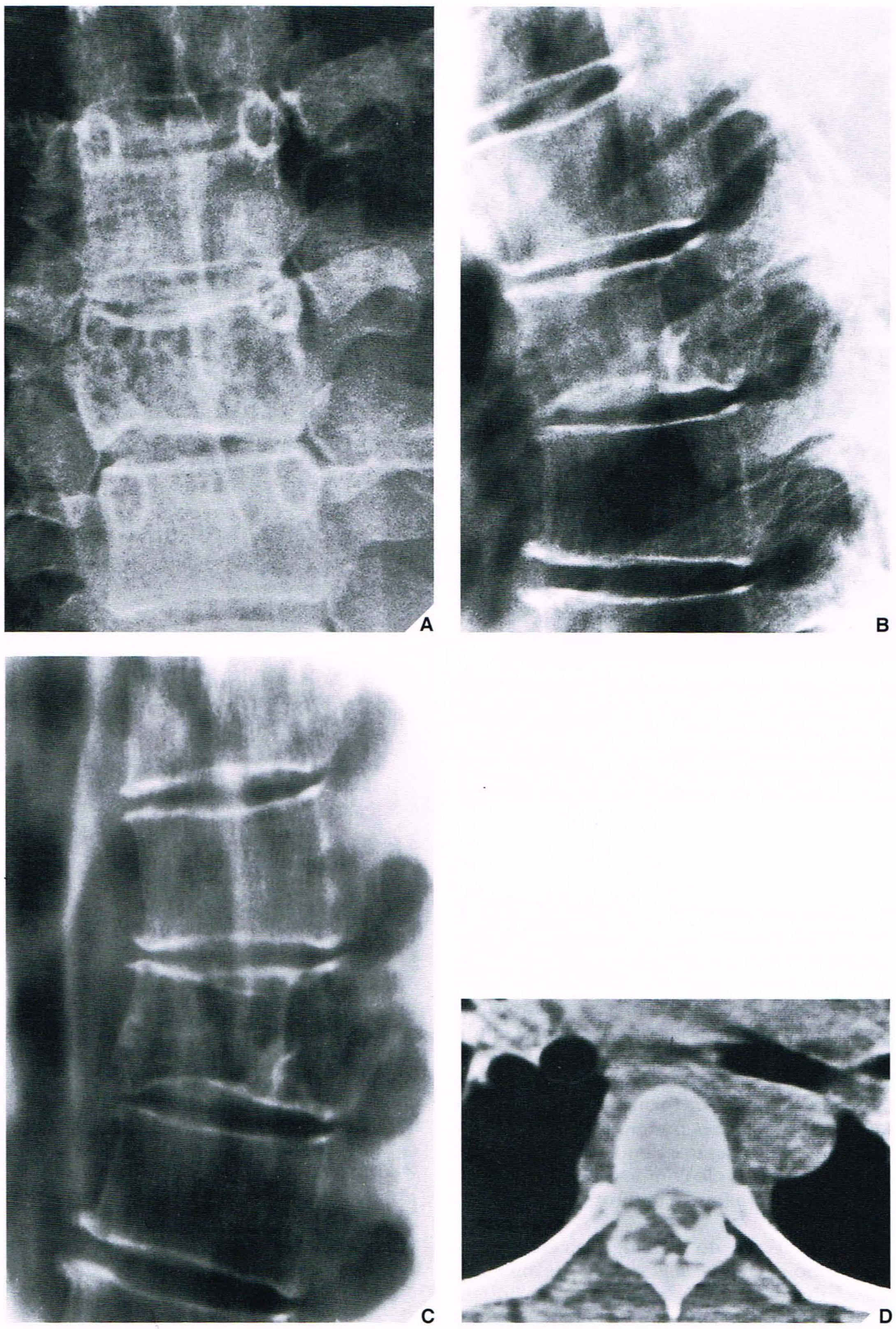

Fig. 20.42 **Hemangioma vertebral.** Uma mulher de 39 anos de idade apresentou dor na região dorsal e diminuição da sensibilidade e força do membro superior direito. Radiografias ântero-posterior **(A)** e lateral **(B)** da coluna torácica mostram lesão radiotransparente envolvendo o corpo de T6 e se estendendo para o pedículo. **(C)** Corte tomográfico lateral mostra abaulamento da cortical posterior da vértebra e extensão da lesão para os elementos posteriores. **(D)** TC mostra uma massa de tecidos moles invadindo o canal vertebral e deslocando a medula espinal. A biópsia revelou hemangioma. (Reproduzido de Greenspan A, et al., 1983, com permissão.)

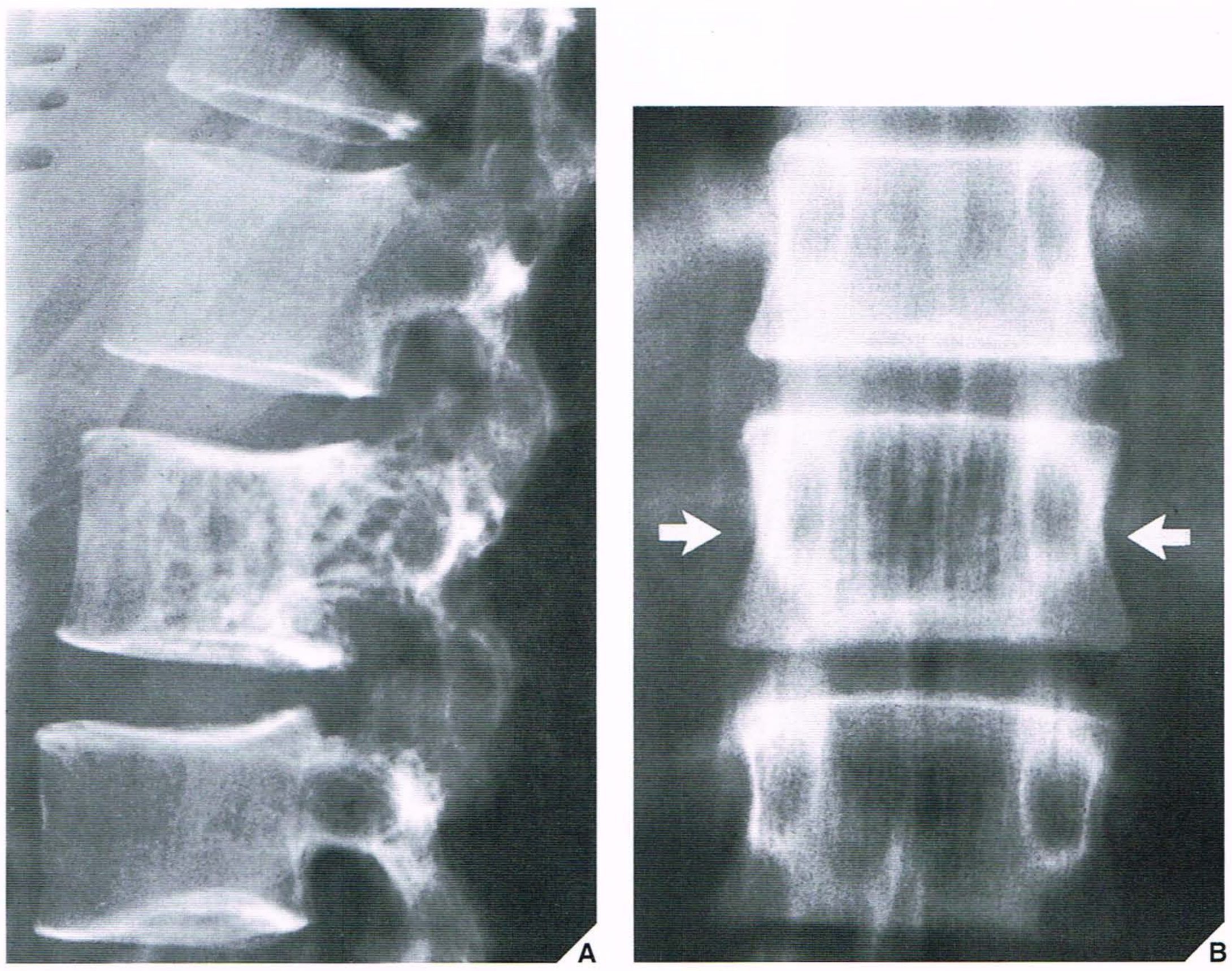

Fig. 20.43 **Hemangioma vertebral.** **(A)** Radiografia lateral da coluna lombar mostra um padrão em "favo de mel" do hemangioma da vértebra L-2. **(B)** Tomografia ântero-posterior mostra as estriações verticais de hemangioma da vértebra L-1 (*setas*), denominado padrão "canelado".

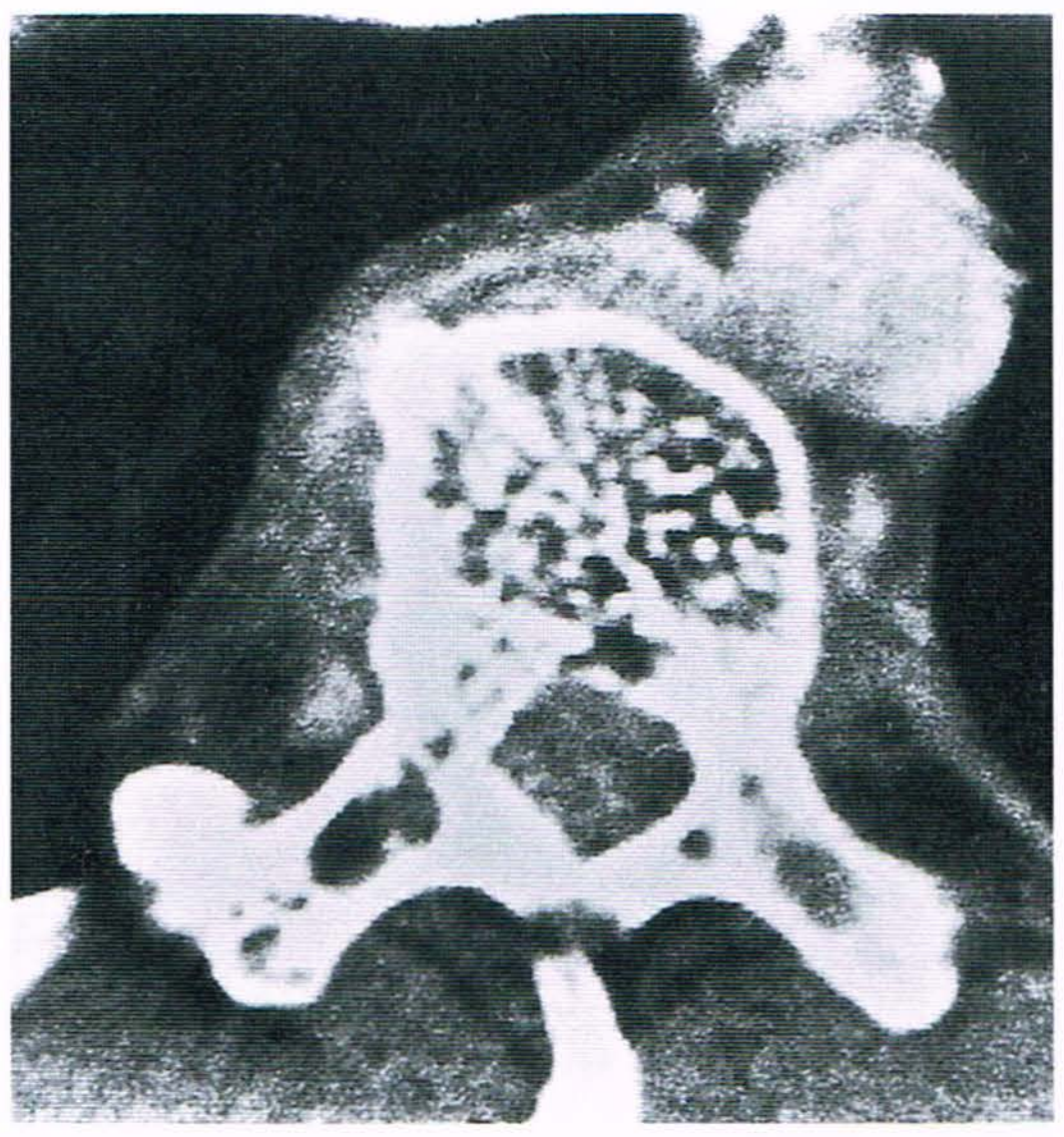

Fig. 20.44 **TC de hemangioma vertebral.** Cortes de TC de uma vértebra T-10 mostram pontos grosseiros que indicam trabéculas verticais reforçadas do osso esponjoso, características do hemangioma.

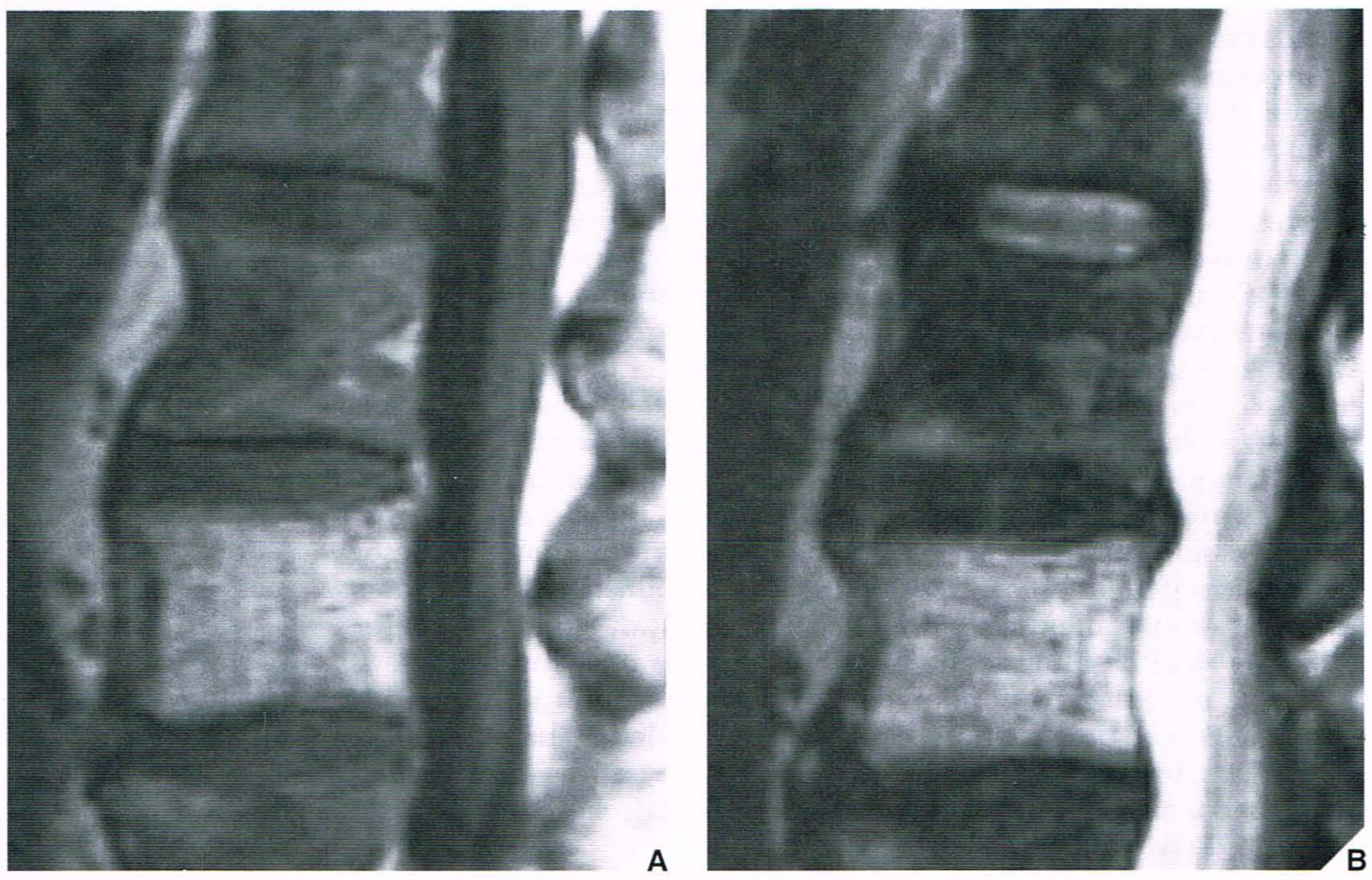

Fig. 20.45 **RM de hemangioma vertebral.** RM sagital ponderada em T1 (SE; TR 517/TE 12 ms) **(A)** e ponderada em T2 (SE; TR 2000/TE 80 ms) **(B)** mostram sinal de alta intensidade no hemangioma da vértebra L-4.

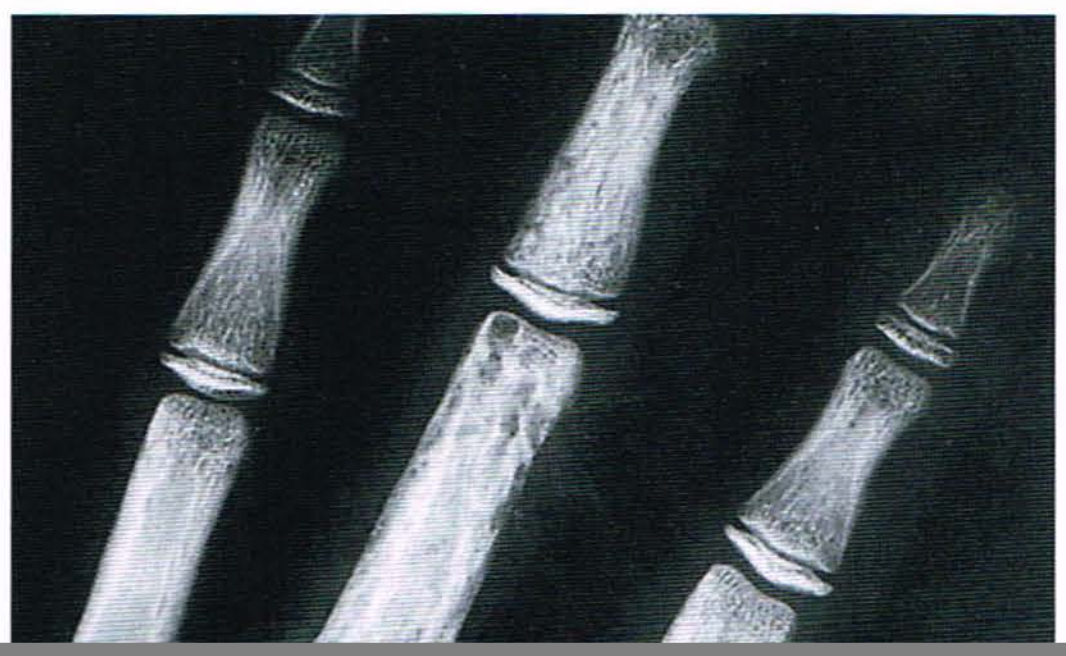

formadores de lesões. Embolização, laminectomia, fusão vertebral ou uma combinação destes procedimentos também são empregadas no tratamento (ver Fig. 16.13).

Lipoma Intra-ósseo

Os lipomas podem ser classificados de acordo com suas localizações no osso como lesões intra-ósseas, corticais ou paraosteais. O lipoma intra-ósseo é considerado um tumor extremamente raro (com incidência de menos de 1 por 1.000 tumores ósseos primários). Nos últimos anos, surgiu um número cada vez maior de relatos de lipoma intra-ósseo, localizados sobretudo nas regiões intertrocantérica e subtrocantérica do fêmur e no calcâneo. O tumor ocorre em indivíduos de ambos os sexos e numa ampla faixa etária, de 5 a 75 anos. Geralmente, é uma lesão assintomática, encontrada nos exames radiográficos realizados por outras razões. Alguns pesquisadores relatam maior incidência de pacientes sintomáticos; entretanto, mesmo quando um paciente é sintomático, os sintomas não necessariamente estão relacionados com a lesão. Em um grande estudo de 61 lipomas intra-ósseos conduzido por Milgram, os locais mais comuns foram as regiões intertrocantérica e subtrocantérica do fêmur, seguidas pelo calcâneo, ílio, terço proximal da tíbia e sacro.

O lipoma intra-ósseo tem aspecto radiográfico bastante característico. Invariavelmente é uma lesão radiotransparente não agressiva com bordas nitidamente definidas, associada a adelgaçamento e abaulamento da cortical, principalmente nos ossos finos como fíbula ou costela. As ossificações e calcificações centrais são freqüentes (Fig. 20.50). A TC pode ser útil no diagnóstico dessas lesões, porque as leituras das unidades Hounsfield são compatíveis com a gordura. A RM mostra que a lesão tem um sinal similar à gordura subcutânea nas imagens ponderadas em T1 e T2 (Fig. 20.51). Uma margem circunferencial fina de sinal

[redacted]

sos relatados trabéculas ósseas atróficas são encontradas em toda a lesão.

Lesões Não-neoplásicas Simulando Tumores

Algumas condições não-neoplásicas que podem simular tumores ósseos incluem gânglion intra-ósseo, um "tumor marrom" do hiperparatireoidismo, a histiocitose das células de Langerhans, a doença de Chester-Erdheim, o infarto ósseo encistado e a miosite ossificante.

Gânglion Intra-ósseo

Esta lesão de etiologia desconhecida é freqüentemente encontrada em adultos entre as idades de 20 e 60 anos. Ocorre sobretudo nas extremidades articulares dos ossos longos, em geral nos segmentos que não suportam peso. Radiograficamente, existe uma área característica radiotransparente, redonda ou oval, excêntrica no osso e circundada por uma margem esclerótica (Fig. 20.52). Seu aspecto é muito similar ao de um cisto degenerativo, porém a articulação adjacente não mostra quaisquer alterações degenerativas; na maioria dos casos, o gânglion,

Fig. 20.51 Lipoma intra-ósseo. (A) Radiografia do tornozelo direito de um homem de 42 anos de idade mostra lesão radiotransparente na porção distal da tíbia bem delineada por uma margem esclerótica fina. **(B)** Na radiografia lateral, a sugestão de um corpo calcificado tênue no centro da lesão (*seta*). **(C)** RM coronal ponderada em T1 (SE; TR 685/TE 20 ms) mostra que a lesão tem sinal de alta intensidade em paralelo com o da gordura subcutânea e, portanto, compatível com o lipoma intra-ósseo. Existe um pequeno foco de sinal de baixa intensidade dentro da lesão, correspondendo a um corpo calcificado observado na radiografia convencional. **(D)** RM axial ponderada em T2 (SE; TR 2000/TE 70 ms) mostra que a lesão adquiriu intensidade mais baixa, mais uma vez em paralelo com o sinal da gordura subcutânea. A calcificação central exibe sinal de baixa intensidade (*ponta de seta*).

Fig. 20.52 **Gânglion intra-ósseo.** Um homem de 28 anos de idade sofreu traumatismo do joelho direito que rompeu o menisco medial. Radiografia ântero-posterior do joelho revela uma lesão radiotransparente excêntrica na extremidade articular da porção proximal da tíbia. Durante a cirurgia para remover o menisco, a lesão foi biopsiada e o exame histopatológico revelou tratar-se de gânglion intra-ósseo.

em contraste com um cisto degenerativo, não se comunica com a cavidade articular. Um gânglion intra-ósseo também pode simular condroblastoma, osteoblastoma, encondroma, sinovite vilonodular pigmentada ou abscesso ósseo (Fig. 20.53).

Tumor Marrom de Hiperparatireoidismo

O hiperparatireoidismo é um transtorno resultante da secreção excessiva de paratormônio por glândulas paratireóides hiperativas (ver Capítulo 28). Com freqüência, pacientes com este transtorno apresentam lesões líticas solitárias ou múltiplas, mais comumente nos ossos tubulares longos e curtos; ao exame radiográfico, as lesões podem se assemelhar a um tumor (Fig. 20.54). Esta lesão é denominada tumor marrom porque, além de tecido fibroso, contém sangue em decomposição, que dá aos espécimes obtidos para exame histopatológico uma coloração marrom. O diagnóstico correto pode ser feito pela radiografia através da observação de anormalidades associadas, incluindo diminuição na densidade óssea (osteopenia); reabsorção óssea subperiosteal, que é mais bem visualizada na face radial das falanges proximal e média do segundo e terceiro dedos; aspecto granular em forma de "sal e pimenta" da calota craniana; reabsorção das extremidades acromiais das clavículas; e calcificações dos tecidos moles. Devido ao transtorno do metabolismo do cálcio e do fósforo, as concentrações séricas de cálcio geralmente estão elevadas (hipercalcemia) e a concentração sérica de fósforo é baixa (hipofosfatemia), achados laboratoriais esses que geralmente confirmam o diagnóstico.

Histiocitose das Células de Langerhans (Granuloma Eosinofílico)

Um transtorno não-neoplásico, o granuloma eosinofílico, atualmente denominado histiocitose das células de Langerhans, pertence ao grupo de transtornos conhecidos como reticuloendotelioses (ou histiocitoses X, de acordo com o nome proposto por Lichtenstein), que inclui duas outras entidades, a doença de Hand-Schüller-Christian (xantomatose) e a doença de Letterer-Siwe (reticulose não-lipídica). O agrupamento ganhou ampla aceitação com o reconhecimento de que todas as três entidades representam manifestações clínicas diferentes de um único transtorno patológico, caracterizado por proliferação granulomatosa de células reticulares.

Embora suas causas e patogênese ainda não tenham sido estabelecidas, a histiocitose das células de Langerhans agora é considerada um transtorno de regulação imune e não um processo neoplásico. O termo histiocitose das células de Langerhans foi aceito porque se verificou que o elemento proliferativo principal nesta doença é a célula de Langerhans, uma célula mononuclear do tipo dendrítico encontrada na epiderme porém derivada de precursores na medula óssea. O transtorno exibe um amplo espectro de anormalidades clínicas e radiológicas. É caracterizado pela proliferação anormal de histiócitos em várias partes do sistema reticuloendotelial, como osso, pulmões, SNC, pele e linfonodos.

A histiocitose das células de Langerhans manifesta-se com lesões solitárias ou múltiplas. Geralmente é observada em crianças, em uma faixa etária de ocorrência comum entre 1 e 15 anos de idade, com incidência máxima de 5 a 10 anos de idade. Os locais mais freqüentemente afetados são o crânio, costelas, pelve, coluna vertebral e ossos longos (Fig. 20.55). No crânio, as lesões líticas têm aspecto de "saca-bocado" característico, com bordas nitidamente definidas (Fig. 20.56). Na mandíbula ou no maxilar, as lesões radiotransparentes têm a aparência de "dentes flutuantes" (Fig. 20.57). Na coluna vertebral, o colapso do cor-

A

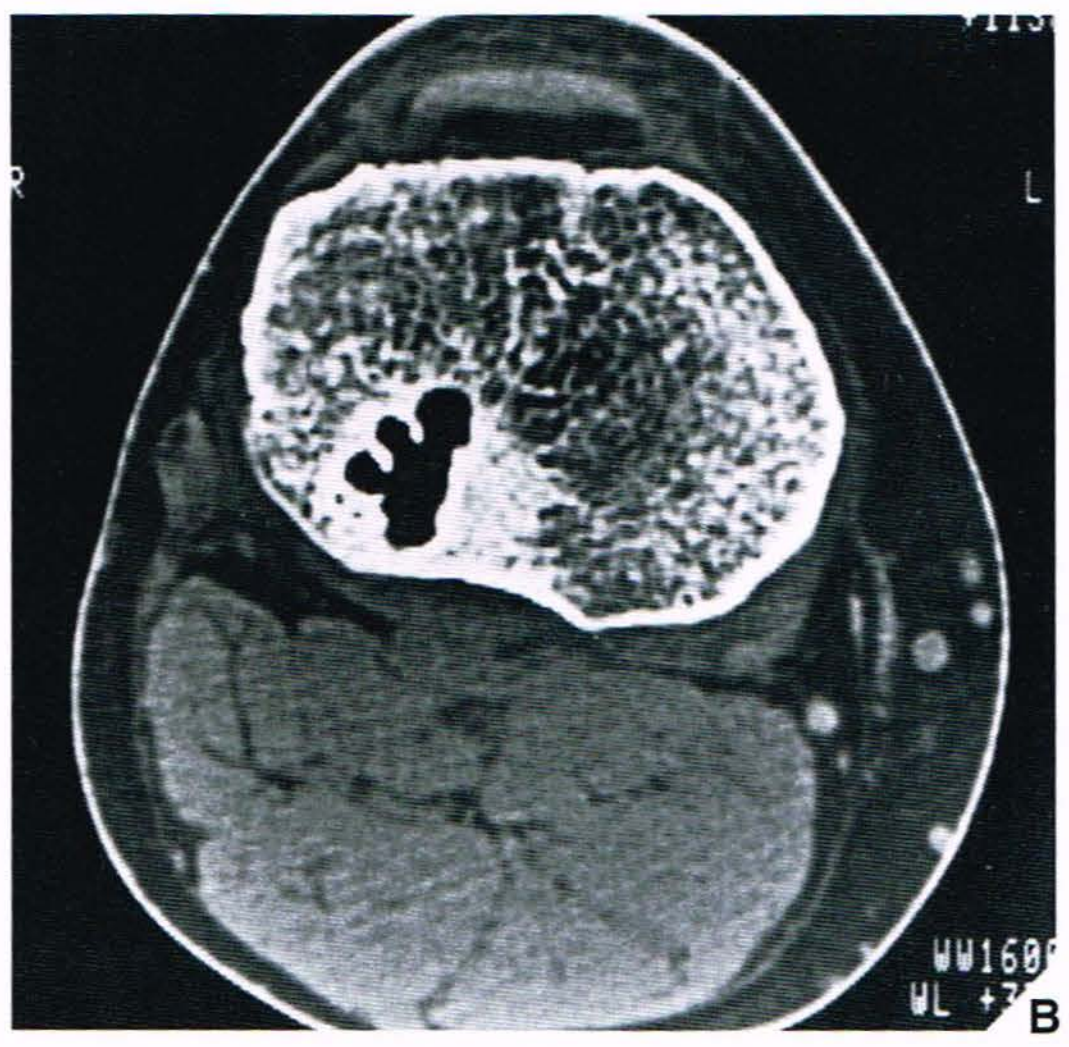

B

Fig. 20.53 **Gânglion intra-ósseo.** Um homem de 24 anos de idade sentia dor no joelho há 8 semanas. Radiografia ântero-posterior do joelho direito (**A**) e corte de TC (**B**) mostram lesão radiotransparente oval excêntrica na porção proximal da tíbia com ramificações, margeada por uma zona de esclerose reativa. O diagnóstico diferencial incluiu abscesso ósseo, osteoblastoma, condroblastoma e gânglion intra-ósseo. A biópsia confirmou gânglion intra-ósseo.

vimento da coluna vertebral e da pelve. Esta modalidade mostra de maneira eficaz reação periosteal, bordas oblíquas e esclerose reativa. Existem relatos isolados da utilidade da RM na avaliação deste transtorno. O aspecto da RM varia e parece estar correlacionado com o aspecto radiográfico. As manifestações na RM da histiocitose das células de Langerhans durante os estágios mais iniciais são inespecíficos e podem simular lesão agressiva, como osteomielite ou sarcoma de Ewing, e ocasionalmente tumores benignos, como osteoma osteóide ou condroblastoma. Após a injeção de gadolínio dietileno triamina-ácido pentacético (DTPA), as lesões mostram acentuado realce nas imagens ponderadas em T1 (Fig. 20.61). Ocasionalmente, a RM mostra envolvimento precoce da medula óssea na ausência de anormalidades radiológicas ou cintigráficas. Em alguns estudos, com seqüências ponderadas em T1, as lesões eram isointensas com as estruturas adjacentes. No crânio, as lesões mostram áreas de sinal de intensidade elevada bem definidas de substituição de medula óssea nas seqüên-

Fig. 20.54

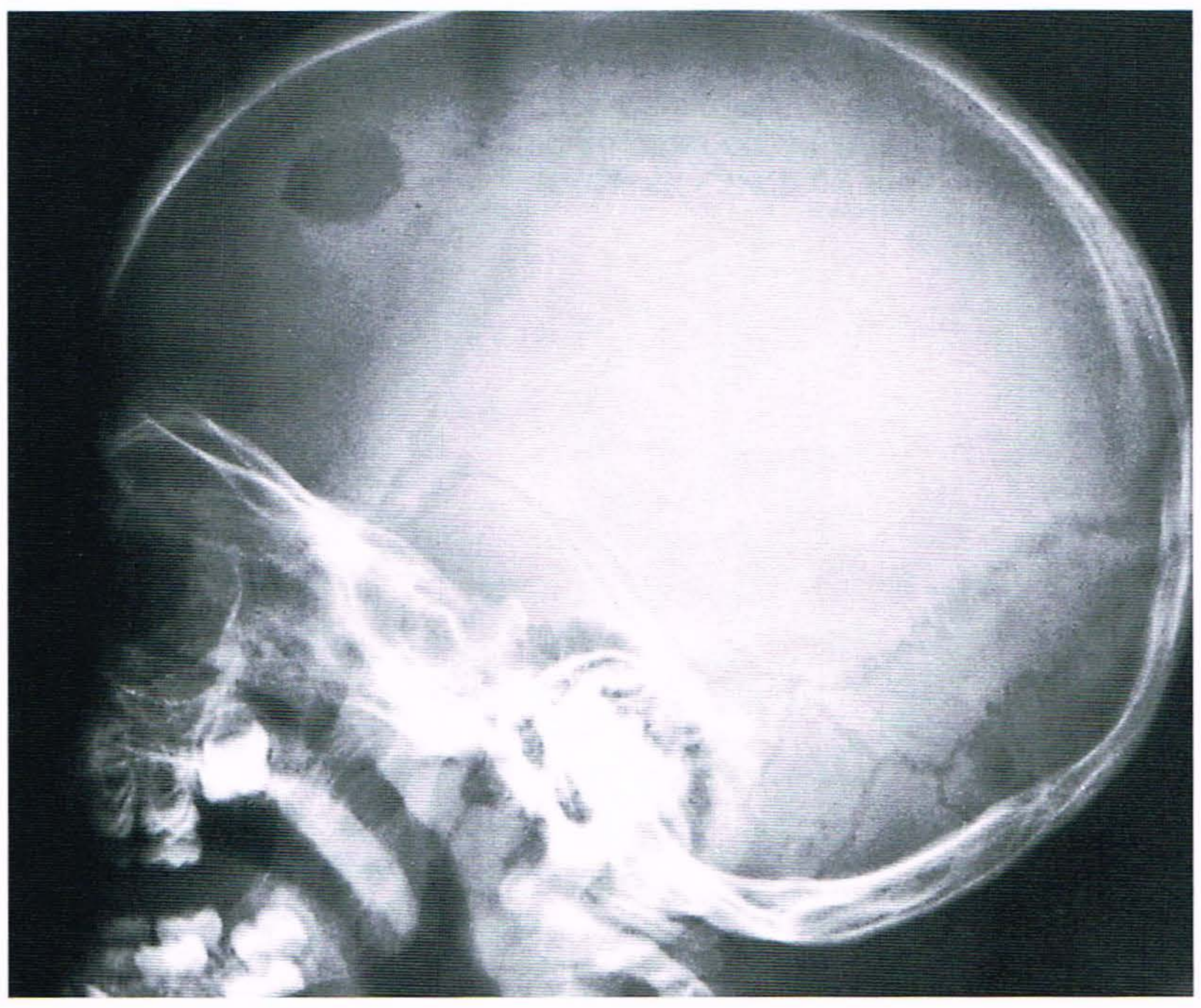

Fig. 20.56 Histiocitose das células de Langerhans. Radiografia lateral do crânio de um menino de 2 anos e meio de idade com histiocitose das células de Langerhans disseminada mostra lesão osteolítica no osso frontal com margem nitidamente delineada, dando à lesão um aspecto de saca-bocado. O envolvimento desigual das tábuas interna e externa resulta em sua aparência biselada.

Fig. 20.57 Histiocitose das células de Langerhans. Uma menina de 3 anos de idade com envolvimento esquelético extenso de histiocitose das células de Langerhans apresentou, além disso, grande lesão destrutiva na mandíbula. Observe o aspecto característico de um dente flutuante que resulta da destruição do osso alveolar de suporte.

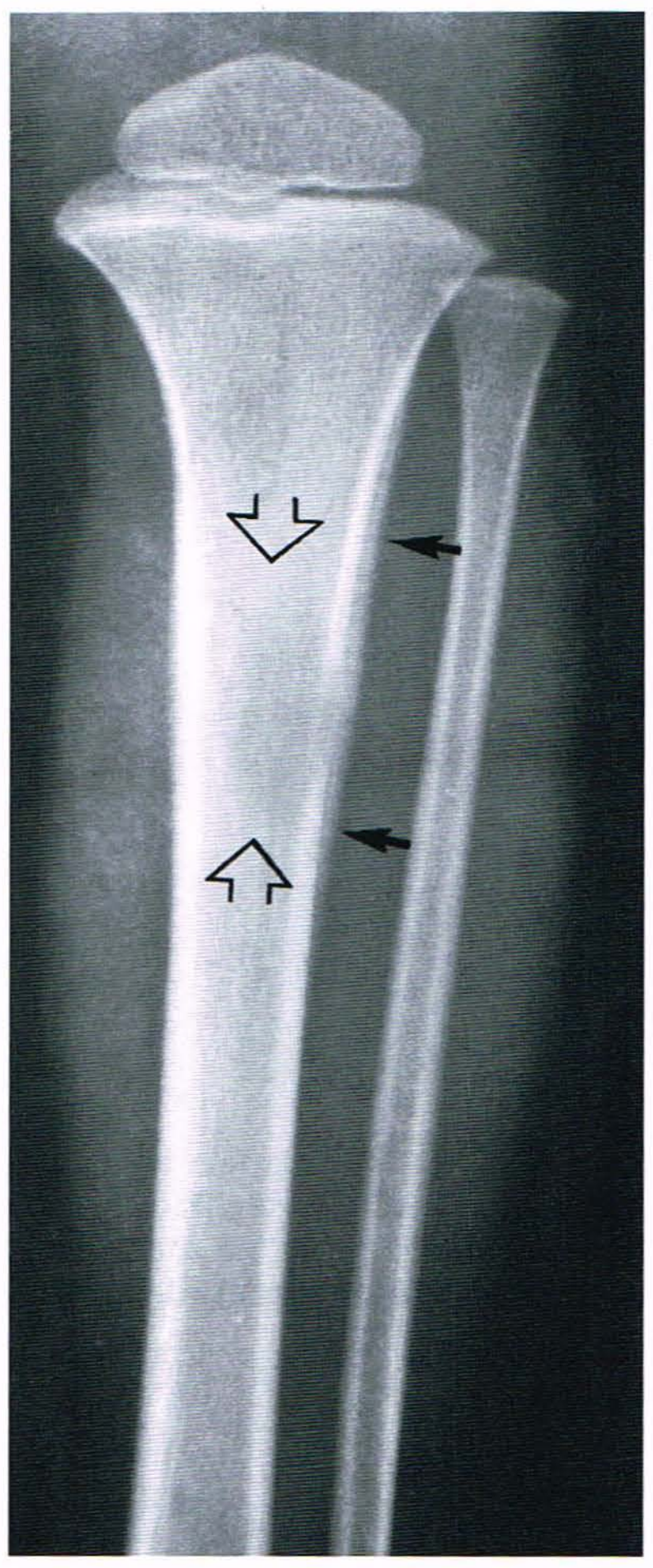

Fig. 20.59 **Histiocitose das células de Langerhans.** Radiografia da perna esquerda de um menino de 4 anos de idade mostra lesão na diáfise da tíbia exibindo um tipo permeativo de destruição óssea (*setas abertas*) e um tipo lamelado (casca de cebola) de reação periosteal (*setas*) observado amiúde na osteomielite ou no sarcoma de Ewing. A duração dos sintomas do paciente (febre e dor por 10 dias), entretanto, falaram a favor de histiocitose das células de Langerhans.

Fig. 20.60 **Histiocitose das células de Langerhans.** O estágio cicatricial da histiocitose das células de Langerhans, observado aqui na porção distal do úmero de uma jovem de 16 anos de idade, exibe alterações predominantemente escleróticas com focos radiotransparentes entremeados, espessamento da cortical e reação periosteal bem organizada. Neste estágio, a lesão simula osteomielite crônica.

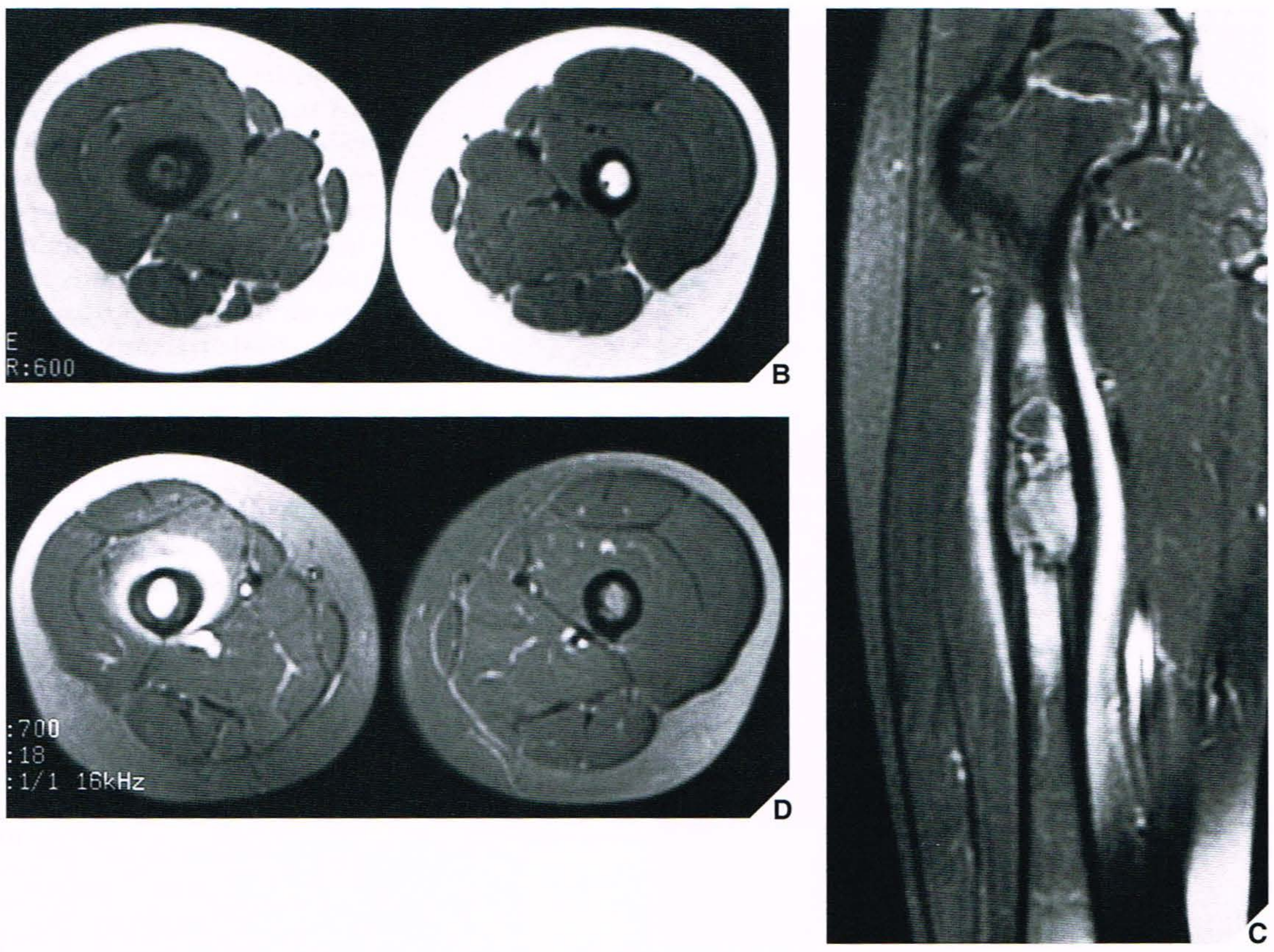

Fig. 20.61 **RM de histiocitose das células de Langerhans. (A)** Radiografia ântero-posterior do fêmur direito de um menino de 13 anos de idade mostra lesão radiotransparente na diáfise femoral proximal associada a reação periosteal lamelada. **(B)** RM axial ponderada em T1 (SE; TR 600/TE 14 ms) mostra que a lesão tem sinal de baixa intensidade. A cortical está bastante espessada. **(C)** RM coronal ponderada em T1 com supressão de gordura (SE; TR 500/TE 15 ms) obtida após injeção intravenosa de gadolínio mostra realce acentuado da lesão e dos tecidos moles adjacentes à cortical femoral espessada. **(D)** RM axial ponderada em T1 (SE; TR 700/TE 18 ms) obtida após injeção intravenosa de gadolínio mostra realce tanto do granuloma quanto do edema perilesional.

de medula óssea e por reação de tecidos moles com sinal de baixa intensidade nas imagens ponderadas em T2, considerados representantes de edema de medula óssea e de tecidos moles ou do fenômeno do clarão.

Histologicamente, a histiocitose das células de Langerhans é composta de uma mistura variável de dois tipos de células: leucócitos eosinofílicos com núcleos bilobados e grânulos citoplasmáticos eosinofílicos grosseiros e histiócitos, idênticos aos histiócitos de Langerhans observados na pele.

A *miofibromatose infantil* (ou *do lactente*) é um transtorno comum que pode ser confundido com a histiocitose das células de Langerhans. Trata-se de uma lesão miofibroblástica nodular de etiologia desconhecida que ocorre em uma forma solitária (mais comumente) ou multicêntrica. Além dos ossos, a derme, o tecido subcutâneo, os músculos e as vísceras (coração, pulmões, vias gastrintestinais) podem ser afetados. A miofibromatose infantil afeta em geral crianças com menos de 2 anos de idade. Radiologicamente, áreas radiotransparentes com ou sem bordas escleróticas são identificadas nos ossos longos, ossos da face e calvária. À RM, as lesões mostram-se com sinal de baixa intensidade nas imagens ponderadas em T1 e sinal de intensidade elevada nas seqüências ponderadas em T2.

Doença de Chester-Erdheim (Lipogranulomatose)

Também conhecida como doença de Erdheim-Chester, este processo disseminado de etiologia desconhecida afeta o sistema musculoesquelético e vários órgãos, incluindo coração, pulmões e pele. Os sintomas clínicos incluem dor óssea, dor abdominal, dispnéia, disfunção neurológica, exoftalmia, febre e astenia generalizada. Os achados dos exames por imagem são característicos. As radiografias mostram extensa esclerose medular e espessamento cortical afetando predominantemente os ossos longos, poupando as extremidades articulares. O esqueleto axial geralmente não é afetado. A RM mostra sinal diminuído nas imagens ponderadas em T1 e sinal aumentado nas imagens ponderadas em T2. O transtorno pode simular linfoma e doença metastática. Histologicamente, há um infiltrado denso de macrófagos espumosos repletos de lipídios associados a cristais de colesterol, células gigantes dispersas difusamente, células inflamatórias crônicas e graus variados de fibrose. Ocasionalmente, células de Langerhans são encontradas, o que levanta a hipótese de possível associação deste transtorno com a histiocitose das células de Langerhans.

Infarto Ósseo Medular

Radiograficamente, o infarto ósseo medular apresenta-se com calcificações na cavidade medular, em geral circundada por uma borda esclerótica ou fibrótica hialinizada bem definida (ver Figs. 18.16 e 18.17); ocasionalmente, esta apresentação pode ser confundida com um tumor cartilaginoso, como um encondroma. Em raras situações nas quais um cisto se desenvolve em um segmento enfartado de um osso longo ou plano, i.e., um infarto ósseo encistado, é visualizado radiograficamente como uma lesão radiotransparente expansiva associada ao adelgaçamento da cortical circunvizinha. Geralmente, a cavidade cística é bem delimitada e a lesão é demarcada por um fino revestimento de osso reativo (Fig. 20.62). Este encistamento de um infarto ósseo pode se assemelhar a um lipoma intra-ósseo ou mesmo a um condrossarcoma.

Fig. 20.62 **Infarto ósseo encistado.** Uma lesão radiotransparente expansiva na diáfise proximal do úmero esquerdo foi um achado incidental em uma mulher de 31 anos de idade. A lesão exibe os aspectos clássicos de infarto ósseo encistado: sua localização é na porção medular do osso com calcificações grosseiras centrais e uma fina margem de esclerose reativa. Observe que, apesar da cortical adelgaçada e expandida, não há evidências de reação periosteal ou massa de tecidos moles. (Cortesia do Dr. Alex Norman, New York, NY.)

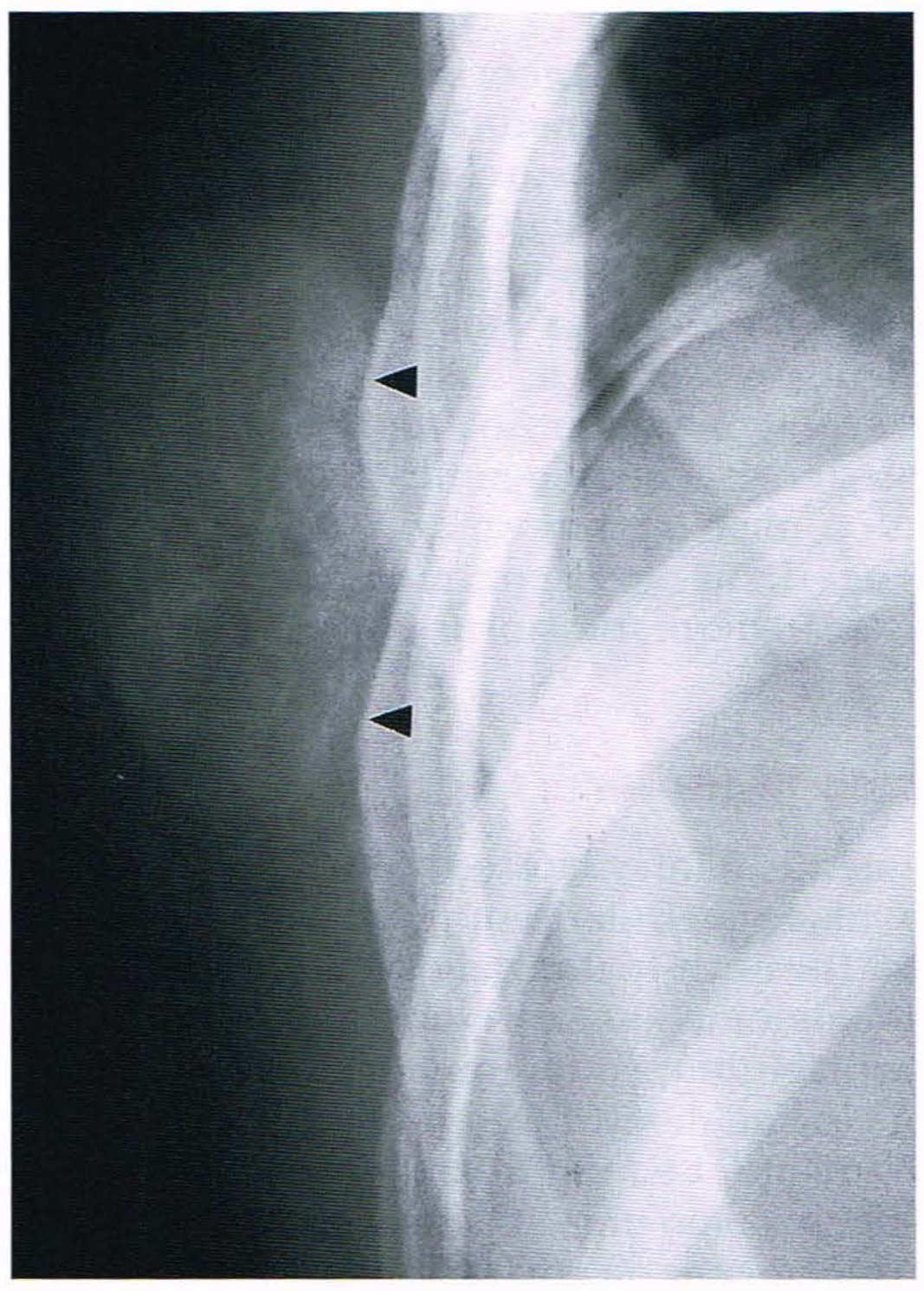

Fig. 20.63 **Miosite ossificante.** Aspecto característico de miosite ossificante circunscrita pós-traumática, adjacente às costelas direitas. Observe que a periferia da lesão é mais densa que o centro. As *pontas de seta* apontam a fenda radiotransparente estreita que separa a lesão da cortical das costelas.

Miosite Ossificante

A miosite ossificante é uma formação localizada de osso heterotópico nos tecidos moles que é iniciada por traumatismo. Dois tipos dessas lesões já foram identificados. O primeiro é uma lesão bem circunscrita freqüentemente adjacente à cortical de um osso tubular longo ou plano, a denominada miosite ossificante circunscrita justacortical; o outro tipo é uma lesão semelhante a um véu que é menos delineada. Radiograficamente, a miosite ossificante circunscrita é caracterizada por um fenômeno zonal — osso bem organizado denso na periferia da lesão e osso imaturo menos organizado no centro — e uma fenda radiotransparente que separa a lesão da cortical do osso adjacente (Fig. 20.63; ver também Figs. 4.54 e 4.55). O aspecto desta lesão pode simular um tumor ósseo maligno como o osteossarcoma parosteal ou periosteal (ver Figs. 21.21 e 21.22). A maioria dos erros diagnósticos ocorre ao se realizar uma biópsia da lesão muito precocemente no início do curso da doença, quando seu aspecto histológico pode se assemelhar a tecido sarcomatoso.

ASPECTOS PRÁTICOS A SEREM LEMBRADOS

[1] Os cistos ósseos simples afetam principalmente:
- diáfises proximais do úmero e fêmur em crianças e adolescentes
- pelve e calcâneo em adultos.

[2] Um cisto ósseo simples é caracterizado por:
- sua localização central em um osso longo
- ausência de reação periosteal na ausência de fratura.

Pode ser complicado por fratura patológica, em cujo caso o sinal do "fragmento caído" freqüentemente está presente e pode ajudar no diagnóstico diferencial.

[3] Um cisto ósseo aneurismático observado quase que exclusivamente em crianças e adolescentes com menos de 20 anos de idade é caracterizado por:
- sua localização excêntrica em um osso
- reforço de reação periosteal
- estar habitualmente contido por um revestimento fino de periósteo.

[4] Um cisto ósseo aneurismático *pode* desenvolver-se *de novo* ou como resultado de alterações císticas em tumores benignos (condroblastoma, osteoblastoma, tumor de células gigantes, displasia fibrosa) ou malignos (osteossarcoma) preexistentes.

[5] A RM de um cisto ósseo aneurismático geralmente mostra níveis líquido–líquido bastante característicos, que representam sedimentação de hemácias e soro dentro das cavidades císticas.

[6] A variante sólida do cisto ósseo aneurismático é comumente denominada granuloma reparador de células gigantes. Esta lesão é observada principalmente nos ossos craniofaciais e nos ossos tubulares curtos das mãos e dos pés.

[7] O tumor de células gigantes, observado tipicamente nas extremidades articulares dos ossos longos, apresenta-se com mais freqüência como uma lesão puramente radiotransparente sem qualquer reação esclerótica na periferia. É impossível determinar em radiologia se um tumor de células gigantes é benigno ou maligno.

[8] Os tumores de células gigantes multifocais são raros. Mais comumente, ocorrem em pacientes com doença de Paget.

[9] O mesenquimoma fibrocartilaginoso é uma lesão benigna composta de dois tecidos distintos, um cartilaginoso, assemelhando-se a uma placa de crescimento ativa, e outro fibroso, assemelhando-se a um fibrossarcoma de baixo grau.

[10] Os hemangiomas são comuns em um corpo vertebral. Embora mais freqüentemente assintomáticos, podem provocar sintomas se proliferarem para o canal vertebral.

[11] O aspecto característico à RM do hemangioma inclui sinal de intensidade elevada nas imagens ponderadas em T1 e T2.

[12] O hemangioma epitelióide representa uma variante do hemangioma convencional sobretudo nas vértebras.

[13] A angiomatose é definida como envolvimento difuso dos ossos por lesões hemangiomatosas. Quando o osso está extensamente envolvido, o termo angiomatose cística é aplicado.

[14] A doença de Gorham do osso, também conhecida como osteólise maciça ou doença do desaparecimento do osso, é caracterizada por reabsorção óssea localizada progressiva, dando origem a uma aparência de "bala chupada".

[15] O lipoma intra-ósseo freqüentemente apresenta ossificação ou calcificação central. A região subtrocantérica do fêmur e do calcâneo são os locais comuns desta lesão.

[16] Os transtornos não-neoplásicos freqüentemente confundidos com tumores incluem:
- gânglion intra-ósseo
- tumor marrom do hiperparatireoidismo
- histiocitose das células de Langerhans (granuloma eosinofílico)
- doença de Chester-Erdheim
- infarto ósseo medular encistado
- miosite ossificante pós-traumática

[17] O gânglion intra-ósseo assemelha-se a um cisto degenerativo e ocorre principalmente em segmentos da extremidade articular dos ossos longos que não suportam peso.

[18] O tumor marrom do hiperparatireoidismo aparece radiograficamente como uma lesão lítica, mais comumente nos ossos tubulares longos e curtos. O nome é derivado de seu aspecto patológico: a lesão contém sangue em decomposição, que dá às amostras uma coloração marrom.

[19] A histiocitose das células de Langerhans é observada predominantemente em crianças e pode ser confundida com sarcoma de Ewing.

[20] A doença de Chester-Erdheim manifesta-se radiograficamente por esclerose medular extensa e espessamento cortical, mimetizando linfoma e metástases osteoblásticas.

[21] A miosite ossificante é caracterizada por um fenômeno zonal (osso bem organizado na periferia da lesão e osso imaturo no centro), e por uma fenda radiotransparente que separa a lesão da cortical do osso adjacente.

LEITURAS SUGERIDAS

Abdelwahab IF. Sclerosing hemangiomatosis: a case report and review of the literature. *Br J Radiol* 1991;64:894–897.

Abdelwahab IF, Lewis MM, Klein MJ, Barbera C. Case report 515. Simple (solitary) bone cysts of the calcaneus. *Skeletal Radiol* 1989;17:607–610.

Adamsbaum C, Leclet H, Kalifa G. Intralesional Ethibloc injections in bone cysts. *Semin Musculoskelet Radiol* 1997;1:310–304.

Adamsbaum C, Mascard E, Guinebretière JM, Kalifa G, Dubousset J. Intralesional Ethibloc injections in primary aneurysmal bone cysts: an efficient and safe treatment. *Skeletal Radiol* 2003;10:559–566.

Aho HJ, Aho AJ, Einola S. Aneurysmal bone cyst, a study of ultrastructure and malignant transformation. *Virchows Arch (A)* 1982;395:169–179.

Aho HJ, Aho AJ, Pellineimi LJ, Ekfors TO, Foidart JM. Endothelium in aneurysmal bone cyst. *Histopathology* 1985;9:381–387.

Alles JU, Schulz A. Immunohistochemical markers (endothelial and histiocytic) and ultrastructure of primary aneurysmal bone cysts. *Hum Pathol* 1986;17:39–45.

Aoki J, Moriya K, Yamashita K, et al. Giant cell tumors of bone containing large amounts of hemosiderin: MR-pathologic correlation. *J Comput Assist Tomogr* 1991:15:1024–1027.

Aoki J, Moser RP Jr, Vinh TN. Giant cell tumor of the scapula. A review of 13 cases. *Skeletal Radiol* 1989:18:427–434.

Aoki J, Tanikawa H, Ishii K, et al. MR findings indicative of hemosiderin in giant-cell tumor of bone: frequency, cause, and diagnostic significance. *AJR Am J Roentgenol* 1996;166:145–148.

Apaydin A, OzkayTnak C, Yilmaz S, et al. Aneurysmal bone cyst of metacarpal. *Skeletal*

Bacchini P, Bertoni F, Ruggieri P, Campanacci M. Multicentric giant cell tumor of skeleton. *Skeletal Radiol* 1995;24:371–374.

Backo M, Cindro L, Golouh R. Familial occurrence of infantile myofibromatosis. *Cancer* 1992;69:1294–1299.

Baker DM. Benign unicameral bone cyst. *Clin Orthop* 1970;71:140–151.

Baker ND, Greenspan A, Neuwirth M. Symptomatic vertebral hemangiomas: a report of four cases. *Skeletal Radiol* 1986;15:458–463.

Barcelo M, Pathria MN, Abdul-Karim FW. Intraosseous lipoma. A clinicopathological study of four cases. *Arch Pathol Lab Med* 1992;116:947–950.

Baudrez V, Galant C, Vande Berg BC. Benign vertebral hemangioma: MR-histological correlation. *Skeletal Radiol* 2001;30:442–446.

Beltran J, Simon DC, Levy M, Herman L, Weis L, Mueller CF. Aneurysmal bone cysts: MR imaging at 1.5 T. *Radiology* 1986;158:689–690.

Bergman AG, Rogero GW, Hellman B, Lones MA. Case report 841. Skeletal cystic angiomatosis. *Skeletal Radiol* 1994;23:303–305.

Bergstrand A, Hook 0, Lidvall H. Vertebral haemangiomas compressing the spinal cord. *Acta Neurol Scand* 1963;39:59–66.

Bertheussen KJ, Holck S, Schiodt T. Giant cell lesion of bone of the hand with particular emphasis on giant cell reparative granuloma. *J Hand Surg [Am]* 1983;8:46–49.

Bertoni F, Bacchini P, Capanna R, et al. Solid variant of aneurysmal bone cyst. *Cancer* 1993;71:729–734.

Bertoni F, Bacchini P, Staals EL. Malignancy in giant cell tumor. *Skeletal Radiol* 2003;32:143–146.

Bertoni F, Biscaglia R, Bacchini P. Giant cell reparative granuloma of the phalanx of the hand with aggressive radiographic features. *Skeletal Radiol* 1998:27:534–587.

Bertoni F, Present D, Enneking WF. Giant cell tumor of bone with pulmonary metastases. *J Bone Joint Surg [Am]* 1985;67A:890–900.

Bertoni F, Present D, Sudanese A, Baldini N, Bacchini P, Campanacci M. Giant cell tumor of bone with pulmonary metastases: six case reports and a review of the literature. *Clin Orthop* 1988;237:275–285.

Bhaduri A, Deshpande RB. Fibrocartilaginous mesenchymoma versus fibrocartilaginous dysplasia: are these a single entity? *Am J Surg Pathol* 1995;19:1447–1448.

Biesecker JL, Marcove RC, Huvos AG, Mike V. Aneurysmal bone cysts. A clinicopathologic study of 66 cases. *Cancer* 1970;26:615–625.

Blacksin MF, Ende N, Benevenia J. Magnetic resonance imaging of intraosseous lipomas: a radiologic-pathologic correlation. *Skeletal Radiol* 1995;24:37–41.

Blumberg ML. CT of iliac unicameral bone cysts. *AJR Am J Roentgenol* 1981;136:1231–1232.

Bohne WHO, Goldman AB, Bullough P. Case report 96. Chester-Erdheim disease (lipogranulomatosis). *Skeletal Radiol* 1979;4:164–167.

Bonakdarpour A, Levy WM, Aegerter E. Primary and secondary aneurysmal bone cysts: a radiological study of 75 cases. *Radiology* 1978;126:75–83.

Boseker EH, Bickel WH, Dahlin DC. A clinicopathologic study of simple unicameral bone cysts. *Surg Gynecol Obstet* 1968;127:550–560.

Boyle WJ. Cystic angiomatosis of bone. *J Bone Joint Surg [Br]* 1972;54B:626–636.

Brady TJ, Gebhardt MC, Pykett IL, et al. NMR imaging of forearms in healthy volunteers and patients with giant-cell tumor of bone. *Radiology* 1982;144:549–552.

Briccoli A, Malaguti C, Ianetti C, Rocca M, Bertoni F. Giant cell tumor of the rib. *Skeletal Radiol* 2003;32:107–110.

Bridge JA, Neff JR, Bhatia PS, Sanger WG, Murphey MD. Cytogenetic findings and biologic behavior of giant cell tumors of bone. *Cancer* 1990;65:2697–2703.

Broder HM. Possible precursor of unicameral bone cysts. *J Bone Joint Surg [Am]* 1968;50A:503–507.

Brower AC, Culver JE Jr, Keats TE. Diffuse cystic angiomatosis of bone: report of two cases. *Am J Roentgenol Ther Nucl Med* 1973;118:456–463.

Bruni L. The cockade image: a diagnostic sign of calcaneum intraosseous lipoma. *Rays* 1986;11:51–54.

Buetow PC, Kransdorf MJ, Moser RP jr, Jelinek JS, Berrey BH. Radiologic appearance of intramuscular hemangioma with emphasis on MR imaging. *AJR Am J Roentgenol* 1990;154:563–567.

Buirski G, Watt I. The radiological features of solid aneurysmal bone cysts. *Br J Radiol* 1984;57:1057–1065.

Bulichova LV, Unni KK, Bertoni F, Beabout JW. Fibrocartilaginous mesenchymoma of bone. *Am J Surg Pathol* 1993;17:830–836.

Bullough PG. *Atlas of orthopedic pathology with clinical and radiologic correlation*, 2nd ed. New York: Gower;1992:15.12–15.14.

Burmester GR, Winchester RJ, Dimitriu-Bona A, Klein MJ, Steiner G, Sissons HA. Delineation of four cell types comprising the giant cell tumor of bone. *J Clin Invest* 1983;71:1633–1648.

Capanna R, Van Horn J, Ruggieri P, Biagini R. Epiphyseal involvement in unicameral bone cysts. *Skeletal Radiol* 1986;15:428–432.
Carrasco CH, Murray JA. Giant cell tumors. *Orthop Clin North Am* 1989;20:395–405.
Caskey PM, Wolf MD, Fechner RE. Multicentric giant cell reparative granuloma of the small bones of the hand. A case report and review of the literature. *Clin Orthop* 1985;193:199–205.
Choma ND, Biscotti CV, Bauer TW, Betho AC, Licata, AA. Gorham's syndrome: a case report and review of the literature. *Am J Med* 1987;83:1151–1156.
Chow LT, Lee K. Intraosseous lipoma. A clinicopathological study of nine cases. *Am J Surg Pathol* 1992;16:401–410.
Chung EG, Enzinger FM. Infantile myofibromatosis. *Cancer* 1981;48:1807–1818.
Clough JR, Price CH. Aneurysmal bone cyst: pathogenesis and long term results of treatment. *Clin Orthop* 1973;97:52–63.
Cohen J. Etiology of simple bone cyst. *J Bone Joint Surg [Am]* 1970;52A:1493–1497.
Cohen J. Unicameral bone cysts: a current synthesis of reported cases. *Orthop Clin North Am* 1977;8:715–726.
Cohen JW, Weinreb JC, Redman HC. Arteriovenous malformations of the extremities: MR imaging. *Radiology* 1986;158:475–479.
Conway WF, Hayes CW. Miscellaneous lesions of bone. *Radiol Clin North Am* 1993;31: 339–358.
Cooper PH. Is histiocytoid hemangioma a specific pathologic entity? *Am J Surg Pathol* 1988;12:815–817.
Gramiak R, Ruiz G, Campeti FL. Cystic angiomatosis of bone. *Radiology* 1957;69:347–353.
Greenfield GB, Arrington JA. *Imaging of bone tumors.* Philadelphia: JB Lippincott; 1995:217–218.
Greenspan A, Klein MJ, Bennett AJ, Lewis MM, Neuwirth M, Camins MB. Case report 242. Hemangioma of the T6 vertebra with a compression fracture, extradural block and spinal cord compression. *Skeletal Radiol* 1978;10:183–188.
Grote HJ, Braun M, Kalinski T, et al. Spontaneous malignant transformation of conventional giant cell tumor. *Skeletal Radiol* 2004;33:169–175.
Gutierrez RM, Spjut HJ. Skeletal angiomatosis: report of three cases and review of the literature. *Clin Orthop* 1972;85:82–97.
Haims AH, Desai P, Present D, Beltran J. Epiphyseal extension of a unicameral bone cyst. *Skeletal Radiol* 1997;26:51–54.
Han BK, Ryu J-S, Moon DH, Shin MI, Kim YT, Lee HK. Bone SPECT imaging of vertebral hemangioma. Correlations with MR imaging and symptoms. *Clin Nucl Med* 1995;20:916–921.
Hasegawa M, Kida S, Yamashima T, Yamashima J, Takakuwa S. Multicentric infantile myofibromatosis in the cranium: case report. *Neurosurgery* 1995;36:1200–1203.
Hawnaur JM, Whitehouse RW, Jenkins JPR, Isherwood I. Musculoskeletal haemangiomas: comparison of MRI with CT. *Skeletal Radiol* 1990;19:251–258.
Herman SD, Mesgarzadeh M, Bonakdarpour A, Dalinka MK. The role of magnetic resonance imaging in giant cell tumor of bone. *Skeletal Radiol* 1987;16:

Kransdorf MJ, Sweet DE, Buetow PC, Giudici MA, Moser RP Jr. Giant cell tumor in skeletally immature patients. *Radiology* 1992;184:233–237.
Kricun ME. *Imaging of bone tumors*. Philadelphia: WB Saunders, 1993:236-237.
Kricun ME. Tumors of the foot. In: Kricun ME, ed. *Imaging of bone tumors*. Philadelphia: WB Saunders;1993:221–225.
Kricum ME, Kricun R, Haskin ME. Chondroblastoma of the calcaneus: radiographic features with emphasis on location. *AJR Am J Roentgenol* 1977;128:613–616.
Kyriakos M, Hardy D. Malignant transformation of aneurysmal bone cyst, with an analysis of the literature. *Cancer* 1991;68:1770–1780.
Ladanyi M, Traganos F, Huvos AG. Benign metastasizing giant cell tumors of bone: a DNA flow cytometric study. *Cancer* 1989;64:1521–1526.
Lagier R. Calcaneus lipoma with bone infarct. *Fortschr Roentgenstr* 1985;142:472–474.
Laredo JD, Assouline E, Gelbert F, Wybier M, Merland JJ, Tubiana JM. Vertebral hamangiomas: fat content as a sign of aggressiveness. *Radiology* 1990;177:467–472.
Laredo JD, Reizine D, Bard M, Merland JJ. Vertebral hemangiomas: radiologic evaluation. *Radiology* 1986;161:183–189.
Lateur L, Simoens CJ, Gryspeerdt S, Samson I, Mertens V, van Damme B. Skeletal cystic angiomatosis. *Skeletal Radiol* 1996;25:92–95.
Lee JA, Bank WD, Gonzalez-Melendez M, Olan WJ, Tabbara SO. Giant cell tumor of the skull. *Radiographics* 1998;18:1295–1302.
Levey DS, MacCormack LM, Sartoris DJ, Haghighi P, Resnick D, Thorne R. Cystic angiomatosis: case report and review of the literature. *Skeletal Radiol* 1996;25:287–293.
Levey DS, Sartoris DJ, Resnick D. Advanced diagnostic imaging techniques for pedal osseous neoplasms. *Clin Podiatr Med Surg* 1993;10:655–682.
Levin DC, Gordon DH, McSweeney J. Arteriography of peripheral hemangiomas. *Radiology* 1976;121:625–630.
Levin MF, Vellet AD, Munk PL, McLean CA. Intraosseous lipoma of the distal femur: MRI appearance. *Skeletal Radiol* 1996;25:82–84.
Levine E, DeSmet AA, Neff JR. Role of radiologic imaging in management planning of giant cell tumor of bone. *Skeletal Radiol* 1984;12:79–89.
Levine E, DeSmet AA, Neff JR, Martin NL. Scintigraphic evaluation of giant cell tumor of bone. *AJR Am J Roentgenol* 1984;143:343–348.
Levy WM, Miller AS, Bonakdarpour A, Aegerter E. Aneurysmal bone cyst secondary to other osseous lesions. Report of 5 7 cases. *Am J Clin Pathol* 1975;63:1–8.
Lichtenstein L. Aneurysmal bone cyst. A pathological entity commonly mistaken for giant cell tumor and occasionally for hemangioma and osteogenic sarcoma. *Cancer* 1950;3:279–289.
Lichtenstein L. Aneurysmal bone cyst. Observations on fifty cases. *J Bone Joint Surg [Am]* 1957;39A:873–882.
Ling L, Klein MJ, Sissons HA, Steiner GC, Winchester RJ. Expression of la and monocyte-macrophage lineage antigens in giant cell tumor of bone and related lesions. *Arch Pathol Lab Med* 1988;112:65–69.
Lomasney LM, Basu A, Demos TC, Laskin W. Fibrous dysplasia complicated by aneurysmal bone cyst formation affecting multiple cervical vertebrae. *Skeletal Radiol* 2003;32:533–536.
Lomasney LM, Martinez S, Demos TC, Harrelson JM. Multifocal vascular lesions of bone: imaging characteristics. *Skeletal Radiol* 1996;25:255–261.
Lorenzo JC, Dorfman HD. Giant-cell reparative granuloma of short tubular bones of the hands and feet. *Am J Surg Pathol* 1980;4:551–563.
Makhija M, Bofill ER. Hemangioma: a rare cause of photopenic lesion on skeletal imaging. *Clin Nucl Med* 1988;13:661–662.
Maloney WJ, Vaughan LM, Jones HH, Ross J, Nagel DA. Benign metastasizing giant-cell tumor of bone. Report of three cases and review of the literature. *Clin Orthop* 1989;243:208–215.
Manaster BJ, Doyle AJ. Giant cell tumor of bone. *Radiol Clin North Am* 1993;31:299–323.
Martinat P, Cotten A, Singer B, Petyt L, Chastanet P. Solitary cystic lymphangioma. *Skeletal Radiol* 1995;24:556–558.
Martinez V, Sissons HA. Aneurysmal bone cyst. A review of 123 cases including primary lesions and those secondary to other bone pathology. *Cancer* 1988;61: 2291–2304.
Marui T, Yamamoto T, Yoshihara H, Kurosaka M, Mizuno K, Akamatsu T. De novo malignant transformation of giant cell tumor of bone. *Skeletal Radiol* 2001;30: 104–108.
Matsumoto K, Ishizawa M, Okabe H, Taniguchi I. Hemangioma of bone arising in the ulna: imaging findings with emphasis on MR. *Skeletal Radiol* 2000;29:231–234.
May DA, Good RB, Smith DK, Parsons T`W. MR imaging of musculoskeletal tumors and tumor mimickers with intravenous gadolinium: experience with 242 patients. *Skeletal Radiol* 1997;26:2–15.
McCarthy EF, Dorfman HD. Vascular and cartilaginous hamartoma of the ribs in infancy with secondary aneurysmal bone cyst formation. *Am J Surg Pathol* 1980;4: 247–253.
McDonald DJ, Sim FH, McLeod RA, Dahlin DC. Giant cell tumor of bone. *J Bone Joint Surg [Am]* 1986;68A:235–242.
McGlynn FJ, Mickelson MR, El-Khoury GY. The fallen fragment sign in unicameral bone cyst. *Clin Orthop* 1981;156:157–159.
McGrath J. Giant-cell tumour of bone: an analysis of fifty-two cases. *J Bone Joint Surg [Br]* 1972;54B:216–229.
McInerney DP, Middlemis JH. Giant-cell tumors of bone. *Skeletal Radiol* 1978;2:195–204.
Meis JM, Dorfman HD, Nathanson SD, Haggar AM, Wu KK. Primary malig nant giant cell tumor of bone: dedifferentiated giant cell tumor. *Mod Pathol* 1989;2:541–546.
Meyer JS, Hoffer FA, Barnes PD, Mulliken JB. Biological classification of soft-tissue vascular anomalies: MR correlation. *AJR Am J Roentgenol* 1991;157:559–564.
Milgram JW. Intraosseous lipoma: radiologic and pathologic manifestations. *Radiology* 1988;167:155–160.
Milgram JW. Intraosseous lipomas. A clinicopathological study of 66 cases. *Clin Orthop* 1988;231:277–302.
Mintz MC, Dalinka MK, Schmidt R. Aneurysmal bone cyst arising in fibrous dysplasia during pregnancy. *Radiology* 1987;165:549–550.
Mirra JM, Arnold WD. Skeletal hemangiomatosis in association with hereditary hemorrhagic telangiectasia. *J Bone Joint Surg [Am]* 1973;55A:850–854.
Moore TE, King AR, Travis RC, Allen BC. Post-traumatic cysts and cyst-like lesions of bone. *Skeletal Radiol* 1989;18:93–97.
Moreno AJ, Reeves TA, Turnbull GL. Hemangioma of bone. *Clin Nucl Med* 1988;13:668–669.
Morton KS. The pathogenesis of unicameral bone cyst. *Can J Surg* 1964;7:140–150.
Moser RP Jr, Kransdorf MJ, Gilkey FW, Manaster BJ. Giant cell tumor of the upper extremity. *Radiographics* 1990;10:83–102.
Mueller MC, Robbins JL. Intramedullary lipoma of bone. Report of a case. *J Bone Joint Surg [Am]* 1960;42A:517–520.
Mulder JD, Kroon HM, SchCtte HE, Taconis WK. *Radiologic atlas of bone tumors*. Amsterdam: Elsevier; 1993:241–254, 507–516, 557–590.
Mulliken JB, Glowacki J. Hemangiomas and vascular malformations in infants and children: a classification based on endothelial characteristics. *Plast Reconstr Surg* 1982;69:412–420.
Mulliken JB, Zetter BR, Folkman J. In vitro characteristics of endothelium from hemangiomas and vascular malformations. *Surgery* 1982;92:348–353.
Munk PL, Helms CA, Holt RG, Johnston J, Steinbach L, Neumann C. MR imaging of aneurysmal bone cysts. *AJR Am J Roentgenol* 1989;153:99–101.
Murphey MD, Fairbairn KJ, Parman LM, Baxter KG, Parsa MB, Smith WS. Musculoskeletal angiomatous lesions: radiologic-pathologic correlation. *Radiographics* 1995;15:893–917.
Murphey MD, Nomikos GC, Flemming DJ, Gannon FH, Temple HT, Kransdorf MJ. From the archives of the AFIP. Imaging of giant cell tumor and giant cell reparative granuloma of bone: radiologic-pathologic correlation. *Radiographics* 2001;21: 1283–1309.
Nascimento AG, Huvos AG, Marcove RC. Primary malignant giant cell tumor of bone: a study of eight cases and review of the literature. *Cancer* 1979;44:1393–1402.
Neer CS II, Francis KC, Marcove RC, Tertz J, Carbonara PN. Treatment of unicameral bone cyst. A follow-up study of one hundred seventy-five cases. *J Bone Joint Surg [Am]* 1966;48A:731–745.
Netherlands Committee on Bone Tumors. *Radiological atlas of bone tumors*, vol 1. Baltimore: Williams & Wilkins;1966.
Nojima T, Takeda N, Matsuno T, Inoue K, Nagashima K. Case report 869. Benign metastasizing giant cell tumor of bone. *Skeletal Radiol* 1994;23:583–585.
Norman A, Schiffman M. Simple bone cyst: factors of age dependency. *Radiology* 1977;124:779–782.
Norman A, Steiner GC. Radiographic and morphological features of cyst formation in idiopathic bone infarction. *Radiology* 1983;146:335–338.
Nusbacher N, Sclafani SJ, Birla SR. Case report 155. Polyostotic Paget disease complicated by benign giant cell tumor of left clavicle. *Skeletal Radiol* 1981;6:233–235.
Oda Y, Tsuneyoshi M, Shinohara N. Solid variant of aneurysmal bone cyst (extragnatic giant cell reparative granuloma) in the axial skeleton and long bones: a study of its morphologic spectrum and distinction from allied giant cell lesions. *Cancer* 1992;70:2642–2649.
O'Reilly M, Chew FS. The scintigraphic features of giant-cell tumors in relation to other imaging modalities. *Clin Nucl Med* 1996;21:43–48.
Paley D, Evans DC. Angiomatous involvement of an extremity: a spectrum of syndromes. *Clin Orthop* 1986;206:215–218.
Park I-H, Jeon I-H. Multicentric giant cell tumor of bone: ten lesions at presentation. *Skeletal Radiol* 2003;32:526–529.
Pearce WH, Rutherford RB, Whitehill TA, Davis K. Nuclear magnetic resonance imaging: its diagnostic value in patients with congenital vascular malformations of the limbs. *J Vasc Surg* 1988;8:64–70.
Peimer CA, Schiller AL, Mankin HJ, Smith RJ. Multicentric giant cell tumor of bone. *J Bone Joint Surg [Am]* 1980;62A:652–656.
Picci P, Baldini N, Sudanese A, Boriani S, Campanacci M. Giant cell reparative granuloma and other giant cell lesions of the bones of the hand and feet. *Skeletal Radiol* 1986;15:415–421.
Picci P, Manfrini M, Zucchi V, et al. Giant cell tumor bone in skeletally immature patients. *J Bone Joint Surg [Am]* 1983:65A:486–490.
Posteraro RH. Radiographic evaluation of pedal osseous tumors. *Clin Podiatr Med Surg* 1993;10:633–653.
Potter HG, Schneider R, Ghelman B, Healey JH, Lane JM. Multiple giant cell tumors and Paget disease of bone: radiographic and clinical correlations. *Radiology* 1991;180:261–264.
Poussa M, Holmstrom T. Intraosseous lipoma of the calcaneus: report of a case and a short review of the literature. *Acta Orthop Scand* 1976;47:570–574.
Propeck T, Bullard MA, Lin J, Doi K, Martel W. Radiologic-pathologic correlation of intraosseous lipomas. *AJR Am J Roentgenol* 2000;175:673–678.
Ramos A, Castello J, Sartoris DJ, Greenway GD, Resnick D, Haghighi P. Osseous lipoma: CT appearance. *Radiology* 1985;157:615–619.
Ratcliffe PJ, Grimmer RJ. Aneurysmal bone cyst arising after tibial fracture. A case report. *J Bone Joint Surg [Am]* 1993;75A:1225–1227.
Ratner V, Dorfman HD. Giant-cell reparative granuloma of the hand and foot bones. *Clin Orthop* 1990;260:251–258.
Reid AB, Reid IL, Johnson G, Hamonic M, Major P. Familial diffuse cystic angiomatosis of bone. *Clin Orthop* 1989;238:211–218.
Remagen W. Pathologische Anatomic der Femurkopfnekrose. *Orthopäde* 1990;19: 174–181.
Remagen W, Lampérth BE, Jundt G, Schildt R. Das sogenannte osteolytische Dreieck de

Calcaneus. Radiologische and pathoanatomische Befunde. *Osteologie* 1994;3: 275–283.

Resnick D, Greenway G, Genant H, Brower A, Haghighi P, Emmett M. Erdheim-Chester disease. *Radiology* 1982;142:289–295.

Resnick D, Kyriakos M, Greenway GD. Tumors and tumor-like lesions of bone: imaging and pathology of specific lesions. In: Resnick D, ed. *Bone and joint imaging.* Philadelphia: WB Saunders; 1989:1154–1156.

Resnick D, Kyriakos M, Greenway GD. Tumors and tumor-like lesions of bone: imaging and pathology of specific lesions. In: Resnick D, ed. *Diagnosis of bone and joint disorders,* 3rd ed. Philadelphia: WB Saunders; 1995:3628–3938.

Resnick D, Niwayama J. *Diagnosis of bone and joint disorders.* Philadelphia: WB Saunders;1988:3782–3786.

Resnik CS, Steffe JW, Wang SE. Case report 353. Giant cell tumor of distal end of the femur, containing a fluid level as demonstrated by computed tomography. *Skeletal Radiol* 1986;15:175–177.

Reynolds J. The fallen fragment sign in the diagnosis of unicameral bone cysts. *Radiology* 1969;92:949–953.

Rock MG, Pritchard DJ, Unni KK. Metastases from histologically benign giant-cell tumor of bone. *J Bone Joint Surg [Am]* 1984;66A:269–274.

Rock MG, Sim FH, Unni KK, et al. Secondary malignant giant-cell tumor of bone. Clinicopathological assessment of nineteen patients. *J Bone Joint Surg [Am]* 1986;68A: 1073–1079.

Rosai J. Carcinoma of pancreas simulating giant cell tumor of bone. Electronmicroscopic evidence of its acinar cell origin. *Cancer* 1968;22:333–344.

Ross JS, Masaryk TJ, Modic MT, Carter JR, Mapstone T, Dengel FH. Vertebral hemangioma: MR imaging. *Radiology* 1987;165:165–169.

Ruiter DJ, van Rijssel TG, van der Velde EA. Aneurysmal bone cysts. A clinicopathological study of 105 cases. *Cancer* 1977:39:2231–2239.

Sanerkin NG. Malignancy, aggressiveness and recurrence in giant cell tumor of bone. *Cancer* 1980;46:1641–1649.

Sanerkin NG, Mott MG, Roylance J. An unusual intraosseous lesion with fibromyxoid elements: solid variant of aneurysmal bone cyst. *Cancer* 1983;51:2278–2286.

Schajowicz F. *Tumors and tumorlike lesions of bone: pathology, radiology, and treatment,* 2nd ed. Berlin: Springer-Verlag, 1994:257–299.

Schajowicz F, Aiello CL, Francone MV, Giannini RE. Cystic angiomatosis (hamartous haemolymphangiomatosis) of bone. *J Bone Joint Surg [Br]* 1978;60B:100–106.

Schajowicz F, Slullitel J. Giant cell tumor associated with Paget's disease of bone. *J Bone Joint Surg [Am]* 1966:48A:1340–1349.

Schoedel K, Shankman S, Desai P. Intracortical and subperiosteal aneurysmal bone cysts: a report of three cases. *Skeletal Radiol* 1996;25:455–459.

Scully SP, Temple HT, O'Keefe RJ, Gebhardt MC. Case report 830. Aneurysmal bone cyst. *Skeletal Radiol* 1994;23:157–160.

Shankman S, Greenspan A, Klein MJ, Lewis MM. Giant cell tumor of the ischium. A report of two cases and review of the literature. *Skeletal Radial* 1988:17:46–51.

Sharma P, Elangovan S, Ratnakar C. Case report: calcification within aneurysmal bone cyst. *Br J Radiol* 1994;67:306–308.

Sherman RS, Soong KY Aneurysmal bone cyst: its roentgen diagnosis. *Radiology* 1957;68:54–64.

Sherman RS, Wilner D. The roentgen diagnosis of hemangioma of bone. *AJR Am J Roentgenol* 1961;86:1146–1159.

Sim FH, Dahlin DC, Beabout JW. Multicentric giant cell tumors of bone. *J Bone Joint Surg [Am]* 1977;59A:1052–1060.

Simon MA, Kirchner PT. Scintigraphic evaluation of primary bone tumors. *J Bone, Joint Surg [Am]* 1980;62A:758–764.

Sirry A. The pseudo-cystic triangle in the normal os calcis. *Acta Radiol* 1951;36:516–520.

Smith RW, Smith CF. Solitary unicameral bone cyst of the calcaneus. A review of 20 cases. *J Bone Joint Surg [Am]* 1974;56A:49–56.

Soper JR, De Silva M. Infantile myofibromatosis: a radiological review. *Pediatr Radial* 1993;23:189–194.

Spieth ME, Greenspan A, Forrester DM, Ansari AN, Kimura RL, GleasonJordan I. Gorham's disease of the radius: radiographic, scintigraphic, and MRI findings with pathologic correlation. *Skeletal Radiol* 1997;26:659–663.

Spjut HJ, Dorfman HD, Fechner RE, Ackerman LV. *Tumors of bone and cartilage.* Washington, DC: Armed Forces Institute of Pathology, 1971.

Stacy GS, Peabody TD, Dixon LB. Pictorial essay. Mimics on radiography of giant cell tumor of bone. *AJR Am J Roentgenol* 2003;181:1583–1589.

Steiner GC, Ghosh L, Dorfman HD. Ultrastructure of giant cell tumor of bone. *Hum Pathol* 1972;3:569–586.

Steiner GM, Farman J, Lawson JP. Lymphangiomatosis of bone. *Radiology* 1969;93:1093–1098.

Struhl S, Edelson C, Pritzker H, Seimon LP, Dorfman HD. Solitary (unicameral) bone cyst. The fallen fragment sign revisited. *Skeletal Radial* 1989;18:261–265.

Suh JS, Hwang G, Hahn SB. Soft tissue hemangiomas: MR manifestations in 23 patients. *Skeletal Radial* 1994;23:621–625.

Taybi H, Lachman RS. *Radiology of syndromes, metabolic disorders, and skeletal dysplasias,* 4th ed. St. Louis: CV Mosby, 1996:580–581.

Tehranzadeh J, Murphy BJ, Mnaymneh W. Giant cell tumor of the proximal tibia: MR and CT appearance. *J Comput Assist Tomogr* 1989;13:282–286.

Thrall JH, Geslien GE, Corcoron RJ, Johnson MC. Abnormal radionuclide deposition patterns adjacent to focal skeletal lesions. *Radiology* 1975;115:659–663.

Tillman BP, Dahlin DC, Lipscomb PR, Stewart JR. Aneurysmal bone cyst: an analysis of ninety-five cases. *Mayo Clin Proc* 1968:43:478–495.

Torg JS, Steel HH. Sequential roentgenographic changes occurring in massive osteolysis. *J Bone Joint Surg [Am]* 1969;51A:1649–1655.

Tornberg DN, Dick HM, Johnston AD. Multicentric giant-cell tumors in the long bones. A case report. *J Bone Joint Surg [Am]* 1975;57A:420–422.

Tsai JC, Dalinka MK, Fallon MD, Zlatkin MB, Kresel HY. Fluid-fluid level: a nonspecific finding in tumors of bone and soft tissue. *Radiology* 1990;175:779–782.

Tubbs WS, Brown LR, Beabout JW, Rock MG, Unni KK. Benign giant-cell tumor of bone with pulmonary metastases: clinical findings and radiologic appearance of metastases in 13 cases. *AJR Am J Roentgenol* 1992;158:331–334.

Unni KK. *Dublin's bone tumors: general aspects and data on 11,087 cases,* 5th ed. New York: Lippincott-Raven Publishers;1996.

Van Linthoudt D, Lagier R. Calcaneal cysts: a radiological and anatomical-pathological study. *Acta Orthop Scand* 1978;49:310–316.

Van Nostrand D, Madewell JE, McNiesh LM, Kyle RW, Sweet D. Radionuclide bone scanning in giant cell tumor. *J Nucl Med* 1986;27:329–338.

Variend S, Bax MN, Van Gorp J. Are infantile myofibromatosis, congenital fibrosarcoma and congenital haemangiopericytoma histogenetically related? *Histopathology* 1995;26:57–62.

Vergel De Dios AM, Bond JR, Shives TC, McLeod RA, Unni KK. Aneurysmal bone cyst. A clinicopathologic study of 238 cases. *Cancer* 1992;69:2921–2931.

Vilanova JC, Barceló J, Smirniotopoulos JG, et al. Hemangioma from head to toe: MR imaging with pathologic correlation. *Radiographics* 2004;24:367–385.

Vinee P, Tanyu O, Havenstein KH, Sigmund G, Stover B, Adler CP. CT and MRI of Gorham syndrome. *J Comput Assist Tomogr* 1994;18:985–989.

Waldron RT, Zeller JA. Diffuse skeletal hemangiomatosis with visceral involvement. *J Can Assoc Radiol* 1969;20:119–123.

Weisel A, Hecht HL. Development of a unicameral bone cyst. *J Bone Joint Surg [Am]* 1980;62A:664–666.

Wenger DE, Wold LE. Benign vascular lesions of bone: radiologic and pathologic features. *Skeletal Radiol* 2000;29:63–74.

Williams AG Jr, Mettler FA Jr. Vertebral hemangioma. Radionuclide, radiographic, and CT correlation. *Clin Nucl Med* 1985;10:598.

Williams HT. Multicentric giant cell tumor of bone. *Clin Nucl Med* 1989;14:631–633.

Wilner D. *Radiology of bone tumors and allied disorders.* Philadelphia: WB Saunders; 1982:387.

Winterberger AR. Radiographic diagnosis of lymphangiomatosis of bone. *Radiology* 1972;102:321–324.

Wold LE, Dobyns JH, Swee RG, Dahlin DC. Giant cell reaction (giant cell reparative granuloma) of the small bones of the hands and feet. *Am J Surg Pathol* 1986;10:491–496.

Wold LE, Swee RG. Giant cell tumor of the small bones of the hands and feet. *Semin Diagn Pathol* 1984;1:173–184.

Wold LE, Swee RG, Sim FH. Vascular lesions of bone. *Pathol Annu* 1985;20/2:101–137.

Wray CC, MacDonald AW, Richardson RA. Benign giant-cell tumor with metastases to bone and lung. *J Bone Joint Surg [Br]* 1990;72B:486–489.

Yamamoto T, Marui T, Akisue T, Mizuno K. Solid aneurysmal bone cyst in the humerus. *Skeletal Radiol* 2000;29:470–473.

Yoo SY, Hong SH, Chung HW, Choi J-A, Kim CJ, Kang HS. MRI of Gorham's disease: findings in two cases. *Skeletal Radiol* 2002;31:301–306.

Zhu X, Steiner GC. Malignant giant cell tumor of bone: malignant transformation of a benign giant cell tumor treated by surgery. *Bull Hosp Joint Dis Orthop Inst* 1990;50: 169–176.

Zimmer WD, Berquist TH, McLeod RA, et al. Bone tumors: magnetic resonance imaging versus computed tomography. *Radiology* 1985;155:709–718.

Zimmer WD, Berquist TH, Sim FH, et al. Magnetic resonance imaging of aneurysmal bone cyst. *Mayo Clin Proc* 1984;59:633–636.

Zorn DT, Cordray DR, Randels PH. Intraosseous lipoma of bone involving the sacrum. *J Bone Joint Surg [Am]* 1971;53A:1201–1204.

CAPÍTULO

21

TUMORES ÓSSEOS MALIGNOS I

Osteossarcomas e Condrossarcomas

Osteossarcomas

O osteossarcoma (sarcoma osteogênico) é um dos tumores ósseos malignos primários mais comuns, compreendendo cerca de 20% de todas as malignidades ósseas primárias. Há vários tipos de osteossarcoma (Fig. 21.1), cada um deles apresentando características clínicas, radiológicas e histológicas distintas. O aspecto comum de todos os tipos é que o osteóide e a matriz óssea são formados por células malignas de tecido conectivo.

A maioria dos osteossarcomas tem etiologia desconhecida e, por conseguinte, podem ser denominados idiopáticos, ou *primários*. Um menor número de tumores pode estar relacionado com fatores predisponentes de malignidade conhecidos, como doença de Paget, displasia fibrosa, irradiação ionizante externa ou ingestão de substâncias radioativas. Essas lesões são denominadas osteossarcomas *secundários*. Todos os tipos de osteossarcomas podem ainda ser subdivididos pelo sítio anatômico em lesões do esqueleto apendicular e do esqueleto axial. Ademais, podem ser classificados com base em sua localização no osso como centrais (medulares), intracorticais e justacorticais. Um grupo em separado consiste em osteossarcoma primário originário dos tecidos moles (os denominados osteossarcomas extra-ósseos ou dos tecidos moles).

Histopatologicamente, os osteossarcomas podem ser classificados com base em sua celularidade, pleomorfismo nuclear e grau de atividade mitótica. De acordo com o sistema de Broder, o grau numérico (1 a 4) indica o grau de malignidade (grau 1 indicando tumor menos indiferenciado, e 4, tumor mais indiferenciado) (Quadro 21.1). Por exemplo, osteossarcomas centrais bem diferenciados e osteossarcomas parosteais são considerados tumores de grau 1 ou, raramente, tumores de grau 2; osteossarcomas periosteais e osteossarcomas gnáticos são de grau 2 ou, raramente, de grau 3; e o osteossarcoma convencional, grau 3 ou 4. Osteossarcomas telangiectásicos, osteossarcomas que se desenvolvem no osso na doença de Paget, osteossarcomas da pós-irradiação e osteossarcomas multifocais geralmente são considerados tumores de grau 4.* Genericamente falando, os osteossarcomas centrais são muito mais freqüentes que os

*N.R.T.: Esta graduação tem importância clínica, terapêutica e prognóstica.

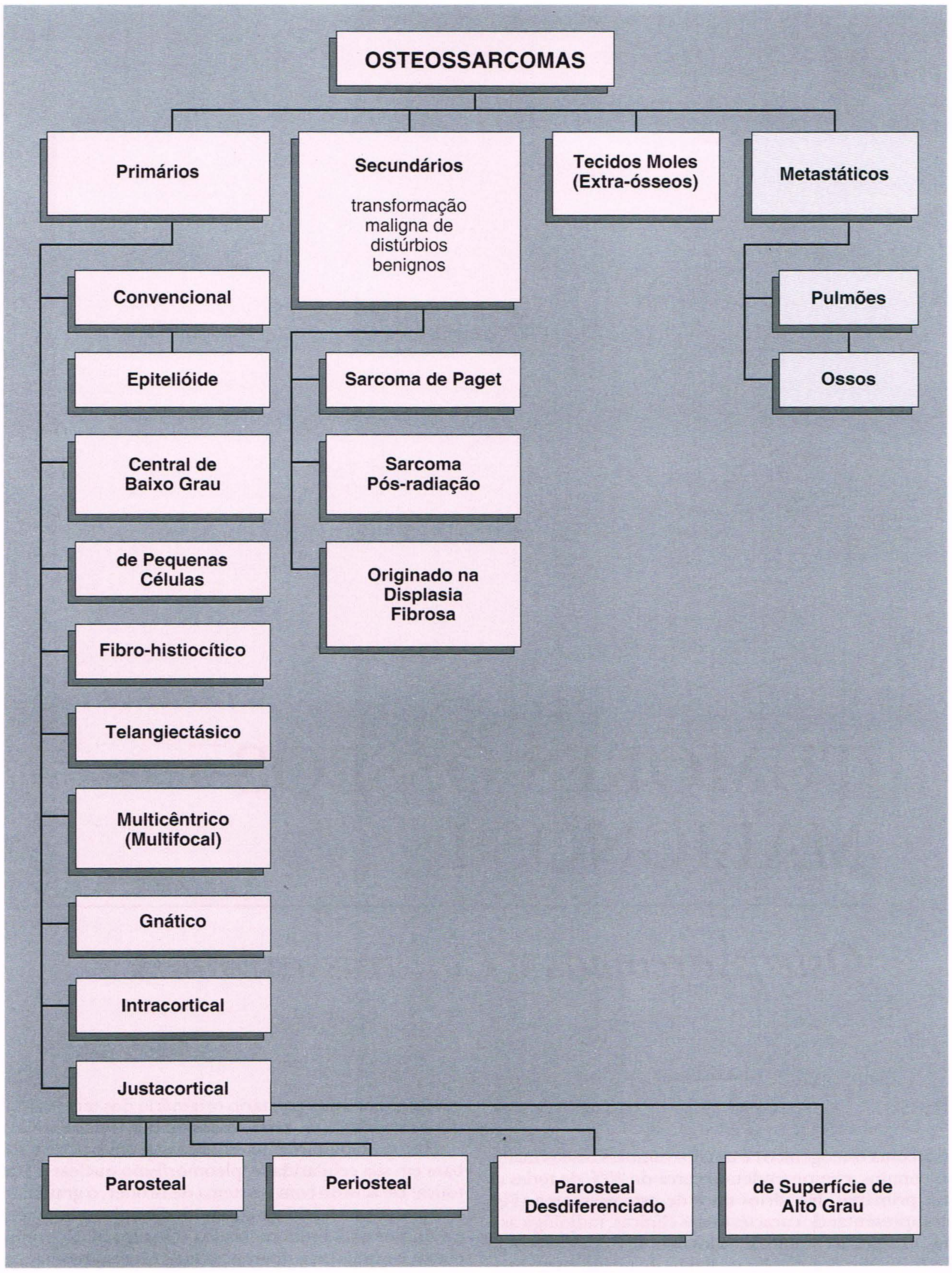

Fig. 21.1 Classificação dos tipos de osteossarcoma.

Quadro 21.1 **Graus Histológicos do Osteossarcoma**

Grau	Aspectos Histológicos	Grau	Aspectos Histológicos
1	Celularidade: discretamente aumentada Atipia citológica: mínima a discreta Atividade mitótica: baixa Matriz osteóide: regular	3	Celularidade: aumentada Atipia citológica: moderada a acentuada Atividade mitótica: moderada a alta Matriz osteóide: irregular
2	Celularidade: moderada Atipia citológica: leve a moderada Atividade mitótica: baixa a moderada Matriz osteóide: regular	4	Celularidade: muito aumentada Atipia citológica: células muito pleomórficas Atividade mitótica: elevada Matriz osteóide: irregular, abundante

De acordo com Unni KK, Dahlin DC, 1984.

tumores justacorticais, e tendem a comportar um grau histológico maior. Embora a metástase pulmonar seja a complicação mais comum e mais significativa no osteossarcoma de alto grau, é rara em dois subtipos: osteossarcoma de mandíbula e osteossarcoma multicêntrico.

Osteossarcomas Primários

Osteossarcoma Convencional

O osteossarcoma convencional é o tipo mais freqüente, tendo sua maior incidência em pacientes na segunda década e afetando homens com freqüência ligeiramente maior que mulheres. Tem predileção pela região do joelho (porções distal do fêmur e proximal da tíbia), enquanto o segundo local mais comum é a porção proximal do úmero (Fig. 21.2). Em geral, os pacientes apresentam dor óssea, ocasionalmente acompanhada por uma massa ou edema de tecidos moles. Algumas vezes, os primeiros sintomas estão relacionados com fratura patológica.

Os aspectos radiológicos distintos do osteossarcoma convencional, como é demonstrado pela radiografia, são a destruição óssea medular e cortical, reação periosteal agressiva, massa de tecidos moles e tumor ósseo dentro da lesão destrutiva ou em sua periferia, bem como dentro da massa de tecidos moles (Fig. 21.3). Em algumas situações, o tipo de destruição óssea pode não ser óbvio nos estudos convencionais, porém densidades em placa representando tumor ósseo e reação periosteal agressiva são indícios do diagnóstico (Fig. 21.4).

O grau de radiopacidade do tumor reflete uma combinação da quantidade de produção de osso tumoroso, matriz calcificada e osteóide. Os tumores podem se apresentar como lesões puramente escleróticas ou puramente osteolíticas, porém, na maioria das vezes, são uma combinação de ambas (Fig. 21.5). As bordas geralmente são indistintas, com uma zona de transição larga. A destruição óssea é do tipo roído de traça ou permeativo, e apenas raramente geográfico.

As formas mais comuns de resposta periosteal encontradas neste tumor são do tipo raios de sol e triângulo de Codman; o tipo lamelado (casca de cebola) é menos freqüente (Fig. 21.6). No passado, a TC era uma técnica indispensável para avaliar esses tumores (Fig. 21.7). Isto era particularmente importante se um procedimento de preservação do membro fosse considerado, devido à disseminação do tumor para dentro da cavidade medular ser uma informação fundamental para o planejamento cirúrgico efetivo (ver Fig. 16.8). Recentemente, a ressonância magnética (RM) tornou-se uma modalidade igualmente eficaz para avaliar esses tumores, particularmente para a disseminação intra-óssea do tumor e envolvimento dos tecidos moles. Nas imagens ponderadas em T1, as partes não mineralizadas sólidas do osteossarcoma geralmente apresentam-se como áreas de sinal de intensidade baixa a intermediária. Nas imagens ponderadas em T2, o tumor mostra um sinal de alta intensidade (Fig. 21.8). Tumores osteoescleróticos mostram um sinal de baixa intensidade em todas as seqüências de imagem (Fig. 21.9). A RM também pode demonstrar efetivamente edema peritumoroso. Esta característica revela um sinal de intensidade intermediária nas imagens ponderadas em T1 e um sinal de intensidade elevada nas imagens ponderadas em T2, e é observada nos tecidos moles que circundam o tumor. A TC (ver Fig. 16.9) e a RM também são essenciais para monitorizar os resultados do tratamento.

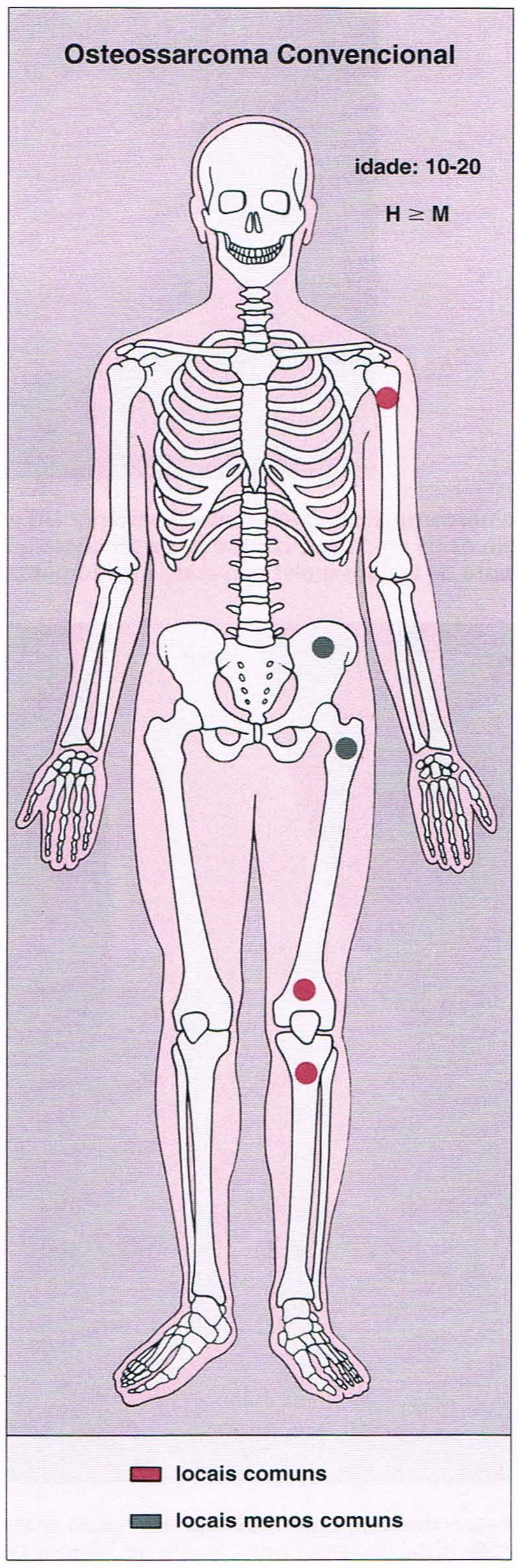

Fig. 21.2 **Locais esqueléticos de predileção, faixa etária de incidência máxima e relação homem/mulher no osteossarcoma convencional.**



Osteossarcoma. Embora não haja destruição óssea macroscópica evidente na porção distal do fêmur nesta jovem de 16 anos de idade, as densidades em placa na porção medular do fêmur e o aspecto em raios de sol da resposta periosteal são indícios para o diagnóstico de osteossarcoma. Observe também a presença do triângulo de Codman (*seta*).

... é empregado um curso com um esquema quimioterápico múltiplo, seguido por ressecção ampla do osso e introdução de endoprótese (Fig. 21.10). Menos freqüentemente, é realizada amputação, seguida de quimioterapia. Atualmente, a taxa de sobrevida em 5 anos após tratamento adequado é superior a 50%.

Osteossarcoma Central de Baixo Grau

Esta forma rara de osteossarcoma (1% de todos os osteossarcomas) apenas recentemente foi reconhecida. Em geral, ocorre em pacientes mais velhos que aqueles que se apresentam com osteossarcoma convencional, embora os locais de predileção sejam similares. Pode ser indistinguível, nas radiografias, do osteossarcoma convencional, porém cresce mais lentamente e tem melhor prognóstico. Às vezes, sua apresentação radiológica simula claramente a displasia fibrosa (Fig. 21.11) ou outras lesões benignas (Fig. 21.12).

Osteossarcoma Telangiectásico

Um tipo muito agressivo de osteossarcoma, a variante telangiectásica, também denominado osteossarcoma hemorrágico por Campanacci, é

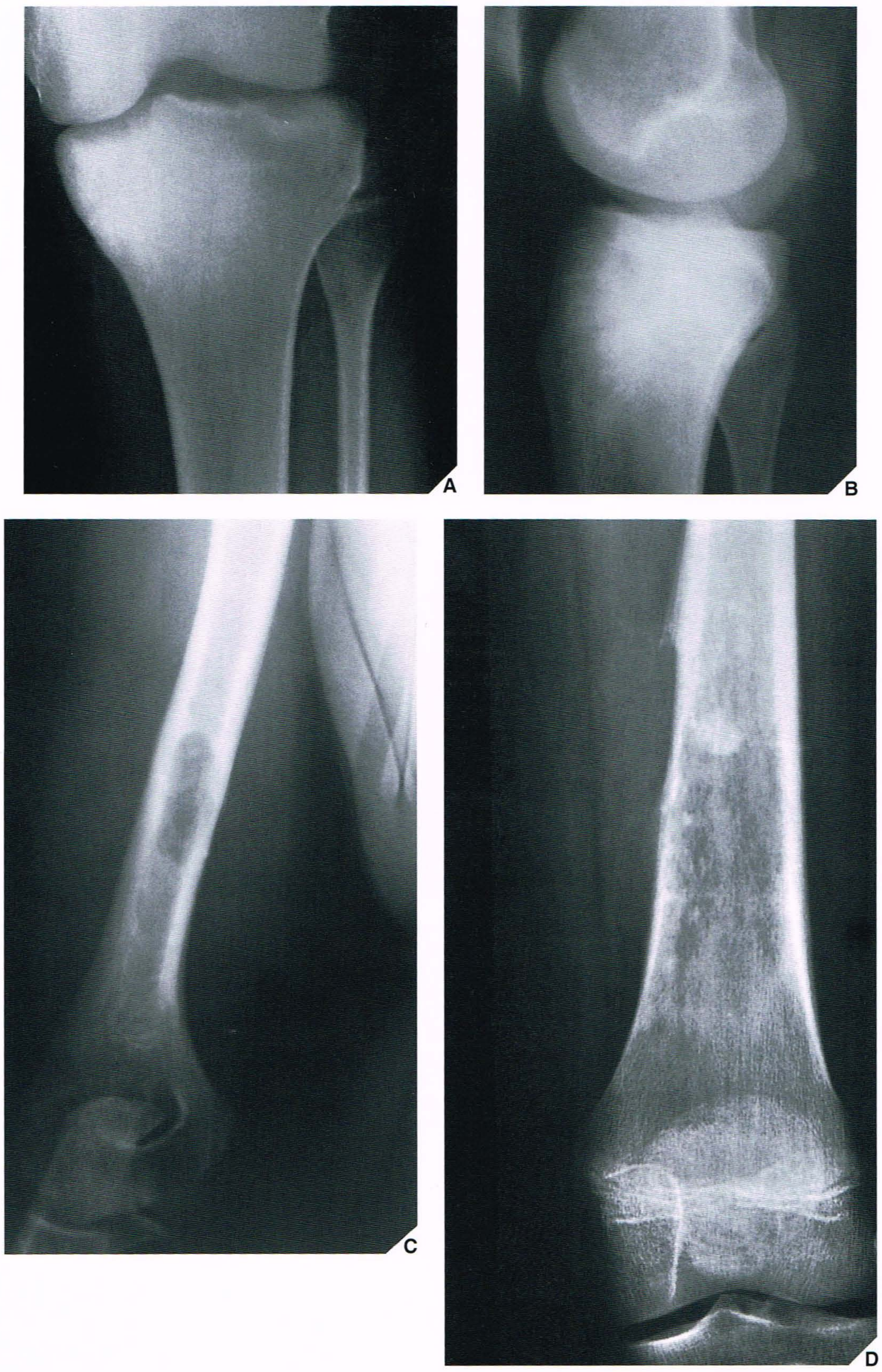

Fig. 21.5 Várias apresentações de um osteossarcoma convencional. Radiografias ântero-posterior (**A**) e lateral (**B**) mostram a variante esclerótica do osteossarcoma na porção proximal da tíbia. (**C**) Radiografia ântero-posterior mostra uma variante lítica do osteossarcoma na porção distal do úmero, que provou ser um osteossarcoma fibroblástico. (**D**) Radiografia da porção distal do fêmur mostra uma variante mista de osteossarcoma: áreas de osteogênese estão presentes dentro de uma lesão lítica destrutiva.

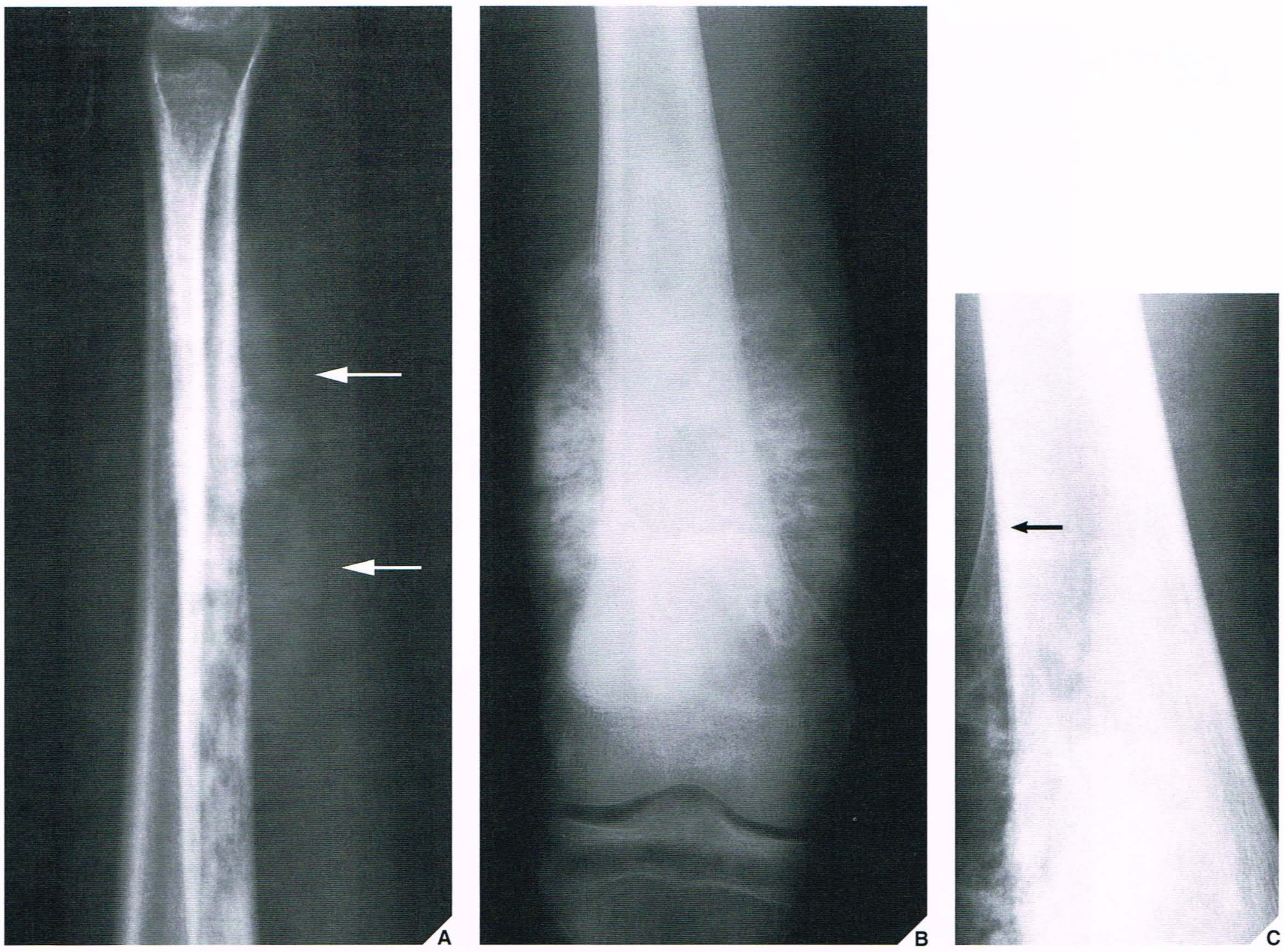

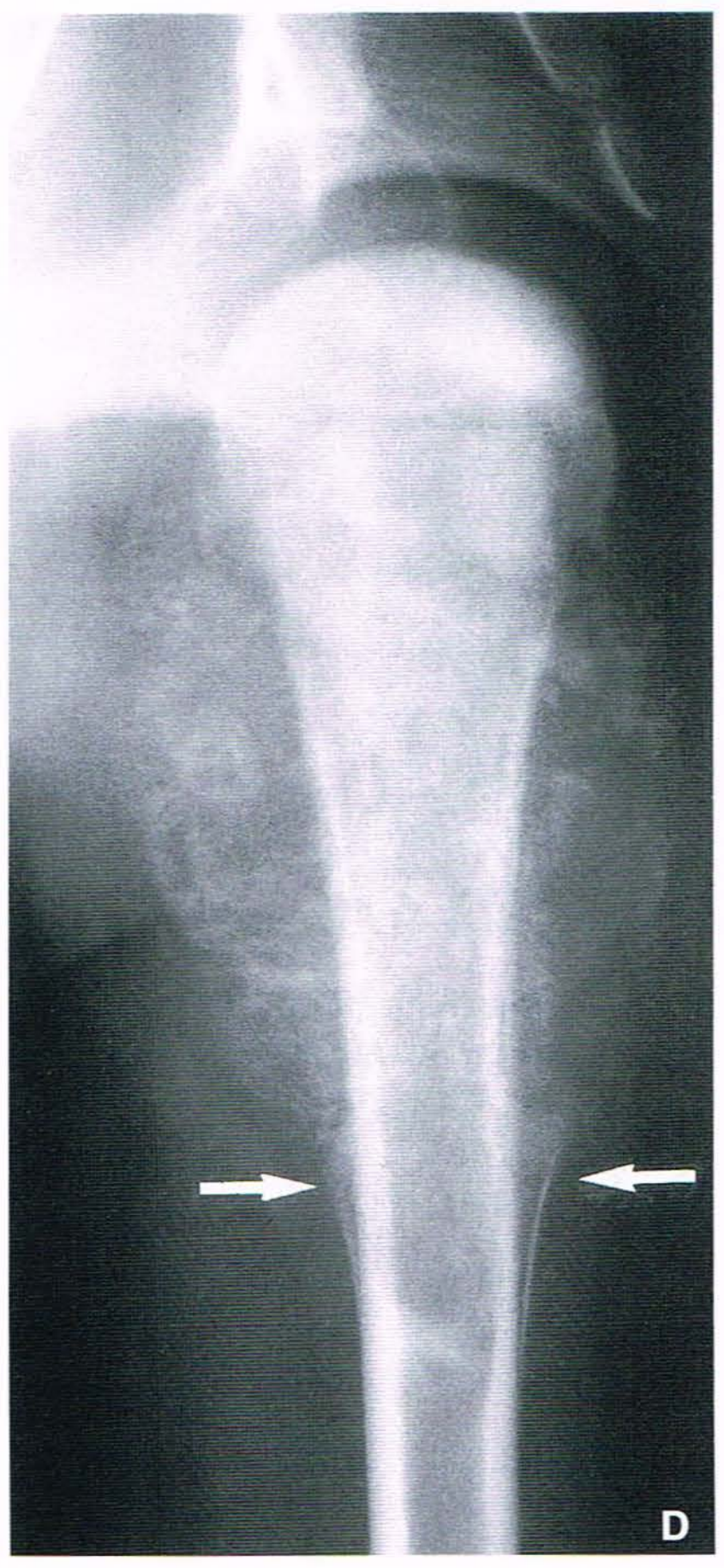

Fig. 21.6 Reação periosteal no osteossarcoma. Três tipos de reação periosteal mais comumente acompanham o osteossarcoma. A reação periosteal dos tipos raios de sol ou perpendicular (*setas*) é observada aqui na radiografia lateral do antebraço de uma mulher de 18 anos de idade com osteossarcoma do rádio **(A)** e na radiografia ântero-posterior da porção distal do fêmur **(B)** em um homem de 20 anos de idade. **(C)** O triângulo de Codman (*seta*) também pode ser observado, como é visto aqui em uma menina de 15 anos de idade com osteossarcoma do fêmur e em um menino de 11 anos de idade **(D)** com osteossarcoma do úmero (*setas*). **(E)** A reação periosteal do tipo casca de cebola ou lamelada (*setas*) é aparente em uma jovem de 16 anos de idade com osteossarcoma do fêmur. **(F)** Combinação das reações periosteais lamelada (*setas*) e em raios de sol (*seta aberta*) está presente em uma jovem de 16 anos de idade com osteossarcoma do fêmur. (*continua*)

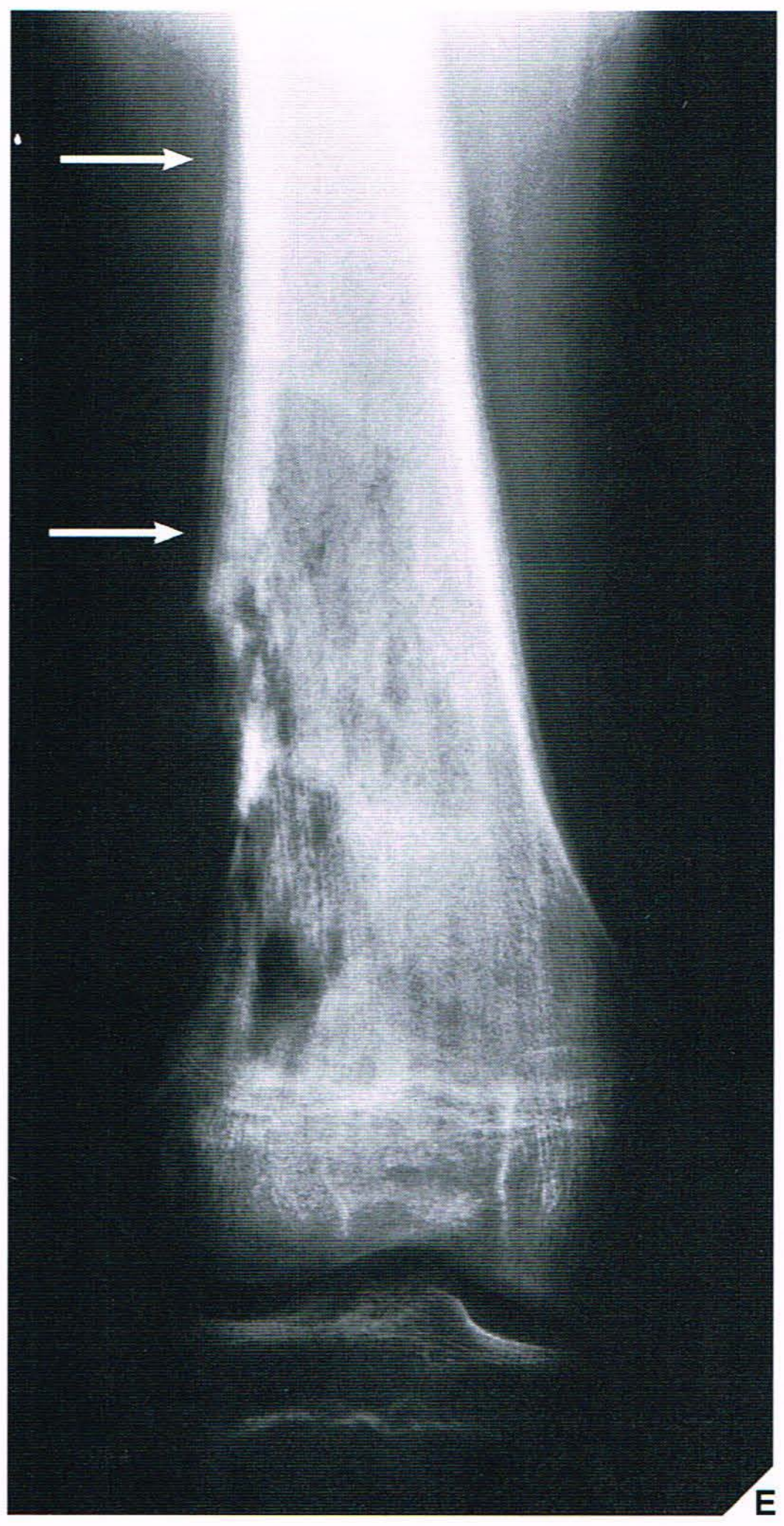
E

A



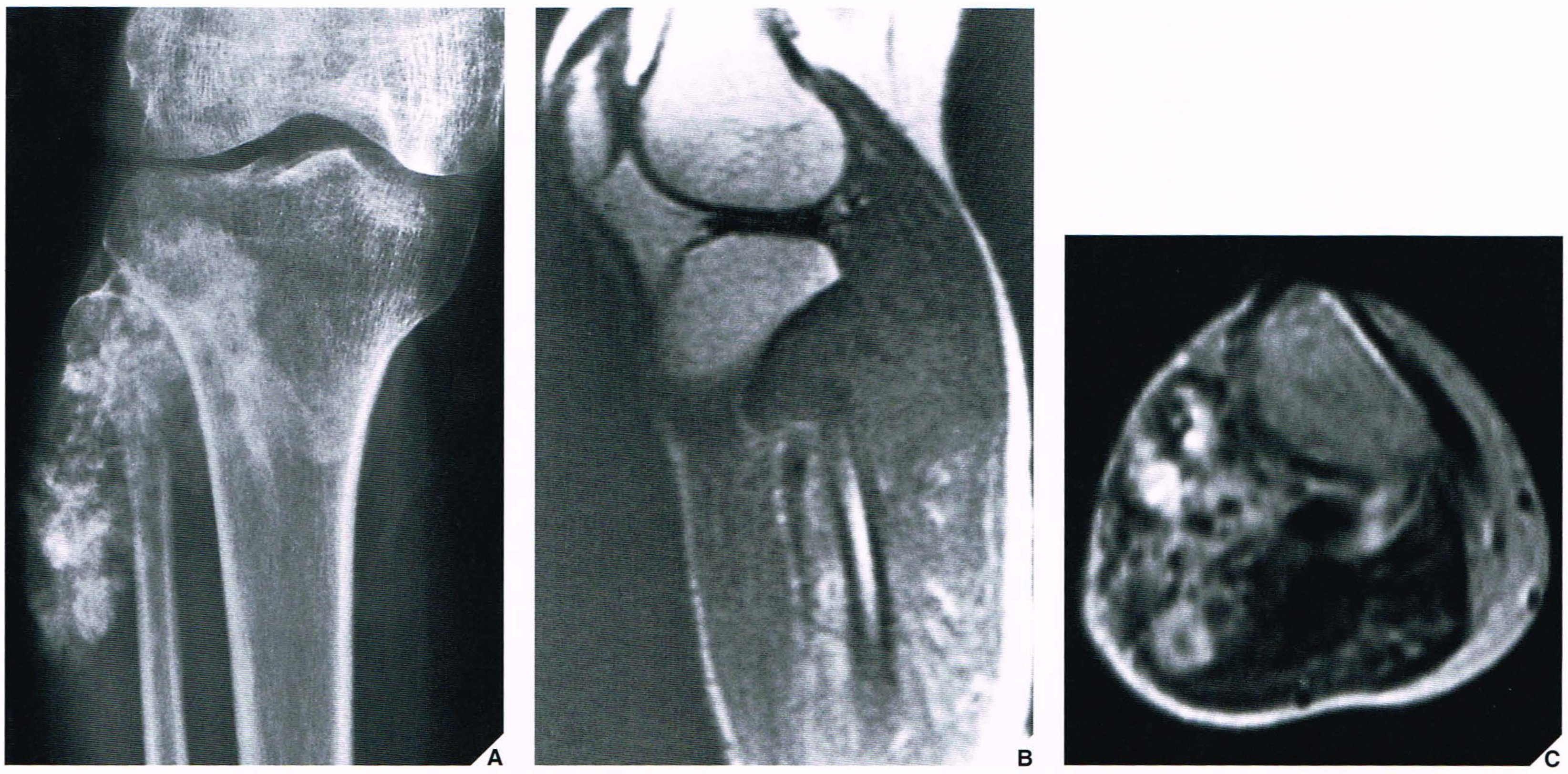

Fig. 21.8 **RM de osteossarcoma.** (**A**) Radiografia convencional mostra envolvimento da cabeça da fíbula e infiltração extensa de tecidos moles com formação de osso tumoroso significativa em um homem de 20 anos de idade com osteossarcoma da porção proximal da fíbula direita. (**B**) RM sagital spin-eco ponderada em T1 mostra que o tumor tem um sinal predominantemente intermediário, mesclando-se com as estruturas musculares. (**C**) Na RM axial ponderada em T2, o tumor tem sinal de intensidade elevada tanto em seu componente intramedular quanto em sua disseminação para os tecidos moles. Os focos de formação de osso tumoroso são visualizados nas imagens como áreas de sinal de baixa intensidade.

duas vezes mais comum em homens que em mulheres e é encontrado sobretudo em pacientes na segunda e terceira décadas de vida. É raro, compreendendo aproximadamente 3% de todos os tumores ósseos malignos. É caracterizado por um grau elevado de vascularização e grandes espaços císticos repletos de sangue, que são responsáveis por sua apresentação radiológica atípica. Trata-se de uma lesão destrutiva

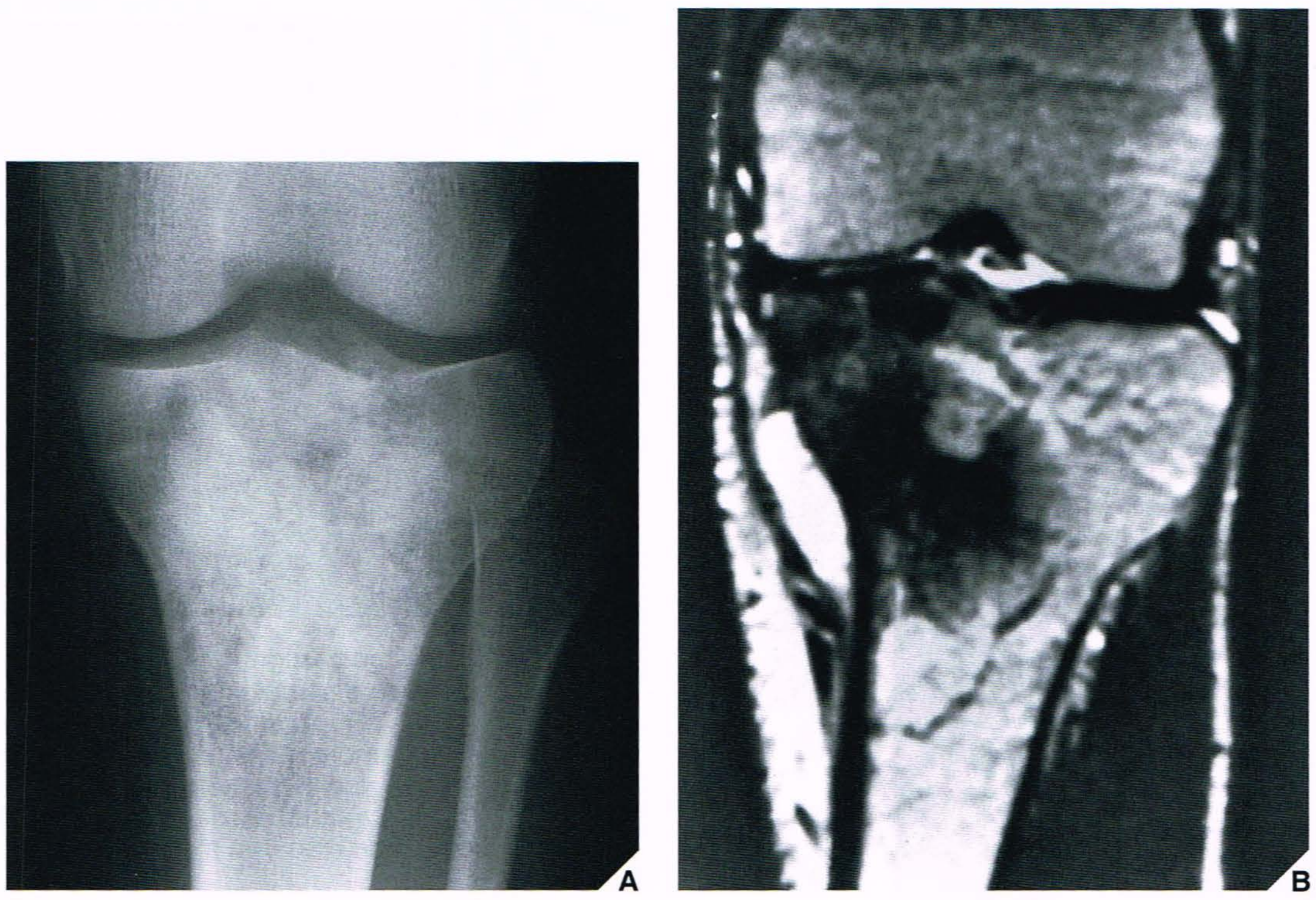

Fig. 21.9 **RM de osteossarcoma.** (**A**) Radiografia ântero-posterior mostra um tumor sobretudo esclerótico estendendo-se para a extremidade articular do osso neste rapaz de 17 anos de idade com osteossarcoma da porção proximal da tíbia esquerda. (**B**) As partes escleróticas da lesão têm sinal de baixa intensidade na imagem coronal spin-eco ponderada em T2. Uma parte não mineralizada do tumor, distalmente, tem sinal de intensidade elevada. Da mesma forma, a disseminação da lesão para tecidos moles tem sinal de intensidade elevada.

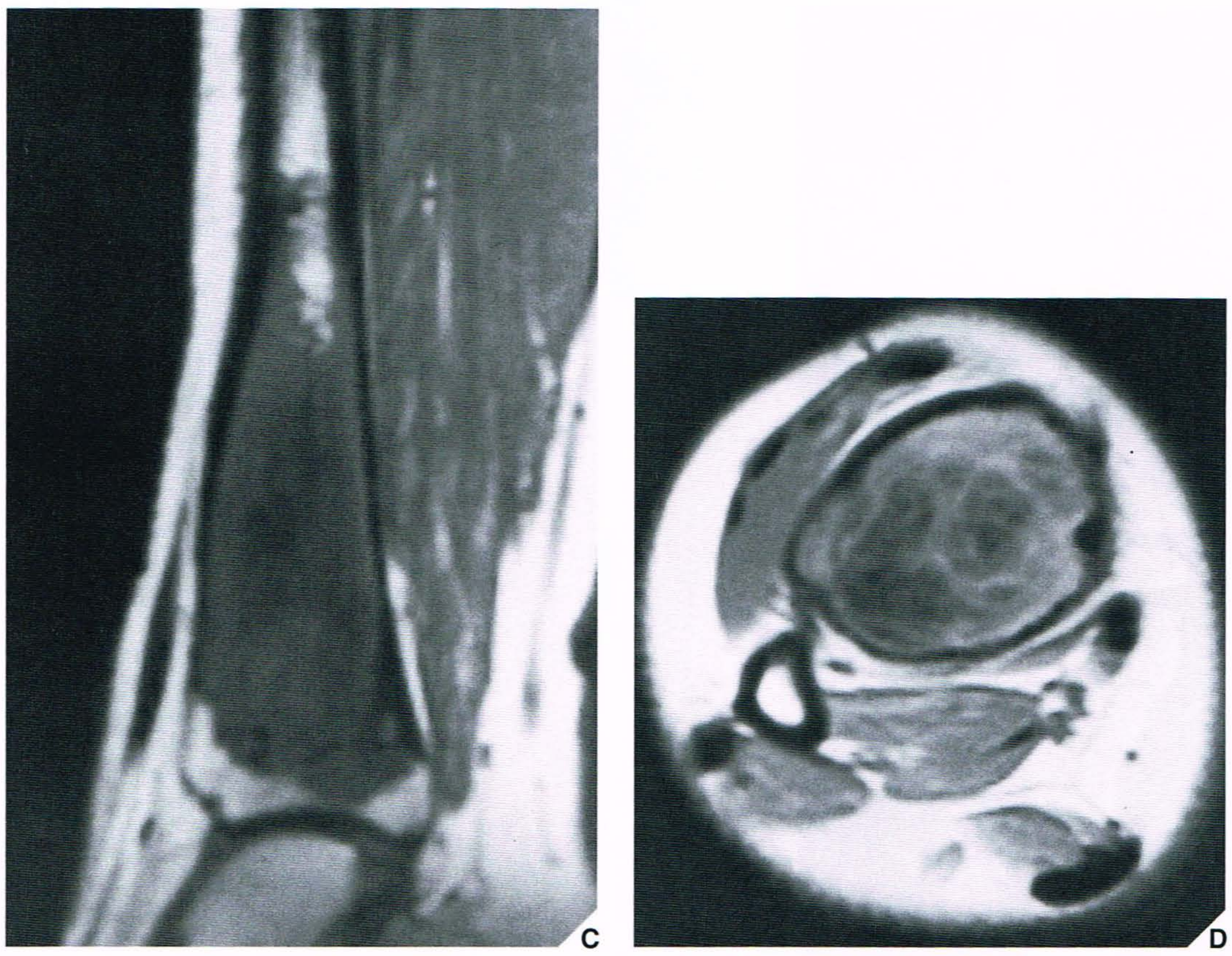

Fig. 21.11 **Osteossarcoma central de baixo grau.** *Continuação.*

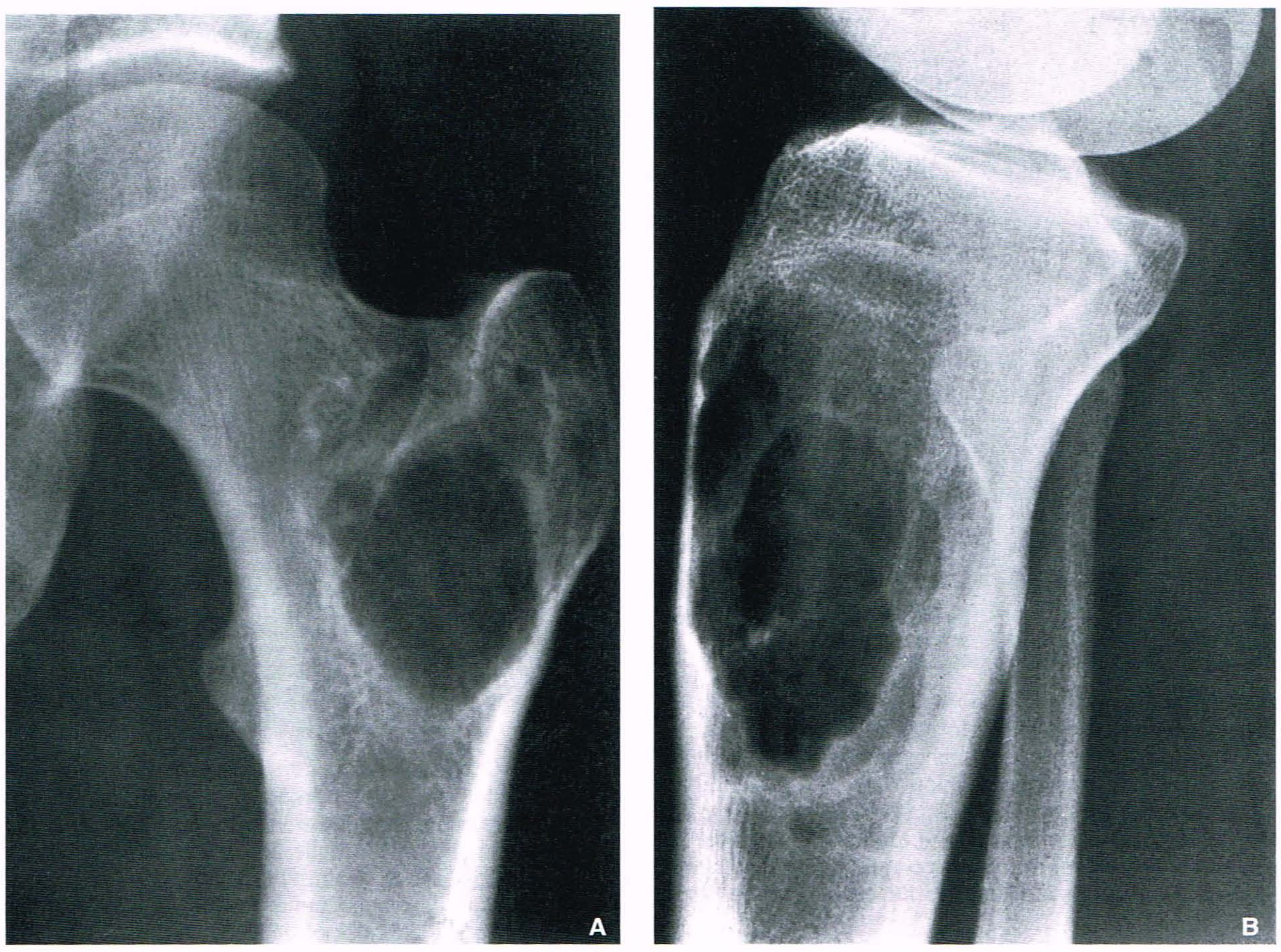

Fig. 21.12 **Osteossarcoma central de baixo grau.** **(A)** Lesão lítica com destruição óssea de padrão geográfico e zona de transição estreita está presente na região intertrocantérica do fêmur esquerdo em uma mulher de 24 anos de idade. **(B)** Radiografia lateral da porção proximal da tíbia de uma mulher de 30 anos revela lesão lítica com bordas bem definidas e destruição óssea do tipo geográfico. (Reimpresso com permissão de Greenspan A, Remagen W, 1998.)

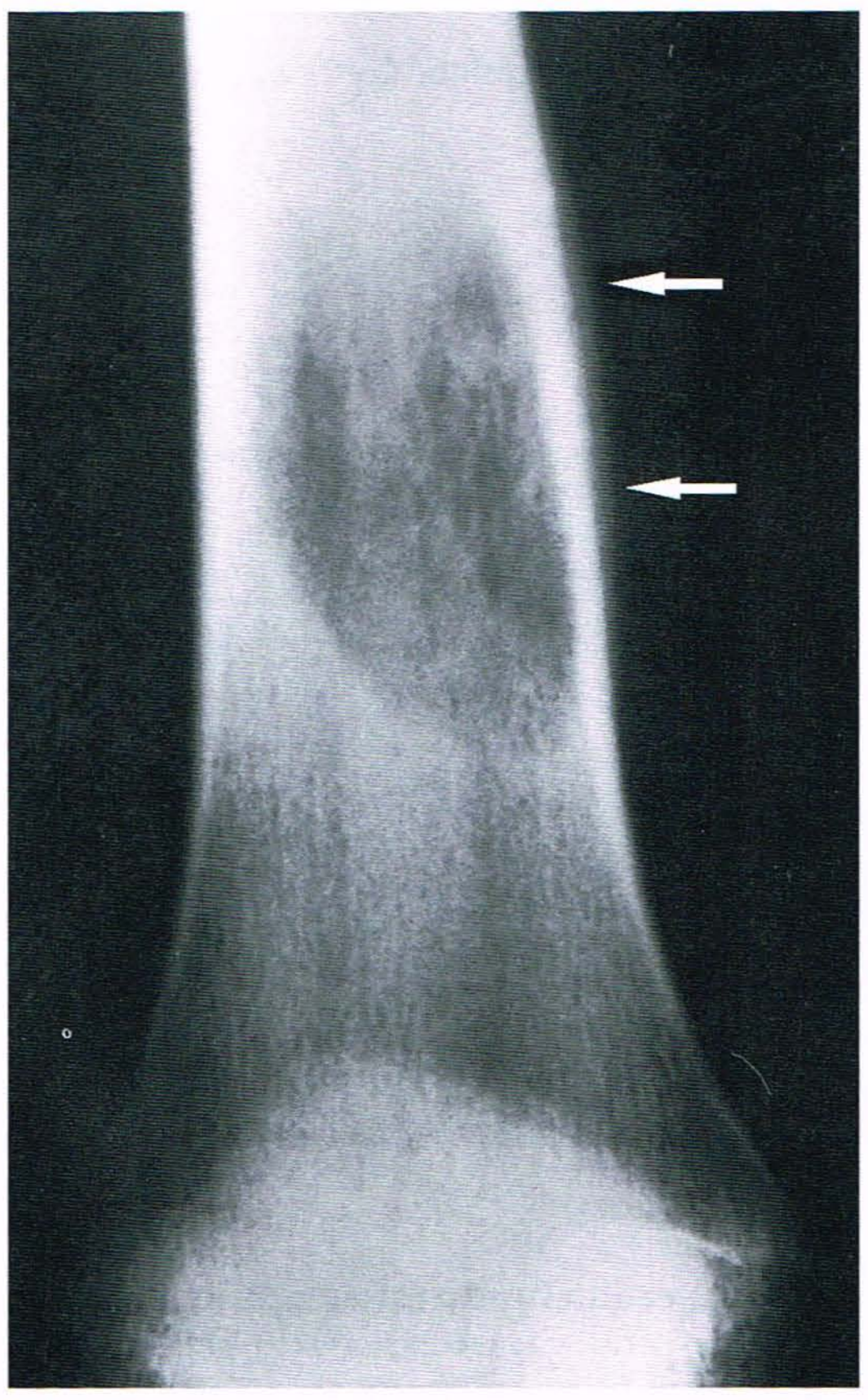

Fig. 21.13 **Osteossarcoma telangiectásico.** Lesão puramente destrutiva na diáfise do fêmur desta jovem de 17 anos. Observe a relação periosteal do tipo aveludado (*setas*). As alterações escleróticas geralmente observadas nos osteossarcomas estão ausentes, e não há evidência radiográfica de osso tumoroso. A biópsia revelou osteossarcoma telangiectásico, um dos tipos mais agressivos deste tumor. (Cortesia do Dr. M. J. Klein, New York, NY.)

osteolítica com ausência quase completa de alterações escleróticas; uma massa de tecidos moles também pode existir (Figs. 21.13 a 21.16). Macroscopicamente, o tumor assemelha-se a uma "bolsa" de sangue e é caracterizado por espaços repletos de sangue, necrose e hemorragia. Histologicamente, é composto de espaços loculados repletos de sangue, parcialmente revestidos por células malignas que produzem tecido osteóide esparso. Assemelha-se a um cisto ósseo aneurismático, tanto radiológica quanto histopatologicamente.

Osteossarcoma de Pequenas Células

Descrito por Sim e associados, o osteossarcoma de pequenas células geralmente ocorre como uma lesão radiotransparente com bordas permeativas e uma grande massa de tecidos moles. Seu aspecto radiológico, por conseguinte, simula o de um sarcoma ósseo de células redondas. Estas lesões geralmente têm pequenas células redondas em muitos campos histológicos, muito semelhantes ao sarcoma de Ewing. Entretanto, a presença de células tumorais em fuso, bem como produção focal de osteóide ou osso, ajuda a firmar um diagnóstico histológico de osteossarcoma. A porção distal do fêmur, a porção proximal do úmero e a porção proximal da tíbia são locais de predileção.

Osteossarcoma Fibro-histiocítico

O osteossarcoma fibro-histiocítico, que se assemelha ao fibro-histiocitoma maligno (FHM), recentemente foi descrito na literatura. Algumas vezes pode ser confundido com FHM verdadeiro do osso porque ambos esses tumores tendem a se originar em uma idade mais avançada que o osteossarcoma convencional, geralmente após a terceira década de vida. Ambos tendem a envolver as extremidades articulares dos ossos longos, e normalmente há menor reação periosteal que no osteossarcoma convencional. Embora na radiografia ambas essas lesões tendam a ser radiotransparentes e, portanto, semelhantes ao tumor de células gigantes e ao fibrossarcoma, o osteossarcoma semelhante ao FHM geralmente exibe áreas de osteogênese semelhante a bolas de algodão ou nuvens em cúmulos, ao contrário do FHM. Quando essas áreas

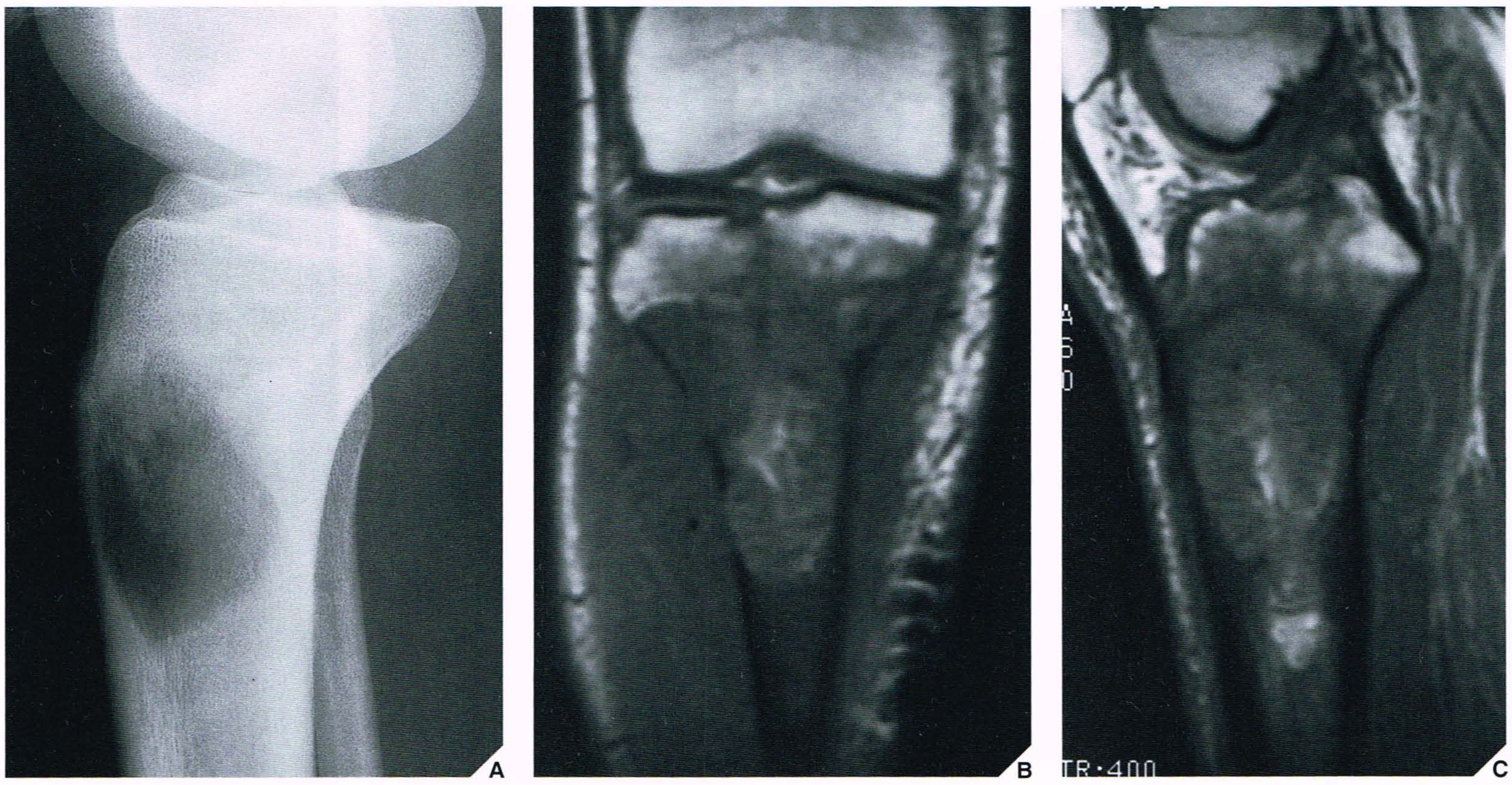

Fig. 21.14 **RM de osteossarcoma telangiectásico.** (**A**) Radiografia lateral da porção proximal da tíbia em um homem de 21 anos de idade mostra lesão com zona de transição relativamente estreita e sem reação periosteal visível. Imagens de RM coronal (**B**) e sagital (**C**) ponderadas em T1 (SE; TR 400/TE 10 ms) mostram que o tumor tem sinal de intensidade predominantemente intermediária com áreas centrais de alto sinal. Nenhuma massa de tecido mole definida é demonstrada. Imagens coronal (**D**) e axial (**E**) em inversão–recuperação (FM-PIR/90 ms; TR 4000/TE 54/TI 140 ms) mostram disseminação do tumor para os tecidos moles e presença de edema peritumoroso. (*continua*)

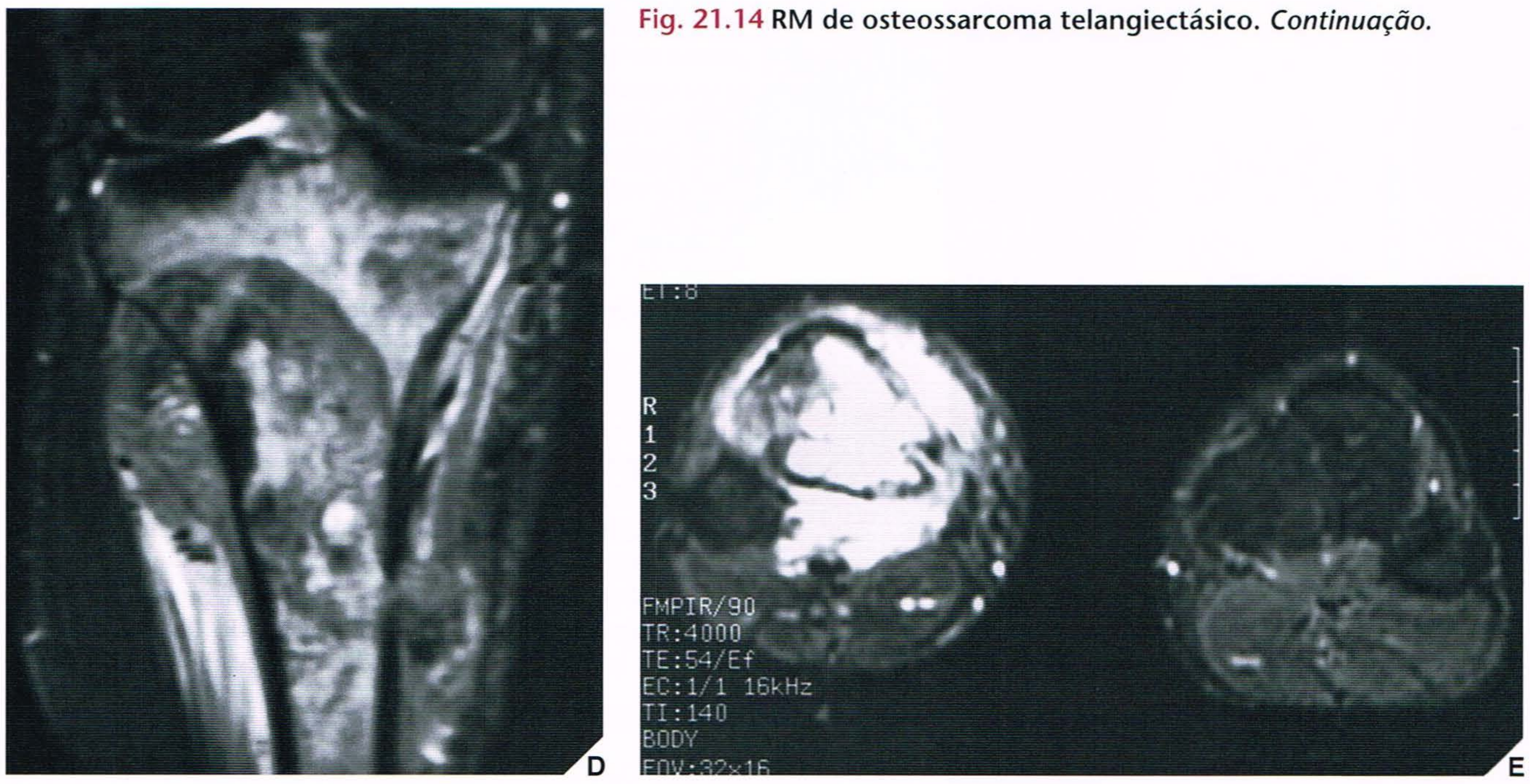

Fig. 21.14 **RM de osteossarcoma telangiectásico.** *Continuação.*

são identificadas nos estudos radiológicos, deve ser feita uma pesquisa diligente do tumor ósseo no espécime ressecado. Histologicamente, o osteossarcoma semelhante ao FHM é caracterizado por células em fuso pleomórficas e células gigantes, muitas das quais têm núcleos bizarros. Portanto, esta lesão assemelha-se ao osteossarcoma rico em células gigantes. Não é raro haver um fundo inflamatório, e o arranjo em forma de depósito ou fuso espiral, característico do FHM, ainda que algumas vezes seja um aspecto dominante, pode ser menos proeminente ou ser substituído por áreas de células grandes, pleomórficas, dispostas em folhetos difusos. Como em todos os outros subtipos de osteossarcoma,

Fig. 21.15 **Osteossarcoma telangiectásico.** Radiografias ântero-posterior **(A)** e lateral **(B)** do fêmur direito de um homem de 41 anos de idade mostram uma lesão mal definida que tem destruição óssea do tipo permeativo (*setas*). Observe a reação periosteal agressiva do tipo aveludado (*pontas de seta*). A biópsia revelou osteossarcoma telangiectásico.

Fig. 21.16 **Osteossarcoma telangiectásico. (A)** Um tumor principalmente lítico associado a reação periosteal é observado na diáfise femoral distal desta menina de 6 anos de idade. **(B)** Radiografia lateral mostra fratura patológica oblíqua (*setas*). (Cortesia do Dr. K. K. Unni, Rochester, Minnesota.)

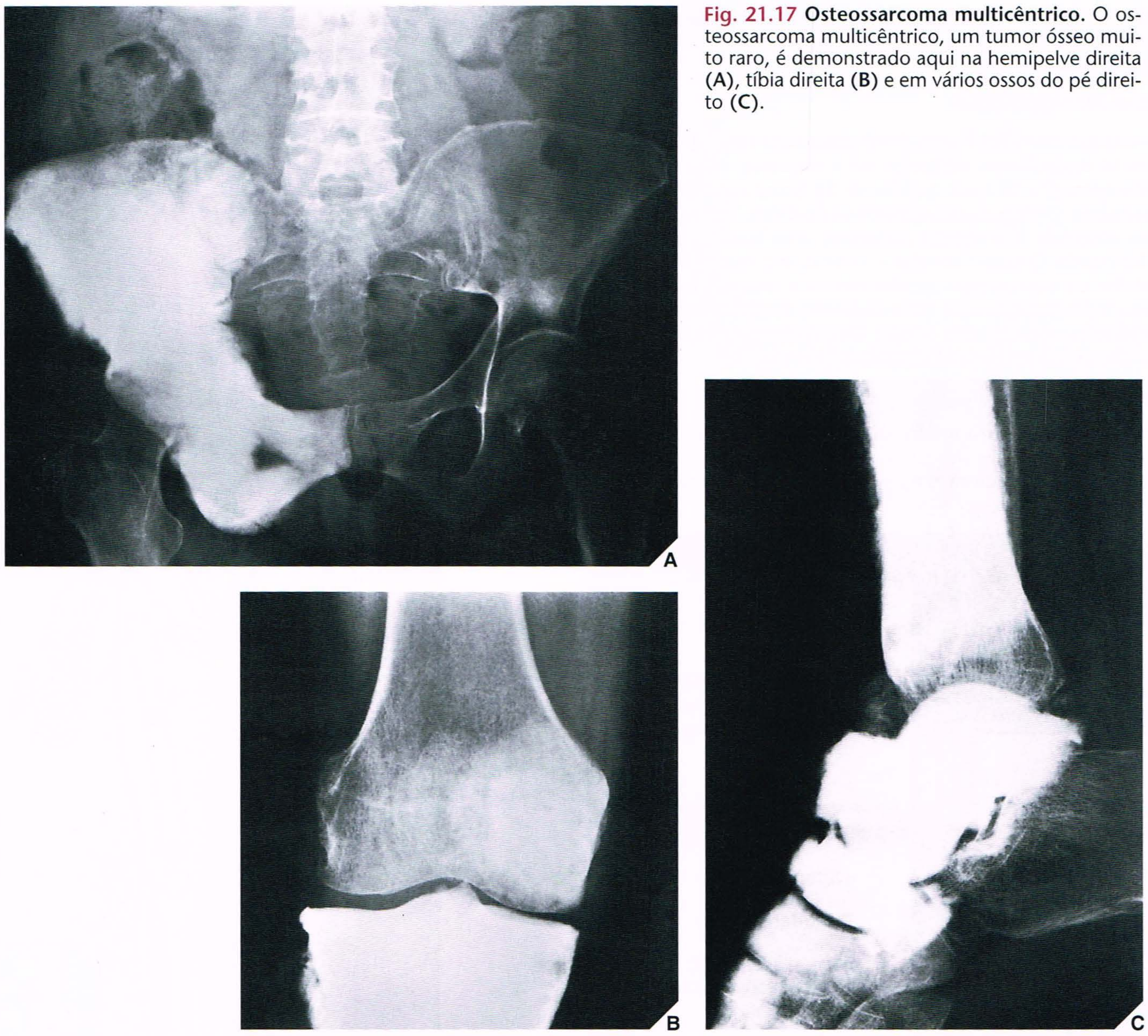

Fig. 21.17 Osteossarcoma multicêntrico. O osteossarcoma multicêntrico, um tumor ósseo muito raro, é demonstrado aqui na hemipelve direita (**A**), tíbia direita (**B**) e em vários ossos do pé direito (**C**).

Fig. 21.18 RM de osteossarcoma multicêntrico. RM coronal ponderada em T1 mostra múltiplas lesões com sinal de baixa intensidade em ambos os fêmures de uma menina de 12 anos de idade. (Reimpresso com permissão de Greenspan A, Remagen W, 1998.)

a distinção de outros sarcomas depende da demonstração de osteóide ou da formação de osso por células malignas nos padrões muito típicos observados nos osteossarcomas.

Osteossarcoma Intracortical

O osteossarcoma intracortical é uma das formas mais raras de osteossarcoma. Apenas 14 casos foram relatados até o presente, com uma faixa etária variando entre 9 e 43 anos (média de 24 anos) e predominância pelo sexo masculino. O sintoma na apresentação é dor, freqüentemente associada com atividade. Em alguns pacientes, uma história de traumatismo prévio foi obtida. O tumor envolve a cortical, sem disseminação para a porção medular do osso ou para tecidos moles. A imagem radiográfica é de uma lesão radiotransparente com esclerose cortical circunvizinha. O tamanho da lesão varia de 1,0 a 4,2 cm. Em algumas situações, a lesão simula osteoma osteóide ou osteoblastoma intracortical.

Osteossarcoma Gnático

O osteossarcoma gnático é originado no maxilar ou na mandíbula. Ao contrário dos osteossarcomas originados em outro ponto do esqueleto, este tumor ocorre em pacientes mais idosos (quarta a sexta décadas de vida, com média de idade de 35 anos). Geralmente é um tumor bem diferenciado com taxa de mitose baixa, possuindo um componente predominantemente cartilaginoso em uma grande percentagem de casos e com menor potencial maligno e melhor prognóstico que as outras formas de osteossarcoma.

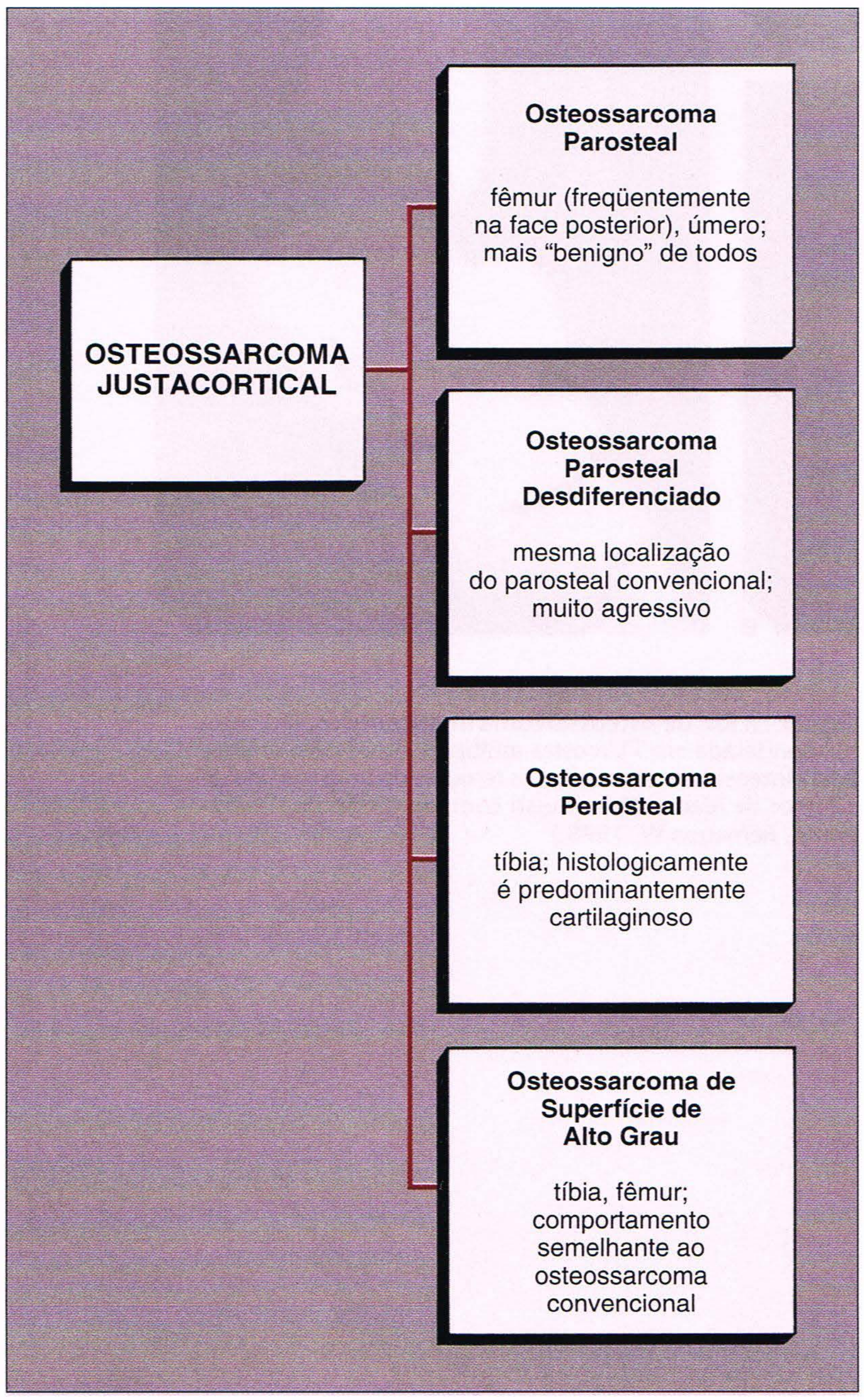

Fig. 21.19 Variantes do osteossarcoma justacortical.

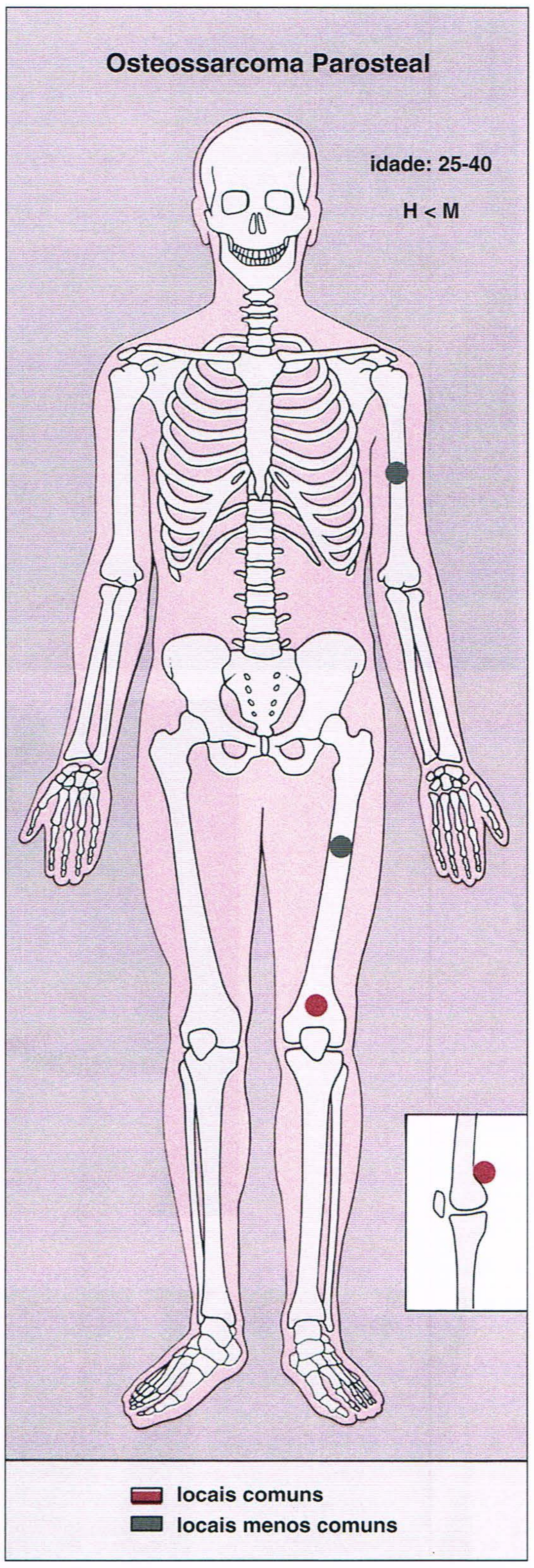

Fig. 21.20 Locais esqueléticos de predileção, faixa etária de incidência máxima e relação homem/mulher no osteossarcoma parosteal.

Osteossarcoma Multicêntrico (Multifocal)

O desenvolvimento simultâneo de focos de osteossarcoma em múltiplos ossos é uma ocorrência muito rara (Figs. 21.17 e 21.18). Ainda é motivo de controvérsia se este distúrbio é totalmente distinto, ou se repre-

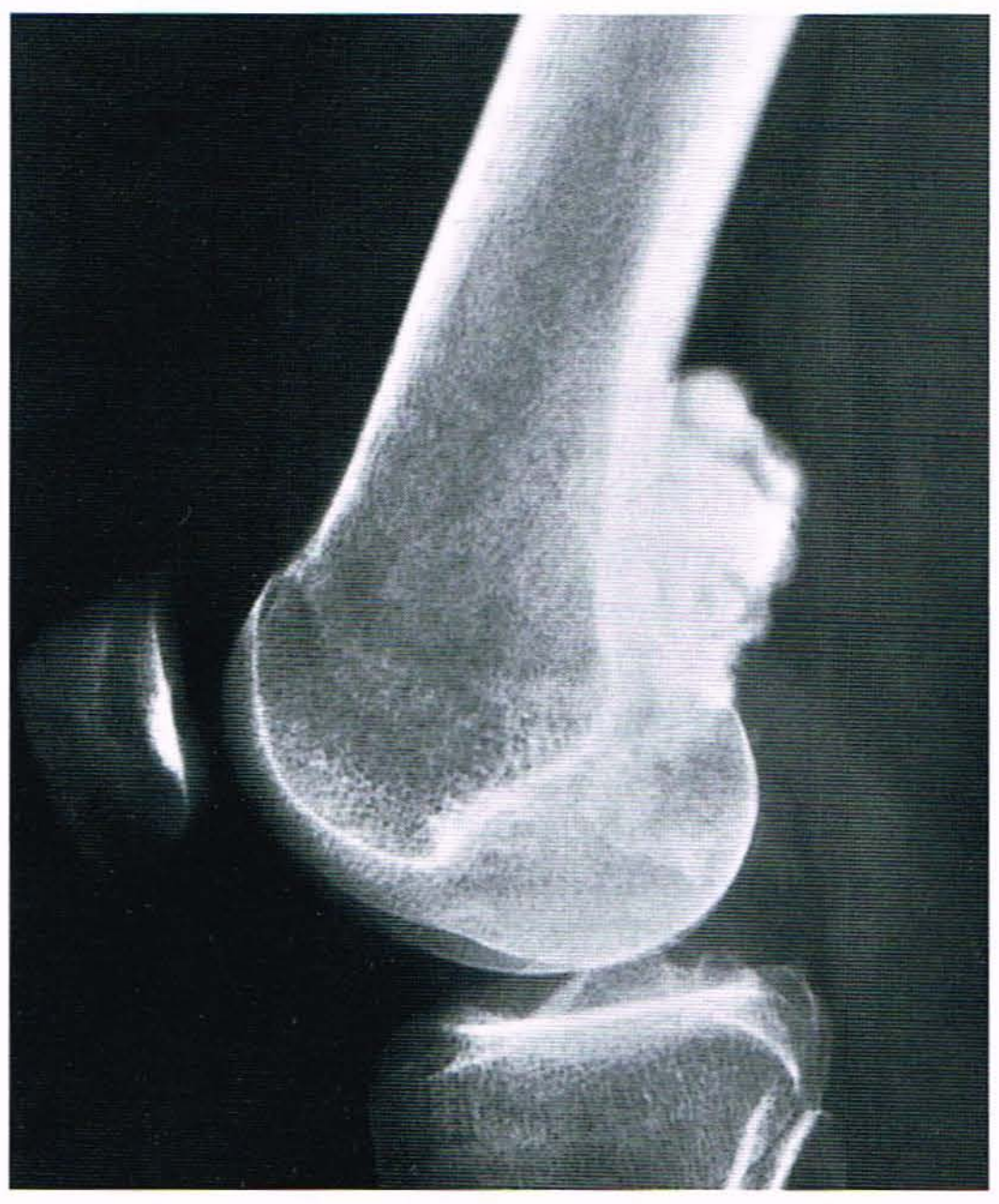

Fig. 21.21 **Osteossarcoma parosteal.** Apresentação típica do osteossarcoma parosteal na face posterior da porção distal do fêmur em uma mulher de 23 anos de idade.

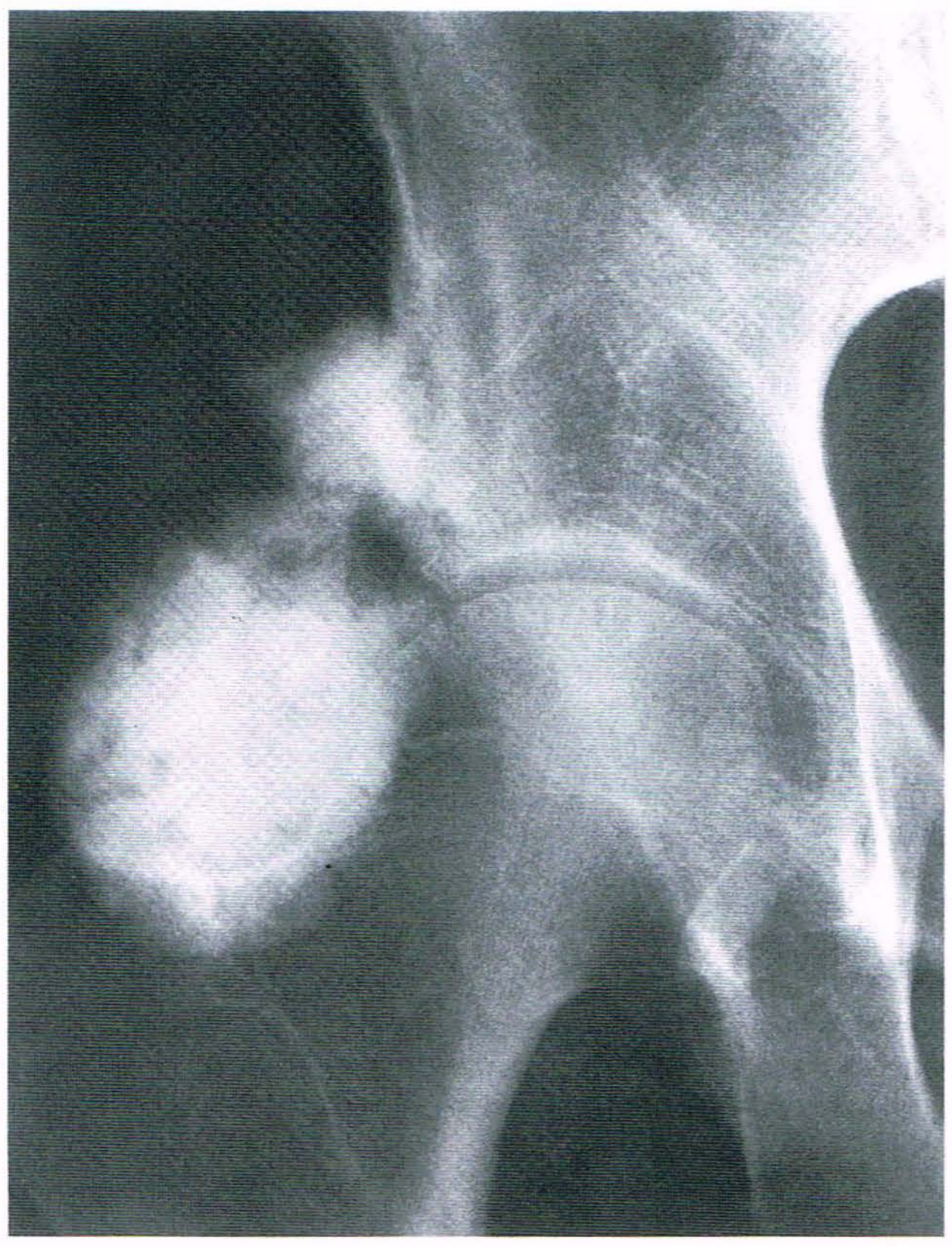

Fig. 21.22 **Osteossarcoma parosteal.** Radiografia ântero-posterior do quadril direito mostra uma grande massa ossificada fixada à porção supra-acetabular do ílio. (Reimpresso com permissão de Greenspan A, Remagen W, 1998.)

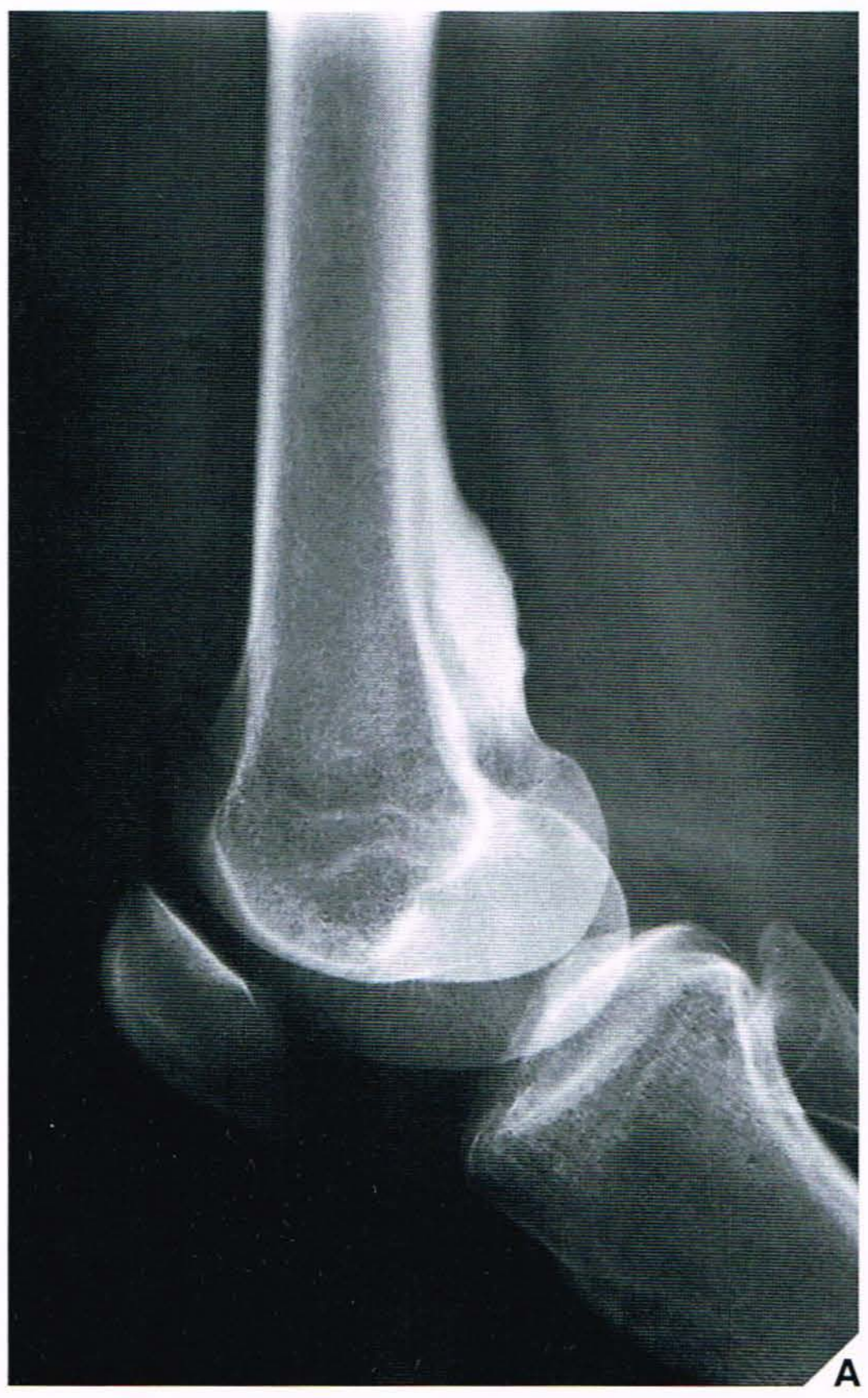

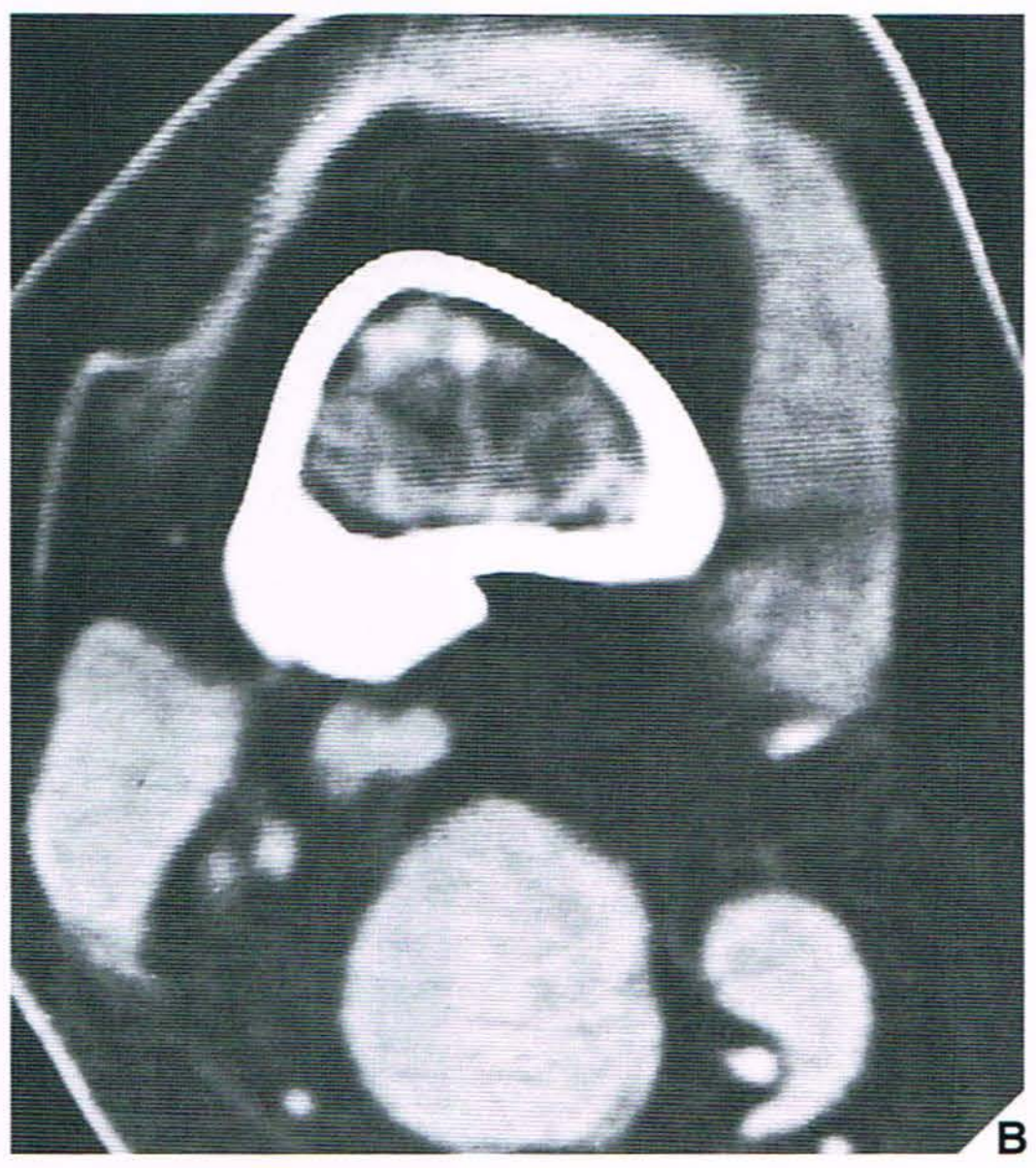

A B

Fig. 21.23 **TC de osteossarcoma parosteal.** (**A**) Radiografia lateral do joelho de uma mulher de 37 anos de idade mostra uma massa ossificada fixada à cortical posterior da porção distal do fêmur. Sua localização e aspecto são típicos do osteossarcoma parosteal. (**B**) Corte de TC contrastada mostra que a porção medular do osso não foi invadida.

Osteossarcomas Justacorticais

O termo *justacortical* é uma designação geral para um grupo de osteossarcomas que se originam na superfície óssea (Fig. 21.19). Geralmente, essas lesões são muito mais raras e ocorrem uma década depois que suas contrapartes intra-ósseas. A maioria dos osteossarcomas justacorticais é composta de tumores de baixo grau, embora haja variantes moderadamente e até mesmo altamente malignas.

Osteossarcoma Parosteal. Os tumores parosteais são observados em grande parte em pacientes na terceira e quarta décadas de vida, e o local característico de predileção é a face posterior da porção distal do fêmur (Fig. 21.20).

Geralmente, a radiografia convencional é adequada para fazer um diagnóstico de osteossarcoma parosteal. A lesão apresenta-se como uma massa oval ou esférica densa, aderida à superfície cortical do osso e bem

Fig. 21.25 **Osteossarcoma parosteal desdiferenciado.** ***Continuação.*** **(C)** TC proximal mostra um tumor superficial com osteogênese e uma grande massa de tecidos moles com focos de osso tumoroso. Neste nível, a medula óssea não foi invadida. **(D)** O corte mais distal revela além da invasão da cavidade medular

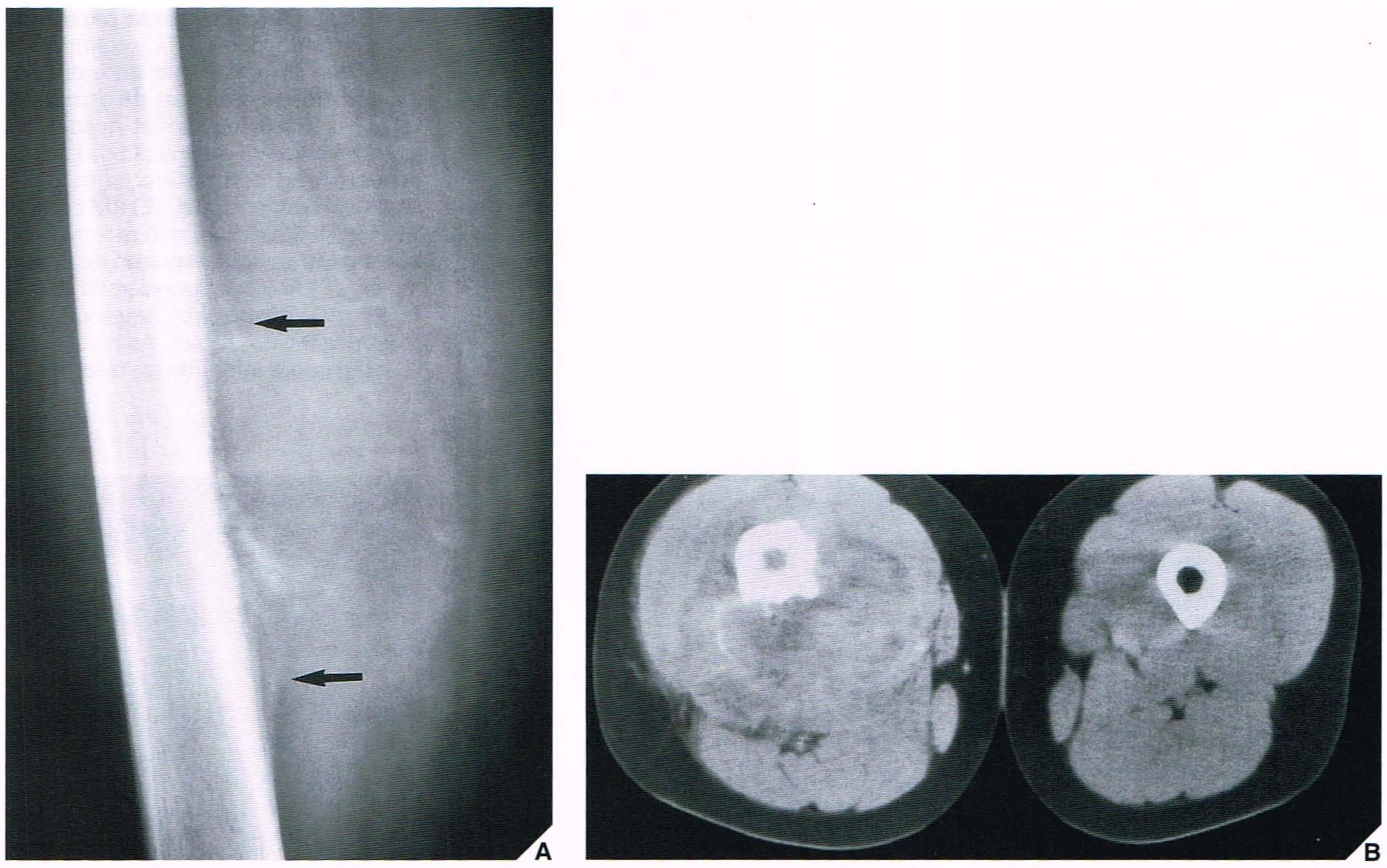

Fig. 21.27 **Osteossarcoma periosteal.** **(A)** Radiografia ântero-posterior do fêmur direito de uma jovem de 16 anos de idade mostra uma lesão superficial afetando a cortical medial, associada ao triângulo de Codman de reação periosteal (*setas*) e uma grande massa de tecidos moles. **(B)** TC mostra melhor o componente de tecidos moles. A cavidade medular não é invadida pelo tumor; entretanto, um aumento no valor de atenuação, comparado com a cavidade medular contralateral, indica edema de medula óssea.

Fig. 21.28 **Osteossarcoma periosteal.** Radiografias ântero-posterior **(A)** e lateral **(B)** da perna esquerda em um menino de 12 anos mostram densidades ósseas

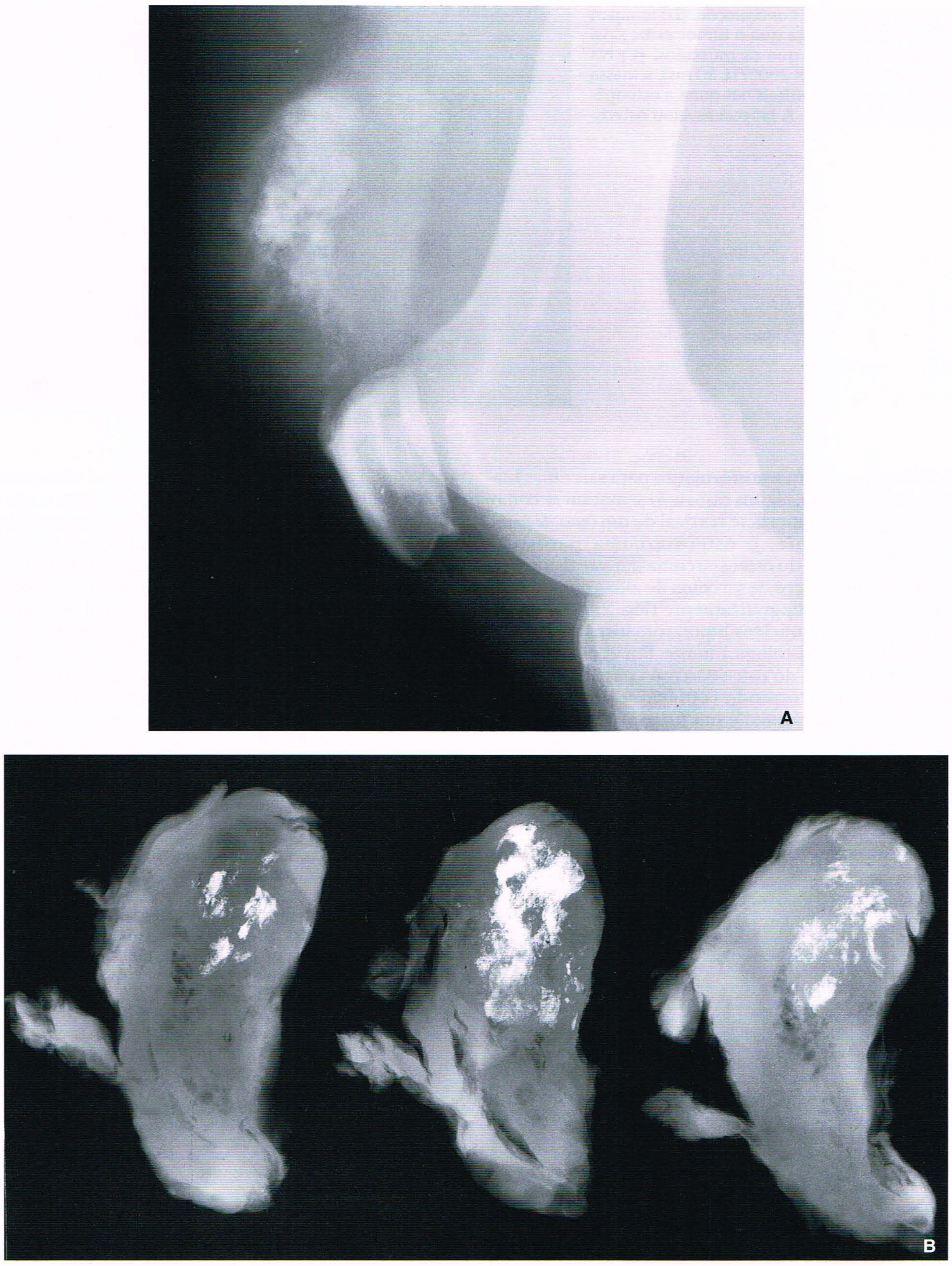

Fig. 21.30 **Osteossarcoma de tecidos moles. (A)** Radiografia lateral do joelho de uma mulher de 51 anos de idade mostra uma massa de tecidos moles mal definida acima da patela, fundindo-se com o músculo quadríceps. O centro da lesão tem ossificações e calcificações amorfas. **(B)** Radiografia de amostra ressecada do tumor revela focos de ossificação no centro da massa, circundados por uma zona radiotransparente na periferia (o denominado zoneamento reverso). (Reimpresso com permissão de Greenspan A et al. *Skeletal Radiol* 1987; 16: 489-492.)

Osteossarcoma de Superfície de Alto Grau. O osteossarcoma de superfície de alto grau pode exibir aspectos radiográficos similares aos

À TC, uma massa bem mineralizada de tecidos moles geralmente é observada, às vezes com áreas necróticas. Esta técnica freqüentemente

parente. A evolução da miosite ossificante pode ser bem correlacionada com o lapso de tempo desde o traumatismo.

O *sarcoma sinovial* tem predileção por adolescentes e adultos mais jovens (13 a 55 anos). Geralmente, este tumor está localizado próximo a uma articulação, especialmente dos membros inferiores e particularmente na área ao redor do joelho e do pé. A radiografia revela uma massa lobulada e, em 25% dos casos, calcificações amorfas estão presentes (ver Fig. 23.15). A ossificação é extremamente rara no sarcoma sinovial. Em aproximadamente 15% a 20% dos pacientes, reação periosteal e/ou erosão das estruturas ósseas adjacentes podem ser observadas. Pode haver osteoporose do membro afetado secundária ao desuso.

O *condrossarcoma dos tecidos moles* é um tumor maligno raro e é muito menos comum que o osteossarcoma extra-ósseo. Aparece como uma massa de tecidos moles com calcificações semelhantes a anel ou puntiformes. O condrossarcoma de tecidos moles pode ser distinguido do osteossarcoma de tecidos moles nos estudos por imagens pela ausência de osteogênese.

O *lipossarcoma de tecidos moles* tende a afetar adultos mais velhos e tem uma prevalência masculina. Este tumor pode simular intimamente osteossarcoma de tecidos moles, particularmente na presença de ossificação. Entretanto, a ossificação é em geral mais organizada que no osteossarcoma de tecidos moles, e o tecido adiposo geralmente pode ser identificado. Comumente, essa lesão afeta a coxa, a perna e região glútea. O crescimento do tumor pode ser muito lento, durante muitos anos, sendo comum erosão do osso adjacente.

O *tumor ósseo pseudomaligno dos tecidos moles* foi primeiramente descrito por Jaffe e, posteriormente, por Fine e Stout. Estas lesões são raras, mais comuns em mulheres e localizadas nos tecidos muscular e subcutâneo. Provavelmente, são de origem infecciosa, embora isto não tenha sido confirmado de forma inequívoca. Algumas lesões podem representar focos não reconhecidos de miosite ossificante.

Osteossarcomas Secundários

Ao contrário dos osteossarcomas primários, as lesões secundárias ocorrem em uma população mais idosa. Muitos destes tumores são responsáveis por complicações da doença de Paget (osteíte deformante) e, tipicamente, se desenvolvem no osso da doença de Paget (Fig. 21.32).

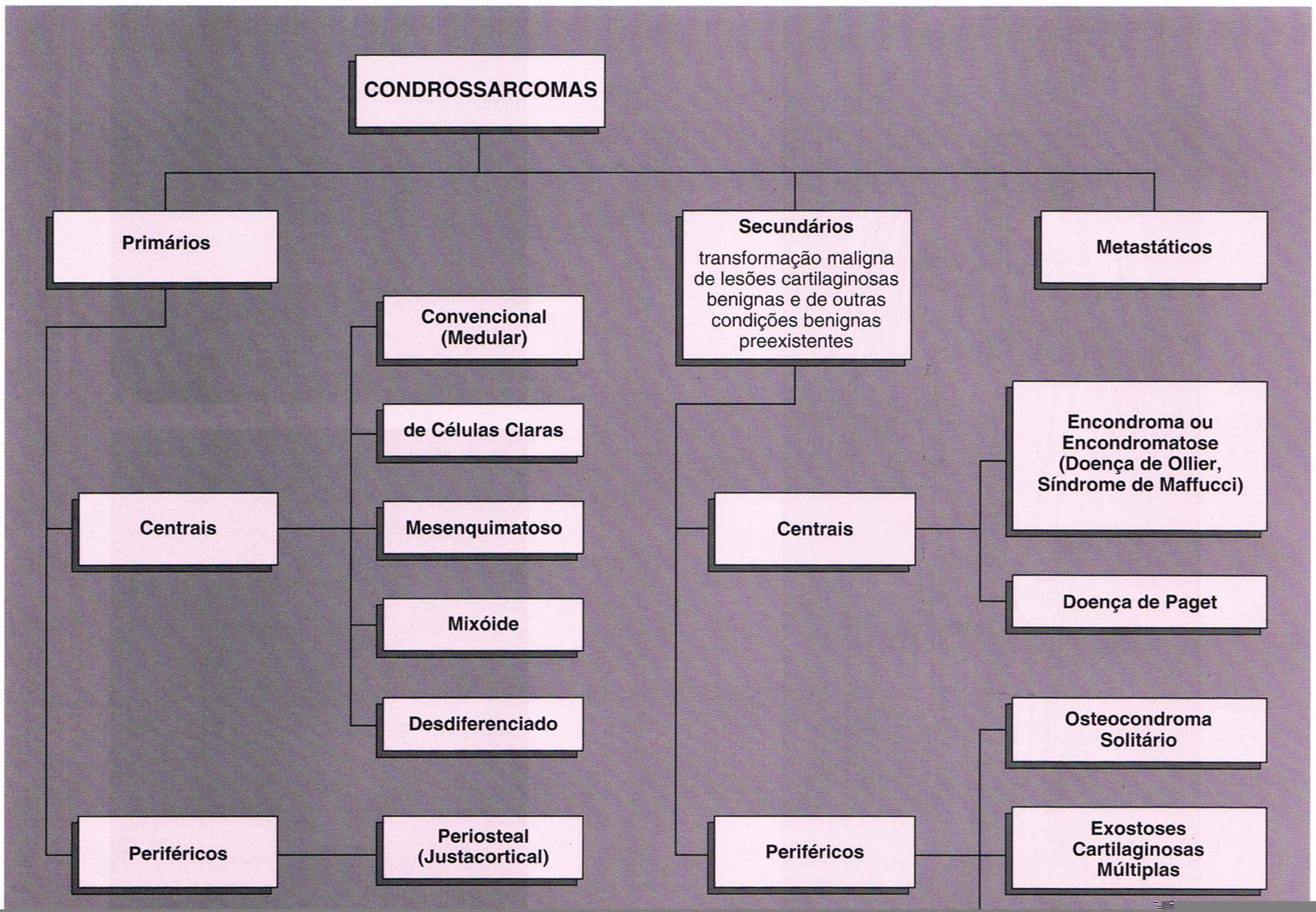

As alterações radiográficas típicas na transformação maligna na doença de Paget incluem lesão destrutiva no osso afetado, presença de osso tumoroso na lesão e massa de tecidos moles associada. O osteossarcoma nesses pacientes deve ser diferenciado das metástases para o osso pagético de carcinomas primários em outros pontos do corpo (mais comumente próstata, mama e rim). O osteossarcoma secundário tam-

nos tecidos moles como carcinoma de mama e linfoma. (Para abordagem detalhada da transformação maligna, ver as seções no Capítulo 22 sobre doença de Paget e o sarcoma induzido por radiação sob o título Transtornos Benignos com Potencial Maligno.)

Condrossarcomas

Condrossarcomas Primários

Condrossarcoma Convencional

Também conhecido como condrossarcoma central ou medular, esse tumor é observado com freqüência duas vezes maior em homens que em mulheres e mais comumente em adultos, geralmente depois da terceira década. As localizações mais freqüentes são a pelve e os ossos longos, particularmente o fêmur e o úmero (Fig. 21.34). A maioria dos condrossarcomas convencionais tem crescimento lento e com freqüência são descobertos incidentalmente. Às vezes, dor local e hipersensibilidade à palpação podem estar presentes.

Radiologicamente, o condrossarcoma convencional aparece como uma lesão expansiva na medula com espessamento da cortical e indentação endosteal característica; calcificações semelhantes a pipoca, anulares ou em forma de vírgula são observadas na porção medular do osso. Uma massa de tecidos moles é, algumas vezes, encontrada (Figs. 21.35 e 21.36). Nos casos típicos, a radiografia convencional é suficiente para fazer um diagnóstico (Fig. 21.37). A TC e a RM ajudam a delinear a extensão do envolvimento intra-ósseo e dos tecidos moles (Figs. 21.38 a 21.40).

Histologicamente, o condrossarcoma é tipificado pela formação de cartilagem por células tumorosas. Estão presentes lóbulos de cartilagem hialina com áreas de mineralização da matriz em um distinto padrão similar à configuração do tipo anel e arco. O tecido tem aparência mais celular e pleomórfica do que o encondroma e contém um número apreciável de células redondas, com núcleos grandes ou duplos. Células mitóticas são raras. A distinção histológica entre lesões de baixo grau, intermediárias e de alto grau é baseada na celularidade do tecido tumoroso, no grau de pleomorfismo das células e no núcleo, e no número de mitoses presentes. Alguns pesquisadores (p. ex., Unni) desconsideram esta última característica na classificação desses tumores (Quadro 21.2).

Diagnóstico Diferencial. Em casos excepcionais, particularmente no estágio inicial de desenvolvimento, o condrossarcoma pode ser indistinguível de um encondroma. Por esta razão, todos os tumores cartilaginosos localizados centralmente nos ossos longos, particularmente em adultos, devem ser considerados malignos até prova em contrário. Nas extremidades articulares do osso, os condrossarcomas freqüentemente não têm calcificações características e podem simular um tumor de células gigantes.

Complicações e Tratamento. As fraturas patológicas devidas aos condrossarcomas convencionais são raras (Fig. 21.41). Ademais, os condrossarcomas convencionais são tumores de crescimento lento, e apenas em raros casos metastatizam para áreas distantes. Devido a não serem radiossensíveis, a ressecção cirúrgica é a forma principal de tratamento.

Condrossarcoma de Células Claras

O condrossarcoma de células claras é uma variante rara (menos de 4% de todos os condrossarcomas no estudo da Mayo Clinic) do condrossarcoma. Primeiramente, descrito por Unni e associados em 1976, ocorre com freqüência duas vezes maior em homens que em mulheres, geralmente da terceira à quinta décadas. Trata-se sobretudo de uma lesão lítica com borda esclerótica, que ocasionalmente pode conter calcificações. Muitas dessas lesões assemelham-se aos condroblastomas ou aos tumores de células gigantes, e muitas envolvem a extremidade proximal do úmero e do fêmur (Fig. 21.42). Recentemente, Collins e colegas relataram achados de RM em 34 pacientes com casos patologicamente documentados de condrossarcoma de células claras. Os tumores revelaram sinal de baixa intensidade nas seqüências ponderadas em T1 e sinal de intensidade moderada a significativamente elevada nas imagens ponderadas em T2. Áreas heterogêneas observadas nas imagens ponderadas em T1 e T2 e nas imagens ponderadas em T1 após a administração de gadolínio correlacionaram-se histopatologicamente com áreas de mineralização, hemorragia intralesional e alterações císticas dentro do tumor.



Fig. 21.37 **Condrossarcoma.** Radiografia lateral em um homem de 46 anos de idade mostra os aspectos característicos de um condrossarcoma central do fêmur direito. Dentro da lesão destrutiva na porção medular do osso observam-se calcificações anulares e em forma de vírgula. A cortical espessada, que é causada por formação de novo osso periosteal em resposta à destruição da cortical pelo tumor condroblástico, mostra a indentação endosteal típica.

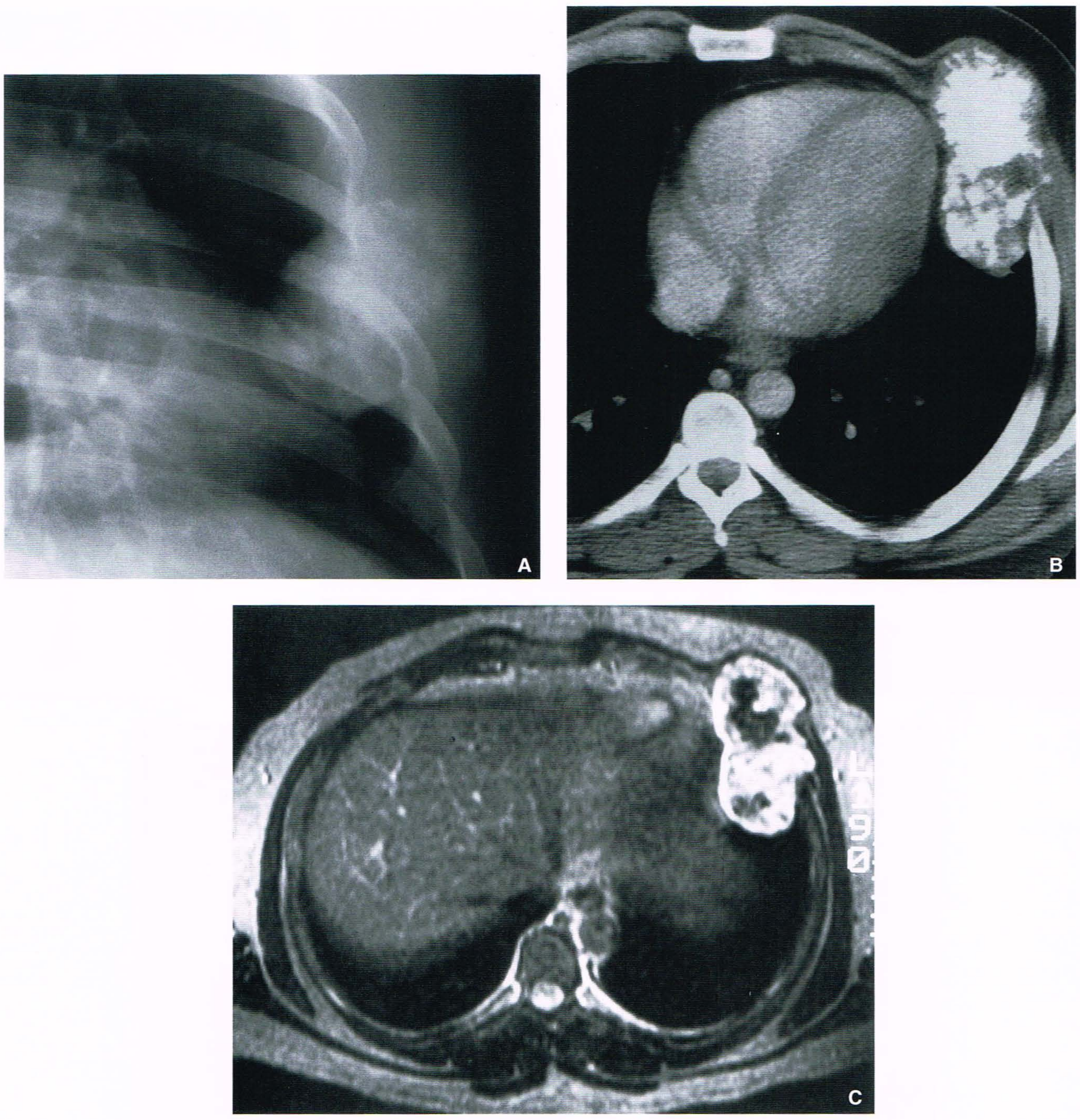

Fig. 21.39 TC e RM de condrossarcoma. (A) Uma grande massa calcificada origina-se da face anterior da sexta costela esquerda. **(B)** TC axial revela destruição da costela e disseminação intratorácica e extratorácica do tumor. **(C)** RM axial ponderada em T2 mostra a heterogeneidade do tumor. Áreas de sinal de baixa intensidade representam porções calcificadas da massa.

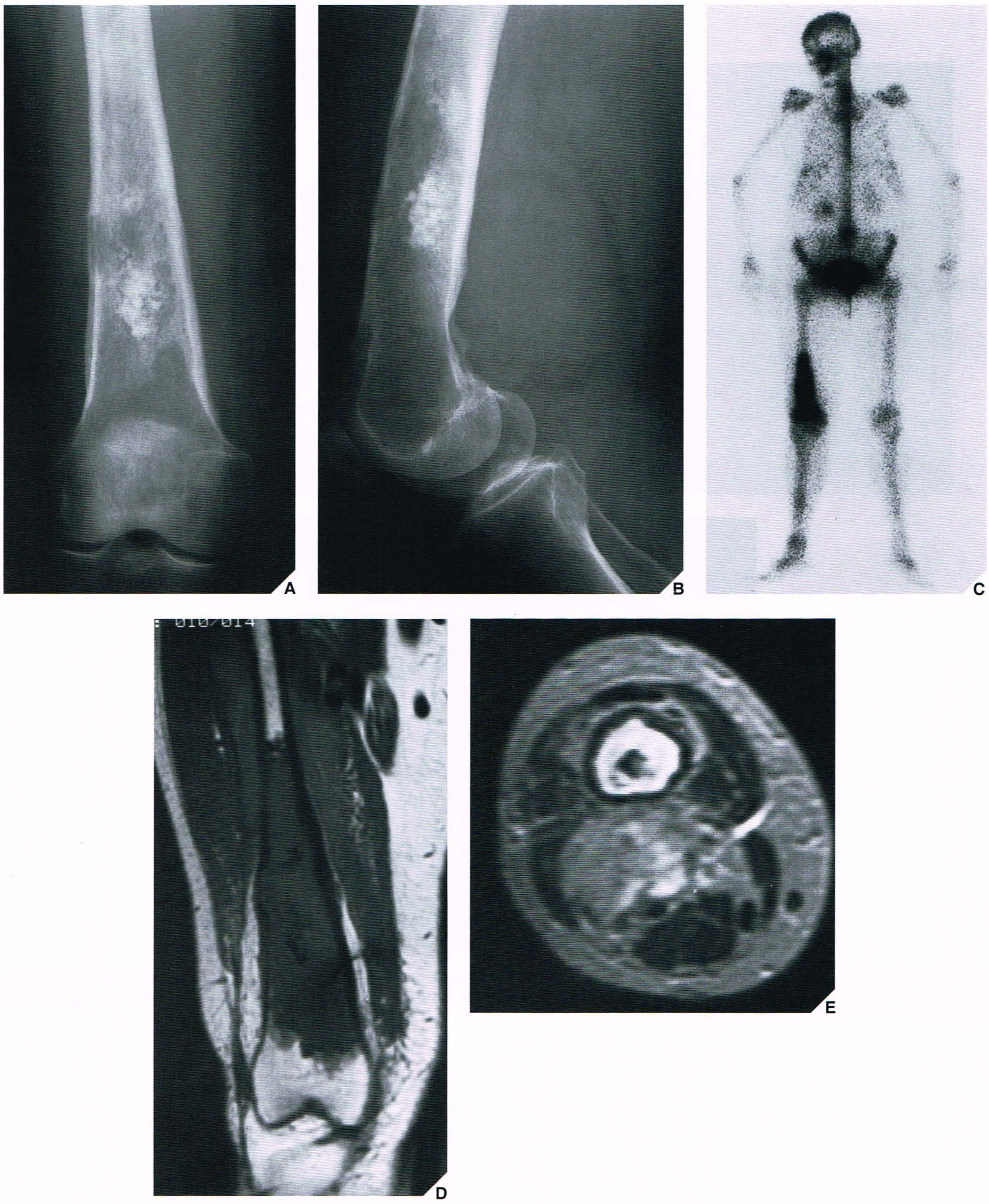

Fig. 21.40 **Cintigrafia e RM de condrossarcoma.** Radiografias ântero-posterior **(A)** e lateral **(B)** da porção distal do fêmur mostram aspecto típico de condrossarcoma medular central. A cortical está destruída, e existe uma grande massa de tecidos moles projetando-se posteriormente. **(C)** Cintigrafia óssea após injeção IV de 15 mCi (555 MBq) de Tc^{99m}-MDP (metileno difosfonato marcado com tecnécio 99m) mostra aumento da captação do traçador localizado no local do tumor. **(D)** RM coronal ponderada em T1 (SE; TR 700/TE 20 ms) mostra que o tumor tem sinal de baixa intensidade. As calcificações exibem vácuo de sinal. **(E)** RM axial ponderada em T2 (SE; TR 2000/TE 80 ms) mostra tumor intramedular com um sinal de alta intensidade, enquanto as calcificações aparecem com sinal de baixa intensidade. A massa de tecidos moles mostra um sinal heterogêneo.

Quadro 21.2 Classificação do Grau Histológico do Condrossarcoma

Grau	Aspectos Histológicos
0,5 (limítrofe)	Aspectos histológicos similares ao encondroma, porém nos exames por imagem aspectos mais agressivos
1 (baixo grau)	Celularidade: discretamente aumentada Atipia citológica: discreto aumento no tamanho e variação na forma dos núcleos; hipercromasia dos núcleos discretamente aumentada Binucleação: algumas células binucleadas Alteração mixóide do estroma: pode ou não estar presente
2 (intermediário)	Celularidade: moderadamente aumentada Atipia citológica: aumento moderado no tamanho e variação na forma dos núcleos; hipercromasia dos núcleos moderadamente aumentada Binucleação: grande número de células binucleadas e trinucleadas Alteração mixóide do estroma: focal
3 (alto grau)	Celularidade: muito aumentada Atipia citológica: aumento acentuado e irregularidade dos núcleos; hipercromasia dos núcleos muito aumentada Binucleação: numerosas células binucleadas e multinucleadas Alteração mixóide do estroma: comum Outros: pequenos focos de fusos na periferia dos lóbulos dos condrócitos; focos de necrose presentes.

Modificado de Dahlin e Unni, 1988.

Fig. 21.42 Condrossarcoma de células claras. Um homem de 22 anos de idade apresentou-se com queixa de dor no quadril esquerdo há 3 meses. Radiografia ântero-posterior mostra uma lesão osteolítica na face súpero-lateral na cabeça do fêmur e se estendendo para a superfície articular. A lesão, que é demarcada por uma fina borda esclerótica, assemelha-se intimamente a um condroblastoma. Entretanto, a biopsia provou ser um condrossarcoma de células claras.

Fig. 21.41 Complicação de condrossarcoma. Fratura pat[illegible] um condrossarcoma, como se observa aqui no úmero dire[illegible] de 60 anos de idade, é uma complicação rara desta lesão.

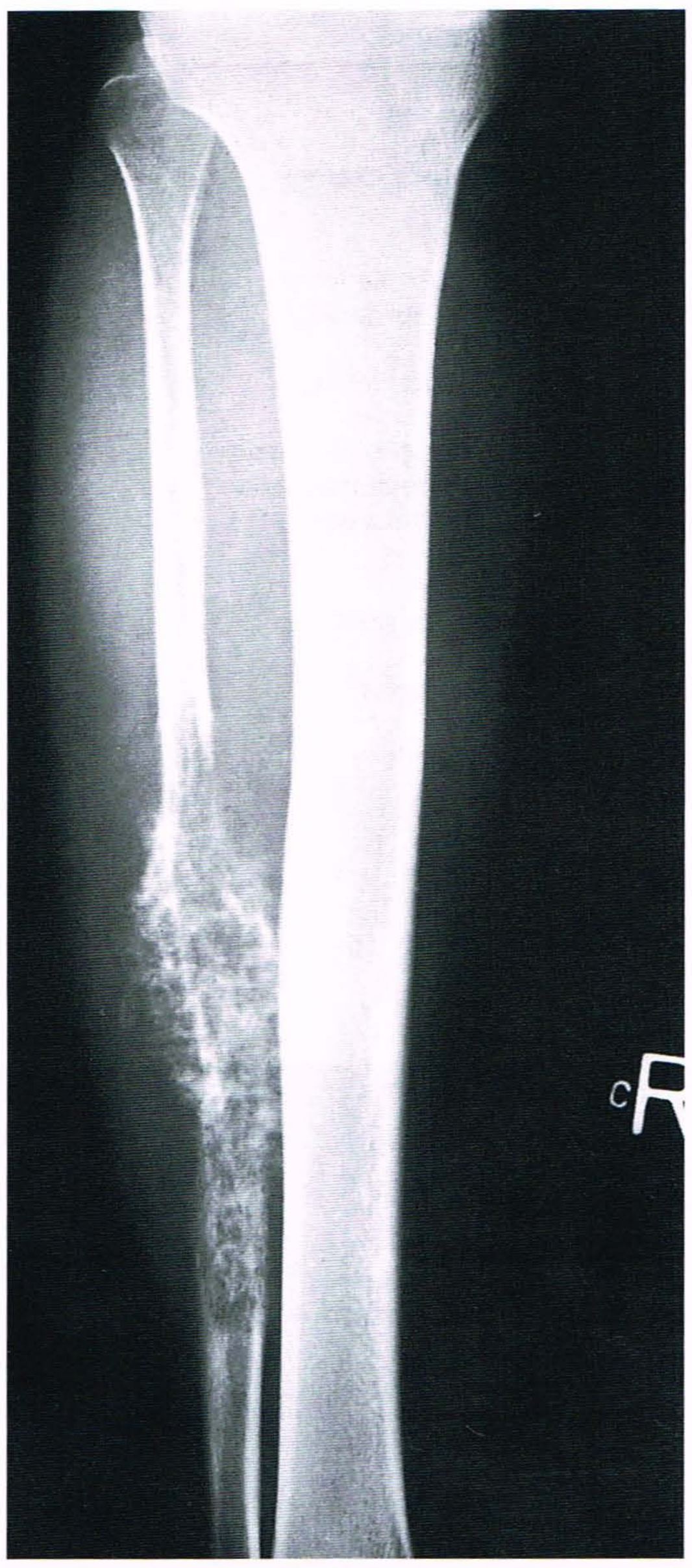

Fig. 21.43 **Condrossarcoma mesenquimatoso.** Radiografia ântero-posterior da perna direita de uma mulher de 43 anos de idade com dor intermitente na panturrilha direita há 6 meses mostra uma lesão destrutiva na porção média da fíbula associada a uma grande massa de tecidos moles. A porção central da lesão tem calcificações anulares e em forma de vírgula típicas de um tumor cartilaginoso, porém sua periferia mostra uma destruição óssea do tipo permeativo característica dos tumores de células redondas. A biópsia revelou condrossarcoma mesenquimatoso.

Histologicamente, a variante de células claras tem células tumorosas maiores e mais arredondadas que outros condrossarcomas com citoplasma claro ou vacuolado contendo grandes quantidades de glicogênio. Uma matriz condróide, trabéculas de osso reativo e inúmeras células gigantes semelhantes a osteoclastos são aspectos distintos deste tumor.

Tratamento. O condrossarcoma de células claras é considerado uma neoplasia maligna de baixo grau, embora tenham sido descritas metástases a distância. Foi tratado de várias formas, desde a simples observação ou curetagem até a ressecção ampla ou até mesmo a amputação. Embora seja um tumor menos agressivo que o condrossarcoma convencional, o tratamento inadequado pode levar a recorrência. Conseqüentemente, a ressecção em bloco com margens cirúrgicas de osso e tecidos moles amplas é o tratamento atual.

Condrossarcoma Mesenquimatoso

O condrossarcoma mesenquimatoso é muito raro (menos que 1% de todos os tumores ósseos malignos) e tende a ocorrer na segunda ou terceira década de vida do paciente. Apresenta-se radiograficamente com a destruição óssea do tipo permeativo observada nos tumores de células redondas, e calcificações na porção cartilaginosa do tumor (Fig. 21.43). Pode ser indistinguível do condrossarcoma convencional e é uma lesão muito maligna com forte capacidade de metastatizar.

Histologicamente, a variante mesenquimatosa mostra um alto grau de malignidade, tipificado por um padrão dimórfico. O tumor é composto de cartilagem mais ou menos diferenciada, juntamente com estroma altamente vascular de tecido mesenquimatoso contendo células fusiformes e células redondas.

Condrossarcoma Desdiferenciado

Primeiramente descrito por Dahlin e Beabout em 1971, o condrossarcoma desdiferenciado é o mais maligno de todos os condrossarcomas e, conseqüentemente, seu prognóstico é muito sombrio. A maioria dos pacientes morre da doença até 2 anos após o diagnóstico. Tipicamente, o paciente queixa-se de dor de longa duração, seguida por um início mais recente de edema rápido e hipersensibilidade dolorosa à palpação. Provavelmente, a dor prolongada reflete uma lesão de crescimento lento, e o edema e a hipersensibilidade dolorosa à palpação podem estar relacionados com desenvolvimento de componente mais maligno e de crescimento rápido. O marco desta lesão é o aspecto de sarcoma agressivo enxertado em uma lesão condral benigna ou em um condrossarcoma de baixo grau de aspecto benigno. Embora possa radiograficamente assemelhar-se ao condrossarcoma convencional, sua composição histológica difere. O tecido desdiferenciado pode parecer um fibrossarcoma, um FHM ou um osteossarcoma.

À radiografia, os condrossarcomas desdiferenciados exibem focos calcificados com destruição óssea agressiva e, freqüentemente, são acom-

Fig. 21.44 **Condrossarcoma desdiferenciado.** Uma mulher de 70 anos de idade apresentou uma lesão destrutiva na cavidade medular na diáfise proximal do úmero esquerdo com calcificações típicas de um tumor cartilaginoso; havia também uma massa de tecidos moles. Contudo, embora a lesão observada nesta radiografia tivesse aspectos típicos de condrossarcoma medular, a biópsia revelou, além de tecido condrossarcomatoso típico, elementos de um tumor de células gigantes e fibro-histiocitoma maligno, levando ao diagnóstico de condrossarcoma desdiferenciado — o mais agressivo de todos esses tumores.

panhados por uma grande massa de tecidos moles (Fig. 21.44). Recentemente descrito por McSweeney e associados, achados de RM de condrossarcoma desdiferenciado consistiram em três padrões distintos. Em um grupo de pacientes, a demarcação nítida foi observada nas imagens ponderadas em T2 entre o tumor de baixo grau que tinha sinal de intensidade elevada e o tumor de alto grau com sinal relativamente reduzido, o denominado padrão bifásico. Em um outro grupo de pacientes, a única evidência de RM de uma lesão condróide subjacente foi a presença de várias áreas de vácuo de sinal correspondente a mineralização da matriz identificada na radiografia convencional. O terceiro padrão da RM consistiu em sinal de intensidade relativamente menor do tumor, acompanhado por áreas menores revelando sinal elevado em níveis líquido–líquido nas imagens ponderadas em T2, presumivelmente causado por necrose tumorosa e não por tecido condróide.

Histologicamente, o condrossarcoma desdiferenciado freqüentemente mostra um componente cartilaginoso de neoplasia de baixo grau combinado com tecido sarcomatoso altamente celular.

Recentemente, a validade do termo "desdiferenciação" foi questionada. Estudos usando microscopia eletrônica e imuno-histoquímica indicam que a desdiferenciação sarcomatosa representa, na verdade, a diferenciação sincrônica de clones distintos de células de um sarcoma de células em fuso primitivo, em vários tipos de sarcoma.

Condrossarcoma Periosteal

Geralmente, o condrossarcoma periosteal tem os mesmos aspectos radiológicos e patológicos que o condrossarcoma central. Devido à lesão aparecer na superfície do osso, deve ser distinguida do osteossarcoma periosteal. A diferenciação dessa lesão pode criar problemas tanto para

- geralmente, é observado fixado à cortical, sem invasão da cavidade medular.

[5] O osteossarcoma periosteal, assim como o osteossarcoma parosteal, é uma lesão "de superfície". Entretanto, é mais agressivo e contém excesso de tecido cartilaginoso. Pode assemelhar-se ao condrossarcoma periosteal e à miosite ossificante.

[6] O osteossarcoma extra-ósseo (de tecidos moles) é um tumor maligno raro de origem mesenquimatosa, mais freqüentemente afetando indivíduos de meia-idade e idosos. Os locais preferenciais para esta neoplasia são os membros inferiores e as nádegas. Pode assemelhar-se a miosite ossificante, calcinose tumorosa e sarcoma sinovial.

[7] A forma mais comum de osteossarcoma secundário é a que complica a doença de Paget. É uma lesão extremamente agressiva; em geral os pacientes não sobrevivem além de 8 meses após o diagnóstico.

Condrossarcoma

[1] O condrossarcoma é um tumor ósseo maligno capaz de formar cartilagem. Seus aspectos radiográficos mais característicos são:
- lesão destrutiva expansiva na porção medular do osso
- calcificações anulares e em forma de vírgula dentro da matriz tumorosa
- espessamento da cortical e indentação endosteal
- massa de tecidos moles.

[2] O condrossarcoma de células claras é caracterizado radiologicamente por área lítica ocasionalmente contendo calcificações e borda esclerótica. Pode assemelhar-se ao condroblastoma.

Angervall L, Enerback L, Knutson H. Chondrosarcoma of soft tissue origin. *Cancer* 1973;32:507–513.
Angervall L, Stener B, Stener I, Ahren C. Pseudomalignant osseous tumor of soft tissue. A clinical, radiological and pathological study of five cases. *J Bone Joint Surg [Br]* 1969;51B:654–663.
Aoki J, Sone S, Fujioka F, et al. MR of enchondroma and chondrosarcoma: rings and arcs of Gd-DTPA enhancement. *J Comput Assist Tomogr* 1991;15:1011–1016.
Aprin H, Riseborough EJ, Hall JE. Chondrosarcoma in children and adolescents. *Clin Orthop* 1982;166:226–232.
Ayala AG, Ro JY, Raymond AK, et al. Small cell osteosarcoma. A clinicopathologic study of 27 cases. *Cancer* 1989;64:2162–2173.
Bagley L, Kneeland JB, Dalinka MK, Bullough P, Brooks J. Unusual behavior of clear cell chondrosarcoma. *Skeletal Radiol* 1993;22:279–282.
Ballance WA Jr, Mendelsohn G, Carter JR, Abdul-Karim FW, Jacobs G, Makley JT. Osteogenic sarcoma. Malignant fibrous histiocytoma subtype. *Cancer* 1988;62: 763–771.
Bane BL, Evans HL, Ro JY, et al. Extra-skeletal osteosarcoma. A clinico-pathologic study of 26 cases. *Cancer* 1990;65:2762–2770.
Bathurst N, Sanerkin N, Watt I. Osteoclast-rich osteosarcoma. *Br J Radiol* 1986;59: 667–673.
Berquist TH. Magnetic resonance imaging of primary skeletal neoplasms. *Radiol Clin North Am* 1993;31:411–424.
Bertoni F, Boriani S, Laus M, Campanacci M. Periosteal chondrosarcoma and periosteal osteosarcoma. Two distinct entities. *J Bone Joint Surg [Br]* 1982;64B:370–376.
Bertoni F, Picci P, Bacchini P, et al. Mesenchymal chondrosarcoma of bone and soft tissues. *Cancer* 1983;52:533–541.
Bertoni F, Present D, Bacchini P, et al. Dedifferentiated peripheral chondrosarcomas. A report of seven cases. *Cancer* 1989;63:2054–2059.
Bertoni F, Present D, Bacchini P, Pignatti G, Picci P, Campanacci M. The Instituto Rizzoli experience with small cell osteosarcoma. *Cancer* 1989;64:2591–2599.
Bertoni F, Present DA, Enneking WF. Staging of bone tumors. In: Unni KK, ed. *Bone tumors*. New York: Churchill Livingstone;1988:47–83.
Bertoni F, Unni KK, Beabout JW, Sim FH. Chondrosarcomas of the synovium. *Cancer* 1991;67:155–162.
Bertoni F, Unni KK, McLeod RA, Dahlin DC. Osteosarcoma resembling osteoblastoma. *Cancer* 1985;55:416–426.
Bjõrnsson J, Unni KK, Dahlin DC, Beabout JW, Sim FH. Clear cell chondrosarcoma of bone: observation in 47 cases. *Am J Surg Pathol* 1984;8:223–230.
Blasius S, Link TM, Hillmann A, Rõdl R, Edel G, Winkelmann W. Intracortical low grade osteosarcoma. A unique case and review of the literature on intracortical osteosarcoma. *Gen Diagn Pathol* 1996;141:273–278.
Bloem JL, Bluemm RG, Taminiau AH, van Oesterom AT, Stolk J, Doornbos J. Magnetic resonance imaging of primary malignant bone tumors. *Radiographics* 1987;7: 425–445.
Bloem JL, Kroon HM. Osseous lesions. *Radiol Clin North Am* 1993;31:261–278.
Bohndorf K, Reiser M, Lochner B, Feaux de Lacroix W, Steinbrich W. Magnetic resonance imaging of primary tumors and tumor-like lesions of bone. *Skeletal Radiol* 1986;15:511–517.
Bonar SF, McCarthy S, Stalley P, et al. Epiphyseal osteoblastoma-like osteosarcoma. *Skeletal Radiology* 2004;33:46–50.
Boyko OB, Cory DA, Cohen MD, Provisor A, Mirkin D, DeRosa GP. MR imaging of osteogenic and Ewing's sarcoma. *AJR Am J Roentgenol* 1987;148:317–322.
Brien EW, Mirra JM, Herr R. Benign and malignant cartilage tumors of bone and joints: their anatomic and theoretical basis with an emphasis on radiology, pathology, and clinical biology. I. The intramedullary cartilage tumors. *Skeletal Radiol* 1997;26: 325–353.
Brien EW, Mirra JM, Ippolito V, Vaughn L. Clear-cell chondrosarcoma with elevated alkaline phosphatase, mistaken for osteosarcoma on biopsy. *Skeletal Radiol* 1996;25: 770–774.
Brien EW, Mirra JM, Luck JV Jr. Benign and malignant cartilage tumor of bone and joint: their anatomic and theoretical basis with an emphasis on radiology, pathology and clinical biology. II. Juxtacortical cartilage tumors. *Skeletal Radiol* 1999;28: 1–20.
Broders AC. The microscopic grading of cancer. In: Pack CT, Ariel IM, eds. *Treatment of cancer and allied diseases*, vol 1, 2nd ed. New York: Paul B. Hoeber, 1958:55–59.
Burgener FA, Perry P. Solitary renal cell carcinoma metastasis in Paget's disease simulating sarcomatous degeneration. *AJR Am J Roentgenol* 1977;128:835–855.
Campanacci M, Cervellati G. Osteosarcoma: a review of 345 cases. *Ital J Orthop Traumatol* 1975;1:5–22.
Campanacci M, Picci P, Gherlinzoni F, Guerra A, Bertoni F, Nef JR. Parosteal osteosarcoma. *J Bone Joint Surg [Br]* 1984;66B:313–321.
Campanacci M, Pizzoferrato A. Osteosarcoma emorragico. *Chir Organi Mov* 1971;60: 409–421.
Cannon CP, Nelson SD, Seeger LL, Eckardt JJ. Clear cell chondrosarcoma mimicking chondroblastoma in a skeletally immature patient. *Skeletal Radiol* 2002;31: 369–372.
Capanna R, Bertoni F, Bettelli G, et al. Dedifferentiated chondrosarcoma. *J Bone Joint Surg [Am]* 1988;70A:60–69.
Cawte TG, Steiner GC, Beltran J, Dorfman HD. Chondrosarcoma of the short tubular bones of the hands and feet. *Skeletal Radiol* 1998;27:625–632.
Chan YF, Yeung SH, Chow TC, Ma L. Clear cell chondrosarcoma: case report and ultrastructural study. *Pathology* 1989;21:134–137.
Chung EB, Enzinger FM. Extraskeletal osteosarcoma. *Cancer* 1987;60:1132–1142.
Cohen EK, Kressel HY, Frank TS, et al. Hyaline cartilage-origin bone and soft-tissue neoplasms: MR appearance and histologic correlation. *Radiology* 1988;167:477–481.
Collins MS, Koyama T, Swee RG, Inwards CY. Clear cell chondrosarcoma: radiographic, computed tomographic, and magnetic resonance findings in 34 patients with pathologic correlation. *Skeletal Radiol* 2003;32:687–694.
Crim JR, Seeger LL. Diagnosis of low-grade chondrosarcoma. *Radiology* 1993;189: 503–504.
Crim JR, Seeger LL, Yao L, Chandnani V, Eckardt JJ. Diagnosis of soft-tissue masses with MR imaging: can benign masses be differentiated from malignant ones? *Radiology* 1992;185:581–586.
Dahlin DC. Grading of bone tumors. In: Unni KK, ed. *Bone tumors*. New York: Churchill Livingstone, 1988:35–45.
Dahlin DC. Malignant osteoblastic tumors. In: Taveras JM, Ferucci JT, eds. *Radiology: diagnosis-imaging-intervention*, vol 5. Philadelphia: JB Lippincott; 1986:1–10.
Dahlin DC, Beabout JW. Dedifferentiation of low-grade chondrosarcomas. *Cancer* 1971; 28:461–466.
Dahlin DC, Coventry MB. Osteogenic sarcoma: a study of six hundred cases. *J Bone Joint Surg [Am]* 1967;49A:101–110.
Dahlin DC, Unni KK. Osteosarcoma of bone and its important recognizable varieties. *Am J Surg Pathol* 1977;1:61–72.
Dahlin DC, Unni KK. *Bone tumors: general aspects and data on 8542 cases*, 4th ed. Springfield: Charles C. Thomas, 1986:227–259.
Dahlin DC, Unni KK, Matsuno T. Malignant (fibrous) histiocytoma of bone—fact or fancy? *Cancer* 1977;39:1508–1516.
Dardick I, Schatz JE, Colgan TJ. Osteogenic sarcoma with epithelial differentiation. *Ultrastruct Pathol* 1992;16:463–474.
De Beuckeleer LHL, De Schepper AMA, Ramon F. Magnetic resonance imaging of cartilaginous tumors: retrospective study of 79 patients. *Eur J Radiol* 1995;21:34–40.
deSantos LA, Edeiken B. Purely lytic osteosarcoma. *Skeletal Radiol* 1982;9:1–7.
deSantos LA, Edeiken BS. Subtle early osteosarcoma. *Skeletal Radiol* 1985;13:44–48.
deSantos LA, Murray JA, Finkelstein JB, Spjut HJ, Ayala AG. The radiographic spectrum of periosteal osteosarcoma. *Radiology* 1978;127:123–129.
DeSmet AA, Norris MA, Fisher DR. Magnetic resonance imaging of myositis ossificans: analysis of seven cases. *Skeletal Radiol* 1992;21:503–507.
Dickerson GR, Rossenberg AE. The ultrastructure of small cell osteosarcoma with a review of light microscopy and differential diagnosis. *Hum Pathol* 1991;221:267–275.
Doud TM, Moser RP Jr, Giudici MAI, Frauenhoffer EE, Maurer RJ. Case report 704. Extraskeletal osteosarcoma of the thigh. *Skeletal Radiol* 1991;20:628–632.
Edeiken J, Raymond AK, Ayala AG, Benjamin RS, Murray JA, Carrasco HC. Small-cell osteosarcoma. *Skeletal Radiol* 1987;16:621–628.
Edeiken-Monroe B, Edeiken J, Jacobson HG. Osteosarcoma. *Semin Roentgenol* 1989;24: 153–173.
Ehman RL, Berquist TH, McLeod RA. MR imaging of the musculoskeletal system: a 5-year appraisal. *Radiology* 1988;166:313–320.
Ellis JH, Siegel CL, Martel W, Weatherbee L, Dorfman H. Radiologic features of well-differentiated osteosarcoma. *AJR Am J Roentgenol* 1988;151:739–742.
Enzinger F, Weiss S. *Soft tissue tumors*. St. Louis: CV Mosby; 1983.
Enzinger FM, Shiraki M. Extraskeletal myxoid chondrosarcoma—an analysis of 34 cases. *Hum Pathol* 1972;3:421–435.
Enzinger FM, Weiss SW. Cartilaginous tumors and tumorlike lesions of soft tissue. In: Enzinger FM, Weiss SW, eds. *Soft tissue tumors*. St. Louis: Mosby-Year Book; 1988: 861–881.
Eustace S, Baker N, Lan H, Wadhwani A, Dorfman D. MR imaging of dedifferentiated chondrosarcoma. *Clin Imaging* 1997;21:170–174.
Evans HL, Ayala AG, Romsdahl MM. Prognostic factors in chondrosarcoma of bone *Cancer* 1977;40:818–831.
Farr GH, Huvos AG, Marcove RC, Higinbotham NL, Foote FW Jr. Telangiectatic osteogenic sarcoma: a review of twenty-eight cases. *Cancer* 1974;34:1150–1158.
Fechner RE, Mills SE: *Tumors of the bones and joints*. Washington DC: Armed Forces Institute of Pathology; 1993.
Fechner RE, Mills SE. Osseous lesions. In: Rosai J, Sobin L, eds. *Atlas of tumor pathology tumors of the bones and joints*. Washington DC: Armed Forces Institute of Pathology 1993:25–77.
Feldman F. Cartilaginous tumors and cartilage-forming tumor-like conditions of the bones and soft tissues. In: Ranniger K, ed. *Bone tumors*. Berlin: Springer-Verlag 1977:177–220.
Fine G, Stout AP. Osteogenic sarcoma of the extraskeletal soft tissues. *Cancer* 1956;9 1027–1043.
Fobben ES, Dalinka MK, Schiebler ML, et al. The MRI appearance at 1.5 Tesla of cartilaginous tumors involving the epiphysis. *Skeletal Radiol* 1987;16:647–651.
Frassica FJ, Unni KK, Beabout JW, Sim FH. Dedifferentiated chondrosarcoma. A report of the clinicopathological features and treatment of seventy-eight cases. *J Bone Join Surg [Am]* 1986;68A:1197–1205.
Garrison RC, Unni KK, McLeod RA, Pritchard DJ, Dahlin DC. Chondrosarcoma arising in osteochondroma. *Cancer* 1981;49:1890–1897.
Geirnaerdt MJA, Bloem JL, Eulderink F, Hogendoorn PCW, Taminiau AHM. Cartilaginous tumors: correlation of gadolinium-enhanced MR imaging and histopathologic findings. *Radiology* 1993;186:813–817.
Geirnaerdt MJA, Bloem JL, van der Woude H-J, Taminiau AHM, Nooy MA, Hogendoorn PCW. Chondroblastic osteosarcoma: characterization by gadolinium-enhanced MR imaging correlated with histopathology. *Skeletal Radiol* 1998;27 145–153.
Geirnaerdt MJA, Hogendoorn PCW, Bloem JL, Taminiau AHM, van der Woude H-J Cartilaginous tumors: Fast contrast-enhanced MR imaging. *Radiology* 2000;214 539–546.

Gherlinzoni F, Antoci B, Canale V. Multicentric osteosarcomata (osteosarcomatosis). *Skeletal Radiol* 1983;10:281–285.

Gitelis S, Block JA, Inerot SE. Clonal analysis of human chondrosarcoma. The 35th Annual Meeting, Orthopedic Research Society. *Orthop Trans* 1989;13:443.

Glicksman AS, Toker C. Osteogenic sarcoma following radiotherapy for bursitis. *Mt Sinai J Med* 1976;43:163–167.

Goldman AB. Myositis ossificans circumscripta: a benign lesion with a malignant differential diagnosis. *AJR Am J Roentgenol* 1976;126:32–40.

Goldman RL, Lichtenstein L. Synovial chondrosarcoma. *Cancer* 1964;17:1233–1240.

Gomes H, Menanteau B, Gaillard D, Behar C. Telangiectatic osteosarcoma. *Pediatr Radiol* 1986;16:140–143.

Greenfield GB, Arrington JA. *Imaging of bone tumors. A multi-modality approach.* Philadelphia: JB Lippincott; 1955:48–91.

Greenspan A. Tumors of cartilage origin. *Orthop Clin North Am* 1989;20:347–366.

Greenspan A. Osteosarcoma. *Contemp Diagn Radiol* 1993;16:1–6.

Greenspan A, Klein MJ. Osteosarcoma: radiologic imaging, differential diagnosis, and pathological considerations. *Semin Orthop* 1991;6:156–166.

Greenspan A, Steiner G, Norman A, Lewis MM, Matlen JJ. Case report 436. Osteosarcoma of the soft tissues of the distal end of the thigh. *Skeletal Radiol* 1987;16: 489–492.

Griffith JF, Kumta SM, Chow LTC, Leung PC, Metreweli C. Intracortical osteosarcoma. *Skeletal Radiol* 1998;27:228–232.

Hall RB, Robinson LH, Malawer MM, Dunham WK. Periosteal osteosarcoma. *Cancer* 1985;55:165–171.

Hamilton A, Davis RI, Hayes D, Mollan RA. Chondrosarcoma developing in synovial chondromatosis. *J Bone Joint Surg [Br]* 1987;69B:137–140.

Hasegawa T, Shimoda T, Yokoyama R, Beppu Y, Hirohashi S, Maeda S. Intracortical osteoblastic osteosarcoma with oncogenic rickets. *Skeletal Radiol* 1999;28:41–45.

Hatano H, Ogose A, Hotta T, Otsuka H, Takahashi HE. Periosteal chondrosarcoma invading the medullary cavity. *Skeletal Radiol* 1997;26:375–378.

Haygood TM, Teot L, Ward WG, Allen A, Monu JUV. Low-grade chondrosarcoma in a 12-year-old boy. *Skeletal Radiol* 1995;24:466–468.

Heinrich SD, Zembo MM, MacEwen GD. Pseudomalignant myositis ossificans. *Orthopedics* 1989;12:599–602.

Henderson ED, Dahlin DC. Chondrosarcoma of bone: a study of 280 cases. *J Bone Joint Surg [Am]* 1963;45A:1450–1458.

Hermann G, Abdelwahab IF, Kenan S, Lewis MM, Klein MJ. Case report 795. High-grade surface osteosarcoma of the radius. *Skeletal Radiol* 1993;22:383–385.

Hermann G, Klein MJ. Springfield D, Abdelwahab IF, Dan SJ. Intracortical osteosarcoma; two-year delay in diagnosis. *Skeletal Radiol* 2002;31:592–596.

Heul RO van der, Ronnen JR von. Juxtacortical osteosarcoma. Diagnosis, differential diagnosis, treatment, and an analysis of eighty cases. *J Bone Joint Surg [Am]* 1967;49A: 415–439.

Hopper KD, Moser RP Jr, Haseman DB, Sweet DE, Madewell JE, Kransdorf MJ. Osteosarcomatosis. *Radiology* 1990;175:233–239.

Hudson TM. Medullary (central) chondrosarcoma. In: Hudson TM, ed. *Radiologic pathologic correlation of musculoskeletal lesions.* Baltimore, Williams & Wilkins; 1987: 153–175.

Hudson TM, Chew FS, Manaster BJ. Radionuclide scanning of medullary chondrosarcoma. *AJR Am J Roentgenol* 1982;139:1071–1076.

Hudson TM, Chew FS, Manaster BJ. Scintigraphy of benign exostoses and exostotic chondrosarcomas. *AJR Am J Roentgenol* 1983;140:581–586.

Hudson TM, Hamlin DJ, Enneking WF, Petterson H. Magnetic resonance imaging of bone and soft-tissue tumors: early experience in 31 patients compared with computed tomography. *Skeletal Radiol* 1985;13:134–146.

Johnson S, Tetu B, Ayala AG, Chawla SP. Chondrosarcoma with additional mesenchymal component (dedifferentiated chondrosarcoma). A clinical study of 26 cases. *Cancer* 1986;58:278–286.

Kaim AH, Hügli R, Bonél HM, Jundt G. Chondroblastoma and clear cell chondrosarcoma: radiological and MRI characteristics with histopathological correlation. *Skeletal Radiol* 2002;31:88–95.

Kaufman JH, Cedermark BJ, Parthasarathy KL, Didolkar MS, Bakshi SP. The value of ^{67}Ga scintigraphy in soft-tissue sarcoma and chondrosarcoma. *Radiology* 1977;123: 131–134.

Kaufman RA, Towbin RB. Telangiectatic osteosarcoma simulating the appearance of an aneurysmal bone cyst. *Pediatr Radiol* 1981;11:102–104.

Kavanagh TG, Cannon SR, Pringle J, Stoker DJ, Kemp HB. Parosteal osteosarcoma: treatment by wide resection and prosthetic replacement. *J Bone Joint Surg [Br]* 1990; 72B:959–965.

Kenan S, Abdelwahab IF, Klein MJ, Hermann G, Lewis MM. Lesions of juxtacortical origin surface lesions of bone. *Skeletal Radiol* 1993;22:337–357.

Kenan S, Abdelwahab IF, Klein MJ, Hermann G, Lewis MM. Case report 835. Parosteal osteosarcoma involving the left radius. *Skeletal Radiol* 1994;22:229–231.

Kersjes W, Grebe P, Runkel M, Störkel S, Schild H. Parosteal osteosarcoma of the talus. *Skeletal Radiol* 1995;24:217–219.

Kessler S, Mirra JM, Ishii T, Thompson JC, Brien EW. Primary malignant mesenchymoma of bone: case report, literature review, and distinction of this entity from mesenchymal and dedifferentiated chondrosarcoma. *Skeletal Radiol* 1995;24: 291–295.

King JW, Spjut HJ, Fechner RE, Vanderpool DW. Synovial chondrosarcoma of the knee joint. *J Bone Joint Surg [Am]* 1967;49A:1389–1396.

Klein MJ. Chondrosarcoma. *Semin Orthop* 1991;6:167–176.

Klein MJ, Kenan S, Lewis MM. Osteosarcoma: clinical and pathological considerations. *Orthop Clin North Am* 1989;20:327–345.

Konishi E, Kusuzaki K, Murata H, Tsuchihashi Y, Beabout JW, Unni KK. Extraskeletal osteosarcoma arising in myositis ossificans. *Skeletal Radiol* 2001;30:39–43.

Kramer K, Hicks D, Palis J, et al. Epithelioid osteosarcoma of bone. Immunocytochemical evidence suggesting divergent epithelial and mesenchymal differentiation in a primary osseous neoplasm. *Cancer* 1993;71:2977–2982.

Kransdorf MJ, Jelinek JS, Moser RP Jr, et al. Soft-tissue masses: diagnosis using MR imaging. *AJR Am J Roentgenol* 1989;153:541–547.

Kransdorf MJ, Meis JM. Extraskeletal osseous and cartilaginous tumors of the extremities. *Radiographics* 1993;13:853–884.

Kransdorf MJ, Meis JM, Jelinek JS. Myositis ossificans: MR appearance with radiologic-pathologic correlation. *AJR Am J Roentgenol* 1991;157:1243–1248.

Kumar N, David R, Madewell JE, Lindell MM Jr. Radiographic spectrum of osteogenic sarcoma. *AJR Am J Roentgenol* 1987;148:767–772.

Kumar R, David R, Cierney G III. Clear cell chondrosarcoma. *Radiology* 1985;154: 45–48.

Kumta SM, Griffith JF, Chow LTC, Leung PC. Primary juxtacortical chondrosarcoma dedifferentiating after 20 years. *Skeletal Radiol* 1998;27:569–573.

Kyriakos M. Intracortical osteosarcoma. *Cancer* 1980;46:2525–2533.

Kyriakos M, Gilula LA, Besich MJ, Schoeneker PL. Intracortical small cell osteosarcoma. *Clin Orthop* 1992;279:269–280.

Le Charpentier Y, Forest M, Postel M, Tomeno B, Abelanet R. Clear-cell chondrosarcoma: a report of five cases including ultrastructural study. *Cancer* 1979;44: 622–629.

Lee YY, Van Tassel P, Nauert C, Raymond AK, Edeiken J. Craniofacial osteosarcomas: plain film, CT and MR findings in 46 cases. *AJR Am J Roentgenol* 1988;150: 1397–1402.

cer 1976;38:2538–2547.
McCarthy EF, Dorfman HD. Chondrosarcoma of bone with dedifferentiation: a study of eighteen cases. *Hum Pathol* 1982;13:36–40.
McFarland GB, McKinley LM, Reed RJ. Dedifferentiation of low-grade chondrosarcomas. *Clin Orthop* 1977;122:157–164.
McKenna RJ, Schwinn CP, Soong KY, Higinbotham NL. Osteogenic sarcoma arising in Paget's disease. *Cancer* 1964;17:42–66.
McLeod RA, Berquist TH. Bone tumor imaging: contribution of CT and MRI. In: Unni KK, ed. *Bone tumors.* New York: Churchill Livingstone; 1988:1–34.
McLeod RA, Dahlin DC, Beabout JW. The spectrum of osteoblastoma. *AJR Am J Roentgenol* 1976;126:321–325.
Meneses MF, Unni KK, Swee RG. Bizarre parosteal osteochondromatous proliferation of bone (Nora's lesion). *Am J Surg Pathol* 1993;17:691–697.
Mercuri M, Picci P, Campanacci M, Rulli E. Dedifferentiated chondrosarcoma. *Skeletal Radiol* 1995;24:409–416.
Mindell ER, Shah NK, Webster JH. Postradiation sarcoma of bone and soft tissues. *Orthop Clin North Am* 1977;8:821–834.
Mirra JM. Clinical guidelines for differentiating enchondroma from chondrosarcoma. *Complications Orthop* 1987;2:89–107.
Mirra JM, Gold R, Downs J, Eckardt JJ. A new histologic approach to the differentiation of enchondroma and chondrosarcoma of the bones. *Clin Orthop* 1985;201: 214–237.
Mirra JM, Gold RH, Picci P. Osseous tumors of intramedullary origin. In: Mirra JM, ed. *Bone tumors.* Philadelphia: Lea & Febiger; 1989:143–438.
Mirra JM, Marcove RC. Fibrosarcomatous dedifferentiation of primary and secondary chondrosarcomas. *J Bone Joint Surg [Am]* 1974;56A:285–296.
Mirra JM, Picci P, Gold RH. *Bone tumors: clinical, radiologic and pathologic correlations.* Philadelphia: Lea & Febiger; 1989.
Mitchell A, Rudan JR, Fenton PV. Juxtacortical de-differentiated chondrosarcoma from a primary periosteal chondrosarcoma. *Mod Pathol* 1996;9:279–283.
Mitchell AD, Ayoub K, Mangham DC, Grimer RJ, Carter SR, Tillman RM. Experience in the treatment of dedifferentiated chondrosarcoma. *J Bone Joint Surg [Br]* 2000; 82B:55–61.
Moore TE, King AR, Kathol MH, El-Khoury GY, Palmer R, Downey PR. Sarcoma in Paget disease of bone: clinical, radiologic, and pathologic features in 22 cases. *AJR Am J Roentgenol* 1991;156:1199–1203.
Moser RP. Cartilaginous tumors of the skeleton. *AFIP atlas of radiologic-pathologic correlation,* vol 2. Philadelphia: Hanley & Belfus; 1990:190–197.
Mulder JD, Schütte HE, Kroon HM, Taconis WK. *Radiologic atlas of bone tumors.* Amsterdam: Elsevier; 1993:51–76.
Mullins F, Berard CW, Eisenberg SH. Chondrosarcoma following synovial chondromatosis. A case study. *Cancer* 1965;18:1180–1188.
Murphey MD, Flemming DJ, Boyea SR, Bojescul JA, Sweet DE, Temple HT. Enchondroma versus chondrosarcoma in the appendicular skeleton: differentiating features. *Radiographics* 1998;18:1213–1237.
Murphey MD, Robbin MR, McRae GA, Flemming DJ, Temple HT, Kransdorf MJ. The many faces of osteosarcoma. *Radiographics* 1997;17:1205–1231.
Murphey MD, Walker EA, Wilson AJ, Kransdorf MJ, Temple HT, Gannon FH. From the archives of the AFIP. Imaging of primary chondrosarcoma: radiologic-pathologic correlation. *Radiographics* 2003;23:1245–1278.
Murphey MD, wan Joavisidha S, Temple HT, Gannon FH, Jelinek JS, Malawer MM. Telangiectatic osteosarcoma: radiologic-pathologic comparison. *Radiology* 2003; 229:545–553.
Nakashima Y, Unni KK, Shives TC, Swee RG, Dahlin DC. Mesenchymal chondrosarcoma of bone and soft tissue. A review of 111 cases. *Cancer* 1986;57:2444–2453.
Noioma T, Unni KK, McLeod RA, Pritchard DJ. Periosteal chondroma and periosteal chondrosarcoma. *Am J Surg Pathol* 1985;9:666–677.
Nora FE, Dahlin DC, Beabout JW. Bizarre parosteal osteochondromatous proliferations of the hands and feet. *Am J Surg Pathol* 1983;7:245–250.
Norman A, Dorfman H. Juxtacortical circumscribed myostitis ossificans: evolution and radiographic features. *Radiology* 1970;96:301–306.
Norman A, Sissons HA. Radiographic hallmarks of peripheral chondrosarcoma. *Radiology* 1984;151:589–596.
Norton KI, Hermann G, Abdelwahab IF, Klein MJ, Granowetter LF, Rabinowitz JG. Epiphyseal involvement in osteosarcoma. *Radiology* 1991;180:813–816.
Nuovo MA, Norman A, Chumas J, Ackerman LV. Myositis ossificans with atypical clinical, radiographic, or pathologic findings: a review of 23 cases. *Skeletal Radiol* 1992; 21:87–101.
Okada K, Frassica FJ, Sim FH, Beabout JW, Bond JR, Unni KK. Parosteal osteosarcoma. A clinicopathological study. *J Bone Joint Surg [Am]* 1994;76A:366–378.
Okada K, Ito H, Miyakoshi N, Sageshima M, Nishida J, Itoi E. A low-grade extraskeletal osteosarcoma. *Skeletal Radiol* 2003;32:165–169.
Okada K, Kubota H, Ebina T, Kobayashi T, Abe E, Sato K. High-grade surface osteosarcoma of the humerus. *Skeletal Radiol* 1995;24:531–534.
Okamoto S, Hara K, Sumita S, Sato K, Hisaoka M, Aotei T, Hashimoto H. Extraskeletal myxoid chondrosarcoma arising in the finger. *Skeletal Radiol* 2002;31:296–300.
Onikul E, Fletcher BD, Parham DM, Chen G. Accuracy of MR imaging for estimating intraosseous extent of osteosarcoma. *AJR Am J Roentgenol* 1996;167:1211–1215.
Ontell F, Greenspan A. Chondrosarcoma complicating synovial chondromatosis: findings with magnetic resonance imaging. *Can Assoc Radiol J* 1994;45:318–323.
Park Y-K, Yang MH, Ryu KN, Chung DW. Dedifferentiated chondrosarcoma arising in an osteochondroma. *Skeletal Radiol* 1995;24:617–619.
Partovi S, Logan PM, Janzen DL, O'Connell JX, Connell DG. Low-grade parosteal osteosarcoma of the ulna with dedifferentiation into high-grade osteosarcoma. *Skeletal Radiol* 1996;25:497–500.
Pettersson H, Slone RM, Spanier S, Gillespy T III, Fitzsimmons JR, Scott KN. Musculoskeletal tumors: T1 and T2 relaxation times. *Radiology* 1988;167:783–785.
Picci P, Campanacci M, Bacci G, Capanna R, Ayala A. Medullary involvement in parosteal osteosarcoma: a case report. *J Bone Joint Surg [Am]* 1987;69A:131–136.
Picci P, Gherlinzoni F, Guerra A. Intracortical osteosarcoma: rare entity or early manifestation of classical osteosarcoma? *Skeletal Radiol* 1983;9:255–258.
Pignatti G, Bacci G, Picci P, et al. Telangiectatic osteosarcoma of the extremities. Results in 17 patients treated with neoadjuvant chemotherapy. *Clin Orthop* 1991;270: 99–106.
Present DA, Bacchini P, Pignatti G, Picci P, Bertoni F, Campanacci M. Clear cell chondrosarcoma of bone. A report of eight cases. *Skeletal Radiol* 1991;20:187–191.
Present DA, Bonar SF, Greenspan A, Paonessa K. Clear-cell chondrosarcoma: an unusual case complicated by microinfiltrative pattern of bone marrow involvement and postsurgical myositis ossificans. *Clin Orthop* 1988;237:164–169.
Price CHG, Goldie W. Paget's sarcoma of bone: a study of eighty cases from the Bristol and Leeds bone tumor registries. *J Bone Joint Surg [Br]* 1969;51B:205–224.
Pritchard DJ, Lunke RJ, Taylor WF, Dahlin DC, Medley BE. Chondrosarcoma: clinicopathologic and statistical analysis. *Cancer* 1980;45:149–157.
Ragsdale BD, Sweet DE, Vinh TN. Radiology as gross pathology in evaluating chondroid lesions. *Hum Pathol* 1989;20:930–951.
Rao U, Cheng A, Didolkar MS. Extraosseous osteogenic sarcoma: clinicopathological study of eight cases and review of literature. *Cancer* 1978;41:1488–1496.
Raymond AK. Surface osteosarcoma. *Clin Orthop* 1991;270:140–148.
Reid RP. Bone neoplasms and tumor-like lesions on the bone surface. In: Helliwell TR, ed. *Pathology of bone and joint neoplasms.* Philadelphia: Saunders; 1999: 215–235.
Reiter FB, Ackerman LV, Staple TW. Central chondrosarcoma of the appendicular skeleton. *Radiology* 1972;105:525–530.
Remagen W, Nidecker A, Dolanc B. Case report 368. Enchondroma of the tibia with extensive myxoid degeneration: recurrence with secondary highly differentiated chondrosarcoma. *Skeletal Radiol* 1986;15:330–333.
Resnick D, Kyriakos M, Greenway GD: Tumors and tumor-like lesions of bone: imaging and pathology of specific lesions. In: Resnick D, Niwayama G, eds. *Diagnosis of bone and joint disorders,* 3rd ed. Philadelphia: WB Saunders; 1988:3628–3917.
Richardson ML, Kilcoyne RF, Gillespy T III, Helms CA, Genant HK. Magnetic resonance imaging of musculoskeletal neoplasms. *Radiol Clin North Am* 1986;24: 259–267.
Ritts GD, Pritchard DJ, Unni KK, Beabout JW, Eckardt JJ. Periosteal osteosarcoma. *Clin Orthop* 1987;219:299–307.
Robinson LH, Pitt MJ, Jaffe KA, Siegal GP. Small cell osteosarcoma of the soft tissue. *Skeletal Radiol* 1995;24:462–465.
Robinson P, White LM, Sundaram M, et al. Periosteal chondroid tumors: radiologic evaluation with pathologic correlation. *AJR Am J Roentgenol* 2001;177:1183–1188.
Roessner A, Hobik HP, Grundmann E. Malignant fibrous histiocytoma of bone and osteosarcoma: a comparative light and electron microscopic study. *Pathol Res Pract* 1979;164:385–401.
Rosenberg ZS, Leu S, Schmahmann S, Steiner GC, Beltran J, Present D. Osteosarcoma: subtle, rare, and misleading plain film features. *AJR Am J Roentgenol* 1995;165: 1209–1214.
Rosenthal DJ, Schiller AL, Mankin HJ. Chondrosarcoma: correlation of radiological and histological grade. *Radiology* 1984;150:21–26.
Ruiter DJ, Cornelisse CJ, van Rijssel TG, van der Velde EA. Aneurysmal bone cyst and telangiectatic osteosarcoma. A histopathological and morphometric study. *Virchows Arch [A]* 1977;373:311–325.
Saifuddin A. The accuracy of imaging in the local staging of appendicular osteosarcoma. *Skeletal Radiol* 2002;31:191–201.
Salvador AH, Beabout JW, Dahlin DC. Mesenchymal chondrosarcoma—observations on 30 new cases. *Cancer* 1971;28:605–615.
Sanerkin NG. Definitions of osteosarcoma, chondrosarcoma and fibrosarcoma of bone. *Cancer* 1980;46:178–185.
Sanerkin NG. The diagnosis and grading of chondrosarcoma of bone. *Cancer* 1980;45: 582–594.
Sanerkin NG, Gallagher P. A review of the behaviour of chondrosarcoma of bone. *J Bone Joint Surg [Br]* 1979;61B:395–400.
Sauer DD, Chase DR. Case report 461. Dedifferentiated parosteal osteosarcoma. *Skeletal Radiol* 1988;17:72–76.
Saunders C, Szabo RM, Mora S. Chondrosarcoma of the hand arising in a young patient with multiple hereditary exostoses. *J Hand Surg [Br]* 1997;22B:237–242.
Schajowicz F. Juxtacortical chondrosarcoma. *J Bone Joint Surg [Br]* 1978;59B:473–480.
Schajowicz F. *Tumors and tumorlike lesions of bone. Pathology, radiology, and treatment,* 2nd ed. Berlin: Springer-Verlag; 1994:103–106.
Schajowicz F, Araujo ES, Berenstein M. Sarcoma complicating Paget's disease of bone: a clinicopathological study of 62 cases. *J Bone Joint Surg [Br]* 1983;65B:299–307.
Schajowicz F, McGuire M. Diagnostic difficulties in skeletal pathology. *Clin Orthop* 1989; 240:281–308.
Schajowicz F, McGuire MH, Araujo ES, Muscolo DL, Gitelis S. Osteosarcomas arising on the surfaces of long bones. *J Bone Joint Surg [Am]* 1988;70A:555–564.
Schajowicz F, Sissons HA, Sobin LH. The World Health Organization's histologic classification of bone tumors. A commentary on the second edition. *Cancer* 1995;75: 1208–1214.
Scheele PM, von Kuster LC, Krivchenia G. Primary malignant mesenchymoma of bone. *Arch Pathol Lab Med* 1990;114:614–617.
Schiller AL. Diagnosis of borderline cartilage lesions of bone. *Semin Diagn Pathol* 1985; 1:42–62.

Schreiman JS, Crass JR, Wick MR, Maile CW, Thompson RC Jr. Osteosarcoma: role of CT in limb-sparing treatment. *Radiology* 1986;161:485–488.
Sciot R, Samson I, Dal Cin P, et al. Giant cell rich parosteal osteosarcoma. *Histopathology* 1995;27:51–55.
Seeger LL, Eckardt JJ, Bassett LW. Cross-sectional imaging in the evaluation of osteogenic sarcoma: MRI and CT. *Semin Roentgenol* 1989;24:174–184.
Seeger LL, Farooki S, Yao L, Kabo JM, Eckardt JJ. Custom endoprotheses for limb salvage: a historical perspective and image evaluation. *AJR Am J Roentgenol* 1998;171: 1525–1529.
Seeger LL, Yao L, Eckardt JJ. Surface lesions of bone. *Radiology* 1998;206:17–33.
Shapeero LG, Vanel D, Couanet D, Contesso G, Ackerman LV. Extraskeletal mesenchymal chondrosarcoma. *Radiology* 1993;186:819–826.
Sheth DS, Yasko AW, Raymond AK, et al. Conventional and dedifferentiated parosteal osteosarcoma: diagnosis, treatment and outcome. *Cancer* 1996;78:2136–2145.
Shuhaibar H, Friedman L. Dedifferentiated parosteal osteosarcoma with high-grade osteoclast-rich osteogenic sarcoma at presentation. *Skeletal Radiol* 1998;27: 574–577.
Sim FH, Kurt A-M, McLeod RA, Unni KK. Case report 628. Low-grade central osteosarcoma. *Skeletal Radiol* 1990;19:457–460.
Sim FH, Unni KK, Beabout JW, Dahlin DC. Osteosarcoma with small cells simulating Ewing's tumor. *J Bone Joint Surg [Am]* 1979;61A:207–215.
Simon MA, Bos GD. Epiphyseal extension of metaphyseal osteosarcoma in skeletally immature individuals. *J Bone Joint Surg [Am]* 1980;62A:195–204.
Sirsat MV, Doctor VM. Benign chondroblastoma of bone. Report of a case of malignant transformation. *J Bone Joint Surg [Br]* 1970;52B:741–745.
Sissons HA, Greenspan A. Paget's disease. In: Taveras JM, Ferrucci JT, eds. *Radiology: diagnosis, imaging, intervention*, vol 5. Philadelphia: JB Lippincott; 1986:1–14.
Sissons HA, Matlen JA, Lewis MM. Dedifferentiated chondrosarcoma. Report of an unusual case. *J Bone Joint Surg [Am]* 1991;73A:294–300.
Smith J, Ahuja SC, Huvos AG, Bullough PG. Parosteal (juxtacortical) osteogenic sarcoma: a roentgenological study of 30 patients. *J Can Assoc Radiol* 1978;29: 167–174.
Smith J, Botet JR, Yeh SDJ. Bone sarcomas in Paget's disease. A study of 85 patients. *Radiology* 1984;152:583–590.
Sordillo PP, Hajdu SI, Magill GB, Goldbey RB. Extraosseous osteogenic sarcoma. A review of 48 patients. *Cancer* 1983;51:727–734.
Spjut HJ, Dorfman HD, Fechner RE, Ackerman LV. Tumors of bone and cartilage. In: Firminger HI, ed. *Atlas of tumor pathology*, 2nd series, fascicle 5. Washington: Armed Forces Institute of Pathology; 1971.
Steiner GC, Mirra JM, Bullough PG. Mesenchymal chondrosarcoma. A study of the ultrastructure. *Cancer* 1973;32:926–939.
Stevens GM, Pugh DG, Dahlin DC. Roentgenographic recognition and differentiation of parosteal osteogenic sarcoma. *AJR Am J Roentgenol* 1957;78:1–12.
Stout AP, Verner EW. Chondrosarcoma of the extraskeletal soft tissues. *Cancer* 1953;6: 581–590.
Sun TC, Swee RG, Shives TC, Unni KK: Chondrosarcoma in Maffucci's syndrome. *J Bone Joint Surg [Am]* 1985;67A:1214–1219.
Sundaram M, McGuire MH, Herbold DR. Magnetic resonance imaging of osteosarcoma. *Skeletal Radiol* 1987;16:23–29.
Sundaram M, McGuire MH, Herbold DR, Wolverson MK, Heiberg E. Magnetic resonance imaging in planning limb-salvage surgery for primary malignant tumors of bone. *J Bone Joint Surg [Am]* 1986;68A:809–819.
Sundaram M, Percelay S, McDonald DJ, Janney C. Case report 799. Extraskeletal chondrosarcoma. *Skeletal Radiol* 1993;22:449–451.
Taconis WK. Osteosarcoma and its variants. *J Med Imaging* 1988;2:276–285.
Tetu B, Ordonez NG, Ayala AG, Mackay B. Chondrosarcoma with additional mesenchymal component (dedifferentiated chondrosarcoma). *Cancer* 1986;58: 287–298.
Torres FX, Kyriakos M. Bone infarct-associated osteosarcoma. *Cancer* 1992;70: 2418–2430.
Troup JB, Dahlin DC, Coventry MB. The significance of giant cells in osteogenic sarcoma: do they indicate a relationship between osteogenic sarcoma and giant cell tumor of bone. *Mayo Clin Proc* 1960;35:179–186.
Tsuneyoshi M, Dorfman HD. Epiphyseal osteosarcoma: distinguishing features from clear cell chondrosarcoma, chondroblastoma and epiphyseal enchondroma. *Hum Pathol* 1987;18:644–651.
Unni KK: Osteosarcoma of bone. In: Unni KK, ed. *Bone tumors*. New York: Churchill Livingstone; 1988:107–133.
Unni KK. *Dahlin's bone tumors: general aspects and data on 11,087 cases*, 5th ed. Philadelphia: Lippincott-Raven; 1996:185–196.
Unni KK, Dahlin DC. Grading of bone tumors. *Semin Diagn Pathol* 1984;1:165–172.
Unni KK, Dahlin DC. Osteosarcoma: pathology and classification. *Semin Roentgenol* 1989;24:143–152.
Unni KK, Dahlin DC. Premalignant tumors and conditions of bone. *Am J Surg Pathol* 1979;3:47–60.
Unni KK, Dahlin DC, Beabout JW. Periosteal osteogenic sarcoma. *Cancer* 1976;37: 2476–2485.
Unni KK, Dahlin DC, Beabout JW, Ivins JC. Parosteal osteogenic sarcoma. *Cancer* 1976; 37:2644–2675.
Unni KK, Dahlin DC, Beabout JW, Sim FH. Chondrosarcoma: clear-cell variant: a report of 16 cases. *J Bone Joint Surg [Am]* 1976;58A:676–683.
Unni KK, Dahlin DC, McLeod RA. Intraosseous well-differentiated osteosarcoma. *Cancer* 1977; 40: 1337–1347.
Vanel D, De Paolis M, Monti C, Mercuri M, Picci P. Radiological features of 24 periosteal chondrosarcomas. *Skeletal Radiol* 2001;30:208–212.
Vanel D, Picci P, De Paolis M, Mercuri M. Radiological study of 12 high-grade surface osteosarcomas. *Skeletal Radiol* 2001;30:667–671.
van Trommel MF, Kroon HM, Bloem JL, Hogendoorn PCW, Taminiau AHM. MR imaging based strategies in limb salvage surgery for osteosarcoma of the distal femur. *Skeletal Radiol* 1997;26:636–641.
Varma DGK, Ayala AG, Carrasco CH, Guo S-Q, Kumar R, Edeiken J. Chondrosarcoma: MR imaging with pathologic correlation. *Radiographics* 1992;12:687–704.
Varma DGK, Ayala AG, Guo S-Q, Moulopoulos LA, Kim EE, Charnsangavej C. MRI of extraskeletal osteosarcoma. *J Comput Assist Tomogr* 1993;17:414–417.
Verela-Duran J, Enzinger FM. Calcifying synovial sarcoma. *Cancer* 1982;50:345–352.
Vigorita VJ, Jones JK, Ghelman B, Marcove RC. Intracortical osteosarcoma. *Am J Surg Pathol* 1984;8:65–71.
Waxman M, Vuletin JC, Saxe BI, Monteleone FA. Extraskeletal osteosarcoma. Light and electron microscopic study. *Mt Sinai J Med* 1981;48:322–329.
Weiss AC, Dorfman HD. Clear cell chondrosarcoma: a report of 10 cases and review of the literature. *Surg Pathol* 1988;1:123–129.
Wenger DE, Sundaram M, Unni KK, Janney CG, Merkel K. Acral synovial chondrosarcoma. *Skeletal Radiol* 2002;31:125–129.
Wenger DE, Sundaram M, Unni KK, Janney CG, Merkel K. Microscopic correlation of radiographically disparate appearing well differentiated osteosarcoma. *Skeletal Radiol* 2002;31:488–492.
West OC, Reinus WR, Wilson AJ. Quantitative analysis of the plain radiographic appearance of central chondrosarcoma of bone. *Invest Radiol* 1995;30:440–447.
Wines A, Bonar F, Lam P, McCarthy S, Stalley P. Telangiectatic dedifferentiation of a parosteal osteosarcoma. *Skeletal Radiol* 2000;29:597–600.
Wold LE: Fibrohistiocytic tumors of bone. In: Unni KK, ed. *Bone tumors*. New York: Churchill Livingstone; 1988:183–197.
Wold LE, Unni KK, Beabout JW, Pritchard DJ. High-grade surface osteosarcomas. *Am J Surg Pathol* 1984;8:181–186.
Wold LE, Unni KK, Beabout JW, Sim FH, Dahlin DC. Dedifferentiated parosteal osteosarcoma. *J Bone Joint Surg [Am]* 1984;66A:53–59.
Wong KT, Haygood T, Dalinka MK, Kneeland B. Chondroblastic, grade 3 periosteal osteosarcoma. *Skeletal Radiol* 1995;24:69–71.
Wu KK, Collon DJ, Guise ER. Extra-osseous chondrosarcoma. Report of five cases and review of the literature. *J Bone Joint Surg [Am]* 1980;62A:189–194.
Wurlitzer F, Ayala A, Romsdahl M. Extraosseous osteogenic sarcoma. *Arch Surg* 1972; 105:691–695.
Yaghmai I. Angiographic features of chondromas and chondrosarcomas. *Skeletal Radiol* 1978;3:91–98.
Yamaguchi H, Nojima T, Yagi T, Masuda T, Sasaki T. High-grade surface osteosarcoma of the left ilium. A case report and review of the literature. *Acta Pathol Jpn* 1988;38: 235–240.
Young CL, Sim FH, Unni KK, McLeod RA. Chondrosarcoma of bone in children. *Cancer* 1990;66:1641–1648.
Zimmer WD, Berquist TH, McLeod RA, et al. Bone tumors: magnetic resonance imaging versus computed tomography. *Radiology* 1985;155:709–718.

CAPÍTULO

22

TUMORES ÓSSEOS MALIGNOS II

Tumores Mistos

Fibrossarcoma e Fibro-histiocitoma Maligno

O fibrossarcoma e o fibro-histiocitoma maligno (FHM) são tumores fibrogênicos malignos que têm apresentações radiológicas e padrões histológicos muito semelhantes. Ambos ocorrem tipicamente da terceira à sexta décadas, e ambos têm predileção pela pelve, fêmur, úmero e tíbia (Fig. 22.1).

Devido a não existirem diferenças essenciais nos aspectos radiológicos, comportamento clínico e dados de sobrevida para estes tumores, justifica-se considerá-los como um grupo único. Tanto o fibrossarcoma quanto o FHM podem ser classificados de tumores primários ou secundários a um distúrbio benigno preexistente, como doença de Paget, displasia fibrosa, infarto ósseo ou seios de drenagem crônica de osteomielite. Essas lesões também podem se originar em ossos que foram previamente irradiados. São denominadas fibrossarcomas secundários (ou fibro-histiocitomas malignos secundários). Raramente, o fibrossarcoma pode originar-se em uma localização periosteal (fibrossarcoma periosteal). Alguns pesquisadores postulam, entretanto, que nesta localização tais lesões representam tumores primários de tecidos moles tocando o osso e invadindo o periósteo subjacente.

Histologicamente, o fibrossarcoma e o FHM são caracterizados por células tumorosas que produzem fibras de colágeno. Todavia, no fibrossarcoma, há um padrão em espinha de arenque de crescimento fibroso com pleomorfismo celular leve, enquanto os aspectos histiocíticos de um arranjo característico em forma de pavimento ou ventoinha de papel de tecido fibrinogênico tipificam o FHM. Além disso, inúmeras células poliédricas grandes bizarras (componente histiocítico) estão presentes. Nenhum dos tumores é capaz de produzir matriz osteóide ou osso, um fator que os distingue do osteossarcoma.

Radiologicamente, o fibrossarcoma e o FHM são reconhecidos por uma área osteolítica de destruição óssea e uma zona de transição larga; as lesões estão em geral localizadas excentricamente, próximas ou dentro da extremidade articular do osso. Exibem pouca ou nenhuma esclerose reativa e na maioria dos casos nenhuma reação periosteal (Figs. 22.2 e 22.3); uma massa de tecidos moles, entretanto, é freqüente.

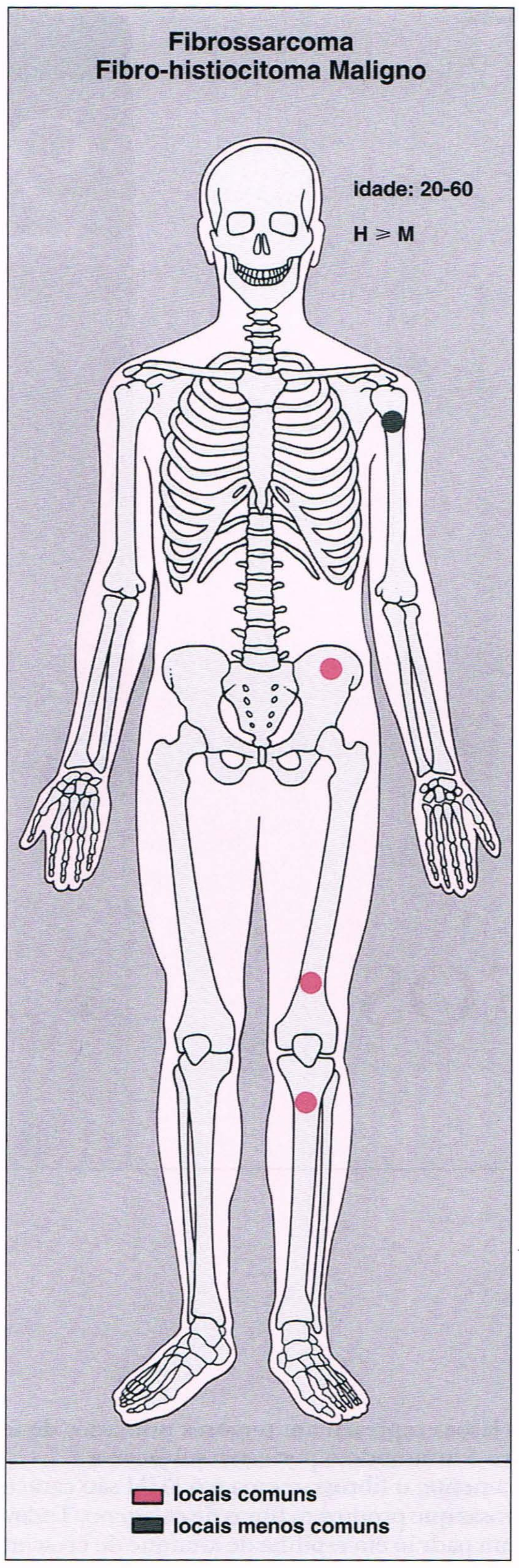

Fig. 22.1 **Locais esqueléticos de predileção, faixa etária de incidência máxima e relação homem/mulher no fibrossarcoma e no fibro-histiocitoma maligno.**

À tomografia computadorizada (TC), o fibrossarcoma e o FHM mostram uma densidade predominante similar à do músculo normal e com valores de atenuação tecidual inespecíficos de unidades Hounsfield encontrados na maioria dos tecidos não mineralizados. Áreas hipodensas refletem áreas de necrose dentro do tumor. A ressonância magnética (RM) é útil para delinear a disseminação intra-óssea e extra-óssea destes tumores, porém não há achados de RM característicos para nenhum deles (Fig. 22.4). Alguns pesquisadores encontraram as características do sinal comparáveis àquelas de outros tumores ósseos líticos. A intensidade de sinal é intermediária a baixa nas imagens ponderadas em T1 e alta nas imagens ponderadas em T2, freqüentemente heterogêneas, e variando com o grau de necrose e hemorragia dentro do tumor.

Entretanto, deve ser enfatizado que o FHM, como uma entidade, recentemente está sendo desconsiderado. Por exemplo, na classificação dos tumores de tecidos moles da Organização Mundial de Saúde, o

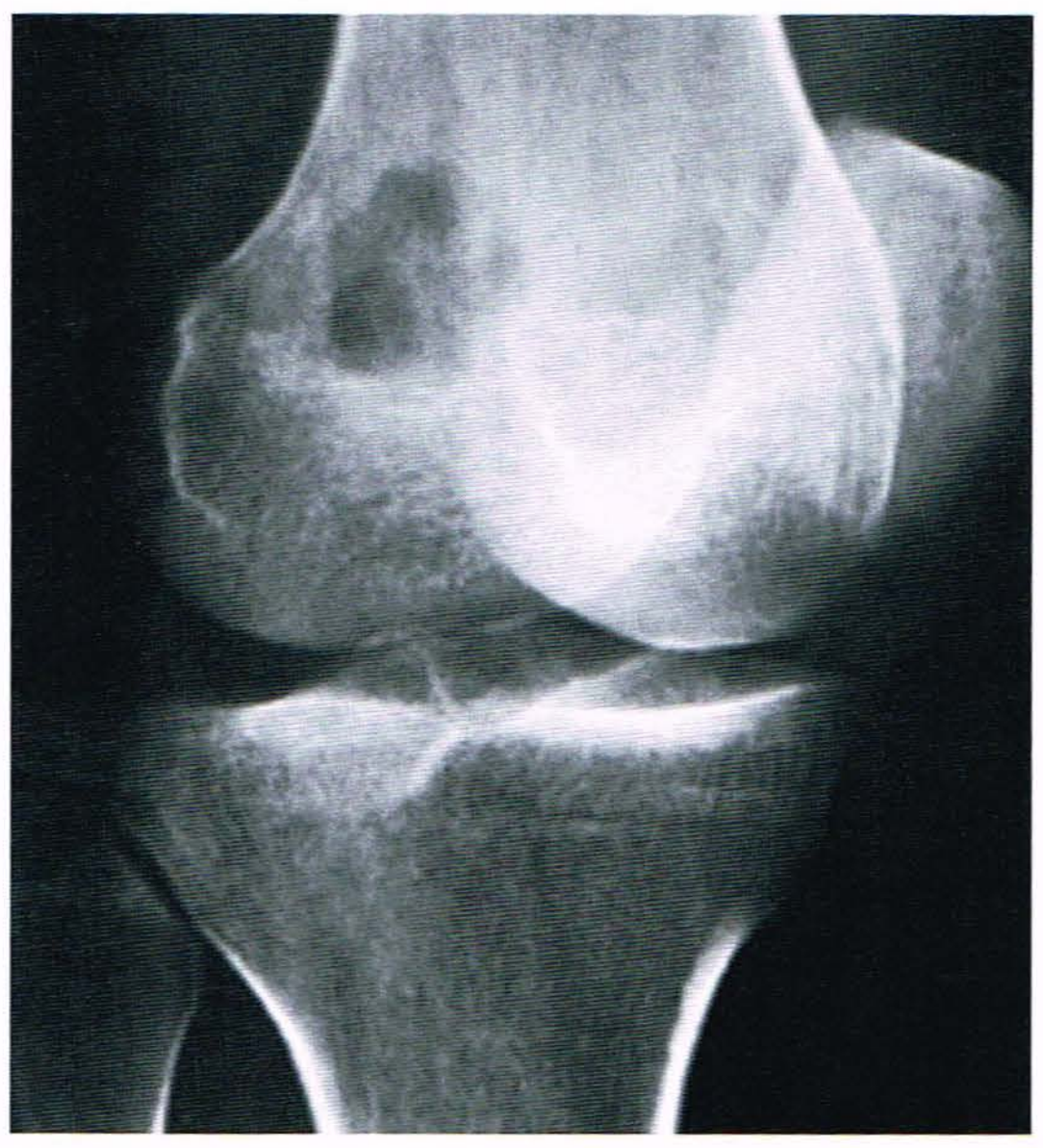

Fig. 22.2 **Fibrossarcoma.** Radiografia oblíqua do joelho direito de uma mulher de 28 anos de idade mostra uma lesão osteolítica puramente destrutiva na fossa intercondilar da porção distal do fêmur. Observe a ausência de esclerose reativa e de resposta periosteal. À biópsia ficou comprovado ser um fibrossarcoma.

Fig. 22.3 **Fibrossarcoma.** Um homem de 62 anos de idade sofreu fratura patológica através de uma lesão osteolítica na diáfise proximal do úmero esquerdo. Supunha-se lesão metastática, porém a biópsia revelou fibrossarcoma primário do osso.

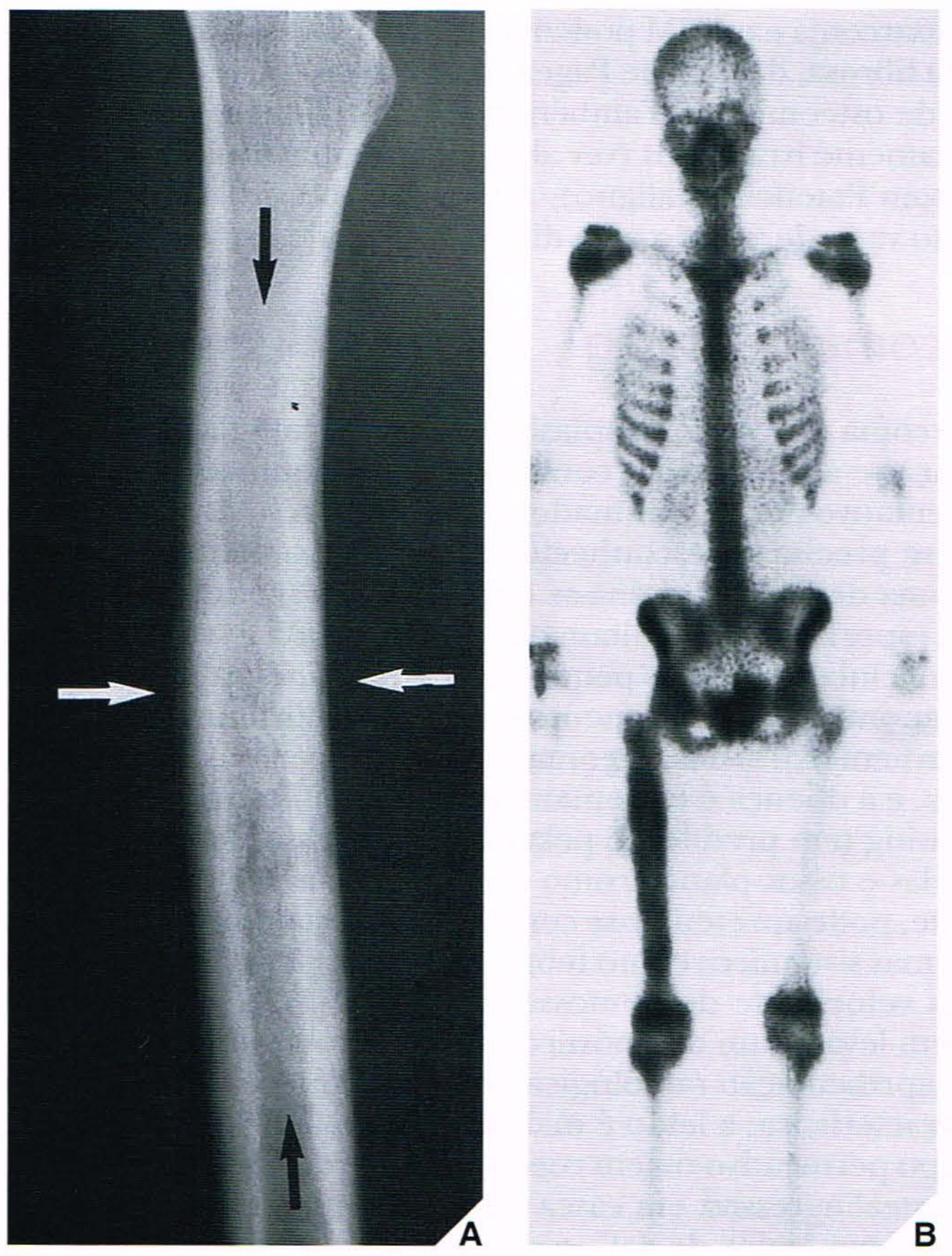

Fig. 22.4 Fibro-histiocitoma maligno. **(A)** Radiografia oblíqua do fêmur direito de uma jovem de 16 anos de idade mostra espessamento fusiforme da cortical e destruição óssea medular do tipo permeativo (*setas*). **(B)** Cintigrafia óssea (Tc^{99m}-MDP) mostra aumento da captação do traçador no fêmur direito. **(C)** RM coronal ponderada em T1 (SE; TR 500/TE 20 ms) mostra a extensão do tumor que envolve cerca de 75% do comprimento do fêmur. **(D)** RM coronal ponderada em T2 (SE; TR 2000/TE 80 ms) revela que o tumor mostra um sinal de intensidade elevada. A extensão medialmente para tecidos moles também é acuradamente representada. A biópsia excisional revelou fibro-histiocitoma maligno.

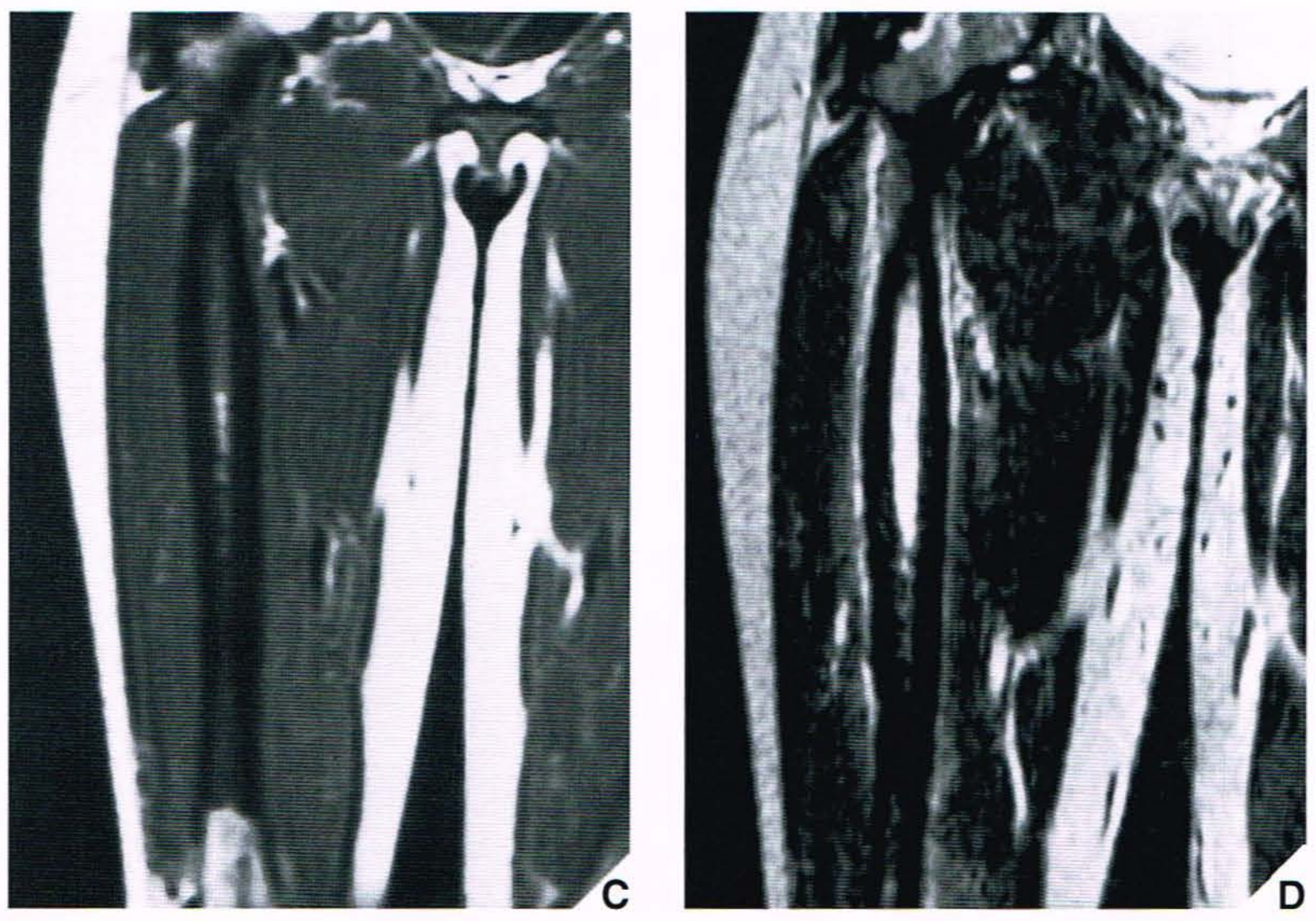

FHM é considerado representante de um pequeno grupo de sarcomas pleomórficos indiferenciados sem linhagem de diferenciação definida, e o termo é usado com relutância.

Diagnóstico Diferencial

O fibrossarcoma e o FHM podem se assemelhar a um tumor de células gigantes (Fig. 22.5) ou a um osteossarcoma telangiectásico (ver Fig. 21.13). Freqüentemente, também são confundidos com lesões metastáticas (ver Fig. 22.3). Alguns especialistas acreditam que um sinal quase patognomônico de fibrossarcoma são pequenos fragmentos semelhantes a seqüestros de osso cortical e trabéculas esponjosas, que podem ser demonstrados na radiografia convencional ou na TC.

Estudos imuno-histoquímicos foram úteis no diagnóstico de FHM por demonstrarem certos marcadores inespecíficos de enzimas histiocíticas como lisozima, α_1-antitripsina e α_1-antiquimiotripsina no tumor. Outros antígenos descritos que coram de modo variável o FHM incluíram vimentina, actina, desmina e ceratina.

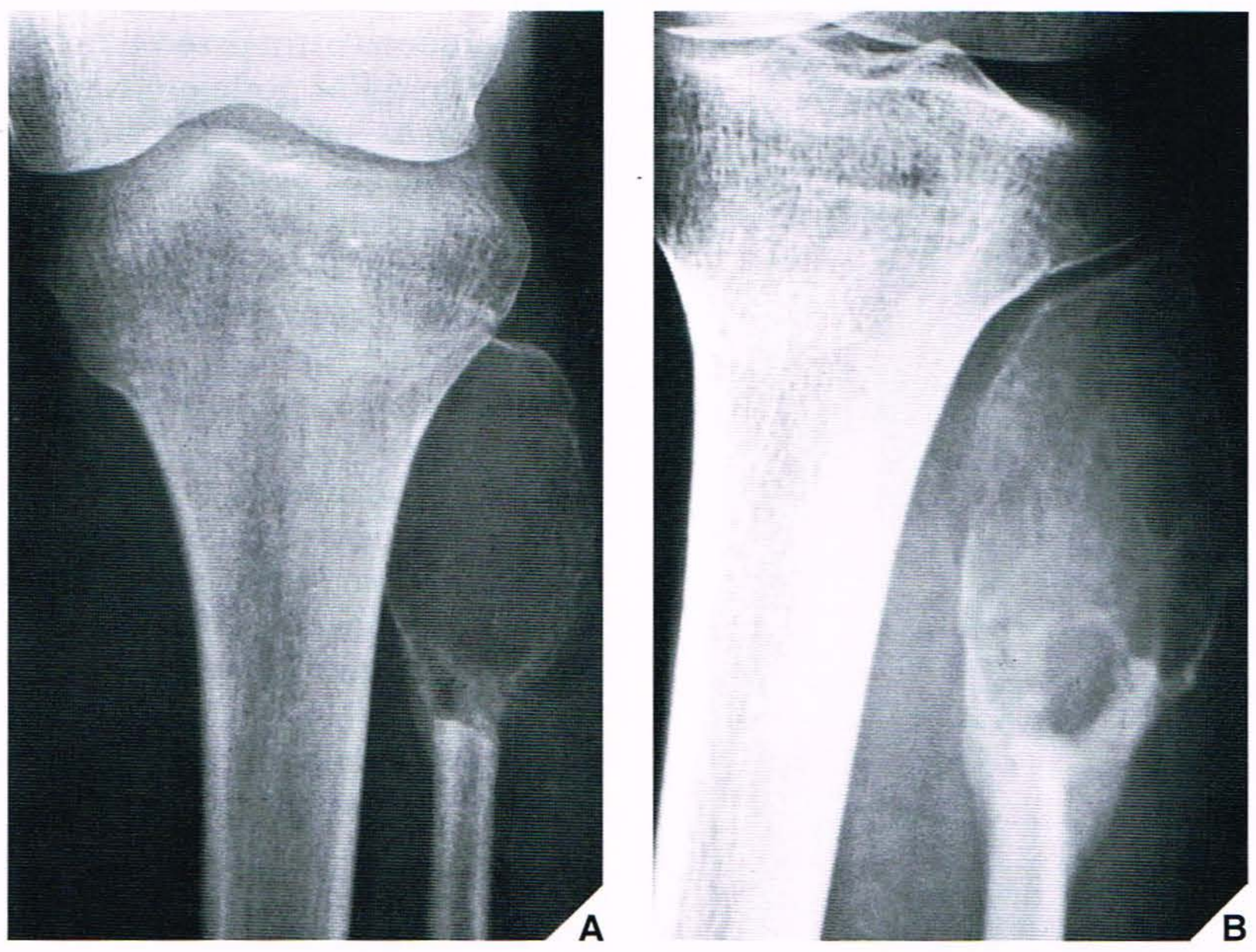

Fig. 22.5 Fibro-histiocitoma maligno. Radiografia ântero-posterior do joelho esquerdo **(A)** e incidência oblíqua com ampliação **(B)** demonstram lesão lítica expansiva na extremidade proximal da fíbula em uma menina de 13 anos de idade. A cortical foi parcialmente destruída, e há uma placa de formação de novo osso (neoosteogênese) periosteal secundária a fratura patológica. A biópsia revelou um fibro-histiocitoma maligno. O diagnóstico diferencial desta malignidade neste local deve incluir o tumor de células gigantes e o cisto ósseo aneurismático.

Complicações e Tratamento

Devido a estes tumores não responderem satisfatoriamente a radioterapia ou quimioterapia, a ressecção cirúrgica é o tratamento escolhido. A fratura patológica pode ocorrer e, como medida paliativa, pode ser justificada a imobilização interna com um implante metálico. Foi relatado que o tumor apresenta recorrência após excisão local e pode se disseminar para linfonodos regionais. Como já foi mencionado anteriormente, o fibrossarcoma e o FHM podem complicar distúrbios benignos como displasia fibrosa, doença de Paget, infarto ósseo ou seios de drenagem crônica de osteomielite. Também podem originar-se em ossos que foram previamente irradiados (ver abordagem sob o título Transtornos Benignos com Potencial Maligno). A taxa de sobrevida em 5 anos após tratamento varia de acordo com diferentes estudos de 29% a 67%.

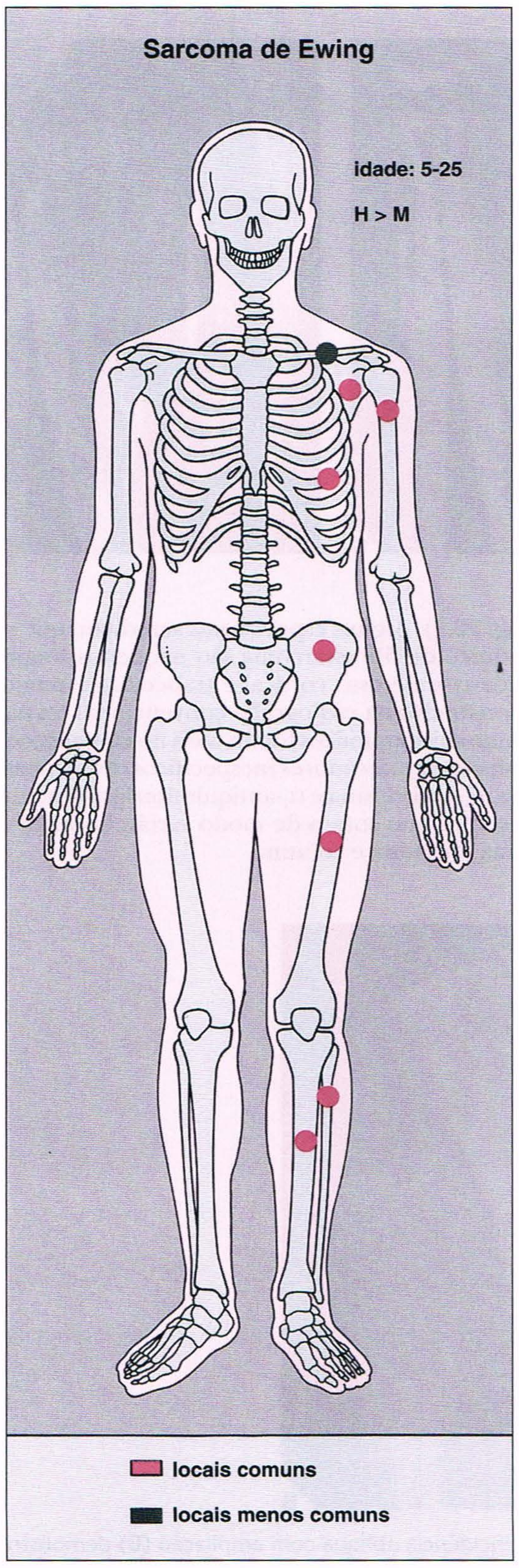

Fig. 22.6 **Locais esqueléticos de predileção, faixa etária de incidência máxima e relação homem/mulher no sarcoma de Ewing.**

Sarcoma de Ewing

O sarcoma de Ewing, neoplasia altamente maligna que afeta sobretudo crianças e adolescentes, com decisiva predominância masculina, é representativo dos denominados tumores de células redondas. Sua histogênese precisa é desconhecida, porém geralmente acredita-se que o sarcoma de Ewing origina-se das células da medula óssea. Todavia, alguns especialistas acreditam que o sarcoma de Ewing é uma malignidade de células redondas pequenas derivadas neuralmente muito similar ao denominado tumor neuroectodérmico primitivo (TNEP). Aproximadamente 90% dos sarcomas de Ewing ocorrem antes dos 25 anos de idade, e a doença é extremamente rara em pessoas negras. O sarcoma de Ewing tem predileção pela diáfise dos ossos longos, bem como por costelas e ossos planos como a escápula e a pelve (Fig. 22.6). Clinicamente, pode apresentar-se como uma massa dolorosa localizada ou por sintomas sistêmicos como febre, mal-estar, perda de peso e um aumento da velocidade de hemossedimentação. Estes sintomas sistêmicos podem levar a um diagnóstico errado de osteomielite.

A apresentação radiológica desta malignidade geralmente é bastante característica; a lesão é mal definida, marcada por destruição óssea do tipo permeativo ou em roedura de traça, e associada a uma resposta periosteal agressiva em casca de cebola ou, menos comumente, a um aspecto em "raios de sol", e por grande massa de tecidos moles (Fig. 22.7). Ocasionalmente, a própria lesão óssea é quase imperceptível, sendo a massa de tecidos moles o único achado radiológico relevante (Fig. 22.8).

Na cintigrafia óssea, o sarcoma de Ewing mostra aumento intenso na captação de metileno difosfonato marcado com tecnécio 99m (Tc^{99m}-MDP). O citrato de gálio 67 (Ga^{67}-citrato) identifica mais prontamente a disseminação tumorosa para tecidos moles. Embora os achados cintigráficos não sejam específicos, esta técnica fornece informações confiáveis em relação à presença de metástases ósseas. A TC revela o padrão de destruição óssea e os valores de atenuação (unidades Hounsfield) fornecem informações acerca da disseminação medular. Além disso, a TC pode ajudar a delinear o envolvimento extra-ósseo (ver Fig. 22.7). A RM é essencial para a demonstração definitiva da extensão do envolvimento intra-ósseo e extra-ósseo por esse tumor (Fig. 22.9). Em particular, a RM pode efetivamente revelar a extensão através da placa epifisária. As imagens ponderadas em T1 mostram sinal de intensidade intermediária a baixa, que se torna brilhante nas imagens ponderadas em T2. Regiões hipocelulares e áreas de necrose exibem menor intensidade. A aquisição de imagens após injeção de gadolínio dietileno triamina-ácido pentacético (Gd-DTPA) revela um realce de sinal do tumor nas seqüências ponderadas em T1. O realce ocorre apenas nas áreas celulares, permitindo a diferenciação entre o tumor e o edema peritumoroso.

Histologicamente, o sarcoma de Ewing consiste em um arranjo uniforme de pequenas células com núcleos hipercromáticos redondos, citoplasma escasso e bordas celulares mal definidas. A taxa de mitose é elevada, e a necrose é freqüentemente extensa. Geralmente, o citoplasma contém uma quantidade moderada de glicogênio, demonstrada pela coloração com o ácido periódico de Schiff (PAS). Este material PAS-positivo é eliminado após a digestão com diástase, confirmando que, de fato, representa glicogênio. A demonstração de glicogênio, que em uma época foi considerado um marcador absolutamente distinto para o sarcoma de Ewing, caiu em descrédito devido à ausência de glicogênio em alguns sarcomas de Ewing. Ademais, o linfoma maligno e os tumores neurais primitivos às vezes podem conter glicogênio. Desde o advento da imuno-histoquímica, os linfomas geralmente são diferenciados dos sarcomas de Ewing pela demonstração do antígeno comum dos leucócitos, um marcador patognomônico dos linfomas, e os tumo-

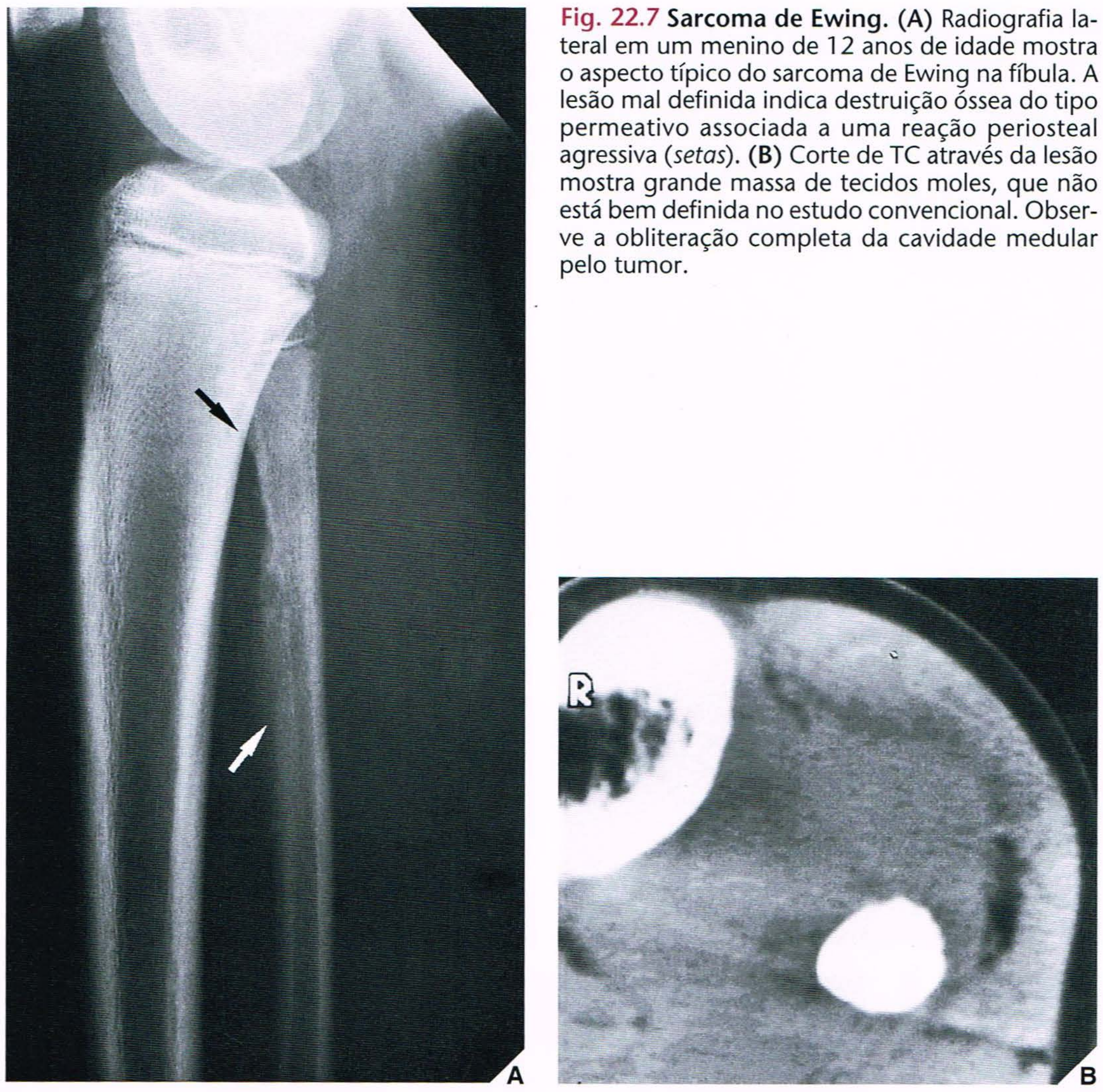

Fig. 22.7 Sarcoma de Ewing. **(A)** Radiografia lateral em um menino de 12 anos de idade mostra o aspecto típico do sarcoma de Ewing na fíbula. A lesão mal definida indica destruição óssea do tipo permeativo associada a uma reação periosteal agressiva (*setas*). **(B)** Corte de TC através da lesão mostra grande massa de tecidos moles, que não está bem definida no estudo convencional. Observe a obliteração completa da cavidade medular pelo tumor.

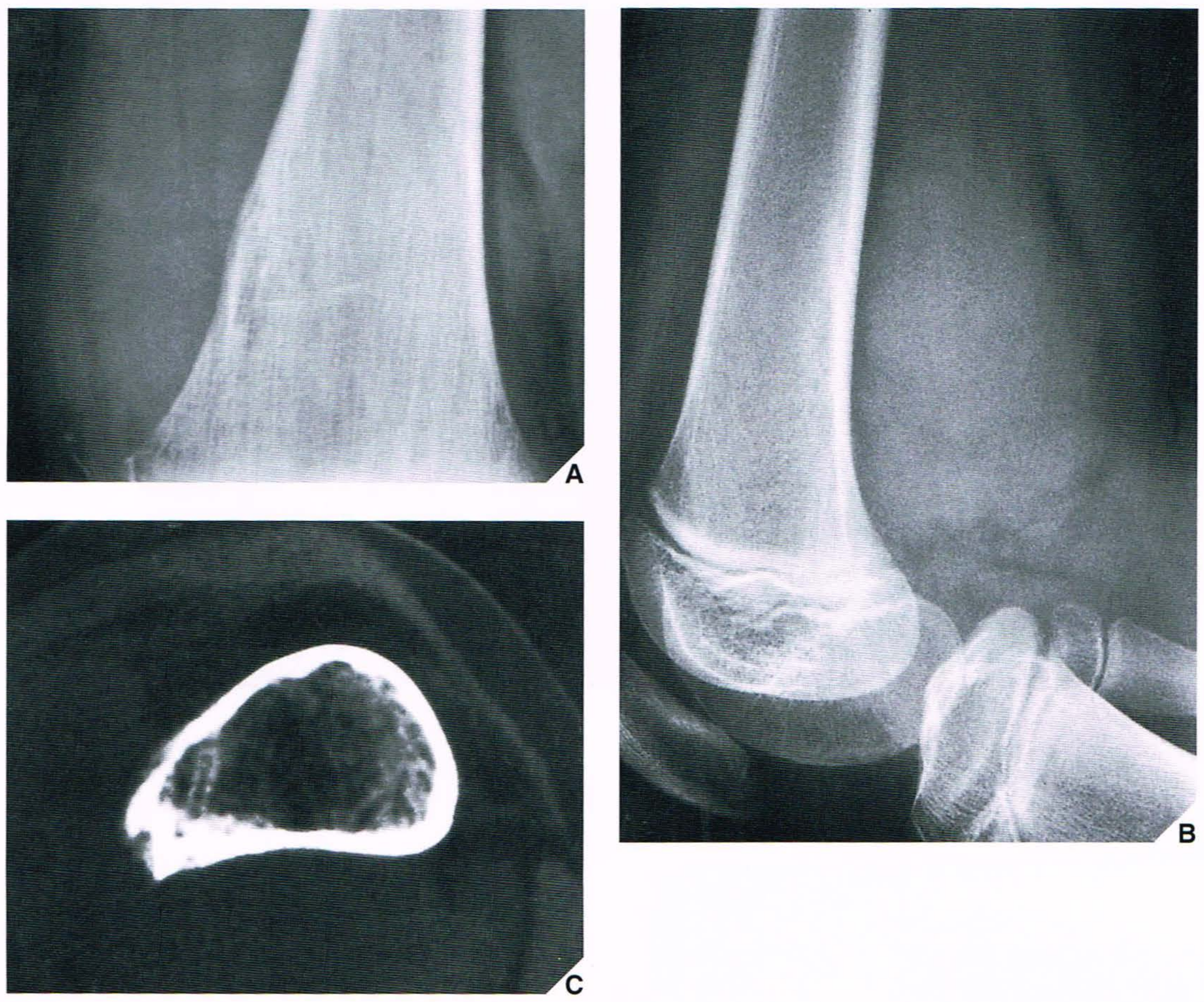

Fig. 22.8 Sarcoma de Ewing. **(A)** A destruição óssea é quase imperceptível neste exame com ampliação em uma menina de 10 anos de idade com sarcoma de Ewing da diáfise femoral distal. **(B)** Radiografia lateral da porção distal do fêmur, entretanto, mostra grande massa de tecidos moles. **(C)** TC utilizando uma "janela óssea" mostra destruição da porção medular do osso e invasão da cortical.

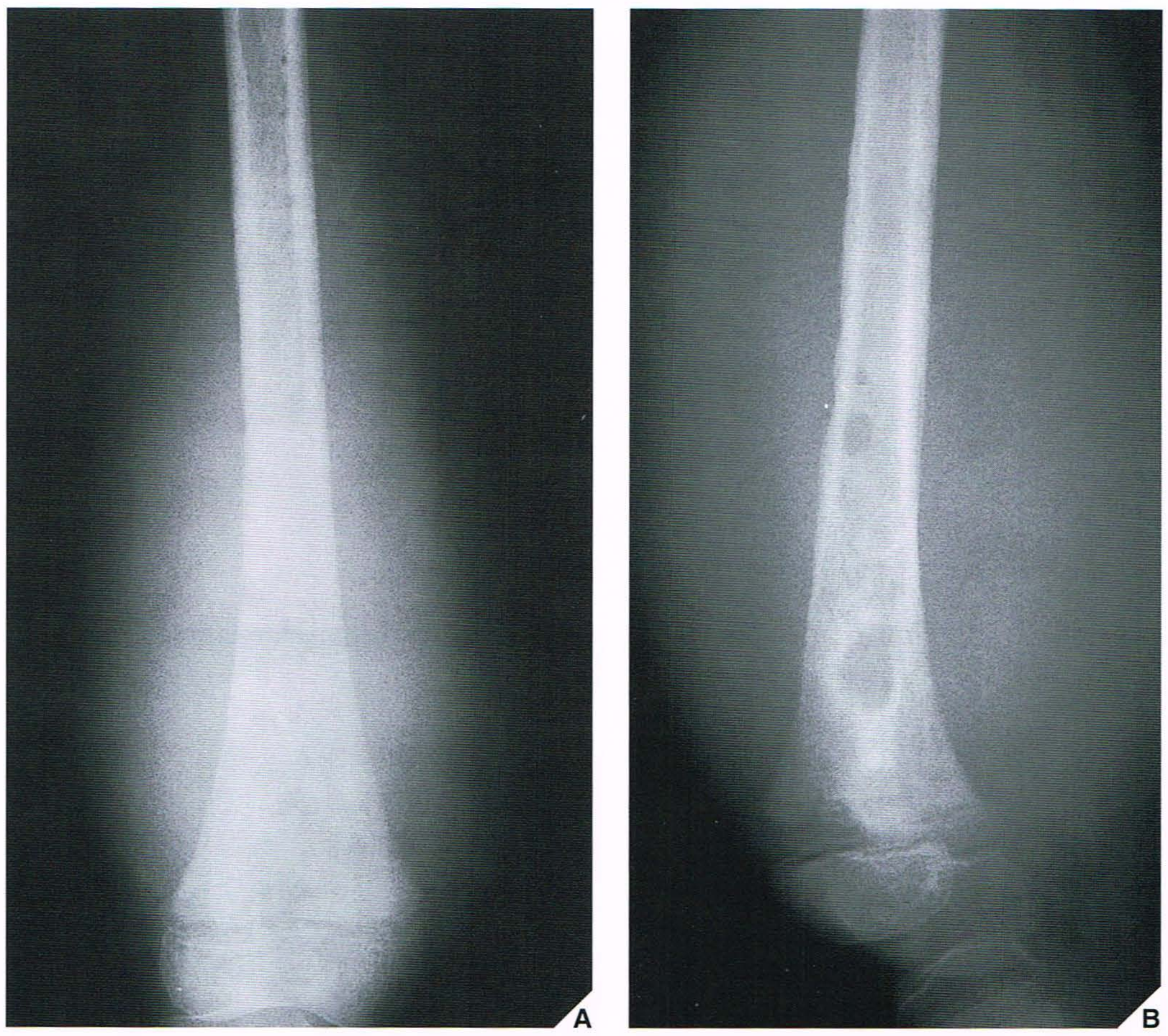

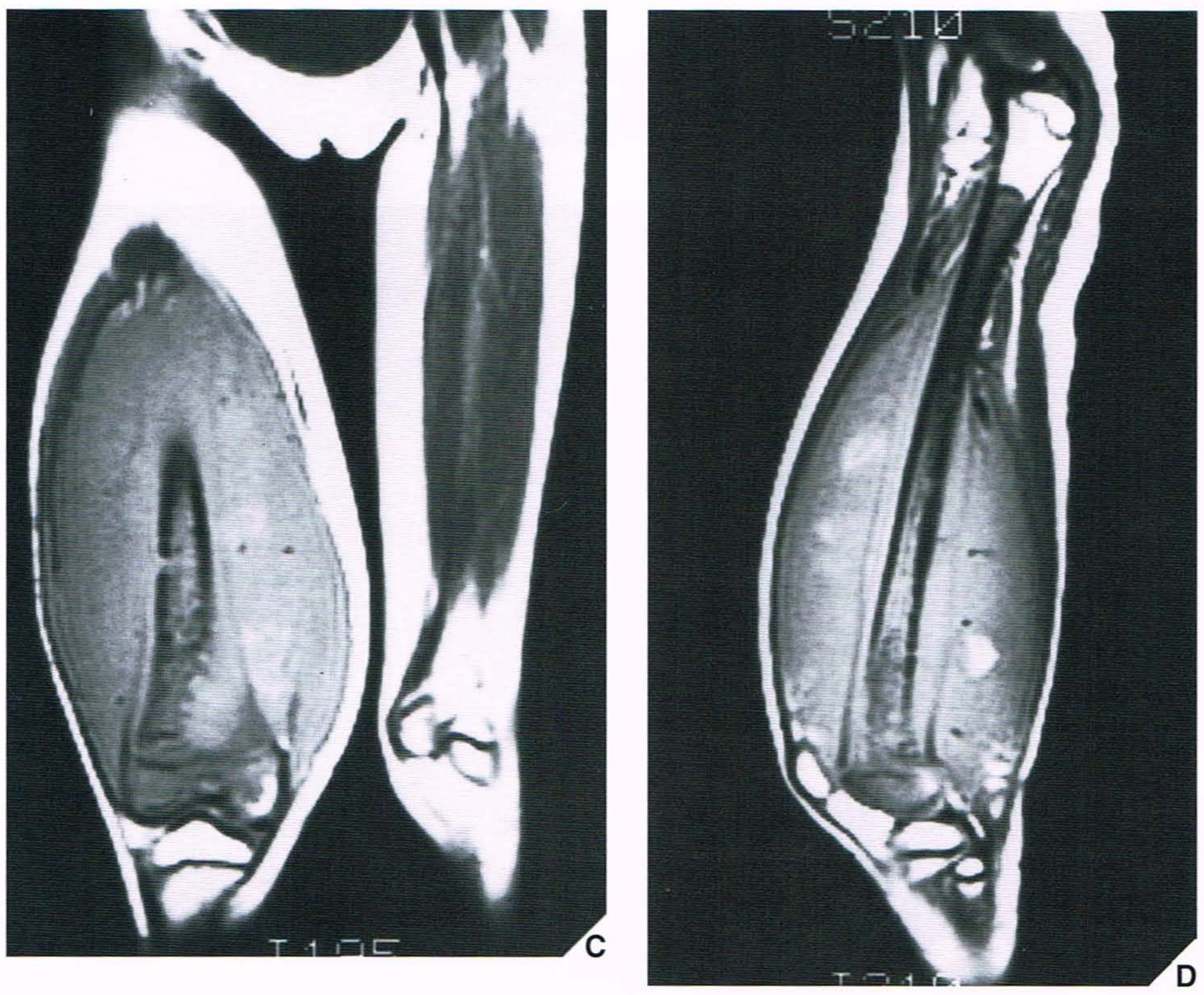

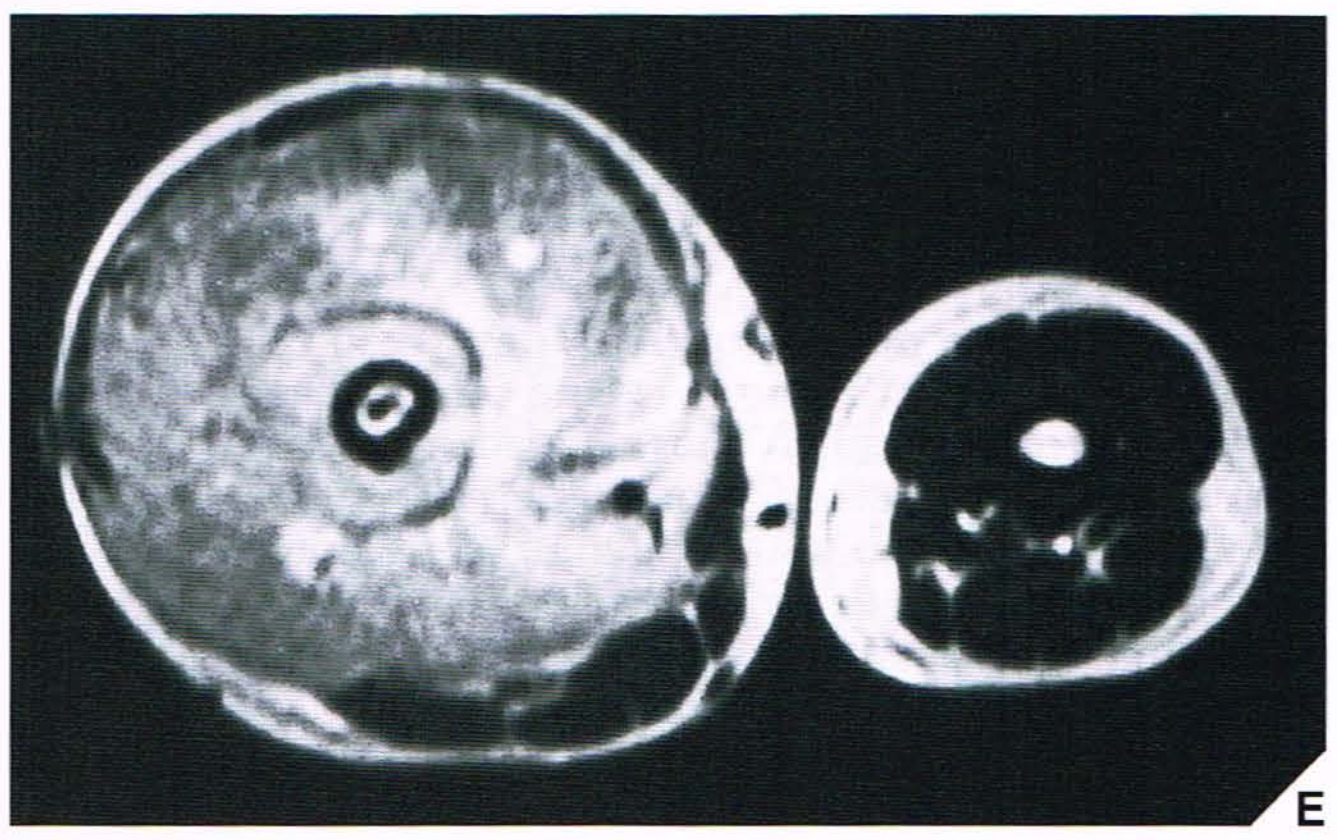

Fig. 22.9 RM de sarcoma de Ewing. Radiografias ântero-posterior **(A)** e lateral **(B)** da porção distal do fêmur direito de uma menina de 7 anos de idade mostram destruição óssea do tipo permeativo na metáfise e diáfise associada a grande massa de tecidos moles. Imagens de RM coronal **(C)** e sagital **(D)** ponderadas em T1 (SE; TR 750/TE 20 ms) demonstram a disseminação intra-óssea e extra-óssea do tumor. **(E)** RM axial ponderada em T2 (SE; TR 2000/TE 80 ms) mostra sinal heterogêneo, porém de intensidade principalmente elevada da massa de tecidos moles.

Fig. 22.10 **Sarcoma de Ewing.** Um homem de 24 anos de idade apresentou-se com dor e edema do tornozelo esquerdo com duração de 8 semanas; ele também apresentou febre. Radiografia ântero-posterior do tornozelo mostra lesão destrutiva da porção distal da fíbula demonstrando destruição óssea do tipo permeativo e reação periosteal lamelada; uma massa de tecidos moles também é evidente. O aspecto é o de infecção (osteomielite), mas a biópsia revelou sarcoma de Ewing.

res neurais primitivos diferem dos sarcomas de Ewing pelo fato de conterem anticorpos contra as proteínas neurais.

Diagnóstico Diferencial

O sarcoma de Ewing freqüentemente pode simular neuroblastoma metastático ou osteomielite (Fig. 22.10). Às vezes, o sarcoma de Ewing tem um aspecto já considerado quase patognomônico, o "aspecto em pires" da cortical (Fig. 22.11), que pode estar relacionado com a destruição da superfície periosteal pelo tumor combinada com o efeito da pressão extrínseca pela grande massa de tecidos moles. Embora este sinal recentemente tenha sido descrito em outros tumores, e até mesmo na osteomielite, sua presença em associação a uma lesão permeativa e a uma massa de tecidos moles favorece o diagnóstico de sarcoma de Ewing. Às vezes, pode ser difícil distinguir radiologicamente o sarcoma de Ewing do neuroblastoma metastático; contudo, este último ocorre em geral nos primeiros 3 anos de vida, enquanto o sarcoma de Ewing é incomum nos primeiros 5 anos.

Ocasionalmente, o sarcoma de Ewing pode assemelhar-se a um osteossarcoma, sobretudo quando o primeiro for acompanhado de formação abundante de novo osso periosteal. Ademais, calcificações distróficas na massa de tecidos moles podem simular formação de osso tumoroso no osteossarcoma (Fig. 22.12). O linfoma também deve ser incluído no diagnóstico diferencial, embora esta lesão geralmente ocorra em um grupo etário mais velho. A importante diferença radiológica geralmente é a ausência de massa de tecidos moles no linfoma, enquanto no sarcoma de Ewing uma massa de tecidos moles existe quase sempre, sendo com freqüência desproporcionalmente maior que o grau de destruição óssea (ver Figs. 22.8 e 22.9). A distinção entre sarcoma de Ewing e TNEP não pode ser feita com base na radiografia. A diferenciação entre estes dois tumores deve ser baseada inteiramente no exame histológico.

Tratamento

Em geral, o sarcoma de Ewing é tratado com um curso pré-operatório de quimioterapia, isolada ou combinada com radioterapia, para encolher o tumor, seguido de ressecção ampla (Fig. 22.13). Algumas vezes, o membro afetado pode ser reconstruído com uma endoprótese ou um aloenxerto.

Linfoma Maligno

O termo *linfoma maligno* refere-se a um grupo de neoplasias compostas de células linfóides ou histiocíticas de subtipos diferentes em vários estágios de maturação. Já denominado "sarcoma de células reticulares", "linfoma não-Hodgkin", "linfossarcoma" ou "osteolinfoma", o linfoma ósseo agora é conhecido como linfoma de *grandes células* ou *histiocítico*. O linfoma ósseo primário é um tumor raro que representa menos de 5% de todos os tumores ósseos primários. Ocorre da segunda à sétima década de vida, com faixa etária de incidência máxima entre 45 e 75 anos; tem prevalência ligeiramente maior em homens. A lesão desenvolve-se nos ossos longos, vértebras, pelve e costelas (Fig. 22.14). Os pacientes podem apresentar sintomas locais, como dor e edema, ou sintomas sistêmicos, como febre e perda de peso.

Na radiologia, o linfoma histiocítico produz um padrão de destruição óssea permeativo ou em roído de traça, ou se apresenta como uma lesão puramente osteolítica com — ou mais comumente sem —, uma reação periosteal (Fig. 22.15). O osso afetado também pode ter aparência de marfim, como é freqüente em lesões das vértebras ou dos ossos planos. Devido ao linfoma geralmente não provocar formação de novo osso periosteal, esta é uma característica importante para diferenciá-lo do sarcoma de Ewing.

Fig. 22.11 **Sarcoma de Ewing.** Radiografia ântero-posterior do fêmur direito de uma menina de 12 anos de idade mostra "formação em pires" da cortical medial da diáfise, freqüentemente observada no sarcoma de Ewing; também há massa de tecidos moles associada.

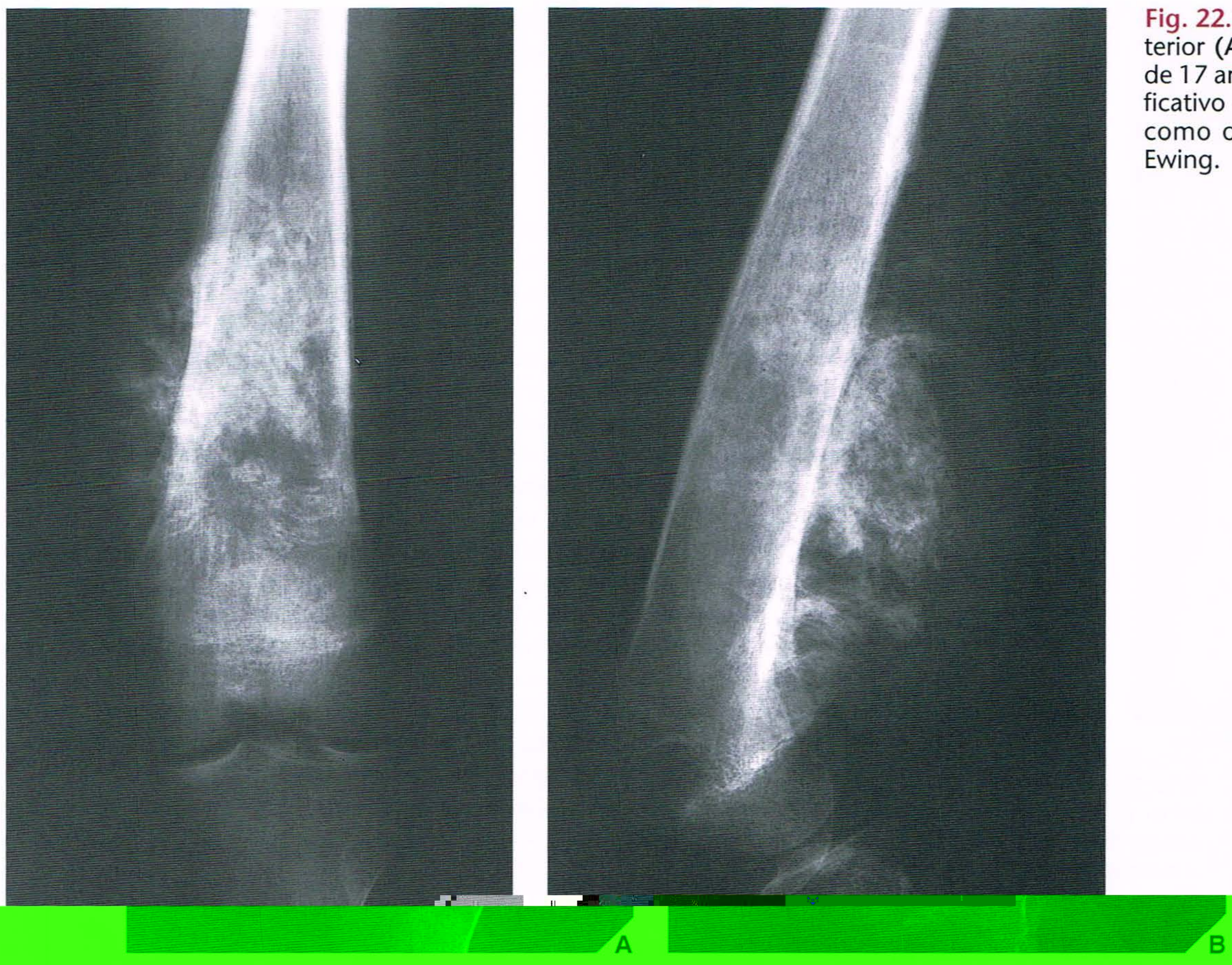

Fig. 22.12 **Sarcoma de Ewing.** Radiografias ântero-posterior **(A)** e lateral **(B)** do fêmur esquerdo de um rapaz de 17 anos de idade mostram um tumor com grau significativo de esclerose que originalmente foi interpretado como osteossarcoma. A biópsia revelou sarcoma de Ewing.

Fig. 22.13 **Sarcoma de Ewing. (A)** Radiografia do ombro de um menino de 11 anos de idade mostra o aspecto típico do sarcoma de Ewing envolvendo a metade distal da clavícula esquerda. A lesão destrutiva mal definida está associada à reação periosteal agressiva e à grande massa de tecidos moles. **(B)** Corte tomográfico fornece melhor visualização da resposta periosteal e da massa de tecidos moles. **(C)** Após um curso de quimioterapia por 4 meses, a lesão tornou-se esclerótica, a reação periosteal desapareceu e a massa de tecidos moles encolheu substancialmente. **(D)** A clavícula foi então removida em bloco.

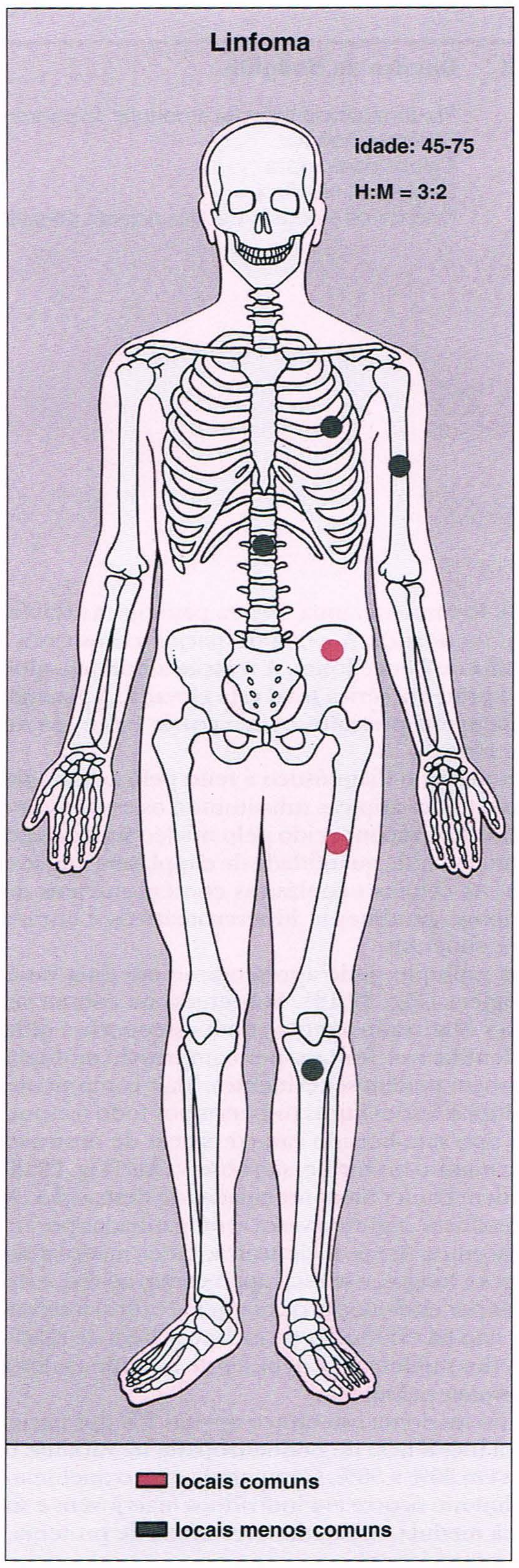

Fig. 22.14 **Locais esqueléticos de predileção, faixa etária de incidência máxima e relação homem/mulher no linfoma ósseo primário.**

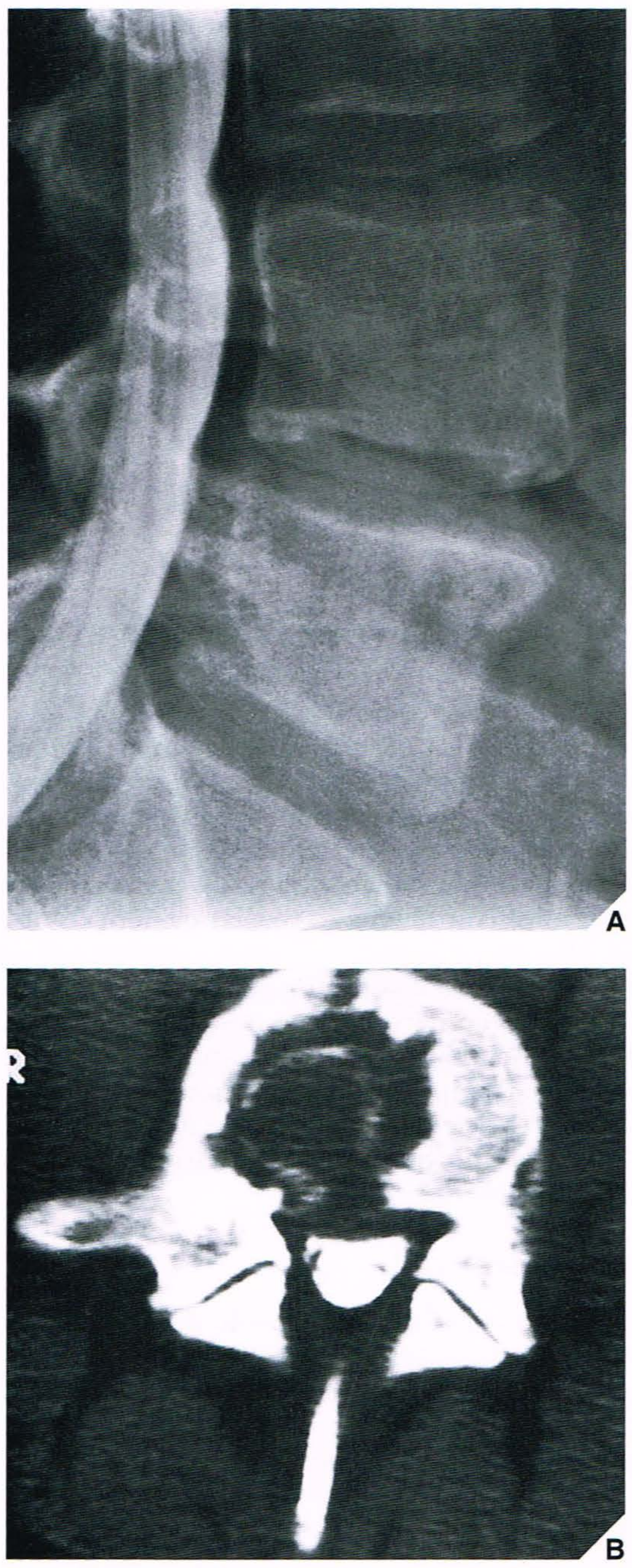

Fig. 22.15 **Linfoma.** Uma mulher de 18 anos de idade apresentou lombalgia por vários meses, que foi atribuída a herniação de um disco intervertebral. **(A)** Mielografia mostra que o disco é normal, porém o corpo de L5 exibe uma aparência mosqueada e sua borda posterior é indistinta. **(B)** Corte de TC demonstra grande lesão osteolítica estendendo-se da margem anterior para a margem posterior do corpo vertebral. A biópsia revelou linfoma histiocítico.

Quadro 22.1 **Classificação Euro-americana Revisada dos Linfomas**

Linfomas de Células B	Neoplasias de Células T e de Células NK	Doença de Hodgkin
Neoplasia de células B precursoras • Linfoma ou leucemia linfoblástica de células B precursoras Neoplasia de células B maduras • Leucemia linfocítica crônica de células B, leucemia pró-linfocítica, leucemia linfocítica pequena • Linfoma linfoplasmocitóide • Linfoma de células de Mantle • Linfoma do centro do folículo • Linfoma de células B da zona marginal • Linfoma de células pilosas • Linfoma de células B grande difuso • Linfoma de Burkitt • Linfoma de células B de alto grau	Neoplasia de células T precursoras • Linfoma ou leucemia linfoblástica de células T precursoras Neoplasia de células NK e T periféricas • Leucemia linfocítica crônica de células T • Leucemia linfocítica granular grande • Micose fungóide, síndrome de Sezary • Linfoma de células T periféricas • Linfoma de células T angioimunoblástico • Linfoma angiocêntrico • Linfoma de células T adultas • Linfoma de células grandes anaplásico	Predominância linfocítica nodular (paragranuloma) Esclerose nodular Celularidade mista Depleção linfocítica Doença de Hodgkin clássica rica em linfócitos

Modificado de Krishnan A et al., Radiographics 2003;23:1371-1387 com permissão.

Quanto à histologia, os linfomas podem ser subdivididos em linfomas não-Hodgkin e linfomas de Hodgkin (Quadro 22.1). Embora o envolvimento secundário dos ossos seja relativamente comum no linfoma de Hodgkin, o linfoma ósseo de Hodgkin primário é raríssimo. Os linfomas ósseos não-Hodgkin são considerados primários apenas se uma investigação sistêmica completa não revelar evidências de envolvimento extra-ósseo. Histologicamente, o tumor consiste em agregados de células linfóides malignas substituindo os espaços medulares e as trabéculas ósseas. As células contêm núcleos irregulares ou até mesmo clivados. Como já foi mencionado na seção sobre sarcoma de Ewing, o procedimento único mais importante empregado para distinguir o linfoma de outros tumores de células redondas é a coloração para antígeno comum dos leucócitos, porque as células linfóides são as únicas células que se coram positivamente.

Diagnóstico Diferencial

O linfoma histiocítico deve ser distinguido do envolvimento secundário do esqueleto pelo linfoma sistêmico. Pode assemelhar-se ao sarcoma de Ewing, sobretudo em pacientes mais jovens (Fig. 22.16), ou à doença de Paget, se a extremidade articular de um osso for envolvida e houver um padrão esclerótico e osteolítico misto (Fig. 22.17).

Tratamento

O tratamento do linfoma ósseo primário é controvertido, e não há consenso com relação à radioterapia, embora este tumor seja radiossensível. Alguns casos exigem quimioterapia como a pedra fundamental e radioterapia como adjuvante. O tratamento ideal não foi determinado e ainda está sendo debatido.

Mieloma

O mieloma, também conhecido como "mieloma múltiplo" ou "mieloma de plasmócitos", é um tumor originado na medula óssea e é o tumor ósseo maligno primário mais comum. Geralmente é observado entre a quinta e a sétima décadas de vida, sendo mais freqüente em homens que em mulheres. O esqueleto axial (crânio, coluna vertebral, costelas e pelve) são os locais mais comumente afetados, porém nenhum osso está livre de envolvimento (Fig. 22.18). Raramente, a apresentação pode ser a de uma lesão solitária, em cujo caso é denominada *mieloma solitário* ou *plasmocitoma*; muito mais comumente, entretanto, apresenta-se com envolvimento disseminado, em cujo caso a denominação *mieloma múltiplo* é aplicada. Dor leve e transitória exacerbada por levantamento de peso ou outra atividade ocorre em cerca de 75% dos casos e pode ser o sintoma inicial. Por causa disso, em seu curso inicial e antes do diagnóstico, a doença pode assemelhar-se à ciática ou à neuralgia intercostal. Raramente, uma fratura patológica através da lesão é o primeiro sinal da doença. A urina do paciente nos casos de mieloma contém proteína de Bence Jones. A relação albumina–globulina sérica é invertida e a proteína sérica total está elevada. A gamaglobulina monoclonal também está presente, com picos de IgG e IgA demonstrados à eletroforese sérica.

Histologicamente, o diagnóstico é feito pelo achado de folhetos de células plasmocitóides atípicas substituindo os espaços de medula normais. O plasmócito é reconhecido pelo núcleo situado excentricamente dentro de uma grande quantidade de citoplasma que se cora em azul-claro ou rosa. As células neoplásicas contêm núcleos duplos ou até mesmo múltiplos, geralmente hipercromáticos e aumentados, com nucléolos proeminentes.

O mieloma múltiplo pode apresentar-se em uma variedade de padrões radiológicos (Fig. 22.19). Sobretudo na coluna vertebral, este tumor pode ser observado apenas como osteoporose difusa sem lesão claramente identificável; fraturas por compressão múltiplas dos corpos vertebrais também podem ser evidentes. Mais comumente, este distúrbio exibe múltiplas lesões líticas dispersas por todo o esqueleto. No crânio, áreas do tipo saca-bocado características de destruição óssea, geralmente de tamanho uniforme, são observadas (Fig. 22.20), enquanto as costelas podem conter áreas reticuladas de destruição óssea e pequenas lesões osteolíticas, algumas vezes acompanhadas por massas de tecidos moles adjacentes. Áreas de destruição óssea medular são observadas nos ossos planos e longos, e se estas aparecerem ao redor da cortical, são acompanhadas por endentação da margem cortical interna (Fig. 22.21). Comumente, não há evidências de esclerose nem de reação periosteal. Menos de 1% dos mielomas podem ser de um tipo esclerosante, denominado *mielomatose esclerosante*.

Enquanto no mieloma osteolítico apenas 3% dos pacientes têm polineuropatia, a incidência de polineuropatia na variante osteosclerótica foi relatada em 30% a 50%. Comparada com o mieloma clássico, esta variante geralmente ocorre em indivíduos mais jovens e mostra menos plasmócitos na medula óssea, menores níveis de proteína monoclonal e um melhor prognóstico.

Uma variante interessante do mieloma esclerosante é a denominada síndrome de POEMS, descrita primeiramente em 1968, porém ganhando ampla aceitação apenas mais recentemente. Consiste em polineuropatia (P), organomegalia (O), sobretudo do fígado e do baço, distúrbios endócrinos (E), como amenorréia e ginecomastia, gamopatia monoclonal (M) e alterações cutâneas (S, do inglês *skin*), como hiperpigmentação e hirsutismo.

Diagnóstico Diferencial

Se a coluna vertebral for envolvida, como freqüentemente é o caso, o mieloma múltiplo deve ser diferenciado do carcinoma metastático. A esse respeito, o sinal do "pedículo vertebral" identificado por Jacobson

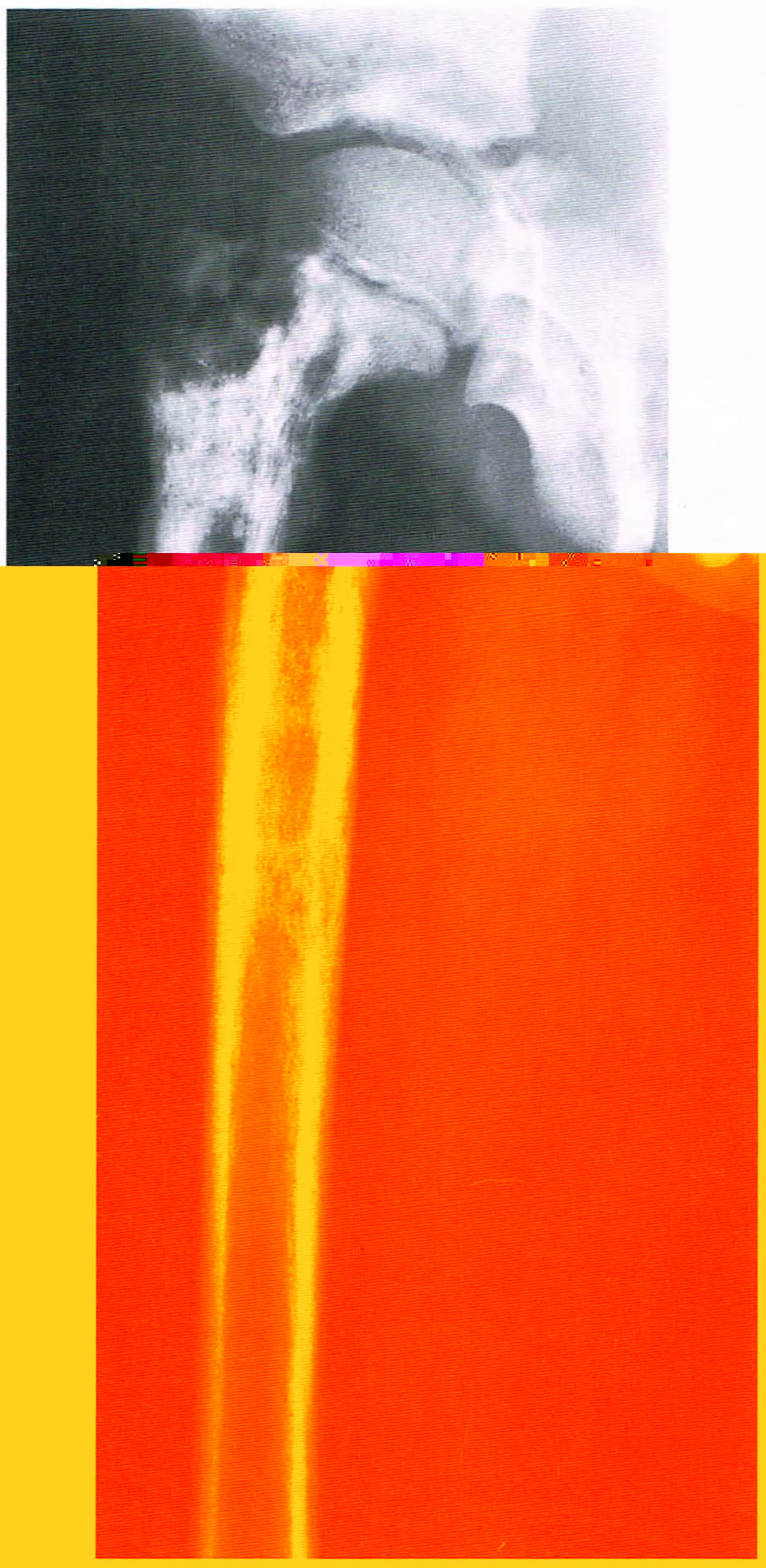

Fig. 22.16 **Linfoma.** Radiografia convencional do fêmur direito de uma menina de 7 anos de idade com dor na virilha e febre revela lesão destrutiva da diáfise, que se estende até a placa de crescimento; também observa-se reação periosteal do tipo lamelado. Devido à idade da paciente, o diagnóstico inclui sarcoma de Ewing, osteomielite e histiocitose das células de Langerhans, todos os três podendo ter apresentação radiológica semelhante em um osso longo. O principal fator que diferencia estas lesões é a duração dos sintomas do paciente. Entretanto, neste caso, a biópsia revelou linfoma histiocítico.

Fig. 22.17 **Linfoma.** Radiografias ântero-posterior (**A**) e lateral (**B**) do joelho direito de uma mulher de 47 anos de idade, que apresentou dor no joelho e cujo diagnóstico inicial foi doença de Paget, mostram lesão destrutiva da porção proximal da tíbia estendendo-se para a extremidade articular do osso. O caráter esclerótico e osteolítico misto da lesão pode assemelhar-se ao padrão trabecular grosseiro da doença de Paget, porém, não há espessamento cortical. Há fratura patológica, porém apenas uma resposta periosteal mínima é evidente. A biópsia revelou linfoma histiocítico.

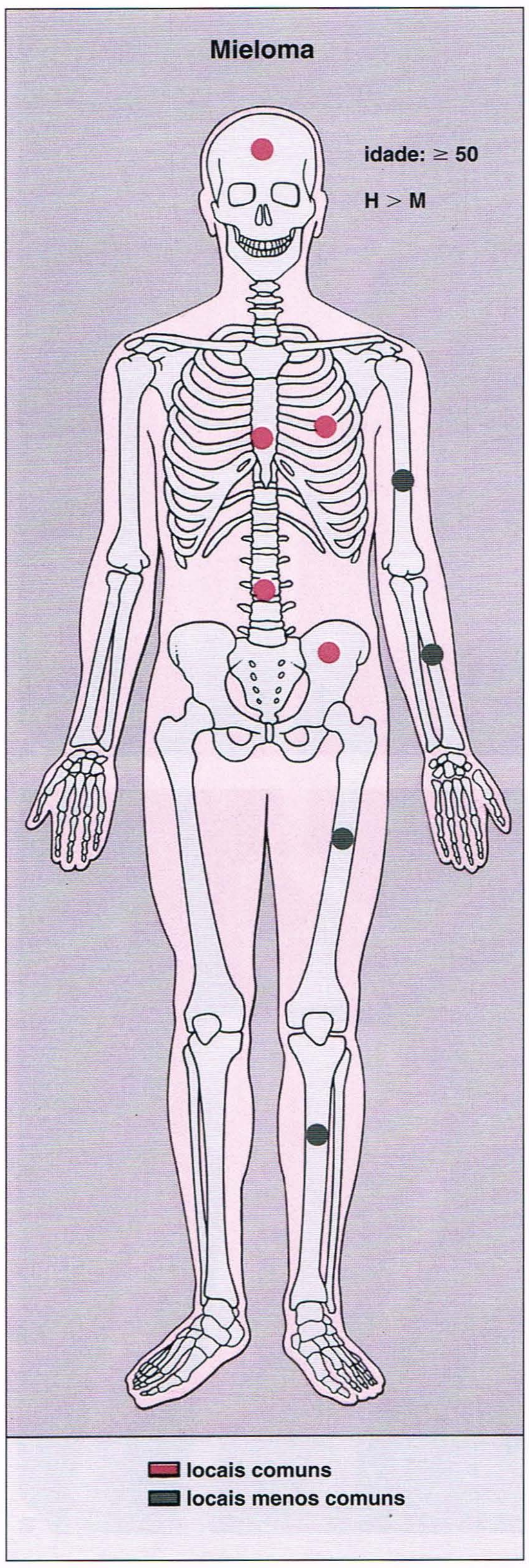

Fig. 22.18 Locais esqueléticos de predileção, faixa etária de incidência máxima e relação homem/mulher no mieloma.

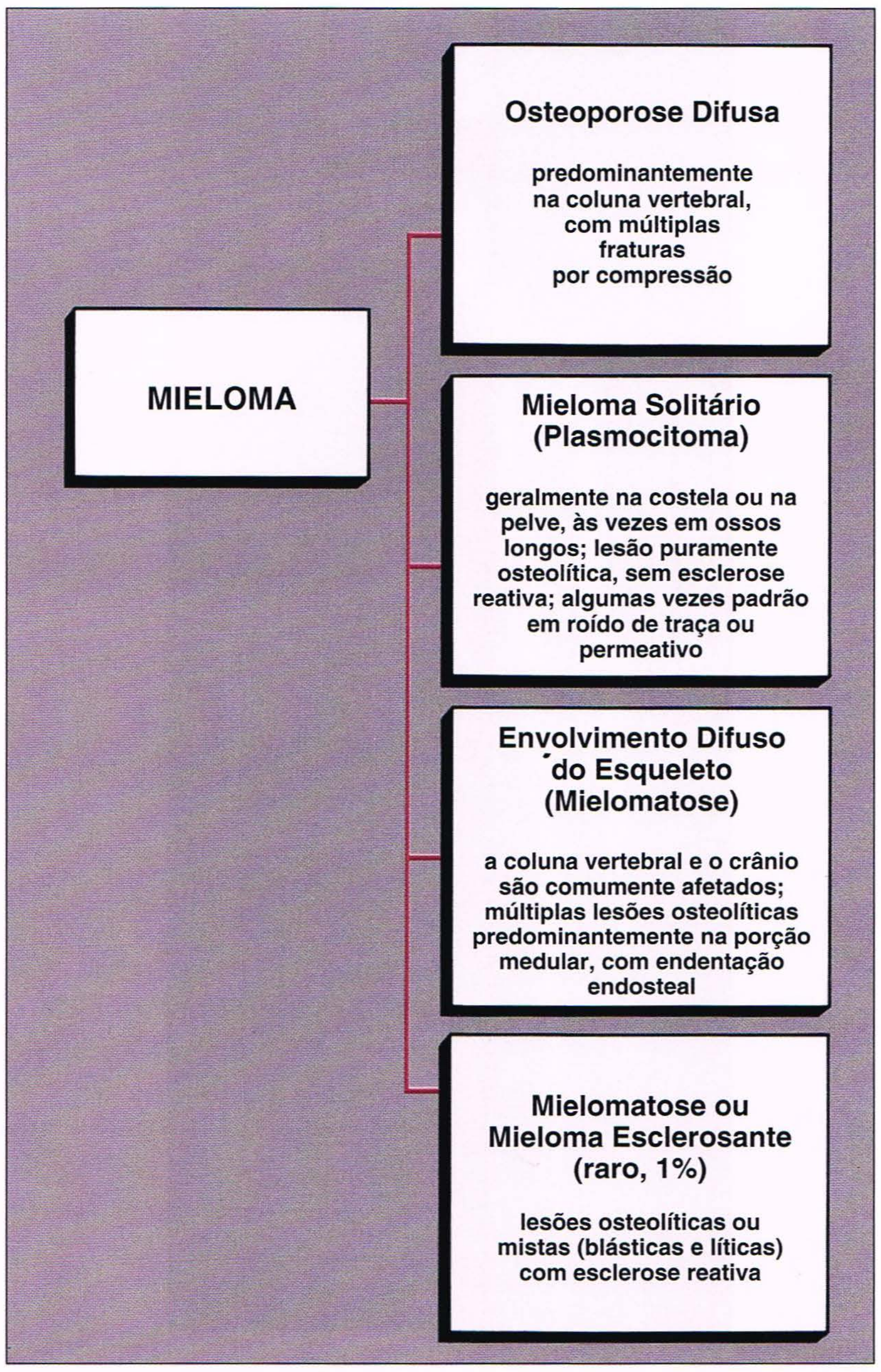

Fig. 22.19 Variantes na apresentação radiológica do mieloma.

Fig. 22.20 **Mieloma múltiplo.** O envolvimento do crânio é proeminente nesta mulher de 60 anos de idade. Observe as lesões líticas "em saca-bocado" características, a maioria das quais tem tamanho uniforme e não exibe bordas escleróticas. Ocasionalmente, este padrão pode ser observado na doença metastática.

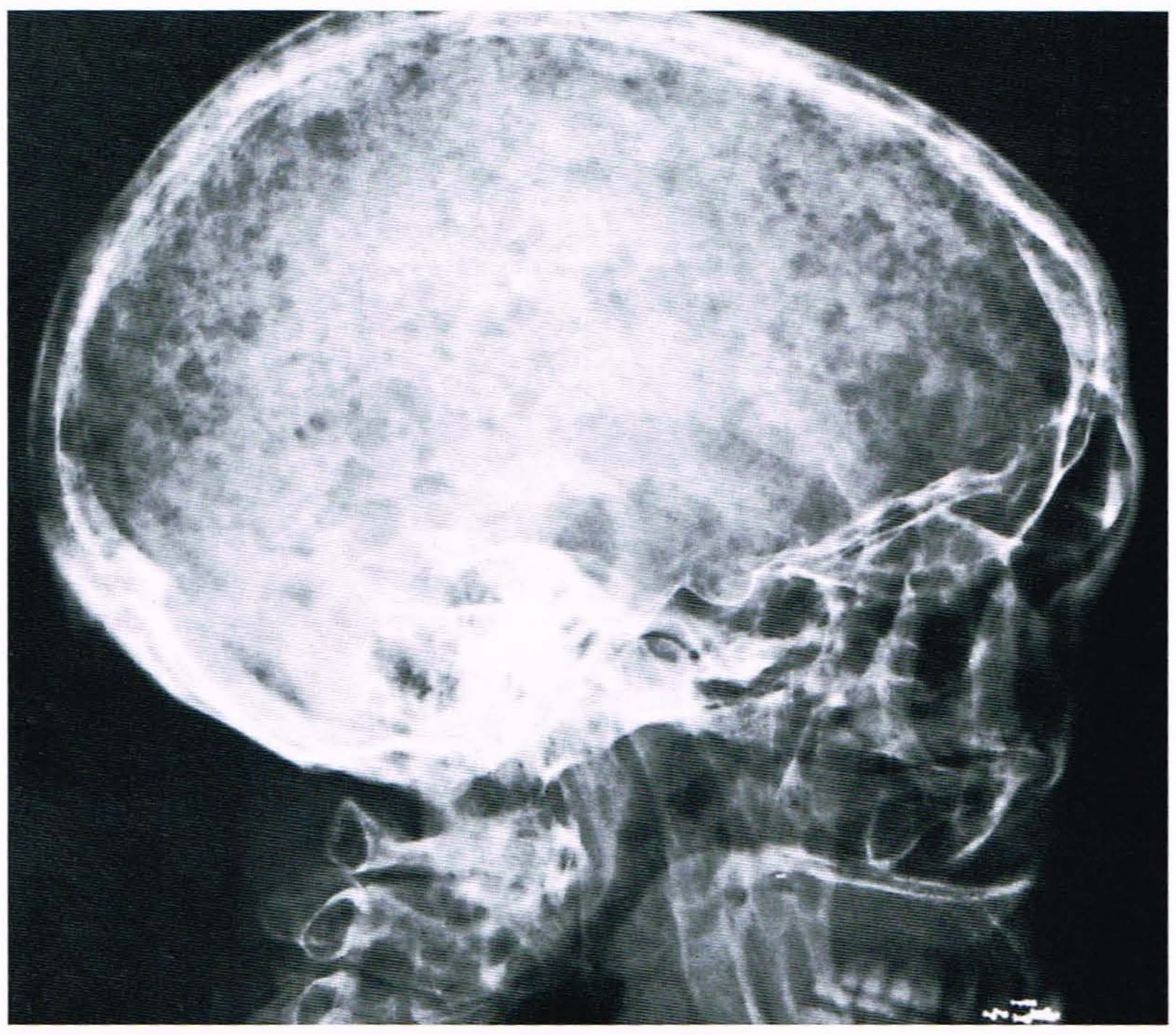

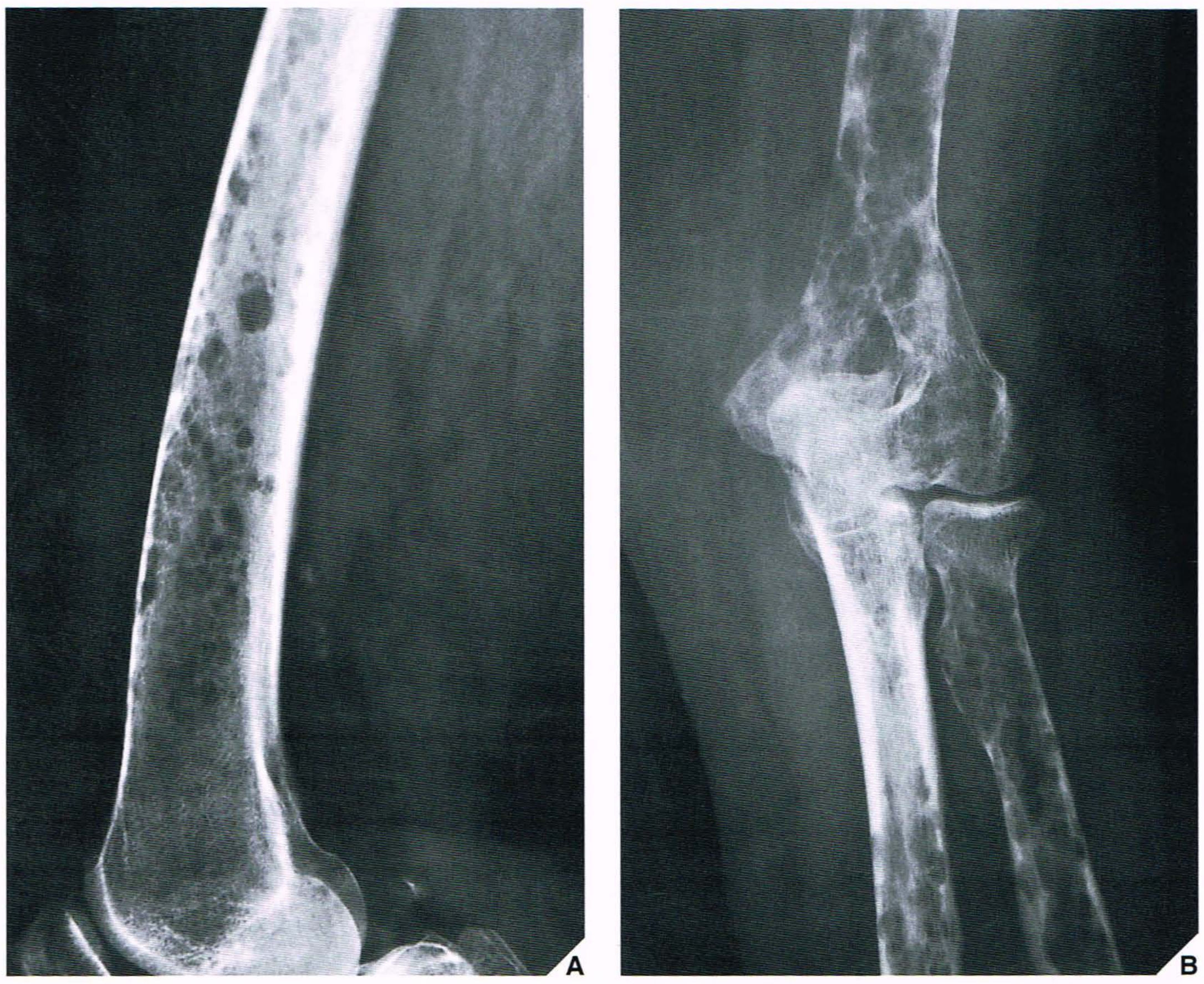

Fig. 22.21 **Mieloma múltiplo.** Radiografia lateral da porção distal do fêmur **(A)** e radiografia ântero-posterior do cotovelo **(B)** em uma mulher de 65 anos de idade mostram indentação endosteal da cortical típica de mielomatose difusa.

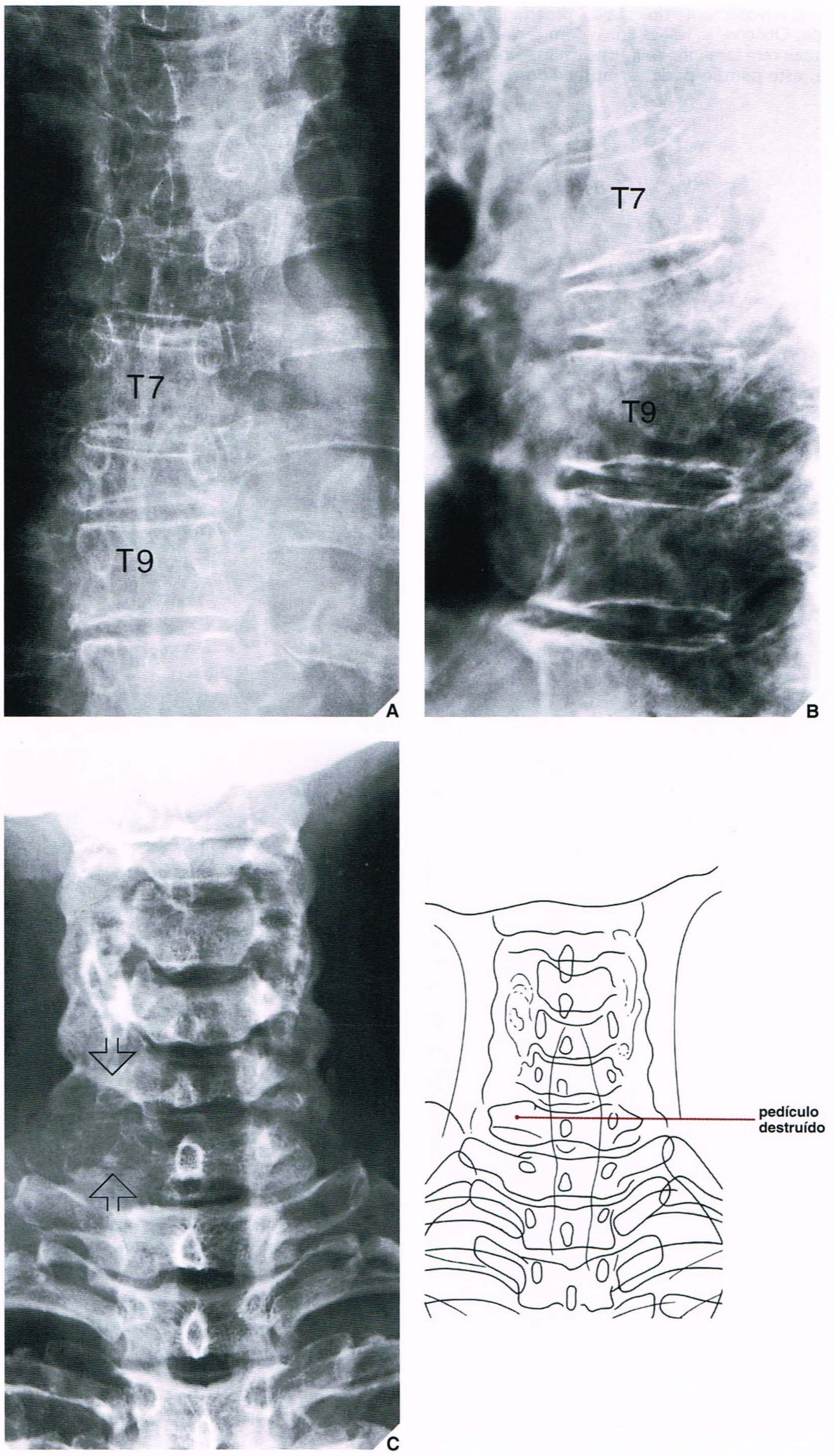

Fig. 22.22 Mieloma múltiplo. Radiografias ântero-posterior (**A**) e lateral (**B**) da coluna vertebral em um homem de 70 anos de idade com mieloma múltiplo envolvendo tanto a coluna vertebral quanto o esqueleto apendicular mostram fratura por compressão do corpo de T8; várias outras vértebras mostram apenas osteoporose. Os pedículos estão preservados ao contrário da doença metastática da coluna vertebral que, geralmente, também afeta os pedículos, como é observado nesta radiografia ântero-posterior da coluna cervical (**C**) em um homem de 65 anos de idade com carcinoma de cólon e lesões líticas múltiplas. Observe o envolvimento do pedículo direito de C7 (*setas abertas*).

e colegas pode ser útil. Eles afirmam que, nos estágios iniciais do mieloma, o pedículo (que não contém muita medula vermelha como corpo vertebral) não é envolvido, enquanto até mesmo em um estágio inicial do câncer metastático, o pedículo e o corpo vertebral são ambos afetados (Fig. 22.22). Nos estágios avançados de mieloma múltiplo, entretanto, tanto o pedículo quanto o corpo vertebral podem ser destruídos. A cintigrafia óssea consegue com maior confiança distinguir essas duas malignidades neste estágio. Este exame é invariavelmente positivo nos casos de carcinoma metastático, enquanto na maioria dos casos de mieloma múltiplo, não ocorre aumento da captação do radiofármaco. Este fenômeno parece refletir a natureza puramente lítica da maioria das lesões mielomatosas e a ausência de formação reativa significativa de novo osso em resposta ao tumor.

Um mieloma solitário pode criar até mesmo maiores dificuldades diagnósticas. Como uma lesão puramente osteolítica, pode simular outros processos puramente destrutivos, como tumor marrom de hiperparatireoidismo, tumor de células gigantes, fibrossarcoma, FHM, ou um foco metastático solitário de carcinoma do rim, tireóide, trato GI ou pulmão.

Complicações e Tratamento

Uma complicação comum dos mielomas ósseos é a fratura patológica, especialmente em lesões dos ossos longos, costelas, esterno e vértebras. O desenvolvimento de amiloidose foi relatado em cerca de 15% dos pacientes.

O tratamento consiste em irradiação e quimioterapia sistêmica. A taxa de sobrevida em 5 anos é de aproximadamente 10%.

Adamantinoma

O adamantinoma é um tumor maligno raro que ocorre igualmente em homens e mulheres entre a segunda e quinta décadas de vida; 90% dos casos envolvem a tíbia. Radiologicamente, a doença é caracterizada por defeitos osteolíticos bem definidos e alongados de tamanho variado, separados por áreas de osso esclerótico, que às vezes conferem à lesão um aspecto de bolha de sabão; comumente, não há reação periosteal (Fig. 22.23). Algumas vezes, o adamantinoma pode afetar um osso inteiro com lesões satélites múltiplas (Fig. 22.24). Áreas do tipo dentes de serra de destruição cortical na tíbia são bastante características deste tumor.

Histologicamente, o tumor é bifásico e consiste em um componente epitelial intimamente misturado em proporções variáveis com um componente fibroso. Embora se especule que o adamantinoma represente uma forma de neoplasia vascular, evidências ultra-estruturais e imuno-histoquímicas apontam para uma derivação epitelial.

Foi postulada uma relação entre adamantinoma com displasia osteofibrosa e displasia fibrosa, e sua coexistência com qualquer uma dessas lesões foi sugerida. Entretanto, isto ainda é um ponto controvertido, em relação ao qual alguns pesquisadores afirmam que as lesões do adamantinoma podem conter um componente fibro-ósseo que pode assemelhar-se à lesão de Kempson-Campanacci ou à displasia fibrosa no exame histopatológico. (Ver também abordagem no Capítulo 19 na seção sobre Displasia Osteofibrosa.)

Fig. 22.23 **Adamantinoma.** Radiografia lateral da tíbia esquerda em uma mulher de 64 anos mostra lesão na porção média da diáfise, que à biópsia provou tratar-se de um adamantinoma. A lesão destrutiva é multifocal e discretamente expansiva, com áreas osteolíticas e escleróticas mistas criando um aspecto de bolhas de sabão assemelhando-se ao da displasia osteofibrosa (ver Fig. 19.28).

Tratamento

Como o adamantinoma é insensível à radioterapia, o tratamento de escolha é a ressecção cirúrgica em bloco com aplicação de enxerto ósseo. Foram relatadas recorrências.

Cordoma

O cordoma é um tumor ósseo maligno originado dos remanescentes embrionários da notocorda. Conseqüentemente, esses tumores ocorrem quase que exclusivamente na linha média do esqueleto axial. Os cordomas representam entre 1% e 4% de todos os tumores ósseos malignos primários. Originam-se entre a quarta e sétima décadas de vida e afetam homens com uma freqüência ligeiramente maior que mulheres. Os três locais mais comuns de um cordoma são a área sacrococcígea, a área esfenooccipital e a vértebra C2 (Fig. 22.25).

O aspecto radiológico é o de uma lesão altamente destrutiva com bordas recortadas irregulares; algumas vezes é acompanhada por calcificações na matriz, provavelmente decorrentes de necrose tumorosa extensa (Fig. 22.26A). A esclerose óssea foi relatada em 64% dos casos. Massas de tecidos moles estão comumente associadas à lesão (Fig. 22.26B). A radiografia convencional e a tomografia linear geralmente são suficientes para delinear o tumor (Fig. 22.27), porém a TC ou a RM são necessárias para demonstrar a disseminação para tecidos moles e a invasão do canal vertebral.

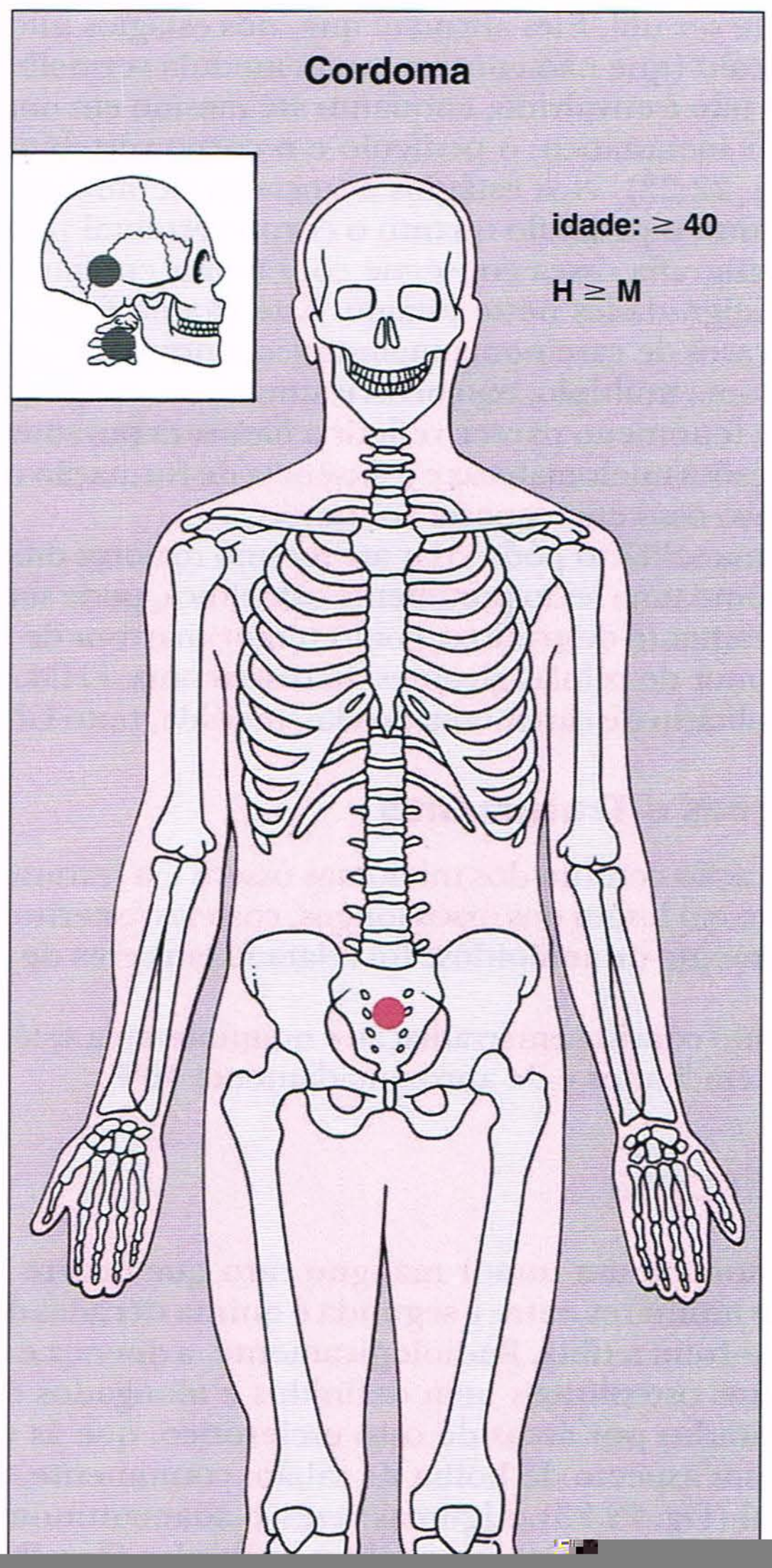
Cordoma
idade: ≥ 40
H ≥ M

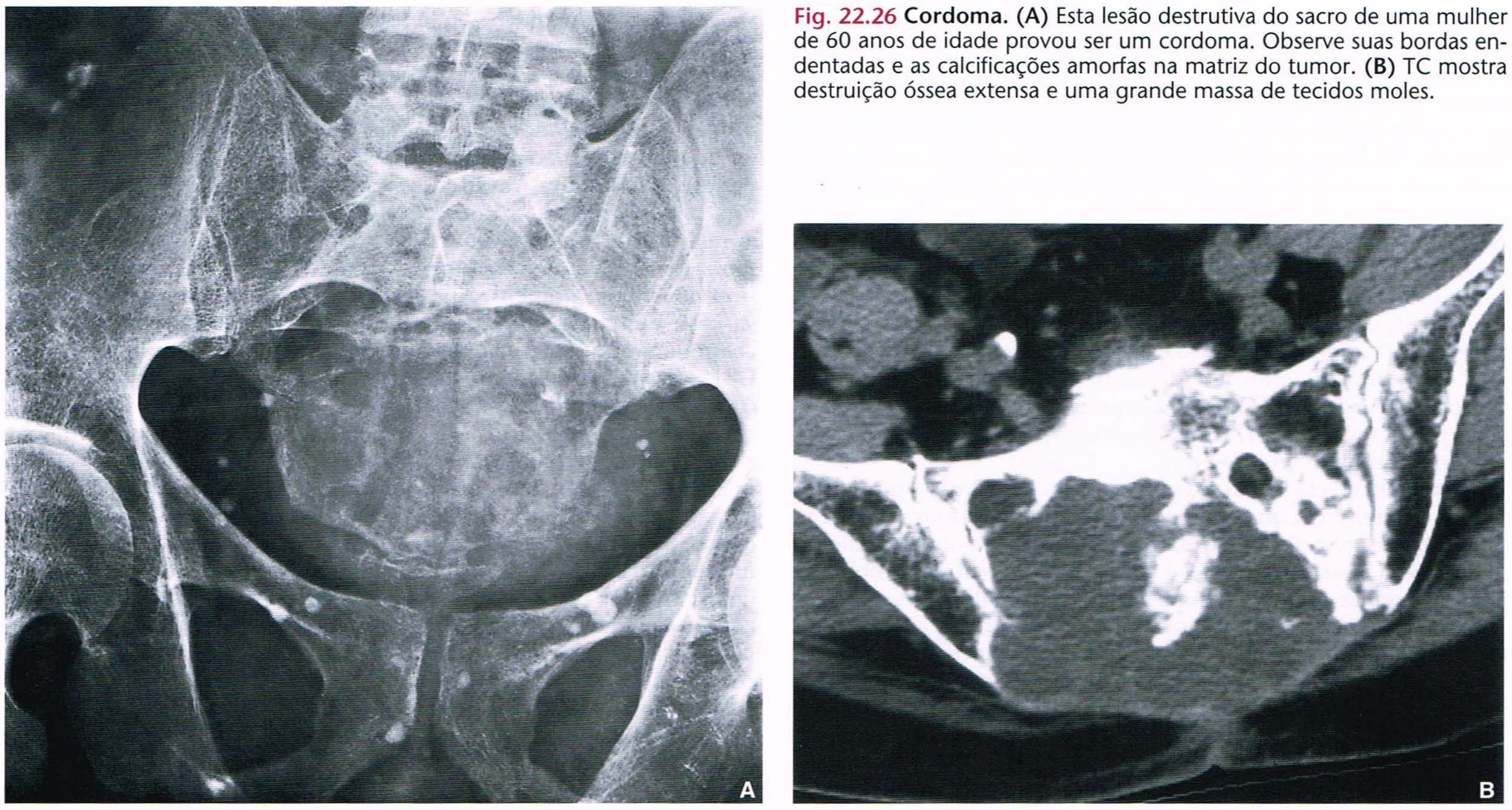

Fig. 22.26 **Cordoma.** (**A**) Esta lesão destrutiva do sacro de uma mulher de 60 anos de idade provou ser um cordoma. Observe suas bordas endentadas e as calcificações amorfas na matriz do tumor. (**B**) TC mostra destruição óssea extensa e uma grande massa de tecidos moles.

Fig. 22.27 **Cordoma.** Tomografia ântero-posterior com a boca aberta da coluna cervical de um homem de 52 anos de idade mostra lesão osteolítica no corpo de C2, que à biópsia mostrou ser um cordoma.

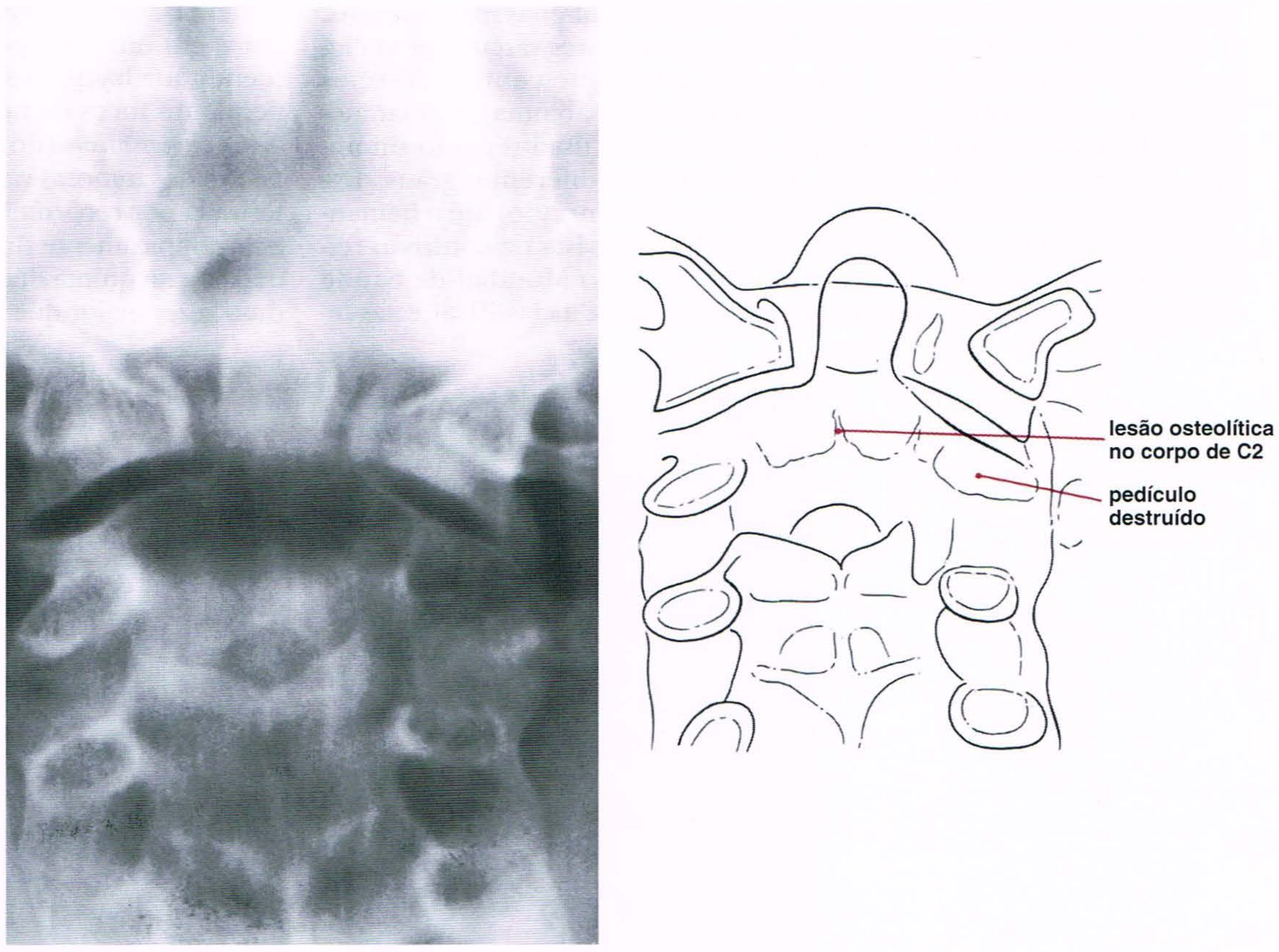

neoplasia maligna predominantemente de células em fuso, que exibe diferenciação de músculo liso. Embora os pacientes relatados variem em uma faixa etária de 9 a 80 anos, a ocorrência antes dos 20 anos de idade é incomum. Os homens são afetados com maior freqüência que as mulheres. A apresentação clínica habitual é de dor de intensidade e duração variáveis. Uma massa de tecidos moles ocasionalmente é observada. Os locais mais comuns são a porção distal do fêmur, porção proximal da tíbia, porção proximal do úmero e osso ilíaco. Às vezes, outros ossos podem ser afetados, incluindo a clavícula, costelas e mandíbula.

Embora o leiomiossarcoma não exiba aspectos radiológicos característicos, o tumor mais freqüentemente apresenta-se como uma área lítica de destruição óssea do tipo geográfico (Fig. 22.28) ou com bordas mal definidas, de aspecto agressivo e padrão permeativo ou de roedura de traça. Aproximadamente 50% das lesões relatadas exibem fina reação periosteal. À RM, as lesões são isointensas com o músculo nas seqüências ponderadas em T1, enquanto nas seqüências ponderadas em T2 exibem um sinal heterogêneo.

A microscopia revela fascículos entrelaçados de células em fuso com citoplasma eosinofílico, que se assemelham ao leiomiossarcoma de tecidos moles. Os graus de celularidade, pleomorfismo nuclear e necrose variam caso a caso. Raramente, é observado um padrão semelhante à plataforma, remanescente do fibro-histiocitoma maligno. A coloração imuno-histoquímica é positiva para vimentina e actina.

Devido ao leiomiossarcoma do osso não ter uma apresentação radiológica característica, várias possibilidades devem ser consideradas no diagnóstico diferencial. Os achados de destruição óssea agressiva sugerem que o fibrossarcoma, o fibro-histiocitoma maligno e o linfoma devam ser considerados. Em pacientes mais jovens, o sarcoma de Ewing é uma possibilidade, assim como uma metástase solitária em pacientes mais idosos.

Hemangioendotelioma e Angiossarcoma

sões como intermediárias ou indeterminadas (incluindo hemangioendotelioma e hemangiopericitoma) e claramente malignas (angiossarcoma). Algumas vezes, a distinção inequívoca destes tumores é difícil.

O *hemangioendotelioma* e uma lesão recentemente identificada denominada *hemangioendotelioma epitelióide* são considerados representantes de neoplasias verdadeiras devido a seu potencial de crescimento independente, à demonstração histopatológica de atipia nuclear acompanhada por atividade mitótica ocasional, e pelo fato de, comumente, apresentarem recorrência após excisão local inadequada. Podem originar-se em qualquer idade na faixa de 10 a 75 anos, com uma ligeira prevalência em homens. A lesão pode ser solitária ou (geralmente a variante epitelióide) multicêntrica. Os pacientes com doença multifocal geralmente têm 10 anos a menos que aqueles com lesão solitária. Os locais mais comumente afetados são a calvária, a coluna vertebral e os ossos dos membros inferiores. Os sintomas clínicos incluem dor local vaga e dor à palpação. Um certo edema e derrame articular hemorrágico podem algumas vezes ser observados.

À radiografia, o hemangioendotelioma exibe um aspecto osteolítico, que é bem circunscrito ou com zona de transição larga. Graus variados de esclerose periférica podem demarcar nitidamente a lesão. Ocasionalmente, um aspecto de bolha de sabão com expansão do osso é observado, com disseminação para tecidos moles. A RM revela um sinal misto nas seqüências ponderadas em T1, com sinal de intensidade moderadamente aumentada nas imagens ponderadas em T2 (Fig. 22.29). Nos estudos radiológicos, é muito difícil diferenciar hemangioendotelioma de outras lesões vasculares, quer benignas ou malignas. Uma lesão osteolítica solitária pode simular metástase, fibrossarcoma, FHM, plasmocitoma ou linfoma, e lesões que se estendem até a extremidade articular do osso podem ser confundidas com tumor de células gigantes. Devido à apresentação radiológica do hemangioendotelioma geralmente ser inespecífica, as informações clínicas podem ser úteis para estreitar o diagnóstico diferencial.

Ao exame histológico, o hemangioendotelioma revela células endoteliais muito pleomórficas com citoplasma abun

Fig. 22.28

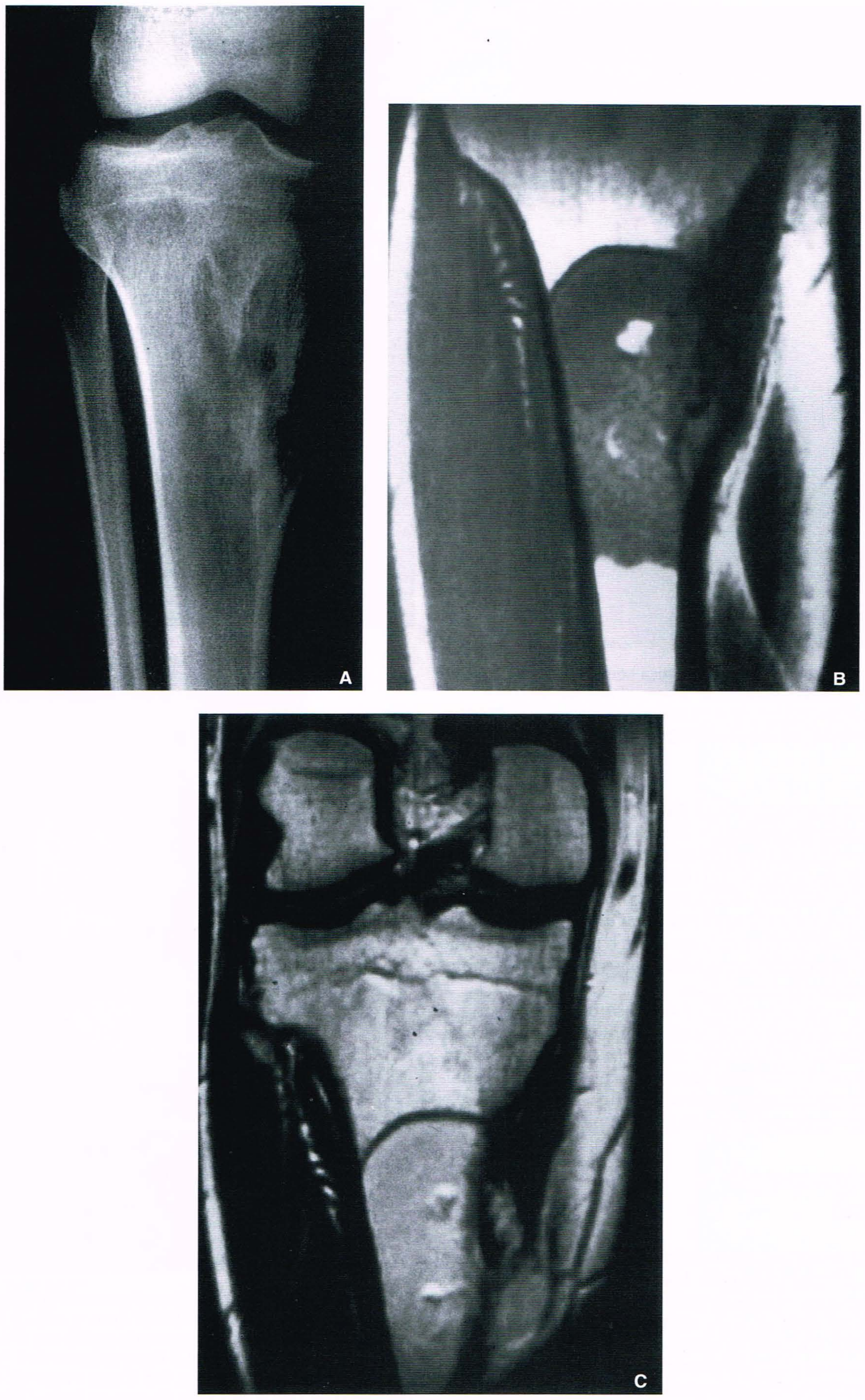

Fig. 22.29 **Hemangioendotelioma do osso. (A)** Radiografia ântero-posterior da porção proximal da tíbia direita mostra uma lesão osteolítica destruindo a face medial do osso. **(B)** RM coronal ponderada em T1 revela um tumor de baixa intensidade de sinal substituindo a medula óssea. **(C)** RM coronal ponderada em T2 mostra aumento na intensidade de sinal do tumor, que exibe aspecto heterogêneo. (Reproduzido de Greenfield GB, Arrington JA, 1995, com permissão.)

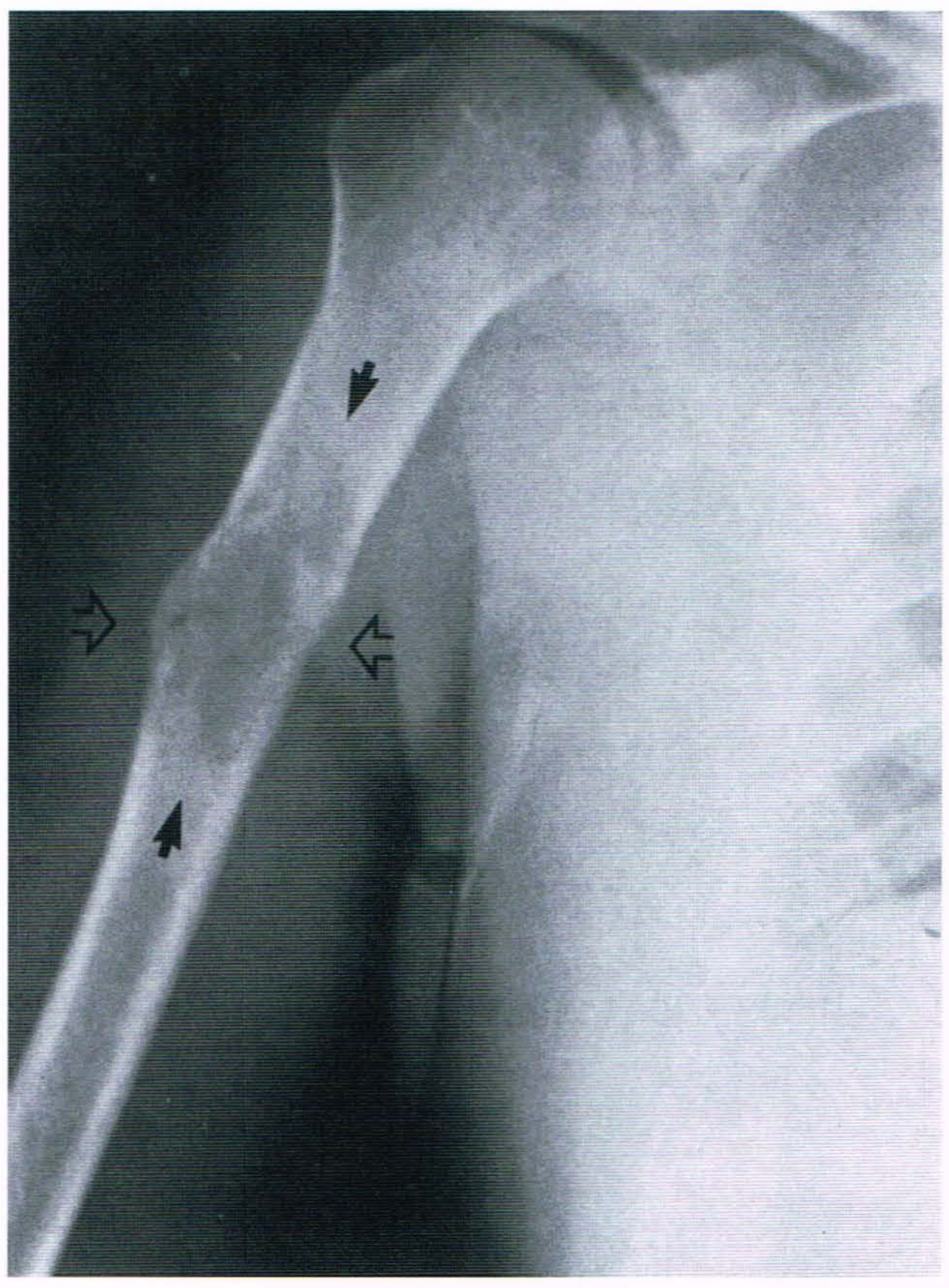

Fig. 22.30 **Angiossarcoma do osso.** Lesão osteolítica com uma zona de transição larga está presente na porção proximal do úmero direito (*setas*) em um homem de 42 anos de idade. Observe uma fratura patológica através do tumor (*setas abertas*). (Reproduzido de Greenspan A, Remagen W, 1998, com permissão.)

são os ossos longos, particularmente a tíbia, fêmur e úmero, e os sintomas mais comuns são dor e edema localizados. Metástases para os pulmões e outros órgãos internos ocorrem em aproximadamente 66% dos casos.

Nos estudos radiológicos, é impossível distinguir o angiossarcoma de outras lesões vasculares agressivas. O angiossarcoma tem aspectos nas imagens similares aos do hemangioendotelioma, embora mais comumente ele exiba uma zona de transição larga entre o tumor e o osso não envolvido (Fig. 22.30). A permeação cortical e massas de tecidos moles associadas freqüentemente são observadas.

Microscopicamente, o angiossarcoma é composto de vasos sangüíneos mal formados que exibem invaginações complicadas e anastomoses irregulares. As células endoteliais que revestem esses vasos sangüíneos exibem aspectos de malignidade franca, com células intraluminais redondas mostrando hipercromasia nuclear e mitoses atípicas. Áreas sólidas do tumor podem conter células em fuso e epitelióides.

Transtornos Benignos com Potencial Maligno

Vários transtornos benignos têm o potencial de transformação maligna (ver Quadro 16.2). Alguns tumores e lesões semelhantes a tumor, benignas, que se enquadram nesta categoria, como o encondroma, o osteocondroma e displasia fibrosa, são comentados em capítulos anteriores (Capítulos 18 e 19). Vários destes distúrbios comentados a seguir também foram abordados nos capítulos anteriores (ver as seções sobre Osteossarcomas Secundários e Condrossarcomas Secundários).

Infarto Ósseo Medular

O desenvolvimento de um sarcoma associado a um infarto ósseo medular é um evento raro. O sinal clínico que deve alertar o radiologista para esta possibilidade é o desenvolvimento de dor óssea em um paciente

Fig. 22.31 **Fibro-histiocitoma maligno originando-se em um infarto ósseo.** Uma mulher de 39 anos de idade com múltiplos infartos ósseos medulares conhecidos apresentou dor acima do joelho esquerdo. **(A)** Radiografia ântero-posterior dos joelhos mostra o aspecto típico de infartos ósseos medulares na porção inferior dos fêmures. No fêmur esquerdo, há evidências de reação periosteal lamelada ao longo da cortical lateral. **(B)** Exame ampliado mostra destruição cortical. Na biópsia, a lesão suspeita provou ser um fibro-histiocitoma maligno complicando o infarto ósseo.

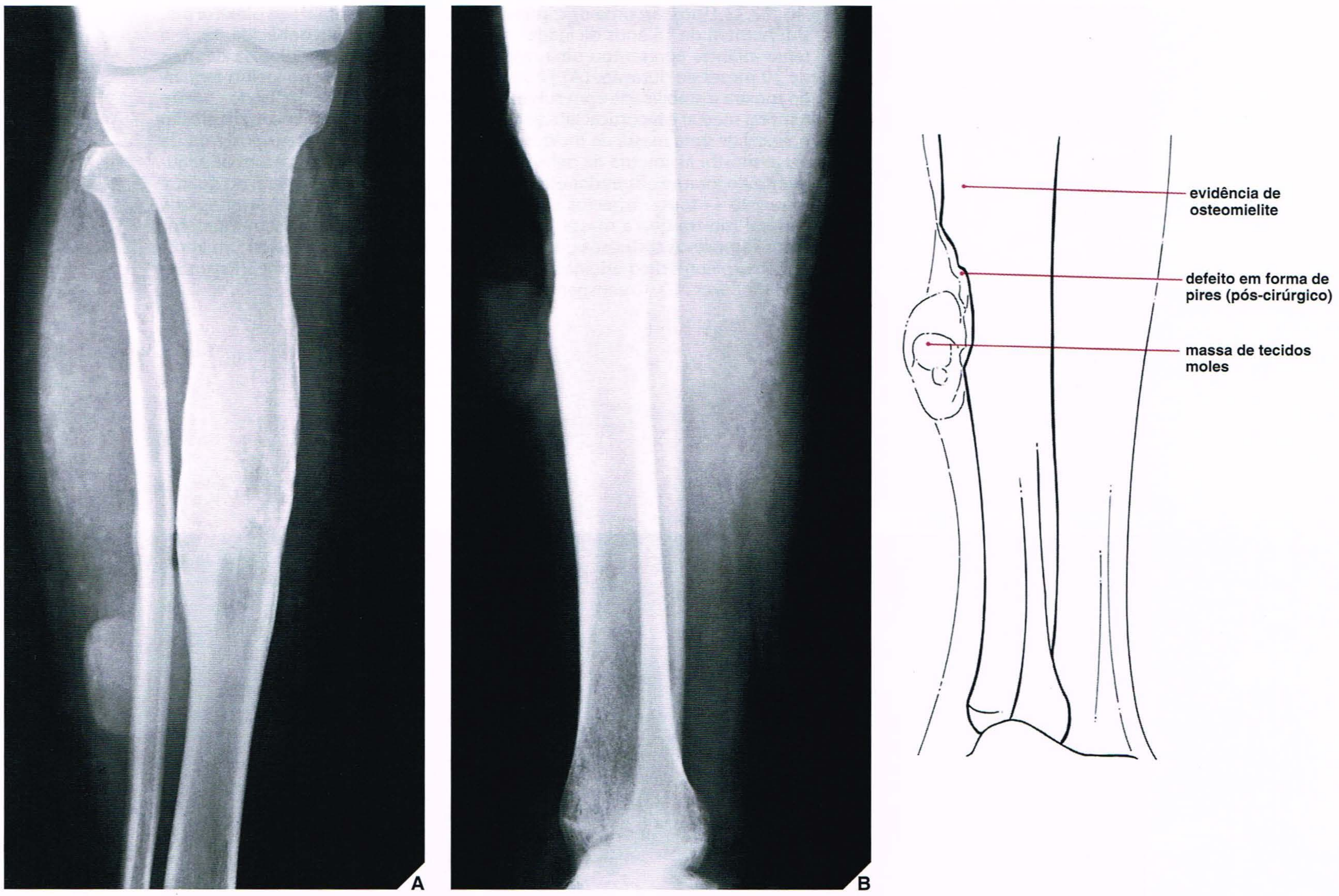

Fig. 22.32 **Carcinoma de células escamosas originando-se em um trajeto fistuloso de drenagem crônica de osteomielite.** Um homem de 59 anos de idade foi internado para tratamento de uma úlcera na perna direita presente há 5 anos. Aos 13 anos de idade, ele sofreu uma fratura exposta da tíbia que se tornou infectada, e desenvolveu osteomielite crônica. Radiografias ântero-posterior **(A)** e lateral **(B)** da perna direita mostram um grande defeito em forma de pires da cortical anterior do terço médio da tíbia, com osso compacto denso revestindo sua base. Também se observa uma grande massa de tecidos moles bem circunscrita neste local. Acima do defeito, que é pós-cirúrgico, há esclerose medular e espessamento cortical, ambos característicos de osteomielite crônica. A biópsia a céu aberto da lesão revelou carcinoma de células escamosas originando-se em um trajeto fistuloso de drenagem crônica de osteomielite. (Reproduzido de Greenspan A et al., 1981, com permissão.)

previamente assintomático. Os achados radiológicos de destruição óssea na área do infarto medular em conjunto com uma reação periosteal e massa de tecidos moles confirmam o diagnóstico de transformação maligna (Fig. 22.31).

Trajeto Fistuloso Crônico de Drenagem de Osteomielite

A transformação maligna deve ser suspeita quando o trajeto fistuloso de longa duração subitamente torna-se doloroso e elimina material fétido, purulento. Na maioria dos pacientes com osteomielite, a história da doença data da infância, e seios que drenam há mais de 20 anos geralmente são os precursores das neoplasias malignas. O desenvolvimento do carcinoma de células escamosas é mais comumente observado (Fig. 22.32), porém o fibrossarcoma e o osteossarcoma também podem ser encontrados. A incidência de transformação neoplásica, entretanto, é baixa, variando de 0,2% a 1,7%. Os aspectos radiográficos de transformação maligna ocasionalmente podem ser indistinguíveis daqueles da osteomielite crônica, porém um aumento na extensão da destruição óssea geralmente indica o início de sarcoma ou carcinoma.

Neurofibromatose Plexiforme

Vários distúrbios neoplásicos estão associados à neurofibromatose como a complicação mais grave desta doença. O sarcoma dos nervos periféricos e dos tecidos moles somáticos é bem reconhecido na neurofibromatose, com sua incidência variando de 3% a 16%. A maioria desses sarcomas tem origem neural, incluindo o neurossarcoma, neurofibrossarcoma e schwannoma maligno; sarcomas não neurogênicos como rabdomiossarcoma e o lipossarcoma são menos comuns. A origem precisa dos sarcomas originados na neurofibromatose é incerta; em algumas situações, a massa origina-se claramente de um tronco nervoso, enquanto em outros não há relação evidente com o nervo. Os aspectos clínicos mais freqüentes de degeneração maligna em um paciente com neurofibromatose são o desenvolvimento de dor, o rápido crescimento de um neurofibroma preexistente e uma nova massa de tecidos moles. O diagnóstico radiológico de transformação sarcomatosa é quase certo se vasos tumorosos anormais (Fig. 22.33) ou vascularização tumorosa forem demonstrados à arteriografia.

Doença de Paget

O desenvolvimento de um sarcoma no osso pagético é uma grave complicação da doença de Paget. Embora o sarcoma de Paget seja raro

Fig. 22.33 Lipossarcoma originando-se na neurofibromatose plexiforme. Um homem de 18 anos de idade com neurofibromatose conhecida desde a tenra infância apresentou uma massa pré-tibial crescente dolorosa de mais de 10 meses de duração. **(A)** Radiografia ântero-posterior do joelho esquerdo mostra instabilidade com subluxação lateral. A cortical medial do côndilo femoral medial e a cortical lateral do côndilo femoral lateral mostram erosão no local de uma massa de tecidos moles. **(B)** Radiografia ântero-posterior da pelve mostra assimetria da pelve com um grande acetábulo deformado, aumento do forame obturador esquerdo e subluxação súpero-lateral do quadril esquerdo — todos aspectos típicos de neurofibromatose. **(C)** Arteriografia femoral mostra que a massa pré-tibial é hipervascularizada, com inúmeros vasos tumorosos tortuosos pequenos. A biópsia da massa revelou um lipossarcoma pleomórfico originado na neurofibromatose plexiforme. (Reproduzido de Baker ND, Greenspan A, 1981, com permissão.)

(menos de 1%), indivíduos com a doença de Paget são 20 vezes mais propensos a desenvolverem tumor ósseo maligno do que outras pessoas de idade compatível. Radiologicamente, a transformação sarcomatosa é indicada pelo desenvolvimento de uma lesão lítica, freqüentemente com evidência de ruptura da cortical e uma massa de tecidos moles (Fig. 22.34); uma reação periosteal é incomum. Os ossos comumente afetados incluem a pelve, o fêmur e o úmero. Histologicamente, o tipo de tumor mais comum é o osteossarcoma, seguido por FHM, fibrossarcoma e condrossarcoma, nesta ordem. O prognóstico para pacientes com sarcoma de Paget é sombrio; poucos sobrevivem além de 6 a 8 meses.

Sarcoma Induzido por Radiação

Os sarcomas induzidos por radiação podem originar-se em áreas de osso normal exposto a campos de radiação ou de distúrbios benignos tratados por irradiação, como a displasia fibrosa ou o tumor de células gigantes. Geralmente, um sarcoma pode se desenvolver se forem administrados pelo menos 3.000 rads em um período de 4 semanas, embora tenham sido relatados casos após exposição de apenas 800 rads. O período de latência para os tumores induzidos por radiação varia de 4 a 40 anos, com uma média de 11 anos. Sua incidência é bastante baixa, não ultrapassando 0,5%.

Os critérios para diagnóstico de sarcoma pós-irradiação são os seguintes:

1. A lesão inicial e o sarcoma pós-irradiação não devem ser do mesmo tipo histológico.
2. O local do novo tumor deve estar dentro do campo de irradiação.
3. Pelo menos 3 anos devem ter se passado desde a radioterapia prévia.

O osteossarcoma na pós-irradiação também pode se desenvolver após a ingestão e acúmulo intra-ósseo de radioisótopos, como é descrito em pintores de mostradores de relógio com uso de radium. Independentemente da fonte de radiação, o mais comum destes tumores é o osteossarcoma, seguido por fibrossarcoma e fibro-histiocitoma maligno (Fig. 22.35).

Metástases Ósseas

As metástases ósseas são os tumores ósseos malignos mais freqüentes e, conseqüentemente, sempre devem ser considerados no diagnóstico diferencial de lesões malignas, particularmente nos pacientes idosos. A maioria das lesões metastáticas envolve o esqueleto axial — crânio, coluna vertebral e pelve — bem como os segmentos proximais dos ossos

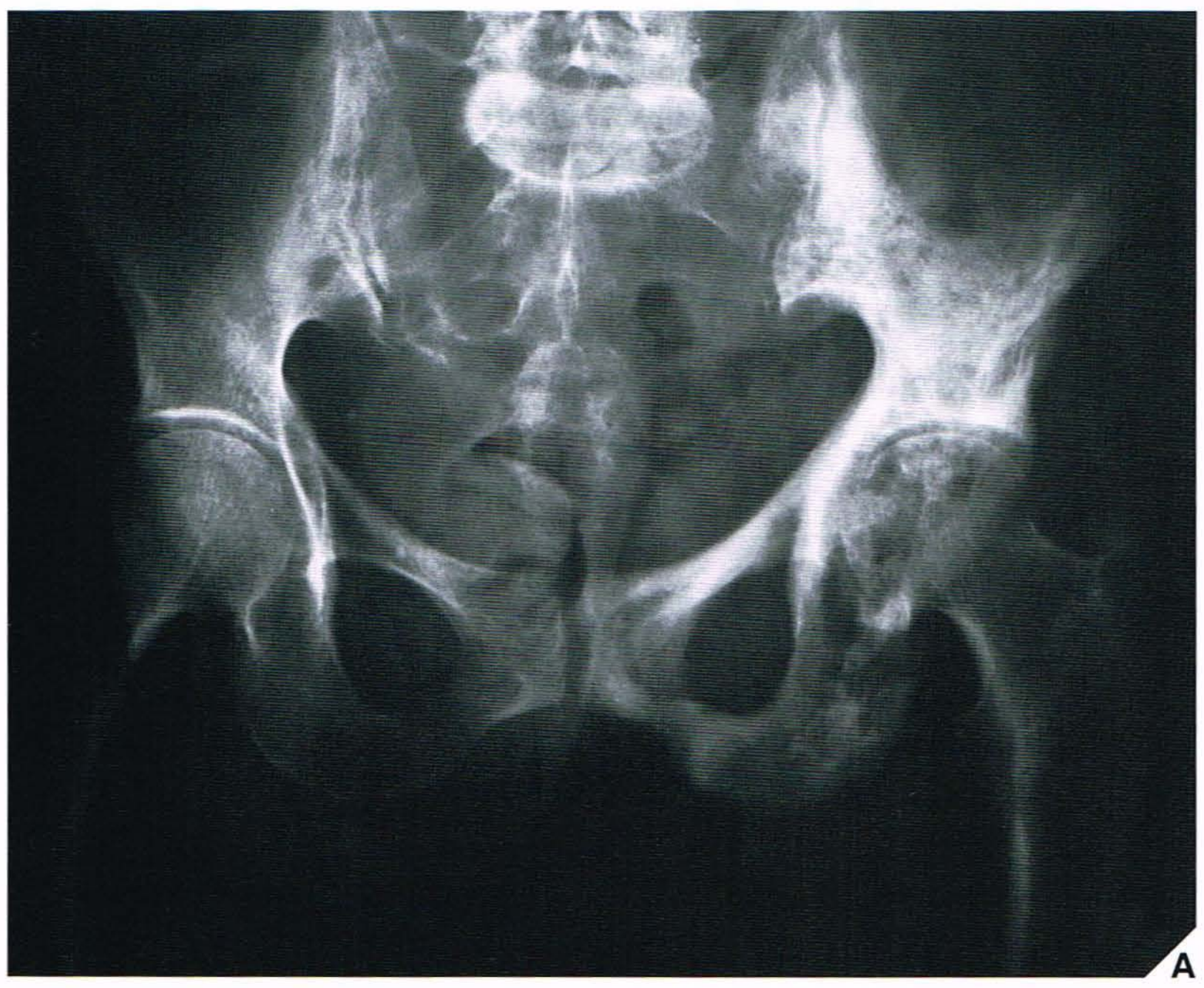

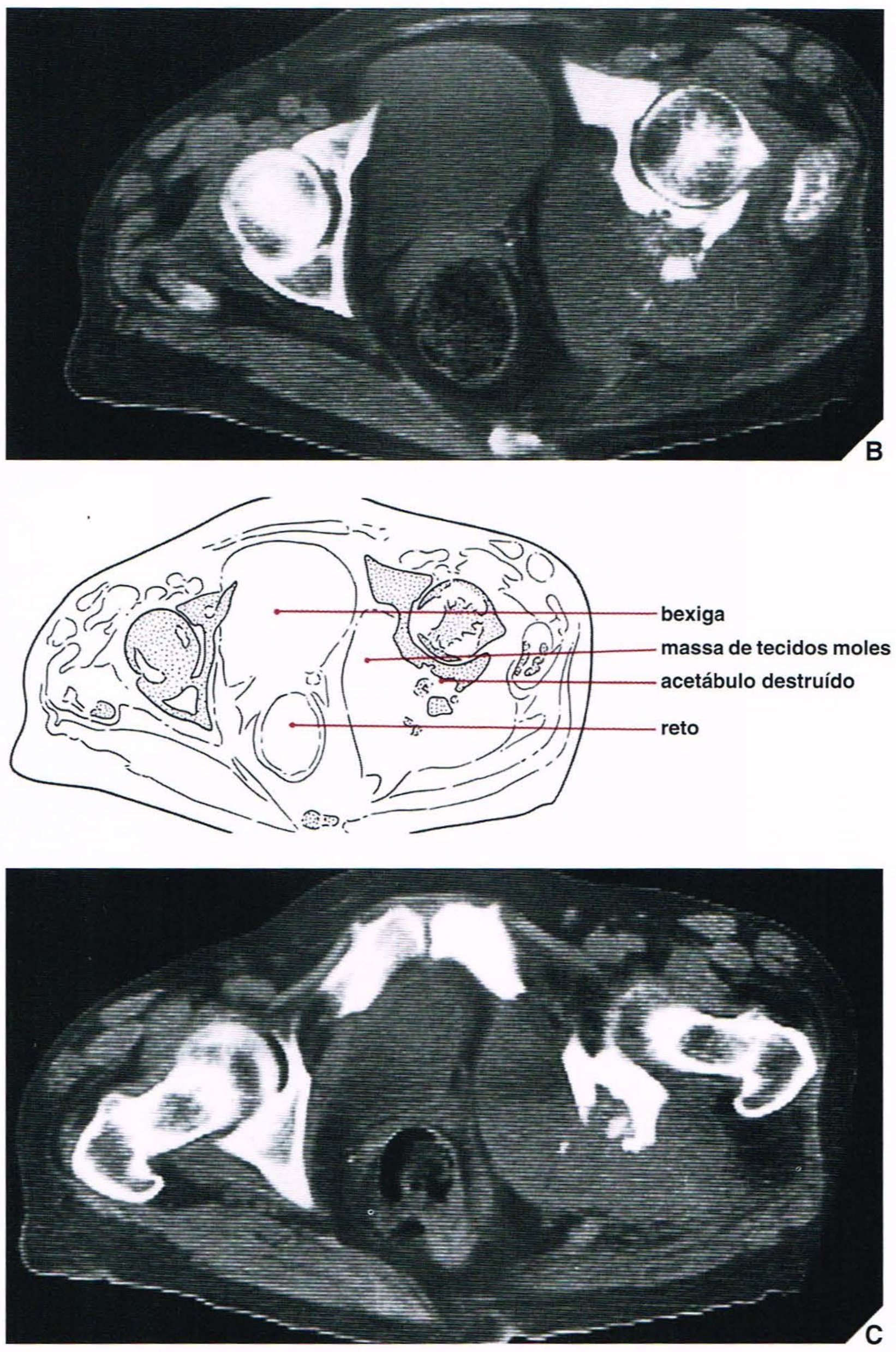

Fig. 22.34 **Fibro-histiocitoma maligno originado no osso pagético.** Uma mulher de 66 anos de idade com doença de Paget conhecida apresentou dor na articulação coxofemoral esquerda irradiada para a nádega. **(A)** Radiografia ântero-posterior da pelve mostra envolvimento extenso na hemipelve esquerda pela doença de Paget. Há também uma área osteolítica de destruição óssea no ísquio esquerdo. Cortes de TC, um através das cabeças e acetábulos femorais **(B)** e outro através do ísquio e da sínfise púbica **(C)**, demonstram destruição cortical e uma grande massa de tecidos moles — sinais de transformação maligna em sarcoma. Observe o deslocamento do reto e da bexiga. A biópsia revelou fibro-histiocitoma maligno originado no osso pagético.

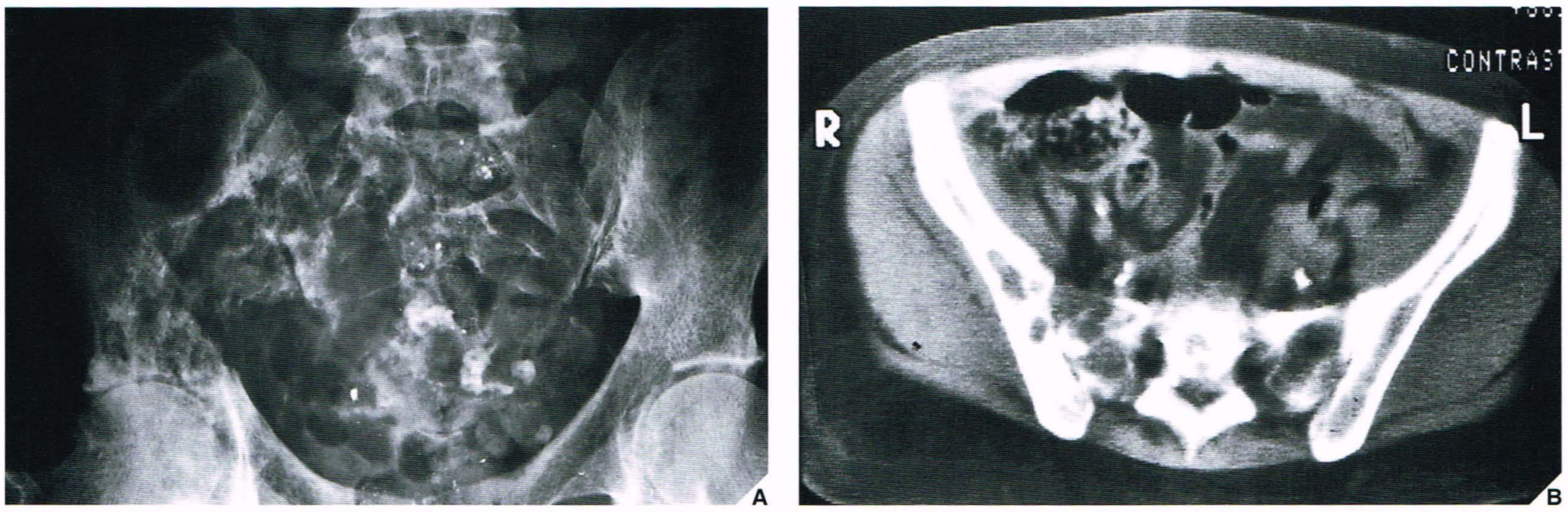

Fig. 22.35 **Fibro-histiocitoma maligno induzido por radiação.** Uma mulher de 63 anos de idade foi tratada há 15 anos com radium para carcinoma do colo do útero. **(A)** Radiografia ântero-posterior da pelve mostra uma grande lesão destrutiva envolvendo o ílio direito e se estendendo para a região supra-acetabular, com destruição da asa direita do osso sacro. **(B)** TC, além das alterações observadas à radiografia, demonstra massa de tecidos moles. A biópsia revelou um fibro-histiocitoma maligno. O tumor desenvolveu-se no ílio que foi exposto a radiação, disseminando-se para os tecidos moles e invadindo o sacro secundariamente.

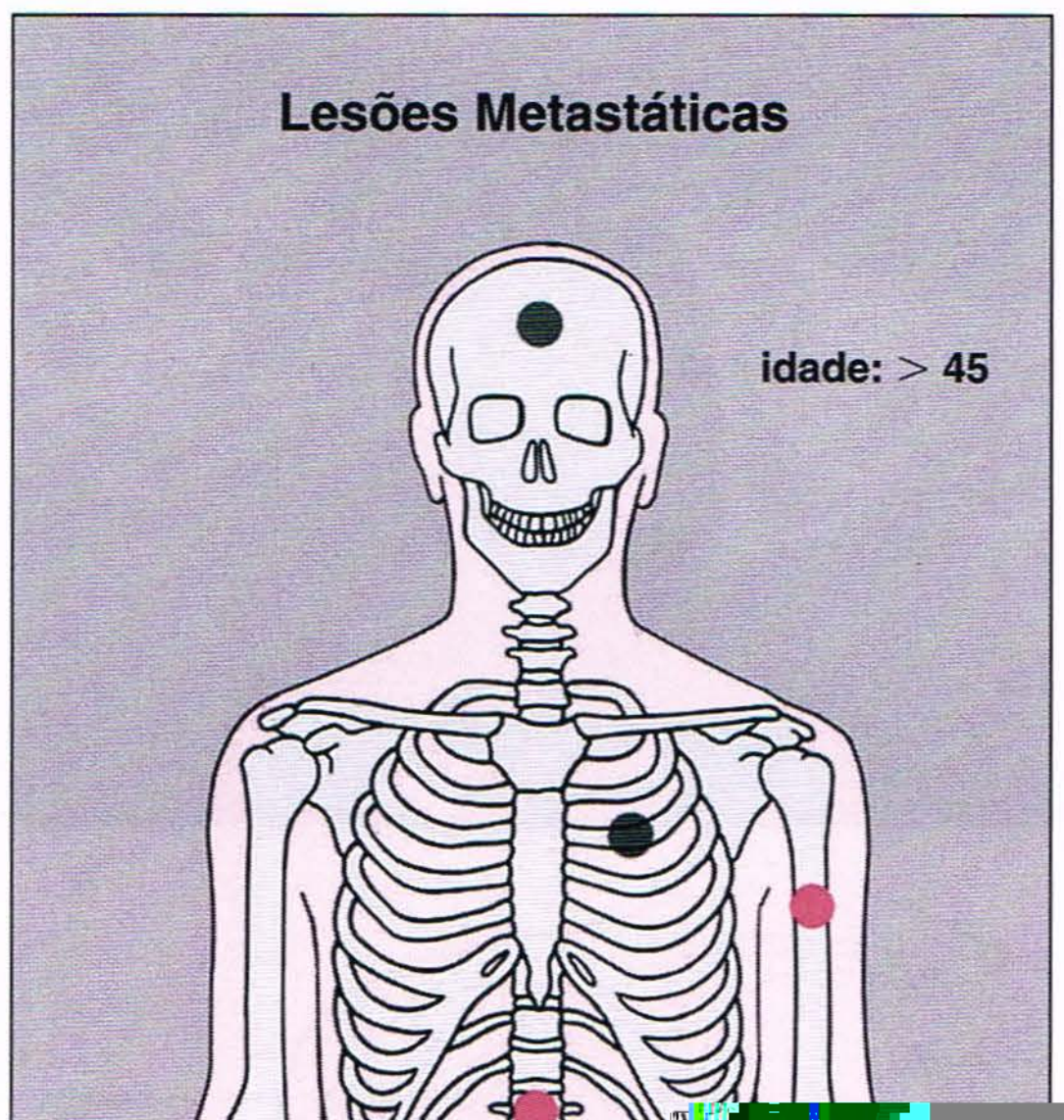

A incidência de metástases para os ossos varia com o tipo de neoplasia primária e com a duração da doença. Alguns tumores malignos têm propensão muito maior de envolvimento metastático ósseo do que outros. Em vista de sua freqüência, cânceres de mama, pulmão e próstata são responsáveis pela maioria das metástases ósseas, embora os tumores primários do rim, intestinos delgado e grosso, estômago e tireóide também possam metastatizar para o osso. Foi descrito que o carcinoma de próstata é a base de quase 60% de todas as metástases ósseas em homens, enquanto em mulheres o carcinoma de mama é responsável por quase 70% de todas as lesões ósseas metastáticas.

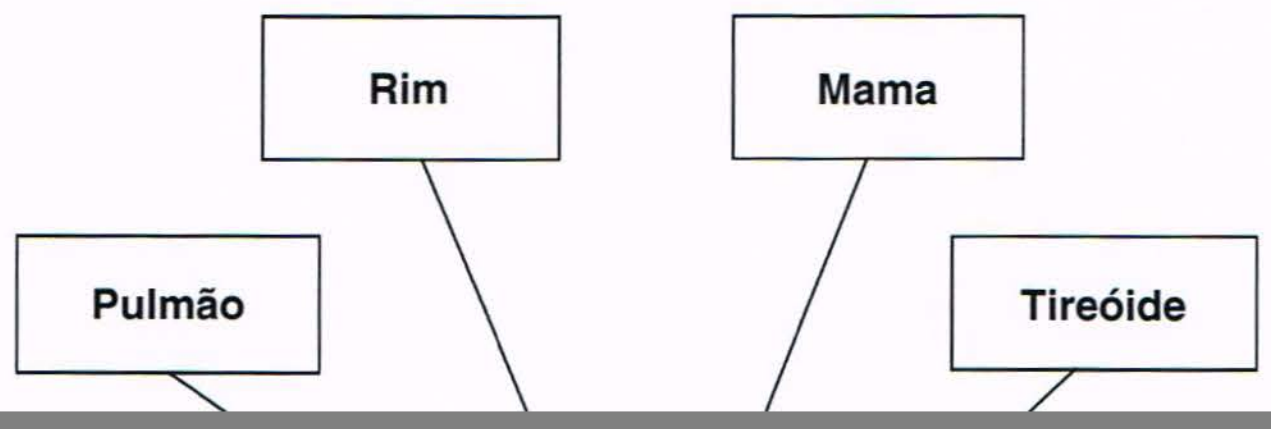

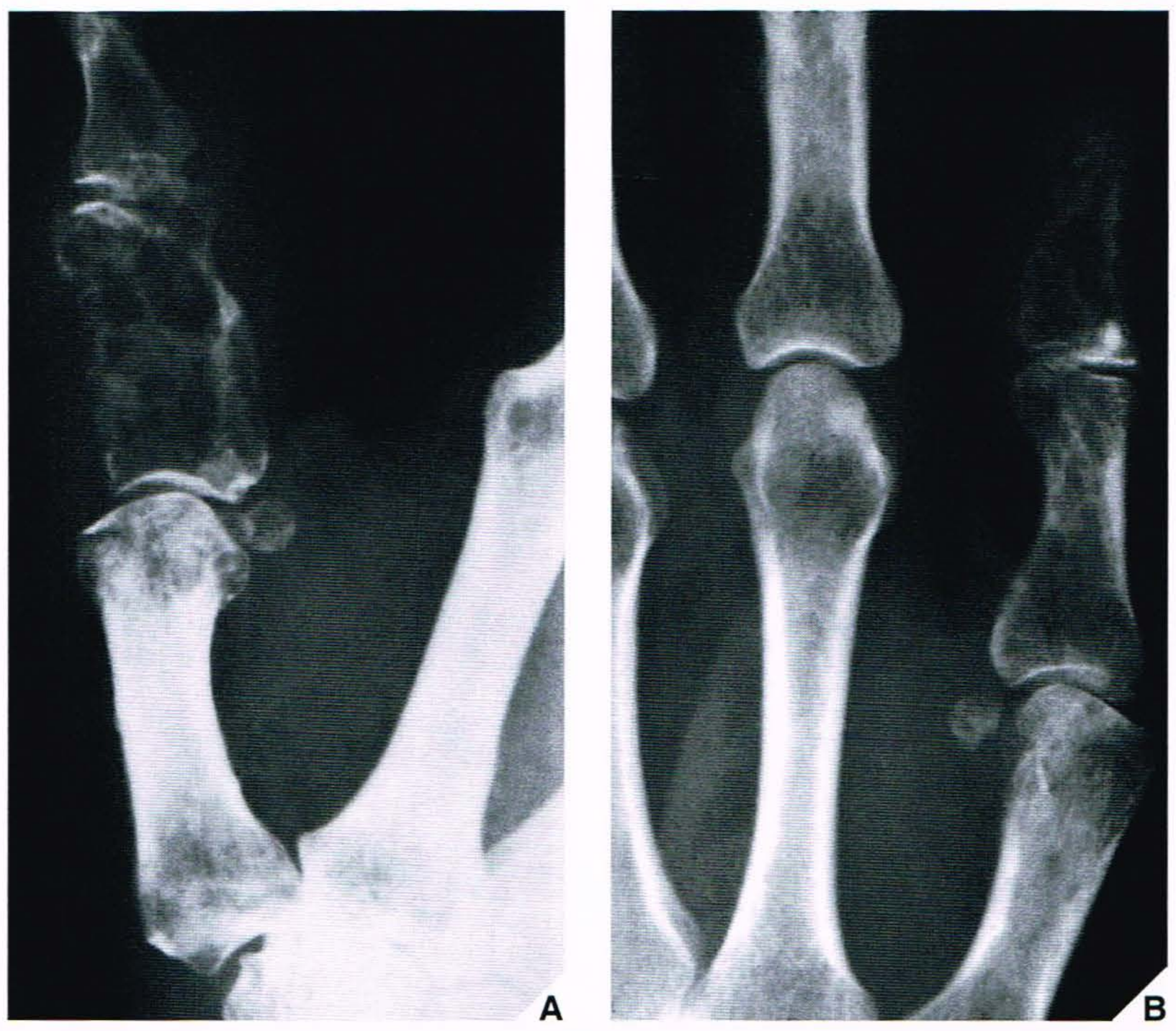

Fig. 22.38 Metástases ósseas. **(A)** Um homem de 63 anos de idade com carcinoma broncogênico desenvolveu lesão metastática única na falange proximal do polegar esquerdo. **(B)** Uma mulher de 50 anos de idade com carcinoma de mama apresentou lesão metastática solitária na falange distal do polegar direito.

A maioria das metástases ósseas é assintomática. Quando as metástases são sintomáticas, a dor é o principal sintoma clínico, com uma fratura patológica através de uma lesão apenas ocasionalmente chamando atenção para a doença. A metástase óssea pode ser solitária ou múltipla e ainda ser dividida em lesões puramente líticas, puramente blásticas e mistas. Os tumores primários que originam metástases puramente osteolíticas geralmente são aqueles do rim, pulmão, mama, tireóide e vias gastrintestinais, embora lesões puramente líticas possam tornar-se escleróticas após radioterapia, quimioterapia ou terapia hormonal. Os tumores primários responsáveis por metástases puramente osteoblásticas geralmente são aqueles da próstata, embora outras neoplasias primárias também possam ser responsáveis (Fig. 22.37).

A detecção de metástases ósseas nem sempre é possível por meio de radiografias convencionais, pois a destruição do osso pode não ser visível com esta técnica. A cintigrafia óssea é o melhor meio de rastreamento para lesões metastáticas iniciais, sejam elas líticas ou blásticas, embora recentemente vários pesquisadores tenham destacado a utilidade da RM para detectar metástases, particularmente da coluna vertebral. Foi demonstrada a acurácia da RM em identificar lesões intramedulares e avaliar o envolvimento da medula espinal e dos tecidos moles. Pesquisas mais recentes conduzidas por Daldrup-Link e associados, que compararam a acurácia diagnóstica das imagens de RM de corpo total, cintigrafia óssea e tomografia com emissão de pósitrons com 18F-fluorodesoxiglicose (FDG) (PET) para detecção de metástases ósseas em crianças e adultos jovens, sugerindo a superioridade do estudo com FDG PET. Esta última técnica tem sensibilidade de 90% comparada com 82% para a RM corporal total e 71% para a cintigrafia óssea.

Em termos gerais, as metástases ósseas podem parecer muito semelhantes, independentemente de sua fonte primária. Entretanto, existem circunstâncias nas quais o aspecto morfológico, a localização e a distribuição das lesões metastáticas podem sugerir o seu local de origem. Portanto, por exemplo, 50% das metástases ósseas distais aos cotovelos e joelhos — locais raros de metástases — são secundárias a carcinomas de mama ou broncogênicos (Fig. 22.38). Lesões que tenham um aspecto expansivo e "explosivo" nas radiografias e sejam altamente vascularizadas na arteriografia são características de carcinoma renal metastático (Fig. 22.39). Ademais, Choi e associados recentemente relataram um sinal de vácuo de fluxo na RM, resultante do fluxo sangüíneo relativamente rápido através das artérias dilatadas que suprem a lesão hipervascular e através de veias dilatadas que drenam a lesão, aparentemente característico de metástases ósseas de carcinoma de células renais. Múltiplos focos densos redondos ou densidade óssea difusa amiúde são observados no carcinoma metastático de próstata (Fig. 22.40); em mulheres, metástases escleróticas geralmente são provenientes do carcinoma de mama.

Recentemente, metástases corticais características foram descritas como originadas de carcinoma broncogênico; estas metástases causam o que Resnick denominou lesões do tipo mordida de biscoito ou do tipo cortador de biscoito das corticais dos ossos longos (Fig. 22.41). Devido à maioria das metástases que alcançam o esqueleto por disseminação hematogênica alojarem-se na medula óssea e no osso esponjoso, o aspecto radiológico inicial das lesões metastáticas no esqueleto é o de destruição de osso esponjoso; essas lesões só afetam a cortical com crescimento adicional. Os sistemas vasculares anastomosantes da cortical, originados no periósteo suprajacente, provavelmente servem como uma via pela qual células malignas provenientes do pulmão alcançam o osso compacto para produzir destruição da cortical. Ocasionalmente, outros tumores primários (por exemplo, de mama e de rim) também podem metastatizar para a cortical.

Lesões metastáticas únicas em um osso devem ser distinguidas dos tumores ósseos malignos e benignos primários. Alguns aspectos característicos de lesões metastáticas podem ser úteis para fazer a distinção:

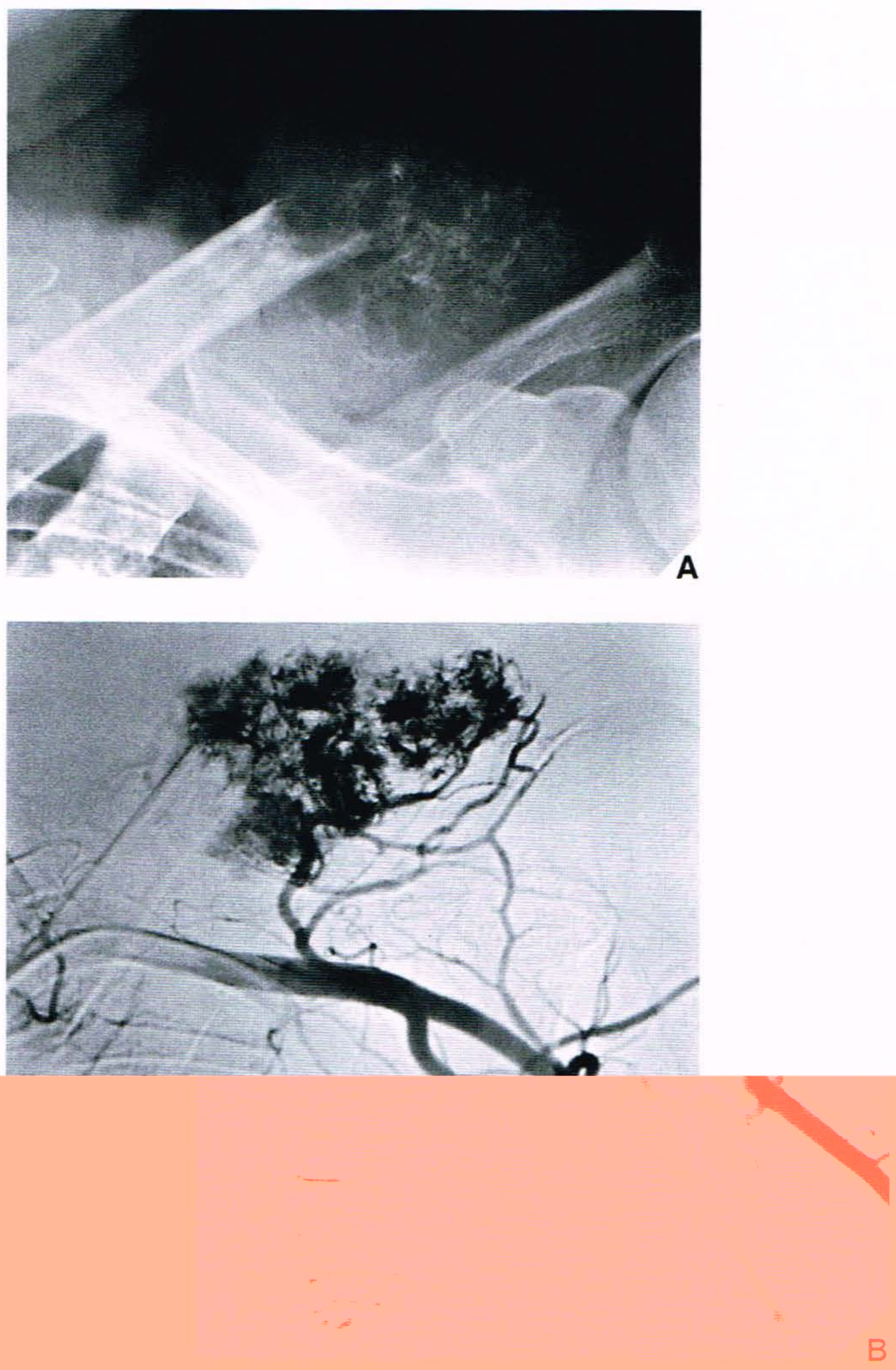

Fig. 22.39 Angiografia de lesão metastática. Um homem de 52 anos de idade com carcinoma de células renais (hipernefroma) apresentou lesão metastática solitária na extremidade acromial da clavícula esquerda. **(A)** Radiografia mostra lesão "explosiva" e expansiva associada a uma massa de tecidos moles destruindo a extremidade acromial da clavícula. **(B)** Estudo com subtração de uma arteriografia seletiva da subclávia esquerda mostra hipervascularidade do tumor, um achado característico de hipernefroma metastático.

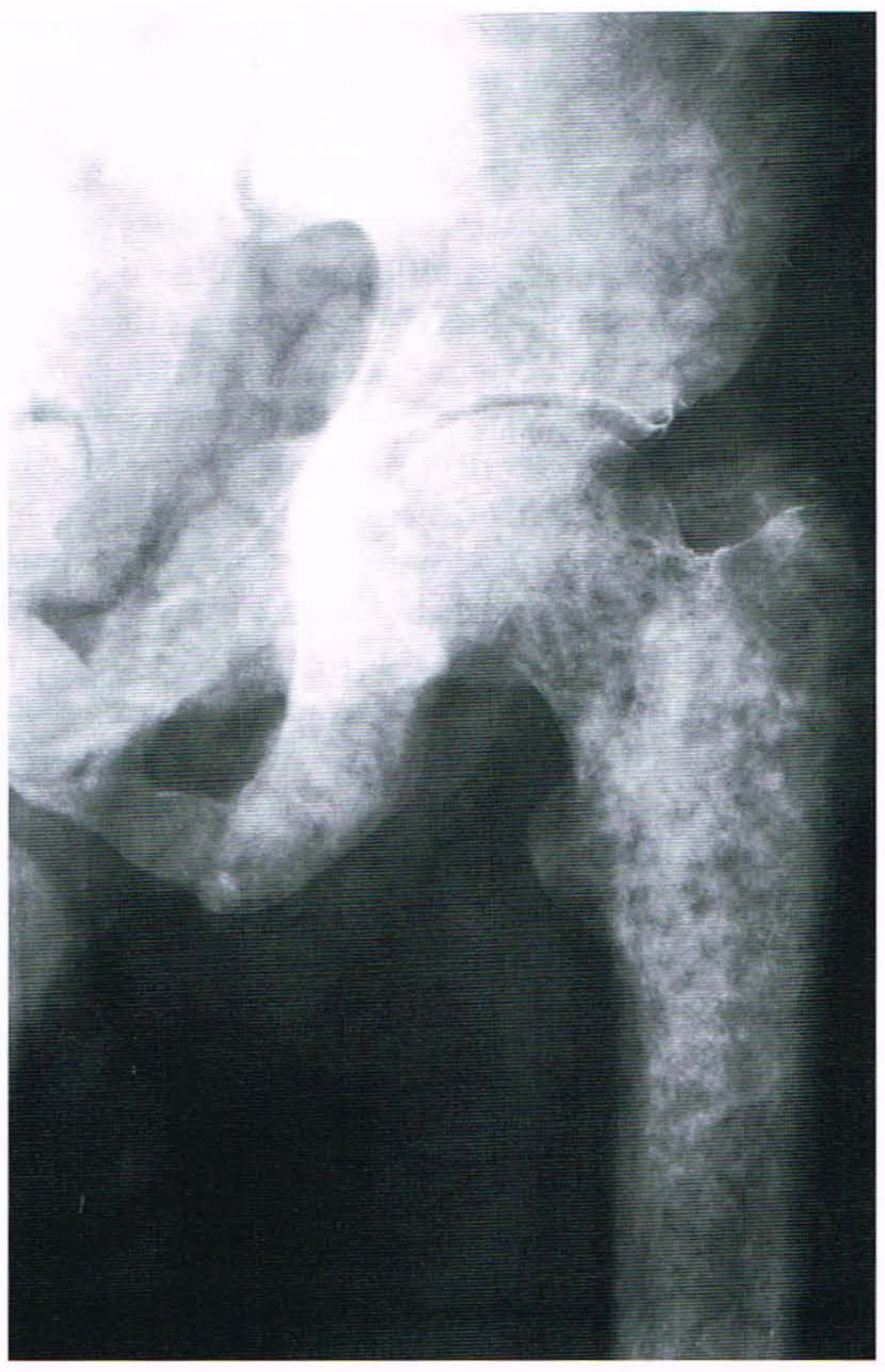

Fig. 22.40 Metástases osteoblásticas. Radiografia ântero-posterior da hemipelve esquerda e fêmur de um homem de 55 anos de idade com carcinoma de próstata mostra metástases ósseas blásticas extensas. Há múltiplos focos escleróticos dispersos pelo ílio, púbis, ísquio e porção proximal do fêmur.

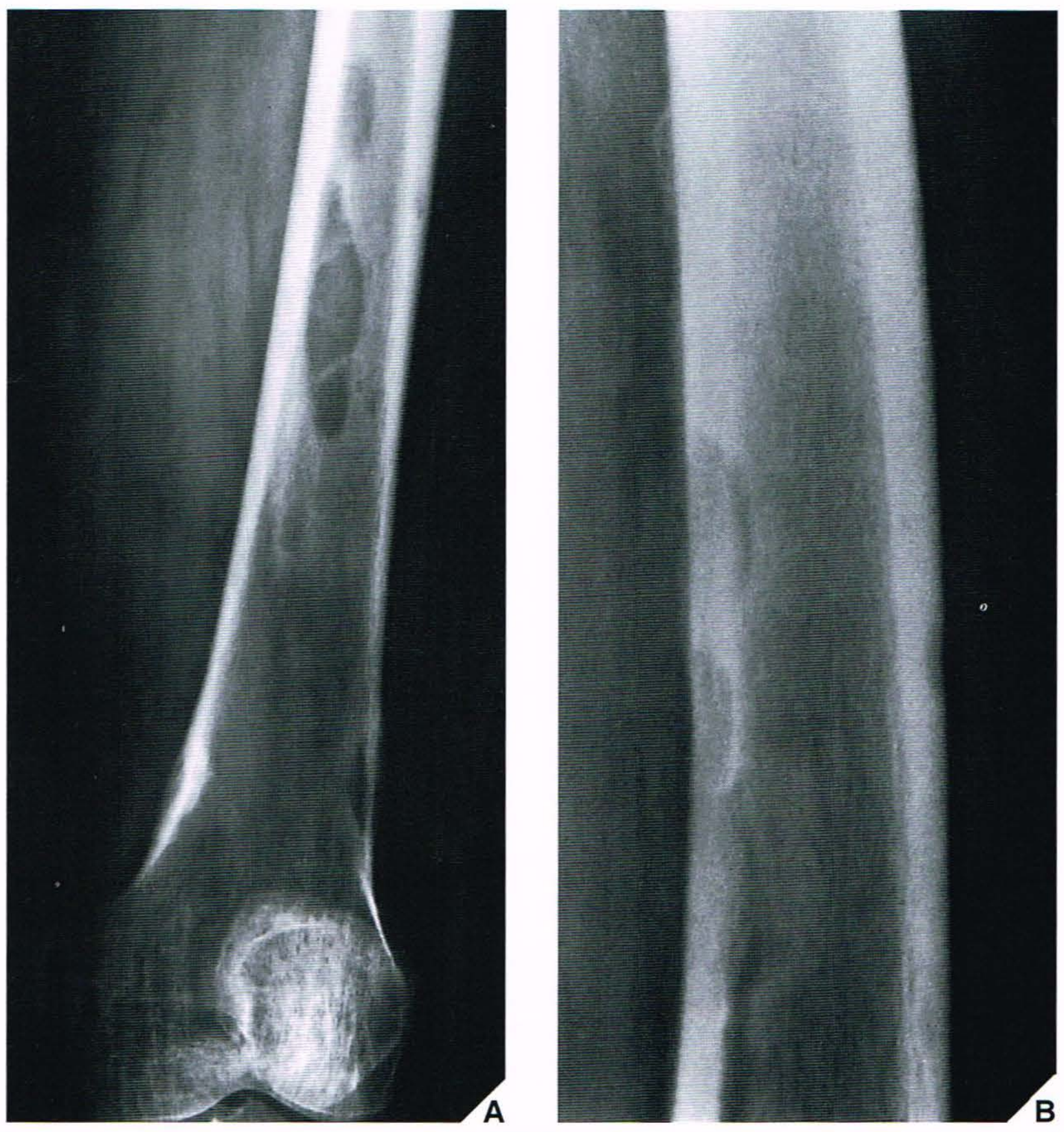

Fig. 22.41 Metástases corticais. Radiografias ântero-posterior (**A**) e lateral com ampliação (**B**) do fêmur esquerdo de um homem de 82 anos de idade com dor femoral progressiva demonstram múltiplas áreas osteolíticas com margens nítidas de destruição óssea, afetando sobretudo o osso cortical. Não há evidências de reação periosteal. Observe o aspecto característico de mordida de biscoito característico da lesão na radiografia lateral. Com base neste aspecto, a atenção foi concentrada no tórax, onde a tomografia demonstrou carcinoma broncogênico. (Reproduzido de Greenspan A, et al., 1984, com permissão.)

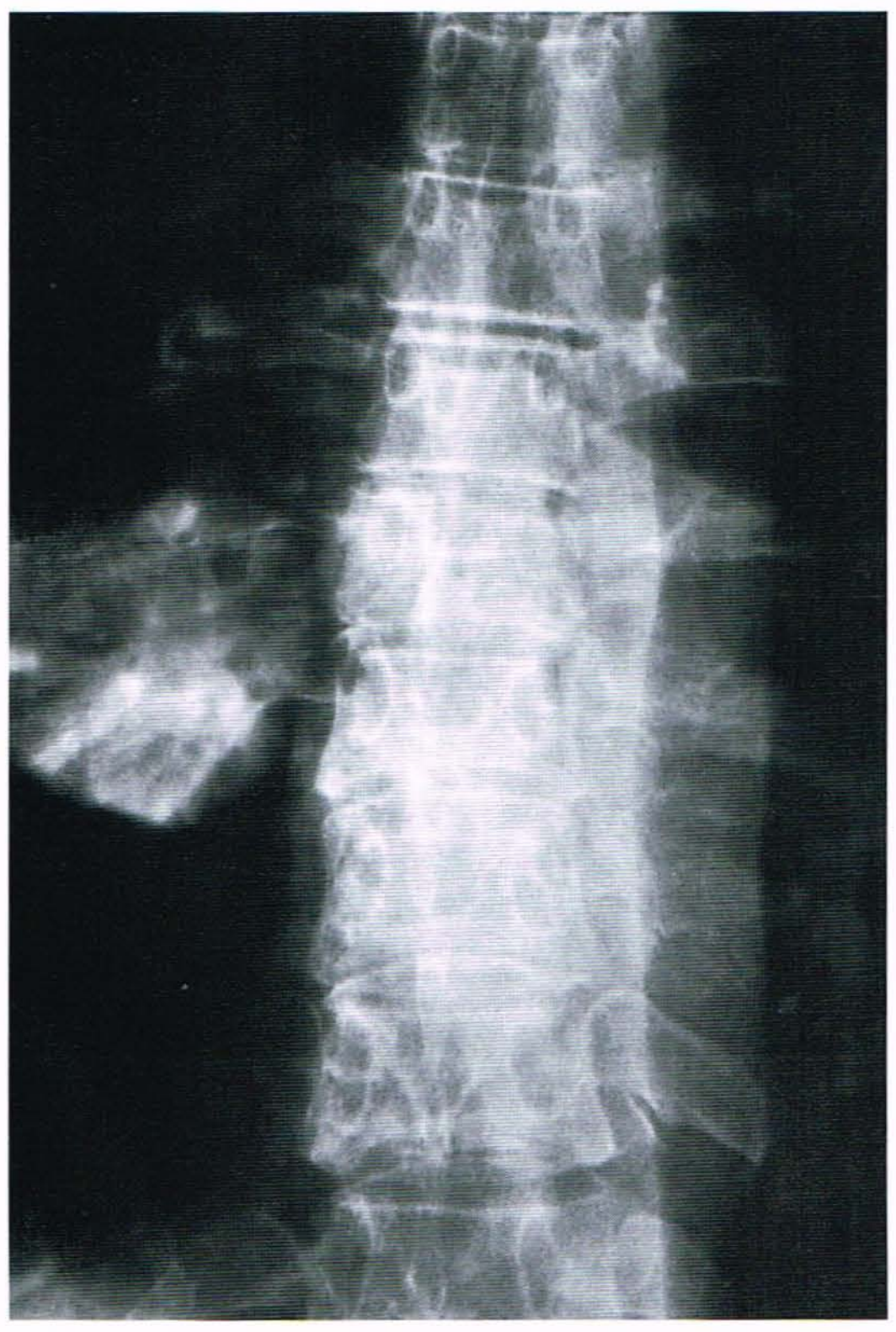

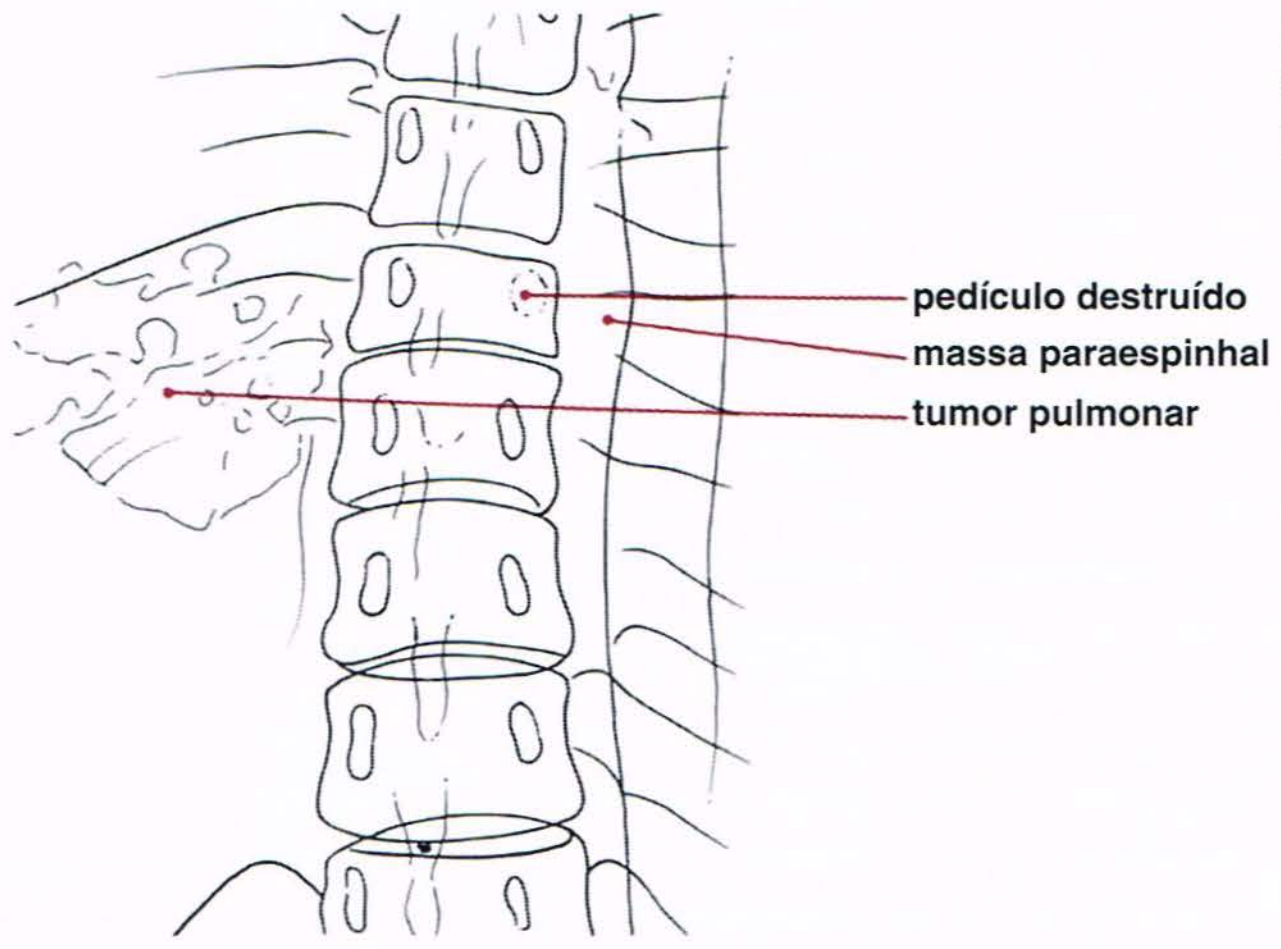

Fig. 22.42 Metástase vertebral. Radiografia ântero-posterior da coluna toracolombar em uma mulher de 59 anos de idade com carcinoma broncogênico mostra lesão metastática no corpo de T7. Observe o pedículo esquerdo destruído e massa paravertebral associada, aspectos úteis para distinguir essa lesão do mieloma ou do neurofibroma. Tumor pulmonar é evidente.

Fig. 22.43 **Metástases ósseas complicadas por fratura patológica.** Uma fratura patológica pode complicar a doença metastática do esqueleto, como é observado aqui na diáfise proximal do fêmur esquerdo em um homem de 74 anos de idade com múltiplas metástases ósseas de um carcinoma de próstata.

(a) as lesões metastáticas geralmente apresentam-se sem ou com apenas uma pequena massa de tecidos moles adjacentes e (b) geralmente não exibem uma reação periosteal a menos que tenham rompido a cortical. No entanto, esta última característica não é invariavelmente confiável, porque em alguns estudos mais de 30% das lesões metastáticas — particularmente metástases de carcinoma da próstata — foram acompanhadas por uma resposta periosteal. As lesões metastáticas para a coluna vertebral geralmente destroem o pedículo, um aspecto útil para distingui-las do mieloma ou do neurofibroma que invadem a vértebra (Fig. 22.42).

Histologicamente, os tumores metastáticos são mais fáceis de diagnosticar do que muitos tumores primários em face de seu padrão epitelial essencial. Embora as biópsias de suspeita de metástases sejam úteis para o diagnóstico em pacientes com tumores primários desconhecidos, esses procedimentos raramente são úteis para especificar um local exato de um tumor primário desconhecido. Ocasionalmente, se houver formação de glândula, pode-se fazer um diagnóstico específico de adenocarcinoma, mas raramente será detectado um tipo específico do tumor. Algumas vezes, uma lesão metastática pode demonstrar um padrão morfológico que sugere fortemente o local de um tumor primário, como as células claras do carcinoma renal ou a produção de pigmento de melanoma.

Complicações

Embora as metástases sejam as próprias complicações de um processo maligno primário, deve-se enfatizar que podem causar complicações secundárias como fratura patológica (Fig. 22.43) ou, quando ocorrerem na coluna vertebral, compressão do saco tecal e da medula espinal, com isso produzindo sintomas neurológicos (Fig. 22.44).

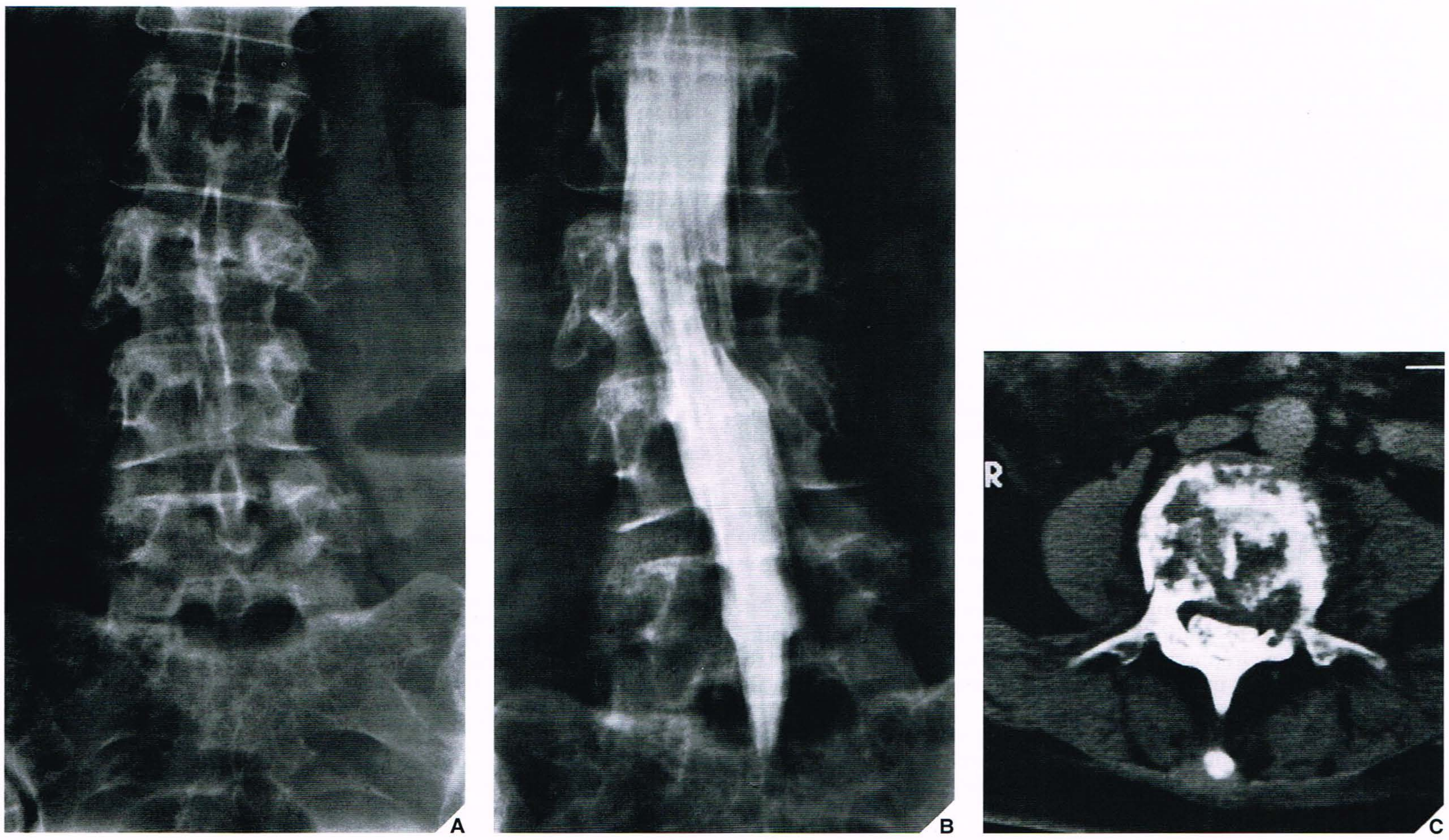

Fig. 22.44 **Complicação neurológica de metástase óssea.** **(A)** Radiografia ântero-posterior da coluna lombar em uma mulher de 47 anos de idade com carcinoma de mama mostra destruição do corpo de L3 com fratura patológica. Observe o envolvimento do pedículo esquerdo. **(B)** Mielografia demonstra compressão do saco tecal. **(C)** Na TC, são evidenciados fratura por compressão do corpo vertebral e envolvimento do pedículo esquerdo; o tumor dissemina-se para tecidos moles e comprime a face ventral do saco tecal.

ASPECTOS PRÁTICOS A SEREM LEMBRADOS

[1] O fibrossarcoma e o fibro-histiocitoma maligno:
- têm a característica de apresentarem-se como lesões puramente osteolíticas, com freqüência nos ossos longos
- podem assemelhar-se ao tumor de células gigantes, linfoma ou osteossarcoma telangiectásico
- podem desenvolver-se em alguns distúrbios benignos, como displasia fibrosa e infarto ósseo.

[2] O sarcoma de Ewing, um tumor de células redondas, geralmente apresenta-se com aspectos radiológicos característicos, incluindo:
- destruição óssea do tipo permeativo
- formação em forma de pires na cortical
- reação periosteal agressiva
- massa de tecidos moles.

A diáfise dos ossos longos e a pelve, costelas e escápula são os locais mais comuns de envolvimento.

[3] No diagnóstico diferencial do sarcoma de Ewing, a osteomielite e a histiocitose das células de Langerhans sempre devem ser consideradas, bem como o neuroblastoma metastático, particularmente em pacientes na primeira década de vida. O aspecto de distinção mais importante é a duração dos sintomas. O grau de destruição óssea observado radiologicamente em pacientes com sarcoma de Ewing que relatam sintomas de 4 a 6 meses geralmente é o mesmo que:
- em pacientes com osteomielite que relatam sintomas de 4 a 6 semanas
- em pacientes com histiocitose de células de Langerhans que relatam sintomas de 1 a 2 semanas.

[4] O mieloma, o tumor ósseo maligno primário mais comum, tem predileção pelo esqueleto axial. Quatro formas diferentes desta lesão podem ser distinguidas radiologicamente:
- uma lesão solitária (plasmocitoma), geralmente afetando a pelve ou as costelas
- mielomatose difusa
- osteoporose difusa, geralmente observada na coluna vertebral
- mieloma esclerosante, a manifestação mais rara deste tumor.

[5] O mieloma primário da coluna vertebral geralmente pode ser distinguido da doença metastática radiologicamente similar pela preservação dos pedículos (sinal do pedículo vertebral) nos estágios iniciais da doença.

[6] No mieloma, a cintigrafia óssea geralmente não mostra aumento na captação do radiofármaco.

[7] O adamantinoma, um tumor maligno com forte predileção pela tíbia, é caracterizado radiologicamente por:
- um aspecto de bolha de sabão da lesão devido a áreas líticas e escleróticas
- um aspecto de dente de serra de destruição cortical.

[8] O cordoma, que se origina dos remanescentes da notocorda, está localizado quase exclusivamente na linha média do esqueleto axial. Tende a se originar nas áreas esfenooccipital e sacrococcígea e no corpo de C2.

[9] O leiomiossarcoma primário do osso, uma rara malignidade óssea, não exibe aspectos radiológicos característicos, embora mais freqüentemente apresenta-se como uma área lítica de destruição óssea geográfica ou com bordas mal definidas de aspecto agressivo e padrão permeativo ou de roedura de traça.

[10] O hemangioendotelioma do osso pode ser solitário ou multicêntrico. Os aspectos radiológicos incluem uma aparência osteolítica, quer bem circunscrita ou com uma zona de transição larga, e, ocasionalmente, um aspecto de bolha de sabão com disseminação para tecidos moles.

[11] O angiossarcoma do osso representa a extremidade mais maligna do espectro dos tumores vasculares. Os aspectos radiológicos incluem uma zona de transição larga, permeabilidade cortical e massa de tecidos moles.

[12] Distúrbios benignos com potencial maligno incluem infarto ósseo medular, trajeto fistuloso de drenagem crônica de osteomielite, neurofibromatose plexiforme, doença de Paget, tecido normal submetido a radiação, encondroma, osteocondroma, condromatose sinovial e displasia fibrosa.

[13] O carcinoma de próstata é o tumor primário responsável com maior freqüência por metástases blásticas para o osso. Os tumores ósseos primários responsáveis com maior freqüência por metástases ósseas osteolíticas são os carcinomas do rim, pulmão, mama, tireóide e vias gastrintestinais.

[14] Freqüentemente, o carcinoma broncogênico produz metástases corticais (lesões do tipo mordida de biscoito) e é responsável por metástases em locais distais ao cotovelo, incluindo lesões das falanges.

[15] O carcinoma renal geralmente produz lesões metastáticas "explosivas", líticas, hipervascularizadas.

[16] A melhor técnica para mapear lesões metastáticas no esqueleto é a cintigrafia óssea.

LEITURAS SUGERIDAS

Abdelwahab IF, Hermann G, Kenan S, Klein MJ, Lewis MM. Case report 794. Primary leiomyosarcoma of the right femur. *Skeletal Radiol* 1993;22:379–381.

Abdelwahab IF, Kenan S, Hermann G, Klein MJ, Lewis MM. Radiation-induced leiomyosarcoma. *Skeletal Radiol* 1995;24:81–83.

Abenoza P, Sibley RK. Chordoma: an immunohistochemical study. *Hum Pathol* 1987;17:744–747.

Abrahams TG, Bula W, Jones W. Epithelioid hemangioendothelioma of bone. *Skeletal Radiol* 1992;21:509–513.

Abrams HL. Skeletal metastases in carcinoma. *Radiology* 1950;55:534–538.

Abrams HL, Spiro R, Goldstein N. Metastases in carcinoma. Analysis of 1000 autopsied cases. *Cancer* 1950;3:74–85.

Adler C-P. Case report 587. Adamantinoma of the tibia mimicking osteofibrous dysplasia. *Skeletal Radiol* 1990;19:55–58.

Aggarwal S, Goulatia RK, Sood A, et al. POEMS syndrome: a rare variety of plasma cell dyscrasia. *AJR Am J Roentgenol* 1990;155:339–341.

Aisen AM, Martel W, Braunstein EM, McMillin KI, Phillips WA, Kling TF. MRI and CT evaluation of primary bone and soft-tissue tumors. *AJR Am J Roentgenol* 1986;146:749–756.

Alazraki N. Radionuclide techniques. In: Resnick D, ed. *Bone and joint imaging.* Philadelphia: WB Saunders; 1989:185–198.

Algra PR, Bloem JL. Magnetic resonance imaging of metastatic disease and multiple myeloma. In: Bloem JL, Sartoris DJ, eds. *MRI and CT of the musculoskeletal system.* Baltimore: Williams & Wilkins; 1992:218.

Algra PR, Bloem JL, Tissing H, Falke TH, Arndt JW, Verboom LJ. Detection of vertebral metastases: comparison between MR imaging and bone scintigraphy. *Radiographics* 1991;11:219–232.

Algra PR, Heimans JJ, Valk J, Nauta JJ, Lachniet M, Van Kooten B. Do metastases in vertebrae begin in the body or the pedicles? Imaging study in 45 patients. *AJR Am J Roentgenol* 1992;158:1275–1279.

Alquacil-Garcia A, Alonso A, Pettigrew NM. Osteofibrous dysplasia (ossifying fibroma) of the tibia and fibula and adamantinoma. *Am J Clin Pathol* 1984;82:470–474.

Ardran GM. Bone destruction not demonstrable by radiography. *Br J Radiol* 1951;24:107–109.

Asdourian PL, Weidenbaum M, Dewald RL, Hammerberg KW, Ramsey RG. The pattern of vertebral involvement in metastatic vertebral breast cancer. *Clin Orthop* 1991;250:164–170.

Avrahami E, Tadmor R, Dally O, Hadar H. Early MR demonstration of spinal metastases in patients with normal radiographs and CT and radionuclide bone scans. *J Comput Assist Tomogr* 1989;13:598–602.

Avrahami E, Tadmor R, Kaplinsky N. The role of T2-weighted gradient echo in MRI demonstration of spinal multiple myeloma. *Spine* 1993;18:1812–1815.

Azzarelli A, Quagliuolo V, Cerasoli S, et al. Chordoma: natural history and treatment results in 33 cases. *J Surg Oncol* 1988;37:185–191.

Bachman AS, Sproul EE. Correlation of radiographic and autopsy findings in suspected metastases in the spine. *Bull NY Acad Med* 1940;44:169–175.

Baker ND, Greenspan A. Case report 172: pleomorphic liposarcoma, grade IV, of the soft tissue, arising in generalized plexiform neurofibromatosis. *Skeletal Radiol* 1981;7:150–153.

Baker PL, Dockerty MD, Coventry MB. Adamantinoma (so-called) of the long bones. *J Bone Joint Surg [Am]* 1954;36A:704–720.

Baraga JJ, Amrani KK, Swee RG, Wold L, Unni KK. Radiographic features of Ewing's sarcoma of the bones of the hands and feet. *Skeletal Radiol* 2001;30:121–126.

Bardwick PA, Zvaifler NJ, Gill GN, Newman D, Greenway GD, Resnick D. Plasma-cell dyscrasia with polyneuropathy, organomegaly, endocrinopathy, M-protein and skin changes: the POEMS syndrome. Report on two cases and review of the literature. *Medicine* 1980;59:311–322.

Bataille R, Chevalier J, Ross M, Sany J. Bone scintigraphy in plasma-cell myeloma. *Radiology* 1982;145:801–804.

Bataille R, Sany J. Solitary myeloma: clinical and prognostic features of a review of 114 cases. *Cancer* 1981;48:845–851.

Bator SM, Bauer TW, Marks KE, Norris DG. Periosteal Ewing's sarcoma. *Cancer* 1986;58:1781–1784.

Baur A, Stäbler A, Lamerz R, Bartl R, Reiser M. Light chain deposition disease in multiple myeloma: MR imaging features correlated with histopathologic findings. *Skeletal Radiol* 1998;27:173–176.

Beackley MC, Lau BP, King ER. Bone involvement in Hodgkin's disease. *AJR Am J Roentgenol* 1972;114:559–563.
Beaugié JM, Mann CV, Butler ECB. Sacrococcygeal chordoma. *Br J Surg* 1969;56:586–588.
Belza MG, Urich H. Chordoma and malignant fibrous histiocytoma. Evidence of transformation. *Cancer* 1986;589:1082–1087.
Berlin O, Angervall L, Kindblom LG, Berlin IC, Stener B. Primary leiomyosarcoma of bone. A clinical, radiographic, pathologic-anatomic, and prognostic study of 16 cases. *Skeletal Radiol* 1987;16:364–376.
Bernstein SC, Perez-Atayde AR, Weinstein HJ. Multiple myeloma in a child. *Cancer* 1985;56:2143–2147.
Berrettoni B, Carter JR. Mechanisms of cancer metastasis to bone. *J Bone Joint Surg [Am]* 1986;68A:308–312.
Bertoni F, Bacchini P, Ferruzzi A. Small round-cell malignancies of bone: Ewing's sarcoma, malignant lymphoma, and myeloma. *Semin Orthop* 1991;6:186–195.
Bertoni F, Capanna R, Calderoni P, Bacchini P, Campanacci M. Primary central (medullary) fibrosarcoma of bone. *Semin Diagn Pathol* 1984;1:185–198.
Bessler W, Antonucci F, Stamm B, Stuckmann G, Vollrath T. Case report 646. POEMS syndrome. *Skeletal Radiol* 1991;20:212–215.
Bloem JL, Taminiau AH, Eulderink F, Hermans J, Pauwels EK. Radiologic staging of primary bone sarcoma: MR imaging, scintigraphy, angiography, and CT correlated with pathologic examination. *Radiology* 1988;169:805–810.
Bloom RA, Libson E, Husband JE, Stoker DJ. The periosteal sunburst reaction to bone metastases. A literature review and report of 20 additional cases. *Skeletal Radiol* 1987;16:629–634.
Boland PJ, Huvos AG. Malignant fibrous histiocytoma of bone. *Clin Orthop* 1986;204:130–134.
Boston HC Jr, Dahlin DC, Ivins JC, Cupps RE. Malignant lymphoma (so-called reticulum cell sarcoma) of bone. *Cancer* 1974;34:1131–1137.
Boutin RD, Speath HJ, Mangalic A, Sell JJ. Epithelioid hemagnioendothelioma of bone. *Skeletal Radiol* 1996;25:391–395.
Boyko OB, Cory DA, Cohen MD, Provisor A, Mirkin D, DeRosa GP. MR imaging of osteogenic and Ewing's sarcoma. *AJR Am J Roentgenol* 1987;148:317–322.
Bradwey TM, Murphy DA, Eyster RL, Cannon MW. Multiple myeloma in a 25-year-old woman. *Clin Orthop* 1993;294:290–293.
Bragg DG, Colby TV, Ward JH. New concepts in the non-Hodgkin lymphomas: radiologic implications. *Radiology* 1986;159:289–304.
Brandon C, Martel W, Weatherbee L, Capek P. Case report 572. Osteosclerotic myeloma (POEMS syndrome). *Skeletal Radiol* 1989;18:542–546.
Braunstein EM. Hodgkin's disease of bone: radiographic correlation with the histologic classification. *Radiology* 1980;137:643–646.
Braunstein EM, Kuhns LR. Computed tomographic demonstration of spinal metastases. *Spine* 1983;8:912–915.
Brown B, Laorr A, Greenspan A, Stadalnik R. Negative bone scintigraphy with diffuse osteoblastic breast carcinoma metastases. *Clin Nucl Med* 1994;19:194–196.
Brown TS, Paterson CR. Osteosclerosis in myeloma. *J Bone Joint Surg [Br]* 1973;55B:621–623.
Bullough PG. *Atlas of orthopedic pathology with clinical and radiologic correlations,* 2nd ed. New York: Gower; 1992:17.1–17.29.
Bush CH, Reith JD, Spanier SS. Mineralization in musculoskeletal leiomyosarcoma: radiologic-pathologic correlation. *AJR Am J Roentgenol* 2003;180:109–113.
Bushnell DL, Kahn D, Huston B, Bevering CG. Utility of SPECT imaging for determination of vertebral metastases in patients with known primary tumors. *Skeletal Radiol* 1995;24:13–16.
Byers PD. A study of histological features distinguishing chordoma from chondrosarcoma. *Br J Cancer* 1981;43:229–232.
Callstrom MR, Charboneau JW, Goetz MP, et al. Painful metastases involving bone: feasibility of percutaneous CT- and US-guided radio-frequency ablation. *Radiology* 2002;224:87–97.
Caluser CI, Scott AM, Schnieder J, Macapinlac HA, Yeh SD, Larson SM. Value of lesion location and intensity of uptake in SPECT bone scintigraphy of the spine in patients with malignant tumors. *Radiology* 1992;185(S):315.
Campanacci M. Osteofibrous dysplasia of long bones. A new clinical entity. *Ital J Orthop Traumatol* 1976;2:221–237.
Campanacci M. Plasmacytoma. In: *Bone and soft tissue tumors.* New York: Springer-Verlag; 1990:560.
Campanacci M, Laus M, Giunti A, Gitelis S, Bertoni F. Adamantinoma of the long bones. The experience at the Istituto Ortopedico Rizzoli. *Am J Surg Pathol* 1981;5:533–542.
Campbell SE, Filzen TW, Bezzant SM, Beall DP, Burton MP, Sanders TG, Parsons TW. Primary periosteal lymphoma: an unusual presentation of non-Hodgkin's lymphoma with radiographic, MR imaging, and pathologic correlation. *Skeletal Radiol* 2003;32:231–235.
Capanna R, Bertoni F, Bacchini P, Gacci G, Guerra A, Campanacci M. Malignant fibrous histiocytoma of bone: the experience at the Rizzoli Institute. Report of 90 cases. *Cancer* 1984;54:177–187.
Castellino RA. Hodgkin disease: practical concepts for the diagnostic radiologist. *Radiology* 1986;159:305–310.
Cavazzana AO, Miser JS, Jefferson J, Triche TJ. Experimental evidence for a neural origin of Ewing's sarcoma of bone. *Am J Pathol* 1987;127:507–518.
Chan K-W, Rosen G, Miller DR, Tan CTC. Hodgkin's disease in adolescents presenting as a primary bone lesion. A report of four cases and review of the literature. *Am J Pediatr Hematol Oncol* 1982;4:11–17.
Choi J-A, Lee KH, Jun WS, Yi MG, Lee S, Kang HS. Osseous metastasis from renal cell carcinoma: "flow-void" sign at MR imaging. *Radiology* 2003;228:629–634.
Chu TA. Chondroid chordoma of the sacrococcygeal region. *Arch Pathol Lab Med* 1987;111:861–864.
Citrin DL, Bessent RG, Greig WR. A comparison of the sensitivity and accuracy of the 99m Tc-phosphate bone scan and skeletal radiograph in the diagnosis of bone metastases. *Clin Radiol* 1977;28:107–117.
Clayton F, Butler JJ, Ayala AG, Ro JY, Zornoza J. Non-Hodgkin's lymphoma in bone: pathologic and radiologic features with clinical correlates. *Cancer* 1987;60: 2494–2500.
Coerkamp EG, Kroon HM. Cortical bone metastases. *Radiology* 1988;169:525–528.
Cohen MD, Klatte EC, Smith JA, et al. Magnetic resonance imaging of lymphomas in children. *Pediatr Radiol* 1985;15:179–183.
Coindre JM, Rivel J, Trojan M, De Mascarel J, De Mascarel A. Immunohistological study in chordomas. *J Pathol* 1986;150:61–63.
Coldwell DM, Baron RL, Charnsangavej C. Angiosarcoma: diagnosis and clinical course. *Acta Radiol* 1989;30:627–631.
Coles WC, Schultz MD. Bone involvement in malignant lymphoma. *Radiology* 1948;50:458–462.
Coombs RJ, Coiner L. Sacral chordoma with unusual posterior radiographic presentation. *Skeletal Radiol* 1996;25:679–681.
Coombs RJ, Zeiss J, McKann K, Phillips E. Multifocal Ewing's tumor of the skeletal system. *Skeletal Radiol* 1986;15:254–257.
Crawford T. The staining reactions of chordoma. *J Clin Pathol* 1958;11:110–113.
Cumming J, Hacking N, Fairhurst J, Ackery D, Jenkins JD. Distribution of bony metastases in prostatic carcinoma. *Br J Urol* 1990;66:411–414.
Czerniak B, Rojas-Corona RR, Dorfman HD. Morphologic diversity of long bone adamantinoma. The concept of differentiated (regressing) adamantinoma and its relationship to osteofibrous dysplasia. *Cancer* 1989;64:2319–2334.
Dabska M. Parachordoma. A new clinicopathologic entity. *Cancer* 1977;40:1586–1592.
Dahlin DC. Grading of bone tumors. In: Unni KK, ed. *Bone tumors.* New York: Churchill Livinstone; 1988:35–45.
Dahlin DC, Ivins JC. Fibrosarcoma of bone: a study of 114 cases. *Cancer* 1969;23:35–41.
Dahlin DC, MacCarty CS. Chordoma. A study of fifty-nine cases. *Cancer* 1952;5:1170–1178.
Dahlin DC, Unni KK. *Bone tumors. General aspects and data on 8,542 cases,* 4th ed. Springfield, IL: Charles C. Thomas; 1986:193–336, 208–226, 379–393.
Dahlin DC, Unni KK, Matsuno T. Malignant (fibrous) histiocytoma of bone—fact or fancy? *Cancer* 1977;39:1508–1516.
Daldrup-Link HE, Franzius C, Link TM, et al. Whole-body MR imaging for detection of bone metastases in children and young adults: comparison with skeletal scintigraphy and FDG PET. *AJR Am J Roentgenol* 2001;177:229–236.
Dalinka MK, Turner ML, Thompson JJ, Lee RE. Lipid granulomatosis of the ribs: focal Erdheim-Chester disease. *Radiology* 1982;142:297–299.
Dardick I, Schatz JE, Colgan TJ. Osteogenic sarcoma with epithelial differentiation. *Ultrastruct Pathol* 1992;16:463–474.
Datz FL, Patch GG, Arias JM, Morton KA. *Nuclear medicine. A teaching file.* St. Louis: Mosby Year Book; 1992:28–29.
deBruine FT, Kroon HM. Spinal chordoma: radiologic features of 14 cases. *AJR Am J Roentgenol* 1988;150:861–863.
Dehner LP. Primitive neuroectodermal tumor and Ewing's sarcoma. *Am J Surg Pathol* 1993;17:1–13.
Delbeke D, Powers TA, Sandler MP. Negative scintigraphy with positive magnetic resonance imaging in bone metastases. *Skeletal Radiol* 1990;19:113–116.
Dellagi K, Lipinski M, Paulin D, Portier MM, Lenoir GM, Brouet JC. Characterization of intermediate filaments expressed by Ewing tumor cell lines. *Cancer* 1987;47:1170–1173.
Deutsch A, Resnick D. Eccentric cortical metastases to the skeleton from bronchogenic carcinoma. *Radiology* 1980;137:49–52.
Deutsch A, Resnick D, Niwayama G. Case report 145. Bilateral, almost symmetrical skeletal metastases (both femora) from bronchogenic carcinoma. *Skeletal Radiol* 1981;6:144–148.
Dimopoulos MA, Moulopoulos A, Delasalle K, Alexanian R. Solitary plasmacytoma of bone and asymptomatic multiple myeloma. *Hematol Oncol North Am* 1992;6: 359–369.
Dorfman HD, Norman A, Wolff H. Fibrosarcoma complicating bone infarction in a caisson worker: case report. *J Bone Joint Surg [Am]* 1966;48A:528–532.
Durie BGM, Salmon SE. A clinical staging system for multiple myeloma. *Cancer* 1975;36:842–854.
Dwyer AJ, Frank SL, Sank VJ, Reinig JW, Hickey AM, Doppman SL. Short TI inversion recovery pulse sequence: analysis and initial experience in cancer imaging. *Radiology* 1988;168:827–836.
Eggli KD, Quiogue T, Moser RP. Ewing's sarcoma. *Radiol Clin North Am* 1993;31:325–337.
Enzinger FM, Weiss SW. Hemangioendothelioma: vascular tumors of intermediate malignancy. In: Enzinger FM, Weiss SW, eds. *Soft tissue tumors,* 3rd ed. St. Louis: CV Mosby; 1995.
Enzinger FM, Weiss SW. *Soft tissue tumors.* St. Louis: Mosby; 1988:951–958.
Estes DN, Magill HL, Thompson EL, Hayes FA. Primary Ewing sarcoma: follow-up with Ga-67 scintigraphy. *Radiology* 1990;177:449–453.
Eustace S, Tello R, DeCarvalho V, et al. A comparison of whole-body turboSTIR MR imaging and planar ^{99m}Tc-methylene diphosphonate scintigraphy in the examination of patients with suspected skeletal metastases. *AJR Am J Roentgenol* 1997;169:1655–1661.

Even-Sapir E, Martin RH, Barnes DC, Pringle CR, Iles SE, Mitchell MJ. Role of SPECT in differentiating malignant from benign lesions in the lower thoracic and lumbar vertebrae. *Radiology* 1993;187:193–198.

Evison G, Pizey N, Roylance J. Bone formation associated with osseous metastases from bladder carcinoma. *Clin Radiol* 1981;32:303–309.

Eyre-Brook AL, Price CHG. Fibrosarcoma of bone: review of 50 consecutive cases from the Bristol Bone Tumor Registry. *J Bone Joint Surg [Br]* 1969;51B:20–37.

Fechner RE, Mills SE. *Atlas of tumor pathology. Tumors of the bones and joints,* 3rd series, fascicle 8. Washington DC: Armed Forces Institute of Pathology; 1993:239–244.

Feldman F, Lattes R. Primary malignant fibrous histiocytoma (fibrous xanthoma) of bone. *Skeletal Radiol* 1977;1:145–160.

Feldman F, Norman D. Intra- and extraosseous malignant histiocytoma (malignant fibrous xanthoma). *Radiology* 1972;104:497–508.

Fig LM, Gross MD: Metastatic prostate carcinoma mimicking Paget's disease on bone imaging. *Clin Nucl Med* 1989;14:777–778.

Firooznia H, Printo RS, Lin JP, Baruch HH, Zausner J. Chordoma: radiologic evaluation of 20 cases. *AJR Am J Roentgenol* 1976;127:797–805.

Fischer B. Über ein primäres Adamantinom der Tibia. *Frankfurter Z Pathol* 1913;12:422–441.

Fishman EK, Kuhlman JE, Jones RJ. CT of lymphoma: spectrum of disease. *Radiographics* 1991;11:647–669.

Fletcher CD, Unni KK, Mertens F. *World Health Organization classification of tumors. Pathology and genetics of tumours of soft tissue and bone.* Lyon: IARC Press; 2002.

Flickinger FW, Salahattin SM. Bone marrow MRI: techniques and accuracy for detecting breast cancer metastases. *Magn Reson Imaging* 1994;12:829–835.

Foster D. Cortical skeletal metastasis in malignant melanoma. *Australas Radiol* 1982;20:545–560.

Frassica DA, Frassica FJ, Schray MF, Sim FH, Kyle RA. Solitary plasmacytoma of bone: Mayo Clinic experience. *Int J Radiat Oncol Biol Phys* 1989;16:43–48.

Friedman B, Hanoaka H. Round cell sarcoma of bone. *J Bone Joint Surg [Am]* 1971;53A:1118–1136.

Friedman I, Harrison DFN, Bird ES. The fine structure of chordoma with particular reference to the physaliphorous cell. *J Clin Pathol* 1962;15:116–125.

Frouge C, Vanel D, Coffre C, Couanet D, Contesso G, Sarrazin D. The role of magnetic resonance imaging in the evaluation of Ewing's sarcoma. A report of 27 cases. *Skeletal Radiol* 1988;17:387–392.

Fruehwald FX, Tschalakoff D, Schwaighofer B, et al. Magnetic resonance imaging of the lower vertebral column in patients with multiple myeloma. *Invest Radiol* 1988;23:193–199.

Galasko CSB. Mechanisms of lytic and blastic metastatic disease of bone. *Clin Orthop* 1982;69:20–27.

Galasko CSB. The anatomy and pathways of skeletal metastases. In: Weiss L, Gilbert H, eds. *Bone Metastasis.* Boston: GK Hall; 1981:49–63.

Galli SJ, Weintraub HP, Proppe KH. Malignant fibrous histiocytoma and pleomorphic sarcoma in association with medullary bone infarcts. *Cancer* 1978;41:607–619.

Garber CZ. Reactive bone formation in Ewing's sarcoma. *Cancer* 1951;4:839–845.

Ghandur-Mnaymneh L, Broder LE, Mnaymneh WA. Lobular carcinoma of the breast metastatic to bone with unusual clinical, radiologic, and pathologic features mimicking osteopoikilosis. *Cancer* 1984;53:1801–1803.

Gherlinzoni F, Antoci B, Canale V. Multicentric osteosarcomata (osteosarcomatosis). *Skeletal Radiol* 1983;10:281–285.

Greenspan A, Remagen W. *Differential diagnosis of tumors and tumor-like lesions of bones and joints.* Philadelphia: Lippincott-Raven; 1998:369–371.

Greenspan A, Stadalnik RC. Bone island: scintigraphic findings and their clinical application. *Can Assoc Radiol J* 1995;46:368–379.

Greenspan A, Steiner G, Knutzon R. Bone island (enostosis): clinical significance and radiologic and histologic correlations. *Skeletal Radiol* 1991;20:85–90.

Grover SB, Dhar A. Imaging spectrum in sclerotic myelomas: an experience in three cases. *Eur Radiol* 2000;10:1828–1831.

Guermazi A, Brice P, de Kerviler E, Fermé C, Hennequin C, Meignin V, Frija J. Extranodal Hodgkin disease: spectrum of disease. *Radiographics* 2001;21:161–179.

Hall FM, Gore SM. Osteosclerotic myeloma variant. *Skeletal Radiol* 1988;17:101–105.

Healey JH, Turnbull AD, Miedema B, Lane JM. Acrometastases. A study of twenty-nine patients with osseous involvement of the hands and feet. *J Bone Joint Surg [Am]* 1986;68A:743–746.

Hendrix RW, Rogers LF, Davis TM Jr. Cortical bone metastases. *Radiology* 1991;181:409–413.

Herman G, Klein MJ, Abdelwahab AF, Kenan S. MRI appearance of primary non-Hodgkin's lymphoma of bone. *Skeletal Radiol* 1997;26:629–632.

Hermann H, Abdelwahab IF, Berson BD, Greenberg ML, Palestro CJ. Case report 621. Multiple myeloma (IgD) in a 28 year old woman. *Skeletal Radiol* 1990;19:379–381.

Hicks DG, Gokan T, O'Keefe RJ, et al. Primary lymphoma of bone. Correlation of MRI features with cytokine production by tumor cells. *Cancer* 1995;75:973–980.

Higinbotham NL, Phillips RF, Farr HW, Hustu HO. Chordoma. Thirty-five-year study at Memorial Hospital. *Cancer* 1967;20:1841–1850.

Hillemanns M, McLeod RA, Unni KK. Malignant lymphoma. *Skeletal Radiol* 1996;25:73–75.

Hindman BW, Gill HK, Zuppan CW. Primitive neuroectodermal tumor in a child with tuberous sclerosis. *Skeletal Radiol* 1997;26:184–187.

Hoane BR, Shields AF, Porter BA, Schulman HM. Detection of lymphomatous bone marrow involvement with magnetic resonance imaging. *Blood* 1991;78:728–738.

Hove B, Gyldensted C. Spiculated vertebral metastases from prostatic carcinoma. *Neuroradiology* 1990;32:337–339.

Hruban RH, Traganos F, Reuter VE, Huvos AG. Chordomas with malignant spindle cell components. *Am J Pathol* 1990;137:435–447.

Hudson TM. *Radiologic-pathologic correlation of musculoskeletal lesions.* Baltimore: Williams & Wilkins, 1987:287–303, 359–397, 421–440.

Huvos AG. *Bone Tumors: Diagnosis, Treatment, and Prognosis,* 2nd ed. Philadelphia: WB Saunders; 1991:599–624, 695–711.

Huvos AG. Primary malignant fibrous histiocytoma of bone: clinicopathologic study of 18 patients. *NY State J Med* 1976;552–559.

Huvos AG, Heilweil M, Bretsky SS. The pathology of malignant fibrous histiocytoma of bone. A study of 130 patients. *Am J Surg Pathol* 1985;9:853–871.

Huvos AG, Higinbotham NL. Primary fibrosarcoma of bone: a clinico-pathologic study of 130 patients. *Cancer* 1975;35:837–847.

Huvos AG, Higinbotham NL, Miller TR. Bone sarcomas arising in fibrous dysplasia. *J Bone Joint Surg [Am]* 1972;64A:1047–1056.

Huvos AG, Marcove RC. Adamantinoma of long bones: a clinicopathological study of fourteen cases with vascular origin suggested. *J Bone Joint Surg [Am]* 1975;57A:148–154.

Huvos AG, Woodard HQ, Heilweil M. Postradiation malignant fibrous histiocytoma of bone. A clinicopathologic study of 20 patients. *Am J Surg Pathol* 1986;10:9–18.

Kaplan H. *Hodgkin disease,* 2nd ed. Cambridge, MA: Harvard University Press; 1980:85–92.
Kattapuram SV, Khurana JS, Scott JA, el-Khoury GY. Negative scintigraphy with positive magnetic resonance imaging in bone metastases. *Skeletal Radiol* 1990;19:113–116.
Keeney GL, Unni KK, Beabout JW, Pritchard DJ. Adamantinoma of long bones. A clinicopathologic study of 85 cases. *Cancer* 1989;64:730–737.
Kelly JJ Jr, Kyle RA, Miles JM, Dyck PJ. Osteosclerotic myeloma and peripheral neuropathy. *Neurology* 1983;33:202–210.
Kim EE, Deland FH, Maruyama Y. Decreased uptake in bone scans ("cold lesions") in metastatic carcinoma. *J Bone Joint Surg [Am]* 1978;60A:844–846.
Kim JH, Chu FC, Woodard HQ, Melamed MR, Huvos A, Cantin J. Radiation-induced soft-tissue and bone sarcoma. *Radiology* 1978;129:501–508.
Kissane JM, Askin PB, Foulkes M, Stratton LB, Shirley SF. Ewing's sarcoma of bone. Clinicopathological aspects of 303 cases from the intergroup Ewing's sarcoma study. *Hum Pathol* 1983;14:773–779.
Kleer CG, Unni KK, McLeod RA. Epithelioid hemangioendothelioma of bone. *Am J Surg Pathol* 1996;20:1301–1311.
Klein MJ, Rudin BJ, Greenspan A, Posner M, Lewis MM. Hodgkin disease presenting as a lesion in the wrist. *J Bone Joint Surg [Am]* 1987;69A:1246–1249.
Knapp RH, Wick MR, Scheithauer BW, Unni KK. Adamantinoma of bone. An electron microscopic and immunohistochemical study. *Virchows Arch (A)* 1982;398:75–86.
Kori SH. Computed tomographic evaluation of bone and soft tissue metastases. In: Weiss L, Gilbert H, eds. *Bone metastasis.* Boston: GK Hall; 1981:245–257.
Kramer K, Hicks D, Palis J, et al. Epithelioid osteosarcoma of bone. Immunocytochemical evidence suggesting divergent epithelial and mesenchymal differentiation in a primary osseous neoplasm. *Cancer* 1993;71:2977–2982.
Krishnan A, Shirkhoda A, Tehranzadeh J, Armin AR, Irwin R, Les K. Primary bone lymphoma: radiographic-MR imaging correlation. *Radiographics* 2003;23:1371–1387.
Kumar N, David R, Madewell JE, Lindell MM Jr. Radiographic spectrum of osteogenic sarcoma. *AJR Am J Roentgenol* 1987;148:767–772.
Kyle RA. Multiple myeloma: review of 869 cases. *Mayo Clinic Proc* 1975;50:29–40.
Kyle RA. Diagnostic criteria of multiple myeloma. *Hematol Oncol Clin North Am* 1992;6:347–358.
McDougall IR, Kriss JP. Screening for bone metastases. Are only scans necessary? *JAMA* 1975;231:46–50.
Medeiros LJ, Jaffe ES. Pathology of non-Hodgkin's lymphomas and Hodgkin's disease. In: Wiernik PH, Canellos GP, Dutcher JP, Kyle RA, eds. *Neoplastic diseases of the blood,* 3rd ed. New York: Churchill Livingstone; 1996.
Mehta RC, Wilson MA, Perlman SB. False negative bone scan in extensive metastatic disease: CT and MR findings. *J Comput Assist Tomogr* 1989;13:717–719.
Meis JM, Butler JJ, Osborne BM, Ordonez NG. Solitary plasmacytomas of bone and extramedullary plasmacytomas. A clinicopathologic and immunohistochemical study. *Cancer* 1987;59:1475–1485.
Meis JM, Giraldo AA. Chordoma. An immuno-histochemical study of 20 cases. *Arch Pathol Lab Med* 1988;112:553–556.
Meis JM, Raymond AK, Evans HL, Charles RE, Giraldo AA. "Dedifferentiated" chordoma. A clinicopathologic and immunohistochemical study of three cases. *Am J Surg Pathol* 1987;11:516–525.
Melamed JW, Martinez S, Hoffman CJ. Imaging of primary multifocal osseous lymphoma. *Skeletal Radiol* 1997;26:35–41.
Meyer JE, Lepke RA, Lindfors KK, et al. Chordomas: their CT appearance in the cervical, thoracic and lumbar spine. *Radiology* 1984;153:693–696.
Meyer JE, Schulz MD. "Solitary" myeloma of bone: a review of 12 cases. *Cancer* 1974;34:438–440.
Miettinen M, Karaharju E, Järvinen H. Chordoma with a massive spindle-cell sarcomatous transformation. A light- and electron-microscopic and immunohistological study. *Am J Surg Pathol* 1987;11:563–570.
Mirra JM. Lymphoma and lymphoma-like disorders. In: Mirra JM, Picci P, Gold RH, eds. *Bone tumors: clinical, radiologic, and pathologic correlations.* Philadelphia: Lea & Febiger; 1989.
Mirra JM, Bullough PG, Marcove RC, Jacobs B, Huvos AG. Malignant fibrous histiocytoma and osteosarcoma in association with bone infarcts. *J Bone Joint Surg [Am]* 1974;56A:932–940.
Mirra JM, Gold RH, Marafiote R. Malignant (fibrous) histiocytoma arising in association with a bone infarct in sickle-cell disease: coincidence or cause-and-effect? *Cancer* 1977;39:186–194.

Onitsuka H. Roentgenologic aspects of bone islands. *Radiology* 1977;123:607–612.
Ontell FK, Greenspan A. Blastic osseous metastases in ovarian carcinoma. *Can Assoc Radiol J* 1995;46:231–234.
Orzel JA, Sawar NW, Richardson ML. Lymphoma of the skeleton: scintigraphic evaluation. *AJR Am J Roentgenol* 1988;150:1095–1099.
Ostrowski ML, Unni KK, Banks PM, et al. Malignant lymphoma of bone. *Cancer* 1986;58:2646–2655.
Panebianco AC, Kaupp HA. Bilateral thumb metastasis from breast carcinoma. *Arch Surg* 1968;96:216–218.
Papac RJ. Bone marrow metastases: a review. *Cancer* 1994;74:2403–2413.
Pardo-Mindán FJ, Guillen FJ, Villas C, Vasquez JJ. A comparative ultrastructural study of chondrosarcoma, chordoid sarcoma, and chordoma. *Cancer* 1981;47:2611–2619.
Peavy PW, Rogers JV Jr, Clements JL Jr, Burns JB. Unusual osteoblastic metastases [illegible]
Schweitzer ME, Levine C, Mitchell DG, Gannon FH, Gomella LG. Bull's-eyes and halos: useful MR discriminators of osseous metastases. *Radiology* 1993;188:249–252.
Seiss SW, Enzinger FM. Malignant fibrous histiocytoma: an analysis of 200 cases. *Cancer* 1978;41:2250–2260.
Shih WJ, Riley C, Magoun S, Ryo UY. Paget's disease mimicking skeletal metastases in a patient with coexisting prostatic carcinoma. *Eur J Nucl Med* 1988;15:422–423.
Shimpo S. Solitary myeloma causing polyneuritis and endocrine disorders. *Jpn J Clin Med* 1968;26:2444–2456.
Shirley SK, Gilula LA, Segal GP, Foulkes MA, Kissane JM, Askin FB. Roentgenographic-pathologic correlation of diffuse sclerosis in Ewing's sarcoma of bone. *Skeletal Radiol* 1984;12:69–78.
Sim FH, Frassica FJ. Metastatic bone disease. In: Unni KK, ed. *Bone tumors*. New York: [illegible]

Triche TJ, Askin FB, Kissane JM. Neuroblastoma, Ewing's sarcoma and the differential diagnosis of small, round blue cell tumors. In: Finegold M, ed. *Pathology of neoplasia in children and adolescents*. Philadelphia: WB Saunders; 1986:145–156.
Trillet V, Revel D, Combaret V. Bone marrow metastases in small cell lung cancer: detection with magnetic resonance imaging and monoclonal antibodies. *Br J Cancer* 1989;60:83–88.
Turner ML, Mulhern CB, Dalinka MK. Lesions of the sacrum. Differential diagnosis and radiological evaluation. *JAMA* 1981;245:275–277.
Ueda Y, Roessner A, Bosse A, Edel G, Bocker W, Wuisman P. Juvenile intracortical adamantinoma of the tibia with predominant osteofibrous dysplasia-like features. *Pathol Res Pract* 1991;187:1039–1043.
Uhrenholt L, Stimpel H. Histochemistry of sacrococcygeal chordoma. *APMIS (A)* 1985;93:203–204.
Unni KK. Osteosarcoma of bone. In: Unni KK, ed. *Bone tumors*. New York: Churchill Livingstone; 1988:107–133.
Unni KK. Fibrous and fibrohistiocytic lesions of bone. *Semin Orthop* 1991;6:177–186.
Unni KK. *Dahlin's bone tumors: General aspects and data on 11,087 cases*, 5th ed. New York: Lippincott-Raven; 1996.
Unni KK, Dahlin DC, Beabout JW, Ivins JC. Adamantinoma of long bones. *Cancer* 1974;34:1796–1805.
Vanel D, Contesso G, Couanet D, Piekarski JD, Sarrazin D, Masselot J. Computed tomography in the evaluation of 41 cases of Ewing's sarcoma. *Skeletal Radiol* 1982;9:8–13.
Vanel D, Couanet D, Leclerc J, Patte C. Early detection of bone metastases of Ewing's sarcoma by magnetic resonance imaging. *Diagn Imaging Clin Med* 1986;55:381–383.
Vieco PT, Azouz EM, Hoeffel J-C. Metastases to bone in medulloblastoma. A report of five cases. *Skeletal Radiol* 1989;18:445–449.
Vilar JL, Lezena AH, Pedrosa CS. Spiculated periosteal reaction in metastatic lesions in bone. *Skeletal Radiol* 1979;3:230–233.
Vincent JM, Ng YY, Norton AJ, Armstrong PA. Case report. Primary lymphoma of bone: MRI appearances with pathological correlation. *Clin Radiol* 1992;45:407–409.
Voss SD, Murphey MD, Hall FM. Solitary osteosclerotic plasmacytoma: association with demyelinating polyneuropathy and amyloid deposition. *Skeletal Radiol* 2001; 30:527–529.
Weiss SW. Ultrastructure of the so-called "chordoid sarcoma." Evidence supporting cartilaginous differentiation. *Cancer* 1976;37:300–306.
Weiss SW, Bratthauer GL, Morris PA. Post-radiation malignant fibrous histiocytoma expressing cytokeratin: implications for the immunodiagnosis of sarcomas. *Am J Surg Pathol* 1988;12:554–558.
Weiss SW, Dorfman HD. Adamantinoma of long bone. An analysis of nine new cases with emphasis on metastasizing lesions and fibrous dysplasia-like changes. *Hum Pathol* 1977;8:141–153.
Weiss SW, Enzinger FM. Malignant fibrous histiocytoma: an analysis of 200 cases. *Cancer* 1978;41:2250–2266.
Wenger DE, Wold LE. Malignant vascular lesions of bone: radiologic and pathologic features. *Skeletal Radiol* 2000;29:619–631.
White LM, Schweitzer ME, Khalili K, Howarth DJC, Wunder JS, Bell RS. MR imaging of primary lymphoma of bone: variability of T2-weighted signal intensity. *AJR Am J Roentgenol* 1998;170:1243–1247.
Wilkins RM, Pritchard DJ, Burgert EO, Unni KK. Ewing's sarcoma of bone. Experience with 140 patients. *Cancer* 1986;58:2551–2555.
Wilner D. Cancer metastasis to bone. In: *Radiology of bone tumors and allied disorders*. Philadelphia: WB Saunders; 1982:3641–3908.
Wilner D. *Radiology of bone tumors and allied disorders*. Philadelphia: Lea & Febiger, 1982.
Wippold FJ III, Koeller KK, Smirniotopoulos JG. Clinical and imaging features of cervical chordoma. *AJR Am J Roentgenol* 1999;172:1423–1426.
Wood GS, Beckstead JH, Turner RR, Hendrickson MR, Kempson RL, Warnke RA. Malignant fibrous histiocytoma tumor cells resemble fibroblasts. *Am J Surg Pathol* 1986;10:323–335.
Woolfenden JM, Pitt MJ, Durie BGM, Moon TE. Comparison of bone scintigraphy and radiography in multiple myeloma. *Radiology* 1980;134:723–728.
Yamaguchi T, Tamai K, Yamato M, Honma K, Ueda Y, Saotome K. Inter trabecular pattern of tumors metastatic to bone. *Cancer* 1996;78:1388–1394.
Yochum TR, Rowe LJ. Tumor and tumor-like processes. In: Yochum TR, Rowe LJ, eds. *Essentials of skeletal radiology*, vol 2, Baltimore: Williams & Wilkins; 1987:699–919.
Yoneyama T, Winter WG, Milsow L. Tibial adamantinoma: its histogenesis from ultrastructural studies. *Cancer* 1977;40:1138–1142.
Yuh WT, Flickinger FW, Barloon TJ, Montgomery WJ. MR imaging of unusual chordomas. *J Comput Assist Tomogr* 1988;12:30–35.
Zehr RJ, Recht MP, Bauer TW. Adamantinoma. *Skeletal Radiol* 1995;24:553–555.

CAPÍTULO

23

TUMORES E LESÕES SEMELHANTES A TUMOR DAS ARTICULAÇÕES

Lesões Benignas

(Osteo)Condromatose Sinovial

A (osteo)condromatose sinovial (também conhecida como condromatose sinovial ou condrometaplasia sinovial) é um transtorno benigno incomum caracterizado por proliferação metaplásica de múltiplos nódulos cartilaginosos na membrana sinovial das articulações, bolsas ou bainhas tendíneas. Quase invariavelmente é monoarticular; raramente são comprometidas múltiplas articulações. O transtorno é duas vezes mais comum em homens que em mulheres e, em geral, é descoberto na terceira a quinta décadas de vida. O joelho é o local preferido de envolvimento, com o quadril, ombro e cotovelo representando a maioria dos casos remanescentes (Fig. 23.1). Geralmente, os pacientes relatam dor e edema. Derrame articular, dor à palpação, movimento articular limitado e uma massa de tecidos moles são achados comuns.

Três fases da doença articular já foram identificadas: uma fase inicial, caracterizada por formação metaplásica de nódulos cartilaginosos na sinóvia; uma fase de transição, caracterizada por descolamento desses nódulos e formação de corpos livres intra-articulares; e uma fase inativa, na qual a proliferação sinovial regrediu, porém corpos livres permanecem na articulação, em geral, com volumes variáveis de líquido articular.

Os achados radiográficos dependem do grau de calcificação dentro dos corpos cartilaginosos, variando de um simples derrame articular até a visualização de muitos corpos articulares radiopacos, geralmente de tamanho pequeno e uniforme (Fig. 23.2). A melhor prova de que os corpos são de fato intra-articulares é obtida pela artrografia ou pela tomografia computadorizada (TC) (Fig. 23.3). Estas modalidades podem visualizar até mesmo corpos não calcificados. A ressonância magnética (RM) também pode ser útil, embora o aspecto à RM seja variável e dependa da preponderância relativa de proliferação sinovial, formação de corpos livres e extensão da calcificação ou ossificação. Massas sinoviais hiperplásicas não mineralizadas têm sinal de alta intensidade nas imagens ponderadas em T2, enquanto as calcificações podem ser visualizadas com vácuo de sinal contra o líquido de sinal de intensidade elevada (Figs. 23.4 e 23.5). Além de revelar corpos livres na articulação, a TC e a RM podem demonstrar erosão óssea.

À microscopia, muitos nódulos cartilaginosos são observados quando se formam sob a fina camada de células que reveste a superfície na membrana sinovial. Estes nódulos são altamente celulares e, ocasionalmente, as próprias células podem ter um pleomorfismo moderado, com núcleos ocasionalmente redondos e duplos. Os nódulos cartilaginosos que, amiúde, estão sofrendo calcificação e ossificação endocondral podem se soltar, tornando-se corpos livres. Os corpos livres continuam

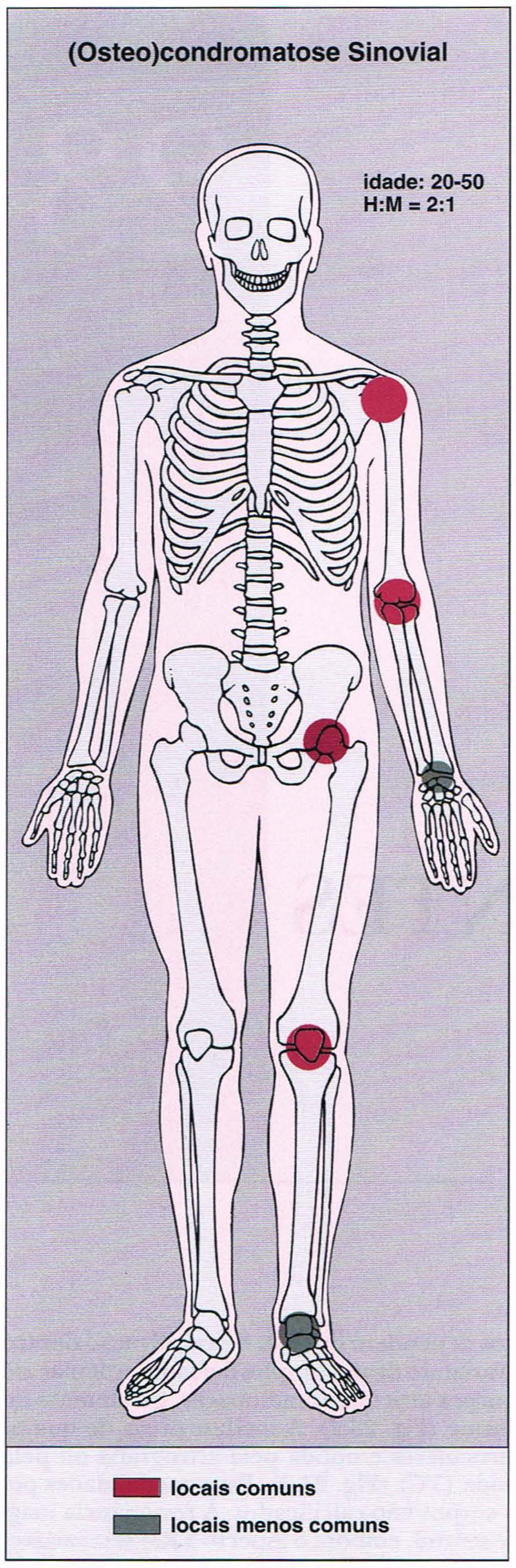

Fig. 23.1 (Osteo)condromatose sinovial: locais esqueléticos de predileção, faixa etária de incidência máxima e relação homem/mulher.

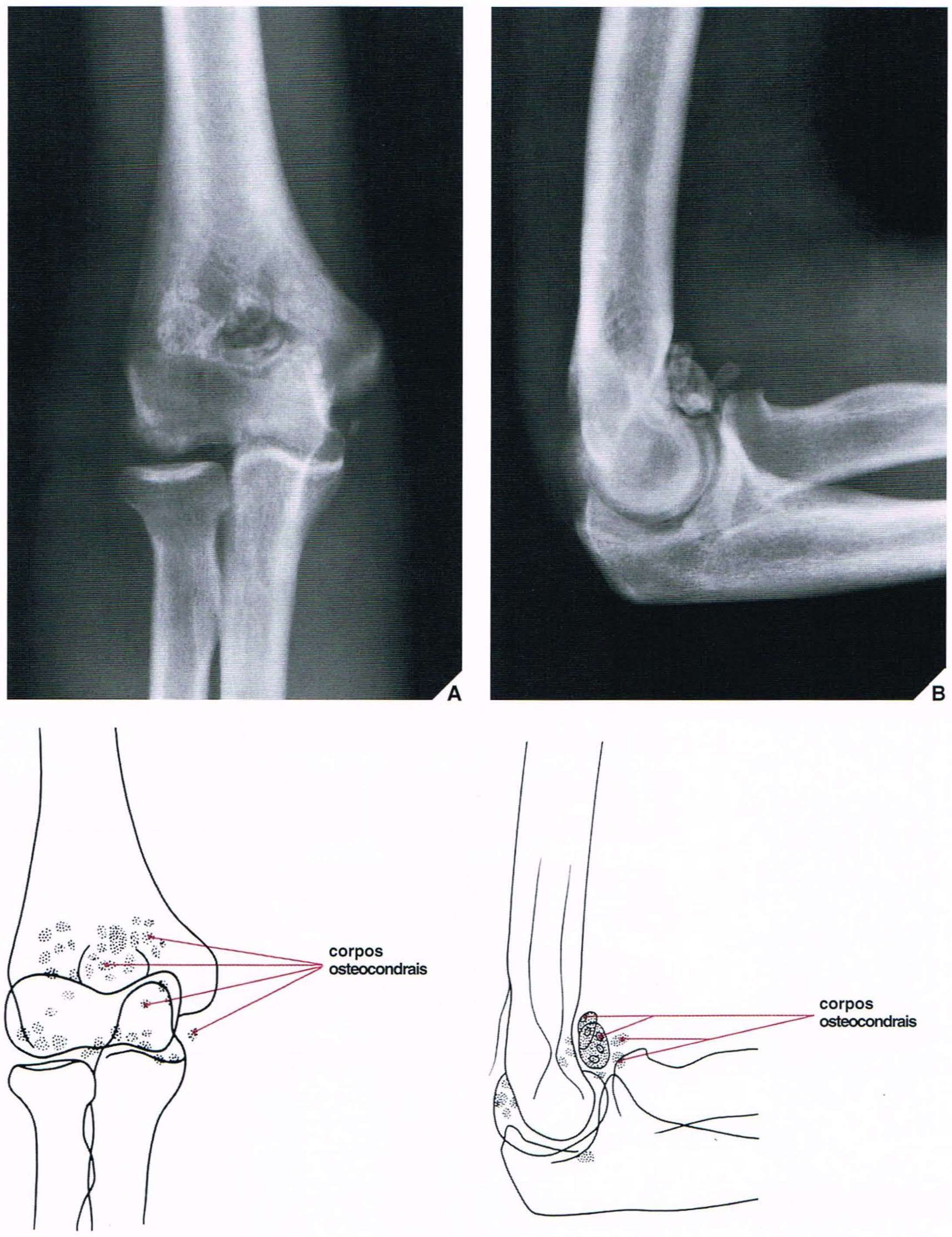

Fig. 23.2 **Condromatose sinovial.** Um homem de 23 anos de idade relatou dor e bloqueio ocasional na articulação do cotovelo; ele não relatou traumatismo. Radiografias ântero-posterior (**A**) e lateral (**B**) mostram múltiplos corpos osteocondrais na articulação do cotovelo, que têm forma regular e tamanho uniforme. Este achado é característico da condromatose sinovial.

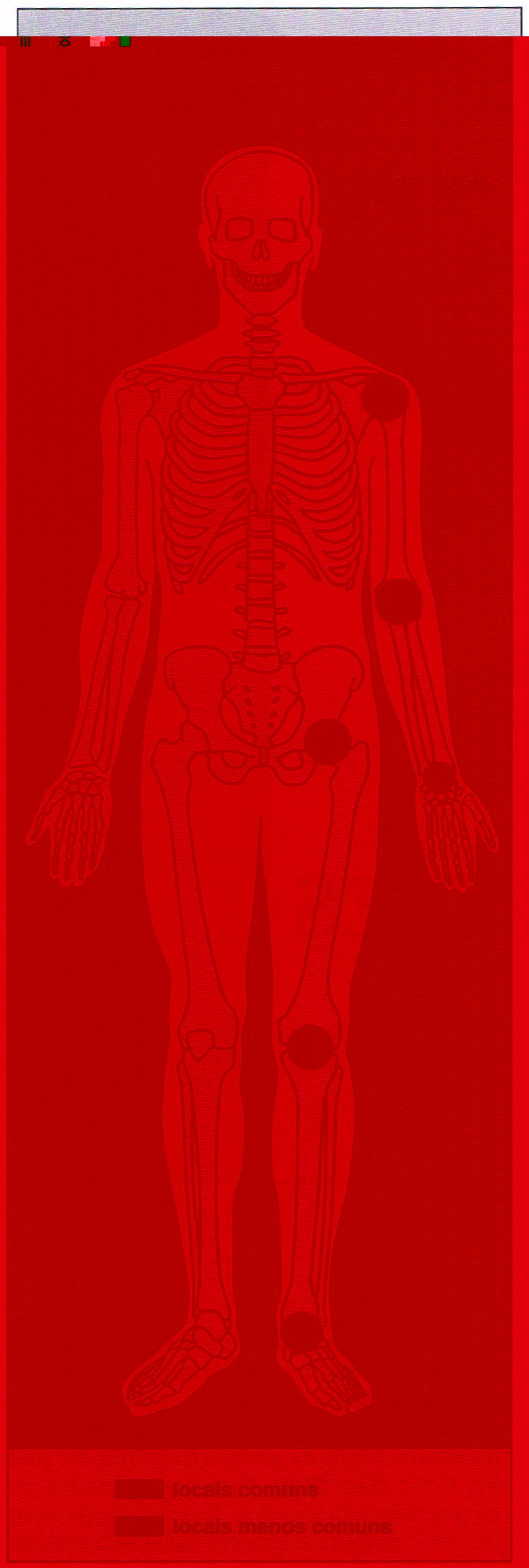

Fig. 23.1 (Osteo)condromatose sinovial: locais esqueléticos de predileção, faixa etária de incidência máxima e relação homem/mulher.



Fig. 23.2 Condromatose sinovial. Um homem de 23 anos de idade relatou dor e bloqueio ocasional na articulação do cotovelo; ele não relatou traumatismo. Radiografias ântero-posterior **(A)** e lateral **(B)** mostram múltiplos corpos osteocondrais na articulação do cotovelo, que têm forma regular e tamanho uniforme. Este achado é característico da condromatose sinovial.

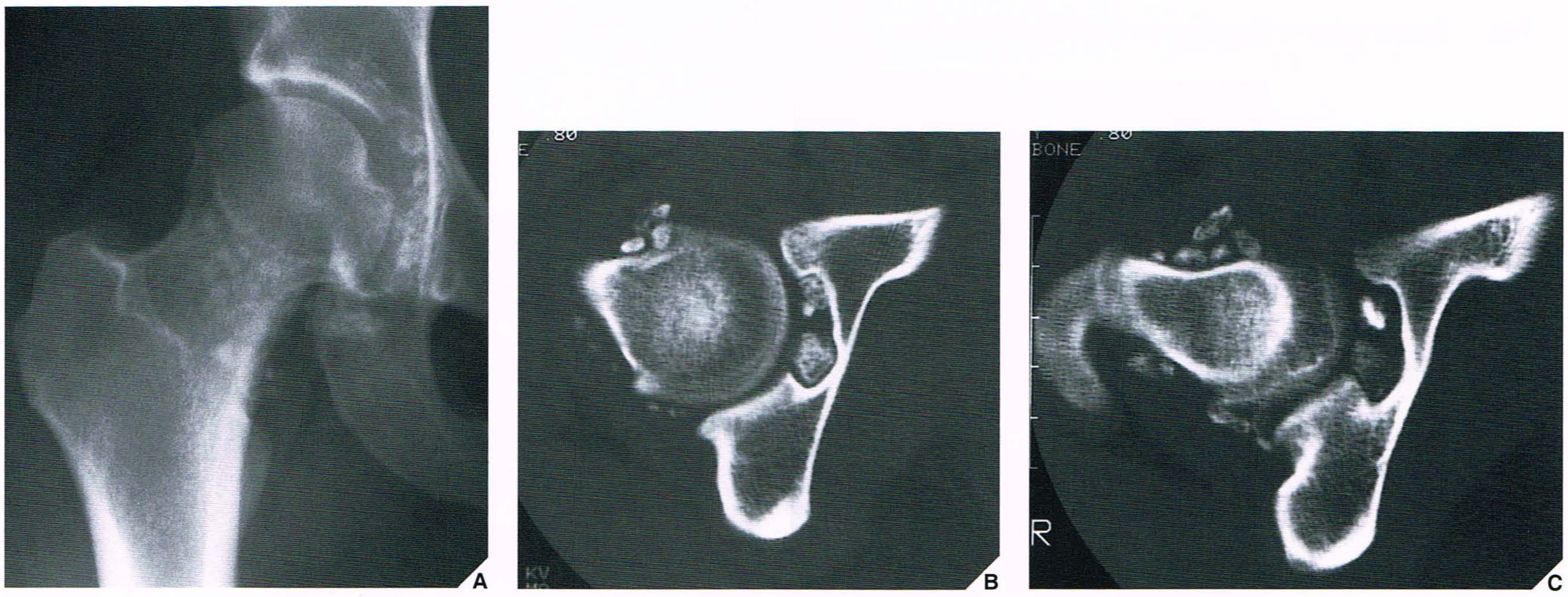

Fig. 23.3 TC de condromatose sinovial. **(A)** Radiografia ântero-posterior de uma mulher de 27 anos de idade mostra múltiplos corpos osteocondrais ao redor da cabeça e do colo femorais. Observe a preservação do espaço articular, um aspecto característico da (osteo)condromatose sinovial. **(B)**, **(C)** Dois cortes de TC, um através da cabeça femoral e outro através do colo femoral, mostram de maneira inquestionável a localização intra-articular de múltiplos corpos osteocondrais.

Fig. 23.4 RM de condromatose sinovial. **(A)** Radiografia oblíqua do tornozelo esquerdo de um menino de 14 anos mostra focos radiopacos tênues projetando-se sobre a articulação tibiotalar (*setas*). **(B)** TC mostra a localização de corpos calcificados na face anterior da articulação. **(C)** RM sagital ponderada em T1 (SE; TR 640/TE 20 ms) mostra sinal de intensidade intermediária de líquido na articulação do tornozelo e corpos osteocondrais dispersos com sinal de baixa intensidade. **(D)** RM coronal ponderada em T2 (SE; TR 2000/TE 80 ms) da articulação do tornozelo define claramente corpos osteocondrais com sinal de baixa intensidade dentro de líquido brilhante. Estes achados são compatíveis com o diagnóstico de (osteo)condromatose sinovial.

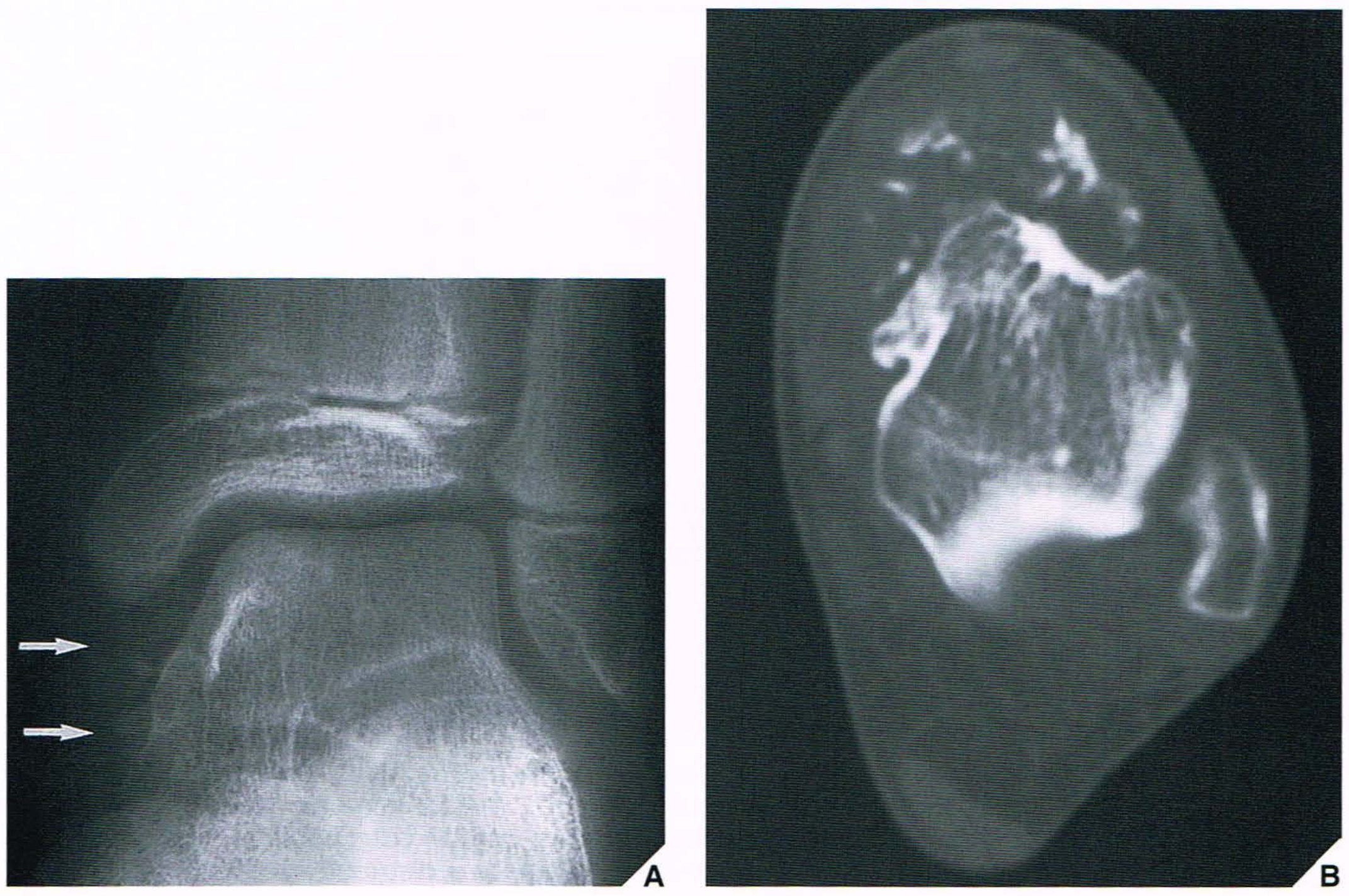

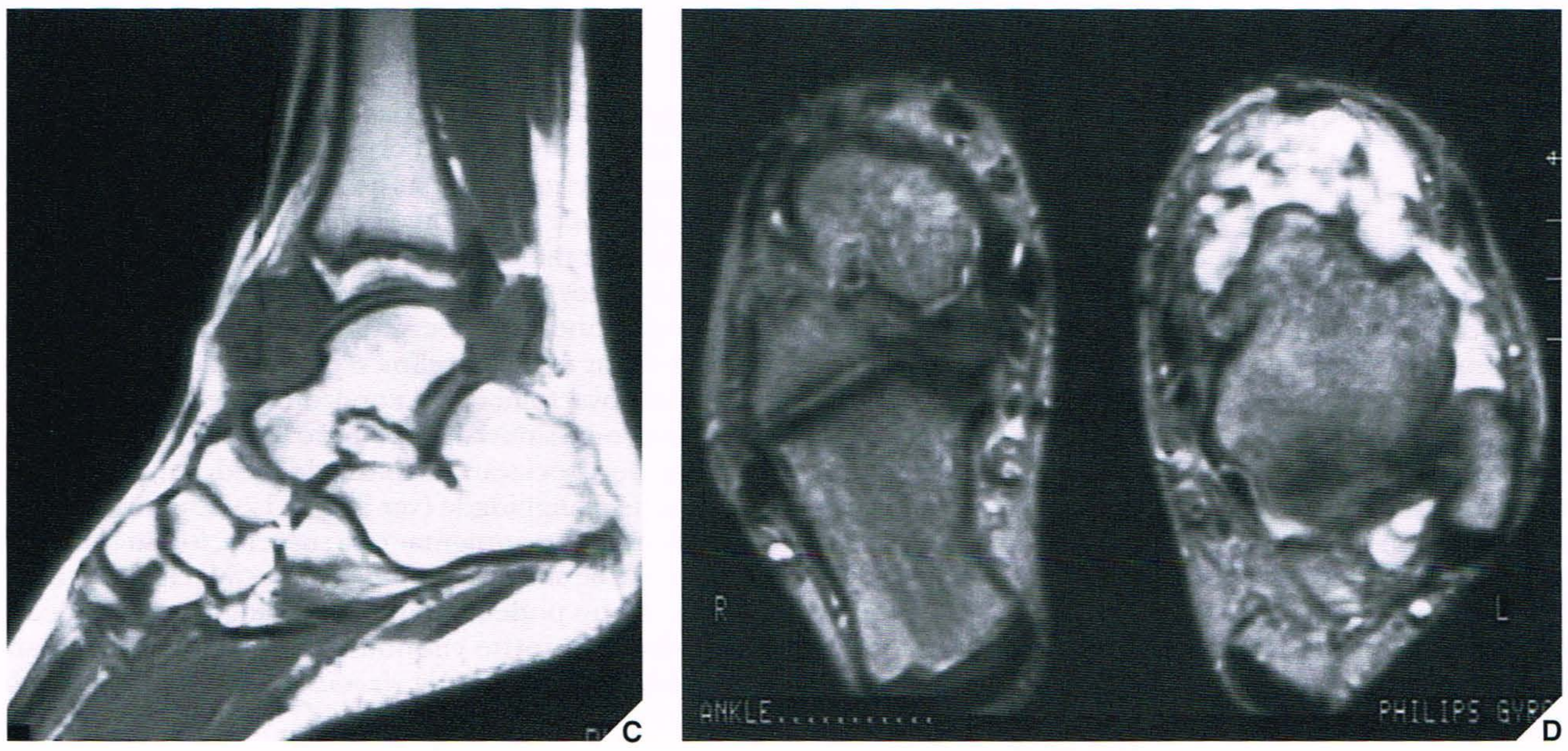

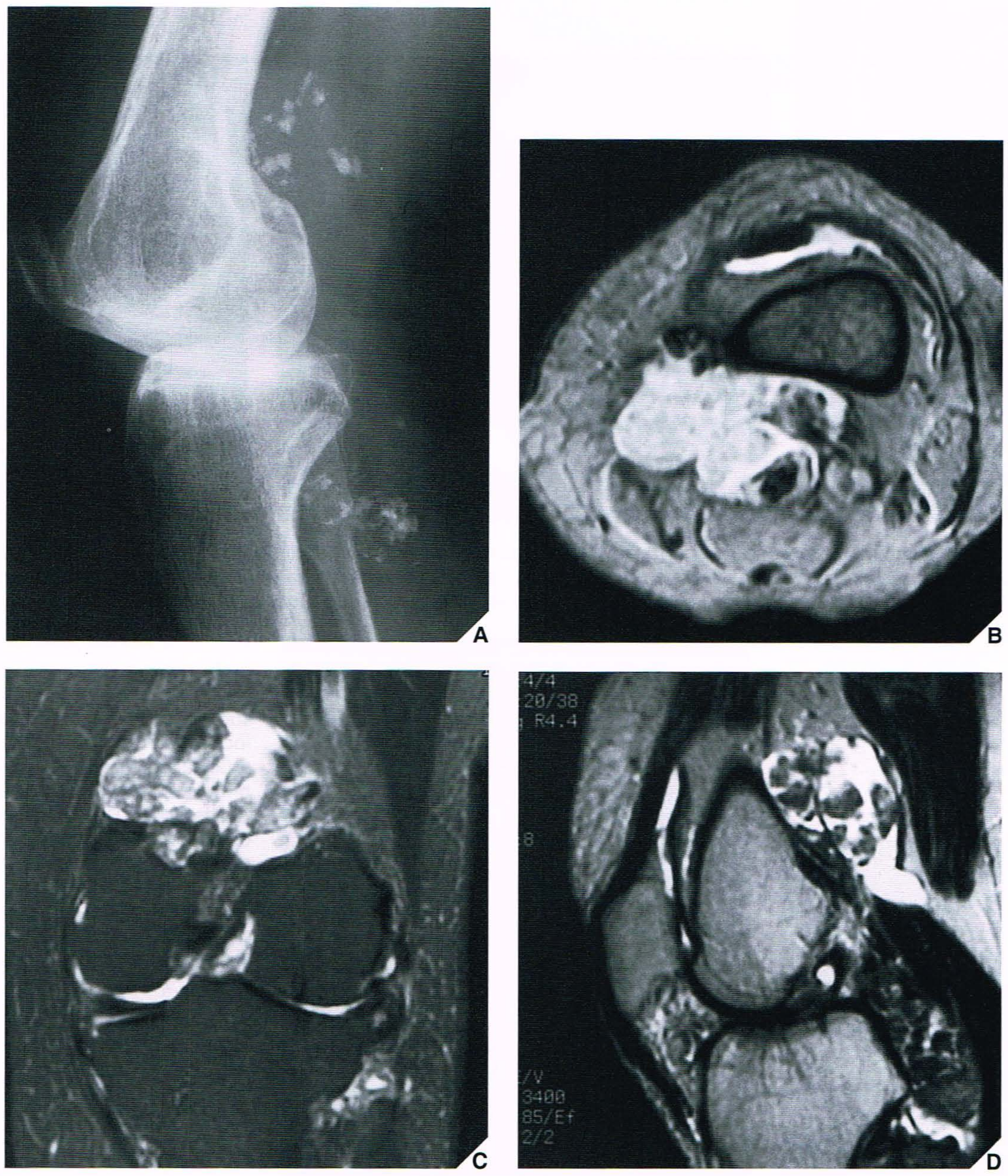

Fig. 23.5 RM de condromatose sinovial. (A) Radiografia lateral do joelho esquerdo de um homem de 50 anos de idade mostra múltiplos corpos osteocondrais na articulação e ao redor dela. **(B)** RM axial ponderada em T2* (MPGR; TR 500/TE 20 ms, ângulo de inclinação: 30°) mostra derrame articular com sinal de intensidade elevada e múltiplos corpos com sinal de intensidade intermediária, principalmente localizados em um grande cisto poplíteo. Imagens de RM coronal **(C)** (fast spin-eco) (TR 2400/TE 85 Ef ms) e sagital **(D)** fast spin-eco (TR 3400/TE 85 Ef ms) mostram melhor a distribuição de inúmeros corpos osteocondrais.

a ser viáveis e podem aumentar de tamanho quando recebem nutrição do líquido sinovial.

Diagnóstico Diferencial

A (osteo)condromatose sinovial deve ser diferenciada da osteocondromatose sinovial secundária causada pela osteoartrite, particularmente nas articulações do joelho e do quadril, e do condrossarcoma sinovial, seja primário (originando *de novo* da membrana sinovial) ou secundário (causado por transformação maligna). A distinção entre *osteocondromatose primária* e *secundária* geralmente não apresenta problemas. Nesta última, invariavelmente existem evidências radiográficas de osteoartrite com todos os seus aspectos típicos, como estreitamento do espaço articular radiológico, esclerose subcondral e, ocasionalmente, cistos ou lesões císticas periarticulares (Fig. 23.6). Os corpos livres encontram-se em menor quantidade, são maiores e, invariavelmente, de diferentes tamanhos. Inversamente, na (osteo)condromatose sinovial primária a articulação não é afetada por qualquer alteração degenerativa. Entretanto, em alguns casos, o osso pode exibir erosões secundárias à pressão dos corpos calcificados nas faces externas da cortical. Os corpos intra-articulares são numerosos, pequenos e geralmente de tamanho uniforme (ver Fig. 23.2).

É mais difícil distinguir entre condromatose sinovial e *condrossarcoma sinovial*. Os aspectos clínicos e radiológicos não são úteis nesta diferenciação e são igualmente ineficazes para distinguir uma lesão maligna secundária originada na (osteo)condromatose sinovial. Além disso, ambas os transtornos tendem a mostrar um curso clínico prolongado, e a recorrência local é comum após sinovectomia para condromatose sinovial ou ressecção local de condrossarcoma sinovial. Destruição óssea evidente, em vez de simplesmente erosões, e associação de massa de tecidos moles devem sempre levantar suspeita de malignidade (ver Fig. 23.17). Embora a extensão além da cápsula articular deva aumentar essa suspeita, foram relatados alguns casos de condromatose sinovial com disseminação extra-articular.

Os outros transtornos que podem simular radiologicamente a condromatose sinovial incluem sinovite vilonodular pigmentada, hemangioma sinovial e lipoma arborescente. Na *sinovite vilonodular pigmentada*

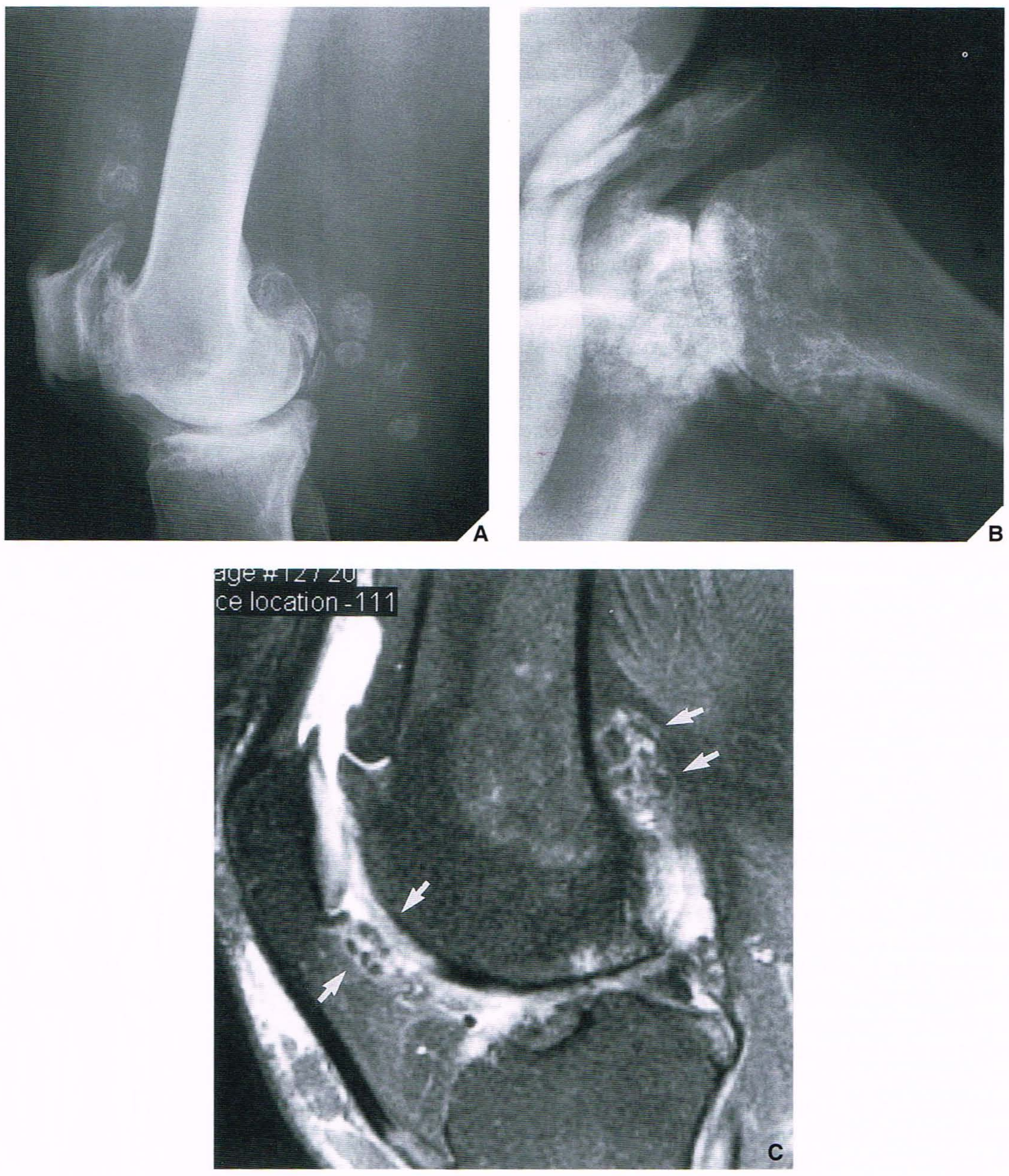

Fig. 23.6 Osteocondromatose secundária. (A) Radiografia lateral do joelho em um homem de 58 anos de idade com osteoartrite avançada do compartimento articular femoropatelar mostra múltiplos corpos osteocondrais na bolsa suprapatelar e dentro do cisto poplíteo. **(B)** Radiografia do ombro esquerdo em uma mulher de 68 anos de idade com osteoartrite da articulação glenoumeral mostra múltiplos corpos osteocondrais intra-articulares. **(C)** RM sagital ponderada em T2 com supressão de gordura do joelho em uma mulher de 54 anos de idade revela osteoartrite e inúmeros corpos osteocondrais (*setas*).

(discutida com maiores detalhes adiante neste capítulo), os defeitos de enchimento na articulação são mais confluentes e menos distintos. A RM pode mostrar focos de intensidade diminuída da sinóvia em todas as seqüências devido aos efeitos paramagnéticos da deposição de hemossiderina (ver Figs. 23.10 e 23.11). Geralmente, o *hemangioma sinovial* apresenta-se como uma massa única de tecidos moles. À RM, as imagens ponderadas em T1 mostram que a lesão é isointensa ou apresenta um sinal de intensidade ligeiramente mais elevado (mais brilhante) que os músculos circundantes, porém em intensidade muito menor que a gordura subcutânea. Nas imagens ponderadas em T2, a massa é invariavelmente muito mais brilhante que a gordura (ver Fig. 23.13). Flebolitos e septos fibroadiposos na massa são achados comuns que mostram características de sinal de baixa intensidade. O *lipoma arborescente* é uma proliferação lipomatosa vilosa da membrana sinovial. Este raro transtorno em geral afeta a articulação do joelho, mas ocasionalmente foi descrito em outras articulações, incluindo o punho e o tornozelo. A doença também foi descrita como tendo origem embriológica, traumática, inflamatória ou neoplásica, porém sua verdadeira etiologia ainda é desconhecida. Os achados clínicos incluem espessamento sinovial de crescimento lento, porém indolor, bem como derrame articular com exacerbação esporádica. Estudos radiológicos revelam um derrame articular acompanhado por vários graus de osteoartrite. O exame histológico demonstra substituição completa do tecido subsinovial por células adiposas maduras e a formação de projeções vilosas proliferativas (ver adiante).

O tratamento da condromatose sinovial geralmente consiste na remoção dos corpos intra-articulares e em sinovectomia, porém a recorrência local não é incomum.

Sinovite Vilonodular Pigmentada

A sinovite vilonodular pigmentada (SVNP) é uma proliferação fibro-histiocítica localmente destrutiva, caracterizada por muitas protrusões sinoviais nodulares e vilosas, que afeta as articulações, bolsas e bainhas tendíneas. A SVNP foi descrita pela primeira vez por Jaffe, Lichtenstein e Sutro em 1941, que usaram este nome para identificar a lesão devido ao

seu aspecto amarelo-acastanhado, viloso e nodular. A pigmentação amarelo-acastanhada é causada por depósitos excessivos de lipídios e hemossiderina. Este transtorno pode ser difuso ou localizado. Quando toda a sinóvia articular é afetada, e quando há um componente viloso importante, o transtorno é denominado *sinovite vilonodular pigmentada difusa*. Quando uma massa intra-articular distinta está presente, o transtorno é denominado *sinovite vilonodular pigmentada localizada*. Quando o processo afeta as bainhas tendíneas, é denominado *tumor de células gigantes localizado das bainhas tendíneas*. A forma difusa geralmente ocorre no joelho, quadril, cotovelo ou punho e representa 23% dos casos. A forma nodular localizada freqüentemente é considerada como uma entidade em separado. Consiste em uma única massa polipóide fixada à sinóvia. A tenossinovite nodular é mais freqüentemente observada nos dedos e é o segundo tumor de tecidos moles mais comum da mão, ultrapassado apenas pelo gânglion.

Tanto a forma difusa quanto a forma localizada de sinovite vilonodular ocorrem em geral como uma única lesão, principalmente em indivíduos jovens e de meia-idade de ambos os sexos. Um dos achados mais característicos na SVNP é a capacidade de a sinóvia hiperplásica invadir o osso subcondral, produzindo cistos e erosões. Embora a causa seja desconhecida e, freqüentemente, controvertida, alguns pesquisadores sugeriram uma patogênese auto-imune. O traumatismo também é uma causa suspeita, pois foram produzidos efeitos similares experimentalmente em animais por injeções repetidas de sangue na articulação do joelho. Alguns pesquisadores sugeriram um transtorno no metabolismo lipídico como fator etiológico. Também foi postulado por Jaffe e colegas que estas lesões podem representar uma resposta inflamatória a um agente desconhecido. Ray, Stout e Lattes postularam que estas lesões são neoplasias benignas verdadeiras. Embora esta última teoria presumivelmente tenha sido apoiada por estudos histopatológicos indicando que os histiócitos presentes na SVNP podem funcionar como fibroblastos facultativos e que as células espumosas podem originar-se de histiócitos, com isso, relacionando a SVNP com uma neoplasia benigna de origem fibro-histiocítica, estes achados não constituem prova definitiva de que a SVNP seja uma neoplasia verdadeira. Em vez disso, são indicativos de uma forma especial de um processo inflamatório proliferativo crônico, como já foi postulado por Jaffe e colegas.

Clinicamente, a SVNP é um processo lentamente progressivo que se manifesta com dor leve e edema articular com limitação do movimento. Às vezes, o aumento da temperatura cutânea é observado sobre a articulação afetada. A articulação do joelho é mais comumente afetada e 66% dos pacientes apresentam um derrame articular sanguinolento. De fato, a presença de um líquido sinovial serossanguinolento na ausência de uma história de traumatismo recente deve sugerir fortemente o diagnóstico de SVNP. O líquido sinovial contém níveis elevados de colesterol, e o líquido se reacumula rapidamente após a aspiração. Outras articulações podem ser afetadas, incluindo a articulação do quadril, tornozelo, punho, cotovelo e ombro. Há uma predileção de 2/1 para o sexo feminino. A faixa etária dos pacientes varia de 4 a 60 anos de idade, com uma incidência máxima na terceira e quarta décadas (Fig. 23.7). A duração dos sintomas pode variar de 6 meses até 25 anos.

A radiografia revela uma densidade de tecidos moles na articulação afetada, freqüentemente interpretada como derrame articular. Todavia, a densidade é maior que a do derrame simples, e reflete não apenas um líquido hemorrágico, mas também massas sinoviais lobuladas (Fig. 23.8). Uma erosão marginal bem definida de osso subcondral com uma margem esclerótica pode estar presente (incidência relatada entre 15 e 50%), geralmente em ambos os lados da articulação afetada. O estreitamento do espaço articular também é relatado. No quadril, múltiplas áreas erosivas ou semelhantes a cistos envolvendo regiões do acetábulo que não suportam peso, bem como a cabeça e o colo femorais, são características. São encontradas calcificações apenas em casos excepcionais.

A artrografia revela múltiplas massas lobuladas com projeções vilosas, que aparecem como defeito de enchimento na bolsa suprapatelar repleta de contraste (Fig. 23.9). A TC demonstra efetivamente a extensão da doença. O aumento no conteúdo de ferro do líquido sinovial resulta em valores de Hounsfield altos, aspecto que pode ajudar no diagnóstico diferencial. A RM é extremamente útil para fazer um diagnóstico, porque nas imagens ponderadas em T2 as massas intra-articulares mostram uma

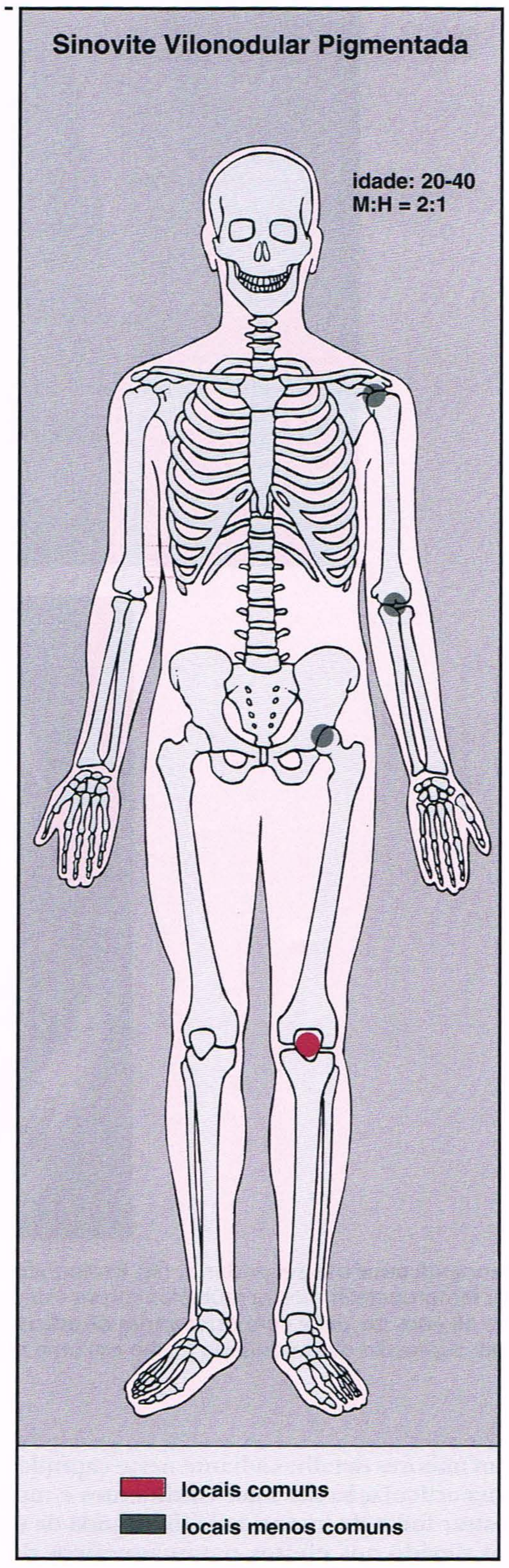

Fig. 23.7 Sinovite vilonodular pigmentada: locais de predileção, faixa etária de incidência máxima e relação homem/mulher.

combinação de áreas de sinal de intensidade elevada, representando líquido e sinóvia congestionada, entremeada com áreas de sinal de intensidade intermediária a baixa, secundárias à distribuição randômica de hemossiderina na sinóvia (Fig. 23.10). Em geral, a RM mostra um sinal de baixa intensidade nas imagens ponderadas em T1 e T2 devido à deposição de hemossiderina e a tecido fibroso espesso (Fig. 23.11). Além disso, dentro da massa, sinais compatíveis com gordura podem ser observados, que são causados por grupamentos de macrófagos repletos de lipídios. Outros achados da RM incluem sinóvia hiperplásica e, ocasio-

Fig. 23.8 **Sinovite vilonodular pigmentada.** Radiografia lateral do joelho de um homem de 58 anos de idade mostra um grande derrame articular suprapatelar e uma massa de tecidos moles grumosa, densa, causando erosão na face posterior do côndilo femoral lateral. Estes aspectos sugerem sinovite vilonodular pigmentada. Observe que posteriormente a densidade é maior que a de um líquido suprapatelar.

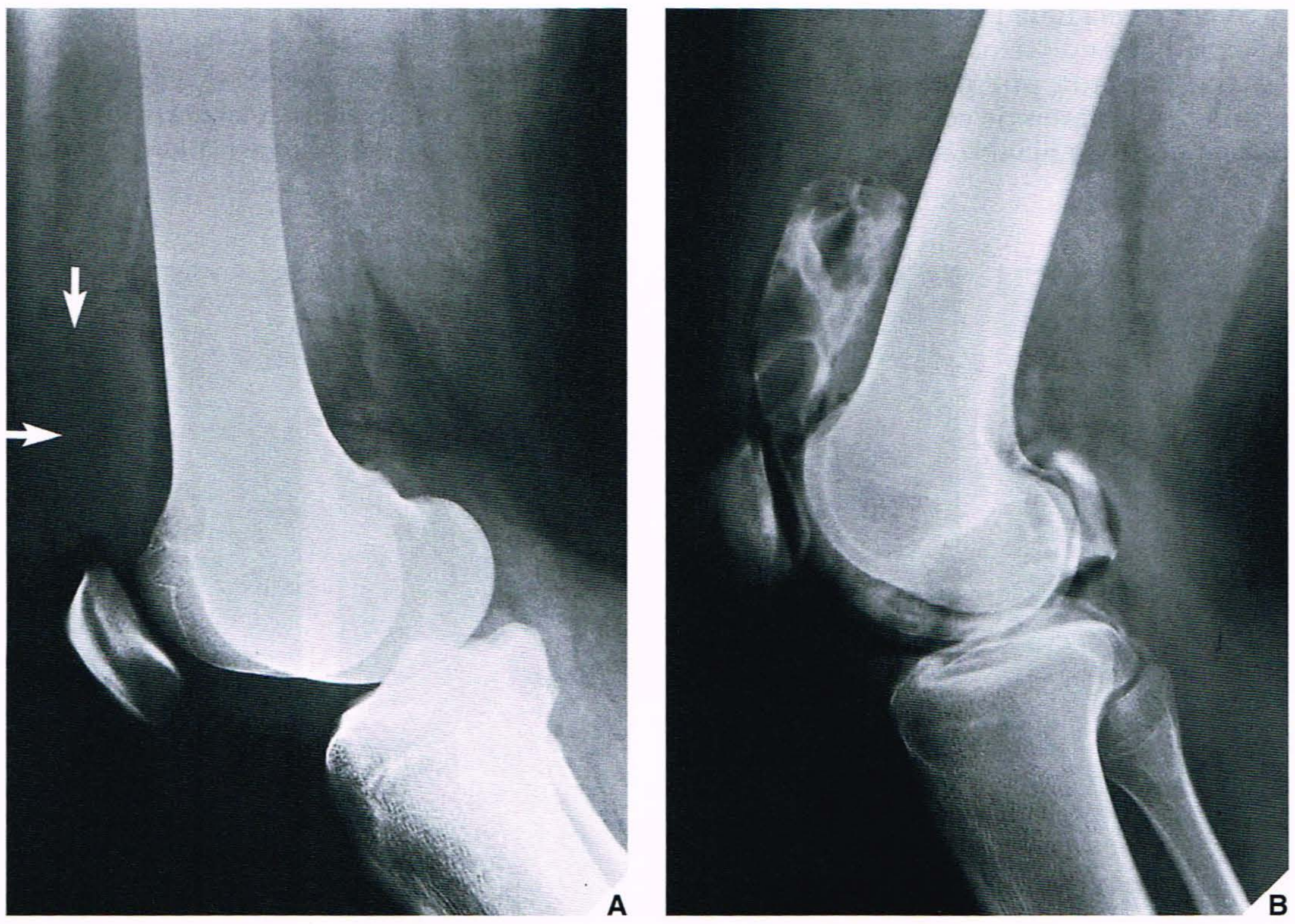

Fig. 23.9 **Artrografia de sinovite vilonodular pigmentada.** **(A)** Radiografia lateral de um outro paciente mostra o que parece ser um derrame suprapatelar (*setas*). A densidade de "líquido", entretanto, está aumentada, e há alguma lobulação evidente. **(B)** A artrografia contrastada do joelho mostra defeitos de enchimento lobulados na bolsa suprapatelar, representando massas sinoviais com protuberâncias. A punção articular produziu líquido sanguinolento espesso, o que explica a maior densidade da massa de tecidos moles observada na radiografia convencional. A biópsia confirmou o diagnóstico de sinovite vilonodular pigmentada.

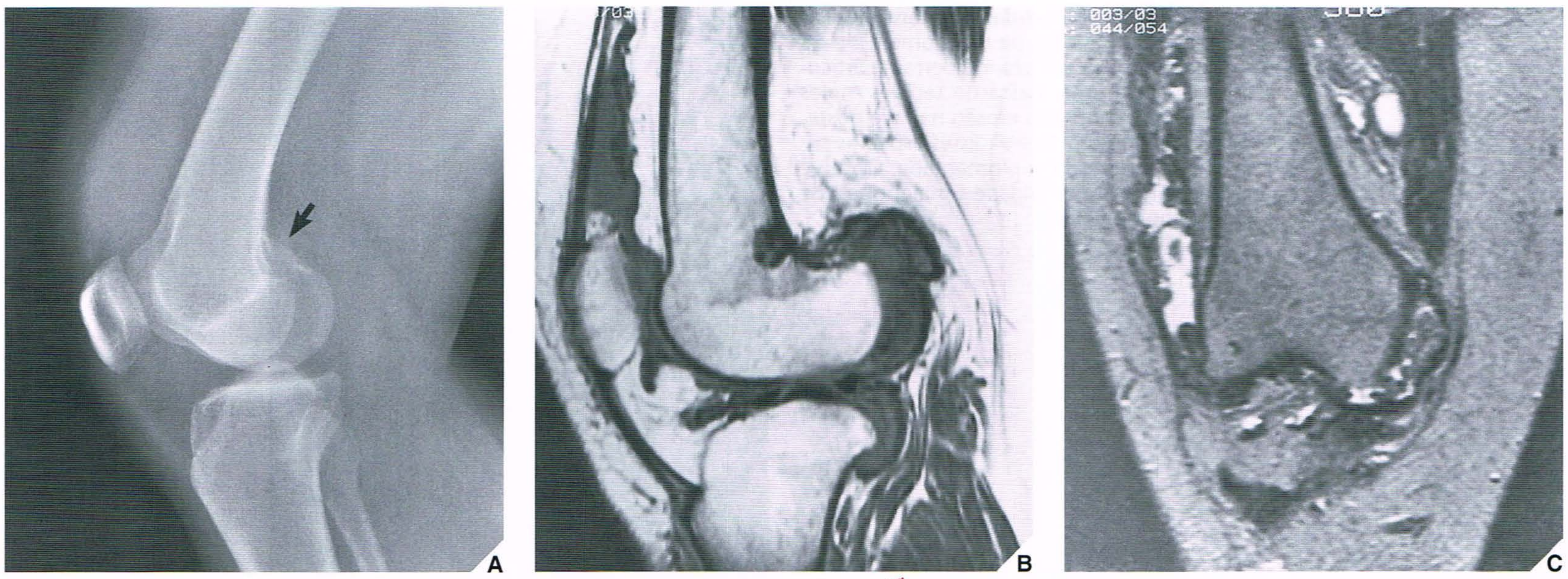

Fig. 23.10 RM de sinovite vilonodular pigmentada. Uma mulher de 22 anos de idade apresentou vários episódios de dor e edema no joelho. Foi aspirado líquido sanguinolento da articulação do joelho em duas ocasiões. **(A)** Radiografia lateral do joelho direito mostra plenitude na bolsa suprapatelar que foi interpretada como "derrame articular". Observe também a densidade aumentada na região da fossa poplítea e erosão sutil da face posterior da porção distal do fêmur (*seta*). **(B)** RM sagital (SE; TR 800/TE 20 ms) mostra uma massa lobulada na bolsa suprapatelar, estendendo-se para a articulação do joelho invadindo a gordura infrapatelar. Observe também a massa lobulada na face posterior da cápsula articular, estendendo-se para a porção proximal da tíbia. Estas massas mostram um sinal de intensidade intermediária a baixa. A erosão na face posterior na porção distal do fêmur (supracondilar) é claramente demonstrada por uma área de sinal de baixa intensidade. **(C)** RM coronal (SE; TR 1800/TE 80 ms) mostra áreas de sinal de alta intensidade que representam líquido e sinóvia congestionada, entremeada com áreas de sinal de intensidade intermediária a baixa, característico de depósitos de hemossiderina.

nalmente, erosões ósseas. A administração de gadolínio na forma de Gd-DTPA promove aumento notável na heterogeneidade global, que tende para um aumento global na intensidade do sinal da cápsula e dos septos. Este realce da sinóvia permite que ela seja diferenciada do líquido invariavelmente presente, que não realça. Além de sua eficácia diagnóstica, a RM também se mostra útil para definir a extensão da doença.

Ao exame histológico, a SVNP revela uma proliferação semelhante a tumor do tecido sinovial. Uma infiltração densa de histiócitos mononucleares é observada, acompanhada por plasmócitos, células xantomatosas, linfócitos e números variáveis de células gigantes. As lesões de longa duração mostram fibrose e hialinização.

Diagnóstico Diferencial

As possibilidades diagnósticas mais comuns incluem *artropatia hemofílica, condromatose sinovial* e *hemangioma sinovial*. A RM é muito eficaz para distinguir estas entidades porque pode revelar a deposição de hemossiderina na SVNP. Embora este aspecto também possa estar presente na *artropatia hemofílica*, a detecção de grupamentos difusos de hemossiderina, irregularidade e espessamento sinoviais e a distensão do saco sinovial indicam diagnóstico de SVNP. Além disso, a hemofilia, ao contrário da SVNP, afeta comumente múltiplas articulações e está associada a transtornos do crescimento nas extremidades articulares dos ossos afetados. A *condromatose*

Fig. 23.11 RM de sinovite vilonodular pigmentada. RM coronal **(A)** e sagital **(B)** ponderadas em T1 (SE; TR 600/TE 12 ms) do joelho de um homem de 40 anos de idade mostram massas lobuladas com sinal de intensidade baixa localizadas principalmente na fossa poplítea. **(C)** RM sagital ponderada em T2 (SE; TR 2300/TE 80 ms) mostra líquido de alta intensidade na bolsa suprapatelar. As massas lobuladas da sinovite vilonodular pigmentada permanecem com sinal de baixa intensidade.

sinovial pode se manifestar com erosões por pressão do osso similar àquelas da SVNP. Entretanto, pode ser distinguida pela presença de múltiplos corpos articulares, calcificados ou não-calcificados. O *hemangioma sinovial* está comumente associado à formação de flebolitos.

Tratamento

Geralmente, o tratamento consiste em sinovectomia cirúrgica ou artroscópica. Às vezes, é usada a sinovectomia por radiação intra-articular quando o tecido sinovial anormal tem menos de 5 mm de espessura. A recorrência local não é incomum, sendo relatada em aproximadamente 50% dos casos.

Hemangioma Sinovial

O hemangioma sinovial é lesão benigna rara que mais comumente afeta a articulação do joelho, em geral envolvendo o compartimento anterior. Esta lesão também foi encontrada nas articulações do cotovelo, punho e tornozelo, bem como nas bainhas tendíneas. A maioria dos casos afeta crianças e adolescentes. Quase todos os pacientes com hemangioma sinovial são sintomáticos, freqüentemente apresentando-se [redacted]

Até recentemente, os hemangiomas sinoviais eram avaliados por uma combinação de radiografia convencional, artrografia, angiografia e TC contrastada. Embora apareçam normais em pelo menos metade dos pacientes, as radiografias podem revelar edema de tecidos moles, uma massa ao redor da articulação, derrame articular ou erosões (Fig. 23.12). Flebolitos, espessamento periosteal, maturação avançada da epífise e alterações artríticas também são ocasionalmente observadas nas radiografias convencionais. A artrografia geralmente mostra defeitos de enchimento inespecíficos com uma configuração vilosa. As angiografias produzem informações muito mais específicas que a radiografia. Freqüentemente, podem revelar uma lesão vascular e demonstrar aspectos patognomônicos do hemangioma. A TC contrastada da articulação tipicamente revela uma massa de tecidos moles de aspecto heterogêneo com atenuação tecidual que se aproxima do músculo esquelético e contém áreas de atenuação diminuída, algumas se aproximando à da gordura. A TC é eficiente para demonstrar flebolitos e revelar realce em placas ao redor deles, bem como realce de áreas tubulares e acúmulo de contraste dentro da lesão. Em alguns casos, a TC revela vasos aumentados nutrindo e drenando a massa, bem como veias subcutâneas adjacentes aumentadas.

Recentemente, a RM tornou-se a modalidade de escolha para avaliação de hemangiomas porque com esta modalidade pode ser feito um diagnóstico presuntivo. Normalmente, a massa de tecidos moles tem um sinal de intensidade intermediária nas seqüências ponderadas em T1, aparecendo isointensa com o músculo ou ligeiramente mais brilhante, porém muito menos brilhante que a gordura. Geralmente, a massa é muito mais brilhante que a gordura subcutânea nas imagens ponderadas em T2 e nas seqüências com supressão de gordura (Fig. 23.13) e [redacted]

Originado no mesênquima da camada subsinovial da membrana sinovial, o hemangioma sinovial é uma lesão vascular que contém quantidades variáveis de tecido adiposo, fibroso e muscular, bem como trombos nos vasos. Quando a lesão é completamente intra-articular, em geral, é bem circunscrita e aparentemente encapsulada, fixada à membrana sinovial por um pedículo de tamanho variável, e aderente à sinóvia em uma ou mais superfícies por aderências separáveis. Macroscopicamente, o tumor é uma

Fig. 23.12 Hemangioma sinovial. Radiografias ântero-posterior **(A)** e lateral **(B)** do joelho direito de um menino de 7 anos de idade com hemangioma sinovial mostram erosões articulares nos compartimentos articulares femoropatelar e femorotibial. Massas de tecidos moles são observadas anterior e posteriormente. Um achado incidental é um fibroma não-ossificante na face posterior da tíbia (*pontas de seta*).

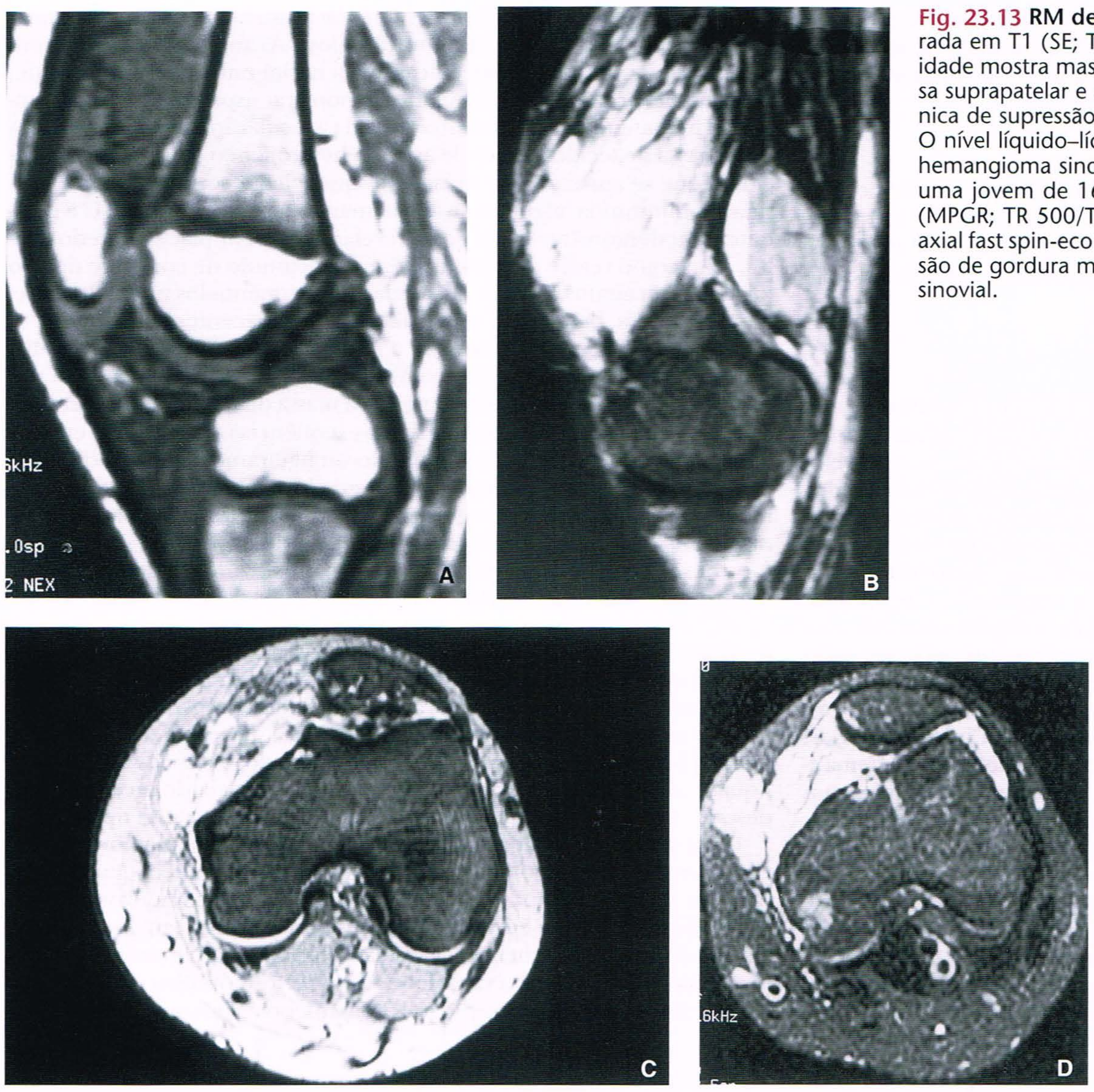

Fig. 23.13 RM de hemangioma sinovial. (A) RM sagital ponderada em T1 (SE; TR 400/TE 11 ms) em um menino de 9 anos de idade mostra massas isointensas com músculo envolvendo a bolsa suprapatelar e a gordura infrapatelar de Hoffa. **(B)** Com a técnica de supressão de gordura, a massa torna-se muito brilhante. O nível líquido–líquido observado na região poplítea é típico do hemangioma sinovial do tipo cavernoso. **(C)** Em outra paciente, uma jovem de 16 anos de idade, RM axial ponderada em T2* (MPGR; TR 500/TE 15 ms, ângulo de inclinação: 30°) e **(D)** RM axial fast spin-eco (TR 5000/TE 85 Ef ms) com a técnica de supressão de gordura mostra o tamanho e a extensão do hemangioma sinovial.

massa pastosa, castanha, macia, lobulada com sinóvia vilosa suprajacente que freqüentemente é corada em castanho-mogno pela hemossiderina. Ao exame microscópico, a lesão revela canais vasculares arborizantes de diferentes tamanhos e uma sinóvia hiperplásica suprajacente que mostra deposição abundante de ferro em casos crônicos com hemartrose repetida.

Diagnóstico Diferencial

O diagnóstico diferencial de hemangioma sinovial inclui *SVNP* e *condromatose sinovial*. Todos os processos inflamatórios crônicos proliferativos, como artrite reumatóide, artrite tuberculosa e artropatia hemofílica, devem ser considerados no diagnóstico diferencial, porém esses transtornos, quando envolvem o joelho, em geral podem ser distinguidos clinicamente. Devido a ser extremamente incomum, o lipoma arborescente raramente é incluído no diagnóstico diferencial. A RM é diagnóstica para este último transtorno, mostrando projeções semelhantes a frondes, típicas da lesão e características de gordura (brilhante nas imagens ponderadas em T1 e com sinal intermediário nas imagens ponderadas em T2). Na *SVNP*, a radiografia comumente revela achados similares aos do hemangioma sinovial, como derrame articular e uma massa na bolsa suprapatelar ou na região da fossa poplítea. As radiografias também podem demonstrar erosões ósseas em ambos os lados da articulação. Todavia, a RM geralmente é diagnóstica para SVNP, demonstrando que a sinóvia tem espessamento nodular e massas de sinal de intensidade heterogênea. A maioria da lesão exibirá um sinal de intensidade mais elevada que o músculo tanto nas seqüências ponderadas em T1 quanto em T2, com outras porções de sinal de baixa intensidade em todas as seqüências, refletindo o conteúdo de hemossiderina do tumor. A *condromatose sinovial* pode ser distinguida do hemangioma sinovial se a radiografia mostrar corpos calcificados. Fragmentos osteocondrais intra-articulares de tamanho uniforme são quase patognomônicos deste transtorno. A TC pode ser útil para demonstrar calcificações tênues, não observadas de outras formas.

Lipoma Arborescente

O lipoma arborescente, também conhecido como proliferação lipomatosa vilosa das membranas sinoviais, é um raro transtorno intra-articular caracterizado por proliferação lipomatosa não-neoplásica da sinóvia. A causa deste transtorno permanece incerta, embora a associação à osteoartrite, artrite reumatóide, psoríase e diabetes melito tenha sido postulada. Mais comumente, esta lesão afeta a articulação do joelho, apesar de o envolvimento de outras articulações, como ombro, quadril, punho, cotovelo e tornozelo tenha sido esporadicamente descrito por vários autores. É mais prevalente em homens, geralmente na quarta e quinta décadas de vida. Estes pacientes apresentam derrame articular de crescimento lento, porém indolor, acompanhado por espessamento sinovial.

Os estudos por imagem, sobretudo a RM, são muito característicos e permitem o diagnóstico definitivo deste transtorno. O derrame articular está invariavelmente presente, associado a massas semelhantes a frondes oriundas da sinóvia, que têm a intensidade de sinal de gordura em todas as seqüências de imagem (Fig. 23.14). Ocasionalmente, existe um artefato de desvio químico na interface gordura–líquido. Do ponto de vista histopatológico, o lipoma arborescente é caracterizado por hiperplasia da gordura subsinovial, formação de células adiposas maduras, e pela presença de projeções vilosas proliferativas.

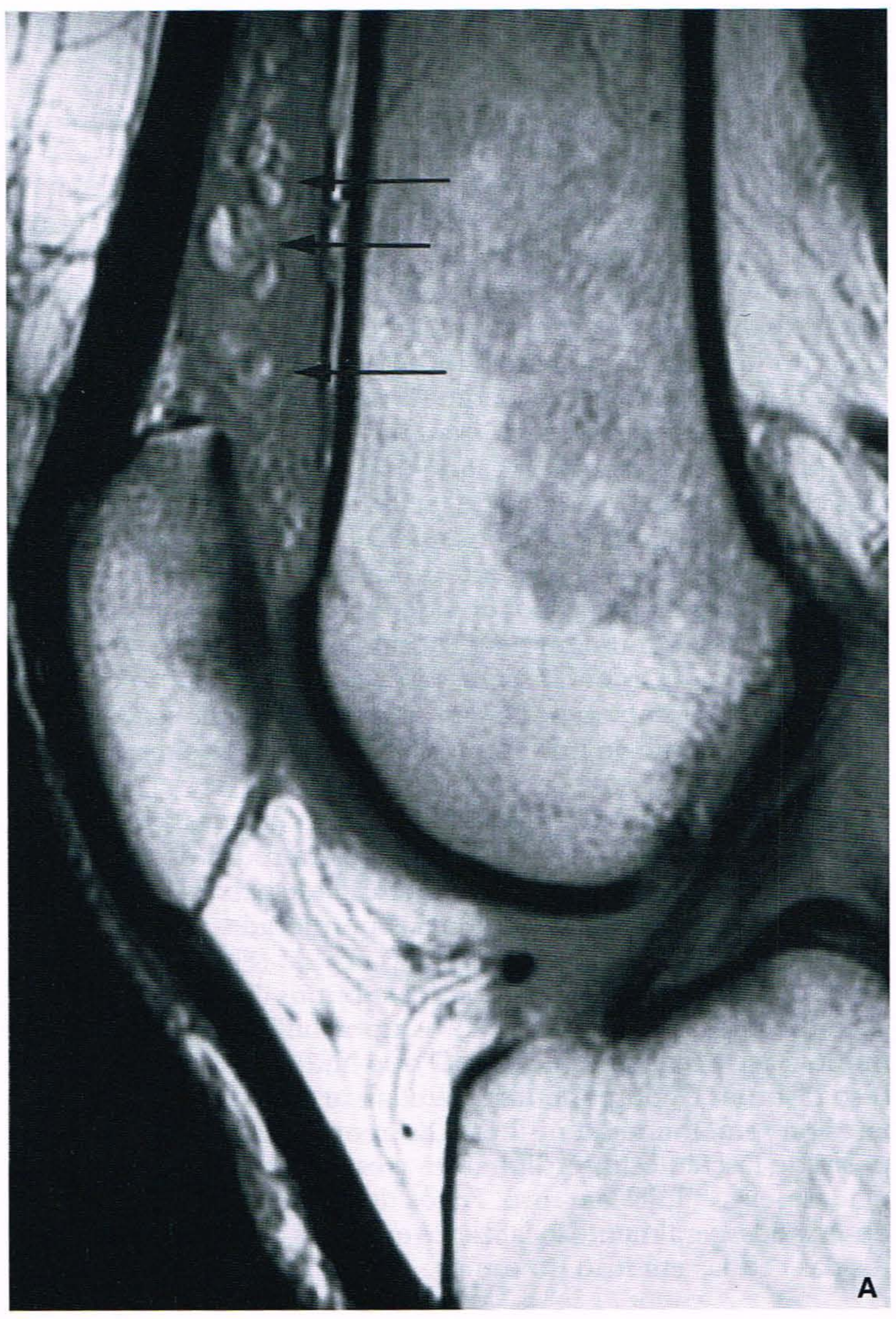

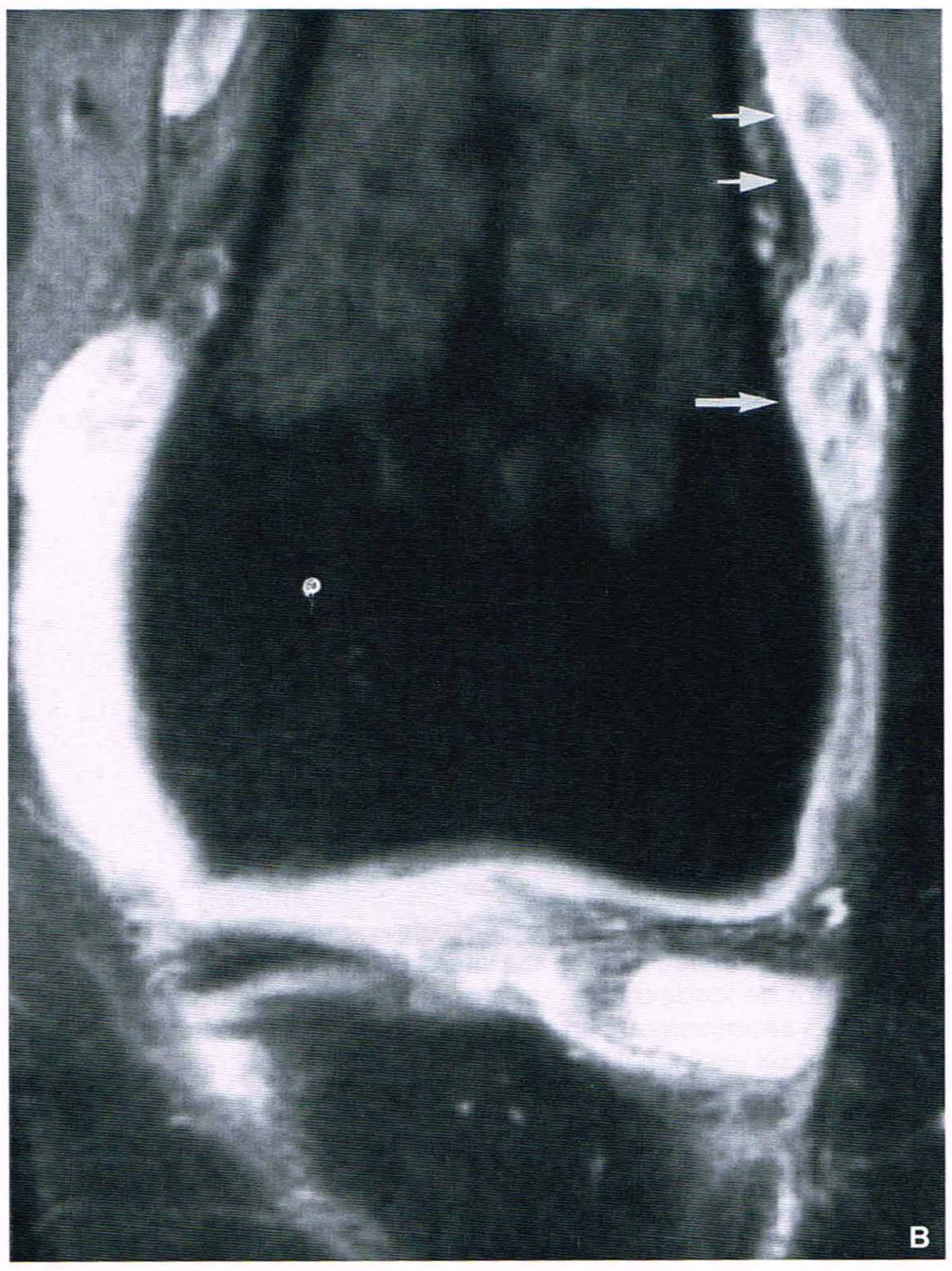

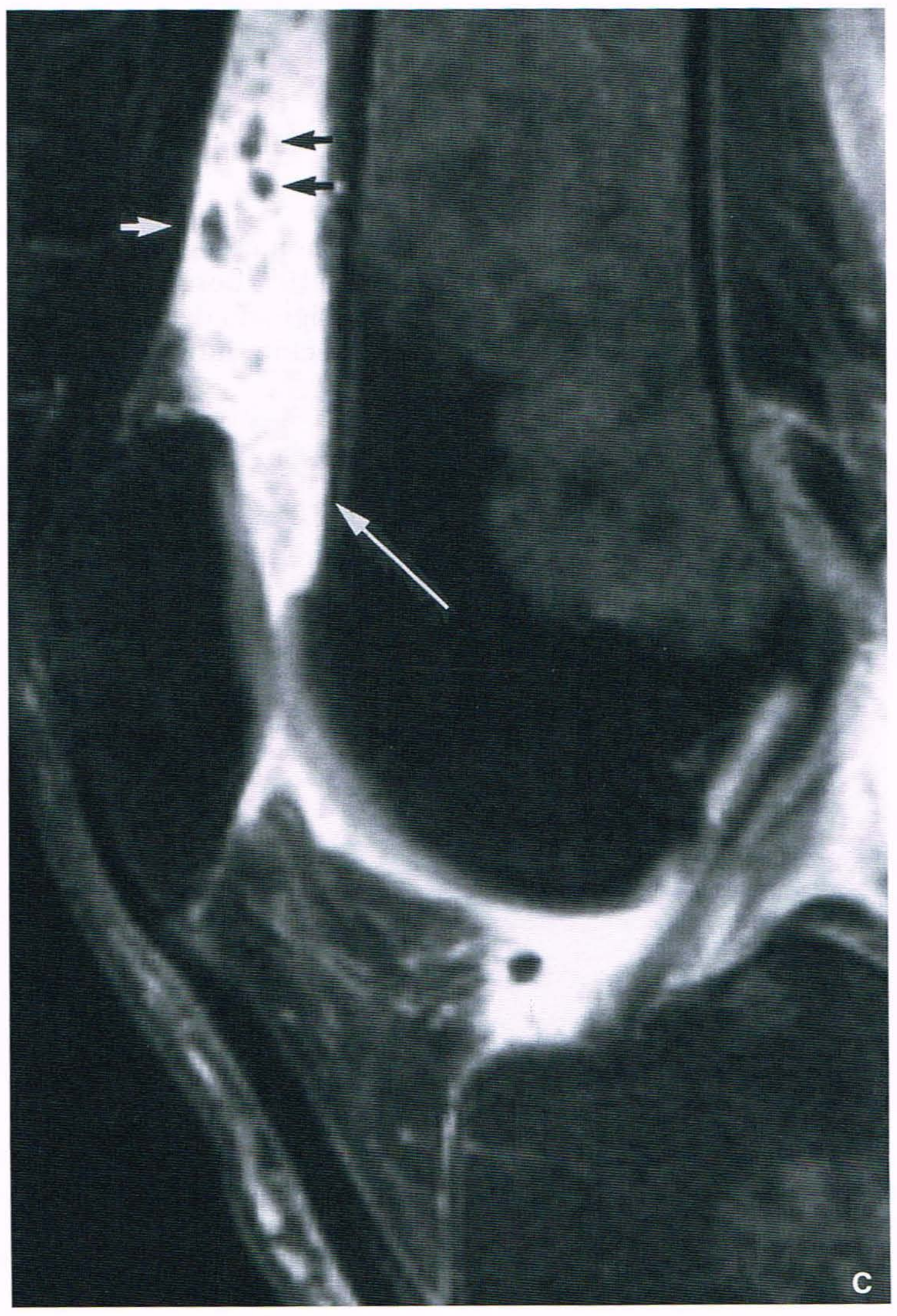

Fig. 23.14 **RM de lipoma arborescente.** Uma mulher de 54 anos relata repleção do joelho esquerdo nos últimos 5 meses. A radiografia convencional (não mostrada aqui) revelou derrame da articulação do joelho. **(A)** RM sagital em densidade protônica mostra inúmeras estruturas dentro da bolsa suprapatelar com intensidade de sinal compatível com a gordura (*setas*). RM coronal **(B)** e sagital **(C)** ponderadas em T2 com supressão de gordura mostram derrame articular com sinal de intensidade elevada. Os vilos sinoviais hipertróficos (*setas*) mais uma vez mostram sinais compatíveis com gordura. O exame histopatológico do tecido ressecado foi diagnóstico para lipoma arborescente.

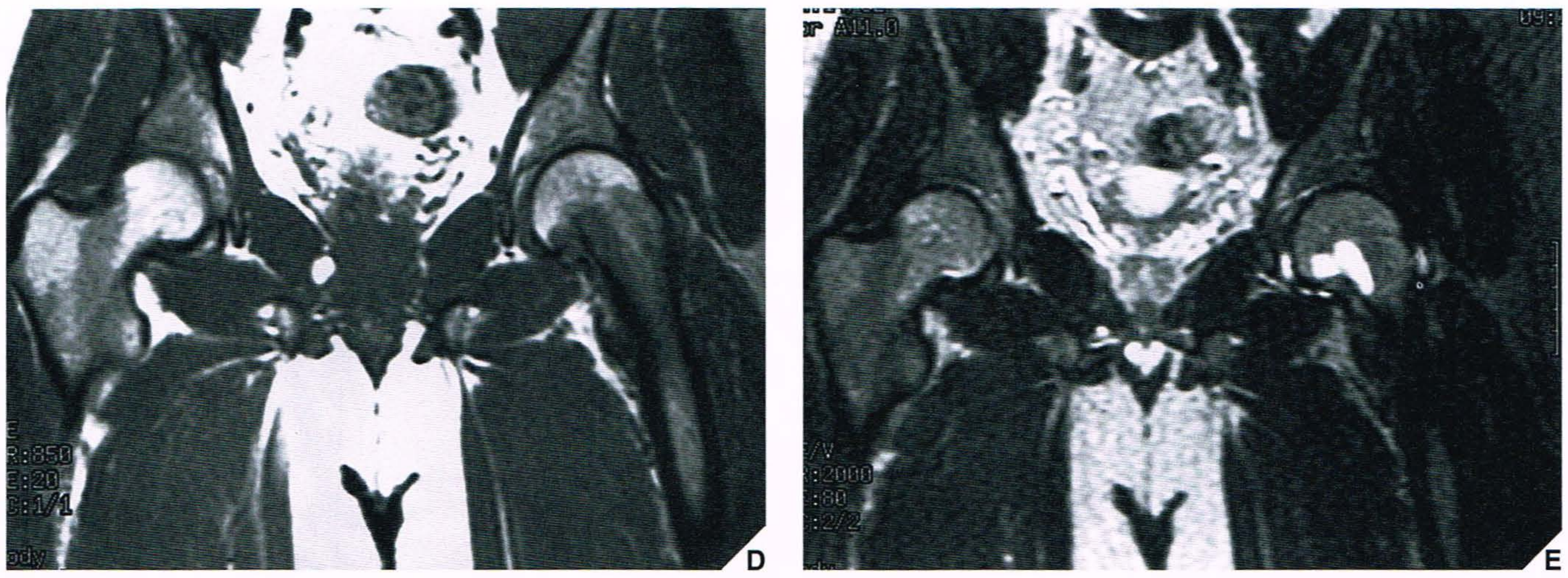

Fig. 23.16 **Cintigrafia e RM de sarcoma sinovial.** ***Continuação.*** **(D)** RM coronal ponderada em T1 (SE; TR 850/TE 20 ms) mostra uma lesão com sinal de intensidade baixa afetando a face medial do colo femoral. **(E)** Imagem de RM coronal ponderada em T2 (SE; TR 2000/TE 80 ms) demonstra sinal aumentado no colo femoral e nas faces medial e lateral da articulação do quadril. A biópsia excisional revelou sarcoma sinovial intra-articular.

A maioria dos condrossarcomas sinoviais está localizada na articulação do joelho. Raramente, outras articulações como quadril, cotovelo ou tornozelo são afetadas. Estas malignidades mostram discreta predominância em homens, e os pacientes variam entre 25 e 70 anos de idade. Os sintomas incluem dor e edema, com duração na maioria dos pacientes ultrapassando 12 meses. Em pacientes com (osteo)condromatose sinovial primária, a transformação maligna em condrossarcoma sinovial deve ser clinicamente suspeita se houver desenvolvimento de massa de tecidos moles no local da articulação afetada.

Radiologicamente, a presença de calcificações condróides dentro da articulação, destruição dos ossos adjacentes e uma massa de tecidos moles são altamente sugestivos de condrossarcoma sinovial. Em pacientes com (osteo)condromatose sinovial primária documentada, uma massa de tecidos moles e alterações destrutivas na articulação devem sugerir o desenvolvimento de condrossarcoma sinovial secundário (Fig. 23.17). Todavia, observe que freqüentemente tanto a condromatose sinovial não complicada quanto o condrossarcoma sinovial podem ter aspectos similares à radiografia e à RM.

A distinção histopatológica entre condromatose sinovial primária e malignidade secundária na condromatose sinovial é um assunto muito debatido. Manivel e associados sugeriram que os aspectos histológicos equivalentes aos do condrossarcoma central de grau 2 ou 3 têm de ser encontrados antes que o condrossarcoma originado na condromatose sinovial possa ser diagnosticado. Focos ocasionais de celularidade aumentada mostrando células atípicas hipercromáticas, compatíveis com condrossarcoma de grau 1, não devem ser evidência suficiente para uma alteração maligna na condromatose sinovial. Contudo, evidências de crescimento agressivo (invasão) e ausência de fixação da lesão ao revestimento sinovial, combinada com hipercelularidade e pleomorfismos celulares, devem apoiar o diagnóstico de malignidade. Bertoni e colaboradores tentaram desenvolver critérios para fazer esta distinção fundamental. Identificaram vários aspectos microscópicos indicativos de malignidade. As características distintivas do condrossarcoma sinovial incluem: células tumorosas arranjadas em folhetos, alterações mixóides na matriz, hipercelularidade com núcleos aglomerados e fusiformes na periferia, necrose e penetração nas trabéculas ósseas. Reforçando o perigo de se mal interpretar a condromatose sinovial como condrossarcoma tanto no exame radiológico quanto histopatológico, Bertoni e colegas destacaram as metástases pulmonares como o único aspecto de distinção.

Diagnóstico Diferencial

O principal diagnóstico diferencial é entre condrossarcoma sinovial e (osteo)condromatose sinovial. Freqüentemente, os achados radiológicos em ambos os transtornos são similares, embora o desenvolvimento

Fig. 23.17 **Transformação maligna de osteocondromatose sinovial em condrossarcoma sinovial.** Radiografias ântero-posterior **(A)** e lateral **(B)** do tornozelo direito de um homem de 64 anos de idade com longa história de condromatose sinovial mostram grande massa de tecidos moles na face dorsal da articulação do tornozelo, causando erosão no tálus. Múltiplas calcificações, de tamanho e forma uniformes, são observadas lateralmente. **(C)** Após injeção de 15 mCi (555 MBq) de metildifosfonato (MDP) marcado com tecnécio 99m, há aumento da captação do traçador radiofarmacêutico no tornozelo direito. *(continua)*

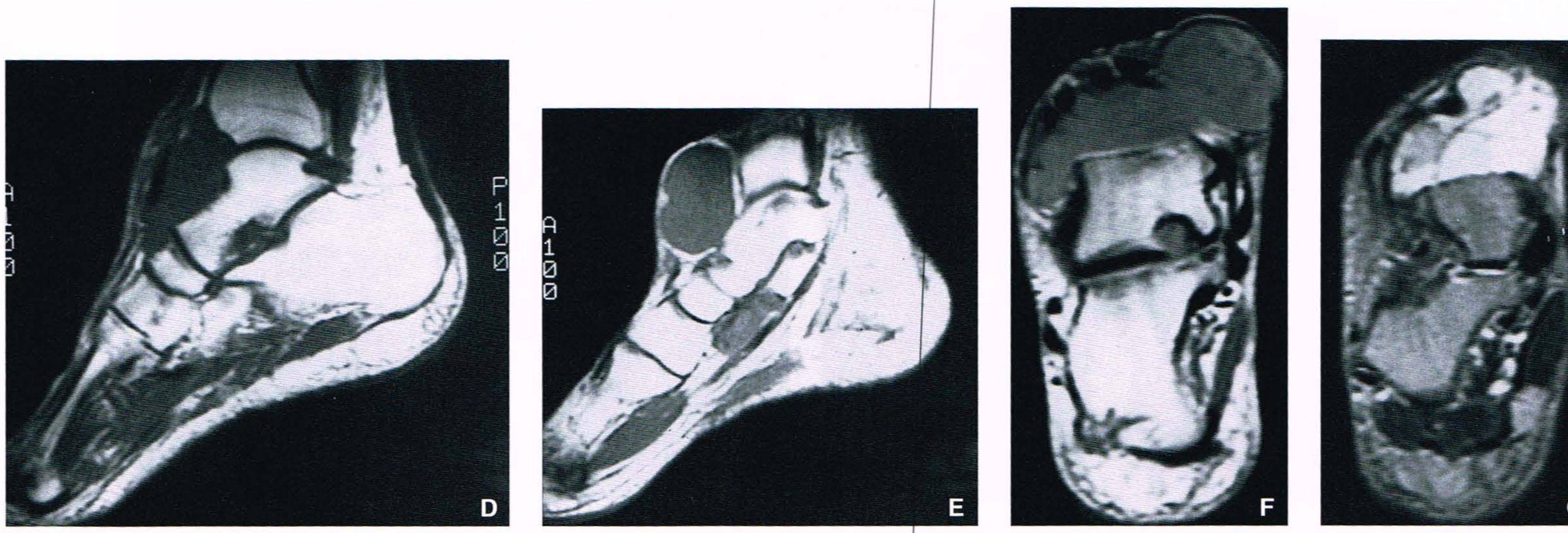

Fig. 23.17 Transformação maligna de osteocondromatose sinovial em condrossarcoma sinovial. ***Continuação.*** **(D)** RM sagital ponderada em T1 (SE; TR 400/TE 20 ms) mostra a massa com sinal de intensidade intermediária, isointensa com os músculos. **(E)** RM parassagital ponderada em T1 (SE; TR 400/TE 20 ms) mostra que a massa está bem encapsulada. **(F)** RM coronal com densidade protônica (SE; TR 1800/TE 29 ms) mostra que a massa é contínua com a articulação do tornozelo. **(G)** RM coronal ponderada em T2 (SE; TR 2000/TE 80 ms) mostra que a massa tem sinal de intensidade elevada. Áreas puntiformes de sinal de baixa intensidade dentro da massa representam calcificações.

de alterações destrutivas ao redor da articulação afetada favoreça o condrossarcoma sinovial. Todavia, estas alterações destrutivas devem ser diferenciadas de erosões periarticulares ocasionalmente presentes na condromatose sinovial. A SVNP geralmente pode ser excluída sem muita dificuldade, porque não apresenta calcificações e, além disso, mostra aspectos bastante característicos à RM (ver anteriormente).

Sinovite Vilonodular Pigmentada Maligna

Recentemente, Kalil e Unni relataram um caso de malignidade na sinovite vilonodular pigmentada (SVNP) e citaram oito outros casos na literatura. Enzinger e Weiss definiram SVNP maligna como uma lesão maligna que ocorre com SVNP benigna concomitante ou previamente documentada na mesma localização. Bertoni e colaboradores documentaram a evolução histológica da SVNP de benigna para maligna em três casos. A malignidade na SVNP é uma ocorrência extremamente rara, embora esta questão seja controvertida, principalmente porque outras lesões centralizadas na sinóvia, como sarcoma de células claras ou sarcoma epitelióide, podem ser confundidas com SVNP maligna.

ASPECTOS PRÁTICOS A SEREM LEMBRADOS

[1] Achados radiológicos característicos de (osteo)condromatose sinovial incluem derrame articular, inúmeros corpos osteocondrais radiopacos (geralmente de tamanho pequeno e uniforme) e erosões ósseas.

[2] A artrografia, TC ou RM são modalidades de imagem eficazes para demonstrar corpos intra-articulares não calcificados.

[3] Sinovite vilonodular pigmentada é invariavelmente acompanhada por líquido sinovial serossanguinolento. A radiografia revela densidade de tecidos moles na articulação afetada causada por líquido hemorrágico e massas sinoviais lobuladas.

[4] A RM é muito eficiente no diagnóstico de SVNP porque nas imagens ponderadas em T2 as massas intra-articulares mostram uma combinação característica de áreas de sinal de alta intensidade representando líquido e sinóvia congestionada, entremeada com áreas de sinal de intensidade intermediária a baixa secundárias à presença de hemossiderina.

[5] O hemangioma sinovial é mais bem diagnosticado pela RM. Achados característicos incluem uma massa de tecidos moles com sinal de intensidade intermediária nas imagens ponderadas em T1 (isointenso com ou discretamente mais brilhante que o músculo, porém não tão brilhante como a gordura), e sinal elevado nas imagens ponderadas em T2 associadas a septos serpiginosos de baixa intensidade de sinal.

[6] O lipoma arborescente, transtorno intra-articular muito raro, é caracterizado por proliferação lipomatosa não-neoplásica da sinóvia. A RM mostra derrame articular e massas semelhantes a frondes originadas da sinóvia que têm a intensidade de sinal de gordura em todas as seqüências.

[7] O sarcoma sinovial freqüentemente está localizado em íntima proximidade com a articulação. Calcificações e erosão óssea são achados comuns.

[8] O condrossarcoma sinovial, tumor muito raro que se origina na membrana sinovial, pode ser uma lesão primária ou pode se desenvolver na condromatose sinovial.

LEITURAS SUGERIDAS

Abdelwahab IF, Kenan S, Steiner GC, Abdul-Quader M. True bursal pigmented villonodular synovitis. *Skeletal Radiol* 2002;31:354–358.

Abrahams TG, Pavlov H, Bansal M, Bullough P. Concentric joint space narrowing of the hip associated with hemosiderotic synovitis (HS) including pigmented villonodular synovitis (PVNS). *Skeletal Radiol* 1988;17:37–45.

Ackerman LV. Extra-osseous localized non-neoplastic bone and cartilage formation (so-called myositis ossificans). Clinical and pathological confusion with malignant neoplasms. *J Bone Joint Surg [Am]* 1958;40A:279–298.

Aglietti P, Di Muria GV, Salvati EA, Stringa G. Pigmented vollonodular synovitis of the hip joint (review of the literature and report of personal case material). *Ital J Orthop Traumatol* 1983;9:487–496.

Armstrong SJ, Watt I. Lipoma arborescens of the knee. *Br J Radiol* 1989;62:178–180.

Atmore WG, Dahlin DC, Ghormley RK. Pigmented villonodular synovitis: a clinical and pathologic study. *Minn Med* 1956;39:196–202.

Azouz EM, Vicker DB, Brown KLB. Computed tomography of synovial sarcoma of the foot. *J Can Assoc Radiol* 1984;35:85–87.

Baker ND, Klein JD, Weidner N, Weissman BN, Brick GW. Pigmented villonodular synovitis containing coarse calcifications. *AJR Am J Roentgenol* 1989;153:1228–1230.

Balsara ZN, Staiken BF, Martinez AJ. MR image of localized giant cell tumor of the tendon sheath involving the knee. *J Comput Assist Tomogr* 1989;13:159–162.

Bertoni F, Unni KK, Beabout JW, Sim FH. Chondrosarcomas of the synovium. *Cancer* 1991;67:155–162.

Bertoni F, Unni KK, Beabout JW, Sim FH. Malignant giant cell tumor of the tendon sheaths and joints (malignant pigmented villonodular synovitis). *Am J Surg Path* 1997;21:153–163.

Besette PR, Cooley PA, Johnson RP, Czarnecki DJ. Gadolinium-enhanced MRI of pigmented villonodular synovitis of the knee. *J Comput Assist Tomogr* 1992;16:992–994.

Blacksin M, Adesokan A, Benevenia J. Case report 871. Synovial sarcoma, monophasic type. *Skeletal Radiol* 1994;23:589–591.

Blacksin MF, Ghelman B, Freiberger RH, Salvata E. Synovial chondromatosis of the hip: evaluation with air computed arthrotomography. *Clin Imaging* 1990;14:315–318.

Boyd AD Jr, Sledge CB. Evaluation of the hip with pigmented villonodular synovitis. A case report. *Clin Orthop* 1992;275:180–186.

Bravo SM, Winalski CS, Weissman BN. Pigmented villonodular synovitis. *Radiol Clin North Am* 1996;34:311–326.
Brodsky AE. Synovial hemangioma of the knee joint. *Bull Hosp Jt Dis Orthop Inst* 1956;17:58–69.
Buetow PC, Kransdorf MJ, Moser RP Jr, Jelinek JS, Berrey BH. Radiologic appearance of intramuscular hemangioma with emphasis on MR imaging. *AJR Am J Roentgenol* 1990;154:563–567.
Bullough PG. *Atlas of orthopaedic pathology with clinical and radiologic correlations,* 2nd ed. New York: Gower; 1992:17.25–17.28.
Burnstein MI, Fisher DR, Yandow DR, Hafez GR, DeSmet AA. Case report 502. Intra-articular synovial chondromatosis of shoulder with extra-articular extension. *Skeletal Radiol* 1988;17:458–461.
Butt WP, Hardy G, Ostlere SJ. Pigmented villonodular synovitis of the knee: computed tomographic appearances. *Skeletal Radiol* 1990;19:191–196.
Cadman NL, Soule EH, Kelly PJ. Synovial sarcoma: an analysis of 134 tumors. *Cancer* 1965;18:613–627.
Campanacci M. *Bone and soft-tissue tumors.* New York: Springer-Verlag; 1990:998–1012.
Chen A, Shih S-L, Chen B-F, Sheu C-Y. Primary synovial osteochondromatosis of the first metatarsophalangeal joint. *Skeletal Radiol* 2002;31:122–124.
Chen DY, Lan JL, Chou SJ. Treatment of pigmented villonodular synovitis with yttrium-90: changes in immunologic features. Tc-99m uptake measurements, and MR imaging of one case. *Clin Rheumatol* 1992;11:280–285.
Conway WF, Hayes CW. Miscellaneous lesions of bone. *Radiol Clin North Am* 1993;31:339–358.
Cotten A, Flipo R-M, Chastanet P, Desvigne-Noulet M-C, Duquesnoy B, Delcambre B. Pigmented villonodular synovitis of the hip: review of radiographic features in 58 patients. *Skeletal Radiol* 1995;24:1–6.
Cotten A, Flipo RM, Herbaux B, Gougeon F, Lecomte-Houcke M, Chastanet P. Synovial haemangioma of the knee: a frequently misdiagnosed lesion. *Skeletal Radiol*
Goldman AB, DiCarlo EF. Pigmented villonodular synovitis. Diagnosis and differential diagnosis. *Radiol Clin North Am* 1988;26:1327–1347.
Goldman RL, Lichtenstein L. Synovial chondrosarcoma. *Cancer* 1964;17:1233–1240.
Granowitz SP, D'Antonio J, Mankin HL. The pathogenesis and long-term end results of pigmented villonodular synovitis. *Clin Orthop* 1976;114:335–351.
Granowitz SP, Mankin HJ. Localized pigmented villonodular synovitis of the knee. Report of five cases. *J Bone Joint Surg [Am]* 1967;49A:122–128.
Greenfield GB, Arrington JA, Kudryk BT. MRI of soft tissue tumors. *Skeletal Radiol* 1993;22:77–84.
Greenfield MM, Wallace KM. Pigmented villonodular synovitis. *Radiology* 1950;54:350–356.
Greenspan A, Azouz EM, Matthews J II, Décarie J-C. Synovial hemangioma: imaging features in eight histologically proved cases, review of the literature, and differential diagnosis. *Skeletal Radiol* 1995;24:583–590.
Grieten M, Buckwalter KA, Cardinal E, Rougraff B. Case report 873. Lipoma arborescens (villous lipomatous proliferation of the synovial membrane). *Skeletal Radiol* 1994;23:652–655.
Hallel T, Lew S, Bansal M. Villous lipomatous proliferation of the synovial membrane (lipoma arborescens). *J Bone Joint Surg [Am]* 1988;70A:264–270.
Hamilton A, Davis RI, Hayes D, Mollan RA. Chondrosarcoma developing in synovial chondromatosis. A case report. *J Bone Joint Surg [Br]* 1987;69B:137–140.
Hawnaur JM, Whitehouse RW, Jenkins JP, Isherwood I. Musculoskeletal haemangiomas: comparison of MRI with CT. *Skeletal Radiol* 1990;19:251–258.
Hermann G, Abdelwahab IF, Klein MJ, Kenan S, Lewis M. Synovial chondromatosis. *Skeletal Radiol* 1995;24:298–300.
Hermann G, Klein MJ, Abdelwahab IF, Kenan S. Synovial chondrosarcoma arising in synovial chondromatosis of the right hip. *Skeletal Radiol* 1997;26:366–369.
Hiraga H, Nojima T, Isu K, Yamashiro K, Yamawaki S, Nagashima K. Histological and molecular evidence of synovial sarcoma of bone. A case report. *J Bone Joint Surg*

Laorr A, Helms CA. *MRI of musculoskeletal masses: a practical text and atlas.* New York: Igaku-Shoin; 1997.
Laorr A, Peterfy CG, Tirman PF, Rabassa AE. Lipoma arborescens of the shoulder: magnetic resonance imaging findings. *Can Assoc Radiol J* 1995;46:311–313.
Larson IJ, Landry RN. Hemangioma of the synovial membrane. *J Bone Joint Surg [Am]* 1969;51A:1210–1215.
Lee Fy-I, Keel SB, Gebhardt MC, Rosenthal DI. Intra-articular lipoma with osteochondroid metaplasia in the knee joint. *Skeletal Radiol* 2001;30:230–233.
Lenchik L, Poznanski AK, Donaldson JS, Sarwark JF. Case report 681. Synovial hemangioma of the knee. *Skeletal Radiol* 1991;20:387–389.
Lin J, Jacobson JA, Jamadar DA, Ellis JH. Pigmented villonodular synovitis and related lesions: the spectrum of imaging findings. *AJR Am J Roentgenol* 1999;172:191–197.
Llauger J, Monill JM, Palmer J, Clotet M. Synovial hemangioma of the knee: MRI findings in two cases. *Skeletal Radiol* 1995;24:579–581.
Llauger J, Palmer J, Rosón N, Bagué S, Camins A, Cremades R. Nonseptic monoarthritis: imaging features with clinical and histopathologic correlation. *Radiographics* 2000;20:S263–S278.
Llauger J, Palmer J, Rosón N, Cremades R, Bagué S. Pigmented villonodular synovitis and giant cell tumors of the tendon sheath: radiologic and pathologic features. *AJR Am J Roentgenol* 1999;172:1087–1091.
Madewell JE, Sweet DE. Tumors and tumor-like lesions in or about joints. In: Resnick D, ed. *Bone and joint imaging.* Philadelphia: WB Saunders; 1989:1182–1192.
Mahajan H, Lorigan JG, Shirkhoda A. Synovial sarcoma: MR imaging. *Magn Reson Imaging* 1989;7:211–216.
Majeste RM, Beckman EN. Synovial sarcoma with an overwhelming epithelial component. *Cancer* 1988;61:2527–2531.
Mandelbaum BR, Grant TT, Hartzman S, et al. The use of MRI to assist in the diagnosis of pigmented villonodular synovitis of the knee. *Clin Orthop* 1988;231: 135–139.
Manivel JC, Dehner LP, Thompson R. Case report 460. Synovial chondrosarcoma of left knee. *Skeletal Radiol* 1988;17:66–71.
Maurice H, Crone M, Watt I. Synovial chondromatosis. *J Bone Joint Surg [Br]* 1988;70B: 807–811.
McCarville MB, Spunt SL, Skapek SX, Pappo AS. Pictorial essay. Synovial sarcoma in pediatric patients. *AJR Am J Roentgenol* 2002;179:797–801.
McKinney CD, Mills SE, Fechner RE. Intraarticular synovial sarcoma. *Am J Surg Pathol* 1992;16:1017–1020.
McMaster PE. Pigmented villonodular synovitis with invasion of bone. Report of six cases. *J Bone Joint Surg [Am]* 1960;42A:1170–1183.
Meyer CA, Kransdorf MJ, Moser PP Jr, Jelinek JS. Case report 716. Soft-tissue metastasis in synovial sarcoma. *Skeletal Radiol* 1992;21:128–131.
Miettinen M, Virtanen I. Synovial sarcoma—a misnomer. *Am J Pathol* 1984;117:18–25.
Milchgrub S, Ghandur-Mnaymneh L, Dorfman HD, Albores-Saavedra J. Synovial sarcoma with extensive osteoid and bone formation. *Am J Surg Pathol* 1993;17:357–363.
Milgram JW. Synovial osteochondromatosis. A histopathological study of thirty cases. *J Bone Joint Surg [Am]* 1977;59A:792–801.
Milgram JW, Addison RG. Synovial osteochondromatosis of the knee. Chondromatous recurrence with possible chondrosarcomatous degeneration. *J Bone Joint Surg [Am]* 1976;58A:264–266.
Miller WE. Villonodular synovitis: pigmented and nonpigmented variations. *South Med J* 1982;75:1084–1086.
Morton MJ, Berquist TH, McLeod RA, Unni KK, Sim FH. MR imaging of synovial sarcoma. *AJR Am J Roentgenol* 1991;156:337–340.
Mulder JD, Kroon HM, Schütte HE, Taconis WK. *Radiologic atlas of bone tumors.* Amsterdam: Elsevier; 1993.
Mullins F, Berard CW, Eisenberg SH. Chondrosarcoma following synovial chondromatosis. A case study. *Cancer* 1965;18:1180–1188.
Murphy FP, Dahlin DC, Sullivan CR. Articular synovial chondromatosis. *J Bone Joint Surg [Am]* 1962;44A:77–86.
Myers BW, Masi AT. Pigmented villonodular synovitis and tenosynovitis, a clinical epidemiologic study of 166 cases and literature review. *Medicine* 1980;59: 224–238.
Narváez JA, Narváez J, Ortega R, De Lama E, Roca Y, Vidal N. Pictorial essay. Hypointense synovial lesions on T2-weighted images: differential diagnosis with pathologic correlation. *AJR Am J Roentgenol* 2003;181:761–769.
Nisolle J-F, Blovard E, Baudrez V, Bautsen Y, De Cloedt P, Esselinckx W. Subacromial-subdeltoid lipoma arborescens associated with a rotator cuff tear. *Skeletal Radiol* 1999;28:283–285.
Norman A, Steiner GC. Bone erosion in synovial chondromatosis. *Radiology* 1986;161: 749–752.
Ontell F, Greenspan A. Chondrosarcoma complicating synovial chondromatosis: findings with magnetic resonance imaging. *Can Assoc Radiol J* 1994;45:318–323.
Osburn AW, Bassett LW, Seeger LL, Mirra JM, Eckhardt JJ. Case report 609. Synovial (osteo)chondromatosis. *Skeletal Radiol* 1990;19:237–241.
Parsonage S, Mehr A, Davies MD. Lipoma arborescense: a definitive MR imaging diagnosis. *Osteol Közlem* 2001;9:80–82.
Patel MR, Zinberg EM. Pigmented villonodular synovitis of the wrist invading bone; report of a case. *J Hand Surg* 1984;9:854–858.
Peh WCG, Shek TWH, Davies AM, Wong JWK, Chien EP. Osteochondroma and secondary synovial osteochondromatosis. *Skeletal Radiol* 1999;28:169–174.
Perry BE, McQueen DA, Lin JJ. Synovial chondromatosis with malignant degeneration to chondrosarcoma. Report of a case. *J Bone Joint Surg [Am]* 1988;70A: 1259–1261.
Poletti SC, Gates HS III, Martinez SM, Richardson WJ. The use of magnetic resonance imaging in the diagnosis of pigmented villonodular synovitis. *Orthopedics* 1990;13: 185–190.
Rao AS, Vigorita VJ. Pigmented villonodular synovitis (giant-cell tumor of the tendon sheath and synovial membrane). A review of eighty-one cases. *J Bone Joint Surg [Am]* 1984;66A:76–94.
Resnick D, Oliphant M. Hemophilia-like arthropathy of the knee associated with cutaneous and synovial hemangiomas. *Radiology* 1975;114:323–326.
Rosenthal DI, Aronow S, Murray WT. Iron content of pigmented villonodular synovitis detected by computed tomography. *Radiology* 1979;133:409–411.
Ryu KN, Jaovisidha S, Schweitzer M, Motta AO, Resnick D. MR imaging of lipoma aborescens of the knee joint. *AJR Am J Roentgenol* 1996;167:1229–1232.
Sánchez Reyes JM, Alcaraz Mexia M, Quiñones Tapia D, Aramburu JA. Extensively calcified synovial sarcoma. *Skeletal Radiol* 1997;26:671–673.
Schajowicz F. Synovial chondromatosis. In: *Tumors and tumorlike lesions of bones and joints.* New York: Springer-Verlag; 1981:541–545.
Schumacher HR, Lotke P, Athreya B, Rothfuss S. Pigmented villonodular synovitis: light and electron microscopic studies. *Semin Arthritis Rheum* 1982;12:32–43.
Schwartz GB, Coleman DA. Pigmented villonodular synovitis of the wrist and adjacent bone. *Orthop Rev* 1986;15:526–530.
Sherry JB, Anderson W. The natural history of pigmented villonodular synovitis of tendon sheath. *J Bone Joint Surg [Am]* 1956;37A:1005–1011.
Silit E, Mutlu H, Pekkafali Z, Kizilkaya E, Basekim CC. Synovial hemangioma of the knee invading the femur. *Skeletal Radiol* 2002;31:612–614.
Soule EH. Synovial sarcoma. *Am J Surg Pathol* 1986;10:78–82.
Spritzer CE, Dalinka MK, Kressel HY. Magnetic resonance imaging of pigmented villonodular synovitis: a report of two cases. *Skeletal Radiol* 1987;16:316–319.
Steinbach LS, Neumann CH, Stoller DW, et al. MRI of the knee in diffuse pigmented villonodular synovitis. *Clin Imaging* 1989;13:305–316.
Stiehl JB, Hackbarth DA. Recurrent pigmented villonodular synovitis of the hip joint, case report and review of the literature. *J Arthroplasty* 1991;6:S85–S90.
Stout AP, Lattes R. Tumors of the soft tissue. In: *Atlas of tumor pathology,* 2nd series, fascicle 1. Washington, DC: Armed Forces Institute of Pathology; 1967.
Strickland B, Mackenzie DH. Bone involvement in synovial sarcoma. *J Faculty Radiol* 1959;10:64–72.
Sugimoto K, Iwai M, Kawate K, Yajima H, Takakura Y. Tenosynovial osteochondromatosis of the tarsal tunnel. *Skeletal Radiol* 2003;32:99–102.
Suh J, Griffith HJ, Galloway HR, Everson LI. MRI in the diagnosis of synovial disease. *Orthopedics* 1992;15:778–781.
Suh J-S, Swang G, Hahn S-B. Soft tissue hemangiomas: MR manifestations in 23 patients. *Skeletal Radiol* 1994;23:621–625.
Sundaram M, Chalk D, Merenda J, Verde JM, Salinas-Madrigal L. Case report 563. Pigmented villonodular synovitis (PVNS) of knee. *Skeletal Radiol* 1989;18:463–465.
Sundaram M, McGuire MH, Fletcher J, Wolverson MK, Heiberg E, Shields JB. Magnetic resonance imaging of lesions of synovial origin. *Skeletal Radiol* 1986;15: 110–116.
Sundaram M, McLeod RA. MR imaging of tumor and tumorlike lesions of bone and soft tissue. *AJR Am J Roentgenol* 1990;155:817–824.
Taconis WK, van der Heul RO, Taminiau AMM. Synovial chondrosarcoma: report of a case and review of the literature. *Skeletal Radiol* 1997;26:682–685.
Trias A, Quintana O. Synovial chondrometaplasia: review of world literature and study of 18 Canadian cases. *Can J Surg* 1976;19:151–158.
Tuckman G, Wirth CZ. Synovial osteochondromatosis of the shoulder: MR findings. *J Comput Assist Tomogr* 1989;13:360–361.
Ushijima M, Hashimoto H, Tsuneyoshi M, Enjoji M. Giant cell tumor of the tendon sheath (nodular tenosynovitis). A study of 207 cases to compare the large joint group with the common digit group. *Cancer* 1986;57:875–884.
van Rijswijk CSP, Hogendoorn PCW, Taminiau AHM, Bloem JL. Synovial sarcoma: dynamic contrast-enhanced MR imaging features. *Skeletal Radiol* 2001;30:25–30.
Varela-Duran J, Enzinger FM. Calcifying synovial sarcoma. *Cancer* 1982;50:345–352.
Villanova JC, Barceló J, Villalón M, Aldomà J, Delgado E, Zapater I. MR imaging of lipoma arborescens and the associated lesions. *Skeletal Radiol* 2003;32:504–509.
Wagner ML, Spjut HJ, Dutton RV, Glassman AL, Askew JB. Polyarticular pigmented villonodular synovitis. *AJR Am J Roentgenol* 1981;143:877–885.
Weisz GM, Gal A, Kitchener PN. Magnetic resonance imaging in the diagnosis of aggressive villonodular synovitis. *Clin Orthop* 1988;236:303–306.
Weitzman G. Lipoma arborescens of the knee. *J Bone Joint Surg [Am]* 1965;47A: 1030–1033.
Wiss DA. Recurrent villonodular synovitis of the knee: successful treatment with yttrium-90. *Clin Orthop* 1982;169:128–129.
Witkin GB, Miettinen M, Rosai J. A biphasic tumor of the mediastinum with features of synovial sarcoma. *Am J Surg Pathol* 1989;13:490–499.
Wittkop B, Davies AM, Mangham DC. Primary synovial chondromatosis and synovial chondrosarcoma: a pictorial review. *Eur Radiol* 2002;12:2112–2119.
Wolfe RD, Giuliano VJ. Double-contrast arthrography in the diagnosis of pigmented villonodular synovitis of the knee. *AJR Am J Roentgenol* 1970;110:793–799.
Wright PH, Sim FH, Soule EH, Taylor WF. Synovial sarcoma. *J Bone Joint Surg [Am]* 1982;64A:112–122.
Young JM, Hudacek AG. Experimental production of pigmented villonodular synovitis in dogs. *Am J Pathol* 1981;19:379–392.
Yudd AP, Velchik MG. Pigmented villonodular synovitis of the hip. *Clin Nucl Med* 1985;10:441–442.
Zwass A, Abdelwahab IF, Klein MJ. Case report 463. Pigmented villonodular synovitis (PVNS) of the knee. *Skeletal Radiol* 1988;17:81–84.
Zwass A, Greenspan A, Green SM. Giant cell tumor of the tendon sheath with a pathologic phalangeal fracture: a rare association. *Bull Hosp Jt Dis Orthop Inst* 1985;45: 87–93.

PARTE

V

INFECÇÕES

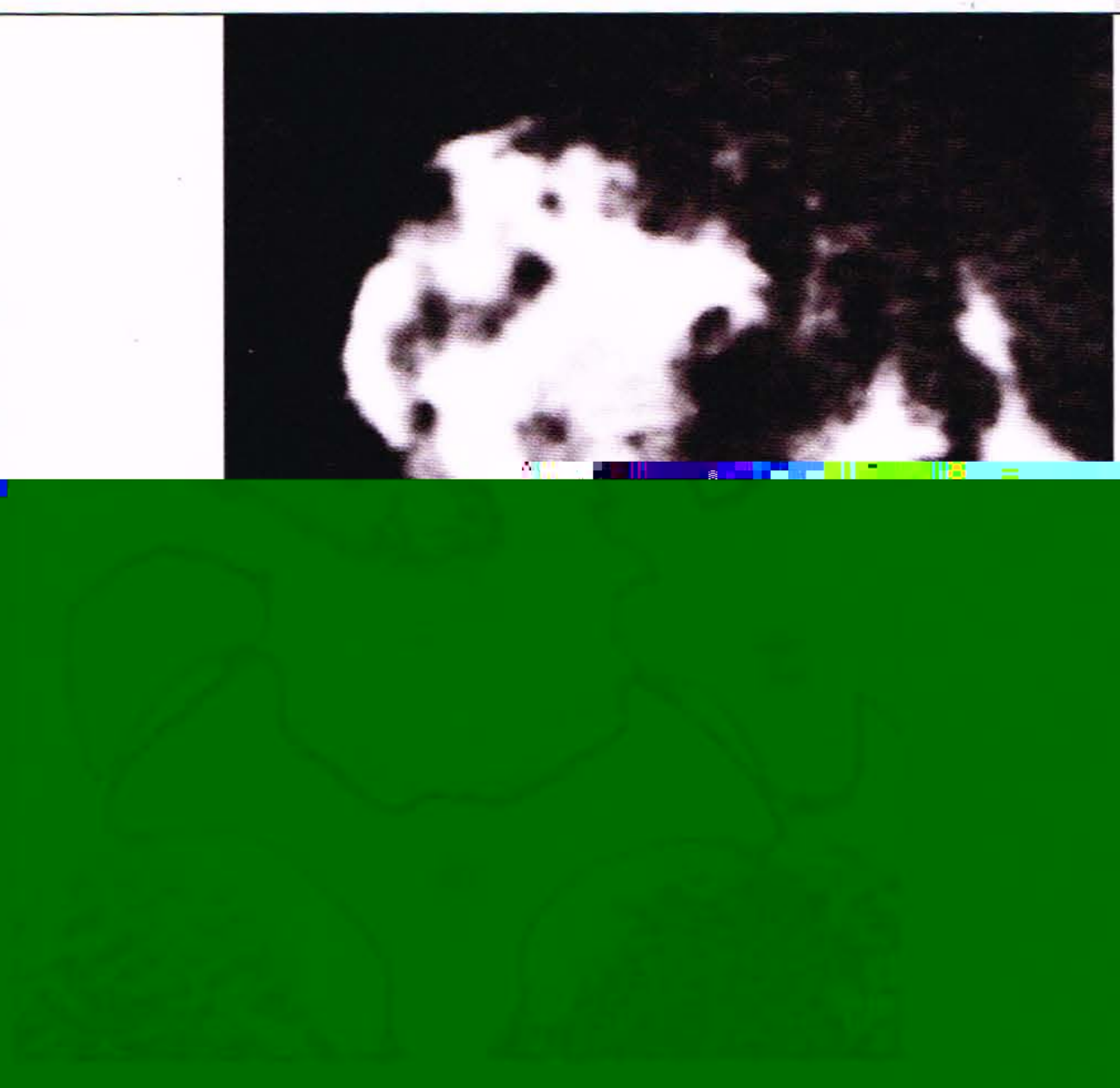

CAPÍTULO

24

AVALIAÇÃO RADIOLÓGICA DAS INFECÇÕES MUSCULOESQUELÉTICAS

Infecções Musculoesqueléticas

As infecções do sistema musculoesquelético podem ser divididas em três categorias: (a) as que acometem os ossos (osteomielite); (b) as que acometem as articulações (artrite infecciosa); e (c) as que acometem os tecidos moles (celulite). Devido à complexidade das vértebras e de suas estruturas de tecidos moles, os processos infecciosos da coluna vertebral são considerados separadamente.

Osteomielite

Três mecanismos básicos permitem que um microrganismo infeccioso — seja bactéria, vírus, micoplasma, riquétsia ou fungo — atinja o osso: (a) *disseminação hematogênica*, através da corrente sangüínea, de um local de infecção distante, como pele, amígdalas, vesícula biliar ou trato urinário; (b) disseminação a partir de uma *fonte contígua* de infecção, como tecidos moles, dentes ou seios da face; e (c) *implantação direta*, como através de perfuração ou ferida por projétil de arma de fogo ou por procedimento cirúrgico (Fig. 24.1).

A disseminação hematogênica é comum em crianças, e o foco habitual de infecção se desenvolve na metáfise. A localização metafisária da infecção em crianças está relacionada com uma anatomia osteovascular que difere no lactente, na criança e no adulto (Fig. 24.2). Na criança (1 a 16 anos de idade), há separação do suprimento sangüíneo para a metáfise e para a epífise, cada uma possuindo sua própria fonte. Além disso, as artérias e os capilares da metáfise se curvam agudamente sem penetrar na placa de crescimento aberta; na região onde os capilares se tornam vênulas, o fluxo sangüíneo é lento. Também contribui para a maior incidência de osteomielite metafisária em crianças a trombose secundária de artérias terminais por bactérias durante bacteriemia transitória. No lactente (até 1 ano), entretanto, a osteomielite pode às vezes ter seu foco na epífise, porque alguns vasos mefisários podem penetrar na placa de crescimento e atingir a epífise (ver Fig. 24.2). Com a obliteração da placa de crescimento no adulto, há continuidade vascular entre a diáfise e as extremidades articulares do osso; daí, o foco da osteomielite pode se desenvolver em qualquer parte de um osso.

A disseminação contígua e a implantação direta são mais comuns nos adultos. Os locais de infecção óssea por qualquer uma dessas vias estão diretamente relacionados com o foco de infecção nos tecidos moles ou com a localização da ferida.

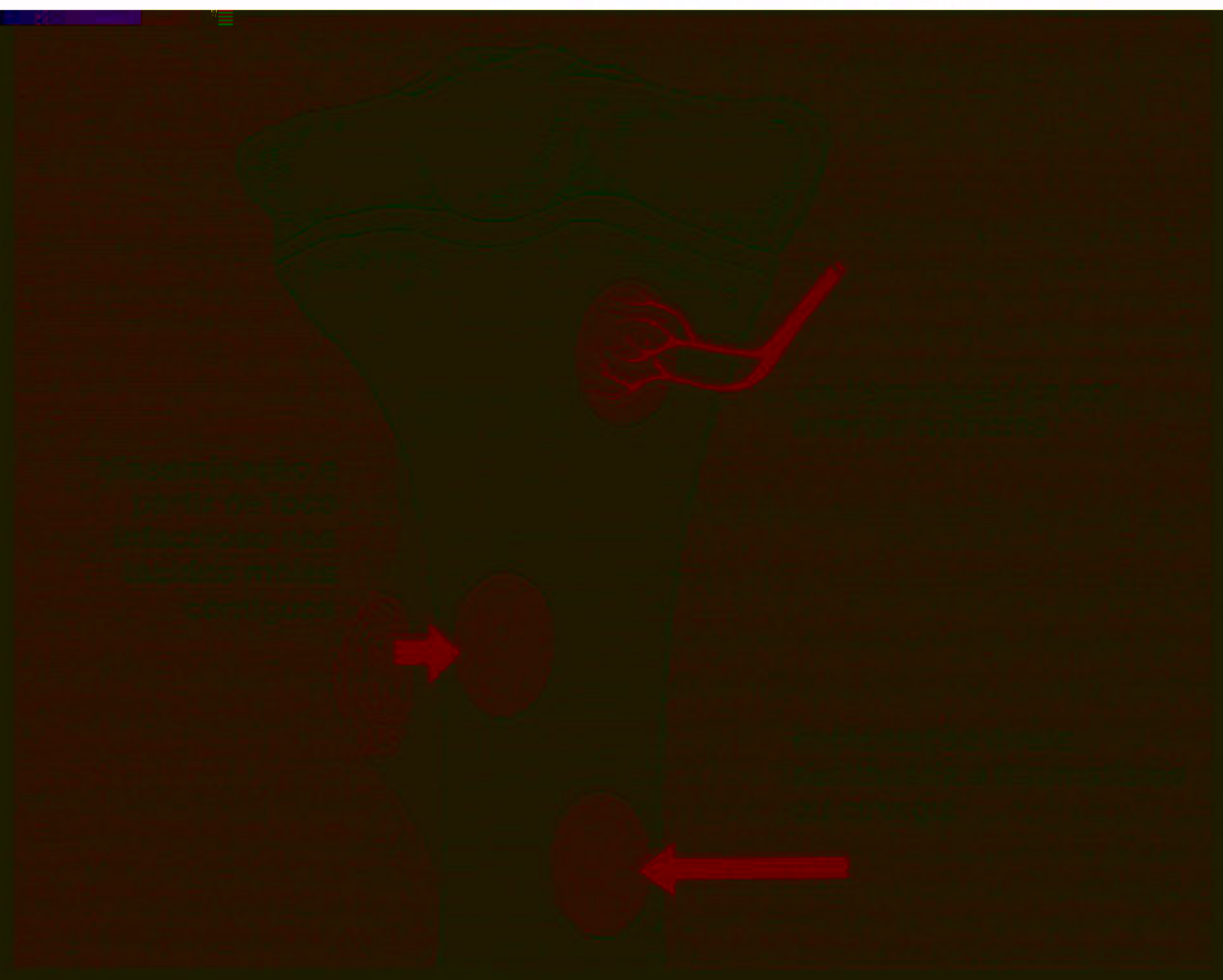

Fig. 24.1

Fig. 24.2

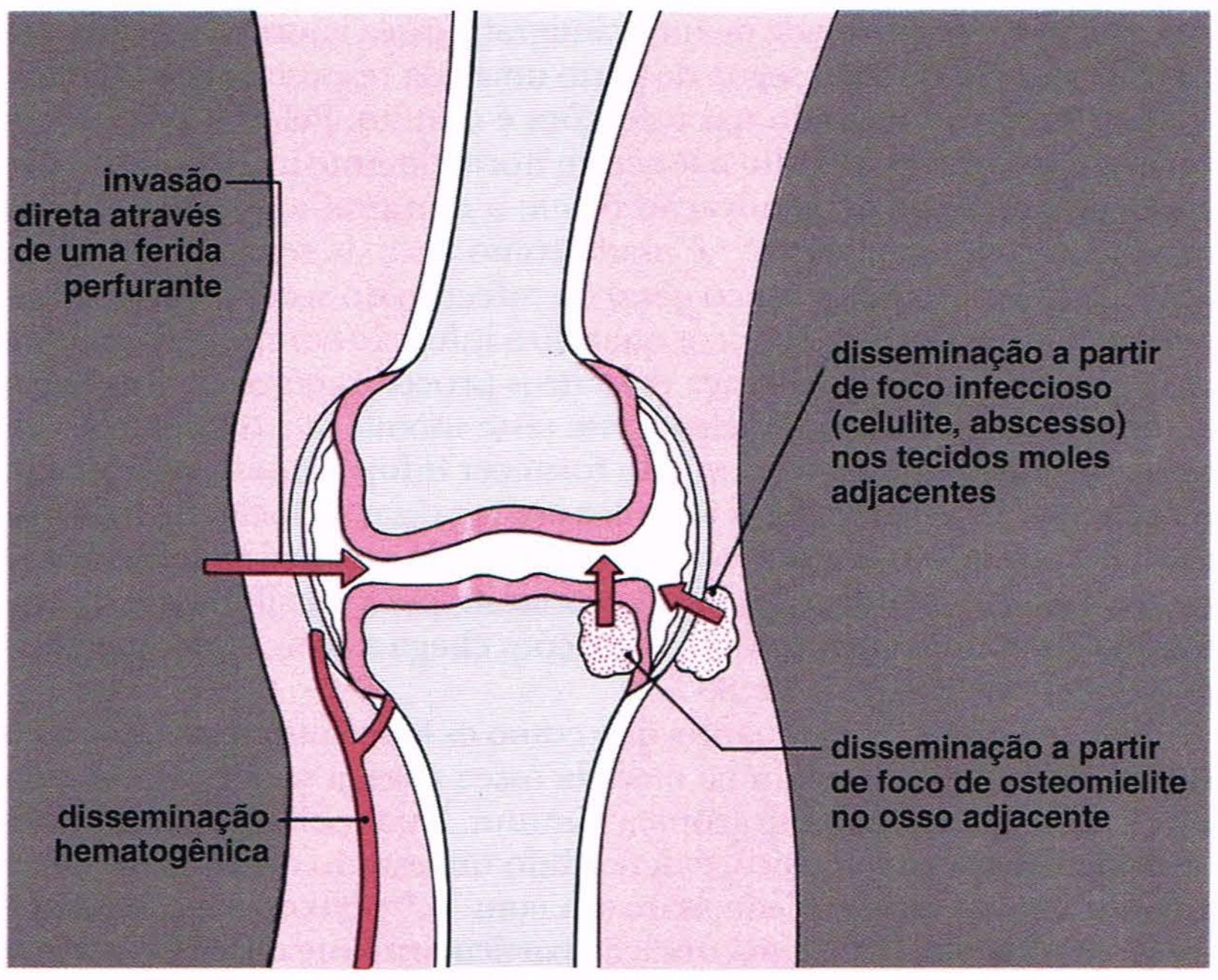

Fig. 24.3 Vias de entrada de um microrganismo infeccioso em uma articulação. As vias de infecção na artrite infecciosa são semelhantes às da osteomielite, que pode ser ela própria uma fonte de disseminação.

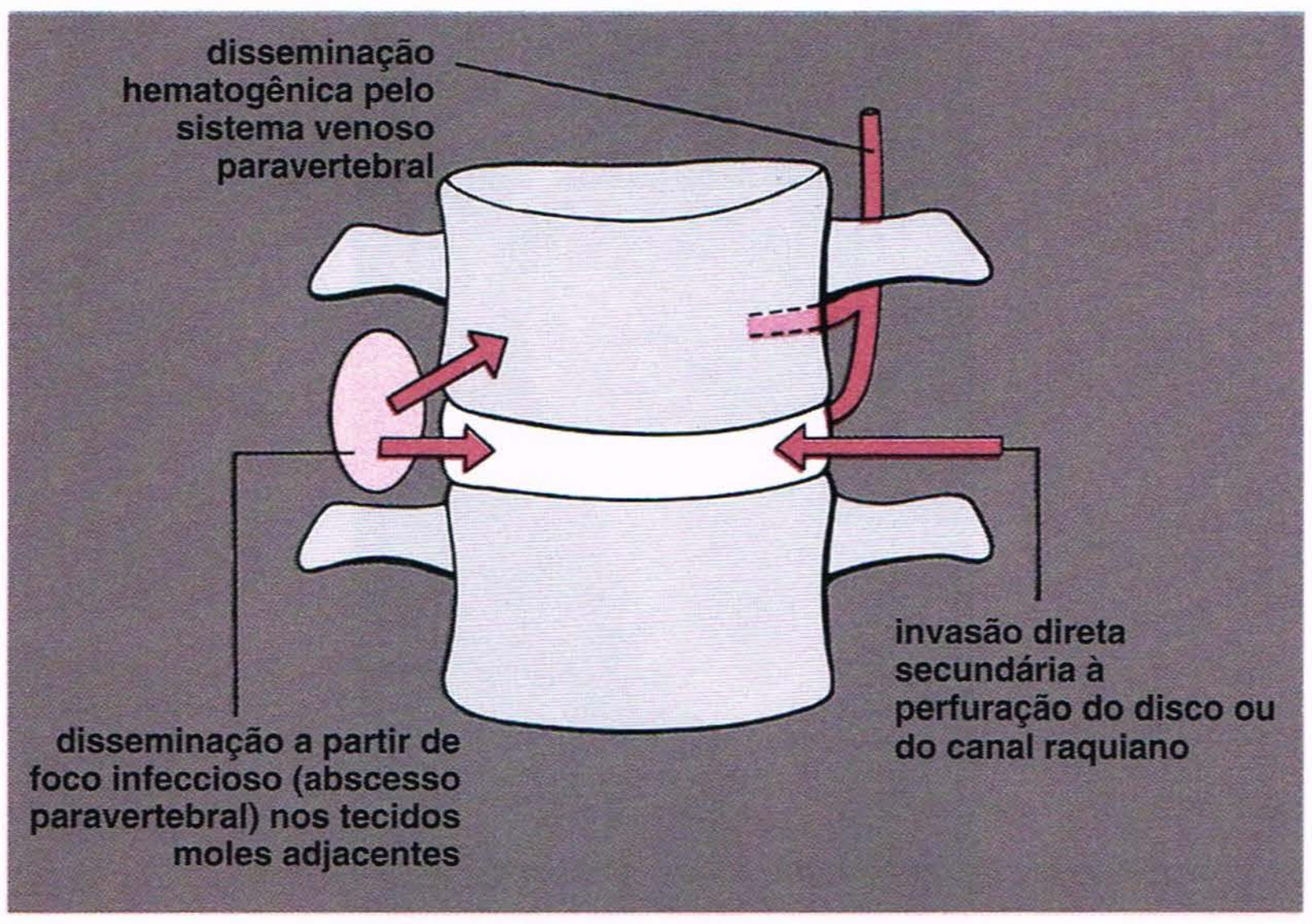

Fig. 24.4 Vias de entrada de um microrganismo infeccioso em uma vértebra. As possíveis vias de infecção de uma vértebra ou de um disco intervertebral são invasão direta, disseminação hematogênica e extensão a partir de um foco de infecção para os tecidos moles adjacentes.

Artrite Infecciosa

Um agente infeccioso pode penetrar na articulação pelas mesmas vias básicas da osteomielite: pela invasão direta da membrana sinovial, seja secundária a uma ferida penetrante ou após um procedimento de artroplastia; por infecção dos tecidos moles adjacentes; ou indiretamente por uma infecção hematogênica. A artrite infecciosa também pode ocorrer em seguida a um foco de osteomielite no osso adjacente (Fig. 24.3).

Celulite

As infecções dos tecidos moles resultam mais amiúde de uma solução de continuidade na pele que leva à introdução direta de um agente infeccioso. Alguns pacientes, como os diabéticos, são particularmente propensos à celulite causada por uma combinação de fatores, incluindo solução de continuidade na pele e isquemia local.

Infecções da Coluna Vertebral

As infecções da coluna vertebral podem estar localizadas em um cor-

2. Tomografia convencional
3. Tomografia computadorizada (TC)
4. Artrografia
5. Mielografia e discografia
6. Fistulografia (sinografia)
7. Arteriografia
8. Imagem com radionuclídios (cintigrafia, cintigrafia óssea)
9. Ultra-sonografia
10. Ressonância magnética (RM)
11. Aspiração percutânea e biópsia (guiada por fluoroscopia ou por TC)

Na maioria dos casos, a radiografia é suficiente para mostrar as características pertinentes de uma infecção óssea ou articular (Fig. 24.5; ver também Fig. 4.49 e Fig. 4.50A). A radiografia com ampliação é útil para definir alterações sutis que representam destruição cortical ou neosteogênese periosteal (Fig. 24.6) e é ocasionalmente necessária para diferenciar a osteoporose dos estágios iniciais de infecção, que podem parecer semelhantes na radiografia. A tomografia convencional que utiliza movimento multidirecional (tomografia triespiral) é particular-

aumentam a especificidade de uma cintigrafia óssea anormal e a diminuição da captação do gálio segue de perto uma boa resposta ao tratamento.

Outro marcador usado nas infecções é o índio. Pelo fato de os leucócitos marcados com índio não serem normalmente incorporados nas áreas de aumento de renovação óssea, a cintigrafia com leucócitos marcados com oxina de In^{111} é usada como teste de sensibilidade e de especificidade no diagnóstico geral da infecção do sistema musculoesquelético e em casos específicos quando a infecção complica fratura ou cirurgia prévias. À semelhança de outros procedimentos de formação de imagem na medicina nuclear, este teste monitora a distribuição interna de um agente marcador para fornecer informações diagnósticas. A capacidade inerente dos leucócitos em localizar os locais de inflamação faz com que sua utilização neste teste seja particularmente eficaz no diagnóstico de infecções. Merkel relatou que a sensibilidade da cintigrafia com índio para detectar infecções chega a 83%, com especificidade de 94% e acurácia de 88%.

Deve-se enfatizar, entretanto, que como os leucócitos marcados com In^{111} também se acumulam na medula óssea ativa, a sensibilidade para a detecção de osteomielite crônica diminui. Para melhorar a capacidade diagnóstica desta técnica, é defendido um estudo combinado entre a medula óssea com colóide marcado com Tc^{99m}-enxofre e os leucócitos marcados com In^{111}. Uma situação particularmente difícil é o paciente com neuropatia do pé diabético no qual há suspeita de infecção superposta. Neste caso, a radiografia e até a RM não são muito específicas. Embora a infecção de tecidos moles possa ser detectada por e

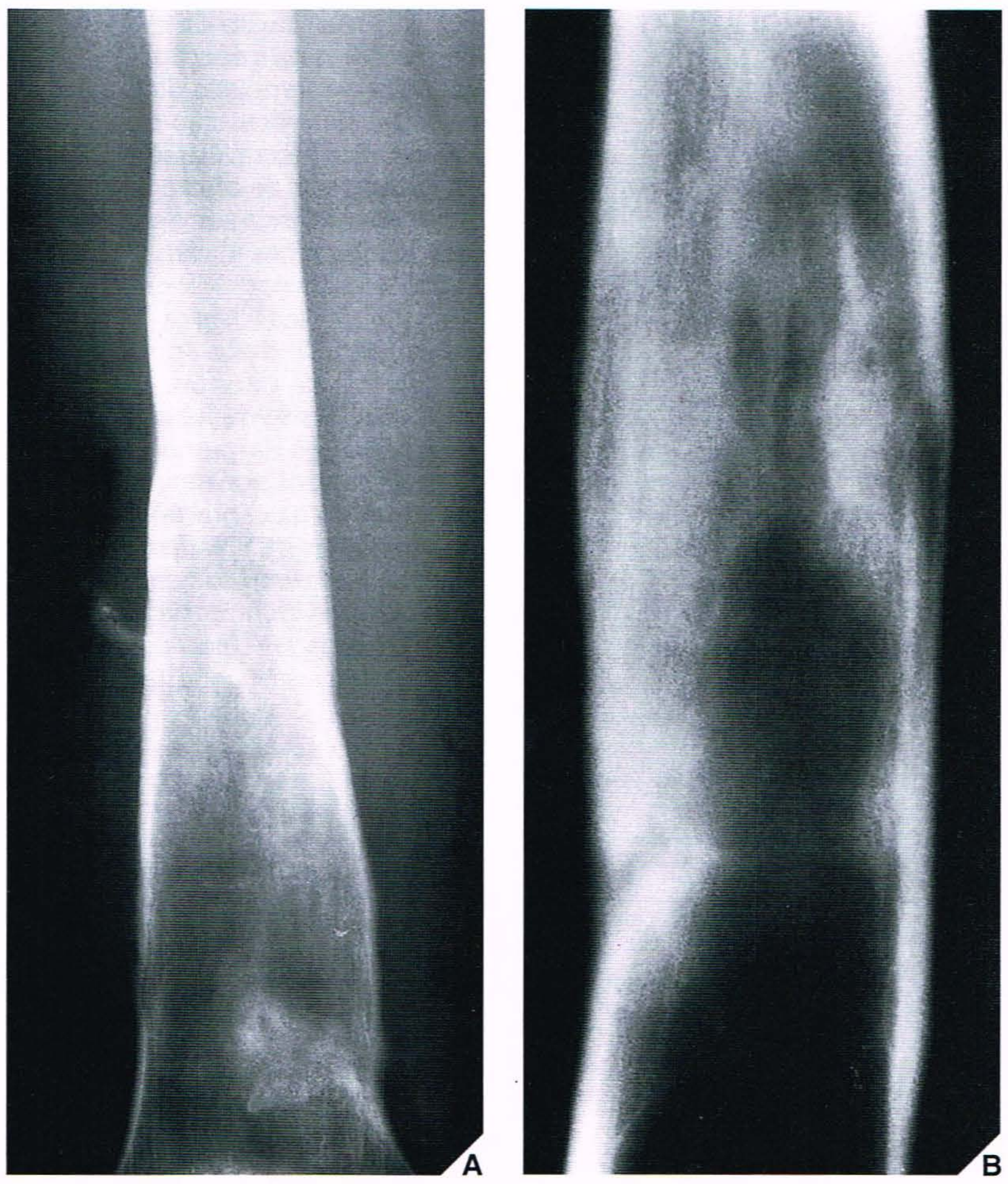

Fig. 24.7 **Tomografia de osteomielite ativa. (A)** Radiografia do fêmur esquerdo mostra espessamento da cortical, esclerose reativa e focos de destruição da cavidade medular. Tênues calcificações nos tecidos moles sugerem a existência de uma fístula. **(B)** Tomografia linear com ampliação mostra claramente um seqüestro e um trajeto fistuloso na cortical, aspectos característicos de osteomielite ativa.

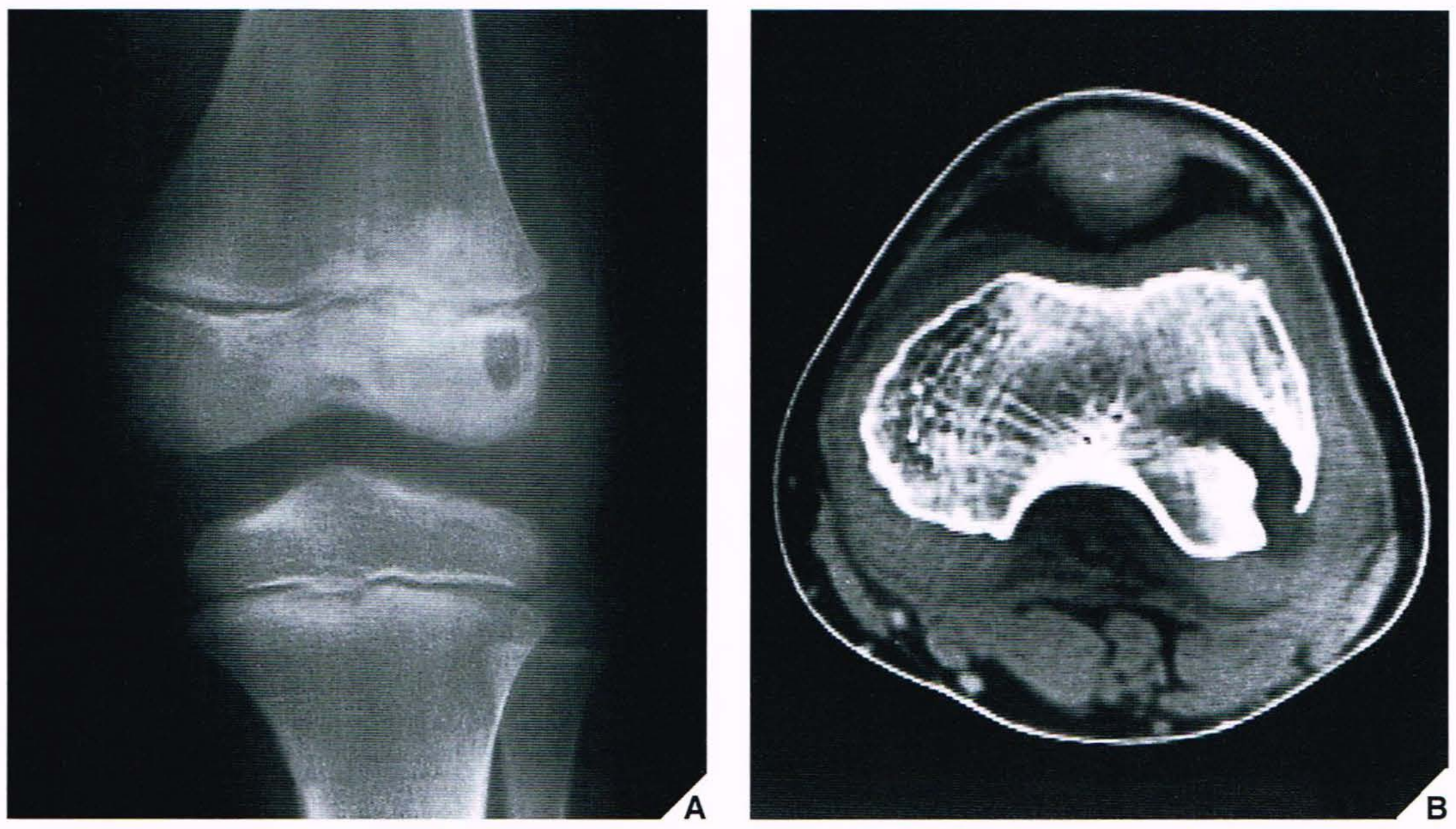

Fig. 24.8 **TC de abscesso ósseo.** Um menino de 7 anos sentia dor intermitente no joelho esquerdo há 3 semanas; a dor era mais intensa à noite e prontamente aliviada com salicilatos. **(A)** Incidência ântero-posterior inicial do joelho esquerdo mostra lesão radiotransparente com borda parcialmente esclerótica bem definida na porção lateral da epífise femoral distal. O osteoma osteóide e o condroblastoma foram considerados no diagnóstico diferencial. **(B)** Entretanto, a TC revela ruptura cortical na face póstero-lateral do côndilo femoral lateral, um achado não observado nas radiografias padronizadas. A configuração serpiginosa do trajeto radiotransparente e sua extensão para a cartilagem levaram ao diagnóstico de abscesso ósseo epifisário, que foi confirmado na biópsia óssea.

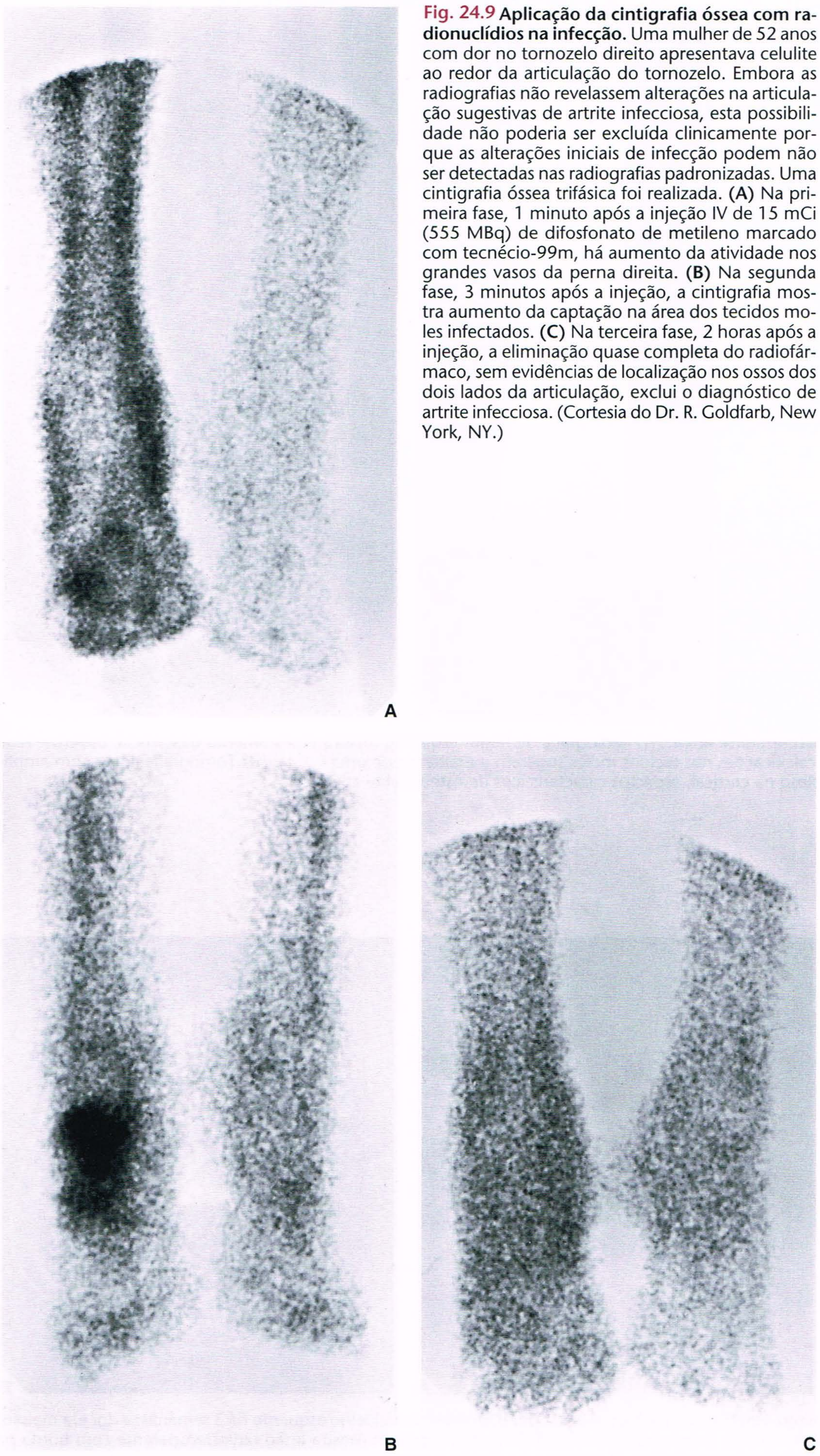

Fig. 24.9 Aplicação da cintigrafia óssea com radionuclídios na infecção. Uma mulher de 52 anos com dor no tornozelo direito apresentava celulite ao redor da articulação do tornozelo. Embora as radiografias não revelassem alterações na articulação sugestivas de artrite infecciosa, esta possibilidade não poderia ser excluída clinicamente porque as alterações iniciais de infecção podem não ser detectadas nas radiografias padronizadas. Uma cintigrafia óssea trifásica foi realizada. **(A)** Na primeira fase, 1 minuto após a injeção IV de 15 mCi (555 MBq) de difosfonato de metileno marcado com tecnécio-99m, há aumento da atividade nos grandes vasos da perna direita. **(B)** Na segunda fase, 3 minutos após a injeção, a cintigrafia mostra aumento da captação na área dos tecidos moles infectados. **(C)** Na terceira fase, 2 horas após a injeção, a eliminação quase completa do radiofármaco, sem evidências de localização nos ossos dos dois lados da articulação, exclui o diagnóstico de artrite infecciosa. (Cortesia do Dr. R. Goldfarb, New York, NY.)

A

B

C

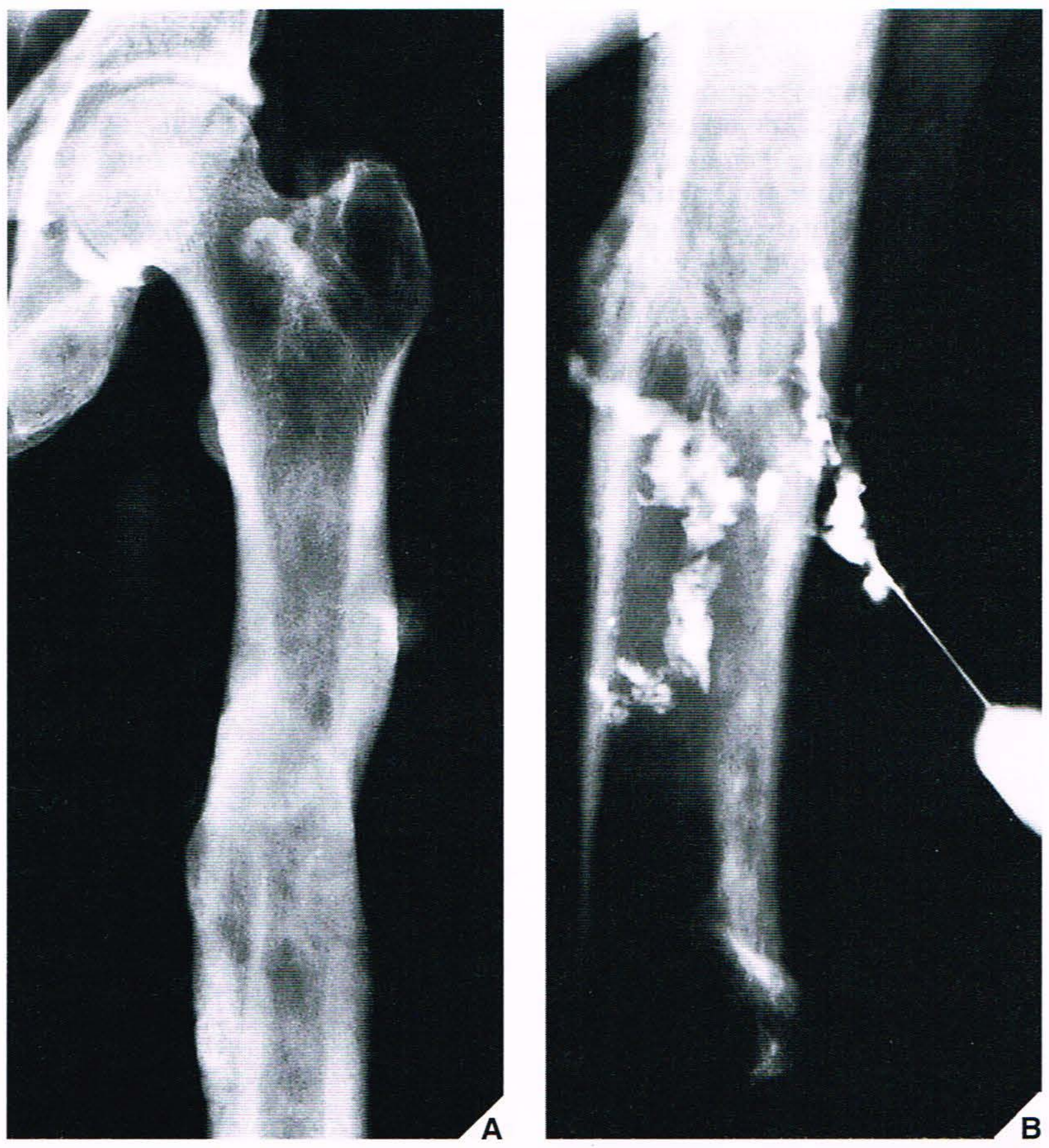

Fig. 24.10 Fistulografia na osteomielite. Um homem de 48 anos que havia sofrido fratura do fêmur foi tratado com redução aberta e fixação interna utilizando-se uma haste intramedular. O paciente desenvolveu osteomielite crônica após a cirurgia. A haste foi removida e a infecção foi tratada com antibióticos. Em seguida, houve desenvolvimento de um seio com drenagem. **(A)** A radiografia do fêmur esquerdo mostra alterações típicas de osteomielite crônica. Há destruição focal da porção medular do osso, esclerose reativa e reação periosteal. **(B)** Uma sinografia realizada para avaliar a extensão da fístula de drenagem mostra um trajeto sinusal com múltiplas ramificações.

combinação de técnicas de imagem. A utilização seqüencial tradicional de cintigrafia óssea com citrato de Ga^{67} e Tc^{99m}-MDP para o diagnóstico da osteomielite no pé diabético foi superada nos últimos anos pela utilização dos leucócitos marcados com In^{111}. A desvantagem desta técnica é que ainda há dificuldades para diferenciar a infecção no osso (osteomielite) da infecção no tecido adjacente (celulite). Uma tentativa mais recente de melhorar esta situação é a combinação de cintigrafia óssea com Tc^{99m} com leucócitos marcados com In^{111} para determinar se a coleção de leucócitos está no osso ou nos tecidos moles. Um novo desafio para a cintigrafia com leucócitos marcados com In^{111} é a cintigrafia com leucócitos marcados com amino oxina de hexametilpropileno Tc^{99m} (HMPAO). Na ocasião da elaboração deste livro, outros métodos estão sendo testados, a saber, anticorpos antigranulócitos monoclonais marcados com isótopos (Tc^{99m}, In^{111} ou I^{123}), IgG policlonal marcada com isótopos, monócitos marcados com isótopos, análogos de polipeptídios quimiotáticos marcados com isótopos e anticorpos específicos marcados com isótopos contra bactérias.

A arteriografia é importante na avaliação do suprimento vascular do paciente, especialmente se estiver sendo planejado um procedimento de reconstrução. A mielografia ainda é útil para avaliar infecções no canal raquiano, bem como na osteomielite vertebral e na infecção de disco (ver Fig. 25.30). A fistulografia (sinografia) é um exame importante para delimitar fístulas nos tecidos moles e avaliar sua extensão para o osso (Fig. 24.10).

A ultra-sonografia pode ocasionalmente diagnosticar infecções nos tecidos moles e articulares, bem como osteomielite. Esta modalidade tem a vantagem de ser facilmente acessível e disponível a um custo relativamente razoável. Além disso, esta técnica não expõe o paciente à radiação ionizante. A capacidade em tempo real da ultra-sonografia é exclusiva por fornecer um meio de avaliar estruturas sob condições dinâmicas. Na infecção difusa de tecidos moles, a ultra-sonografia pode ser útil para distinguir a doença primária daquela associada a abscesso subjacente, como na piomiosite ou osteomielite. Além disso, a ultra-sonografia é importante para orientar a biópsia percutânea e a aspiração das lesões infecciosas, bem como a drenagem terapêutica de abscessos.

Recentemente, a RM estabeleceu seu lugar na avaliação de infecções ósseas e de tecidos moles. Como indicaram vários estudos, a osteomielite, os abscessos de tecidos moles, os derrames articulares e da bainha tendínea e várias formas de celulite são bem representados por esta modalidade. A RM é tão sensível quanto o difosfonato de metileno (MDP) marcado com Tc^{99m} para mostrar a osteomielite e mais sensível e mais específica que outras técnicas cintigráficas para mostrar infecções dos tecidos moles, basicamente devido à sua melhor resolução espacial. A avaliação adequada das infecções musculoesqueléticas com RM exige imagens ponderadas em T1 e T2 em pelo menos dois planos de estudo. Em áreas anatomicamente complexas como a pelve, coluna vertebral, pé e mão, podem ser necessários três planos. Os critérios diagnósticos para a RM diagnosticar osteomielite são achados de diminuição da intensidade do sinal na cavidade da medula óssea nas seqüências spin-eco com TR/TE curtos (ponderadas em T1) juntamente com aumento da intensidade do sinal na cavidade da medula óssea nas seqüências com TR/TE longos (ponderadas em T2) (Fig. 24.11). O aumento da intensidade do sinal dos tecidos moles em seqüências com TR/TE longos com margens mal definidas é considerado indicativo de edema e/ou al-

Fig. 24.11 RM da osteomielite. Imagem de RM sagital ponderada em T2 (SE; TR 2000/TE 80 ms) mostra uma área bem definida de sinal de intensidade aumentada no espaço medular da porção média da diáfise do fêmur (*setas*), indicando osteomielite hematogênica aguda neste usuário de drogas IV. Há alterações inflamatórias nos tecidos moles com múltiplos pequenos abscessos adjacentes à cortical (*pontas das setas*). (Reproduzido de Beltran J, 1990, com permissão.)

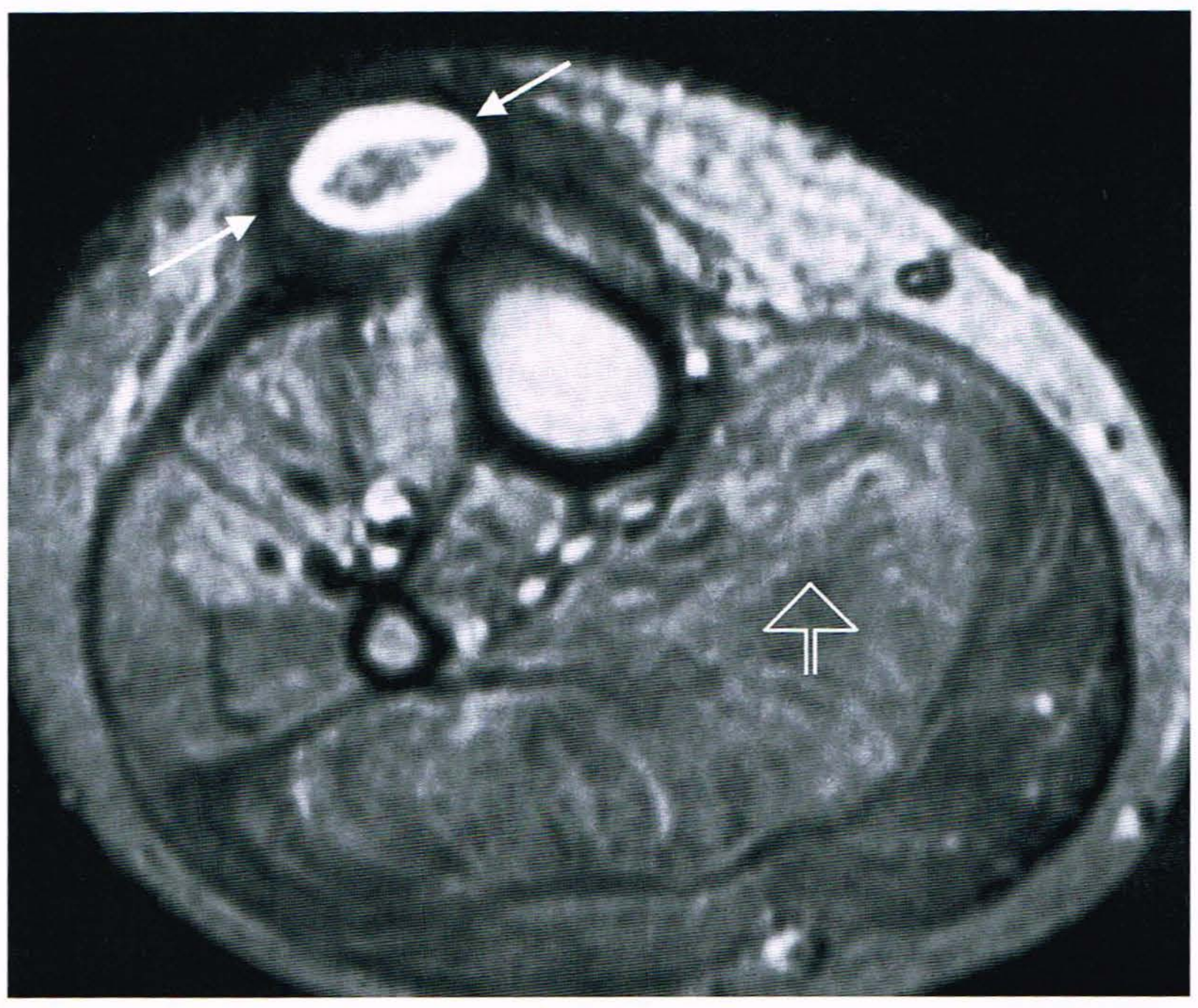

Fig. 24.12 **RM de abscesso de tecidos moles.** Imagem de RM axial ponderada em T2 (SE; TR 2000/TE 80 ms) mostra sinal com alta intensidade de coleção de líquido nos tecidos moles anteriormente à tíbia, com um foco de sinal de menor intensidade no centro, representando o abscesso dos tecidos moles (*setas*). O abscesso é circundado por uma cápsula espessa com sinal de baixa intensidade. Observe o edema com sinal de alta intensidade envolvendo difusamente a gordura subcutânea e os músculos (*seta aberta*). (Reproduzido de Beltran J, 1990, com permissão.)

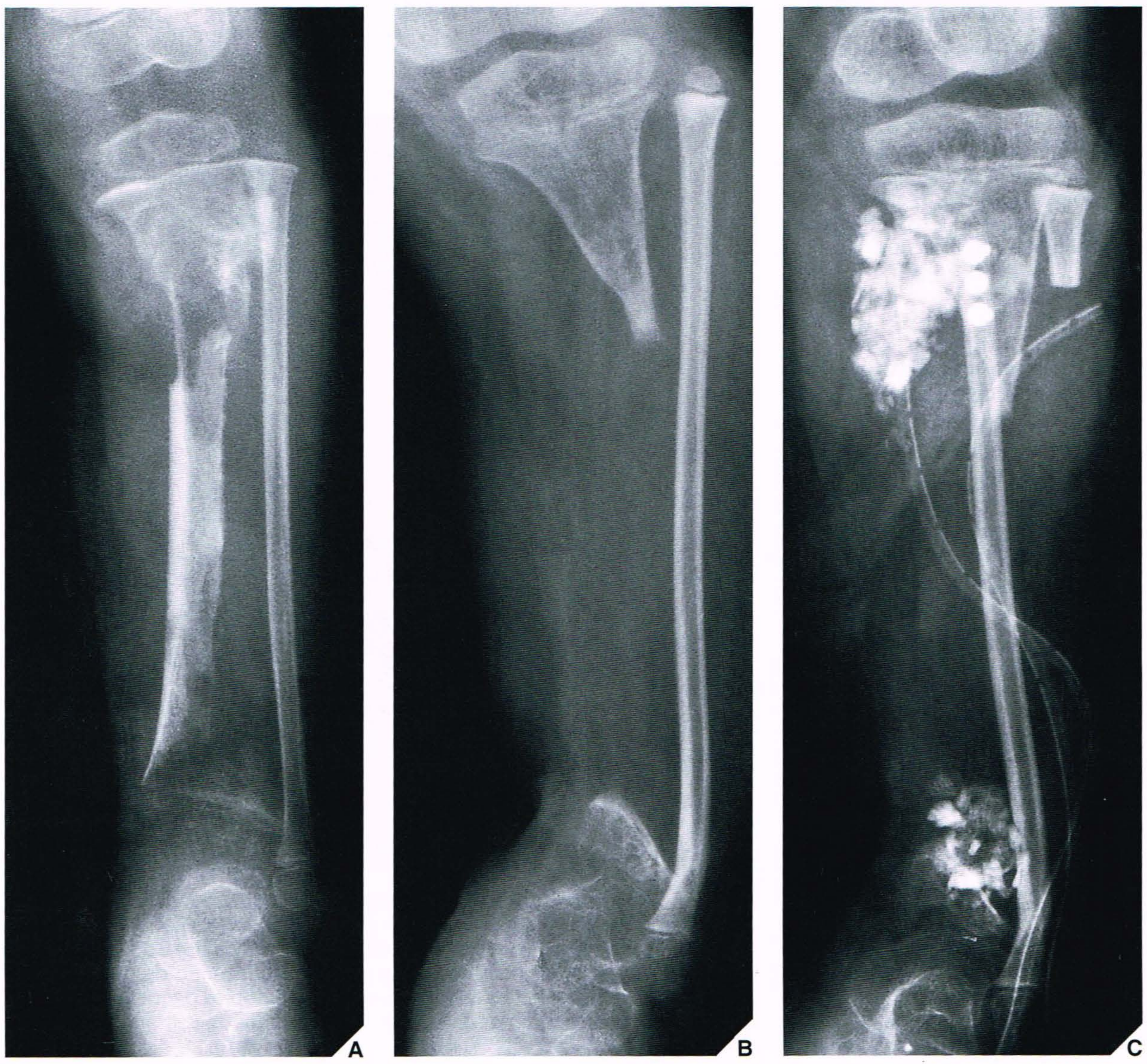

Fig. 24.13 **Tratamento de osteomielite.** Uma menina de 3 anos desenvolveu osteomielite da tíbia esquerda após amigdalite crônica. **(A)** A incidência ântero-posterior da perna esquerda mostra extensa destruição da tíbia com seqüestro da diáfise. O tratamento conservador extenso e prolongado com antibióticos de amplo espectro não produziu qualquer melhora. **(B)** Um ano depois, o segmento morto seqüestrado da diáfise tibial foi ressecado como um primeiro estágio na reconstrução do membro. **(C)** Dois meses depois, um enxerto fibular foi fixado ao coto proximal da diáfise tibial, e foram aplicados fragmentos do osso na direção proximal e distal para assegurar a consolidação e a estabilidade ósseas.

terações inflamatórias não específicas. Coleções bem demarcadas com sinal de intensidade diminuída em seqüências ponderadas em T1 e sinal de intensidade aumentada circundado por zonas com sinal de intensidade diminuída em imagens ponderadas em T2 são consideradas indicativas de abscessos de tecidos moles (Fig. 24.12). O sinal de intensidade diminuída em seqüências com TR/TE curtos e aumentada em seqüências com TR/TE longos na área da cápsula articular ou da bainha tendínea são compatíveis com derrames sinoviais e com líquido na bainha tendínea.

O realce pelo contraste utilizando-se injeção intravenosa de gadolínio é usado como rotina para diagnóstico de infecções musculoesqueléticas. Esta técnica permite a diferenciação entre osteomielite e edema da medula óssea ou entre abscesso e celulite ou fleimão nos tecidos moles. O abscesso mostra realce com sinal de alta intensidade da sua cápsula, ao passo que a porção central permanece com sinal de baixa intensidade. Inversamente, a celulite e o fleimão mostram realce de contraste difuso.

A aspiração percutânea e a biópsia guiada por ultra-sonografia, TC ou por fluoroscopia de um foco suspeito de infecção pode ser realizada na sala de radiologia. Pode confirmar com rapidez um diagnóstico suspeito de infecção e revelar o microrganismo causal.

Monitorização do Tratamento e Complicações das Infecções

A radiologia é indispensável na monitorização do tratamento dos transtornos infecciosos do osso e tecidos moles associados (Fig. 24.13). As radiografias e cintigrafias ósseas de acompanhamento devem ser realizadas em intervalos regulares para avaliar o estado da doença (agudo, subagudo, crônico ou inativo) (Fig. 24.14) e quaisquer possíveis complicações (Fig. 24.15). A diferenciação entre osteomielite ativa e inativa pode, entretanto, ser extremamente difícil pelas técnicas radiológicas. As extensas alterações osteoscleróticas na infecção inativa podem encobrir pequenos focos de alteração osteolítica, significando reativação. A tomografia pode, às vezes, ser útil para definir periostite felpuda, áreas mal delimitadas de osteólise ou seqüestros.

A principal complicação da osteomielite em lactentes e crianças é o transtorno do crescimento se o foco da infecção estiver próximo à placa de crescimento (Fig. 24.16). A fratura patológica é outra complicação comum da osteomielite (Fig. 24.17). Em adultos, a complicação mais grave, embora rara, é o desenvolvimento de uma neoplasia maligna em uma fístula com drenagem crônica (ver Fig. 22.32).

Fig. 24.14 **Tratamento da osteomielite.** Uma adolescente de 17 anos desenvolveu infecção piogênica aguda do primeiro metatarsal após lesão perfurante do pé direito. **(A)** A incidência ântero-posterior mostra alterações típicas de osteomielite ativa: destruição óssea cortical e medular, reação periosteal e edema difuso dos tecidos moles (*pontas das setas*). Observe também a osteoporose periarticular significativa. Após tratamento extensivo com antibióticos, uma radiografia do pé **(B)** mostra cura completa da infecção, que se encontra em uma fase inativa. Há esclerose endosteal residual, mas não há evidências de alterações destrutivas e os planos dos tecidos moles encontram-se normais.

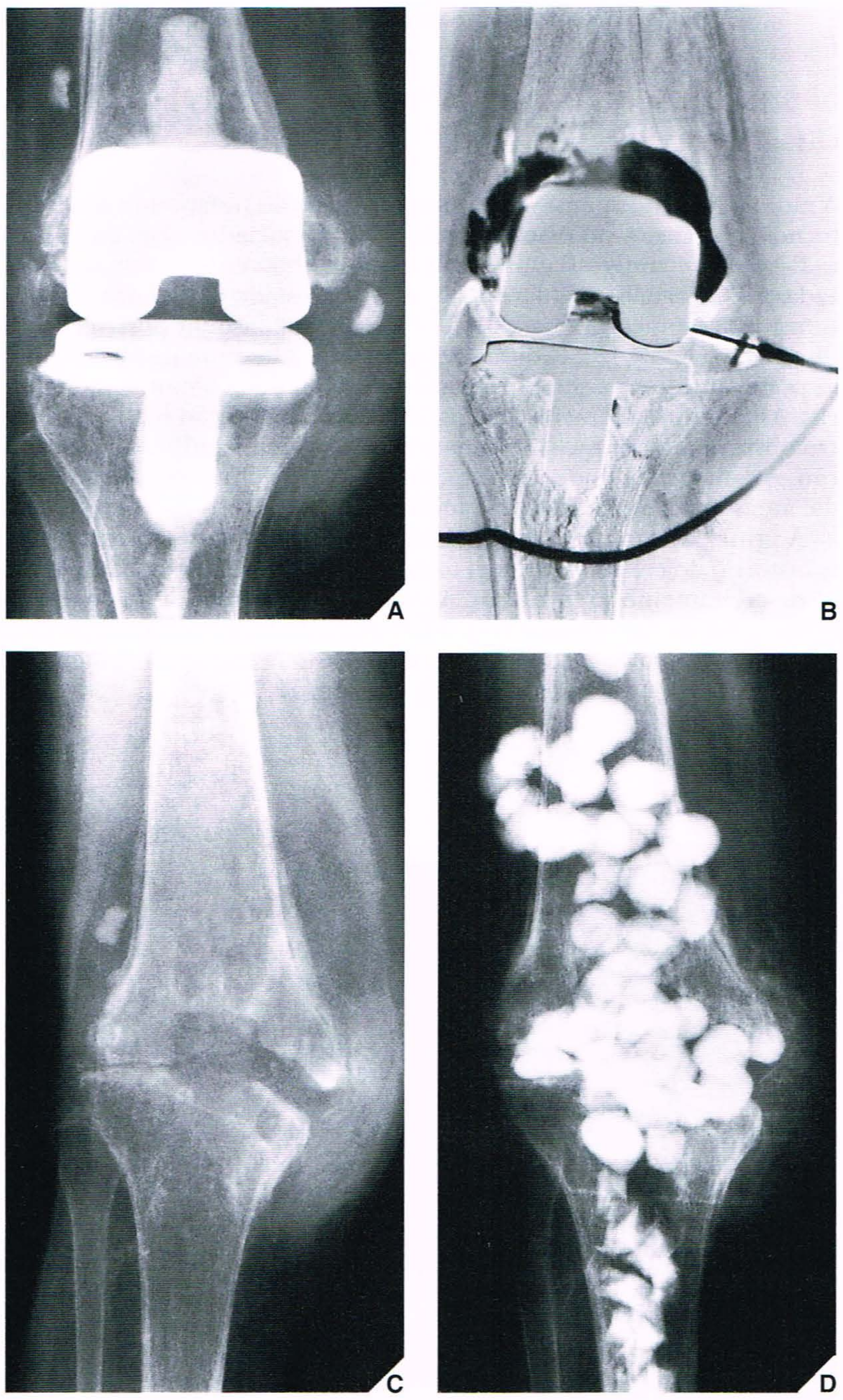

Fig. 24.15 **Tratamento de infecção articular após artroplastia total do joelho.** Uma mulher de 62 anos desenvolveu uma infecção na articulação do joelho direito após artroplastia total do mesmo. **(A)** A incidência ântero-pos

Fig. 24.16 **Complicação da osteomielite.** A incidência ântero-posterior do joelho direito de uma menina de 8 anos mostra um transtorno de crescimento como seqüela de osteomielite metafisária. Observe a hipoplasia do fêmur secundária ao desuso do membro e à deformidade da porção distal da epífise. A placa de crescimento em forma de cone mostra fusão quase completa.

ASPECTOS PRÁTICOS A SEREM LEMBRADOS

[1] Três mecanismos básicos permitem que um microrganismo infeccioso alcance um osso ou uma articulação:
- disseminação hematogênica;
- disseminação a partir de uma fonte contígua;
- implantação direta.

[2] A metáfise é o local mais comum de um foco infeccioso em crianças, basicamente devido à natureza da anatomia osteovascular neste estágio do desenvolvimento, enquanto a diáfise de um osso longo é um local comum de infecção em adultos.

[3] A cintigrafia óssea utilizando-se fosfonatos marcados com Tc^{99m} é uma modalidade muito útil para distinguir uma infecção articular de uma celulite dos tecidos moles periarticulares.

[4] Os radiofármacos cintigráficos mais específicos para detecção de infecção musculoesquelética são citrato de gálio-67 e oxina de índio-111.

[5] A RM é mais específica e mais sensível que as técnicas cintigráficas para mostrar infecções ósseas e de tecidos moles, basicamente devido à sua melhor resolução espacial. Devem ser obtidas seqüências ponderadas em T1 e T2 em pelo menos dois planos de varredura.

[6] A biópsia por aspiração percutânea de um foco suspeito de infecção é a forma mais direta para confirmar um diagnóstico e identificar o microrganismo causal.

LEITURAS SUGERIDAS

Abiri MM, Kirpekar M, Ablow RC. Osteomyelitis: detection with US. *Radiology* 1988;169:795–797.

Alazraki NP. Radionuclide imaging in the evaluation of infectious and inflammatory disease. *Radiol Clin North Am* 1993;31:783–794.

Al-Sheikh W, Sfakianakis GN, Mnaymneh W, et al. Subacute and chronic bone infections: diagnosis using In-111, Ga-67 and Tc-99m MDP bone scintigraphy, and radiography. *Radiology* 1985;155:501–506.

Bassett LW, Gold RH, Webber MM. Radionuclide bone imaging. *Radiol Clin North Am* 1981;19:675–702.

Becker W, Goldenberg DM, Wolf F. The use of monoclonal antibodies and antibody fragments in the imaging of infectious lesions. *Semin Nucl Med* 1994;24:142–153.

Beltran J. *MRI: musculoskeletal system.* Philadelphia: JB Lippincott; 1990.

Beltran J, McGhee RB, Shaffer PB, et al. Experimental infections of the musculoskeletal system: evaluation with MR imaging and Tc-99m MDP and Ga-67 scintigraphy. *Radiology* 1988;161:167–172.

Beltran J, Noto AM, McGhee RB, Freedy RM, McCalla MS. Infections of the musculoskeletal system: high field-strength MR imaging. *Radiology* 1987;164:449–454.

Butt WP. The radiology of infection. *Clin Orthop* 1973;96:20–30.

Capitanio MA, Kirkpatrick JA. Early roentgen observations in acute osteomyelitis. *AJR Am J Roentgenol* 1970;108:488–496.

Chandnani VP, Beltran J, Morris CS, et al. Acute experimental osteomyelitis and abscesses: detection with MR imaging versus CT. *Radiology* 1990;174:233–236.

Chhem R, Cardinal E, Cho KH. Skeletal and superficial soft tissues. In: McGahan JP, Goldberg BB, eds. *Diagnostic ultrasound. A logical approach.* Philadelphia: Lippincott-Raven; 1998:1115–1134.

Dagirmanjian A, Schills J, McHenry M, Modic MT. MR imaging of vertebral osteomyelitis revisited. *AJR Am J Roentgenol* 1996;167:1539–1543.

Dangman BC, Hoffer FA, Rand FF, O'Rourke EJ. Osteomyelitis in children: gadolinium-enhanced MR imaging. *Radiology* 1992;182:743–747.

Datz FL. Indium-111-labeled leukocytes for the detection of infection: current status. *Semin Nucl Med* 1994;24:92–109.

Datz FL. The current status of radionuclide infection imaging. In: Freeman LM, ed. *Nuclear medicine annual.* New York: Raven Press, 1993:47–76.

Datz FL, Morton KA. New radiopharmaceuticals for detecting infection. *Invest Radiol* 1993;28:356–365.

Erdman WA, Tamburro F, Jayson HT, Weatherall PT, Ferry KB, Peshock RM. Osteomyelitis: characteristics and pitfalls of diagnosis with MR imaging. *Radiology* 1991;180:533–539.

Fox IN, Zeiger L. Tc-99m-HMPAO leukocyte scintigraphy for the diagnosis of osteomyelitis in diabetic foot infections. *J Foot Ankle Surg* 1993;32:591–594.

Gold RH, Hawkins RA, Katz RD. Bacterial osteomyelitis: findings on plain radiography, CT, MR, and scintigraphy. *AJR Am J Roentgenol* 1991;157:365–370.

Guhlmann A, Brecht-Krauss D, Suger G, et al. Chronic osteomyelitis: detection with FDG PET and correlation with histopathologic findings. *Radiology* 1998;206: 749–754.

Harcke HT, Grissom LE. Musculoskeletal ultrasound in pediatrics. *Semin Musculoskel Radiol* 1998;2:321–329.

Hoffer P. Gallium: mechanisms. *J Nucl Med* 1980;21:282–285.

Hopkins KL, Li KCP, Bergman G. Gadolinium-DTPA-enhanced magnetic resonance imaging of musculoskeletal infectious processes. *Skeletal Radiol* 1995;24:325–330.

Howie DW, Savage JP, Wilson TG, Paterson D. The technetium phosphate bone scan in the diagnosis of osteomyelitis in childhood. *J Bone Joint Surg [Am]* 1983;65A:431–437.

Israel O, Gips S, Jerushalmi J, Frenkel A, Front D. Osteomyelitis and soft-tissue infection: Differential diagnosis with 24 hour/4 hour ratios of Tc-99m MDP uptake. *Radiology* 1987;163:725–726.

Jacobson AF, Harley JD, Lipsky BA, Pecoraro RE. Diagnosis of osteomyelitis in the presence of soft-tissue infection and radiologic evidence of osseous abnormalities: value of leukocyte scintigraphy. *AJR Am J Roentgenol* 1991;157:807–812.

Jaramillo D, Treves ST, Kasser JR, Harper M, Sundel R, Laor T. Osteomyelitis and septic arthritis in children: appropriate use of imaging to guide treatment. *AJR Am J Roentgenol* 1995;165:399–403.

Kaim A, Maurer T, Ochsner P, Jundt G, Kirsch E, Mueller-Brandt J. Chronic complicated osteomyelitis of the appendicular skeleton: diagnosis with technetium-99m labelled monoclonal antigranulocyte antibody-immunoscintigraphy. *Eur J Nucl Med* 1997;24:732–738.

King AD, Peters AM, Stuttle AWJ, Lavender JP. Imaging of bone infection with labeled white cells: role of contemporaneous bone marrow imaging. *Eur J Nucl Med* 1990;17:148–151.

Krznaric E, DeRoo M, Verbruggen A, Stuyck J, Mortelmans L. Chronic osteomyelitis: diagnosis with technetium-99m-d, 1-hexamethylpropylene amine oxime labelled leucocytes. *Eur J Nucl Med* 1996;23:792–797.

Lantto T, Kaukonen J-P, Kokkola A, Laitinen R, Vorne M. Tc-99m HMPAO labeled leukocytes superior to bone scan in the detection of osteomyelitis in children. *Clin Nucl Med* 1992;17:7–17.

Lee SK, Suh KJ, Kim YW, et al. Septic arthritis versus transient synovitis at MR imaging: preliminary assessment with signal intensity alterations in bone marrow. *Radiology* 1999;211:459–465.

Lewin JS, Rosenfield NS, Hoffer PB, Downing D. Acute osteomyelitis in children: combined Tc-99m and Ga-67 imaging. *Radiology* 1986;158:795–804.

Loyer EM, DuBrow RA, David CL, Coan JD, Eftekhari F. Imaging of superficial soft-tissue infections: sonographic findings in cases of cellulitis and abscess. *AJR Am J Roentgenol* 1996;166:149–152.

Mason MD, Zlatkin MB, Esterhai JL, Dalinka MK, Velchik MG, Kressel HY. Chronic complicated osteomyelitis of the lower extremity: evaluation with MR imaging. *Radiology* 1989;173:355–359.

Merkel KD, Brown ML, Dewanjee MK, Fitzgerald RH Jr. Comparison of indium-labeled-leukocyte imaging with sequential technetium-gallium scanning in the diagnosis of low-grade musculoskeletal sepsis. A prospective study. *J Bone Joint Surg [Am]* 1985;57A:465–476.

Miller TT, Randolph DA Jr, Staron RB, Feldman F, Cushin S. Fat-suppressed MR of musculoskeletal infection: fast T2-weighted techniques versus gadolinium-enhanced T1-weighted images. *Skeletal Radiol* 1997;26:654–658.

Modic MT, Feiglin DH, Piraino DW, et al. Vertebral osteomyelitis: assessment using MR. *Radiology* 1985;157:157–166.

Modic MT, Pflanze W, Feiglin DHI, Belhobek G. Magnetic resonance imaging of musculoskeletal infections. *Radiol Clin North Am* 1986;24:247–258.

Morrison WB, Schweitzer ME, Bock GW, Mitchell DG. Diagnosis of osteomyelitis: utility of fat-suppressed contrast-enhanced MR images. *Radiology* 1993;189:251–257.

Morrison WB, Schweitzer ME, Wapner KL, Hecht PJ, Gannon FH, Behm WR. Osteomyelitis in feet of diabetics: clinical accuracy, surgical utility, and cost-effectiveness of MR imaging. *Radiology* 1995;196:557–564.

Numaguchi Y, Rigamonti D, Rothman MI, Sato S. Spinal epidural abscess: evaluation with gadolinium-enhanced MR imaging. *Radiographics* 1993;13:545–559.

Paajanen H, Brasch RC, Schmiedl U, Ogan M. Magnetic resonance imaging of local soft tissue inflammation using gadolinium-DTPA. *Acta Radiol* 1987;28:79–83.

Paajanen H, Grodd W, Revel D, Engelstad B, Brasch RC. Gadolinium-DTPA enhanced MR imaging of intramuscular abscesses. *Magn Reson Imaging* 1987;5:109–115.

Palestro CJ, Roumanas P, Swyer AJ, Kim CK, Goldsmith SJ. Diagnosis of musculoskeletal infection using combined In-111 labeled leukocyte and Tc-99m SC marrow imaging. *Clin Nucl Med* 1992;17:269–273.

Peters AM. The utility of [^{99m}Tc] HMPAO-leukocytes for imaging infection. *Semin Nucl Med* 1994;24:110–127.

Schauerwecker DS. The role of nuclear medicine in osteomyelitis. In: Collier BD Jr, Fogelman I, Rosenthall L, eds. *Skeletal nuclear medicine.* St. Louis: CV Mosby; 1996:183–202.

Schauwecker DS. Osteomyelitis: diagnosis with In-111-labeled leukocytes. *Radiology* 1989;171:141–146.

Schauwecker DS. The scintigraphic diagnosis of osteomyelitis. *AJR Am J Roentgenol* 1992;158:9–18.

Seabold JE, Flickinger FW, Kao SCS, et al. Indium-111 leukocyte/technetium-99m-MDP bone and magnetic resonance imaging: difficulty of diagnosing osteomyelitis in patients with neuropathic osteoarthropathy. *J Nucl Med* 1990;31:549–556.

Smith AS, Weinstein MA, Mizushima A, et al. MR imaging characteristics of tuberculosis spondylitis vs vertebral osteomyelitis. *AJR Am J Roentgenol* 1989;153:399–405.

Sorsdahl OA, Goodhart GL, Williams HT, Hanna LJ, Rodriquez J. Quantitative bone gallium scintigraphy in osteomyelitis. *Skeletal Radiol* 1993;22:239–242.

Stöver B, Sigmund G, Langer M, Brandis M. MRI in diagnostic evaluation of osteomyelitis in children. *Eur Radiol* 1994;4:347–352.

Tang JSH, Gold RH, Bassett LW, Seeger LL. Musculoskeletal infection of the extremities: evaluation with MR imaging. *Radiology* 1988;166:205–209.

Tigges S, Stiles RG, Roberson JR. Appearance of septic hip prostheses on plain radiographs. *AJR Am J Roentgenol* 1994;163:377–380.

Tsan M. Mechanism of gallium-67 accumulation in inflammatory lesions. *J Nucl Med* 1985;26:88–92.

Tumeh SS, Aliabadi P, Weissman BN, McNeil BJ. Chronic osteomyelitis: bone and gallium scan patterns associated with active disease. *Radiology* 1986;158:685–688.

Unger E, Moldofsky P, Gatenby R, Hartz W, Broder G. Diagnosis of osteomyelitis by MR imaging. *AJR Am J Roentgenol* 1988;150:605–610.

Van Holsbeeck M, Introcaso JH. *Musculoskeletal ultrasound.* St. Louis: Mosby-Year Book; 1991:207–229.

Wang A, Weinstein D, Greenfield L, et al. MRI and diabetic foot infections. *Magn Reson Imaging* 1990;8:805–809.

Wukich DK, Abreu SH, Callaghan JJ, et al. Diagnosis of infection by preoperative scintigraphy with indium-labeled white blood cells. *J Bone Joint Surg [Am]* 1987;69:1353–1360.

Yuh WT, Corson JD, Baraniewski HM, et al. Osteomyelitis of the foot in diabetic patients: evaluation with plain film, ^{99m}Tc-MDP bone scintigraphy, and MR imaging. *AJR Am J Roentgenol* 1989;152:795–800.

Zeiger LS, Fox IN. Use of indium-111 labeled white blood cells in the diagnosis of diabetic foot infections. *J Foot Ankle Surg* 1990;29:46–51.

CAPÍTULO

25

OSTEOMIELITE, ARTRITE INFECCIOSA E INFECÇÕES DE TECIDOS MOLES

Osteomielite

A osteomielite pode ser dividida de forma geral nos tipos piogênico e não piogênico. O primeiro tipo pode ser ainda classificado, com base nos achados clínicos, como subagudo, agudo ou crônico (ativo e inativo), dependendo da intensidade do processo infeccioso e das manifestações associadas. Do ponto de vista da anatomopatologia, a osteomielite pode ser dividida nas formas difusa e localizada (focal), sendo esta última denominada abscessos ósseos.

Infecções Ósseas Piogênicas

Osteomielite Aguda e Crônica

Nas radiografias os primeiros sinais de infecção óssea são edema de tecidos moles e desaparecimento dos planos fasciais. Esses sinais costumam ser evidentes nas primeiras 24 a 48 horas de infecção. As primeiras alterações no osso são evidências de uma lesão lítica destrutiva, geralmente em 7 a 10 dias após o início da infecção (Fig. 25.1), e cintigrafia óssea positiva. Em 2 a 6 semanas, há destruição progressiva de osso cortical e medular, aumento da esclerose endosteal indicando neosteogênese reativa, e reação periosteal (Fig. 25.2). Em 6 a 8 semanas, geralmente surgem "seqüestros" indicando áreas de osso necrótico; os seqüestros ósseos são circundados por um invólucro denso, representando uma bainha de novo osso periosteal (Fig. 25.3). Os seqüestros e os invólucros se desenvolvem como resultado do acúmulo de exsudato inflamatório (pus), que penetra na cortical e a "descola" do periósteo, estimulando assim a camada interna a formar um novo osso. O osso recém-formado, por sua vez, está infectado, e a barreira resultante faz com que a cortical e a esponjosa fiquem privadas de suprimento sangüíneo e se tornem necróticas. Neste estágio, denominado *osteomielite crônica*, freqüentemente se forma um seio de drenagem (Fig. 25.4; ver também Fig. 24.7 e 24.10B). Os seqüestros pequenos são gradualmente reabsorvidos, ou podem ser expulsos por este seio de drenagem.

Osteomielite Subaguda

Abscesso de Brodie. Esta lesão, originalmente descrita por Brodie em 1832, representa uma forma localizada e subaguda de osteomielite, comumente causada por *Staphylococcus aureus*. A maior incidência (cerca de 40%) ocorre na segunda década de vida. Mais de 75% dos casos ocorrem em homens. Seu início é amiúde insidioso, e as manifestações sistêmicas são geralmente leves ou inexistentes. O abscesso, que geralmente está localizado na metáfise da tíbia ou do fêmur, é tipicamente

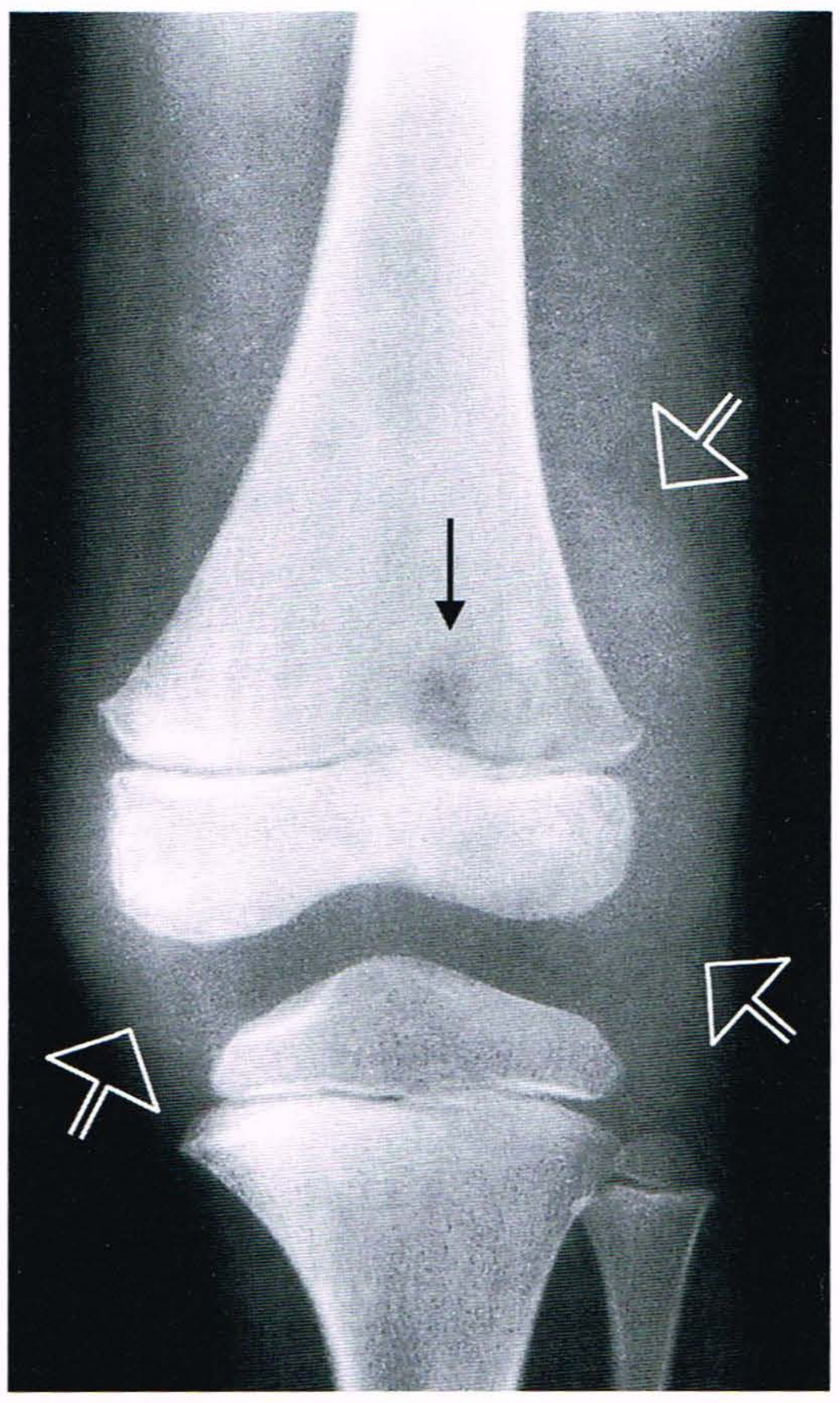

Fig. 25.1 **Osteomielite aguda.** Um menino de 7 anos teve febre e dor no joelho por 1 semana. A incidência ântero-posterior do joelho esquerdo mostra os primeiros sinais radiológicos de infecção óssea: uma área osteolítica mal definida de destruição no segmento metafisário do fêmur distal (*seta*) e edema dos tecidos moles (*setas abertas*).

alongado, com margem bem demarcada ou circundada por esclerose reativa. Como regra geral, não há seqüestros, mas pode ser observado um trajeto radiotransparente desde a lesão até a placa de crescimento (Fig. 25.5). Um abscesso ósseo pode amiúde cruzar a placa epifisária, mas raramente um abscesso se desenvolve na mesma e permanece localizado na epífise (Fig. 25.6; ver Fig. 24.8).

Infecções Ósseas Não Piogênicas

As infecções ósseas não piogênicas mais freqüentes são tuberculose, sífilis e infecções fúngicas.

Infecções Tuberculosas

A infecção óssea tuberculosa geralmente é secundária à disseminação hematogênica de um foco primário de infecção, como o pulmão ou o trato genitourinário. A tuberculose esquelética representa cerca de 3% de todos os casos de tuberculose e aproximadamente 30% de todas as formas extrapulmonares de tuberculose. Em 10% a 15% dos casos, encontra-se envolvimento ósseo sem doença articular. Nas crianças, a osteomielite tuberculosa tem predileção pelo segmento metafisário dos ossos longos; nos adultos, as articulações são afetadas com maior freqüência.

Tanto nos ossos longos quanto nos curtos, a destruição progressiva da região medular com formação de abscesso fica aparente na radiografia. Tipicamente, há evidências de osteoporose, mas, pelo menos no estágio inicial da doença, há pouca ou nenhuma esclerose reativa (Fig. 25.7). Ocasionalmente, a destruição da porção média da diáfise de um osso tubular curto da mão ou do pé (*dactilite tuberculosa*) pode produzir aumento fusiforme de toda a diáfise, uma condição conhecida como *spina ventosa* (Fig. 25.8). O aspecto de múltiplas lesões líticas disseminadas nos ossos tubulares curtos é denominado tuberculose cística, uma forma de tuberculose óssea observada particularmente nas crianças.

Infecções Fúngicas

As infecções ósseas fúngicas são raras, sendo mais comuns a coccidioidomicose, a blastomicose, a actinomicose, a criptococose e a nocardiose. A infecção é geralmente de baixo grau, com formação de um abscesso e de um seio de drenagem. A lesão pode assemelhar-se à infecção óssea tuberculosa porque o abscesso é geralmente encontrado no osso esponjoso com pouca ou nenhuma esclerose reativa ou resposta periosteal (Fig. 25.9). A localização de uma lesão em um ponto de proeminência óssea — como ao longo das bordas da patela, extremidades das clavículas ou no acrômio, processo coracóide, olecrânio ou processo estilóide do rádio ou ulna — também pode sugerir infecção fúngica. Lesões marginais solitárias das costelas e lesões envolvendo as vértebras de uma forma indiscriminada, incluindo o corpo, arco neural e processos espinhosos e transversos, também favorecem o processo infeccioso fúngico.

Entre as infecções fúngicas, a coccidioidomicose é de particular importância, não apenas pelo aumento do número dessas infecções nos últimos anos, mas também porque assemelha-se muito à tuberculose óssea. É uma doença sistêmica causada pelo fungo do solo *Coccidioides immitis.* Esta infecção é endêmica por todo o sudoeste dos EUA e regiões de fronteira do norte do México. A infecção ocorre por inalação de poeira que contém o microrganismo. O local primário de infecção é o pulmão e a doença é comumente assintomática. A disseminação da coccidioidomicose é rara, mas a incidência é aumentada nos pacientes com fatores de risco específicos. Aqueles sob maior risco incluem filipinos, negros, mexicanos, homens, gestantes, crianças com menos de 5 anos, adultos com mais de 50 anos e pacientes imunossuprimidos. Pacientes com coccidioidomicose disseminada geralmente tornam-se sintomáticos durante a evolução de infecção pulmonar primária. Entretanto, alguns pacientes com a forma disseminada não apresentam história clínica nem evidências nas radiografias de doença pulmonar. A pele e os tecidos subcutâneos são os locais mais comuns de infecção disseminada, seguidos pelo envolvimento do mediastino. O sistema esquelético é o terceiro local mais comum de disseminação e as manifestações ósseas ocorrem em 10% a 50% dos pacientes com a doença disseminada.

As imagens nas radiografias da coccidioidomicose são variáveis, mas geralmente caracterizam-se por lesões osteolíticas em saca-bocado, bem delimitadas, tipicamente envolvendo ossos longos e planos. As lesões são tipicamente uniloculares, mas às vezes podem ser multiloculadas. Outro padrão freqüentemente observado é um tipo permeativo de destruição óssea, apenas ocasionalmente acompanhado por reação periosteal. O edema de tecidos moles e a osteoporose são muito mais comuns no padrão permeativo do que nas lesões em saca-bocado. O terceiro padrão mais freqüente é o envolvimento articular (artrite séptica), em geral monoarticular e quase invariavelmente associado a envolvimento ósseo. As alterações típicas observadas nas articulações incluem osteoporose periarticular, um padrão permeativo/destrutivo envolvendo as duas superfícies articulares, edema de tecidos moles e periostite ocasional. O envolvimento articular na coccidioidomicose é indistinguível do observado na tuberculose. O envolvimento da coluna vertebral manifesta-se mais amiúde como osteomielite vertebral ou raramente como infecção do espaço discal (espondilodiscite). Na primeira forma, tanto lesões em saca-bocado como lesões permeativas são observadas nos corpos vertebrais. Também já foram descritos casos com destruição vertebral quase completa. A coccidioidomicose envolve, com freqüência, os apêndices vertebrais, sendo comum a extensão para os tecidos moles paravertebrais. O estreitamento do espaço discal e a deformidade em giba, embora descritos previamente, são achados incomuns na coccidioidomicose, enquanto esses dois achados são comuns na tuberculose.

A cintigrafia é útil na avaliação dos pacientes com coccidioidomicose disseminada. Cintigrafias que empregam citrato de gálio 67 (Ga^{67}) e difosfonato de metileno (MDP) tecnécio-99m (Tc^{99m}) foram usadas para localizar a doença e poder identificar as lesões disseminadas clinicamente insuspeitas. Não foram descritas cintigrafias ósseas falso-negativas. A tomografia computadorizada (TC) e a ressonância magnética (RM) são

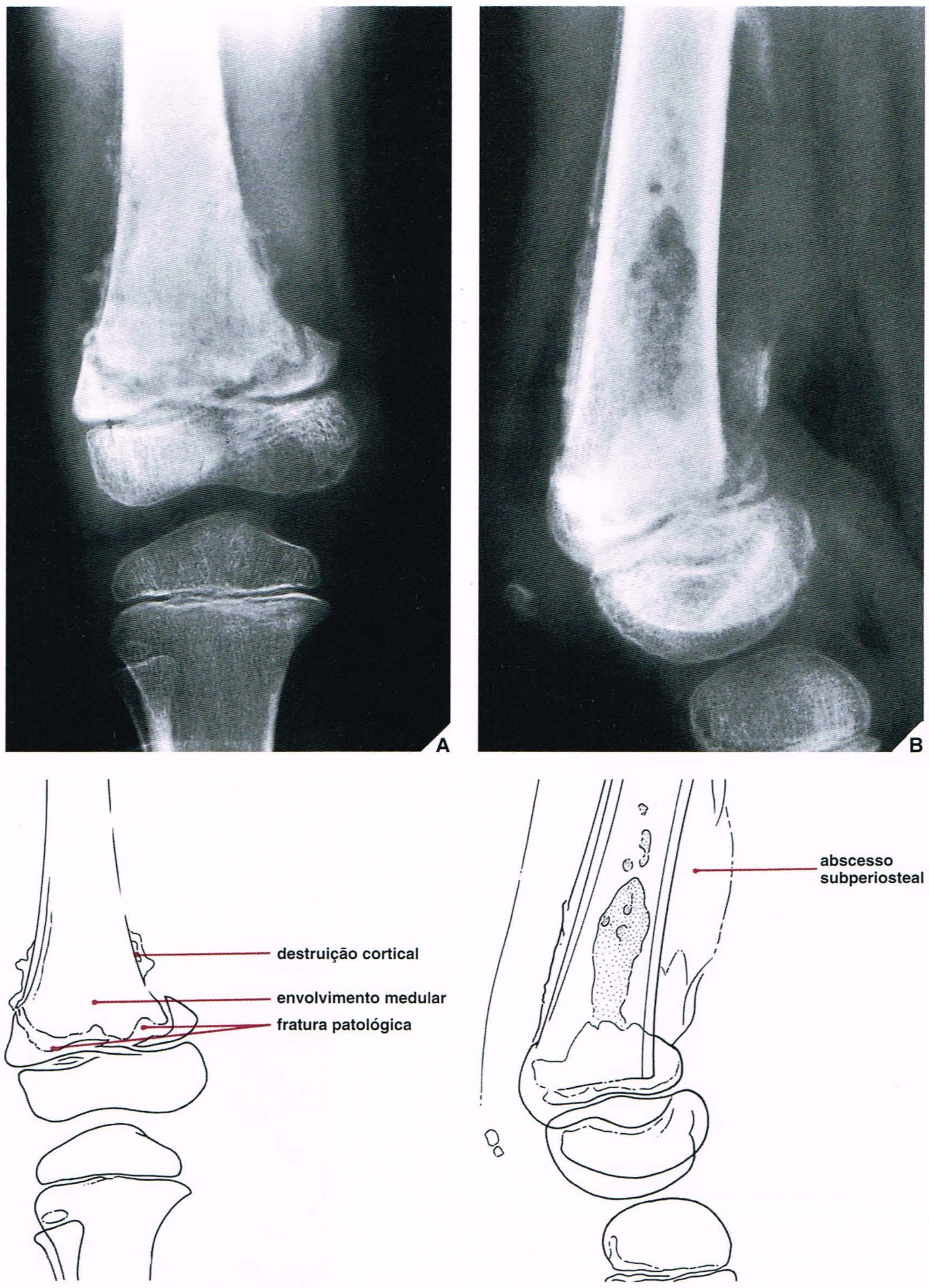

Fig. 25.2 Osteomielite aguda. Incidências ântero-posterior (**A**) e lateral (**B**) do joelho de um menino de 8 anos com osteomielite aguda mostram destruição disseminada das porções cortical e medular da metáfise e da diáfise do fêmur distal, juntamente com neosteogênese periosteal. Observe a fratura patológica. Na incidência lateral, é evidente um grande abscesso subperiosteal.

úteis para definir o envolvimento ósseo e para determinar a extensão da doença nos tecidos moles (Fig. 25.10). As lesões mostram baixa atenuação, amiúde de aspecto bolhoso e expansivo. À RM, as lesões mostram sinal diminuído em imagens ponderadas em T1, com aumento correspondente nas seqüências ponderadas em T2 e com gradiente-eco.

Infecção Sifilítica

A sífilis é uma doença infecciosa sistêmica crônica causada por uma espiroqueta, o *Treponema pallidum*. A *sífilis congênita*, que é transmitida da mãe para o feto, pode se manifestar como osteocondrite crônica, periostite ou osteíte. As lesões, as quais envolvem com maior freqüência a tíbia, são tipicamente disseminadas e simétricas; alterações destrutivas são geralmente observadas na metáfise, na junção com a placa de crescimento, produzindo o que é denominado sinal de Wimberger (Fig. 25.11). Nos estágios mais avançados da doença, o envolvimento da tíbia resulta em uma curvatura anterior característica conhecida como deformidade da "tíbia em sabre".

A *sífilis adquirida* pode manifestar-se como uma osteíte crônica, mostrando esclerose irregular da cavidade medular, ou como abscessos sifilíticos conhecidos como goma (Fig. 25.12). A goma pode simular osteo-

Fig. 25.4

Fig. 25.3

Fig. 25.5

Fig. 25.6 **Abscesso ósseo.** Incidência ântero-posterior do joelho esquerdo de um menino de 13 anos mostra uma lesão osteolítica bem definida circundada por esclerose reativa na porção distal da epífise do fêmur. Este é um local raro para abscesso ósseo.

[redacted]

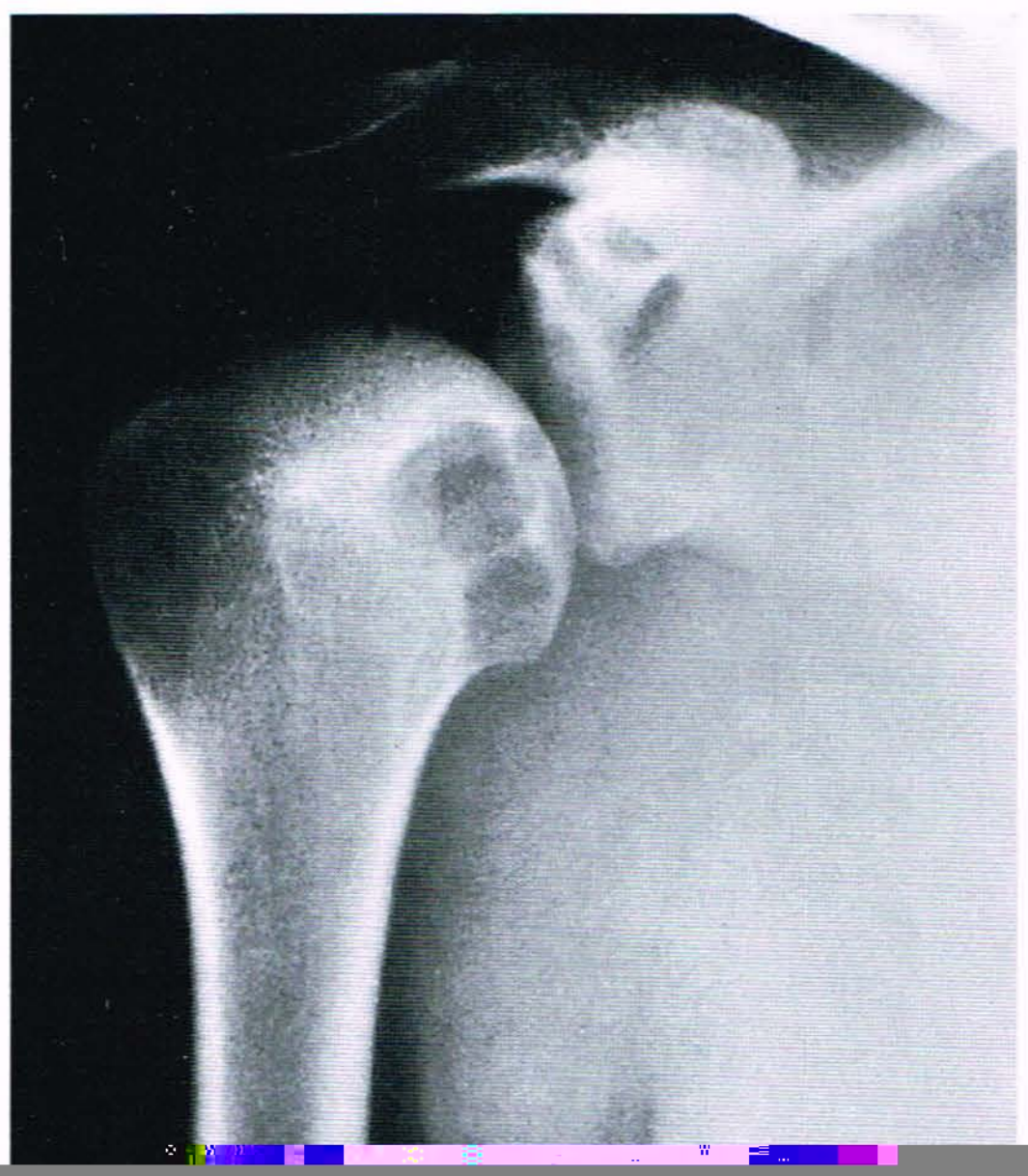

condições, entretanto, são características e diferentes. Na osteomielite, o edema dos tecidos moles é difuso, com obliteração dos planos fasciais, enquanto a histiocitose das células de Langerhans, geralmente, não é acompanhada por edema significativo dos tecidos moles ou de massa. A extensão de um sarcoma de Ewing para os tecidos moles apresenta-se como uma massa de tecido mole bem definida com preservação dos planos fasciais. A duração dos sintomas de um paciente também é importante para o diagnóstico. O sarcoma de Ewing leva 4 a 6 meses para destruir o osso na mesma proporção que a osteomielite o faz em 4 a 6 semanas e a histiocitose das células de Langerhans em apenas 7 a 10 dias. Entretanto, apesar dessas características de diferenciação, o padrão radiográfico de destruição óssea, reação periosteal e da localização no osso pode ser muito semelhante nas três condições (ver Fig. 22.10).

Um abscesso ósseo, particularmente na cortical, pode ser muito semelhante ao nicho de um osteoma osteóide (ver Fig. 17.20). Na região medular, entretanto, um trajeto serpiginoso fala a favor do diagnóstico de abscesso ósseo em vez de osteoma osteóide (Fig. 25.14).

Artrites Infecciosas

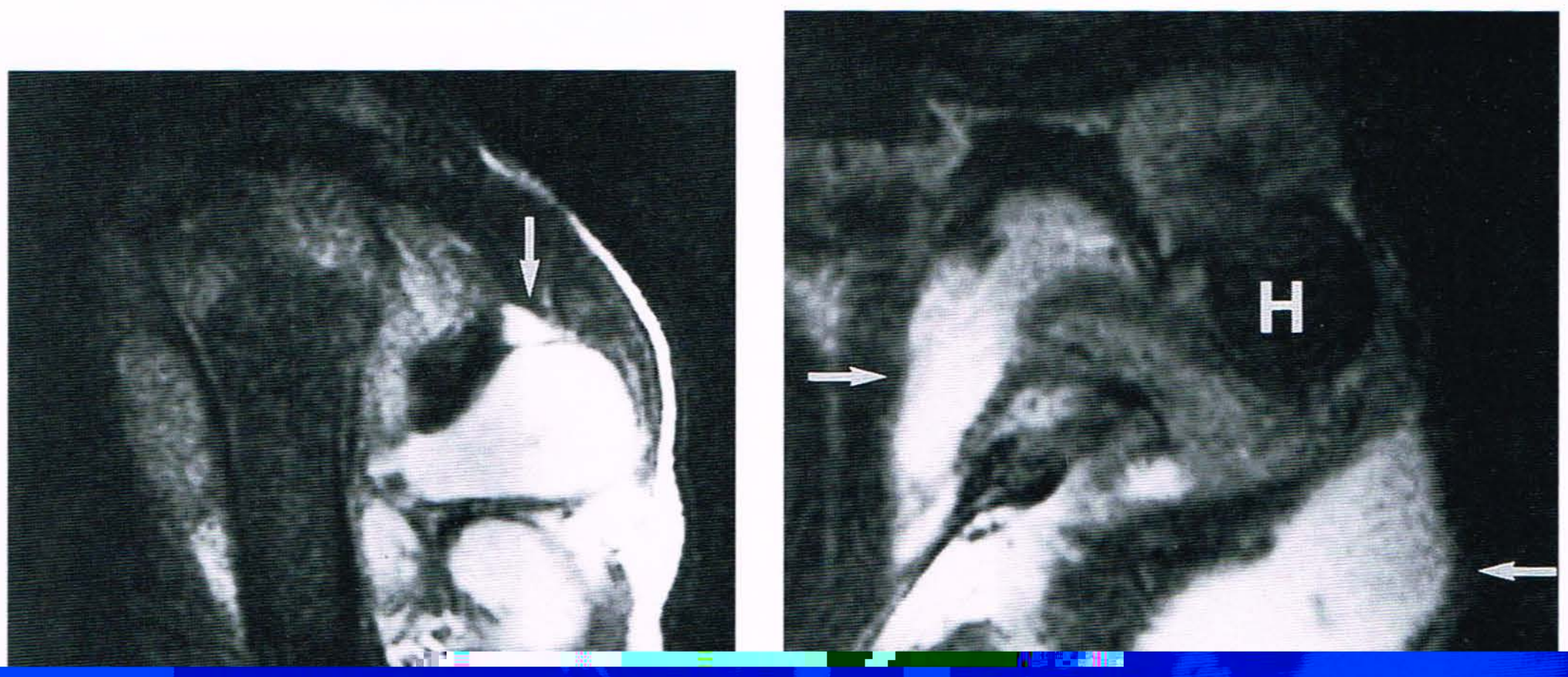
H

Fig. 25.12 **Sífilis adquirida do osso.** Incidência oblíqua da porção distal do antebraço de um homem de 51 anos com sífilis adquirida mostra um abscesso lítico (goma) na face lateral da porção distal do rádio.

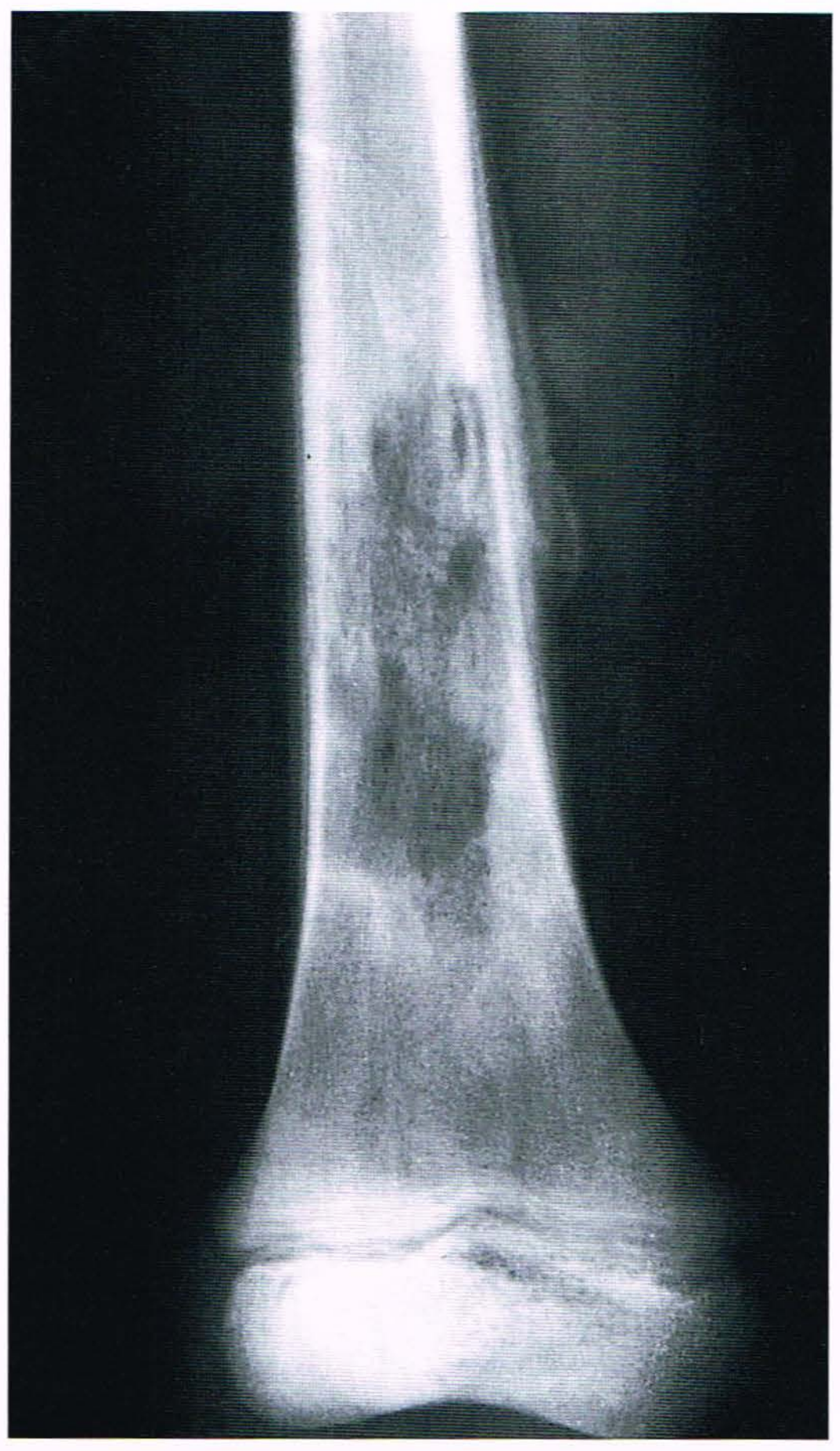

Fig. 25.13 **Osteomielite que se assemelha a sarcoma de Ewing.** Um menino de 7 anos sentia dor na perna direita há 3 semanas. A incidência ântero-posterior mostra uma lesão na porção medular da diáfise femoral distal com destruição óssea do tipo roído de traça, associada a reação periosteal lamelada e pequena proeminência dos tecidos moles. Estas imagens sugerem um diagnóstico de sarcoma de Ewing. A ausência de uma massa definida de tecidos moles e o período sintomático curto, entretanto, apontam para o diagnóstico correto de osteomielite, que foi confirmado por biópsia.

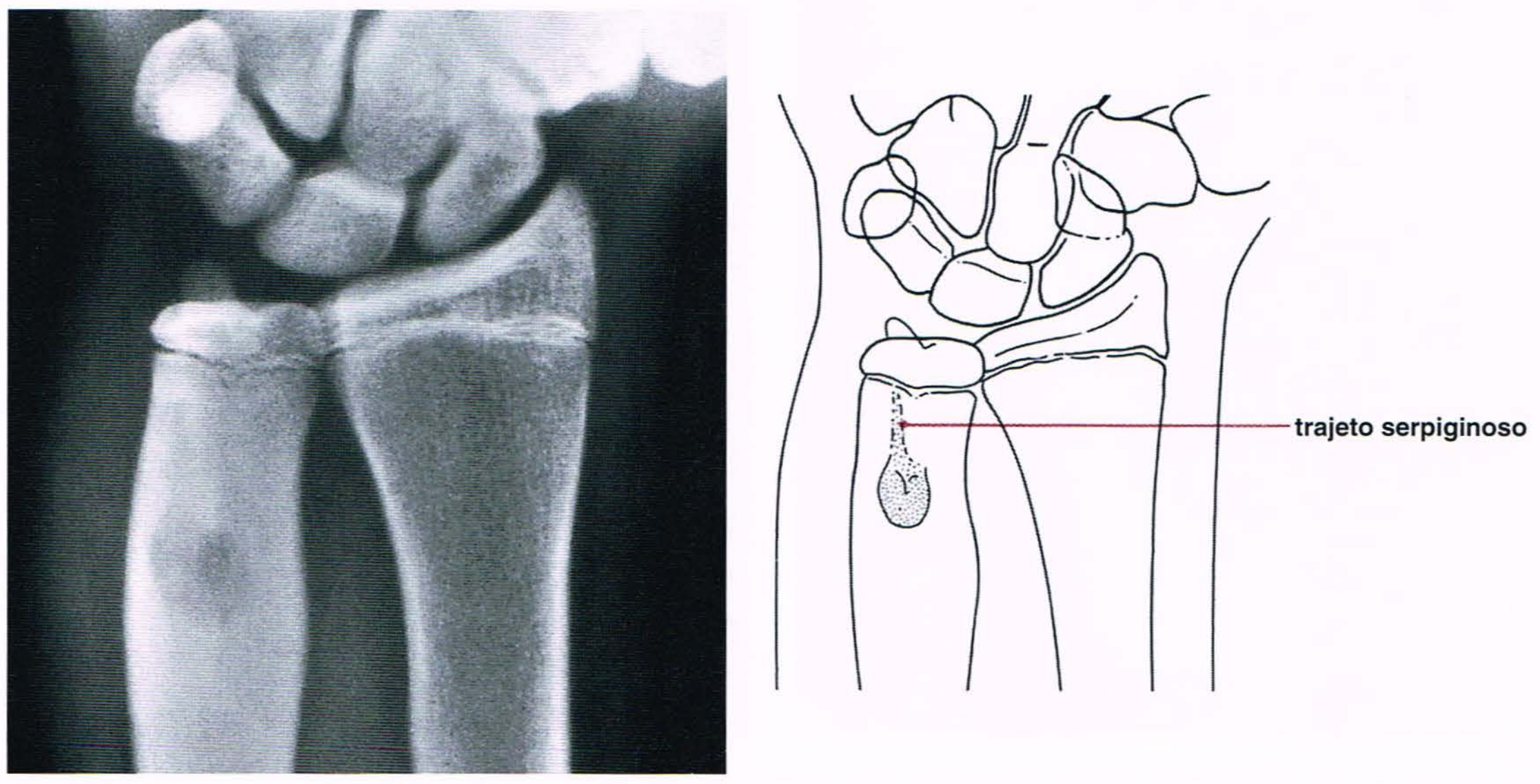

Fig. 25.14 **Abscesso ósseo que se assemelha a osteoma osteóide.** Um rapaz de 17 anos apresentava história típica de osteoma osteóide: dor óssea noturna aliviada prontamente por salicilatos. A incidência ântero-posterior da porção distal do antebraço mostra uma lesão radiotransparente na porção distal da diáfise ulnar. A existência de um trajeto serpiginoso desde o foco radiotransparente até a placa de crescimento indica diagnóstico de abscesso ósseo.

Quadro 25.1 **Características Clínicas e Radiológicas da Artrite Infecciosa em Vários Locais-alvo**

Tipo	Local	Anormalidades Fundamentais	Técnicas/Incidências
*Infecções piogênicas**			
	Articulações periféricas	Osteoporose periarticular	Cintigrafia óssea (inicial)
		Derrame articular	Incidências padronizadas específicas para o local do envolvimento
		Destruição do osso subcondral (dos dois lados da articulação)	Aspiração e artrografia
	Coluna vertebral	Estreitamento do espaço discal	Incidências ântero-posterior e lateral (perfil)
		Perda de definição do platô vertebral	
		Massa paravertebral	TC, RM
		Obstrução parcial ou completa do fluxo do contraste intratecal	Mielografia
		Destruição do disco	Discografia e aspiração
Infecções não piogênicas			
Tuberculose	Grandes articulações	Envolvimento monoarticular (semelhante à artrite reumatóide)	Cintigrafia óssea
		Seqüestros "em beijo" (joelho)	Incidências padronizadas
		Alterações escleróticas no osso subcondral	Tomografia, TC
	Coluna vertebral	Formação de giba	Incidências ântero-posterior e lateral (perfil)
		Lesão lítica no corpo vertebral	
		Destruição do disco	Discografia e aspiração
		Massa paravertebral	TC, RM
		Abscesso dos tecidos moles (abscesso "frio")	
		Obstrução do fluxo de contraste intratecal	Mielografia
Doença de Lyme	Joelho	Estreitamento do compartimento femoropatelar	Incidência lateral
		Alterações edematosas no coxim adiposo infrapatelar	TC, RM

*Nos usuários de drogas IV, são encontrados locais incomuns de infecção, incluindo a vértebra; as articulações sacroilíaca, esternoclavicular e acromioclavicular; e a sínfise púbica. As técnicas radiológicas usadas para avaliar as infecções nestes locais, bem como as anormalidades radiológicas fundamentais, são as mesmas usadas para os locais mais comuns.

bral (vértebras e discos intervertebrais), articulações sacroilíacas, articulações esternoclaviculares e acromioclaviculares e sínfise púbica.

A radiografia convencional geralmente é suficiente para mostrar a artrite séptica. Certos aspectos radiográficos característicos podem ser úteis para se chegar ao diagnóstico correto. Geralmente, uma única articulação é afetada, mais amiúde uma articulação de sustentação de peso como o joelho ou o quadril. O estágio inicial da infecção articular pode ser visto simplesmente como um derrame articular, edema de tecidos moles e osteoporose periarticular (Fig. 25.15).

Na fase mais avançada da artrite piogênica, a cartilagem articular é destruída; caracteristicamente, as duas placas subarticulares são envolvidas e o espaço articular diminui (Fig. 25.16A). A artrografia, que é amiúde realizada após aspiração da articulação para obter uma amostra de líquido para exame bacteriológico, ajuda a determinar a extensão da destruição articu-

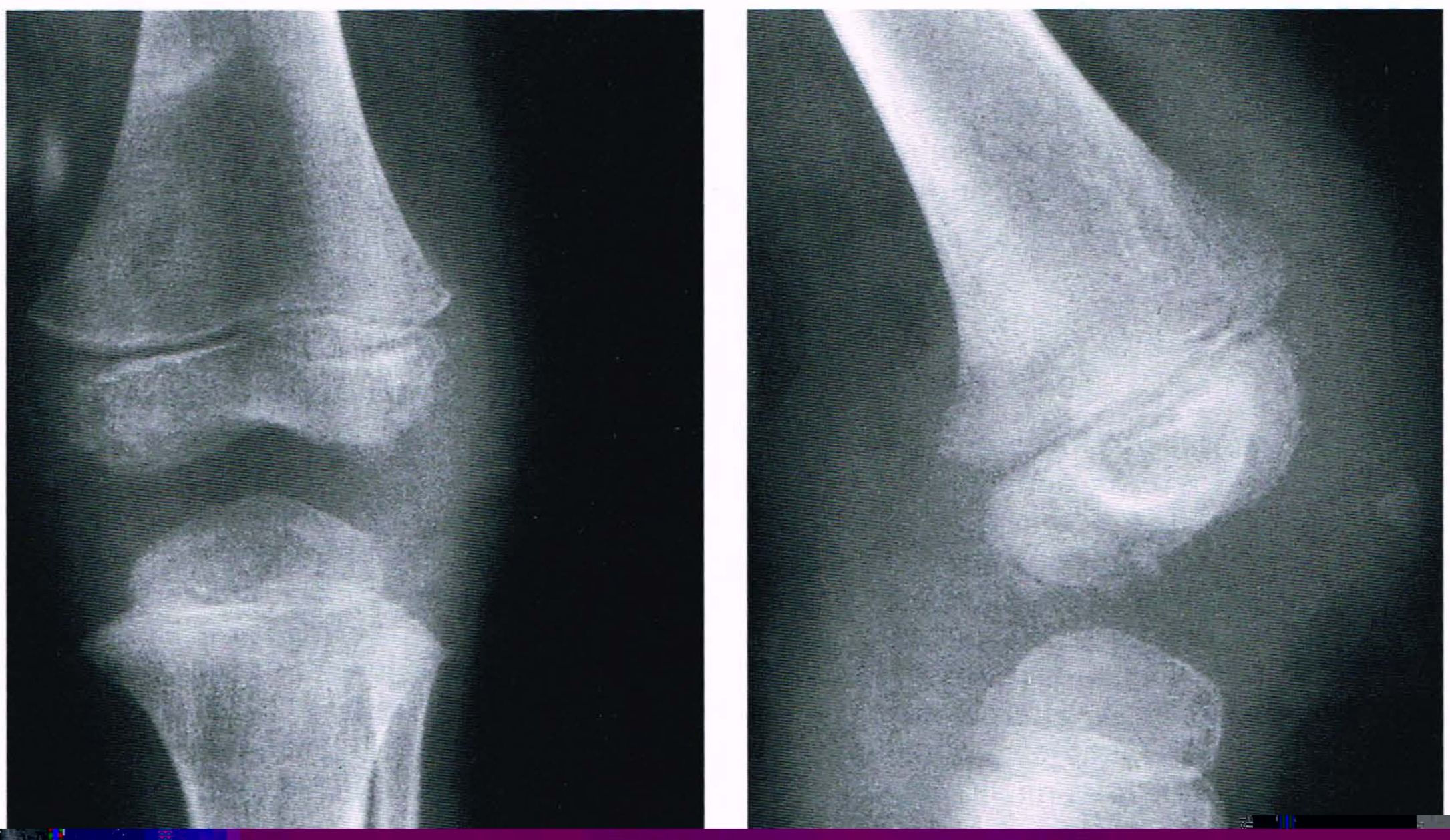

Fig. 25.15

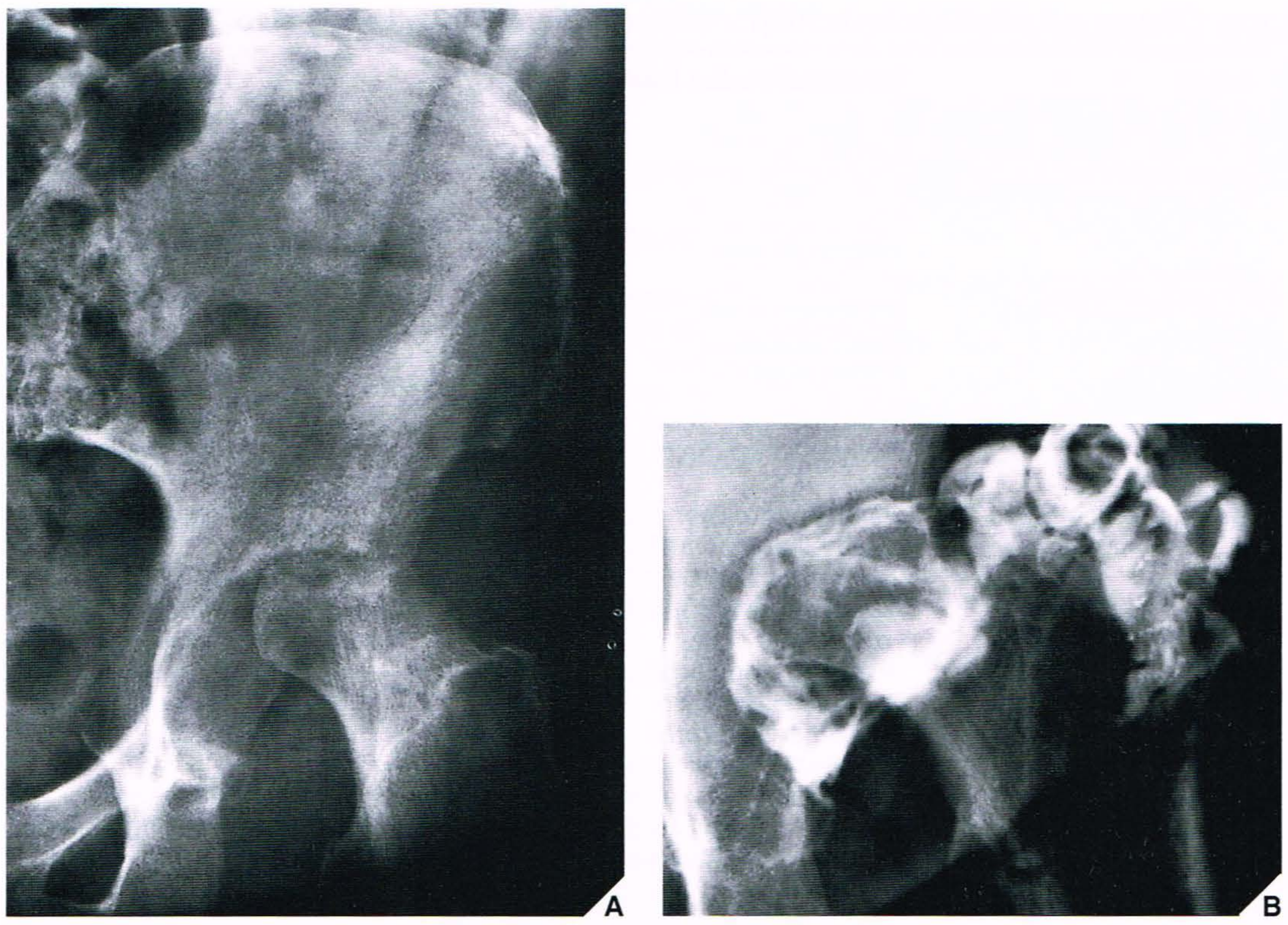

Fig. 25.16 **Artrite séptica.** Uma mulher de 64 anos teve infecção respiratória alta 6 meses antes de sentir dor no quadril esquerdo. **(A)** Incidência ântero-posterior do quadril mostra destruição completa da cartilagem articular dos dois lados da articulação e erosão da cabeça do fêmur. Observe o grau significativo de osteoporose. **(B)** A artrografia contrastada foi realizada primariamente com a finalidade de se obter líquido articular para exame bacteriológico, que mostrou *Staphylococcus aureus.* O contraste define a articulação destruída, mostrando uma irregularidade sinovial compatível com sinovite crônica.

lar e mostrar a sinovite (Fig. 25.16B). A cintigrafia óssea é amiúde eficaz na diferenciação entre uma infecção articular e uma infecção de tecidos moles periarticulares (ver Fig. 24.9). Também é útil para monitorar a evolução do tratamento, embora possam ser necessárias várias semanas antes que a cintigrafia mostre uma imagem completamente normal.

Complicações

A artrite infecciosa das articulações periféricas nas crianças pode levar à destruição da placa de crescimento, com conseqüente parada do crescimento (ver Fig. 24.16). A infecção também pode disseminar-se para um osso adjacente, causando osteomielite. Também podem ocorrer artrite degenerativa e anquilose óssea intra-articular.

Infecções Articulares Não Piogênicas

Artrite Tuberculosa

A artrite tuberculosa representa 1% de todas as formas de tuberculose extrapulmonar, embora o número de casos venha aumentando recentemente. Os bacilos álcool-ácido-resistentes da tuberculose *Mycobacterium tuberculosis* e *Mycobacterium bovi* são os microrganismos causadores. A infecção pode ser encontrada em todos os grupos, porém mais freqüentemente em crianças e adultos jovens. A maioria dos pacientes com artrite tuberculosa apresenta fatores predisponentes como traumatismo, alcoolismo, abuso de drogas, injeção intra-articular de esteróides ou doença sistêmica prolongada. A infecção articular geralmente é causada por invasão direta a partir de um foco adjacente de osteomielite ou por disseminação hematogênica de um bacilo da tuberculose. Grandes articulações de sustentação de peso como o quadril ou o joelho são afetadas com maior freqüência, e o envolvimento monoarticular é a regra.

A radiografia convencional é geralmente suficiente para mostrar os aspectos de identificação da artrite tuberculosa, embora seu aspecto radiológico inicial seja com freqüência indistinguível do da artrite reumatóide monoarticular. Entretanto, o envolvimento de apenas uma articulação, conforme mostrado pela cintigrafia, fala a favor de um processo infeccioso (Fig. 25.17). Uma tríade de anormalidades nas radiografias (tríade de Phemister), constituída por osteoporose periarticular, erosões ósseas periféricas e diminuição gradual do espaço articular, deve sugerir o diagnóstico correto; a TC, entretanto, pode ser útil para delinear aspectos sutis (Fig. 25.18). Ocasionalmente, focos necróticos cuneiformes, denominados seqüestros "em beijo", são encontrados nos dois lados da articulação afetada, especialmente no joelho. Em um estágio mais avançado da doença, pode haver destruição completa da articulação, e as alterações escleróticas nos ossos adjacentes são mais freqüentemente encontradas (Fig. 25.19).

Outras Artrites Infecciosas

Menos freqüentes que as artrites piogênicas ou tuberculosas são as infecções articulares causadas por fungos (actinomicose, criptococose, coccidioidomicose, histoplasmose, esporotricose e candidíase), vírus (varíola) e espiroquetas (sífilis, bouba).

Desperta interesse a *artrite de Lyme,* uma condição articular infecciosa causada pelo espiroqueta *Borrelia burgdorferi,* que é transmitida pelo carrapato *Ixodes dammini* ou carrapatos relacionados como *Ixodes pacificus* e *Ixodes ricinus.* A doença geralmente começa no verão com uma lesão cutânea característica (eritema crônico migratório) no local de uma picada de carrapato, e sintomas gripais; dentro de semanas a meses, desenvolve-se uma artrite crônica que é caracterizada por erosões da cartilagem e do osso. O envolvimento articular tem algumas semelhanças com a artrite reumatóide juvenil e com a síndrome de Reiter. Pode haver derrame articular nos estágios iniciais da doença, podendo ser observadas alterações edematosas características do coxim adiposo infrapatelar no joelho (Fig. 25.20). A RM pode mostrar dobras semelhantes a fitas da sinóvia hipertrofiada e extensões semelhantes à folhagem da sinóvia e do líquido sinovial dentro do coxim adiposo infrapatelar (Fig. 25.21).

Infecções da Coluna Vertebral

Infecções Piogênicas

Os microrganismos infecciosos podem chegar até a coluna vertebral por várias vias. A disseminação hematogênica ocorre pelas vias arterial e venosa

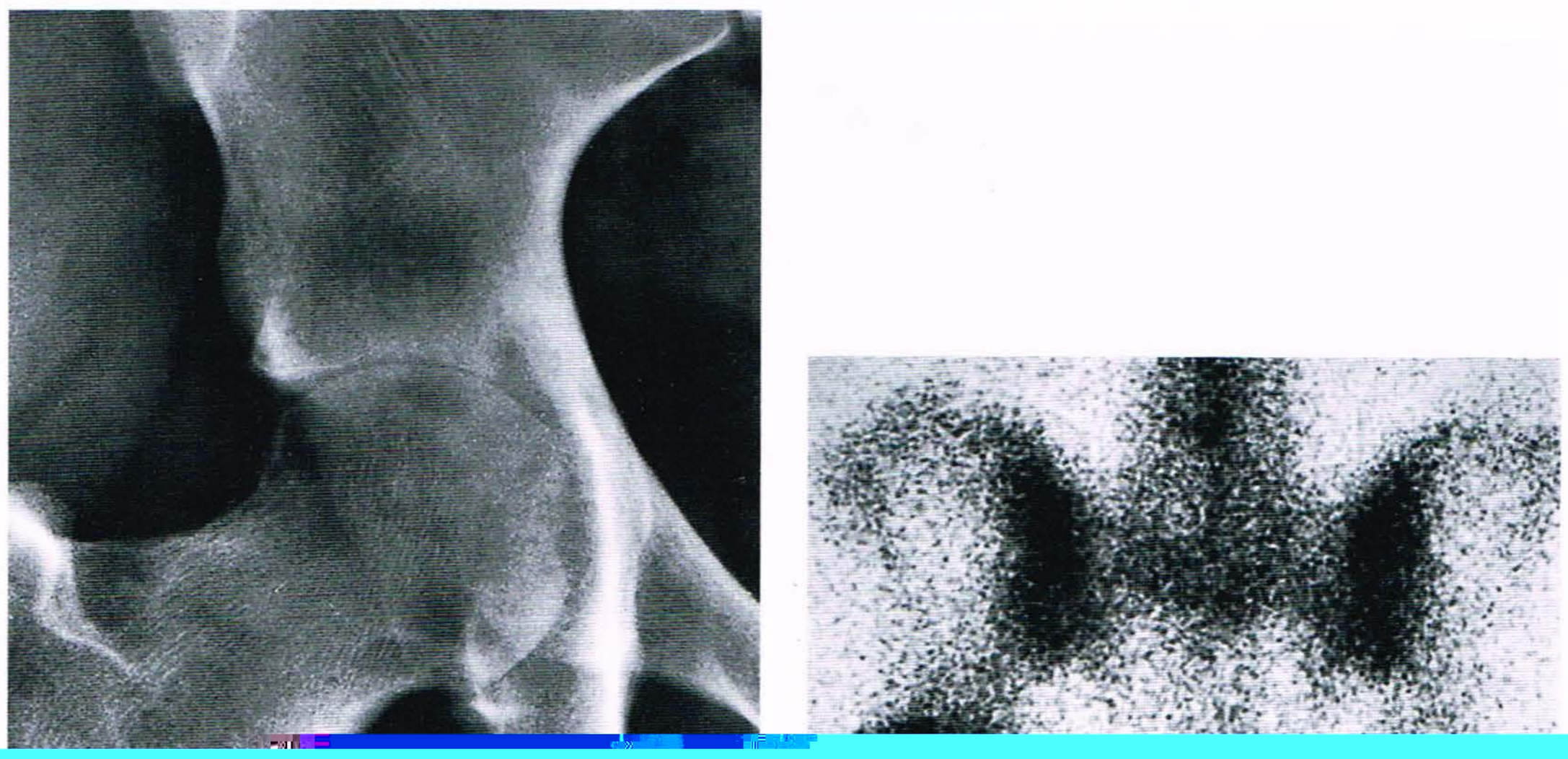

Fig. 25.19 **Artrite tuberculosa.** Incidência póstero-anterior de radiografia da mão e do punho direitos de uma mulher de 52 anos com tuberculose pulmonar mostra artrite tuberculosa avançada envolvendo o carpo esquerdo. Há destruição completa das articulações radiocarpal, mediocarpal e carpometacarpal, bem como entalhes e alterações escleróticas nas porções distais do rádio e da ulna. Observe a osteoporose distal às articulações afetadas e o edema dos tecidos moles.

Fig. 25.20 **Artrite de Lyme.** Incidência lateral do joelho direito de um menino de 13 anos, que apresentava edema intermitente de tecidos moles e derrame no joelho há vários meses, mostra osteoporose periarticular, derrame articular, edema de tecidos moles e áreas de densidade salpicada no local do coxim adiposo infrapatelar. (Reproduzido com permissão de Lawson JP, Rahn, DW. Lyme disease and radiologic findings in Lyme arthritis. *AJR Am J Roentgenol* 1992; 158: 1065-1069.)

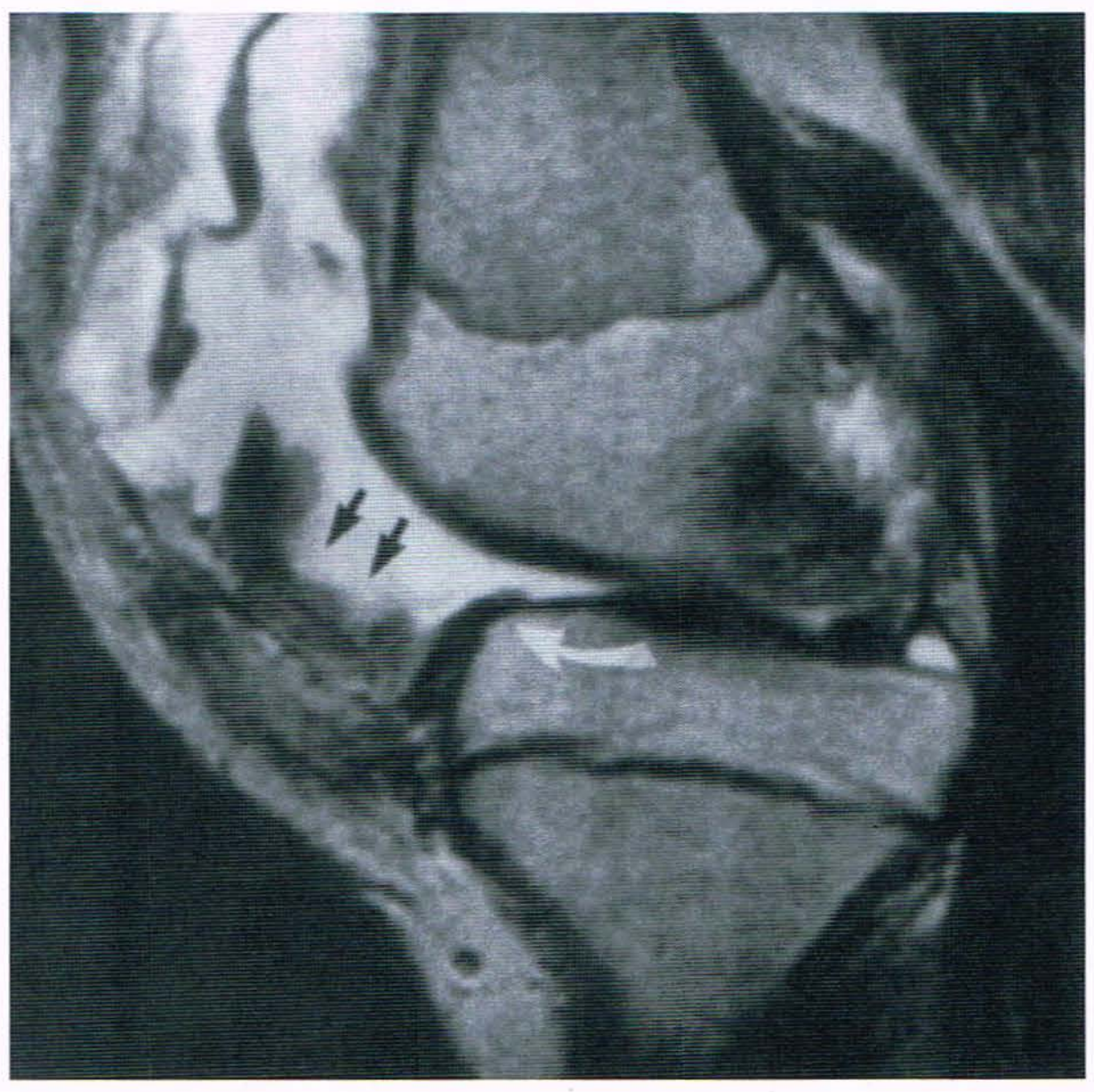

Fig. 25.21 **RM da artrite de Lyme.** RM ponderada sagital em T2 do joelho esquerdo de um rapaz de 17 anos, que se queixava de edema no joelho há 7 meses, revela derrame articular que deslocou o menisco medial para a frente (*seta branca*). Observe as dobras semelhantes à fita da sinóvia hipertrofiada e as extensões em forma de folhagem da sinóvia e o líquido sinovial para o coxim adiposo infrapatelar (*setas pretas*). (Reproduzido com permissão de Lawson JP, Rahn DW. Lyme disease and radiologic findings in Lyme arthritis. *AJR Am J Roentgenol* 1992; 158:1065-1069.)

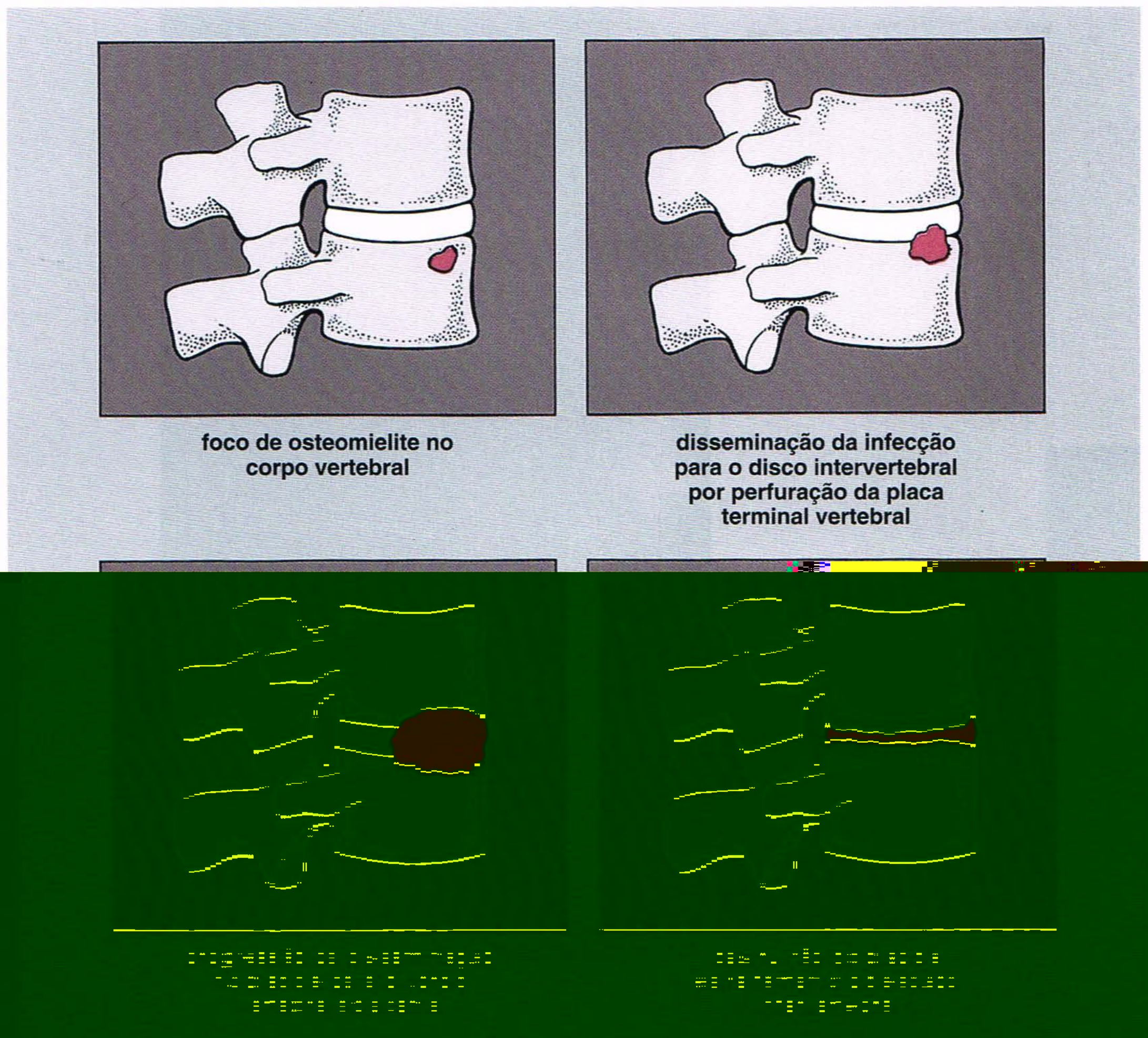

Fig. 25.22 **Estágios seqüenciais do envolvimento de um corpo vertebral e do disco por um processo infeccioso.**

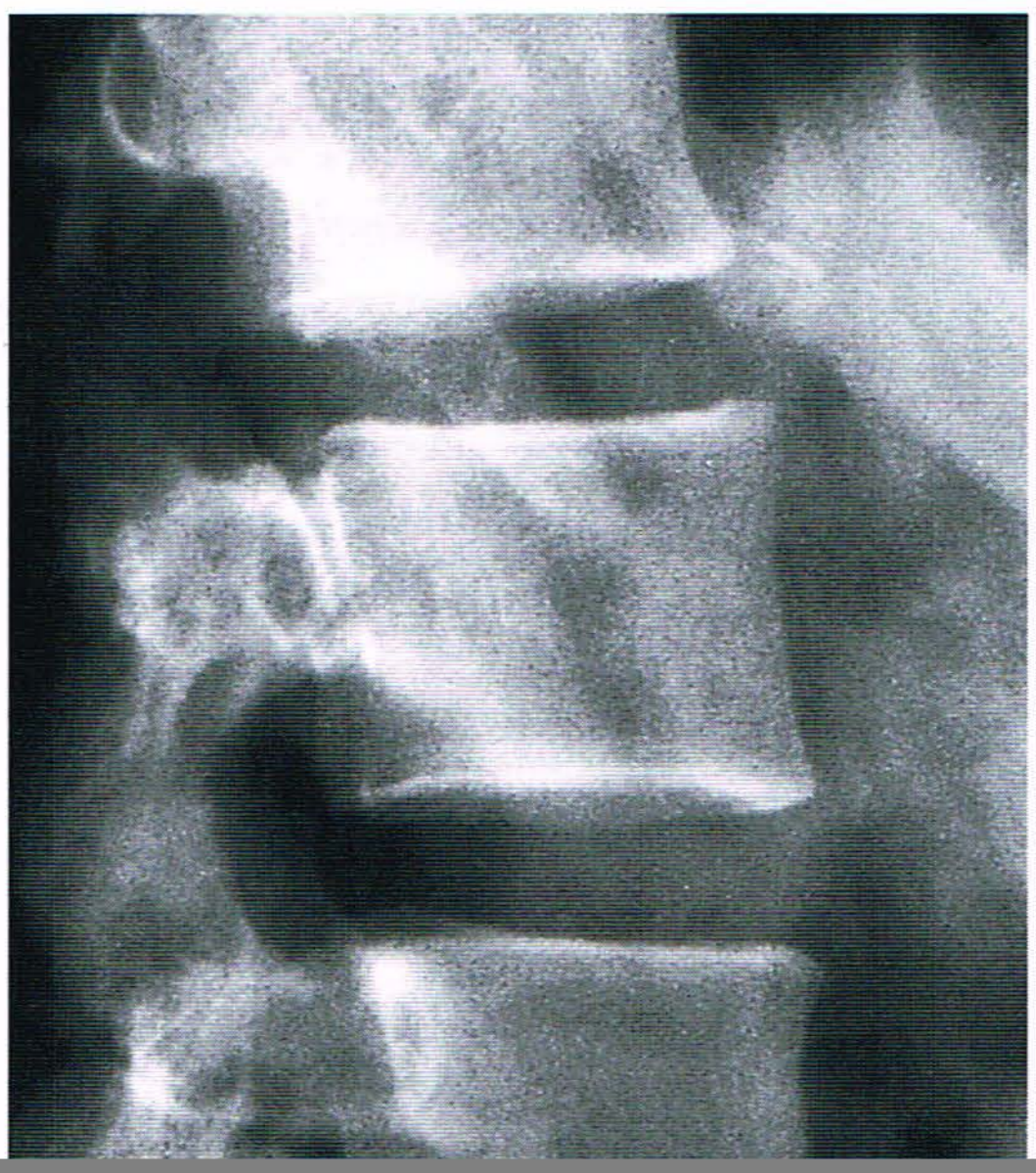

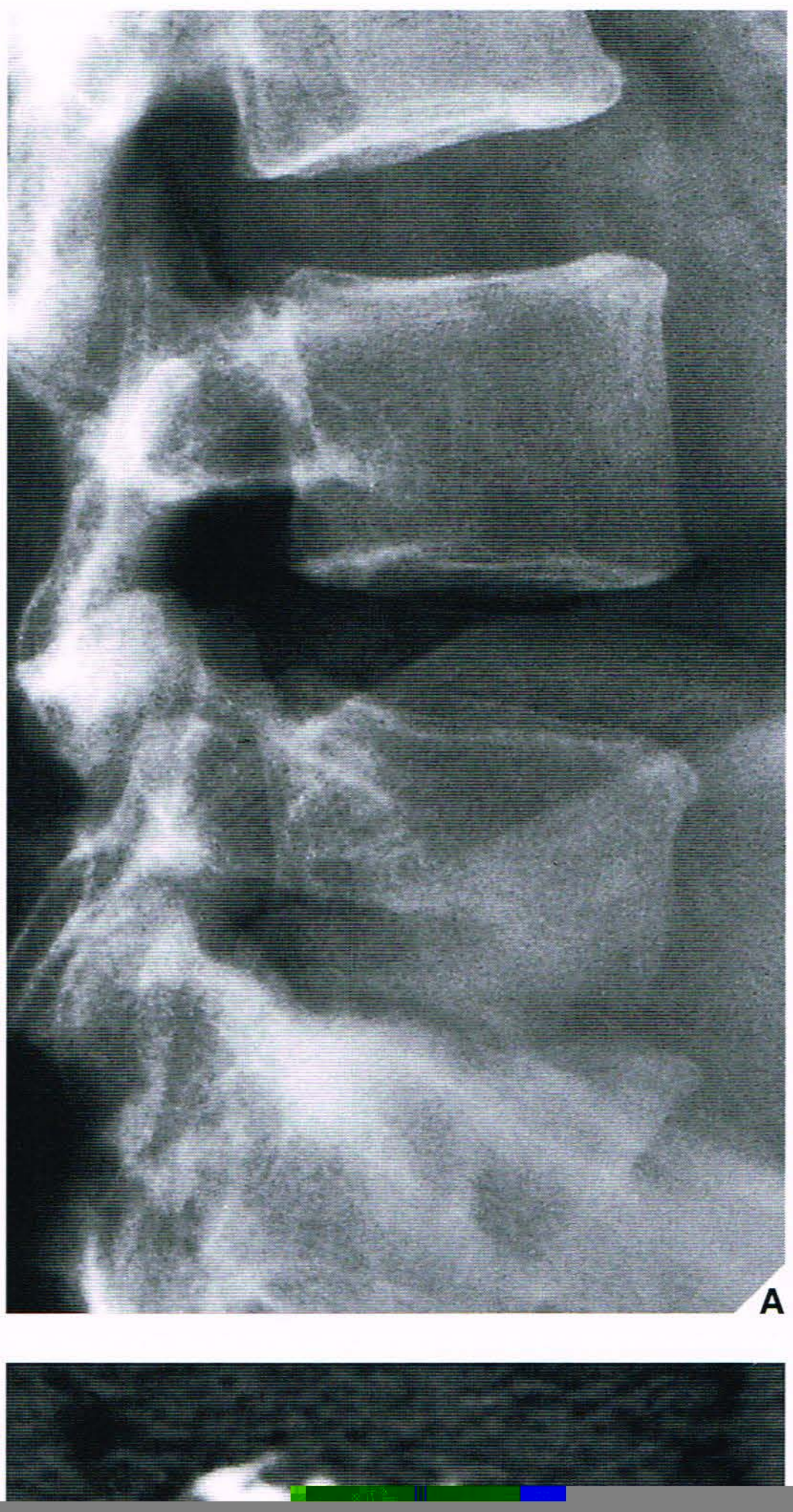
A

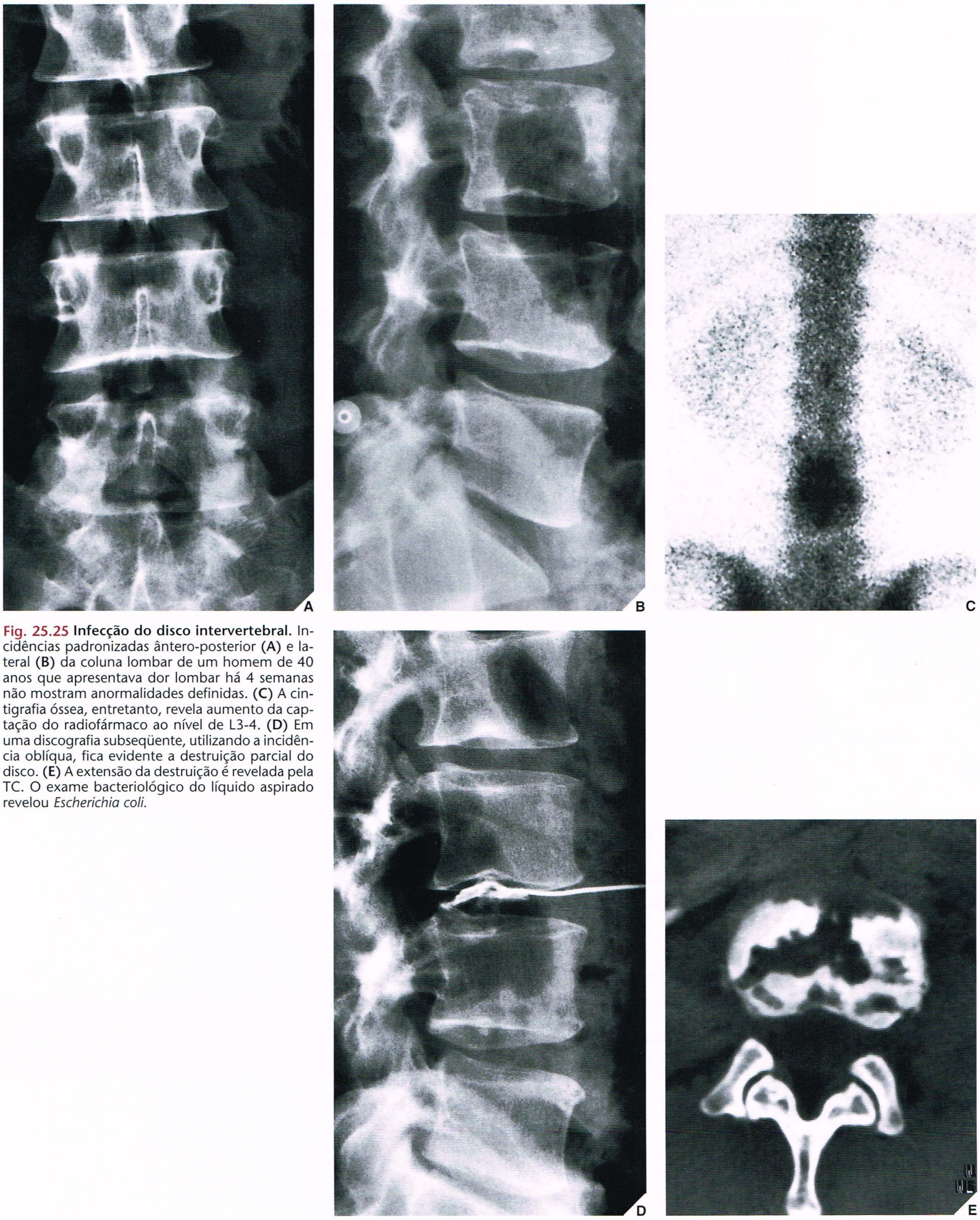

Fig. 25.25 Infecção do disco intervertebral. Incidências padronizadas ântero-posterior (**A**) e lateral (**B**) da coluna lombar de um homem de 40 anos que apresentava dor lombar há 4 semanas não mostram anormalidades definidas. (**C**) A cintigrafia óssea, entretanto, revela aumento da captação do radiofármaco ao nível de L3-4. (**D**) Em uma discografia subseqüente, utilizando a incidência oblíqua, fica evidente a destruição parcial do disco. (**E**) A extensão da destruição é revelada pela TC. O exame bacteriológico do líquido aspirado revelou *Escherichia coli.*

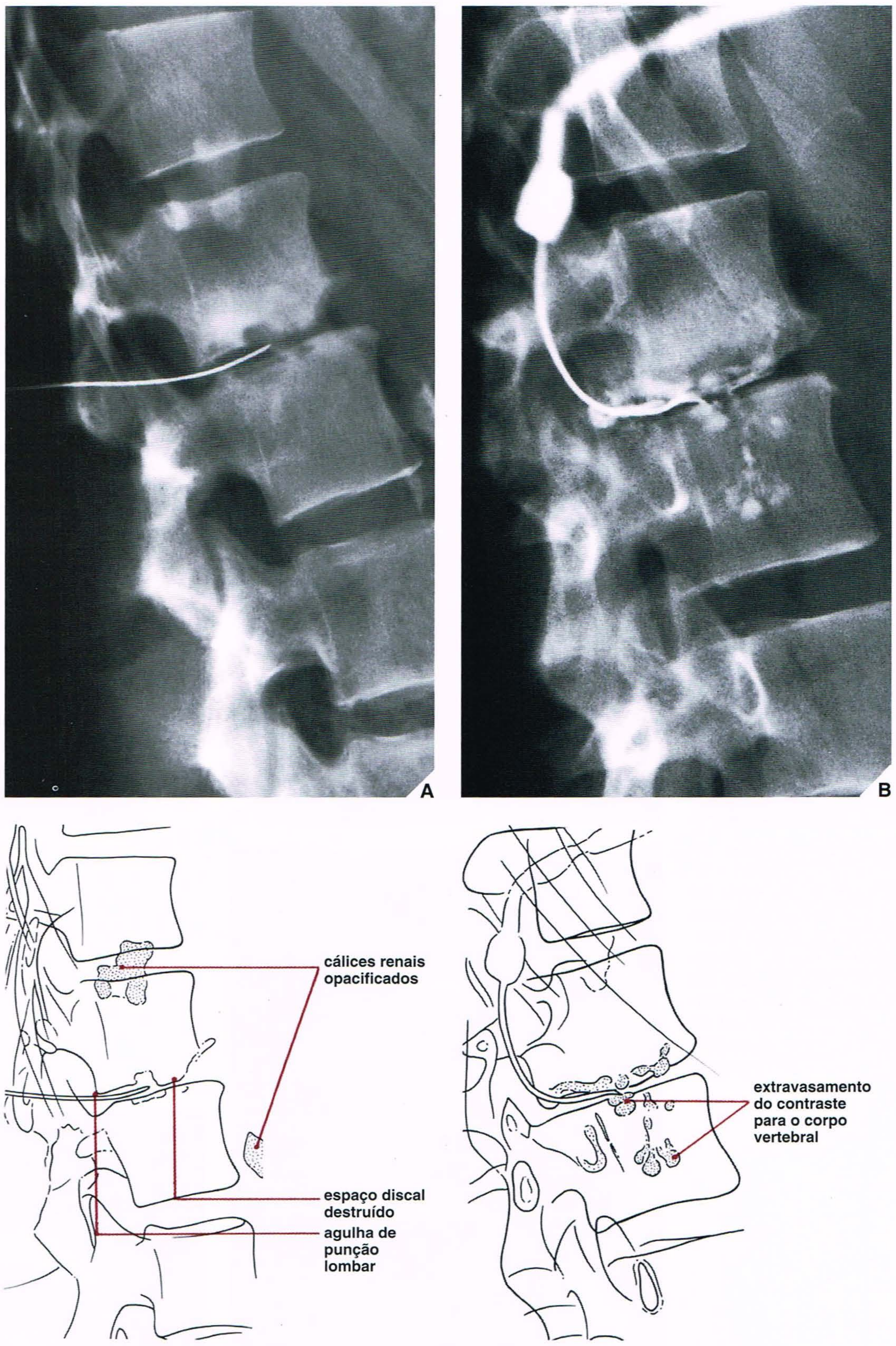

Fig. 25.26 Infecção do espaço discal e osteomielite vertebral. Um usuário de droga IV de 22 anos com dor nas costas há 2 meses desenvolveu infecção do disco intervertebral. Uma discografia foi realizada primariamente para aspirar líquido para exame bacteriológico, que revelou *Pseudomonas aeruginosa*. Antes da punção, o paciente recebeu injeção IV de contraste iodado para visualizar os rins, como medida de precaução antes da biópsia da coluna vertebral naquele nível. **(A)** A incidência lateral da coluna lombar mostra estreitamento do espaço discal L1-2 e destruição dos platôs vertebrais adjacentes. A agulha de punção lombar está localizada no centro do disco. **(B)** A incidência lateral obtida durante a injeção de metrizamida mostra extensão do contraste para o corpo de L-2, indicando osteomielite vertebral.

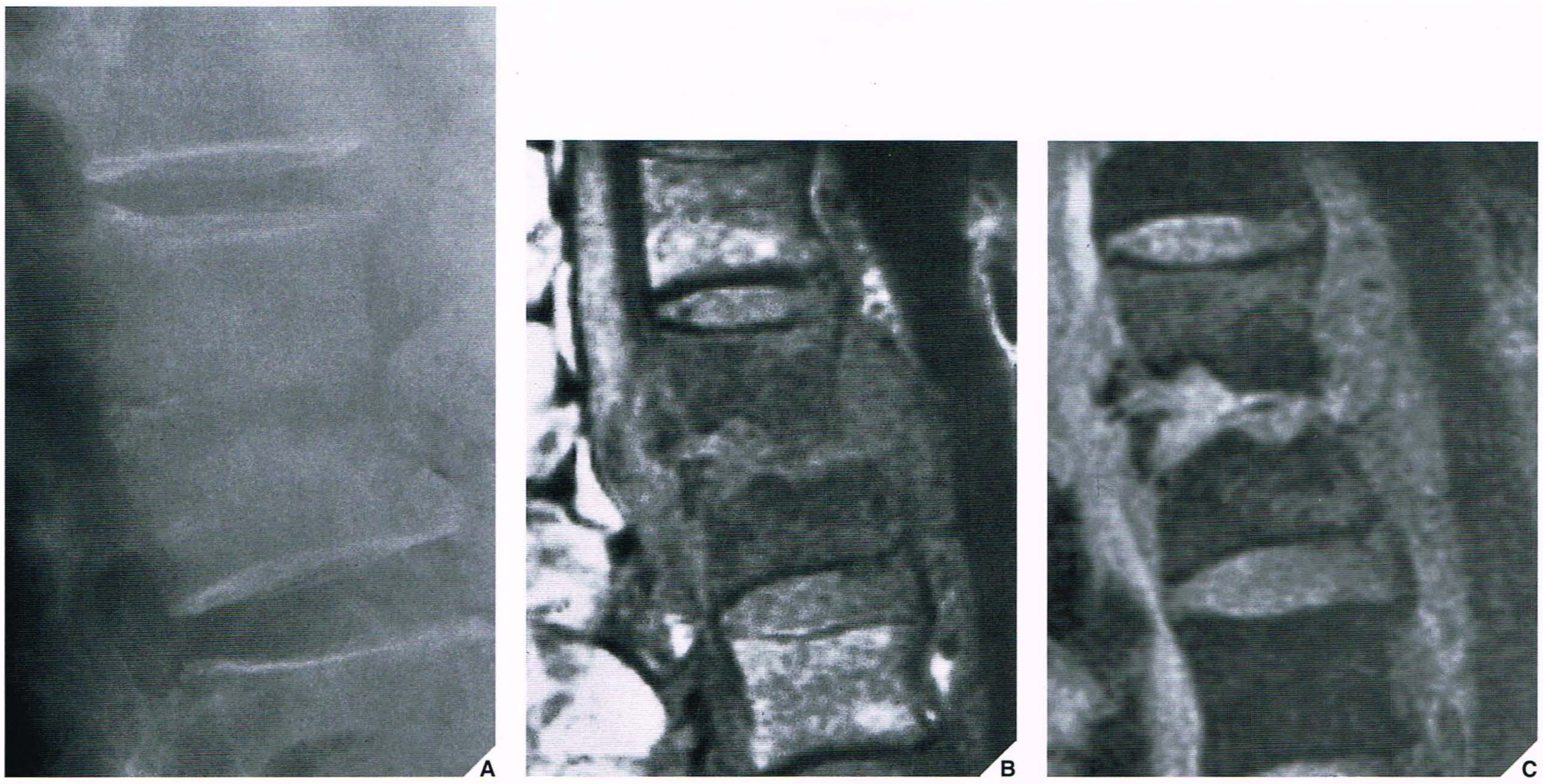

Fig. 25.27 **RM de infecção do espaço discal e de osteomielite vertebral.** Um homem de 48 anos usuário de drogas IV desenvolveu infecção de disco entre L1-2. **(A)** A incidência lateral mostra alterações clássicas de infecção no espaço discal: estreitamento do espaço discal e destruição dos platôs vertebrais terminais. **(B)** Imagem de RM ponderada em T1 spin-eco sagital (TR 600/TE 20 ms) mostra, além da destruição do disco, uma grande massa inflamatória se estendendo em sentido anterior, destruindo o ligamento longitudinal anterior e se infiltrando nos tecidos moles paravertebrais. Posteriormente, invade o conteúdo do canal raquiano. **(C)** Imagem de RM sagital gradiente (MPGR) ponderada em T2* mostra mais clara[redacted] da face posterior dos corpos

Fig. 25.29 **Abscesso "frio" tuberculoso.** A incidência ântero-posterior da pelve de uma mulher de 35 anos com tuberculose vertebral mostra uma massa radiodensa oval com calcificações salpicadas superpostas à parte medial do ílio e da articulação sacroilíaca (músculo psoas direito). Este é o aspecto típico de um abscesso "frio".

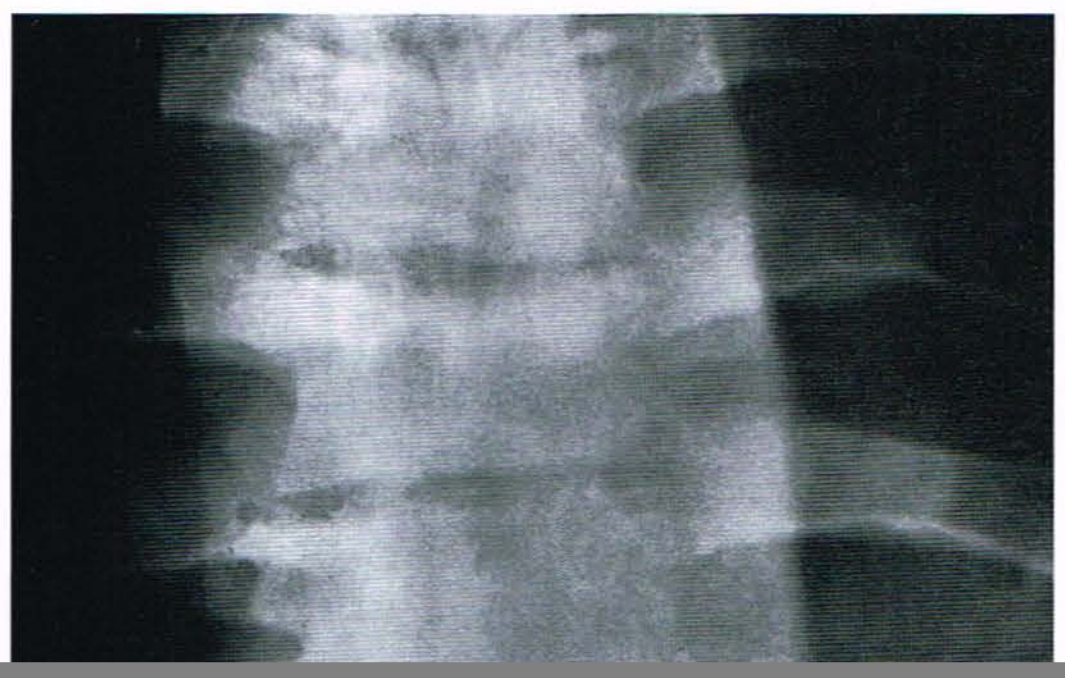

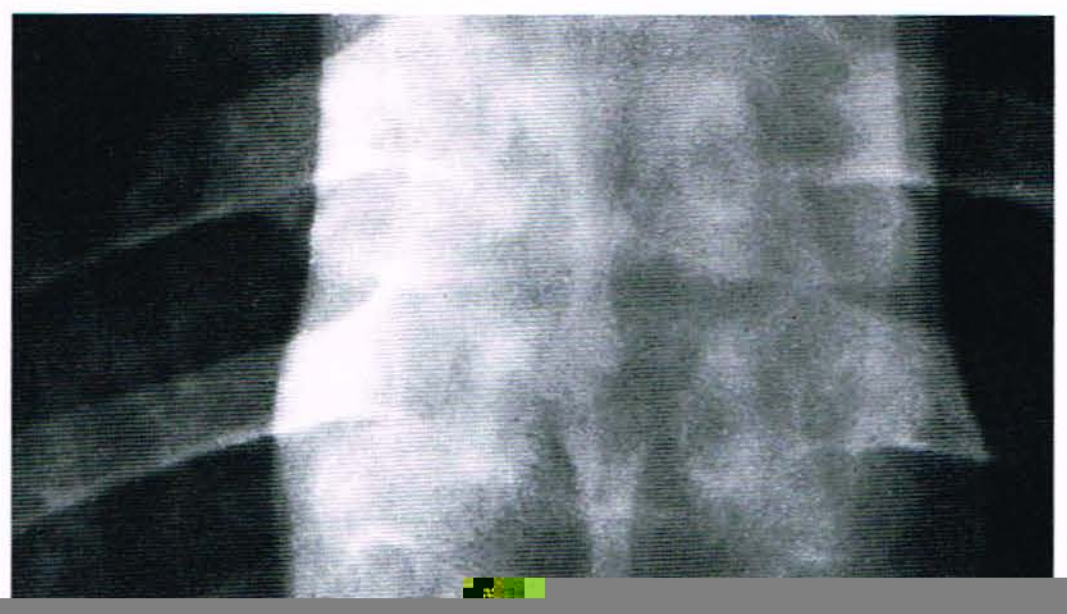

Fig. 25.33 RM de abscesso de tecidos moles. Imagem de RM spin-eco sagital ponderada em T2 (TR 2000/TE 80 ms) revela uma coleção de líquido com intensidade de sinal elevada adjacente ao maléolo medial neste diabético com infecção no pé. (De Beltran J, 1990, com permissão.)

cutâneos ou nos músculos. Este achado geralmente indica gangrena causada por bactérias anaeróbicas. O edema de tecidos moles e a obliteração dos planos adiposos e fasciais também ficam evidentes no exame radiológico padronizado (Fig. 25.31). A TC é eficaz a este respeito, sendo capaz, além disso, de diferenciar a celulite pura daquela associada à infecção óssea (Fig. 25.32).

Atualmente, a RM é considerada o padrão ideal para avaliar infecção de tecidos moles. Em particular, os abscessos de tecidos moles, bem como o envolvimento das bainhas tendíneas e dos músculos, são descritos com acurácia por esta modalidade. Os abscessos de tecidos moles aparecem como áreas arredondadas ou alongadas — mas sempre bem delimitadas — de intensidade de sinal diminuída nas imagens ponderadas em T1, mudando para intensidade de sinal aumentada nas imagens ponderadas em T2 (Fig. 25.33). Ocasionalmente, obser-



ASPECTOS PRÁTICOS A SEREM LEMBRADOS

Osteomielite

[1] As características da osteomielite nas radiografias incluem:
- destruição óssea cortical e medular
- esclerose reativa e reação periosteal
- presença de seqüestros e invólucros.

[2] A metáfise é um local característico de osteomielite em crianças.

[3] A osteomielite aguda de um osso longo simula freqüentemente o sarcoma de Ewing e a histiocitose das células de Langerhans. A história clínica, especialmente a duração dos sintomas antes da descoberta das alterações ósseas, geralmente serve como indício para o diagnóstico correto.

[4] Uma lesão metafisária destrutiva que se estende até a epífise geralmente indica um abscesso ósseo.

[5] Um abscesso de Brodie pode simular clínica e radiologicamente um osteoma osteóide. No diagnóstico diferencial, o achado de um trajeto radiotransparente se estendendo da lesão até a placa de crescimento sugere um processo infeccioso.

Na sífilis congênita:
- osteocondrite, periostite e osteíte são aspectos típicos
- destruição na face medial da metáfise de um osso longo (sinal de Wimberger) é característica.

Artrite Infecciosa

[1] Os aspectos característicos nas radiografias da artrite séptica das articulações periféricas incluem:
- osteoporose periarticular, derrame articular e edema de tecidos moles (fase inicial)
- destruição da cartilagem e dos platôs subcondrais dos dois lados da articulação (fase avançada).

[2] Na tuberculose de uma articulação periférica, que geralmente se manifesta como uma doença monoarticular (assemelhando-se muito à artrite reumatóide), a tríade de Phemister de anormalidades nas radiografias é característica e inclui:
- osteoporose periarticular
- erosões ósseas periféricas
- estreitamento gradual do espaço articular.

[3] A artrite de Lyme exibe algumas semelhanças com a artrite reumatóide juvenil e com a síndrome de Reiter. As alterações edematosas características do coxim adiposo infrapatelar e das dobras da sinóvia hipertrofiada são mostradas na RM.

Infecções da Coluna Vertebral

[1] Na avaliação pela imagem das infecções da coluna vertebral:
- a cintigrafia óssea consegue detectar infecção do disco antes do surgimento de quaisquer sinais radiológicos
- o discograma é um exame válido realizado primariamente para obter líquido aspirado para estudo bacteriológico
- a RM é o exame preferido para diagnosticar e avaliar a infecção da coluna vertebral.

[2] A infecção piogênica da coluna vertebral é reconhecida nas radiografias por:
- estreitamento do espaço discal
- destruição dos dois platôs vertebrais adjacentes ao disco envolvido
- massa paravertebral.

[3] As características nas radiografias da infecção tuberculosa de um disco intervertebral são:
- estreitamento do espaço discal
- desaparecimento do contorno nítido dos platôs vertebrais adjacentes.

[4] A infecção tuberculosa da coluna vertebral pode:
- destruir o disco e a vértebra, levando à cifose e à formação de uma giba
- estender-se para os tecidos moles, formando um abscesso "frio".

Infecções dos Tecidos Moles

[1] A celulite causada por bactérias formadoras de gás nos tecidos moles (gangrena) é reconhecida nas radiografias por:
- edema e tumefação dos tecidos moles
- bolhas ou estrias radiotransparentes que representam acúmulos de gás.

[2] Os diabéticos são especialmente propensos a infecções dos tecidos moles, sendo os pés os locais comuns.

[3] A cintigrafia utilizando leucócitos marcados com In^{111} é útil para detectar e localizar o local da infecção, enquanto a RM é ideal para avaliar a extensão da infecção nos tecidos moles.

[4] A RM contrastada com gadolínio permite a diferenciação entre o abscesso e a celulite ou fleimão.

LEITURAS SUGERIDAS

Abdelwahab IF, Present DA, Zwass A, Klein MJ, Mazzara J. Tumorlike tuberculosis granulomas of bone. *AJR Am J Roentgenol* 1987;149:1207–1208.

Alexander GH, Mansuy MM. Disseminated bone tuberculosis (so-called multiple cystic tuberculosis). *Radiology* 1950;55:839–842.

Al-Shahed MS, Sharif HS, Haddad MC, Aabed MY, Sammak BM, Mutairi MA. Imaging features of musculoskeletal brucellosis. *Radiographics* 1994;14:333–348.

Armbuster TG, Goergen TG, Resnick D, Catanzaro A. Utility of bone scanning in disseminated coccidioidomycosis: a case report. *J Nucl Med* 1977;18:450–454.

Bayer AS, Guze LB. Fungal arthritis. II. Coccidioidal synovitis: clinical, diagnostic, therapeutic, and prognostic considerations. *Semin Arthritis Rheum* 1979;8:200–211.

Behrman RE, Masci JR, Nicholas P. Cryptococcal skeletal infections: case report and review. *Rev Infect Dis* 1990;12:181–190.

Beltran J. *MRI: musculoskeletal system* Philadelphia: JB Lippincott; 1990.

Benninghoven CD, Miller ER. Coccidioidal infection in bone. *Radiology* 1942;38: 663–666.

Birsner JW, Smart S. Osseous coccidioidomycosis: a chronic form of dissemination. *AJR Am J Roentgenol* 1956;76:1052–1060.

Brodie BC. An account of some cases of chronic abscess of the tibia. *Trans Med Chir Soc* 1832;17:238–239.

Bruno MS, Silverberg TN, Goldstein DH. Embolic osteomyelitis of the spine as a complication of infection of the urinary tract. *Am J Med* 1960;29:865–878.

Carter RA. Infectious granulomas of bones and joints, with special reference to coccidioidal granuloma. *Radiology* 1934;23:1–16.

Chelboun J, Sydney N. Skeletal cryptococcosis. *J Bone Joint Surg [Am]* 1977;59A:509–514.

Cremin BJ, Fisher RM. The lesions of congenital syphilis. *Br J Radiol* 1970;43:333–341.

Crim JR, Seeger LL. Imaging evaluation of osteomyelitis. *Crit Rev Diagn Imaging* 1994;35:201–256.

Dalinka MK, Greendyke WH. The spinal manifestations of coccidioidomycosis. *J Can Assoc Radiol* 1971;22:93–99.

David R, Barron BJ, Madewell JE. Osteomyelitis, acute and chronic. *Radiol Clin North Am* 1987;25:1171–1201.

Drutz DJ, Catanzaro A. Coccidioidomycosis. Part I. *Am Rev Respir Dis* 1978;117:559–585.

Drutz DJ, Catanzaro A. Coccidioidomycosis. Part II. *Am Rev Respir Dis* 1978;117:727–771.

Erdman WA, Tamburro F, Jayson HT, Weatherall PT, Ferry KB, Peshock RM. Osteomyelitis: characteristics and pitfalls of diagnosis with MR imaging. *Radiology* 1991;180:533–539.

Ehrlich I, Kricum ME. Radiographic findings in early acquired syphilis: case report and critical review. *AJR Am J Roentgenol* 1976;127:789–792.

Fialk MA, Marcove RC, Armstrong D. Cryptococcal bone disease: a manifestation of disseminated cryptococcosis. *Clin Orthop* 1981;158:219–223.

Fletcher BD, Scoles PV, Nelson AD. Osteomyelitis in children: detection by magnetic resonance. *Radiology* 1984;150:57–60.

Gilmour WM. Acute haematogenous osteomyelitis. *J Bone Joint Surg [Br]* 1962;44B: 841–853.

Gold RH, Hawkins RA, Katz RD. Bacterial osteomyelitis: findings on plain radiography, CT, MR, and scintigraphy. *AJR Am J Roentgenol* 1991;157:365–370.

Goodhart GL, Zakem JF, Collins WC, Meyer JD. Brucellosis of the spine. *Spine* 1985;12: 414–416.

Graves VB, Schreiber MN. Tuberculosis psoas muscle abscess. *J Can Assoc Radiol* 1973;24:268–271.

Guyot DR, Manoli A II, Kling GA. Pyogenic sacroiliitis in IV drug users. *AJR Am J Roentgenol* 1987;149:1209–1211.

Haygood TM, Williamson SL. Radiographic findings of extremity tuberculosis in childhood: back to the future? *Radiographics* 1994;14:561–570.

Hoffman E, Crosier J, Cremin B. Imaging in children with spinal tuberculosis. *J Bone Joint Surg [Br]*, 1993:75-B:233–239.

Hopkins KL, Li KC, Bergman G. Gadolinium-DPTA-enhanced magnetic resonance imaging of musculoskeletal infectious processes. *Skeletal Radiol* 1995;24:325–330.

Jain R, Sawhney S, Berry M. Computed tomography of vertebral tuberculosis: patterns of bone destruction. *Clin Radiol* 1993;47:196–199.

Karchevsky M, Schweitzer ME, Morrison WB, Parellada JA. MRI findings of septic arthritis and associated osteomyelitis in adults. *AJR Am J Roentgenol* 2004;182:119–122.

Kido D, Bryan D, Halpern M. Hematogeneous osteomyelitis in drug addicts. *AJR Am J Roentgenol* 1973;118:356–363.

Lawson JP, Rahn DW. Lyme disease and radiologic findings in Lyme arthritis. *AJR Am J Roentgenol* 1992;158:1065–1069.

Lawson JP, Steere AC. Lyme arthritis: radiologic findings. *Radiology* 1985;154:37–43.

Lewis J, Rabinovich S. The wide spectrum of cryptococcal infections. *Am J Med* 1972;53:315–322.

Lund PJ, Chan KM, Unger EC, Galgiani TN, Pitt MJ. Magnetic resonance imaging in coccidioidal arthritis. *Skeletal Radiol* 1996;25:661–665.

May DA, Disler DG. Case 50: primary coccidioidal synovitis of the knee. *Radiology* 2002;224:665–668.
McGahan JP, Graves DS, Palmer PES. Coccidioidal spondylitis: usual and unusual roentgenographic manifestations. *Radiology* 1980;136:5–9.
McGahan JP, Graves DS, Palmer PES, Stadalnik RC, Dublin AB. Classic and contemporary imaging of coccidioidomycosis. *AJR Am J Roentgenol* 1981;136:393–404.
Modic MT, Feiglin DH, Piriano DW, et al. Vertebral osteomyelitis: assessment using MR. *Radiology* 1985;157:157–166.
Noh HM, Kuszyk BS, Fishman EK. Cryptococcoma of the sacrum. *Skeletal Radiol* 1999;28:49–51.
Paterson DC. Acute suppurative arthritis in infancy and childhood. *J Bone Joint Surg [Br]* 1970;52B:474–482.
Phemister DB, Hatcher CM. Correlation of pathological and roentgenological findings in the diagnosis of tuberculosis arthritis. *AJR Am J Roentgenol* 1933;29:736–752.
Resnik CS, Ammann AM, Walsh JW. Chronic septic arthritis of the adult hip: computed tomographic features. *Skeletal Radiol* 1987;16:513–516.
Resnik CS, Resnick D. Pyogenic osteomyelitis and septic arthritis. In: Taveras JM, Ferrucci JT, eds. *Radiology—diagnosis, imaging, intervention.* Philadelphia: JB Lippincott; 1986.
Resnick D, Niwayama G. Osteomyelitis, septic arthritis, and soft tissue infection: mechanisms and situations. In: Resnick D, ed. *Diagnosis of bone and joint disorders*, 3rd ed.

isms. In: Resnick D, ed. *Diagnosis of bone and joint disorders*, 3rd ed. Philadelphia: Saunders, 1995:2448–2558.
Schauwecker D. Osteomyelitis: diagnosis with In-111-labeled leukocytes. *Radiology* 1989;171:141–146.
Stadalnik RC, Goldstein E, Hoeprich PD, dos Santos PA, Lee KK. Diagnostic value of gallium and bone scans in evaluation of extrapulmonary coccidioidal lesions. *Am Rev Respir Dis* 1980;121:673–676.
Theodorou DJ, Theodorou SJ, Kakitsubata Y, Sartoris DJ, Resnick D. Imaging characteristics and epidemiologic features of atypical mycobacterial infections involving the musculoskeletal system. *AJR Am J Roentgenol* 2001;176:341–349.
Trueta J. The three types of acute, haematogenous osteomyelitis. *J Bone Joint Surg [Br]* 1959;41B:671–680.
Waldvogel FA, Vasey MD. Osteomyelitis: the past decade. *N Engl J Med* 1980;303:360–370.
Wall SD, Fisher MR, Amparo EG, Hricak H. Higgins CB. Magnetic resonance imaging in the evaluation of abscesses. *AJR Am J Roentgenol* 1985;144:1217–1221.
Wolfgang GL. Tuberculosis joint infection. *Clin Orthop* 1978;136:225–263.
Young LW. Neonatal and infantile osteomyelitis and septic arthritis. In: Taveras JM, Ferrucci JT, eds. *Radiology—diagnosis, imaging, intervention*, vol. 5. Philadelphia: JB Lippincott; 1986:1–15.

PARTE

VI

TRANSTORNOS METABÓLICOS E ENDÓCRINOS

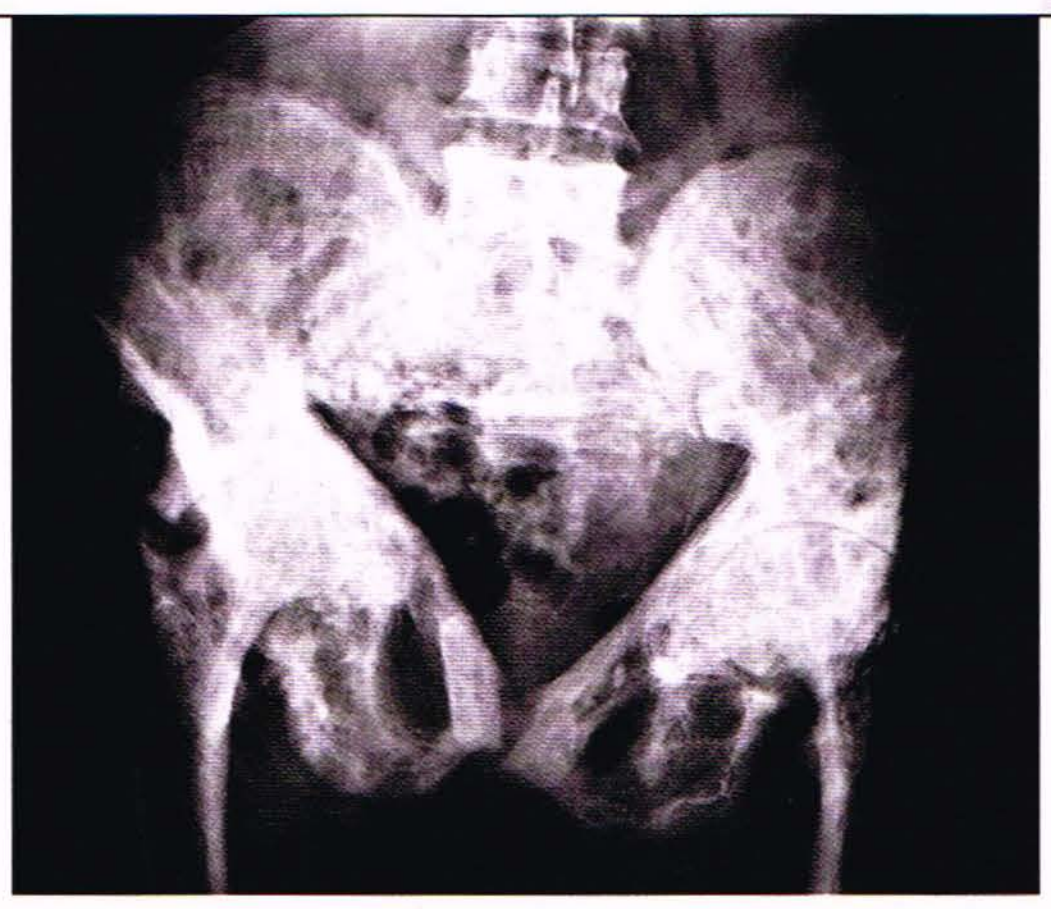

CAPÍTULO

26

AVALIAÇÃO RADIOLÓGICA DOS TRANSTORNOS METABÓLICOS E ENDÓCRINOS

Composição e Produção do Osso

O tecido ósseo consiste em dois tipos de material: (a) um material extracelular, que inclui *matriz orgânica* ou *tecido osteóide* (fibrilas de colágeno dentro de uma substância fundamental de mucopolissacarídio) e um *componente cristalino inorgânico* (fosfato de cálcio ou hidroxiapatita); e (b) um material celular, que inclui *osteoblastos* (células que induzem a formação de osso), *osteoclastos* (células que induzem a reabsorção óssea) e *osteócitos* (células inativas).

O osso é um tecido dinâmico, vivo. O osso antigo constantemente está sendo removido e substituído por osso novo. Normalmente, este processo contínuo de reabsorção e formação óssea encontra-se em equilíbrio (Fig. 26.1A), e o conteúdo mineral dos ossos permanece relativamente constante. Entretanto, em algumas circunstâncias anormais, quando o metabolismo do osso é perturbado, este equilíbrio pode ser rompido. Se, por exemplo, os osteoblastos estiverem mais ativos que o usual, ou se os osteoclastos estiverem menos ativos, uma quantidade maior de osso é produzida (um estado conhecido como "excesso de osso") (Fig. 26.1B). Contudo, se os osteoclastos estiverem normais ou hiperativos e os osteoblastos hipoativos, então menos osso é produzido ("deficiência de osso") (Fig. 26.1C). Uma redução generalizada na massa óssea também pode ser causada por diminuição da mineralização de osteóide, com equilíbrio na taxa de reabsorção e produção ósseas (Fig. 26.1D).

O crescimento e a mineralização do osso são influenciados por vários fatores, sendo os mais importantes os níveis do hormônio de crescimento produzido pela hipófise, da calcitonina produzida pela tireóide e do paratormônio produzido pelas glândulas paratireóides, juntamente com a ingestão diária, absorção intestinal e a excreção urinária de vitamina D, cálcio e fósforo.

Devemos lembrar, entretanto, que a densidade óssea normal modifica-se com a idade, aumentando desde a fase de lactação até os 35 a 40 anos de idade e em seguida progressivamente diminuindo a uma taxa de 8% por década em mulheres e 3% em homens.

Avaliação dos Transtornos Metabólicos e Endócrinos

A maioria dos transtornos metabólicos e endócrinos é caracterizada radiologicamente por anormalidades na densidade óssea que em geral estão relacionadas com aumento na produção de osso, aumento na reab-

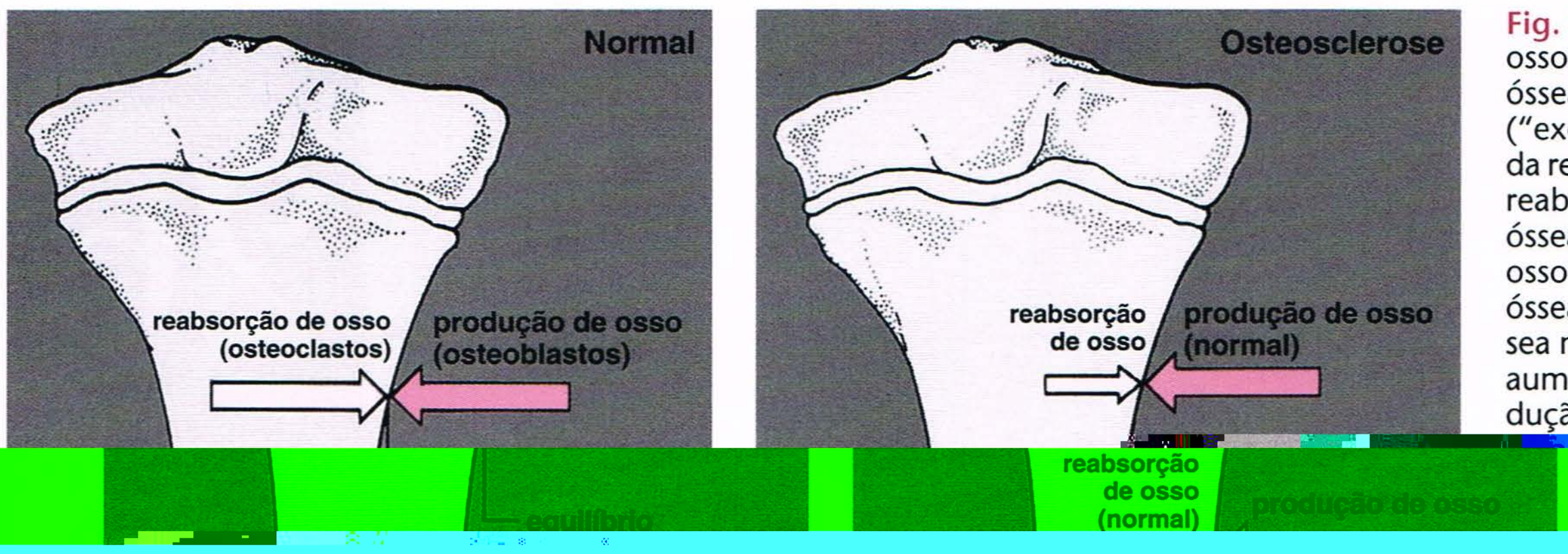

Fig. 26.1 **Produção e reabsorção de osso.** (**A**) No osso normal, a relação entre reabsorção e produção ósseas está em equilíbrio. (**B**) Um estado anormal ("excesso de osso") é caracterizado por diminuição da reabsorção óssea e produção óssea normal, ou por reabsorção óssea normal e aumento da produção óssea. (**C**) O outro estado anormal ("deficiência de osso") é caracterizado por aumento da reabsorção óssea e produção óssea normal, por reabsorção óssea normal e diminuição da produção óssea, ou por aumento da reabsorção óssea e diminuição da produção óssea. (**D**) Uma deficiência de osso pode também ser devida à diminuição da mineralização óssea com equilíbrio na reabsorção e produção de osso.

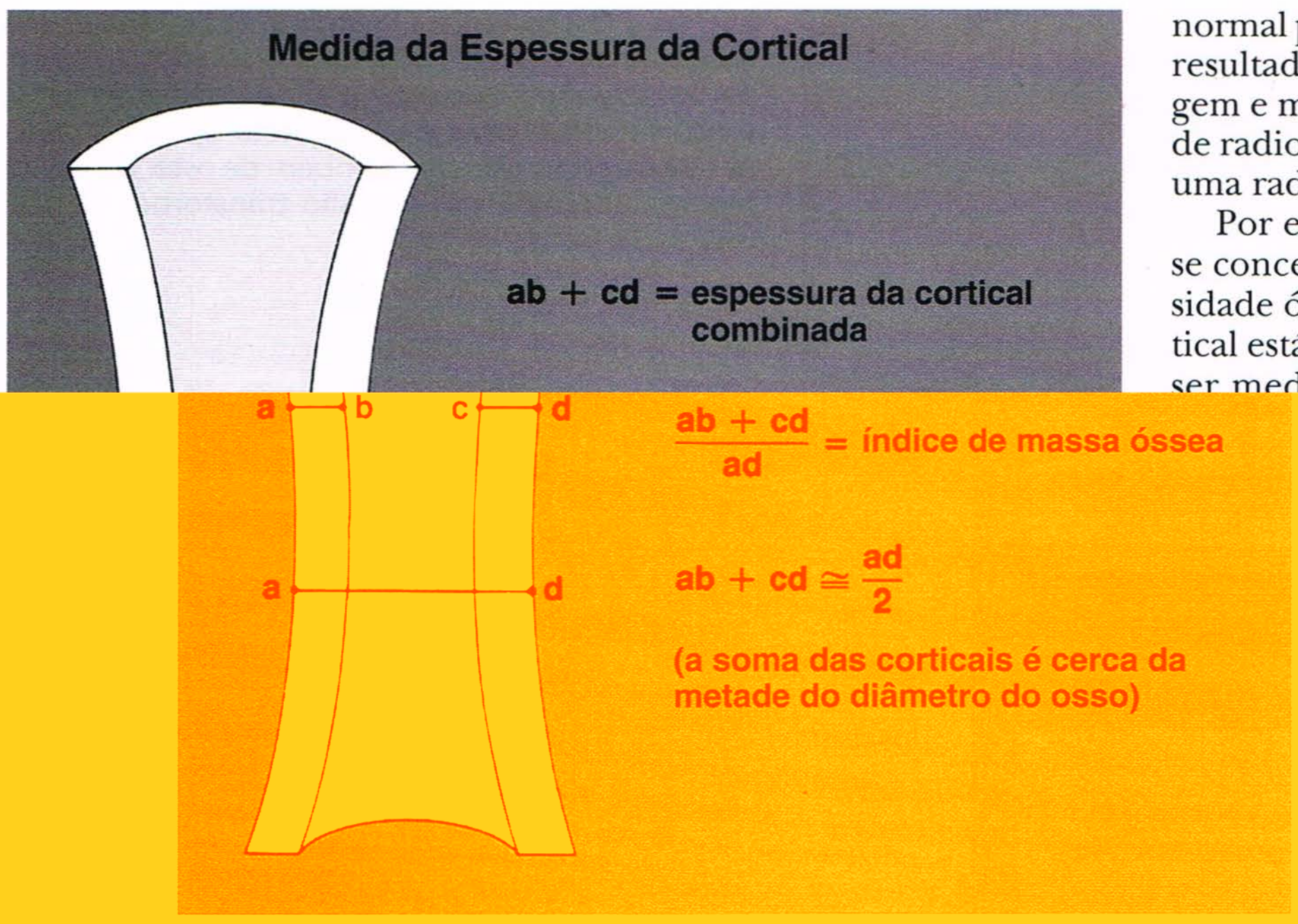

Fig. 26.2 **Medida da espessura cortical.** A determinação da espessura cortical baseia-se na medida das corticais dos metacarpais (geralmente o segundo ou terceiro). Pode ser expressa como a soma simples das duas corticais ou como a soma dividida pela espessura total do osso, em cujo caso é considerado indicador da massa óssea. Normalmente, a soma das corticais deve ser aproximadamente metade do diâmetro total do osso metacarpal.

normal pode facilmente adquirir um aspecto radiológico anormal como resultado de erros técnicos, como os ajustes apropriados de quilovoltagem e miliamperagem. A hiperexposição, por exemplo, cria o aspecto de radiotransparência óssea aumentada, enquanto a subexposição cria uma radiodensidade óssea artificialmente aumentada.

Por estas razões, a inspeção de uma radiografia convencional deve-se concentrar menos nos aumentos ou diminuições aparentes na densidade óssea do que na espessura da cortical óssea. A espessura da cortical está diretamente correlacionada com a mineralização óssea; pode ser medida objetivamente comparada com um exame padronizado normal ou com exames subseqüentes no mesmo paciente. A medida da espessura da cortical é obtida acrescentando-se a largura das duas corticais no ponto médio de um determinado osso, uma soma que deve se aproximar da metade do diâmetro total do osso; também pode ser expressa como índice de massa óssea, obtido pela divisão da espessura cortical combinada pelo diâmetro total do osso (Fig. 26.2). O segundo ou terceiro osso metacarpal freqüentemente é usado para obter estas medidas (Fig. 26.3).

Um método relacionado para avaliação da densidade óssea que também usa a radiografia é a técnica de fotodensitometria. Esta técnica é baseada na observação de que a densidade fotográfica de um osso em um filme radiográfico é proporcional a sua massa. Por meio do uso de um fotodensitômetro, a densidade fotográfica de determinado osso pode ser comparada com o de medidas padronizadas conhecidas, fornecendo uma avaliação acurada do grau de densidade óssea.

O aspecto da radiotransparência óssea aumentada relativa nas radiografias padronizadas não deve ser denominado osteoporose, porque este achado não é específico de osteoporose, osteomalacia ou hiperparatireoidismo. A maioria dos especialistas concorda que a ra-

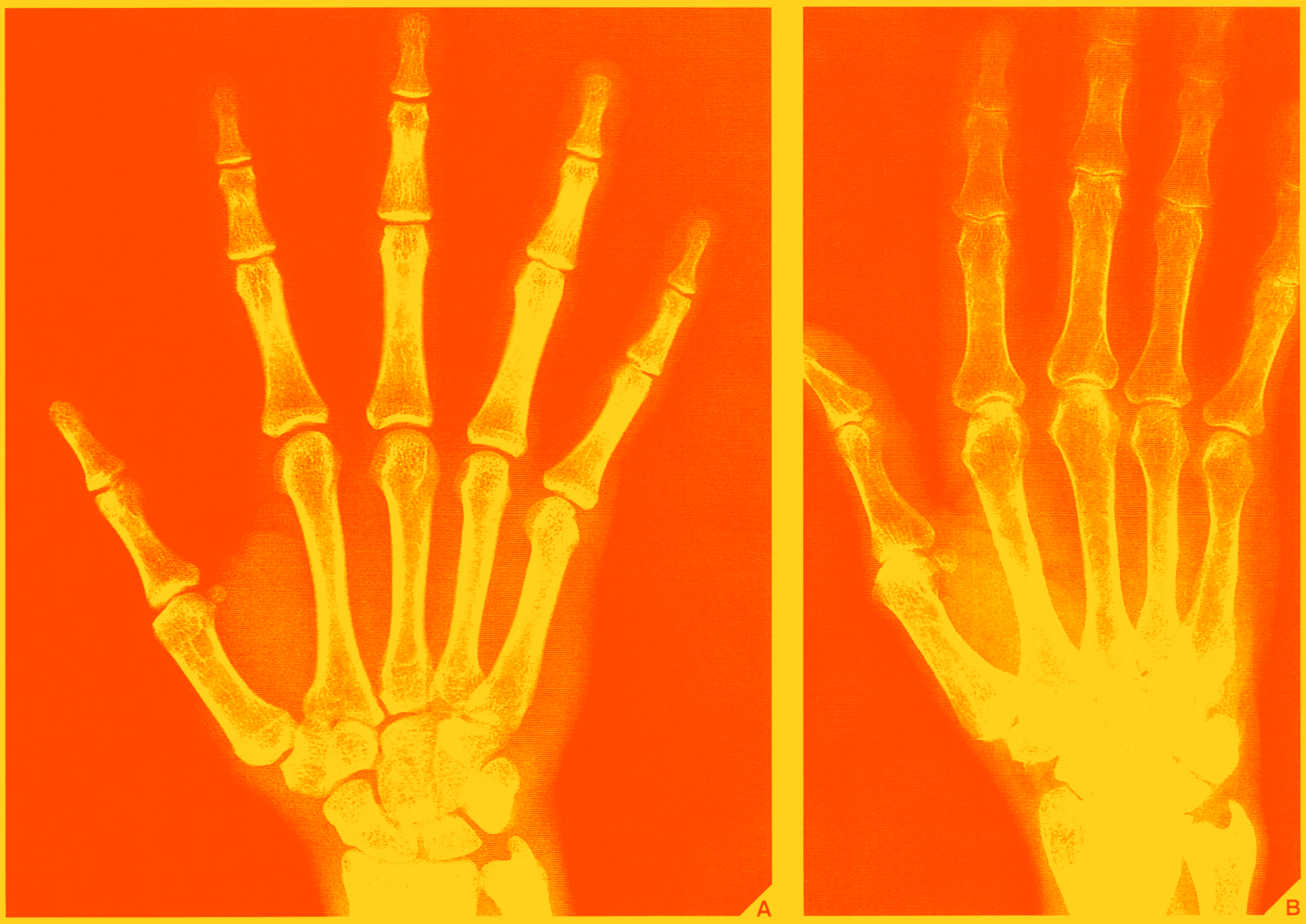

Fig. 26.3 **Espessura da cortical na mão.** Radiografias dorsopalmares da mão mostram espessura normal **(A)** e anormal **(B)** da cortical do segundo e terceiro metacarpais.

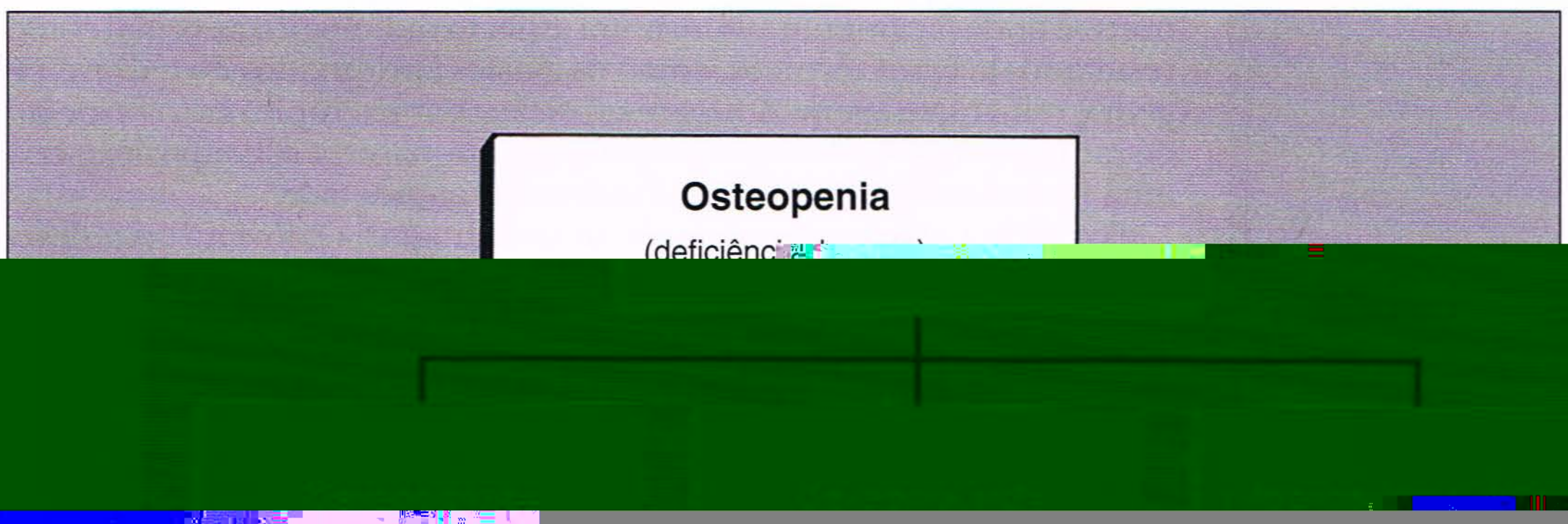

Fig. 26.4 Osteopenia. O aumento da radiotransparência de um osso em uma radiografia convencional deve ser denominado osteopenia ou rarefação óssea, e não osteoporose, e é um aspecto típico não apenas de osteoporose, mas também de osteomalacia e hiperparatireoidismo, que são transtornos clinica-

Embora a osteopenia seja um achado inespecífico, a radiografia pode ajudar a detectar outros aspectos radiográficos importantes levando a um diagnóstico específico. Entre esses estão: zonas de Looser, representando pseudofraturas que são características de osteomalacia (Fig. 26.5); alargamento da placa de crescimento e da metáfise, que são achados típicos do raquitismo (Fig. 26.6); reabsorção de osso subperiosteal, um aspecto identificador de hiperparatireoidismo (Fig. 26.7); e áreas focais de destruição osteolítica e indentação endosteal, que são características do mieloma múltiplo (Fig. 26.8).

A radiografia com ampliação é útil nos transtornos metabólicos para demonstrar os detalhes da estrutura óssea. A reabsorção de osso subperiosteal, característica do hiperparatireoidismo, ou a formação de túnel cortical (Fig. 26.9), que podem ser observadas em qualquer processo que causa aumento da reabsorção óssea, podem ser bem delineadas nos exames com ampliação. A formação de túnel cortical ocorre muito precocemente em um processo patológico e pode ser encontrada mesmo na ausência de outras anormalidades radiológicas.

Fig. 26.6 **Raquitismo.** Radiografia da perna de uma criança de 2,5 anos de idade com raquitismo mostra o alargamento característico da placa de crescimento, especificamente a zona de calcificação provisória, e metáfise "em forma de copo".

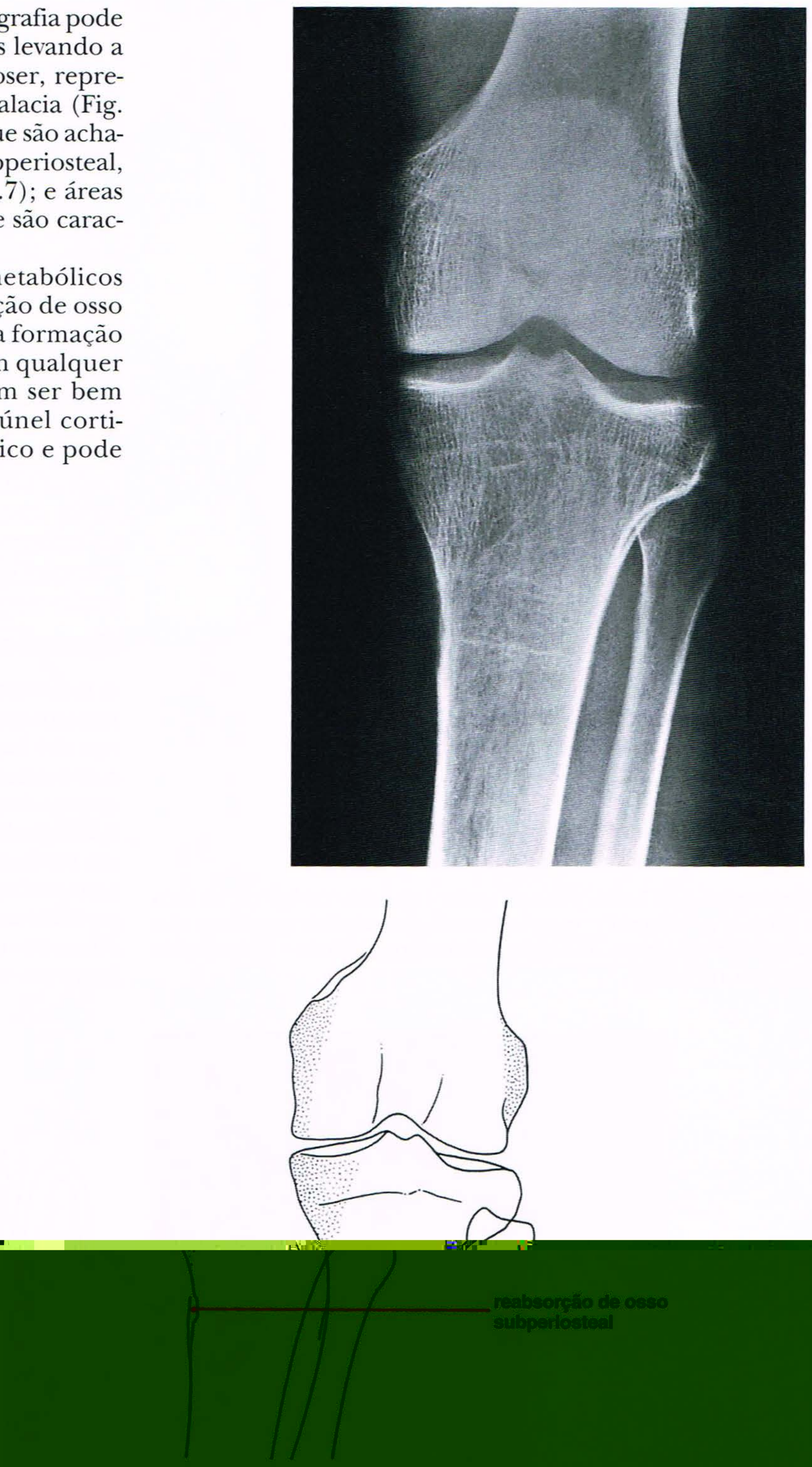

Fig. 26.7 **Hiperparatireoidismo.** Radiografia ântero-posterior do joelho esquerdo de uma mulher de 42 anos de idade com hiperparatireoidismo primário causado por hiperplasia das glândulas paratireóides mostra aumento da radiotransparência óssea e áreas de reabsorção de osso subperiosteal na face medial da porção proximal da tíbia, característica do transtorno.

Tomografia Computadorizada

Embora a tomografia linear seja ocasionalmente útil para demonstrar lesões que não são bem visualizadas nas radiografias convencionais, a TC é importante na avaliação de transtornos metabólicos e endócrinos. A capacidade da TC de definir um volume específico e de medir a densidade desse volume acuradamente torna possível realizar análise quan-

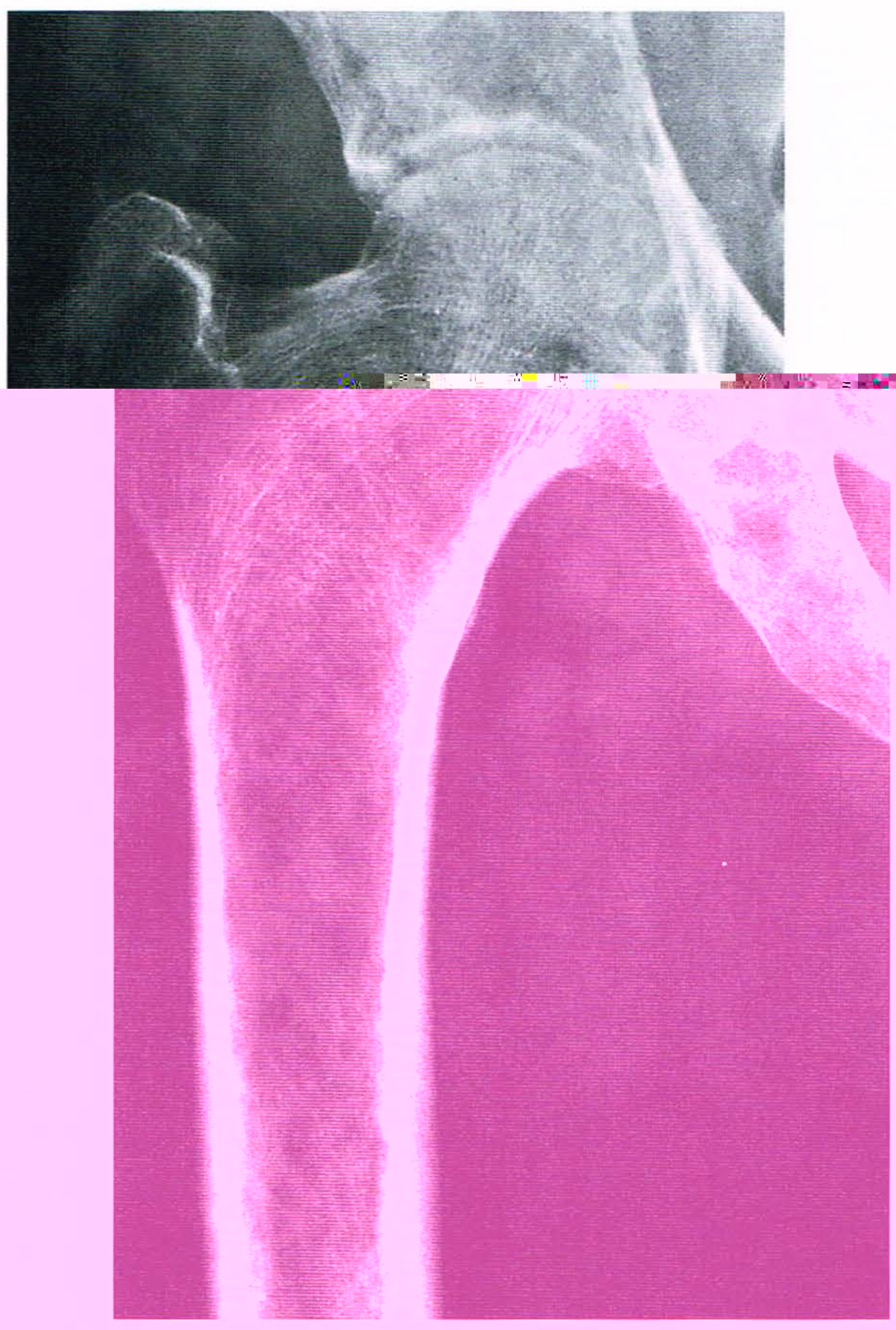

Fig. 26.8 **Mieloma múltiplo.** Radiografia do quadril de uma mulher de 58 anos de idade com mieloma múltiplo mostra aumento da radiotransparência dos ossos. Também podem ser observadas radiotransparências focais e indentações (recortes) endosteais no fêmur.

titativa do conteúdo mineral ósseo (ver adiante). Como Genant destacou, a TC também tem a capacidade única de medir o osso esponjoso do esqueleto axial, particularmente o das vértebras, um local que é especialmente sensível aos estímulos metabólicos.

Cintigrafia

As imagens ósseas com radionuclídios são uma modalidade inespecífica, porém é um detector muito sensível da renovação óssea ativa. Por esta razão, é freqüentemente eficaz na avaliação de várias doenças metabólicas. É particularmente valiosa em rastrear pacientes com doença de Paget para determinar a distribuição da lesão e a atividade da doença (Fig. 26.10). As fraturas por estresse do tipo insuficiência freqüentemente observadas na osteomalacia podem ser identificadas por meio desta modalidade. Na osteodistrofia renal, a cintigrafia óssea pode revelar ausência das imagens renais, confirmando função renal insuficiente. No hiperparatireoidismo, pode detectar locais silenciosos de tumores marrons. Na síndrome de distrofia simpática reflexa, pode revelar anormalidades no osso afetado mesmo antes das alterações positivas observadas na radiografia convencional. De modo similar, na osteoporose migratória regional, anormalidades focais podem ser encontradas na cintigrafia muito antes das alterações radiográficas tornarem-se proeminentes.

Ressonância Magnética

A ressonância magnética (RM) ocasionalmente é útil na avaliação dos transtornos metabólicos e endócrinos. Esta técnica pode fornecer informações importantes acerca do estado da medula óssea em transtornos como osteoporose regional transitória, osteoporose migratória regional, osteoporose juvenil idiopática e síndrome de distrofia simpática reflexa. A RM pode demonstrar de maneira eficaz anormalidades da medula óssea na doença de Gaucher, particularmente infartos ósseos medulares e osteonecrose. Na osteomalacia, a RM pode delinear as denominadas pseudofraturas ou zonas de Looser. Na doença de Paget, a RM é muito eficaz em revelar estágios iniciais de complicações emergentes, particularmente o desenvolvimento de sarcoma no osso pagético.

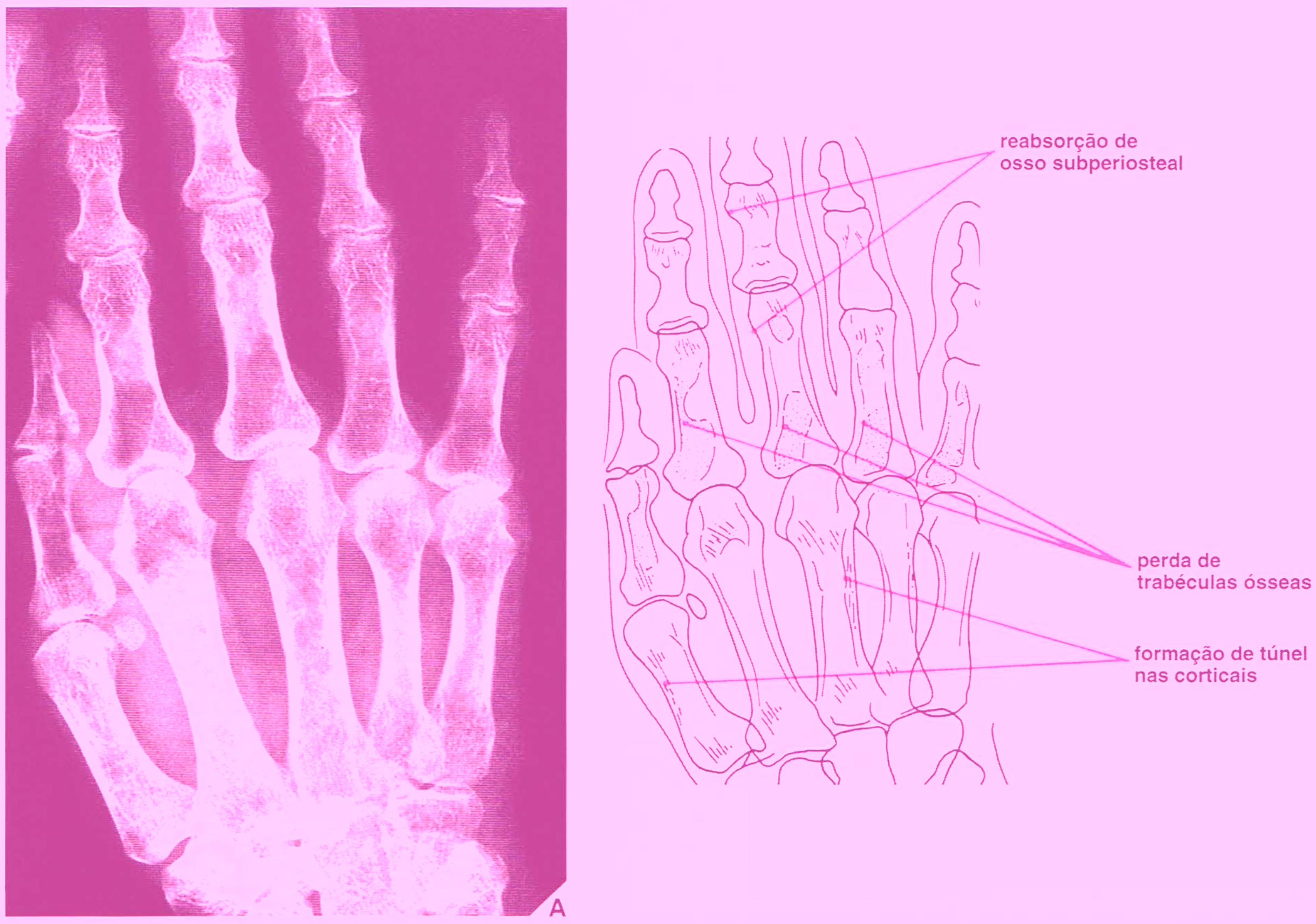

Fig. 26.9 **Hiperparatireoidismo.** (A) Radiografia dorsopalmar da mão de um homem de 52 anos de idade com hiperparatireoidismo mostra as alterações típicas desse transtorno: radiotransparência óssea aumentada (osteopenia), reabsorção subperiosteal, perda das trabéculas ósseas e formação de túnel nas corticais, que refletem renovação óssea rápida. *(continua)*



Fig. 26.9 **Hiperparatireoidismo.** ***Continuação.*** **(B)** Estudo com ampliação do fêmur do mesmo paciente mostra os detalhes finos da estrutura óssea. A formação de túnel nas corticais é mais bem observada.

Técnicas de Imagem para Medida da Densidade Mineral Óssea

Durante a última década, o desenvolvimento de tecnologias não invasivas que permitem medidas acuradas da massa óssea revolucionaram o estudo da osteoporose e dos transtornos relacionados. A detecção e quantificação acuradas de alterações na mineralização óssea tornaram-se extremamente valiosas para o diagnóstico e tratamento dos transtornos ósseos metabólicos. Várias técnicas diferentes usando fontes de energias diferentes foram desenvolvidas para medir a densidade mineral óssea, inclusive métodos com radionuclídios e raios X, TC e ultra-som.

Técnicas com Radionuclídios e Raios X

Foram desenvolvidos vários métodos com o emprego de radionuclídios e raios X para determinar a densidade mineral óssea. Incluem a densitometria fotônica única, densitometria fotônica dupla, densitometria por raios X única e densitometria por raios X dupla. Estes métodos são usados na prática clínica para avaliar pacientes com doença metabólica que afeta o esqueleto, estabelecer um diagnóstico de osteoporose ou avaliar sua gravidade, e para monitorizar a resposta ao tratamento.

Densitometria Fotônica Única. A densitometria fotônica única (DFU) é usada para determinar a densidade mineral óssea em locais periféricos, como um dedo da mão ou o rádio, e medir principalmente o osso cortical. Uma fonte de energia única é usada, seja iodo-125 ou amerício-241. As desvantagens desta técnica incluem a necessidade de substituir os isótopos decadentes e a resolução espacial inadequada. Além disso, as medidas são relativamente insensíveis aos estímulos metabólicos, e variações na espessura dos tecidos moles podem levar a subestimação ou superestimação da densidade mineral óssea.

Densitometria Fotônica Dupla. A densitometria fotônica dupla (DFD) foi introduzida para superar algumas limitações da DFU e para permitir a medida de locais ósseos centrais como a coluna vertebral e o quadril. A fonte de radionuclídios é o gadolínio-153 que produz fótons em dois níveis de energia (44 KeV e 100 KeV). Os exames são obtidos com um aparelho retilíneo de corpo total. A medida reflete o osso compacto e trabecular no projeto da varredura. As principais vantagens da DFD são a baixa dose de radiação, a acurácia diagnóstica e a disponibilidade de muitos locais de medida acessíveis. Entre suas desvantagens está o tempo de exame relativamente longo.

Densitometria por Raios X Única. A densitometria por raios X única (DXU), ao contrário da DFU e da DFD, usa o sistema de raios X como uma fonte de fótons. Aplica-se principalmente aos locais ósseos periféricos como o rádio e o calcâneo. A DXU tem as vantagens de ser portátil e de baixo custo. Suas desvantagens incluem a necessidade de uma banheira de água para determinar as equivalências dos tecidos moles.

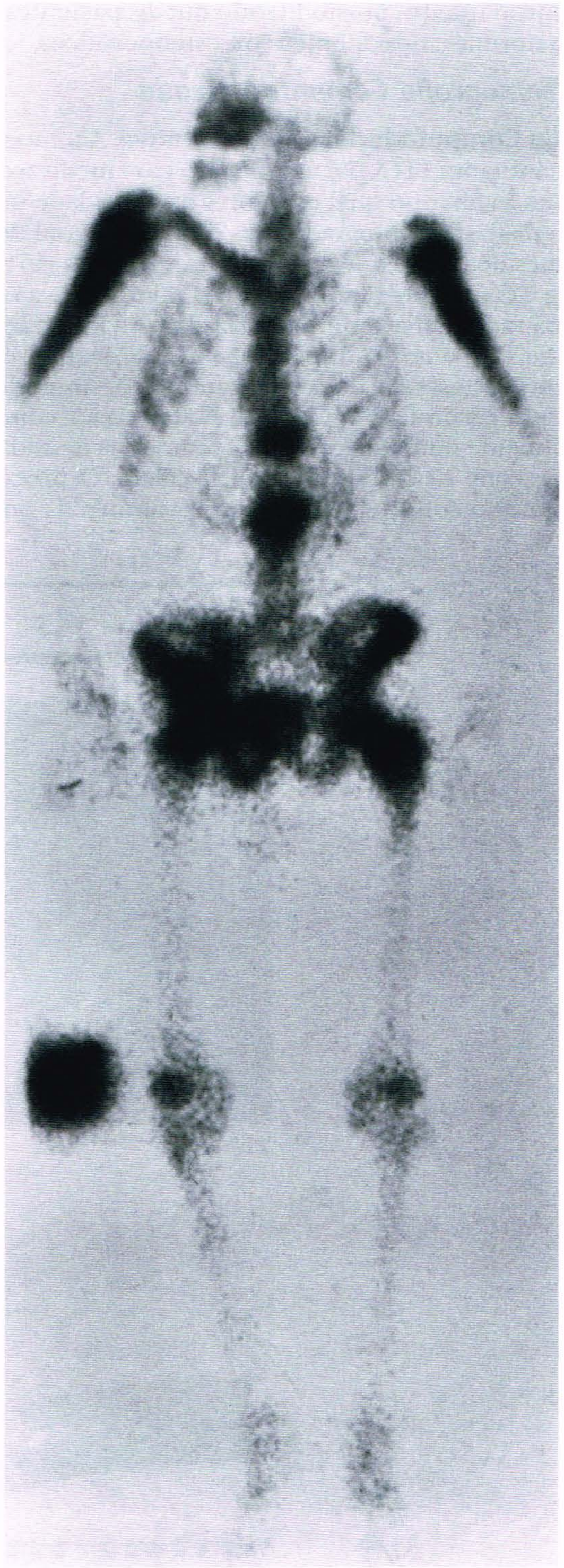

Fig. 26.10 **Doença de Paget.** Cintigrafia óssea neste homem de 72 anos de idade com evidências clínicas e radiográficas óbvias da doença de Paget na pelve e na porção proximal dos fêmures mostra outros locais silenciosos de envolvimento nas patelas e úmeros, bem como em várias vértebras torácicas e lombares.

Densitometria por Raios X Dupla. Atualmente, a técnica mais eficaz para medir a densidade mineral óssea é a densitometria por raios X dupla (DXD ou DEXA), que usa fótons produzidos a partir de uma fonte de energia de baixa dose. Os princípios físicos da DXD são similares aos da DFD. Entretanto, a fonte de gadolínio é substituída por uma fonte de raios X com dois níveis de energia que possibilitam a discriminação entre osso e tecidos moles circunvizinhos. Por conseguinte, uma imagem bidimensional baseada na área é gerada, e medidas da densidade mineral óssea podem ser calculadas e comparadas com limites normais compatíveis para idade cronológica (Fig. 26.11). Devido ao fluxo aumentado a partir de um tubo de raios X e não de uma fonte de isótopos, o tempo de varredura e a colimação do feixe de raios X podem ser diminuídos. A DXD pode ser usada para coluna vertebral, quadril e medidas de corpo inteiro, possibilitando que os pacientes sejam classificados como normais, osteopênicos ou osteoporóticos.

Técnica de Tomografia Computadorizada

Tomografia Computadorizada Quantitativa. A tomografia computadorizada quantitativa (TCQ) é um método para medir o conteúdo mineral da coluna lombar no qual os valores da densidade média de uma região de interesse são comparados aos de um material de calibragem estudado ao mesmo tempo que o paciente. As medidas são realizadas em um *scanner* de TC e empregam um padrão mineral para calibragem simultânea, uma radiografia computadorizada para localização e técnicas de energia única ou energia dupla. Na TC quantitativa, é obtida uma imagem em corte transversal do corpo vertebral, permitindo a diferenciação entre o osso cortical e o trabecular. A atenuação, comparada a um espectro equivalente mineral, é expressa como uma densidade óssea trabecular em mg/cm^3 de hidroxiapatita de cálcio. O procedimento de exame padronizado consiste em realizar TC através da linha do plano médio de três ou quatro corpos vertebrais adjacentes, geralmente de T-12 a L-3 ou L-1 a L-4. Imagens axiais dos corpos vertebrais são obtidas por "varredura" do plano médio dos corpos vertebrais enquanto o paciente está em decúbito dorsal sobre um espectro padronizado. É calculada a densidade média de todas as vértebras. Os valores do paciente são comparados aos valores da densidade óssea calibrada no espectro (Fig. 26.12). Para medir a coluna vertebral, a TCQ oferece vantagem sobre outros métodos devido a sua grande sensibilidade e localização anatômica tridimensional precisa, a sua capacidade de distinguir osso esponjoso de osso cortical e a sua capacidade de excluir minerais extra-ósseos da medida. Em particular, este método é útil para medida da densidade mineral óssea da coluna vertebral em mulheres na pós-menopausa, em pacientes portadores de osteoporose e em pacientes que estejam sendo tratados com corticosteróides.

Técnica de Ultra-som Quantitativo

A visualização ultra-sonográfica é baseada em uma onda mecânica vibrando em uma amplitude de freqüência de 20 kHz a 100 MHz. A passagem desta onda através do osso faz com que o componente cortical e trabecular vibrem em uma microescala. As propriedades físicas e mecânicas do osso então progressivamente alteram a forma, intensidade e velocidade da onda que se propaga, que, como Haus et al. ressaltaram, permite a caracterização do tecido ósseo em termos de velocidade de ultra-som (velocidade do som) e atenuação de ultra-som de banda larga. Estes parâmetros permitem a determinação da densidade mineral óssea, principalmente no calcâneo. Embora este método não seja tão acurado quanto os métodos relacionados anteriormente, a ausência de radiação ionizante com o ultra-som, a portabilidade do equipamento e seu custo-eficácia fazem da avaliação ultra-sonográfica da densidade mineral óssea uma opção atraente para rastrear pacientes com suspeita de osteoporose.

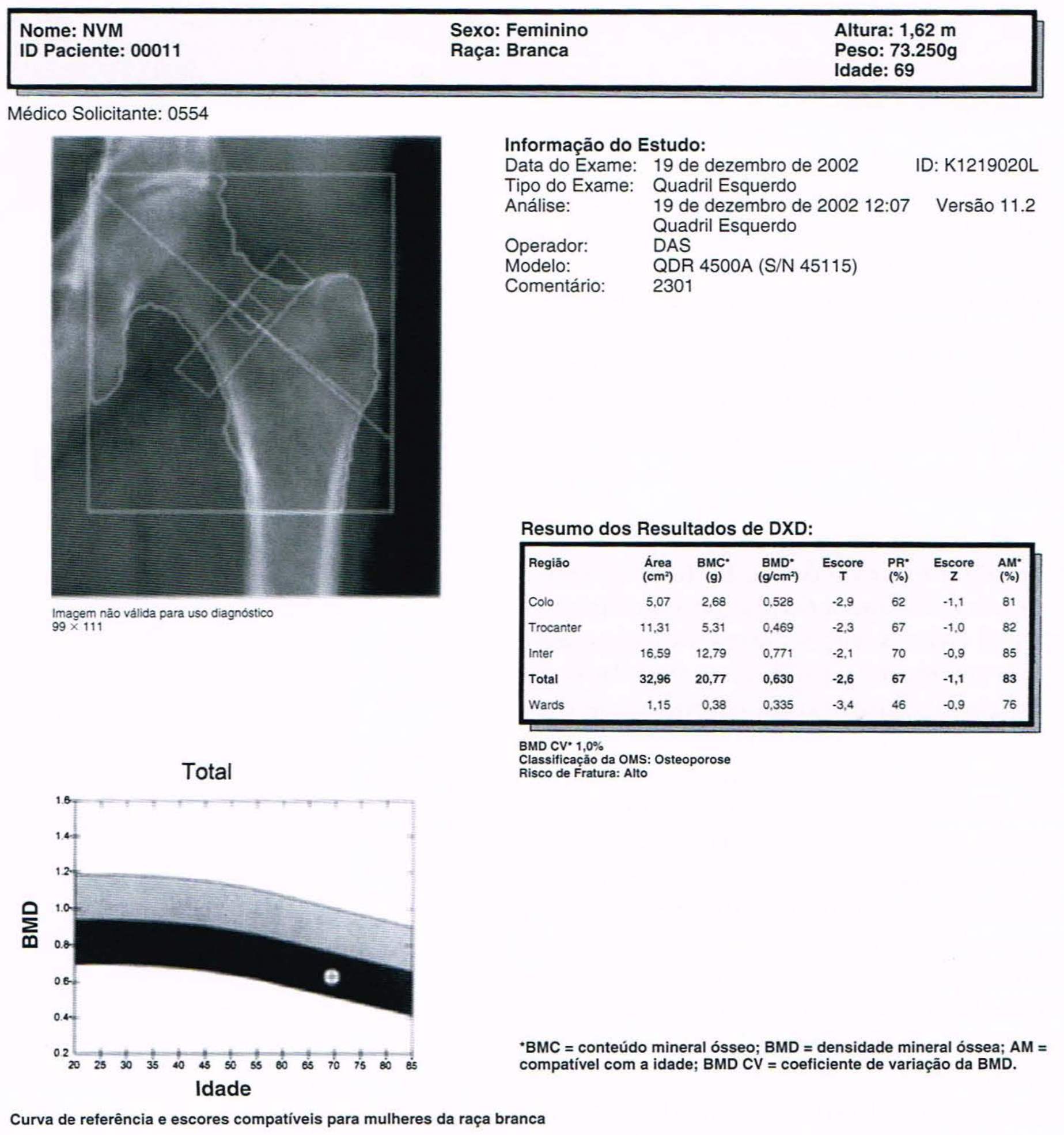
Nome: NVM
ID Paciente: 00011
Sexo: Feminino
Raça: Branca
Altura: 1,62 m
Peso: 73.250g
Idade: 69

Médico Solicitante: 0554

Informação do Estudo:
Data do Exame: 19 de dezembro de 2002 ID: K1219020L
Tipo do Exame: Quadril Esquerdo
Análise: 19 de dezembro de 2002 12:07 Versão 11.2
Quadril Esquerdo
Operador: DAS
Modelo: QDR 4500A (S/N 45115)
Comentário: 2301

Imagem não válida para uso diagnóstico
99 × 111

Resumo dos Resultados de DXD:

Região	Área (cm²)	BMC* (g)	BMD* (g/cm²)	Escore T	PR* (%)	Escore Z	AM* (%)
Colo	5,07	2,68	0,528	-2,9	62	-1,1	81
Trocanter	11,31	5,31	0,469	-2,3	67	-1,0	82
Inter	16,59	12,79	0,771	-2,1	70	-0,9	85
Total	**32,96**	**20,77**	**0,630**	**-2,6**	**67**	**-1,1**	**83**
Wards	1,15	0,38	0,335	-3,4	46	-0,9	76

BMD CV* 1,0%
Classificação da OMS: Osteoporose
Risco de Fratura: Alto

Curva de referência e escores compatíveis para mulheres da raça branca

*BMC = conteúdo mineral ósseo; BMD = densidade mineral óssea; AM = compatível com a idade; BMD CV = coeficiente de variação da BMD.

Fig. 26.11 **Medida da densidade mineral óssea por DXD (ou DEXA).** Mulher de 69 anos de idade com suspeita de desenvolver osteoporose. A DXD do quadril esquerdo confirmou este diagnóstico, indicando alto risco adicional de fratura.



Fig. 26.12 Tomografia computadorizada quantitativa. Uma mulher de 62 anos de idade foi avaliada quanto ao grau de osteoporose. As radiografias ântero-posterior **(A)** e lateral **(B)** da coluna lombar mostram osteopenia difusa com múltiplas fraturas por compressão. As medidas da tomografia computadorizada quantitativa (TCQ) foram obtidas da seguinte forma: o paciente foi colocado em decúbito dorsal sob um espectro de calibragem de osso mineral no padrão adequado. Os valores foram comparados a um espectro de calibragem translúcido estudado com o paciente, que contém tubos cheios de soluções no padrão adequado de fosfato de potássio (representando os minerais), etanol (representando gordura) e água (representando os tecidos moles). Para cada imagem axial, as regiões de interesse foram posicionadas sobre a porção central dos compartimentos de calibragem do espectro, e também sobre a porção ventral do corpo vertebral. Foram realizadas TC transversais (axiais) através de L-1, L-2, L-3 e L-4 com espectro incluído. Os valores da densidade óssea em mg/cm³ foram calculados para cada corpo vertebral utilizando-se os números de TC (unidades Hounsfield) obtidos do espectro de densidade calibrada **(C)**, **(D)**. Calcula-se a média das leituras, que é comparada aos valores normais para determinada idade e sexo. A média das leituras para conteúdo mineral vertebral também é expressa em mg/cm³. Neste caso específico, os valores médios de 77,4 mg de mineral/cm³ estão abaixo dos valores médios para a idade do paciente (97,5 mg/cm³) e também abaixo dos limites de fratura (110 mg/cm³).



[4] As modalidades radiológicas importantes usadas na avaliação de vários transtornos metabólicos e endócrinos incluem:
- radiografia simples (ou convencional);
- radiografia ampliada;
- tomografia computadorizada;
- imagem com radionuclídios (cintigrafia óssea);
- ressonância magnética.

[5] A cintigrafia é uma modalidade inespecífica, porém altamente sensível para detectar renovação óssea em vários transtornos metabólicos e endócrinos.

[6] A RM fornece informações importantes do estado da medula óssea em transtornos como osteoporose regional transitória, osteoporose migratória regional, osteoporose juvenil idiopática e síndrome de distrofia simpática reflexa. Esta técnica também é eficaz na avaliação da doença de Gaucher e na doença de Paget.

[7] Vários métodos foram desenvolvidos para avaliação acurada do conteúdo mineral do osso, incluindo densitometria fotônica única (DFU), densitometria fotônica dupla (DFD), densitometria por raios X dupla (DXD, ou DEXA), e tomografia computadorizada quantitativa (TCQ).

[8] Atualmente, a DXD (ou DEXA) é considerada a técnica mais eficaz para medir a densidade mineral óssea que pode ser comparada a limites normais compatíveis com a idade cronológica.

[9] A TCQ é um método acurado para determinar o conteúdo mineral do osso esponjoso (trabecular) das vértebras. Neste método, a densidade média de uma região determinada é comparada à de um espectro de calibragem exposto simultaneamente com um paciente submetido a exame.

LEITURAS SUGERIDAS

Adams JE. Single and dual energy X-ray absorptiometry. *Eur Radiol* 1997;7[Suppl 2]: S20–S31.

Baran DT, Faulkner KG, Genant HK, Miller PD, Pacifici R. Diagnosis and management of osteoporosis: guidelines for the utilization of bone densitometry. *Calcif Tissue Int* 1997;61:433–440.

Cann CE. Quantitative CT applications: comparison of newer CT scanners. *Radiology* 1987;162:257–261.

Cann CE. Quantitative CT for determination of bone mineral density: a review. *Radiology* 1988;166:509–522.

Cann CE, Genant HK. Precise measurement of vertebral mineral content using computed tomography. *J Comput Assist Tomogr* 1980;4:493–500.

Gamble CL. Osteoporosis: making the diagnosis in patients at risk for fracture. *Geriatrics* 1995;50:24–33.

Garn SM, Poznanski AX, Nagy JM. Bone measurement in the differential diagnosis of osteopenia and osteoporosis. *Radiology* 1971;100:509–518.

Genant HK. Current state of bone densitometry for osteoporosis. *Radiographics* 1998;18:913–918.

Genant HK, Block JE, Steiger P, Glüer CC, Ettinger B, Harris ST. Appropriate use of bone densitometry. *Radiology* 1989;170:817–822.

Genant HK, Glüer C-C, Steiger P, Faulkner KG. Quantitative computed tomography for the assessment of osteoporosis. In: Moss AA, Gamsu G, Genant HK, eds. *Computed tomography of the body with magnetic resonance imaging*, 2nd ed, Philadelphia: WB Saunders; 1992:523–549.

Gramp S, Jergas M, Glüer CC, Lang P, Brastow P, Genant HK. Radiologic diagnosis of osteoporosis: current methods and perspectives. *Radiol Clin North Am* 1993;31: 1133–1145.

Gramp S, Steiner E, Imhof H. Radiological diagnosis of osteoporosis. *Eur Radiol* 1997;7[Suppl 2]:S11–S19.

Griffith HJ, Zimmerman R, Bailey G, Snider R. The use of photon absorptiometry in the diagnosis of renal osteodystrophy. *Radiology* 1973;109:277–281.

Guglielmi G, Schneider P, Lang TF, Giannatempo GM, Cammisa M, Genant HK. Quantitative computed tomography at the axial and peripheral skeleton. *Eur Radiol* 1997;7[Suppl 2]:S32–S42.

Hans D, Fuerst T, Duboeuf F. Quantitative ultrasound bone measurement. *Eur Radiol* 1997;7[Suppl 2]:S43–S50.

Hui SL, Slemenda CW, Johnston CC. Age and bone mass as predictors of fracture in a prospective study. *J Clin Invest* 1988;81:1804–1809.

Jergas M, Genant, HK. Quantitative bone mineral analysis. In: Resnick D, ed. Diagnosis of bone and joint disorders, 3rd ed. Philadelphia; WB Saunders; 1995:1854–1884.

Jergas M, Glüer C-C. Assessment of fracture risk by bone density measurements. *Semin Nucl Med* 1997;27:261–275.

Kanis JA, Delmas P, Burckhardt P, Cooper C, Torgerson D. Guidelines for diagnosis and management of osteoporosis. *Osteoporosis Int* 1997;7:390–406.

Kanis JA, Melton JL III, Christiansen C, Johnston CC, Khaltaev N. The diagnosis of osteoporosis. *J Bone Miner Res* 1994;9:1137–1141.

Krolner B, Nielsen SP. Bone mineral content of the lumbar spine in normal and osteoporotic women: cross-sectional and longitudinal studies. *Clin Sci* 1982;62:329–336.

Krolner B, Nielsen SP. Measurement of bone mineral contents (BMC) of the lumbar spine, I: Theory and application of a new two-dimensional dual photon attenuation method. *Scand J Clin Lab Invest* 1980;40:653–663.

Lai KC, Goodsitt MM, Murano R, Chesnut CH. A comparison of two dual-energy x-ray absorptiometry systems for spinal bone mineral measurement. *Calcif Tissue Int* 1992;50:203–208.

Lang P, Steiger P, Faulkner K, Glaer C, Genant HK. Osteoporosis. Current techniques and recent developments in quantitative bone densitometry. *Radiol Clin North Am* 1991;29:49–76.

Lenchik L, Rochmis P, Sartoris DJ. Perspective. Optimized interpretation and reporting of dual X-ray absorptiometry (DXA) scans. *AJR Am J Roentgenol* 1998;17: 1509–1520.

Lenchik L, Sartoris SJ. Current concepts in osteoporosis. *AJR Am J Roentgenol* 1998;168: 905–911.

Lomoschitz FM, Grampp S, Henk CB, Linnau KF, Kresta CR, Resch H, Imhof H. Comparison of imaging-guided and non-imaging guided quantitative ultrasonography of the calcaneus with dual X-ray absorptiometry of the spine and femur. *AJR Am J Roentgenol* 2003;180:1111–1116.

Majumdar S, Genant HK. High resolution magnetic resonance imaging of trabecular structure. *Eur Radiol* 1997;7[Suppl 2]:S51–S55.

Mazess RB. Bone densitometry of the axial skeleton. *Orthop Clin North Am* 1990;21: 51–63.

Mazess RB, Barden HS. Measurement of bone by dual-photon absorptiometry (DPA) and dual-energy x-ray absorptiometry (DEXA). *Ann Chir Gynaecol* 1988;77:197–203.

Miller PD, Bonnick SL, Rosen CJ. Consensus of an international panel on the clinical utility of bone mass measurement in the detection of low bone mass in the adult population. *Calcif Tissue Int* 1996;58:207–214.

Nelson DA, Brown EB, Flynn MJ, Cody DD, Shaffer S. Comparison of dual photon and dual energy x-ray bone densitometers in a clinical setting. *Skeletal Radiol* 1991;20: 591–595.

Nilas L, Borg J, Gotfredsen A, Christiansen C. Comparison of single- and dual-photon absorptiometry in postmenopausal bone mineral loss. *J Nucl Med* 1985;26: 1257–1262.

Pacifici R, Susman N, Carr PL, Birge SJ, Avioli LV. Single and dual energy tomographic analysis of spinal trabecular bone: a comparative study in normal and osteoporotic women. *J Clin Endocrinol Metab* 1987;640:209–214.

Passariello R, Albanese CV, Kvasnovà M. Bone densitometry in the clinical practice. *Eur Radiol* 1997;7[Suppl 2]:S2–S10.

Pullan BR, Roberts TE. Bone mineral measurement using an EMI scanner and standard methods: a comparative study. *Br J Radiol* 1978;51:24–28.

Reinbold WD, Genant HK, Reiser UJ, Harris ST, Ettinger B. Bone mineral content in early-postmenopausal osteoporotic women and postmenopausal women: comparison of measurement methods. *Radiology* 1986;160:469–478.

Resnick D, Niwayama G. Osteoporosis. In: Resnick D, ed. *Diagnosis of bone and joint disorders*, vol 5, 3rd ed. Philadelphia: WB Saunders; 1995.

Reynolds WA, Karo JJ. Radiographic diagnosis of metabolic bone disease. *Orthop Clin North Am* 1972;3:521–543.

Rosenberg AE. The pathology of metabolic bone disease. *Radiol Clin North Am* 1991;29: 19–36.

Ross PD, Wasnich RD, Vogel JM. Precision errors in dual-photon absorptiometry related to source age. *Radiology* 1988;166:523–527.

Rupich R, Pacifici R, Delabar C, Susman N, Avidi LV. Lateral dual energy radiography: new technique for the measurement of L3 bone mineral density. *J Bone Miner Res* 1989;4:S194.

Ryan PJ. Overview of role of BMD measurements in managing osteoporosis. *Semin Nucl Med* 1997;27:197–209.

Sartoris DJ. Clinical value of bone densitometry. *AJR Am J Roentgenol* 1994;163:133–135.

Sartoris DJ. Coding and reimbursement issues for dual-energy x-ray absorptiometry. *AJR Am J Roentgenol* 1994;163:137–139.

Sartoris DJ, Resnick D. Dual energy radiographic absorptiometry for bone densitometry: current status and prospective. *AJR Am J Roentgenol* 1989;152:241–246.

Scientific Advisory Board of the Osteoporosis Society of Canada. Clinical practice guidelines for the diagnosis and management of osteoporosis. *Can Med Assoc J* 1996;155: 1113–1133.

Slemenda CW, Johnston CC. Bone mass measurement: which site to measure? *Am J Med* 1988;84:643–645.

Slosman DO, Rissoli R, Donath A, Bonjour J-P. Vertebral bone mineral density measured laterally by dual-energy x-ray absorptiometry. *Osteoporosis Int* 1990;1:23–29.

Staron RB, Greenspan R, Miller TT, Bilezikian JP, Shane E, Haramati N. Computerized bone densitometric analysis: operator-dependent errors. *Radiology* 1999;211: 467–470.

Svendsen OL, Marslew U, Hassager C, Christiansen C. Measurements of bone mineral density of the proximal femur by two commercially available dual-energy x-ray absorptiometric systems. *Eur J Nucl Med* 1992;19:41–46.

Virtama P, Helelä T. Radiographic measurements of cortical bone: variations in a normal population between 1 and 90 years of age. *Acta Radiol* 1969;7[Suppl]:268–293.

Wahner HW, Dunn WL, Brown ML, Morin RL, Riggs BL. Comparison of dual-energy x-ray absorptiometry and dual photon absorptiometry for bone mineral measurements of the lumbar spine. *Mayo Clin Proc* 1988;63:1075–1084.

Wilson CR, Collier BD, Carrera GF, Jacobson DR. Acronym for dual-energy x-ray absorptiometry. *Radiology* 1990;176:875–876.

CAPÍTULO 27

OSTEOPOROSE, RAQUITISMO E OSTEOMALACIA

Osteoporose

A osteoporose é uma doença óssea metabólica generalizada caracterizada por formação insuficiente ou aumento da reabsorção da matriz óssea que resulta em diminuição da massa óssea. Embora haja redução

que não estão sujeitos ao estresse. Os primeiros locais afetados pela osteoporose bem como aqueles que são mais bem demonstrados no estudo radiográfico são as regiões periarticulares, onde a cortical é anatomicamente mais fina (Fig. 27.3). Nos ossos longos, a espessura das corticais diminui, os ossos tornam-se frágeis e há aumento da incidên-

Osteoporose Generalizada

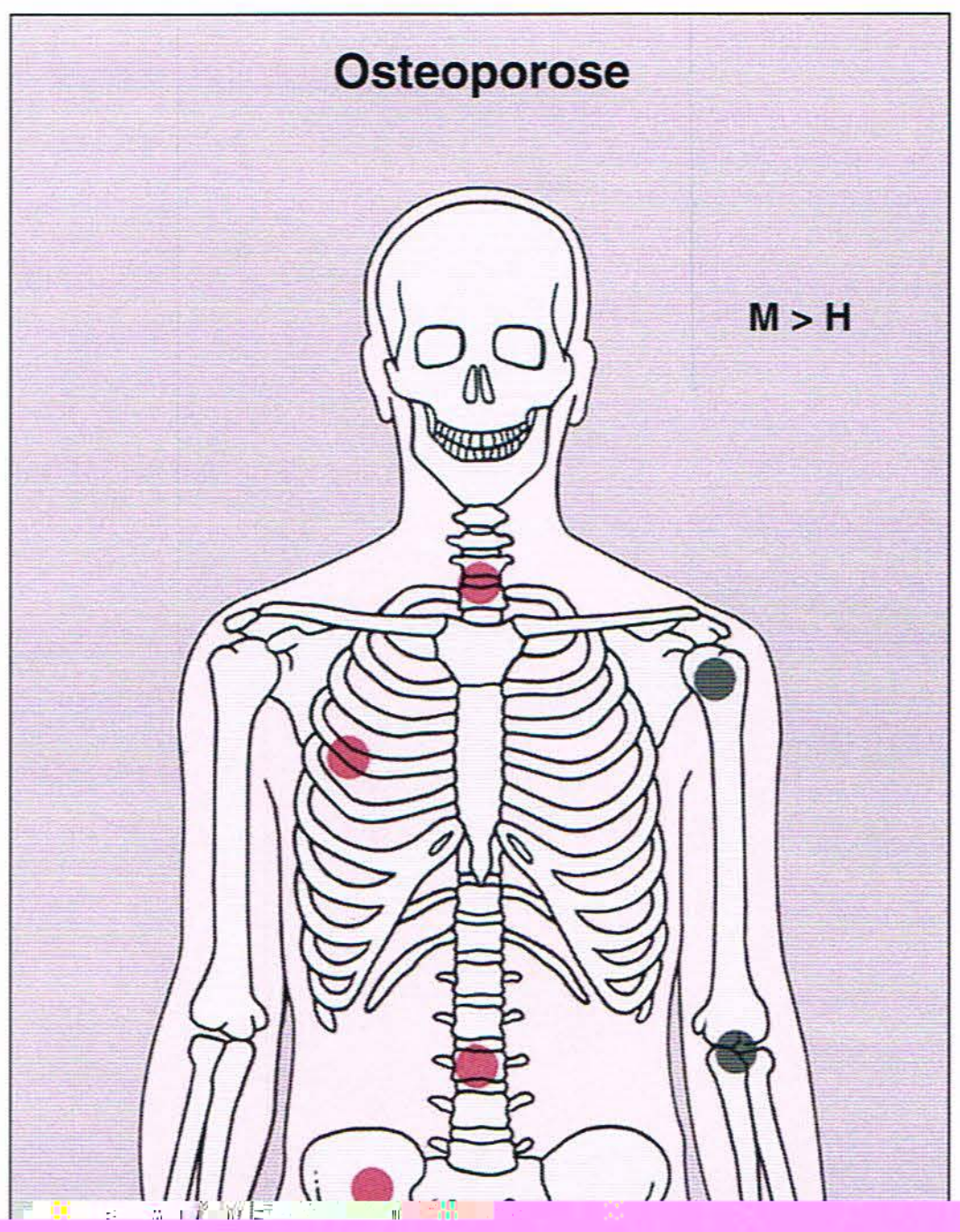

Quadro 27.1 **Causas de Osteoporose**

Generalizadas (Difusas)	Localizadas (Regionais)

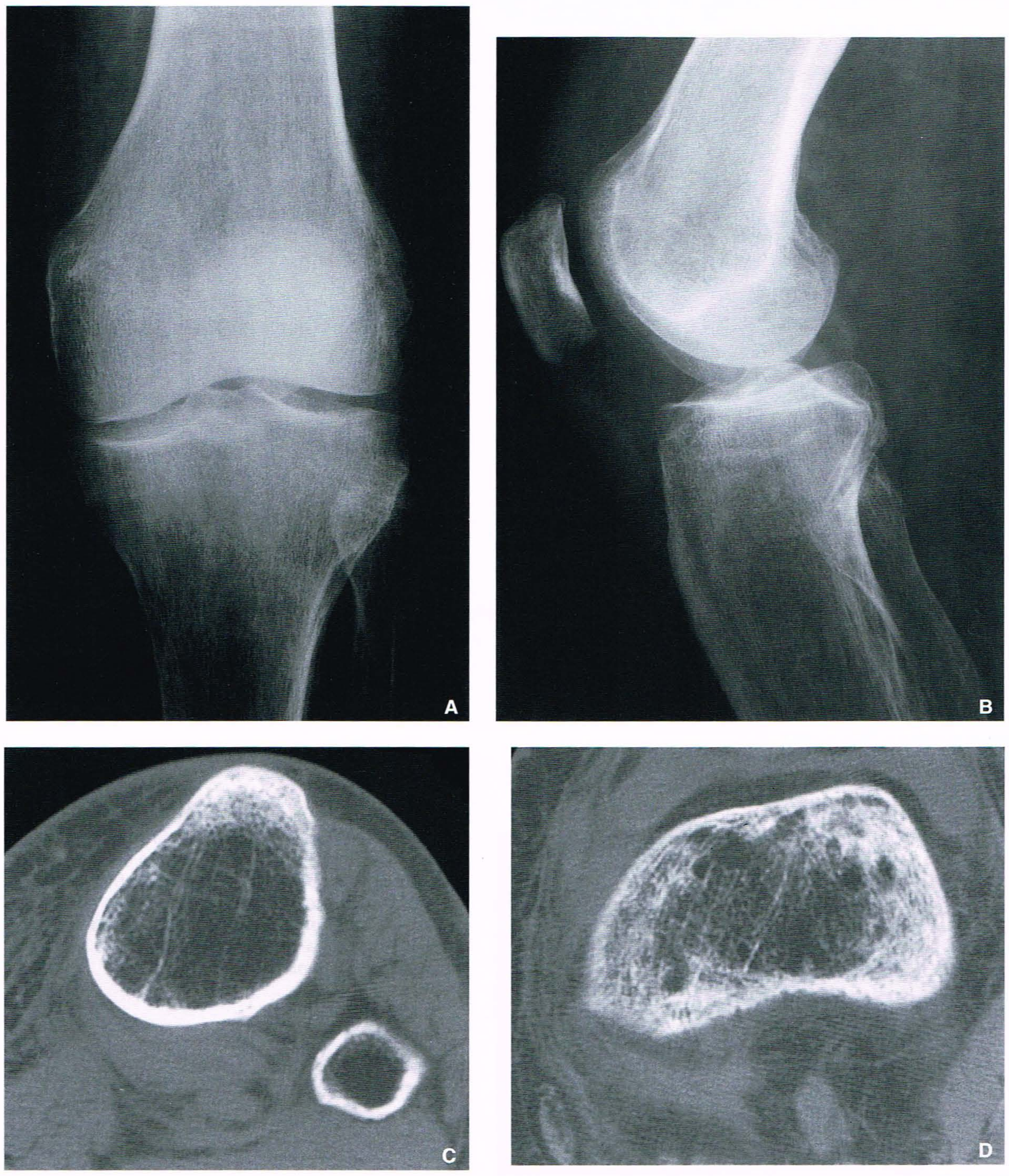

Fig. 27.2 **Osteoporose generalizada.** Um homem de 82 anos de idade apresentou osteoporose generalizada. As radiografias ântero-posterior (**A**) e lateral (**B**) do joelho esquerdo revelam aumento da radiotransparência dos ossos, adelgaçamento das corticais e padrão trabecular esparso. Essas alterações são demonstradas de modo mais eficaz nos cortes de TC axiais obtidos através da porção proximal da tíbia (**C**) e porção distal do fêmur (**D**), bem como na imagem de TC reformatada coronal da porção distal do fêmur (**E**).

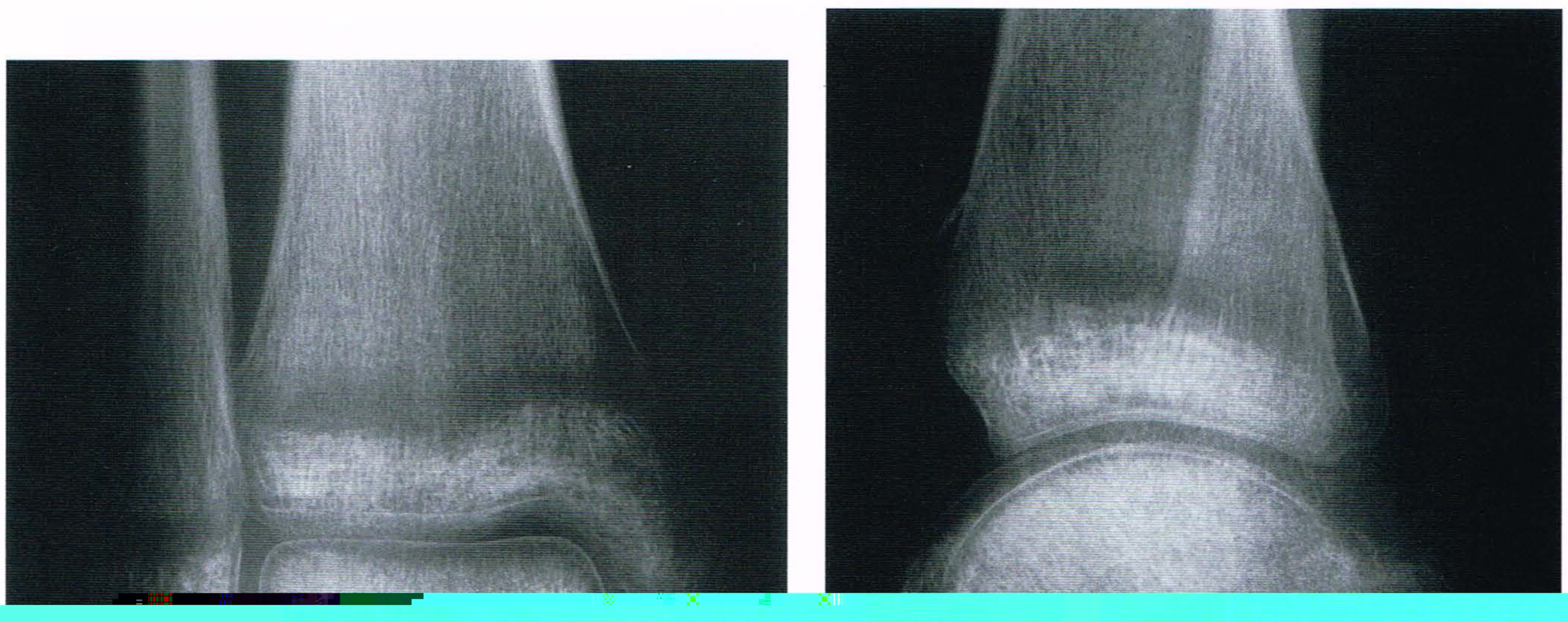

Fig. 27.3



Fig. 27.4

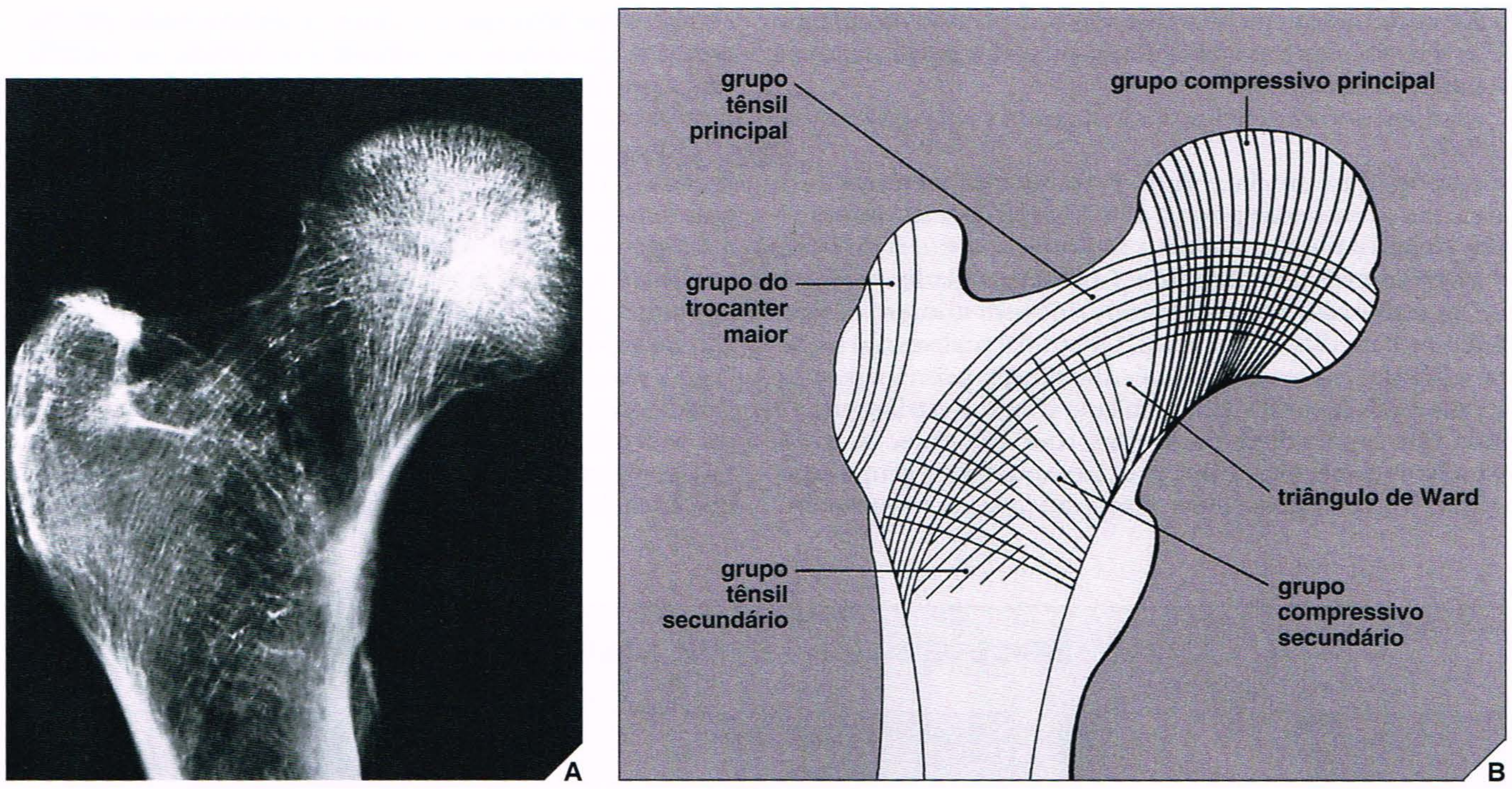

Fig. 27.5 Índice trabecular de Singh. (A) O padrão trabecular da extremidade proximal do fêmur é um excelente indicador da osteoporose. (B) Arcadas trabeculares importantes para o índice trabecular de Singh. A confluência das trabéculas tênseis principais, compressivas principais e compressivas secundárias no colo do fêmur forma uma região triangular de radiotransparência, o triângulo de Ward. As trabéculas tênseis principais são mais importantes do que as trabéculas secundárias, as trabéculas compressivas são mais importantes que as trabéculas tênseis. A perda óssea ocorre em ordem de importância crescente. (Modificado de Singh M, et al., 1970, com permissão.)

Quadro 27.2 Os Cinco Grupos Principais de Trabéculas

1. Grupo Compressivo Principal
   - Estende-se da cortical medial do colo do fêmur até a parte superior da cabeça do fêmur
   - Principais trabéculas de suporte de peso
   - No fêmur normal são as mais espessas e mais densamente acondicionadas
   - Parecem acentuadas na osteoporose
   - Últimas a serem obliteradas
2. Grupo Compressivo Secundário
   - Originam-se na cortical, próximas do trocanter menor
   - Curvam-se para cima e lateralmente na direção do trocanter maior e da parte superior do colo do fêmur
   - Caracteristicamente finas e amplamente separadas
3. Grupo Tênsil Principal
   - Origina-se da cortical lateral, inferior ao trocanter maior
   - Estende-se medialmente em uma configuração semelhante a um arco, terminando na porção inferior da cabeça do fêmur
4. Grupo Tênsil Secundário
   - Origina-se da cortical lateral abaixo do grupo tênsil principal
   - Estende-se superior e medialmente para terminar após cruzar o meio do colo do fêmur
5. Grupo do Trocanter Maior
   - Composto de trabéculas tênsil delgadas e mal definidas
   - Origina-se lateralmente abaixo do trocanter maior
   - Estende-se para cima para terminar próximo da superfície superior do trocanter maior

da osteopenia. Ele reconheceu que as trabéculas compressivas eram mais essenciais que as tênseis, e que as trabéculas localizadas perifericamente eram mais vitais que as centrais.

Seis graus radiológicos foram definidos de acordo com o padrão trabecular (Fig. 27.6).

Na osteoporose em fase inicial, tanto as trabéculas compressíveis quanto as tênseis são acentuadas devido à reabsorção inicial das trabéculas orientadas aleatoriamente, e assim a radiotransparência do triângulo de Ward torna-se mais proeminente. Com a gravidade crescente da osteoporose, as trabéculas tênseis são reduzidas em número e regridem da borda femoral medial até a lateral. Quando a reabsorção trabecular aumenta, a porção externa das trabéculas tênseis principais opostas ao trocanter maior desaparece, abrindo lateralmente o triângulo de Ward. À medida que a gravidade da osteoporose aumenta, ocorre a reabsorção de todas as trabéculas, com exceção daquelas do grupo compressivo principal. Na osteoporose em fase avançada, o componente compressivo principal é o último a ser envolvido, processo manifestado por uma diminuição no número e comprimento de cada trabécula. Por fim, a porção superior do fêmur pode estar completamente desprovida de todas as impressões trabeculares.

Outra área importante na qual as alterações osteoporóticas são avaliadas é o esqueleto axial, em especial a coluna vertebral. Isto é principalmente verdadeiro na osteoporose associada ao envelhecimento, i.e., a *osteoporose involutiva* (senescente e pós-menopáusica), na qual os corpos vertebrais são particularmente vulneráveis. Inicialmente, há um aumento relativo na densidade dos platôs vertebrais devido à reabsorção de osso esponjoso, causando o que é denominado um aspecto de "caixa vazia" (Fig. 27.7). Posteriormente, há diminuição global na densidade com perda de qualquer padrão trabecular, criando um aspecto de "vidro fosco". Uma característica típica do envolvimento vertebral na osteoporose é a biconcavidade do corpo, que exibe uma aparência de "boca de peixe" ("vértebras de bacalhau") (Fig. 27.8). Esta apresen-

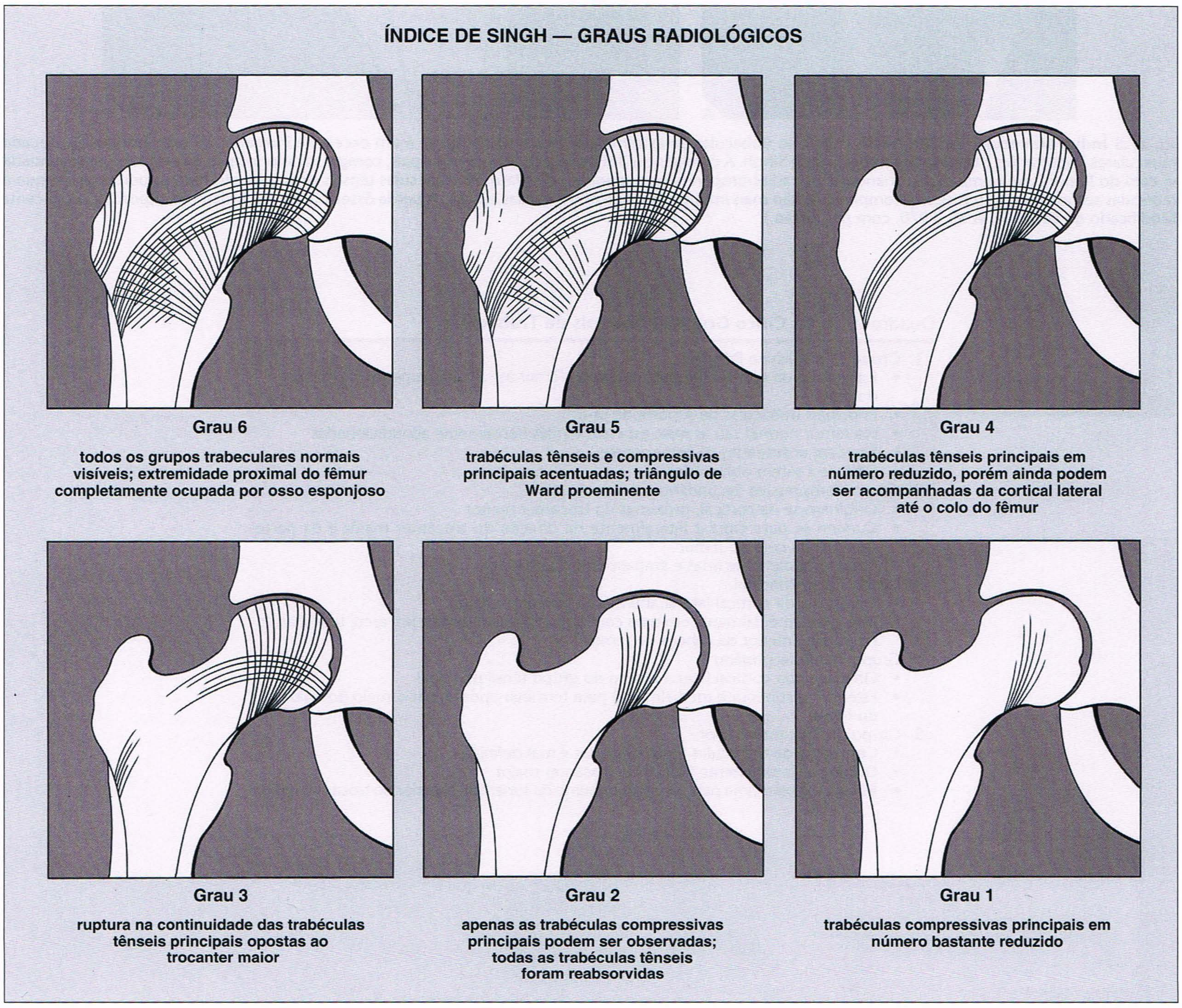

Fig. 27.6 **Índice de Singh — graus radiológicos.** (Modificado de Singh M, et al., 1970, com permissão.)

tação resulta da expansão dos discos, levando a entalhes semelhantes a arcos nas margens superior e inferior dos corpos vertebrais enfraquecidos. Em estágios avançados, há colapso completo do corpo vertebral associado à deformidade cuneiforme. Na coluna torácica isto leva a um aumento da cifose.

De especial interesse na osteoporose generalizada são as três principais formas de *osteoporose iatrogênica.* A *osteoporose induzida por heparina* pode desenvolver-se após tratamento diário com doses altas de heparina, por período longo (maior que 10.000 unidades). Não se sabe claramente a forma precisa de como este tipo de osteoporose é iniciado e se desenvolve, embora a

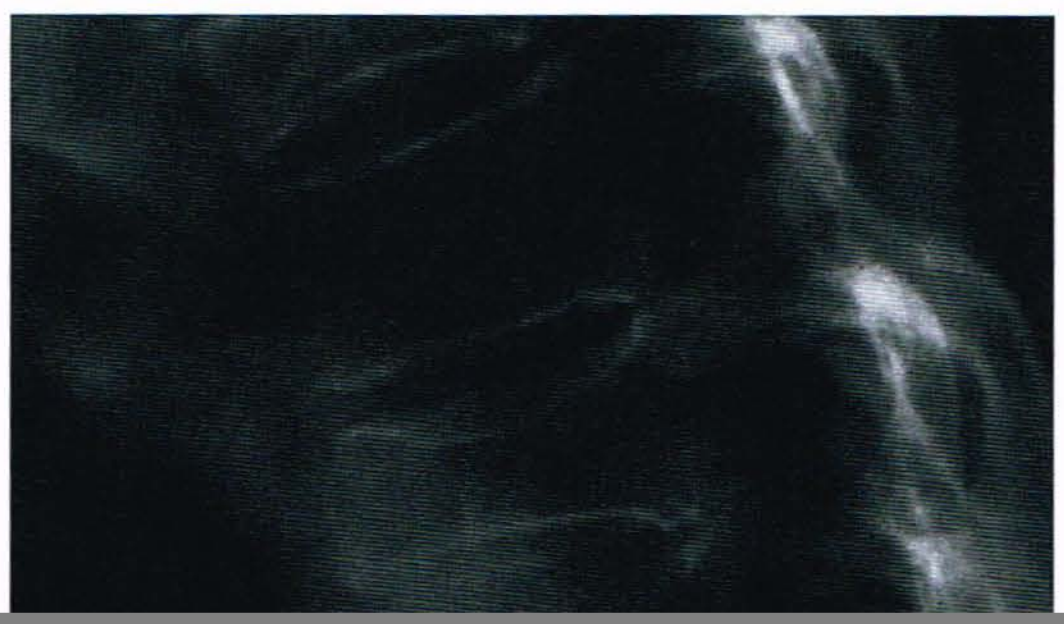

Quadro 27.3 Etiologia do Raquitismo e da Osteomalacia

Deficiência Nutricional
Vitamina D
- Alimentar
- Luz solar insuficiente
- Comprometimento da síntese

Cálcio
Fósforo
Anormalidades de Absorção
Cirurgia gástrica
Cirurgia intestinal (derivação)
Transtornos gástricos (obstrução)
Transtornos intestinais (espru)
Doenças biliares
Transtornos Renais
Transtornos tubulares renais:
- Lesões tubulares proximais (dificuldade de absorção de fosfato inorgânico, glicose, aminoácidos)

Raquitismo

fise, que se apresenta desorganizada e "fragmentada" (Figs. 27.10 e 27.11; ver também Fig. 26.6). Nos centros de ossificação secundários da epífise são observadas alterações semelhantes; o osso torna-se radiotransparente, com perda de nitidez na periferia, e freqüentemente ocorrem deformidades arqueadas (Fig. 27.12).

Raquitismo Resistente à Vitamina D

Este transtorno é encontrado em crianças maiores (com mais de 30 meses de idade), e quatro tipos distintos já foram descritos. O *raquitismo resistente à vitamina D clássico* (ou hipofosfatêmico), também conhecido como *raquitismo familiar resistente à vitamina D* é um transtorno congênito transmitido como um traço dominante ligado ao sexo. É caracterizado por hipofosfatemia e níveis séricos normais de cálcio.

Fig. 27.9

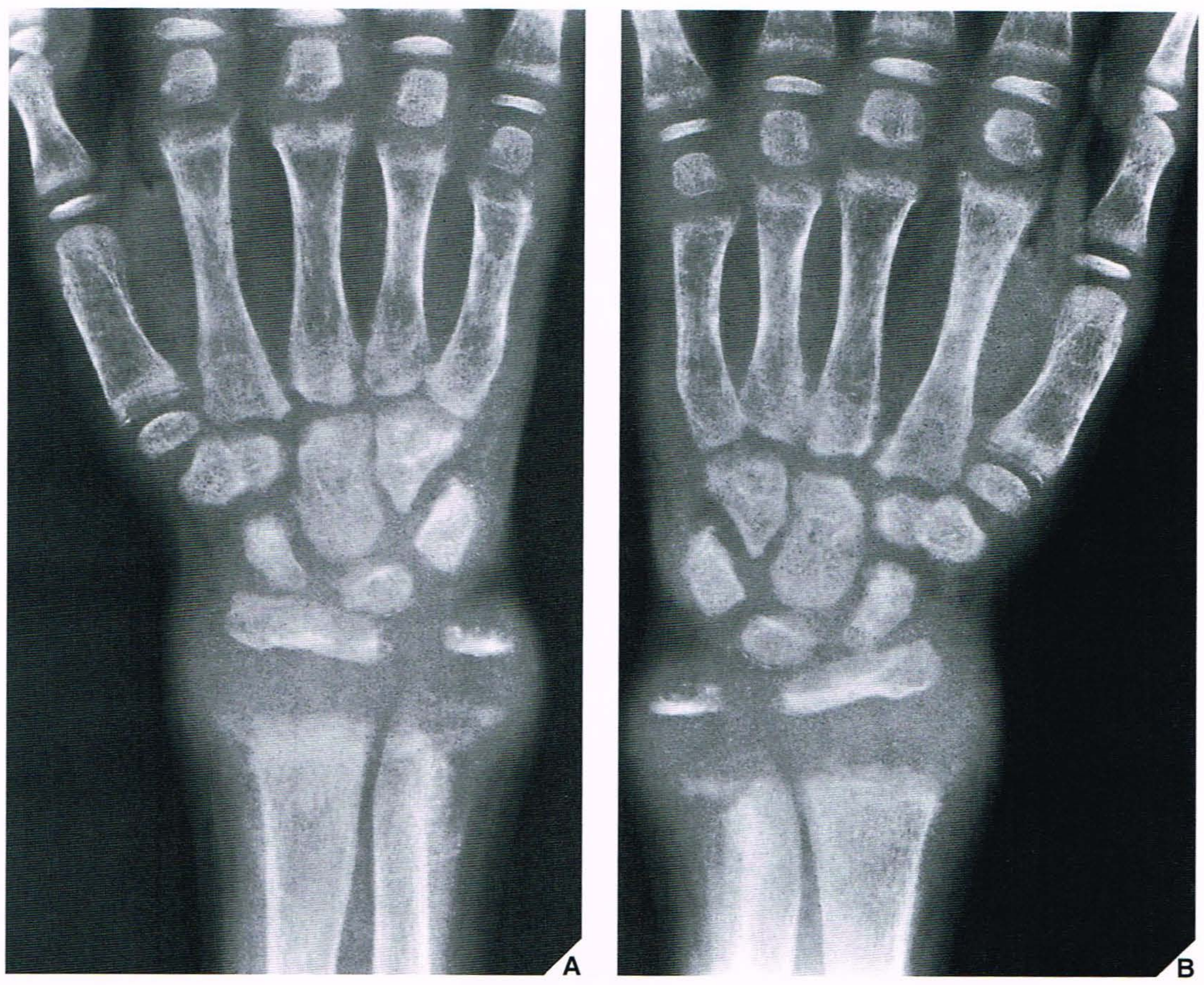

Fig. 27.10 Raquitismo. (A), (B) Radiografia dorsopalmar das mãos de um menino de 8 anos de idade com raquitismo alimentar não tratado mostra osteopenia dos ossos, alargamento das placas de crescimento das porções distais do rádio e da ulna, e alargamento das metáfises, todos aspectos típicos deste transtorno.

Fig. 27.11 Raquitismo. Radiografia ântero-posterior do joelho de um menino de 4 anos de idade mostra alargamento das placas de crescimento da porção distal do fêmur e da porção proximal da tíbia secundário à falta de mineralização da zona de calcificação provisória. Observe também o formato em taça e o alargamento das metáfises.

Fig. 27.12 **Raquitismo.** Radiografia lateral da perna de uma menina de 3 anos de idade com raquitismo por deficiência de vitamina D mostra aumento da radiotransparência óssea, alargamento das placas de crescimento, formato em taça e alargamento das metáfises, e borramento do contorno dos centros de ossificação secundários, todos marcos de referência radiológicos deste transtorno. Observe também o arqueamento da tíbia e da fíbula, uma característica freqüente do raquitismo.

Os pacientes apresentam baixa estatura, são atarracados e têm pernas arqueadas. Calcificações e ossificações ectópicas no esqueleto axial e no esqueleto apendicular, juntamente com alterações escleróticas ocasionais, estão entre os achados radiológicos de identificação. O *raquitismo resistente à vitamina D com glicosúria* é caracterizado por um mecanismo anormal de reabsorção da glicose e do fosfato inorgânico. A *síndrome de Fanconi* é caracterizada por defeito nos túbulos renais proximais e reabsorção deficiente de fosfato, glicose e vários aminoácidos. A *síndrome hipofosfatêmica adquirida* manifesta-se no final da adolescência ou no início da vida adulta; provavelmente é de etiologia tóxica.

Os achados radiográficos em todos os quatro tipos de raquitismo resistentes à vitamina D são semelhantes ao raquitismo do lactente. Entretanto, o arqueamento das pernas e o encurtamento dos ossos longos são mais pronunciados e ocasionalmente os ossos parecem escleróticos (Fig. 27.13).

Osteomalacia

A osteomalacia, que resulta do mesmo mecanismo patogênico do raquitismo, ocorre somente após o crescimento ósseo ter cessado e, portanto, o termo refere-se a alterações no osso cortical e trabecular do esqueleto axial e apendicular. Mais freqüentemente é causada por deficiência da absorção de vitamina D lipossolúvel no trato gastrintestinal secundária à síndrome de malabsorção. Também pode ser causada por disfunção dos túbulos renais proximais, resultando na denominada osteomalacia renal. A apresentação clínica mais comum deste transtorno são a dor óssea e a fraqueza muscular.

Histologicamente, a osteomalacia é caracterizada por quantidades excessivas de matriz óssea inadequadamente mineralizada recobrindo as superfícies das trabéculas no osso esponjoso e revestindo os canais haversianos na cortical.

Em radiologia, a osteomalacia apresenta-se com osteopenia generalizada e linhas radiotransparentes múltiplas bilaterais e freqüentemente simétricas observadas na cortical em posição perpendicular ao eixo longo do osso; são denominadas "pseudofraturas" ou zonas de Looser (Fig. 27.14, ver também Fig. 26.5). Esses defeitos, que representam fraturas por estresse corticais com calos mal mineralizados, osteóide e tecido fibroso, são comuns ao longo das margens axilares das escápulas, da margem interna do colo do fêmur e da face dorsal proximal das ulnas, das costelas e dos ramos do púbis e do ísquio (Fig. 27.15). O transtorno, descrito por Milkman e conhecido como "síndrome de Milkman", é uma forma leve de osteomalacia na qual as pseudofraturas são particularmente numerosas.

Osteodistrofia Renal

Uma resposta do esqueleto à doença renal crônica, a osteodistrofia renal (também denominada "osteopatia urêmica") geralmente está associada à insuficiência renal crônica devida a glomerulonefrite ou pielonefrite. O transtorno também é observado em pacientes que estão sendo submetidos à diálise ou que foram submetidos a transplante renal.

Dois principais mecanismos, que atuam em conjunto, mas cuja intensidade e proporção variam, são responsáveis pelas alterações ósseas associadas a este transtorno: hiperparatireoidismo secundário e metabolismo anormal da vitamina D. O hiperparatireoidismo secundário é provocado pela retenção de fosfato e leva à depressão do nível sérico de cálcio, que por sua vez estimula a liberação do paratormônio pelas glândulas paratireóides. O metabolismo anormal da vitamina D é afetado pela insuficiência renal, visto que o rim é a fonte de uma enzima, a 25-OH-D-1 α-hidroxilase, que converte a vitamina D inativa de 25-hidroxivitamina D (25-OH-D) a 1,25-diidroxivitamina D (1,25 $(OH)_2D$) ativa. Apenas esta forma mais potente e fisiologicamente ativa da vitamina D é responsável pela homeostase do cálcio e do fósforo e pela manutenção da mineralização óssea apropriada.

As principais manifestações radiológicas da osteodistrofia renal são aquelas associadas ao raquitismo, osteomalacia e hiperparatireoidismo secundário. O raquitismo e a osteomalacia secundários à osteodistrofia renal raramente são observados em sua forma pura; em geral há alterações sobrepostas típicas do hiperparatireoidismo secundário (Fig. 27.16). O aumento da radiotransparência óssea e o adelgaçamento da cortical podem estar presentes (Fig. 27.17), porém as zonas de Looser são muito incomuns. Na maioria dos pacientes, surgem algumas alterações escleróticas nos ossos. Pode ser observado deslizamento epifisário na doença urêmica avançada.

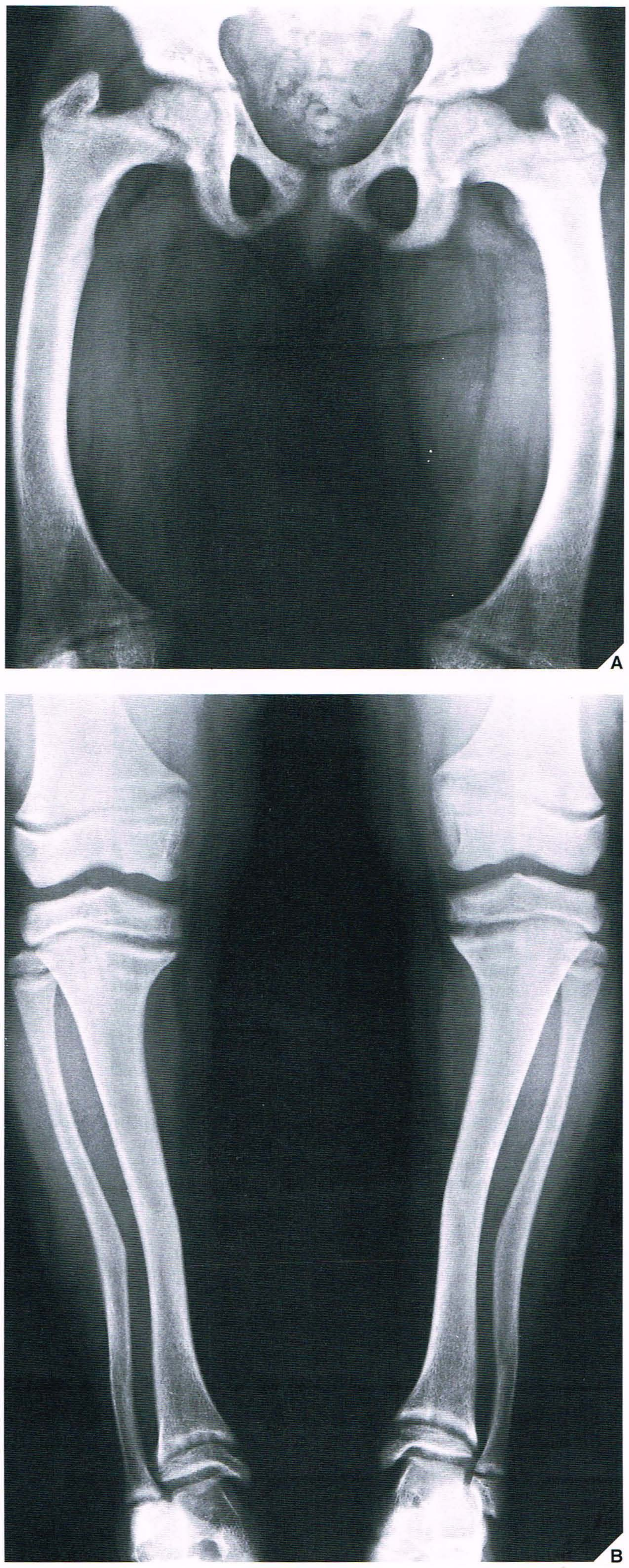

Fig. 27.13 **Raquitismo resistente à vitamina D.** (**A**) Radiografia ântero-posterior dos fêmures de uma menina de 9 anos de idade com raquitismo resistente à vitamina D (hipofosfatêmico) mostra o arqueamento lateral e encurtamento de ambos os ossos. Também há evidências de alterações escleróticas, que ocasionalmente são observadas neste transtorno. (**B**) Os joelhos e as pernas da mesma paciente mostram arqueamento das tíbias e das fíbulas, bem como alargamento e deformidade nas placas de crescimento ao redor do joelho e das porções distais dos fêmures e das tíbias.

Fig. 27.14 Osteomalacia. Radiografia ântero-posterior do ombro esquerdo de uma mulher de 25 anos de idade com osteomalacia causada por síndrome de malabsorção mostra uma fenda radiotransparente perpendicular à cortical da escápula. Esses defeitos, conhecidos como pseudofraturas (zonas de Looser), são quase patognomônicos de osteomalacia (ver também Fig. 26.5).

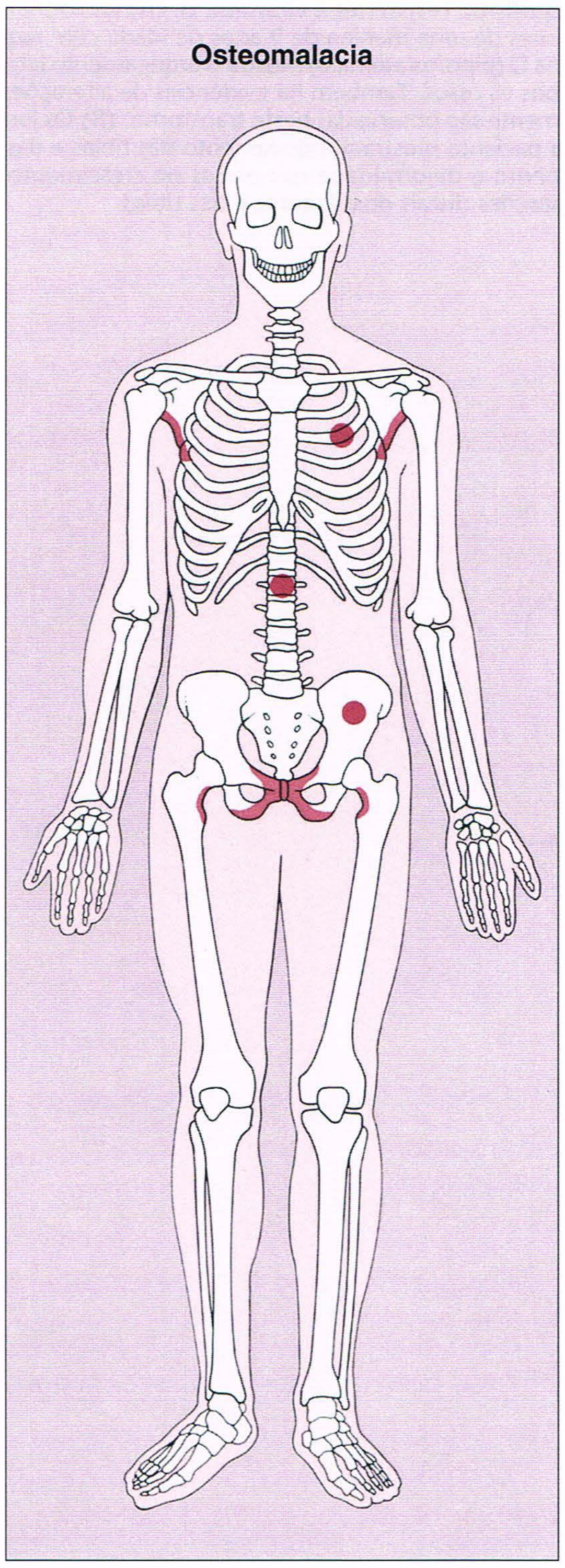

Fig. 27.15 Locais-alvo de osteomalacia.

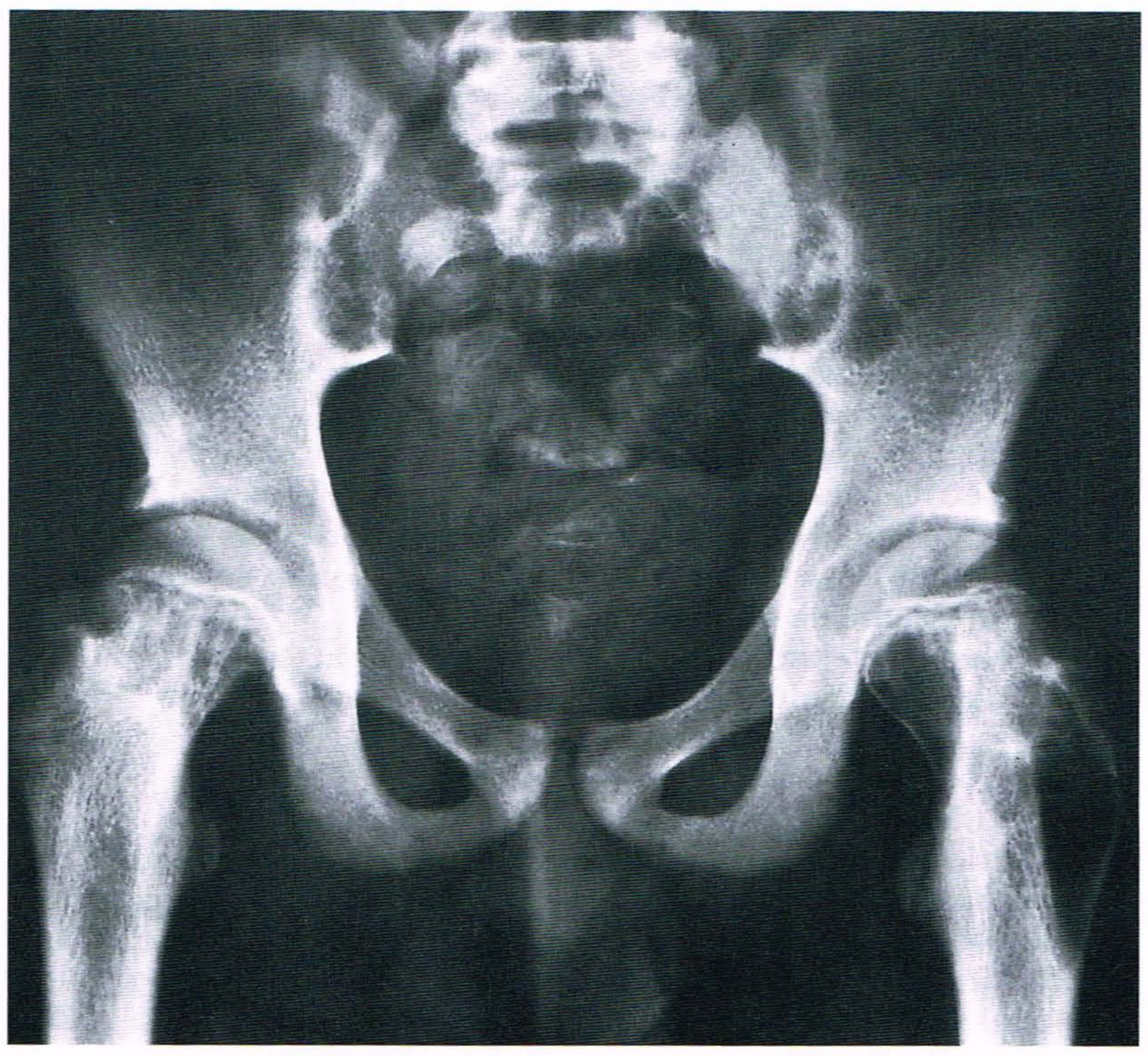

Fig. 27.16 **Osteodistrofia renal.** Um menino de 13 anos de idade com valvas uretrais posteriores e insuficiência renal secundária exibiu alterações radiográficas típicas de osteodistrofia renal, envolvendo uma mistura de osteomalacia e hiperparatireoidismo secundário. Radiografia ântero-posterior da pelve mostra alterações escleróticas nos ossos e alargamento característico das articulações sacroilíacas. Os múltiplos defeitos císticos nas porções proximais dos fêmures indicam hiperparatireoidismo secundário.

Fig. 27.17 **Osteodistrofia renal.** Radiografia ântero-posterior (**A**) dos joelhos e dorsopalmar (**B**) do punho de um menino de 6 anos de idade com pielonefrite crônica revela ossos osteopênicos e corticais finas. (Cortesia do Dr. Philip E, S. Palmer, Davis, Califórnia.)

ASPECTOS PRÁTICOS A SEREM LEMBRADOS

Osteoporose

[1] A osteoporose é caracterizada por:
- formação insuficiente ou aumento da reabsorção da matriz óssea, resultando em diminuição da massa óssea
- aumento da radiotransparência do osso e adelgaçamento das corticais na radiografia convencional.

[2] Os locais-alvo das alterações osteoporóticas são:
- o esqueleto axial (coluna vertebral e pelve)
- as regiões periarticulares do esqueleto apendicular.

[3] A análise do padrão trabecular na extremidade proximal do fêmur (índice de Singh) é um método eficaz para avaliar osteoporose, visto que os padrões de perda trabecular correlacionam-se com a gravidade crescente da osteoporose.

[4] Na coluna vertebral, aspectos radiológicos característicos que indicam a gravidade do envolvimento osteoporótico são:
- o aspecto de "caixa vazia" (estágio inicial)
- "vértebras de bacalhau"
- múltiplas fraturas cuneiformes (estágio avançado).

[5] Há vários métodos não-invasivos disponíveis que permitem as medidas acuradas da densidade mineral óssea em pacientes com osteoporose. A técnica mais eficaz é a DXD (ou DEXA), que usa fótons produzidos a partir de uma fonte de energia de baixa dose. Outro método eficaz é a tomografia computadorizada quantitativa (TCQ) para medir o conteúdo mineral da coluna lombar.

Raquitismo e Osteomalacia

[1] O raquitismo (em crianças) e a osteomalacia (em adultos) são resultantes da deficiência de mineralização (calcificação) da matriz óssea.

[2] Ao exame radiológico, o raquitismo é caracterizado por:
- osteopenia generalizada
- deformidades arqueadas nos ossos longos, particularmente no fêmur e na tíbia
- alargamento da placa de crescimento (secundário a mineralização deficiente na zona de calcificação provisória) e formato de taça ou alargamento da metáfise, particularmente na porção proximal do úmero, porção distal do rádio e da ulna e porção distal do fêmur.

[3] Os achados radiológicos no raquitismo resistentes à vitamina D são similares àqueles do raquitismo infantil. As deformidades arqueadas e o encurtamento dos ossos longos, entretanto, são mais pronunciados.

[4] Radiologicamente, a osteomalacia é caracterizada por:
- osteopenia generalizada
- linhas radiotransparentes simétricas na cortical (zonas de Looser ou pseudofraturas).

[5] A osteodistrofia renal, geralmente associada à insuficiência renal crônica devida a glomerulonefrite ou pielonefrite, representa uma resposta do esqueleto à doença renal crônica. As principais manifestações radiológicas são aquelas associadas ao raquitismo, osteomalacia e hiperparatireoidismo secundário, com predominância de osteoesclerose, reabsorção óssea e deformidades arqueadas.

LEITURAS SUGERIDAS

Arnstein AR. Regional osteoporosis. *Orthop Clin North Am* 1972;3:585–600.

Beaulieu JG, Razzano D, Levine RB. Transient osteoporosis of the hip in pregnancy. Review of the literature and a case report. *Clin Orthop* 1976;115:165–168.

Cotton GE, Van Puffelen P. Hypophosphatemic osteomalacia secondary to neoplasia. *J Bone Joint Surg* 1986;68:129–133.

Cumming WA. Idiopathic juvenile osteoporosis. *Can Assoc Radiol J* 1970;21:21–26.

Dunn AW. Senile osteoporosis. *Geriatrics* 1967;22:175–180.

Eggleston DE, Bartold K, Abghari R. Recognition of renal osteodystrophy on bone imaging. *Clin Nucl Med* 1986;11:543–544.

Gillespy T III, Gillespy MP. Osteoporosis. *Radiol Clin North Am* 1991;29:77–84.

Greenfield GB. Roentgen appearance of bone and soft tissue changes in chronic renal disease. *AJR Am J Roentgenol* 1972;116:749–757.

Griffith GC, Nichols G Jr, Asher JD, Flanagan B. Heparin osteoporosis. *JAMA* 1965;193:91–94.

Houang MTW, Brenton DP, Renton P, Shaw DG. Idiopathic juvenile osteoporosis. *Skeletal Radiol* 1978;3:17–23.

Hunder GG, Kelly PJ. Roentgenologic transient osteoporosis of the hip. A clinical syndrome? *Ann Intern Med* 1968;68:539–552.

Jaworski AFG. Pathophysiology, diagnosis, and treatment of osteomalacia. *Orthop Clin North Am* 1972;3:623–652.

Jones G. Radiological appearance of disuse osteoporosis. *Clin Radiol* 1969;20:345–353.

Kaplan FS. Osteoporosis: pathophysiology and prevention. *Clin Symp* 1987;39:1–32.

Lang P, Steiger P, Faulkner K, Glüer C, Genant H. Osteoporosis: current techniques and recent developments in quantitative bone densitometry. *Radiol Clin North Am* 1991;29:49–76.

Mankin HJ. Rickets, osteomalacia, and renal osteodystrophy—Part I. *J Bone Joint Surg [Am]* 1974;56A:101–128.

Mankin HJ. Rickets, osteomalacia, and renal osteodystrophy—Part II. *J Bone Joint Surg [Am]* 1974;56A:352–386.

Mayo-Smith W, Rosenthal DI. Radiographic appearance of osteopenia. *Radiol Clin North Am* 1991;29:37–47.

McCarthy JT, Kumar R. Behavior of the vitamin D edocrine system in the development of renal osteodystrophy. *Semin Nephrol* 1986;6:21–30.

Milkman LA. Pseudofractures (hunger osteopathy, late rickets, osteomalacia). *AJR Am J Roentgenol* 1930;24:29–37.

Murphey MD, Sartoris DJ, Quale JL, Pathria MN, Martin NL. Musculoskeletal manifestations of chronic renal insufficiency. *Radiographics* 1993;13:357–379.

Parfitt AM. Renal osteodystrophy. *Orthop Clin North Am* 1972;3:681–698.

Parfitt AM, Chir B. Hypophosphatemic vitamin D refractory rickets and osteomalacia. *Orthop Clin North Am* 1971;3:653–680.

Pitt MJ. Rachitic and osteomalacic syndromes. *Radiol Clin North Am* 1981;19:581–598.

Pitt MJ. Rickets and osteomalacia. In Resnick D, ed. *Bone and joint imaging*. Philadelphia: WB Saunders; 1989:589–602.

Pitt MJ. Rickets and osteolamalacia are still around. *Radiol Clin North Am* 1991;29:97–118.

Resnick DL. Fish vertebrae. *Arthritis Rheum* 1982;25:1073–1077.

Resnick D, Deftos LJ, Parthemore JG. Renal osteodystrophy: magnification radiography of target sites of absorption. *AJR Am J Roentgenol* 1981;136:711–714.

Resnick D, Niwayama G. Subchondral resorption of bone in renal osteodystrophy. *Radiology* 1976;118:315–321.

Riggs BL, Melton JM. Involutional osteoporosis. *N Engl J Med* 1986;314:1676–1686.

Sackler JP, Liu L. Case reports: heparin-induced osteoporosis. *Br J Radiol* 1973;46:548–550.

Singh M, Nagrath AR, Maini PS. Changes in trabecular pattern of the upper end of the femur as an index of osteoporosis. *J Bone Joint Surg [Am]* 1970;52A:457–467.

Singh M, Riggs BL, Beaubout JW, Jowsey J. Femoral trabecular-pattern index for evaluation of spinal osteoporosis. *Ann Intern Med* 1972;77:63–67.

Walton J. Familial hypophosphatemic rickets: a declination of its subdivisions and pathogenesis. *Clin Pediatr* 1976;15:1007–1012.

CAPÍTULO
28

HIPERPARATIREOIDISMO

A fim de compreender as manifestações clínicas, patológicas e radiológicas do hiperparatireoidismo, o conhecimento das atividades inter-relacionadas do PTH e da vitamina D na metabolização do cálcio é essencial.

Fisiologia do Metabolismo do Cálcio

Concentrações séricas de cálcio são mantidas dentro de um limite fisiológico normal estreito (2,20 a 2,65 mmol/L ou 8,8 a 10,6 mg/dL) pelos intestinos e rins, os principais locais de mecanismos clássicos de retroalimentação negativa que equilibram a ingesta e a excreção de cálcio. Os ossos também contribuem para preservar a homeostase de cálcio e, por representarem aproximadamente 99% do cálcio elementar no corpo humano, são considerados reservatório de cálcio. Essencial a estes mecanismos envolvendo vários hormônios na ação do paratormônio (PTH), um hormônio polipeptídico cuja secreção é induzida por uma diminuição no nível de cálcio no líquido extracelular. No hiperparatireoidismo primário, há hipersecreção inapropriada de PTH na presença de níveis séricos elevados de cálcio, enquanto o hiperparatireoidismo secundário é caracterizado por produção apropriada de PTH em resposta à hipocalcemia crônica.

O PTH funciona para aumentar as concentrações séricas de cálcio de várias maneiras. Predominantemente entre estas está a conservação do cálcio nos rins por promover tanto o aumento da reabsorção do cálcio quanto o aumento da excreção de fosfato nos túbulos renais distais. O PTH também promove a liberação de cálcio e de fósforo do osso por aumentar o número e a atividade dos osteoclastos, resultando em reabsorção óssea, embora o exato mecanismo pelo qual isto ocorre não esteja completamente esclarecido. Finalmente, embora o PTH não tenha mostrado efeito direto sobre a absorção intestinal de cálcio, é importante na estimulação do metabolismo da vitamina D, com aumento subseqüente da reabsorção de cálcio e de fósforo pelos intestinos.

As duas formas de vitamina D no corpo humano — ergocalciferol (vitamina D_2), composto sintético e aditivo alimentar freqüente; e o colecalciferol (vitamina D_3), formado predominantemente na pele a partir do 7-desidrocolesterol pela ação da luz ultravioleta — são metabolizadas em 25-hidroxivitamina D no fígado. A etapa crítica no metabolismo da vitamina D ocorre nos rins, onde a 25-hidroxivitamina D sofre hidroxilação à sua forma mais ativa, a 1,25-diidroxivitamina D, e a um metabólito inativo, a 24,25-diidroxivitamina D. Esta etapa é catalisada pela enzima renal 1-α-hidroxilase, que é sintetizada nos rins sob estímulo do PTH na presença de níveis séricos de cálcio e fosfato diminuídos. Isto confere aos rins uma função central única no metabolismo da vitamina D. A 1,25-diidroxivitamina D é o mediador principal da absorção de cálcio e de fósforo no intestino delgado. Os rins também têm a capacidade de se alternarem entre a produção das formas ativa e inativa da vitamina D, produzindo um bom controle do metabolismo do cálcio.

Os sintomas de hiperparatireoidismo estão relacionados com a hipercalcemia, anormalidades ósseas e doença renal. A hipercalcemia produz fraqueza, hipotonia muscular, náuseas, anorexia, constipação, poliúria e sede. As anormalidades ósseas mais encontradas são a osteopenia generalizada e focos de destruição óssea, que comumente são denominados como tumores marrons. Estes pseudotumores representam áreas de cicatrização fibrosa nas quais se acumulam osteoclastos, sangue decomposto e onde se formam cistos. Os locais mais comuns de envolvimento são a mandíbula, clavícula, costelas, pelve e fêmur. Além disso, a reabsorção óssea subcondral e subperiosteal invariavelmente está presente. O envolvimento renal resulta em nefrocalcinose, comprometimento da função renal e uremia.

Avaliação Radiológica

Os locais-alvo principais no sistema esquelético para o hiperparatireoidismo são o ombro, a mão, as vértebras e o crânio (Fig. 28.1). A radiografia padronizada é em geral suficiente para demonstrar seus aspectos característicos: osteopenia generalizada; reabsorção óssea subperiosteal, subcondral e cortical; tumores marrons; e calcificações de tecidos moles e cartilagem. A reabsorção subperiosteal é particularmente bem demonstrada nas radiografias das mãos, onde geralmente afeta as faces radiais das falanges médias dos dedos médio e indicador (Fig. 28.2; ver também Fig. 26.7). Comumente, a reabsorção óssea subcondral está presente, resultando em depressão da cartilagem articular suprajacente (Fig. 28.3). Também característico deste transtorno é a reabsorção das extremidades acromiais da clavícula (Fig. 28.4). A reabsorção intracortical é manifestada por estriações longitudinais, achado conhe-

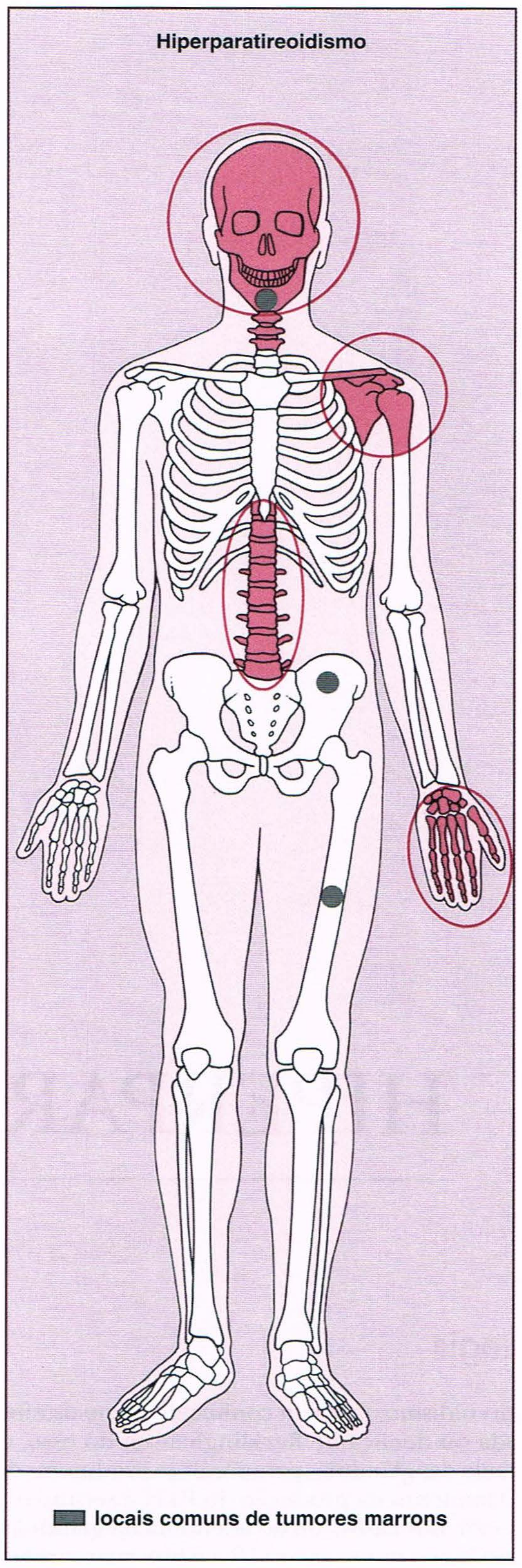

Fig. 28.1 Locais-alvo principais de hiperparatireoidismo.

Fig. 28.2 **Hiperparatireoidismo primário.** Radiografia dorso-palmar da mão esquerda de um homem de 42 anos de idade com hiperparatireoidismo primário causado por hipertrofia das glândulas paratireóides mostra reabsorção óssea subperiosteal típica afetando principalmente as faces radiais das falanges médias dos dedos médio e indicador.

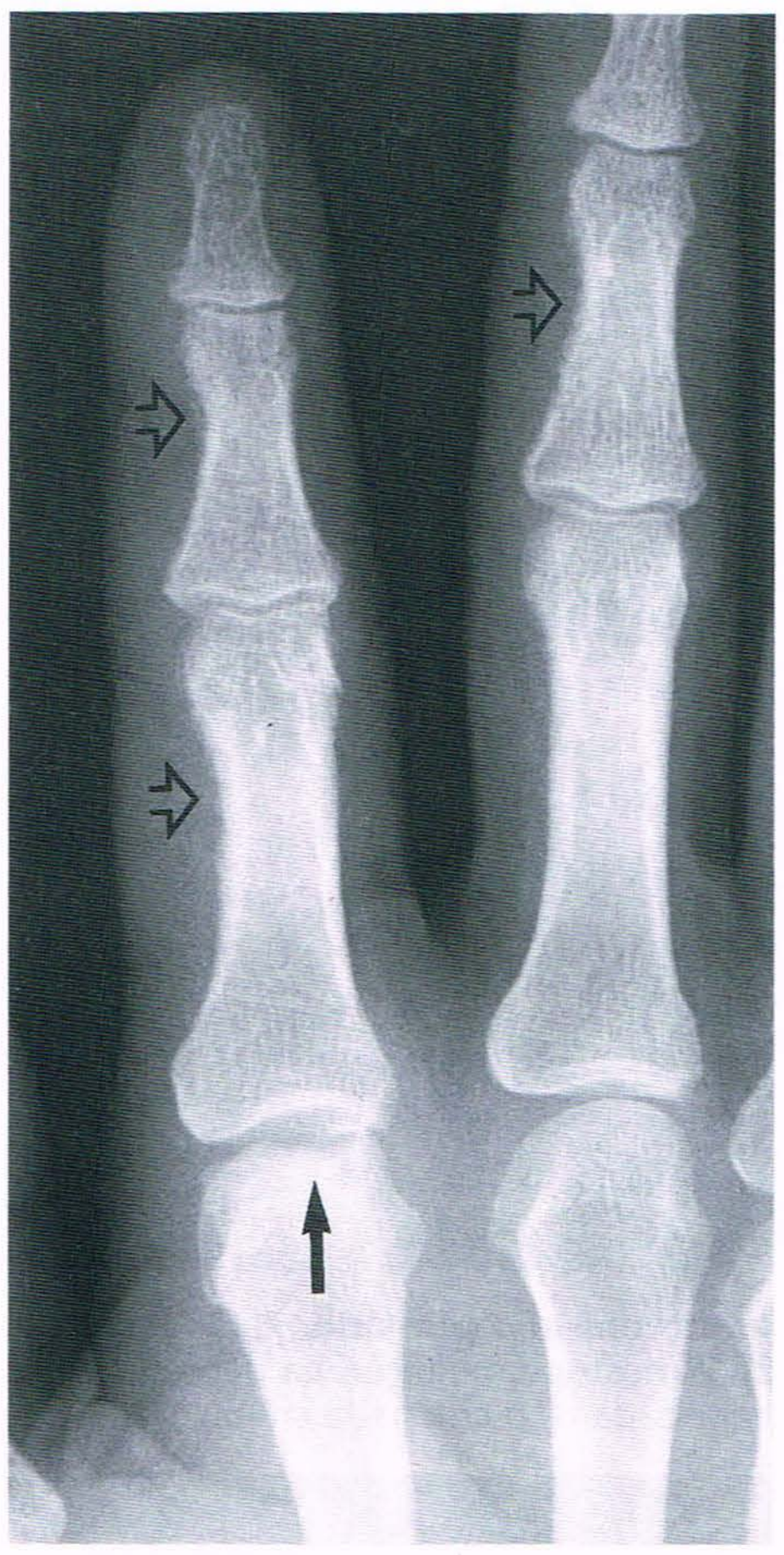

Fig. 28.3 **Hiperparatireoidismo primário.** Existe reabsorção óssea subcondral na cabeça do segundo metacarpal (*seta*). Observe também a reabsorção óssea subperiosteal nas falanges proximal e distal (*setas abertas*).

Fig. 28.4 **Hiperparatireoidismo primário.** Radiografia ântero-posterior do ombro de uma mulher de 36 anos de idade com hiperparatireoidismo primário mostra reabsorção da extremidade acromial da clavícula direita.

Fig. 28.5 **Hiperparatireoidismo primário.** Radiografia do segundo molar inferior em um paciente com hiperparatireoidismo primário mostra perda da lâmina dura em torno do alvéolo dentário.

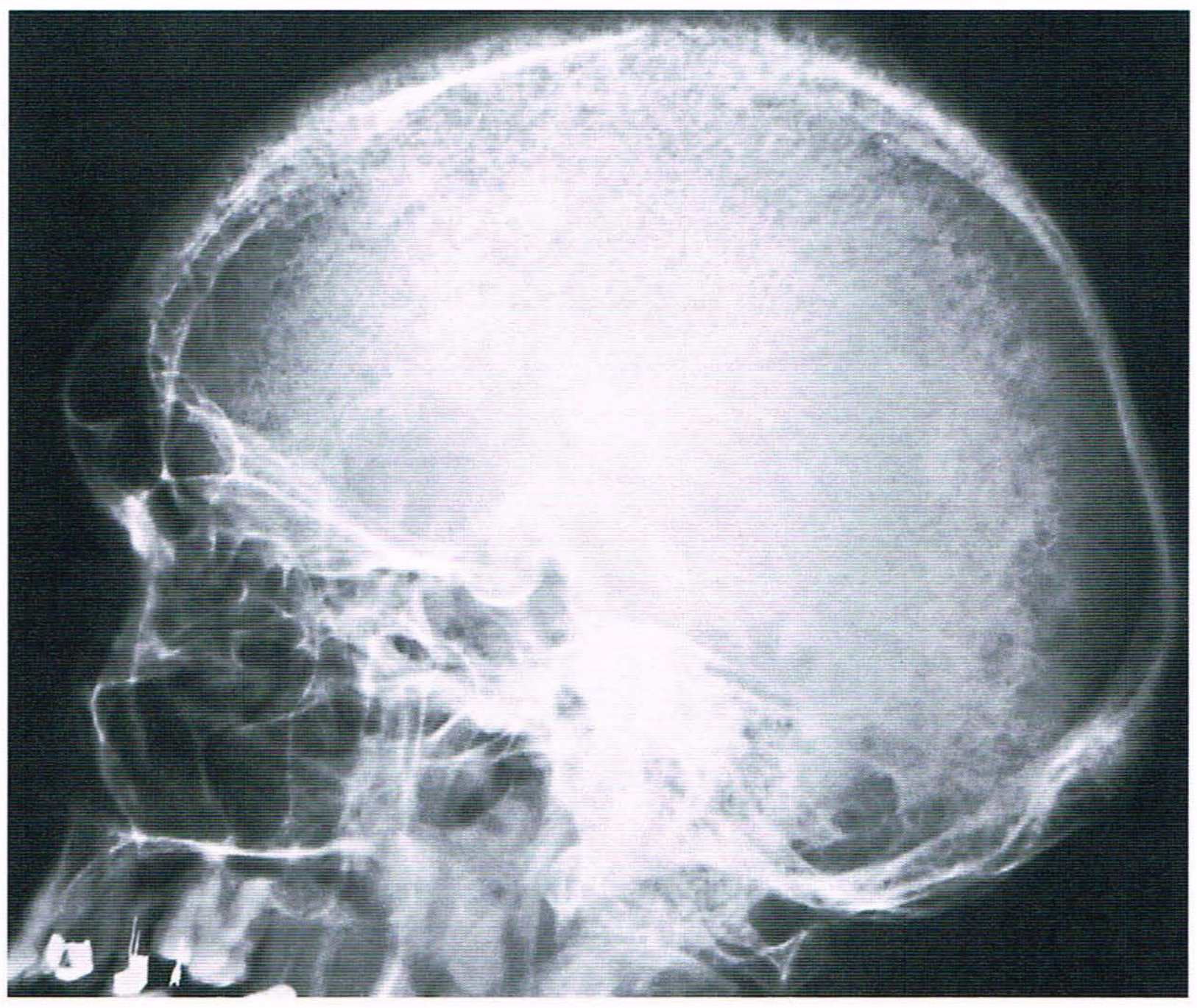

Fig. 28.6 Hiperparatireoidismo primário. Radiografia lateral do crânio do paciente da Fig. 28.2 mostra diminuição na densidade global do osso e aspecto granular da abóbada — o chamado crânio "em sal e pimenta".

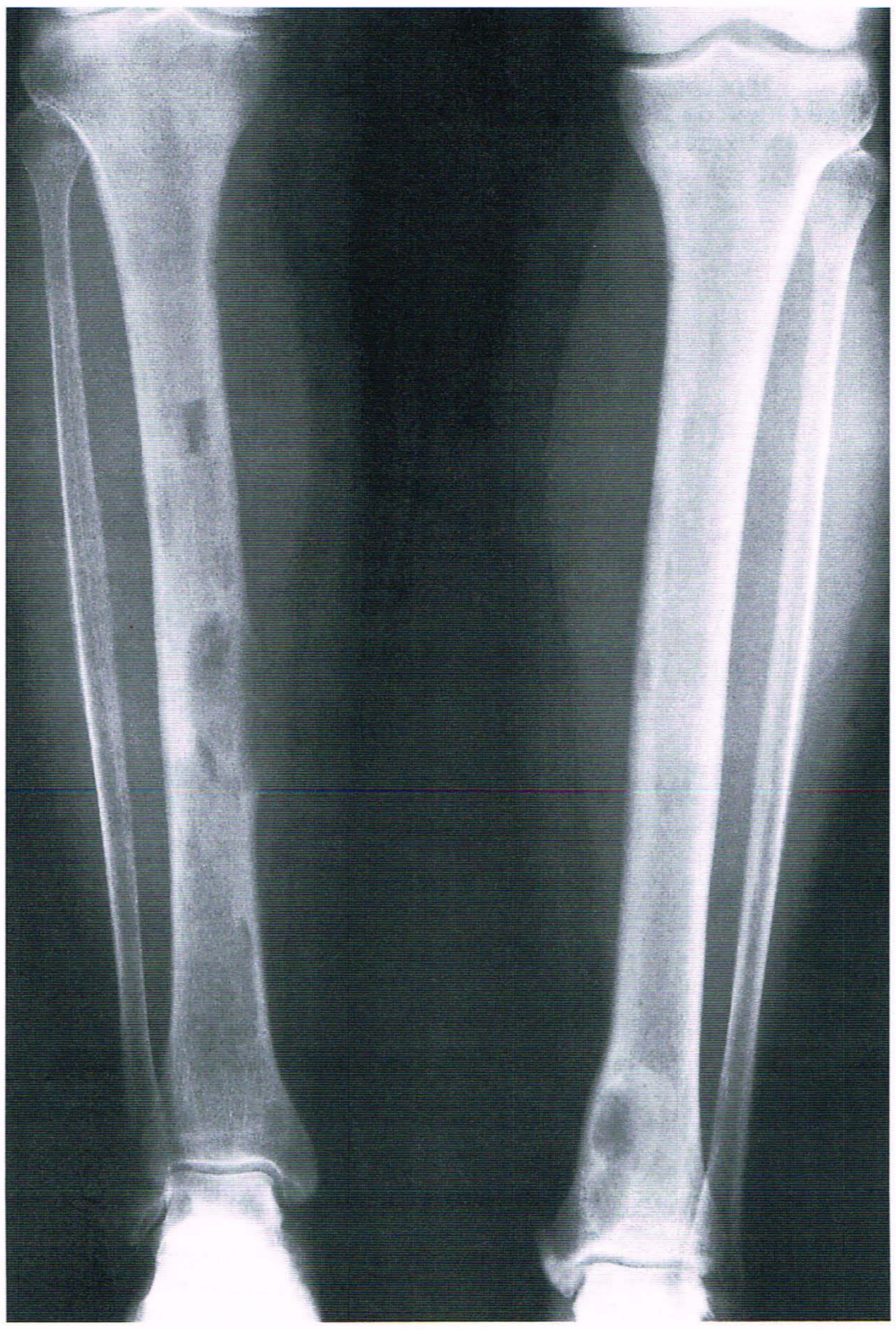

cido como "formação de túnel", que pode ser observado mais claramente em estudos com ampliação (ver Fig. 26.9). Outro aspecto característico é a perda da lâmina dura ao redor do alvéolo dentário, normalmente observada como uma linha branca nítida fina circundando a membrana periodontal que fixa o dente ao osso (Fig. 28.5). No crânio há mosqueamento característico da abóbada, que produz um aspecto de "sal e pimenta" (Fig. 28.6). Alterações destrutivas localizadas nos ossos afetados pelo hiperparatireoidismo tomam a forma de lesões císticas de vários tamanhos, comumente denominadas tumores marrons. A mandíbula, a pelve e os fêmures são os locais habituais destas lesões, porém podem ser encontrados em qualquer parte do esqueleto (Fig. 28.7).

No hiperparatireoidismo secundário, outros aspectos característicos podem existir, além das anormalidades radiológicas já mencionadas. Ocorre aumento generalizado na densidade óssea, particularmente em pacientes mais jovens. Na coluna vertebral, esta alteração é refletida em faixas escleróticas densas observadas adjacentes aos platôs vertebrais, conferindo às vértebras um aspecto semelhante a sanduíche. Este fenômeno é denominado coluna em "camisa de jogador de rúgbi" porque as faixas escleróticas formam listras horizontais semelhantes a camisas usadas pelos jogadores de rúgbi (Fig. 28.8). Todavia, deve-se estar ciente na avaliação do hiperparatireoidismo que alterações osteoescleróticas também podem ocorrer como uma manifestação de consolidação, quer espontaneamente ou como resultado de um tratamento. A deposição de cálcio na fibrocartilagem, cartilagem articular e tecidos moles é comum, e calcificações vasculares são muito mais freqüentes no hiperparatireoidismo secundário (Fig. 28.9).

Fig. 28.7 Hiperparatireoidismo primário. Radiografia ântero-posterior das pernas da mesma paciente da Fig. 28.4 mostra múltiplas lesões líticas (tumores marrons) nas tíbias.

Fig. 28.8 **Hiperparatireoidismo secundário.** Um rapaz de 17 anos de idade com insuficiência renal crônica desenvolveu hiperparatireoidismo secundário. Radiografia lateral da coluna lombar mostra faixas escleróticas adjacentes aos platôs vertebrais — a assim chamada coluna em "camisa de jogador de rúgbi".

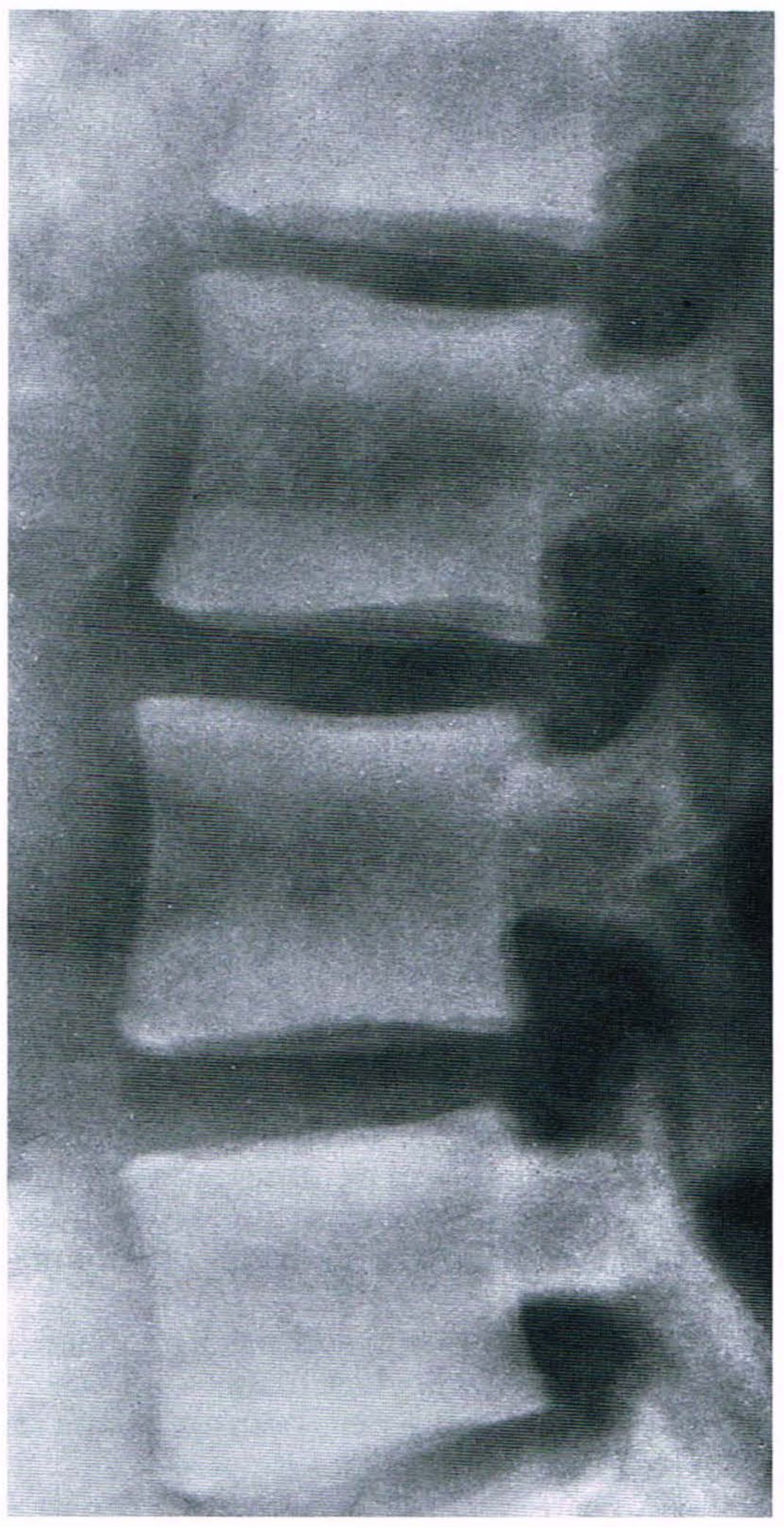

Fig. 28.9 **Hiperparatireoidismo secundário.** Radiografia póstero-anterior das porções distais dos antebraços e das mãos de uma mulher de 48 anos de idade mostra calcificações vasculares e de tecidos moles, achados característicos no hiperparatireoidismo secundário. Observe também a osteopenia difusa.

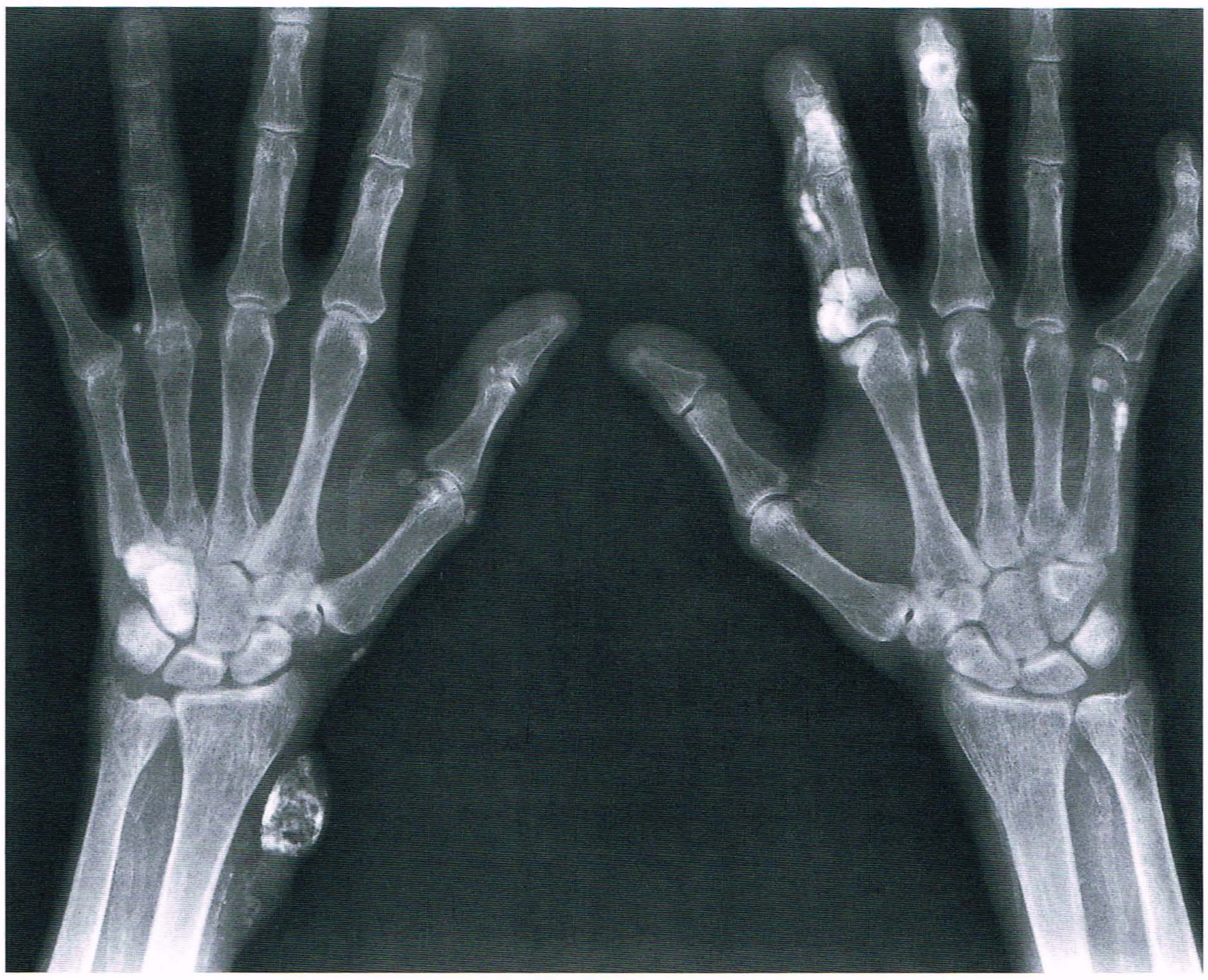

Complicações

Tanto o hiperparatireoidismo primário quanto o secundário podem ser complicados por fraturas patológicas que geralmente ocorrem nas costelas e nos corpos vertebrais. A artropatia do hiperparatireoidismo, outra complicação freqüente, é estudada em maiores detalhes no Capítulo 15. O deslizamento da epífise da cabeça do fêmur ou da epífise do úmero também podem ser ocasionalmente observados. O envolvimento dos ligamentos e tendões resulta em frouxidão capsular e ligamentar que pode levar a instabilidade articular. Ocasionalmente, a avulsão espontânea do tendão foi observada, fenômeno atribuído ao efeito direto do PTH sobre o tecido conectivo. Menos freqüentemente ainda a deposição intra-articular de cristais (pirofosfato diidratado de cálcio) na cartilagem, cápsula e sinóvia pode ocorrer, o que pode levar a síndrome de pseudogota.

ASPECTOS PRÁTICOS A SEREM LEMBRADOS

[1] As alterações radiológicas típicas do hiperparatireoidismo primário (hipercalcêmico) incluem:
- osteopenia generalizada
- reabsorção subperiosteal, subcondral e cortical
- reabsorção da extremidade acromial da clavícula
- aspecto em "sal e pimenta" do crânio
- lesões císticas (tumores marrons) de vários tamanhos.

[2] Reabsorção óssea subperiosteal é mais bem demonstrada em uma radiografia dorsopalmar das mãos, visto que estas alterações tipicamente ocorrem nas faces radiais das falanges médias dos dedos médio e indicador.

[3] Reabsorção óssea subcondral é mais observada nas articulações sacroilíacas, esternoclaviculares e acromioclaviculares.

[4] Reabsorção cortical (formação de túnel) é mais bem apreciada na radiografia com ampliação da mão ou dos ossos longos.

[5] Hiperparatireoidismo secundário (secundário a doença renal) é tipificado radiograficamente por:
- aumento generalizado na densidade óssea
- faixas escleróticas adjacentes aos platôs vertebrais, conhecidas como coluna em "camisa de jogador de rúgbi"
- calcificações de tecidos moles.

[6] As complicações mais freqüentes do hiperparatireoidismo incluem fraturas patológicas (corpos vertebrais, costelas), artropatias metabólicas e deslizamento de epífises (femoral e umeral).

LEITURAS SUGERIDAS

Beale MG, Salcedo JR, Ellis D, Rao DD. Renal osteodystrophy. *Pediatr Clin North Am* 1976;23:873–884.

Brecht-Krauss D, Kusmierek J, Hellwig D, Adam WE. Quantitative bone scintigraphy in patients with hyperparathyroidism. *J Nucl Med* 1987;28:458–461.

Broadus AE. Primary hyperparathyroidism. *J Urol* 1989;141:723–728.

Brown TW, Genant HK, Hattner RS, Orloff S, Potter DE. Multiple brown tumors in a patient with chronic renal failure and secodary hyperparathyroidism. *AJR Am J Roentgenol* 1977;128:131–134.

Bywaters EGL, Dixon ASJ, Scott JT. Joint lesions of hyperparathyroidism. *Ann Rheum Dis* 1963;22:171–187.

De Graaf P, Schicht IM, Pauwels EKJ, te Velde J, de Graeff J. Bone scintigraphy in renal osteodystrophy. *J Nucl Med* 1978;19:1289–1296.

Genant HK, Heck LL, Lanzl LH, Rossmann K, Vander Horst J, Paloyan E. Primary hyperparathyroidism: a comprehensive study of clinical, biochemical and radiographic manifestations. *Radiology* 1973;109:513–524.

Greenfield GB. Roentgen appearance of bone and soft tissue changes in chronic renal disease. *AJR Am J Roentgenol* 1972;116:749–757.

Hayes CW, Conway WF. Hyperparathyroidism. *Radiol Clin North Am* 1991;29:85–96.

Hooge WA, Li D. CT of sacroiliac joints in secondary hyperparathyroidism. *J Can Assoc Radiol* 1981;31:42–44.

Jensen PS, Kliger AS. Early radiographic manifestations of secondary hyperparathyroidism associated with chronic renal disease. *Radiology* 1977;125:645–652.

Kricun ME, Resnick D. Patellofemoral abnormalities in renal osteodystrophy. *Radiology* 1982;143:667–669.

Massry S, Ritz E. The pathogenesis of secondary hyperparathyroidism of renal failure. *Arch Intern Med* 1978;138:853–856.

Murphey MD, Sartoris DJ, Quale JL, Pathria MN, Martin NL. Musculoskeletal manifestations of chronic renal insufficiency. *Radiographics* 1993;13:357–379.

Pugh DG. Subperiosteal resorption of bone: a roentgenologic manifestation of primary hyperparathyroidism and renal osteodystrophy. *AJR Am J Roentgenol* 1951;66: 577–586.

Reiss E, Canterbury JM. Spectrum of hyperparathyroidism. *Am J Med* 1974;56:794–799.

Resnick D. Erosive arthritis of the hand and wrist in hyperparathyroidism. *Radiology* 1974;110:263–269.

Resnick D. The "rugger jersey" vertebral body. *Arthritis Rheum* 1981;24:1191–1192.

Resnick D, Deftos LJ, Parthemore JG. Renal osteodystrophy: magnification radiography of target sites of absorption. *AJR Am J Roentgenol* 1981;136:711–714.

Resnick D, Niwayama G. Parathryoid disorders and renal osteodystrophy. In: *Diagnosis of bone and joint disorders*, vol 4, 2nd ed. Philadelphia: WB Saunders;1988: 2219–2285.

Resnick D, Niwayama G. Subchondral resorption of bone in renal osteodystrophy. *Radiology* 1976;118:315–321.

Richardson ML, Pozzi-Mucelli RS, Kanter AS, Kolb FO, Ettinger B, Genant HK. Bone mineral changes in primary hyperparthyroidism. *Skeletal Radiol* 1986;15:85–95.

Roche CJ, O'Keeffe DP, Lee WK, Duddalwar VA, Torreggiani WC, Curtis JM. Selections from the buffet of food signs in radiology. *Radiographics* 2002;22:1369–1384.

Rossi RL, ReMine SG, Clerkin EP. Hyperparathyroidism. *Surg Clin North Am* 1985; 65:187–209.

Shapiro R. Radiologic aspects of renal osteodystrophy. *Radiol Clin North Am* 1972; 10:557–568.

Sly WM, Mittal AK. Bone scan in chronic dialysis patients with evidence of secondary hyperparathyroidism and renal osteodystrophy. *Br J Radiol* 1975;48:878–884.

Sundaram M, Joyce PF, Shields JB, Riaz MA, Sagar S. Terminal tufts of the hands: site for earliest changes of renal osteodystrophy in patients on maintenance hemodialysis. *AJR Am J Roentgenol* 1979;133:25–29.

Sundaram M, Phillipp SR, Wolverson MK, Riaz MA, Rae BJ. Ungual tufts in the follow-up of patients on maintenance hemodialysis. *Skeletal Radiol* 1980;5:247–249.

Teplick JG, Eftekhari F, Haskin ME. Erosion of the sternal ends of the clavicle: a new sign of primary and secondary hyperparathyroidism. *Radiology* 1974;113:323–326.

Weller M, Edeiken J, Hodes PJ. Renal osteodystrophy. *AJR Am J Roentgenol* 1968; 104:354–363.

Wittenberg A. The rugger jersey spine sign. *Radiology* 2004;230:491–492.

CAPÍTULO

29

DOENÇA DE PAGET

Fisiopatologia

A doença de Paget, transtorno ósseo relativamente comum, é um distúrbio progressivo crônico no metabolismo ósseo que afeta principalmente pessoas idosas. É discretamente mais comum em homens que em mulheres (3/2), com média de idade de início entre 45 e 55 anos de idade, embora a doença seja observada em adultos jovens. A prevalência da doença de Paget varia de modo considerável em diferentes partes do mundo, alcançando maior incidência na Grã-Bretanha, Austrália e Nova Zelândia.

A natureza precisa da doença de Paget e sua etiologia ainda não são conhecidas. Sir James Paget denominou a doença de *osteíte deformante*, acreditando que o processo básico tinha origem infecciosa. Outras etiologias também foram propostas, como neoplásica, vascular, endócrina, imune, traumática e hereditária. Estudos ultra-estruturais recentes e a descoberta de osteoclastos multinucleados gigantes contendo microfilamentos no citoplasma afetado, bem como corpos de inclusão intranucleares, sugerem uma etiologia viral. Alguns pesquisadores obtiveram evidências imunocitológicas identificando as partículas como análogas àquelas do material do vírus do grupo do sarampo. Outros estudos imunológicos demonstraram antígenos virais nas células afetadas idênticos aos do vírus sincicial respiratório. A pesquisa mais recente indica um paramixovírus como fator etiológico.

Qualquer que seja a causa fundamental da doença de Paget, seu processo patológico básico tem a ver com o equilíbrio entre a reabsorção óssea e a neoosteogênese aposicional. Há remodelagem óssea desordenada e extremamente ativa secundária tanto à reabsorção osteoclástica quanto à formação óssea osteoblástica em um padrão de mosaico característico, que é o marco fundamental deste transtorno. Em bioquímica, o aumento na atividade osteoblástica é refletido em níveis séricos elevados de fosfatase alcalina, que podem aumentar até valores extremamente altos. De modo similar, o aumento na reabsorção óssea osteoclástica é refletido por altos níveis urinários de hidroxiprolina, que é formada como resultado da decomposição do colágeno.

As anormalidades ósseas observadas na doença de Paget são com freqüência assintomáticas e podem ser um achado incidental no exame radiológico ou na autópsia. Quando as alterações são sintomáticas, as manifestações clínicas estão freqüentemente relacionadas com complicações da doença, como a deformidade dos ossos longos, calor no membro envolvido, dor à palpação periosteal e dor óssea, fraturas, osteoartrite secundária, compressão neural e degeneração sarcomatosa. A distribuição de uma lesão varia de envolvimento monostótico até doença disseminada. Os seguintes ossos, em ordem decrescente de freqüência, são afetados com mais freqüência: pelve, fêmur, crânio, tíbia, vértebras, clavícula, úmero e costelas (Fig. 29.1). A fíbula é envolvida apenas em casos excepcionais.

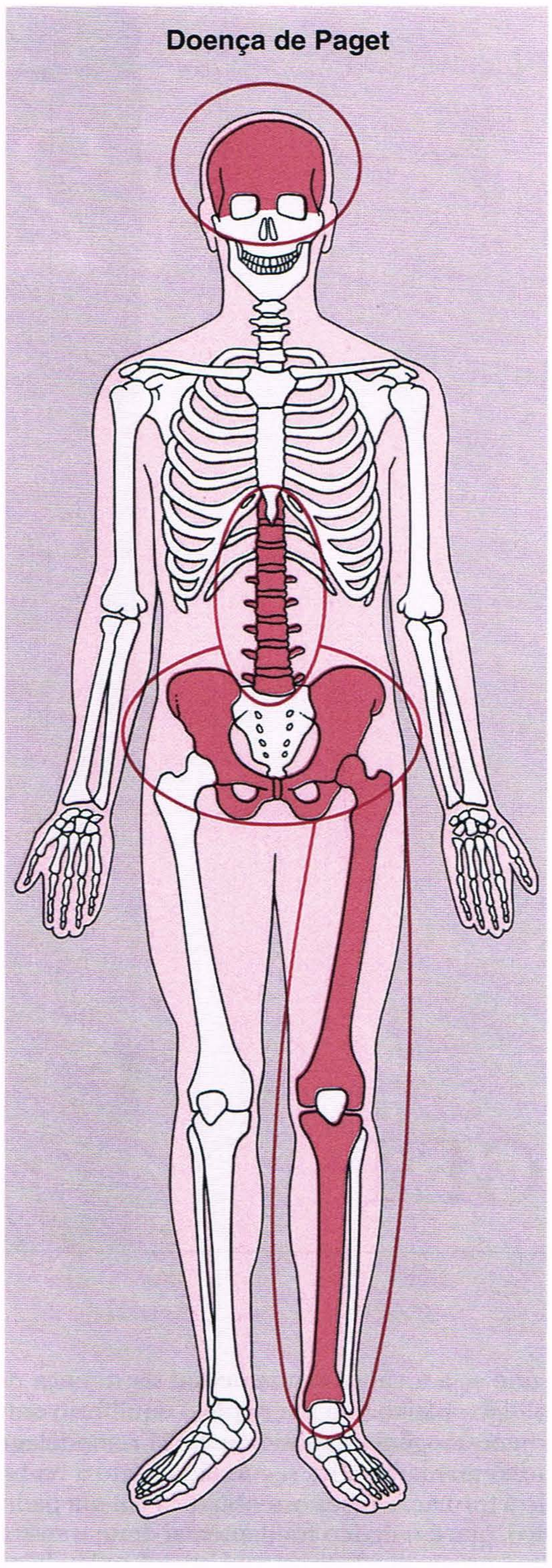

Fig. 29.1 **Locais-alvo principais da doença de Paget.**

Avaliação Radiológica

As características radiológicas da doença de Paget correspondem aos processos patológicos no osso e dependem do estágio do transtorno. Na fase inicial, *osteolítica* ou *fase quente*, a reabsorção óssea ativa é evidente sob a forma de uma cunha radiotransparente ou uma área alongada com bordas nítidas que destrói tanto o osso cortical quanto o esponjoso à medida que avança ao longo da diáfise. Os termos freqüentemente usados para descrever este fenômeno são "cunha progressiva", "chama de vela" e "folha de grama" (Fig. 29.2). Nos ossos planos como a calvária ou o osso ilíaco, uma área de destruição óssea ativa conhecida como osteoporose circunscrita apresenta-se como uma lesão puramente osteolítica (Fig. 29.3). No crânio, os locais mais comumente afetados são os ossos frontal e occipital; tanto a tábua interna quanto a externa da calvária são envolvidas, porém a primeira é mais extensamente afetada.

Na *fase intermediária* ou *mista*, a destruição óssea é acompanhada por neoosteogênese, com este último processo tendendo a predominar. A remodelagem óssea aparece radiologicamente como espessamento da cortical e trabeculação grosseira do osso esponjoso (Fig. 29.4). Na pelve, o espessamento da cortical e a esclerose das linhas iliopectíneas e isquiopúbicas estão presentes. Os ramos do púbis e os ísquios podem aumentar. Na coluna vertebral, a cortical fina do corpo vertebral, que desaparece na fase quente, é posteriormente substituída por osso grosseiramente trabeculado e largo formando o que parece ser uma "moldura" ao redor do corpo (Fig. 29.5). No crânio, densidades focais em placas com um aspecto de "bolas de algodão" são características (Fig. 29.6).

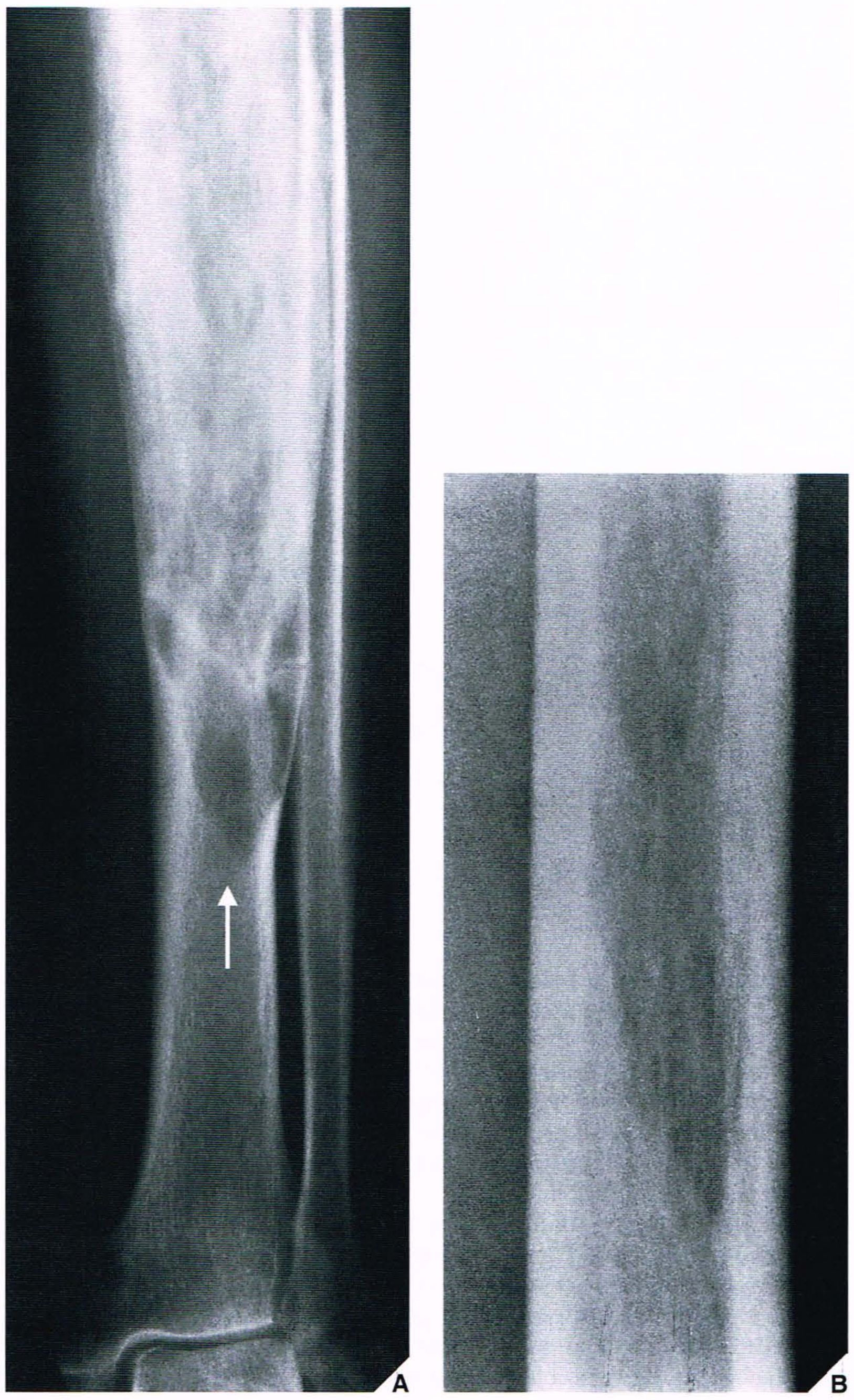

Fig. 29.2 **Fase osteolítica da doença de Paget. (A)** Radiografia ântero-posterior da perna de uma mulher de 68 anos de idade mostra uma cunha progressiva de destruição osteolítica na porção média da tíbia (*seta*). **(B)** Estudo com ampliação da porção média do fêmur em outro paciente mostra a fase puramente osteolítica da doença de Paget. Em ambos os exemplos, a lesão assemelha-se a uma folha de grama ou a uma chama de vela. (**A** reproduzido de Sissons HA, Greenspan A, 1986, com permissão.)

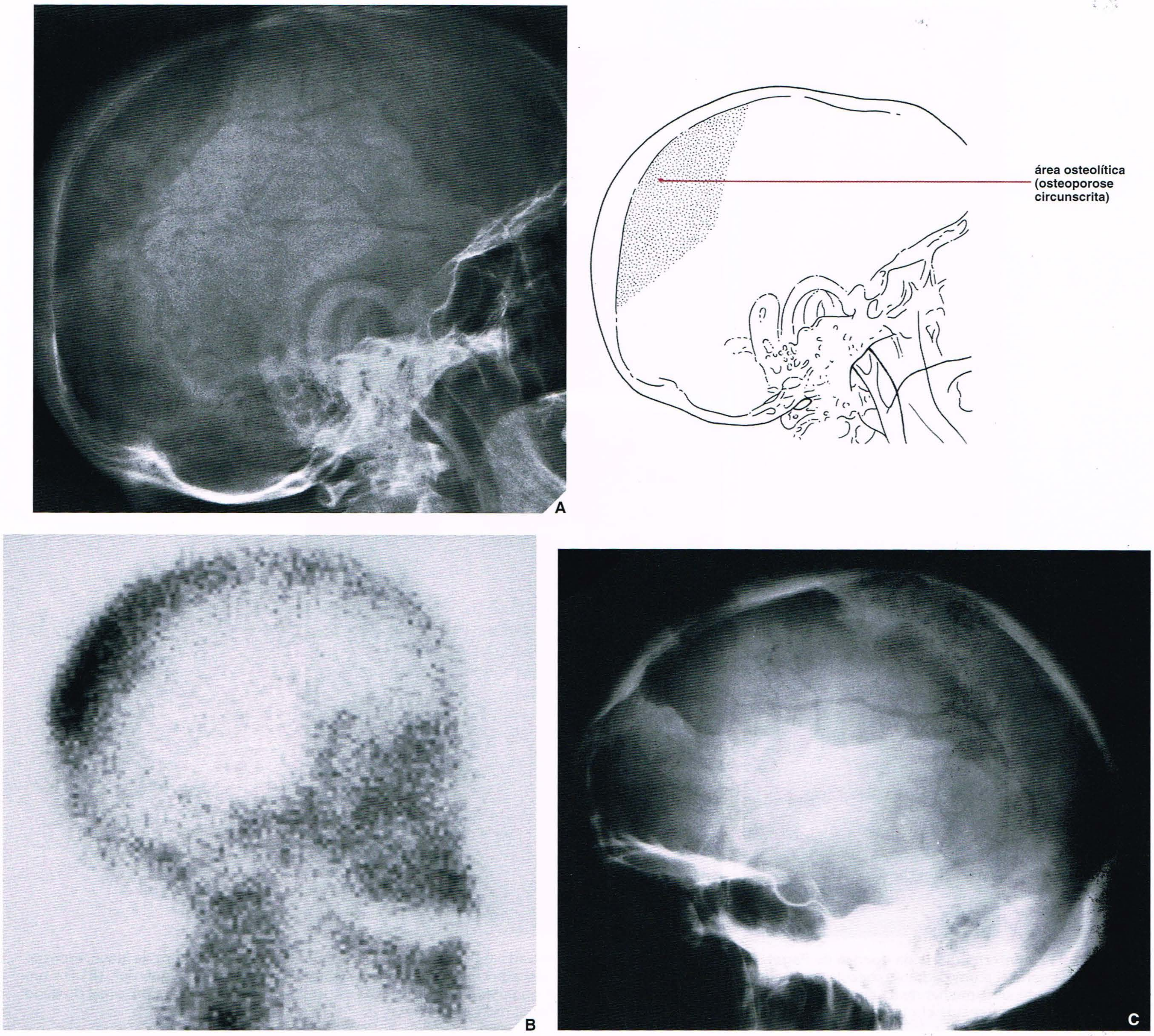

Fig. 29.3 **Fase osteolítica da doença de Paget.** (A) Radiografia lateral do crânio de um homem de 60 anos de idade mostra uma lesão osteolítica na área parietooccipital. Este defeito bem demarcado, conhecido como osteoporose circunscrita, representa a fase quente da doença. (B) Cintigrafia óssea mostra um aumento localizado de captação característico do traçador radiofarmacêutico resultando num aspecto de sinal do "solidéu". (C) Radiografia lateral do crânio de uma mulher de 65 anos de idade revela osteoporose circunscrita na área frontoparietal.

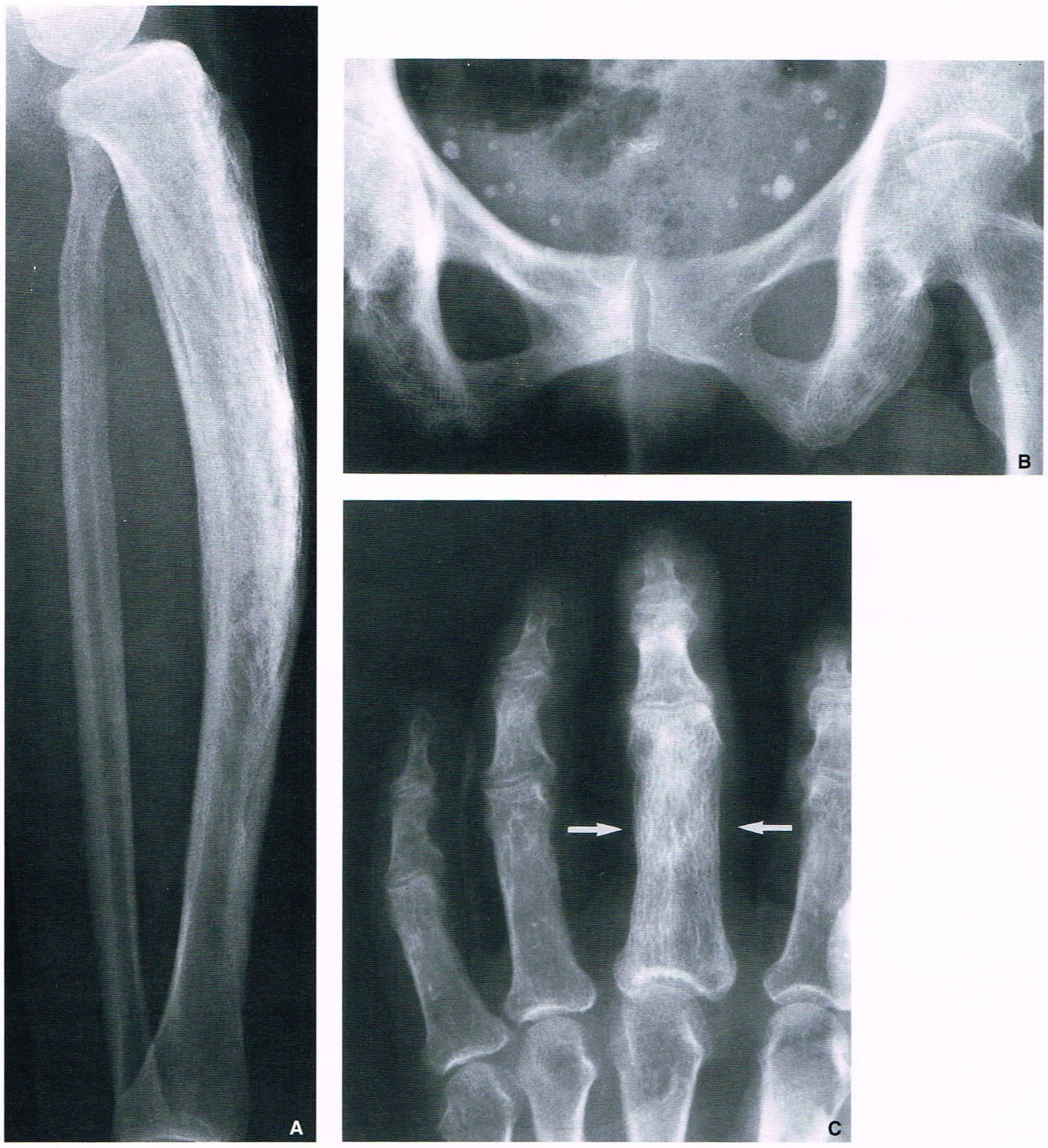

Fig. 29.4 **Fase intermediária da doença de Paget.** (**A**) Na fase intermediária, observada aqui afetando a tíbia em uma mulher de 62 anos de idade, espessamento da cortical e um padrão trabecular grosseiro na porção medular do osso são aspectos característicos. Observe o arqueamento anterior. (**B**) Em um outro paciente, uma mulher de 81 anos de idade, a fase intermediária é observada no púbis e no ísquio. (**C**) Fase mista afetando a falange proximal do dedo médio (*setas*) é observada em uma mulher de 67 anos de idade com doença de Paget monostótica.

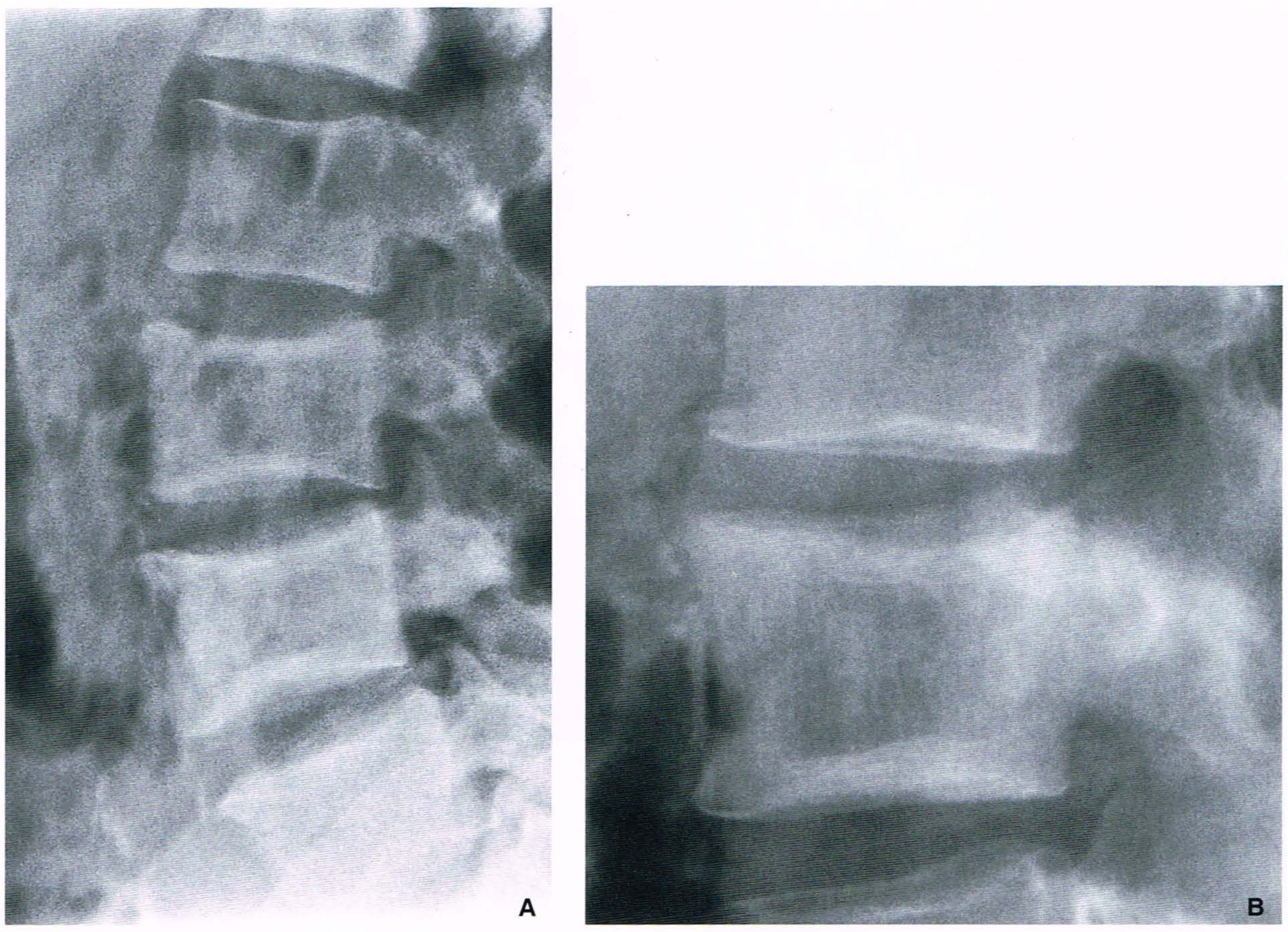

Fig. 29.5 Fase intermediária da doença de Paget. (A) Envolvimento da coluna lombar na fase mista pode ser reconhecido pelo aspecto de "moldura" dos corpos vertebrais criado pelo osso esclerótico denso na periferia e maior radiotransparência no centro. Observe a substituição parcial dos platôs vertebrais por osso grosseiramente trabeculado. **(B)** Em um outro paciente, o aspecto de "moldura" do corpo vertebral de L2 assinala a fase intermediária da doença de Paget. (**A** reproduzido de Sissons HA, Greenspan A, 1986, com permissão.)

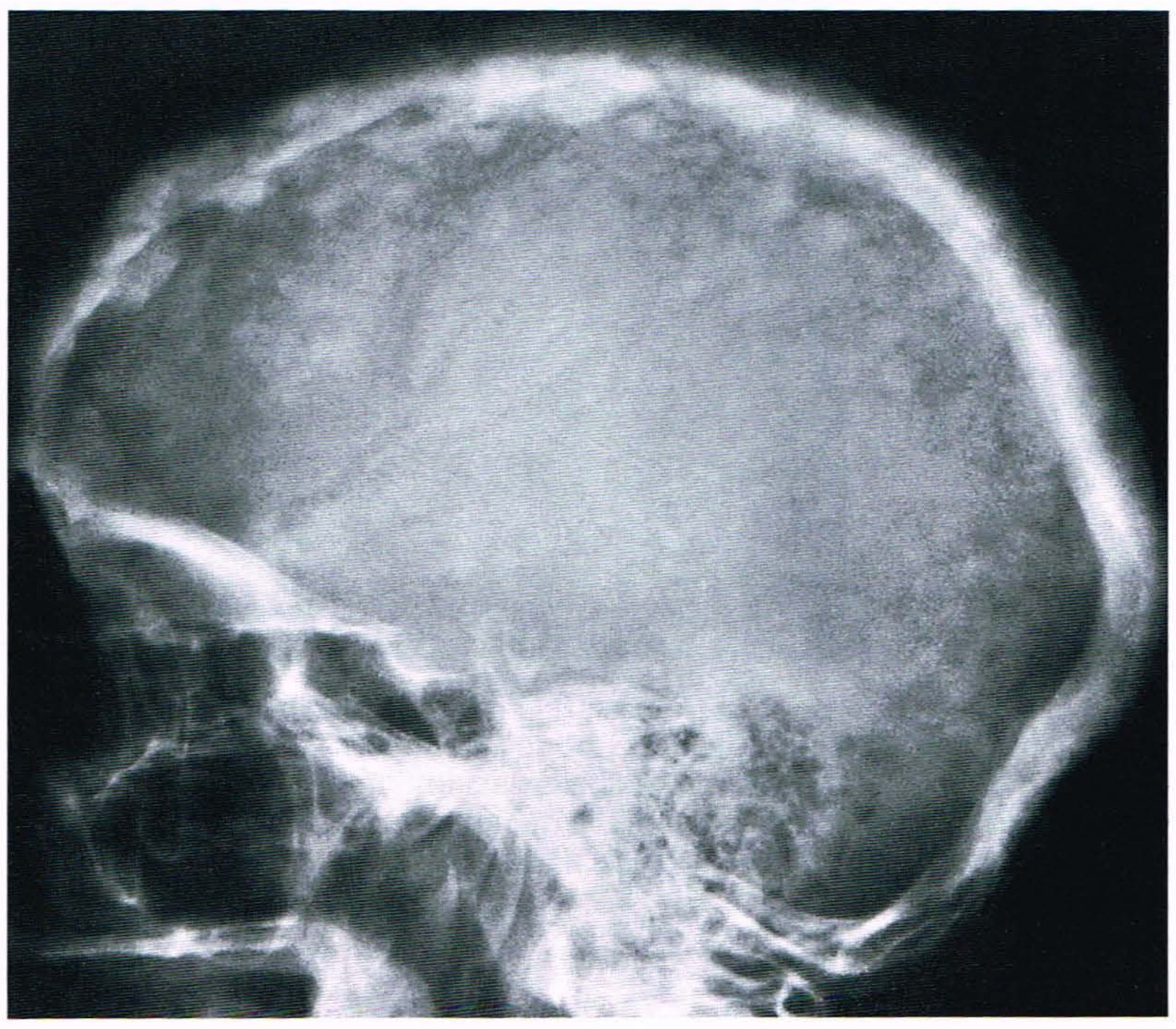

Fig. 29.6 Fase intermediária da doença de Paget. Densidades em placas focais no crânio com aspecto de "bolas de algodão" são típicas da fase intermediária da doença de Paget, como pode ser observado nesta radiografia de uma mulher de 68 anos de idade.

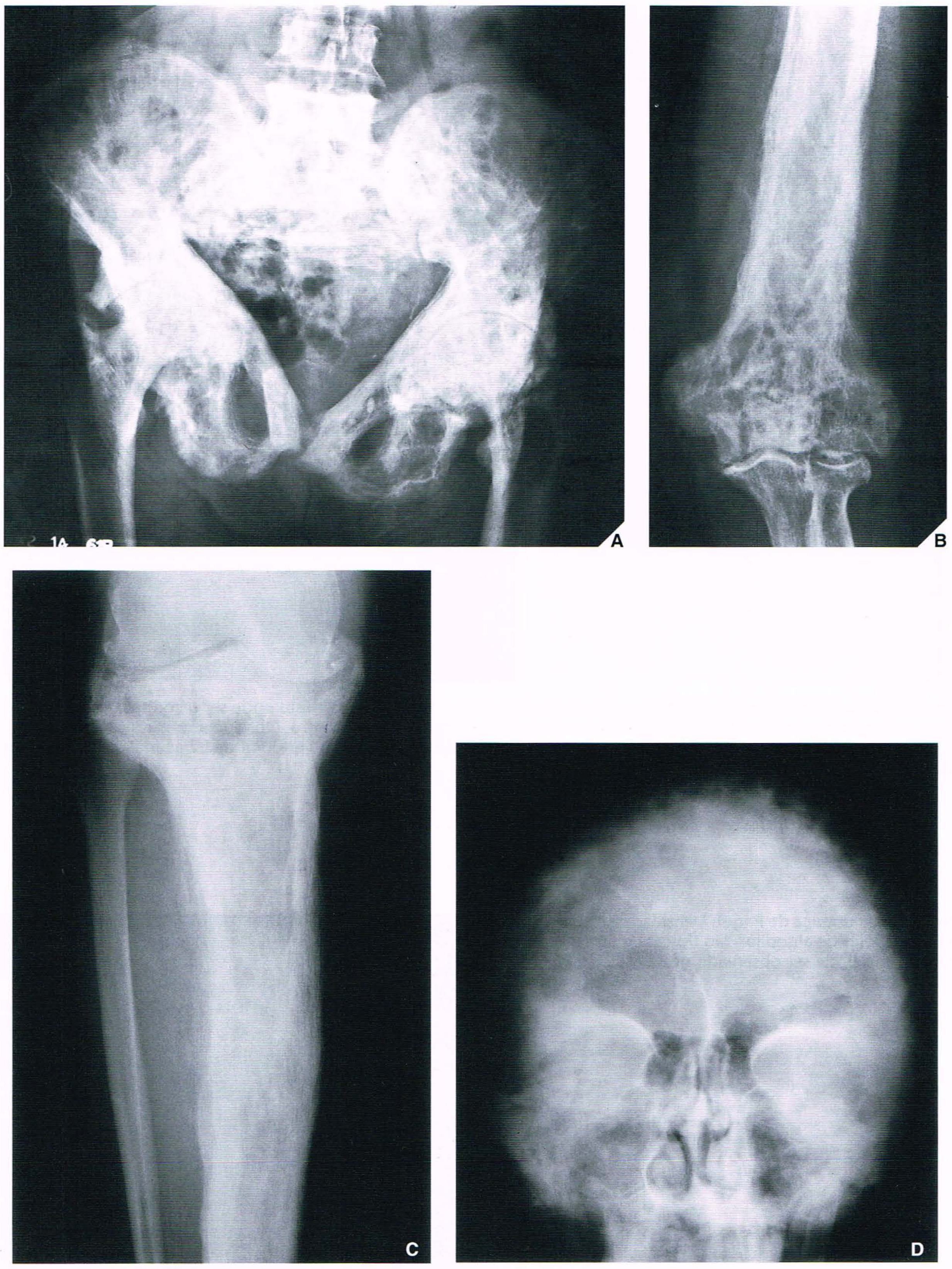

Fig. 29.7 **Fase fria da doença de Paget.** Na fase fria, há espessamento considerável da cortical e deformidade óssea. **(A)** A cavidade pélvica, observada aqui em uma mulher de 80 anos de idade, pode assumir uma aparência triangular. **(B)** O envolvimento de um osso longo, neste caso a porção distal do úmero de uma mulher de 60 anos de idade, exibe espessamento acentuado da cortical, estreitamento da cavidade medular e um padrão trabecular grosseiro. **(C)** Alterações similares estão presentes na tíbia de um homem de 72 anos de idade. **(D)** Radiografia ântero-posterior do crânio de uma mulher de 82 anos de idade revela alterações típicas da fase fria da doença de Paget. (**A** e **B** reproduzidos de Sissons HA, Greenspan A, 1986, com permissão.)

Fig. 29.8 **Fase fria da doença de Paget.** Radiografia ântero-posterior do antebraço de um homem de 57 anos de idade com doença de Paget poliostótica mostra aumento do rádio esquerdo com acentuada deformidade em arqueamento. Outros sinais da fase fria da doença são observados nas alterações escleróticas difusas e na demarcação indistinta entre a cortical e a esponjosa.

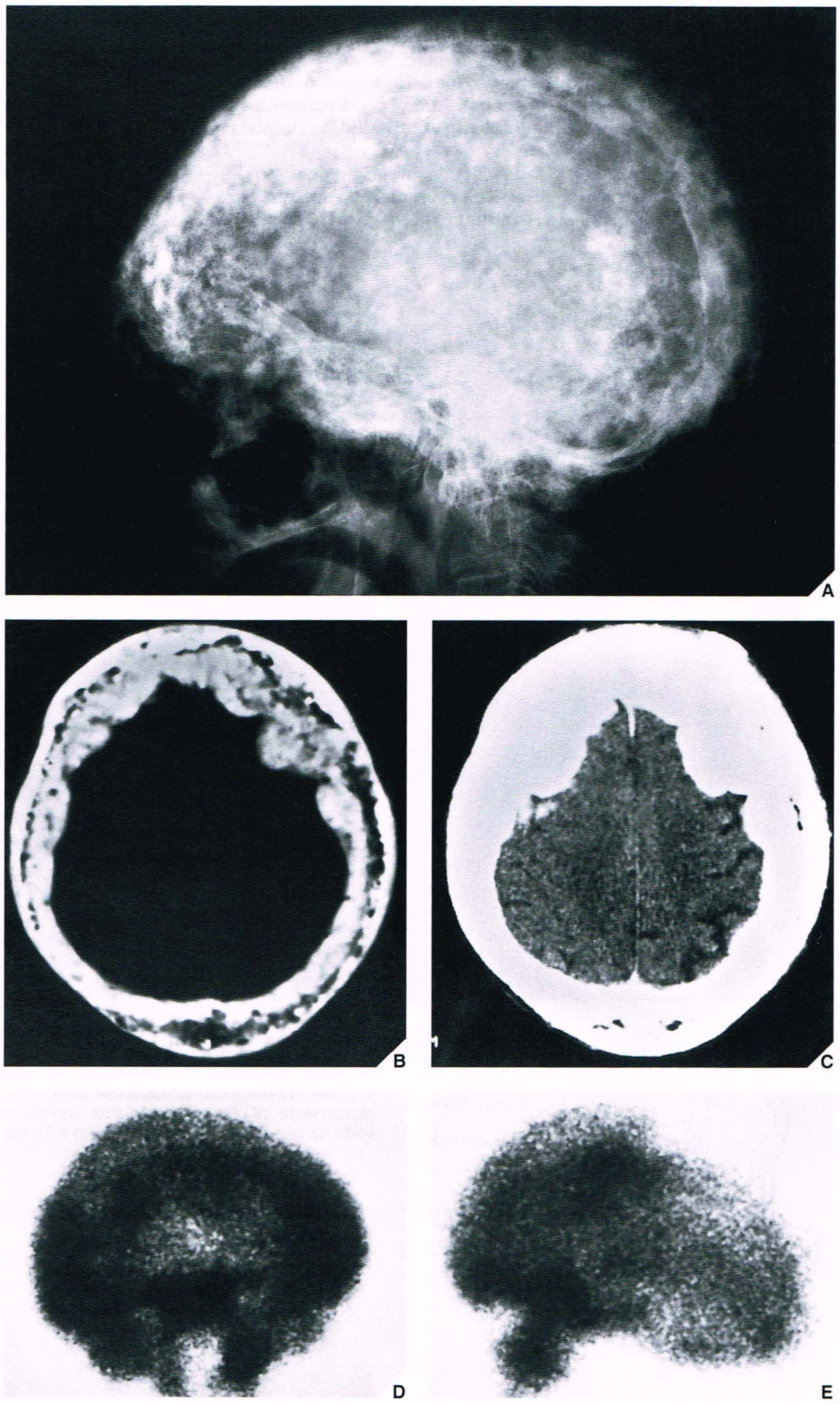

Fig. 29.9 **Fase fria da doença de Paget.** (**A**) Radiografia lateral do crânio de uma mulher de 80 anos de idade mostra inúmeras densidades coalescentes associadas a espessamento e esclerose da abóbada craniana e na base do crânio. Cortes de TC demonstram claramente envolvimento predominante da tábua interna com acentuada diminuição do espaço diplóico (**B**) e espessamento da abóbada craniana (**C**). (**D**), (**E**) Cintigrafia mostra aumento acentuado da captação de radiofármaco.

Na *fase fria* ou *esclerótica*, um aumento difuso da densidade óssea ocorre juntamente com o aumento e alargamento do osso e espessamento cortical acentuado, com borramento da demarcação entre a cortical e a esponjosa (Fig. 29.7). O arqueamento dos ossos longos pode se tornar um aspecto surpreendente (Fig. 29.8). Alterações semelhantes são observadas no crânio, onde a obliteração do espaço diplóico também é um aspecto típico (Fig. 29.9).

É importante lembrar que, devido à doença de Paget nos ossos longos começar em uma extremidade articular e avançar até a outra, todas as três fases do transtorno podem coexistir no mesmo osso (Fig. 29.10A). Da mesma forma, diferentes fases podem coexistir nos ossos planos ou na coluna vertebral (Fig. 29.10B).

A RM ocasionalmente é empregada para melhor demonstrar o envolvimento cortical e intramedular, e para excluir (ou confirmar) a extensão do processo para os tecidos moles. Em geral, o osso pagético exibe sinal de intensidade heterogênea. Nas seqüências ponderadas em T1, o sinal de intensidade intermediária a baixa geralmente é observado. Nas seqüências ponderadas em T2, o sinal pode ser alto, intermediário ou baixo, dependendo do estágio da doença e do grau de fibrose e de esclerose (Figs. 29.11 e 29.12).

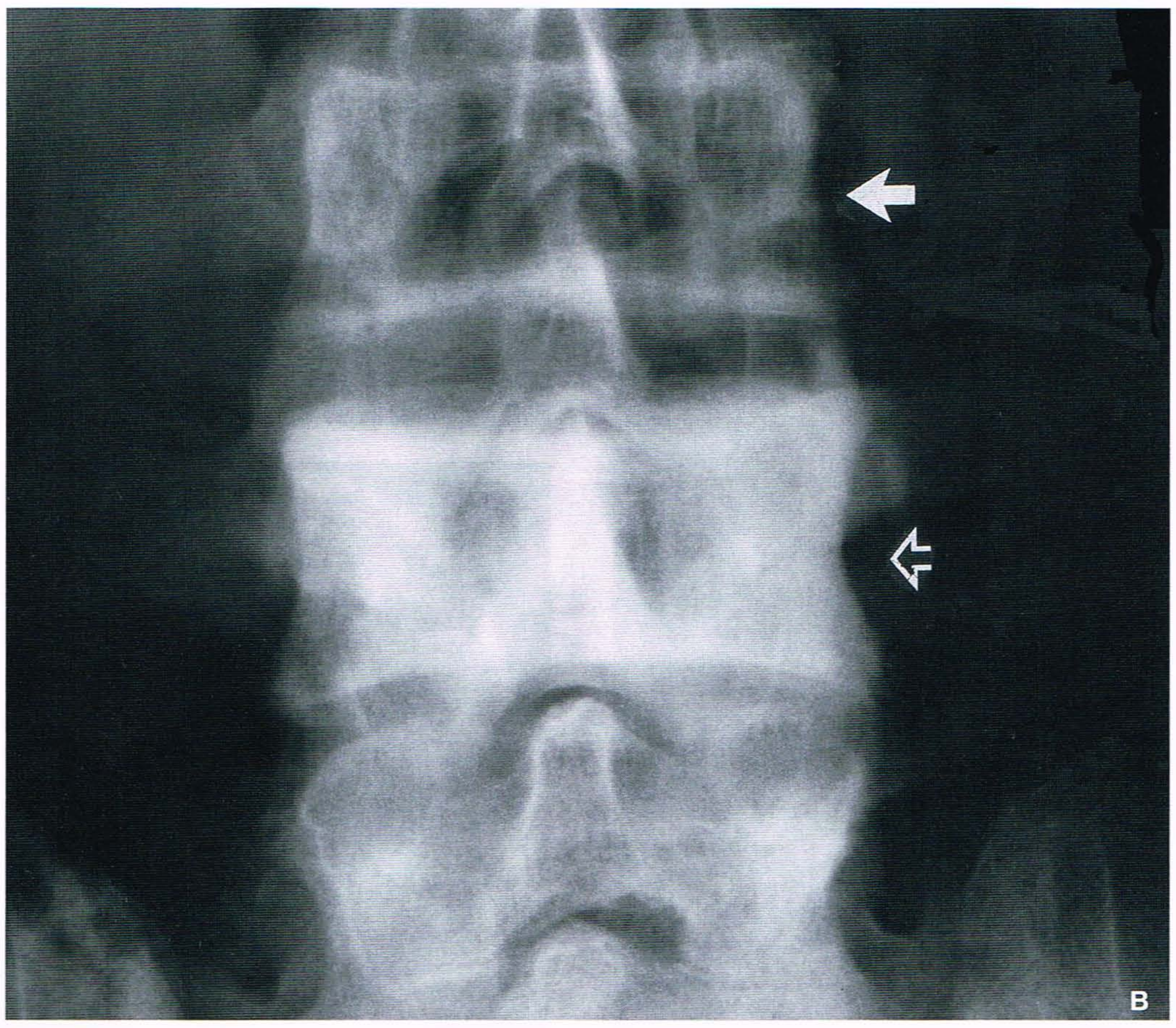

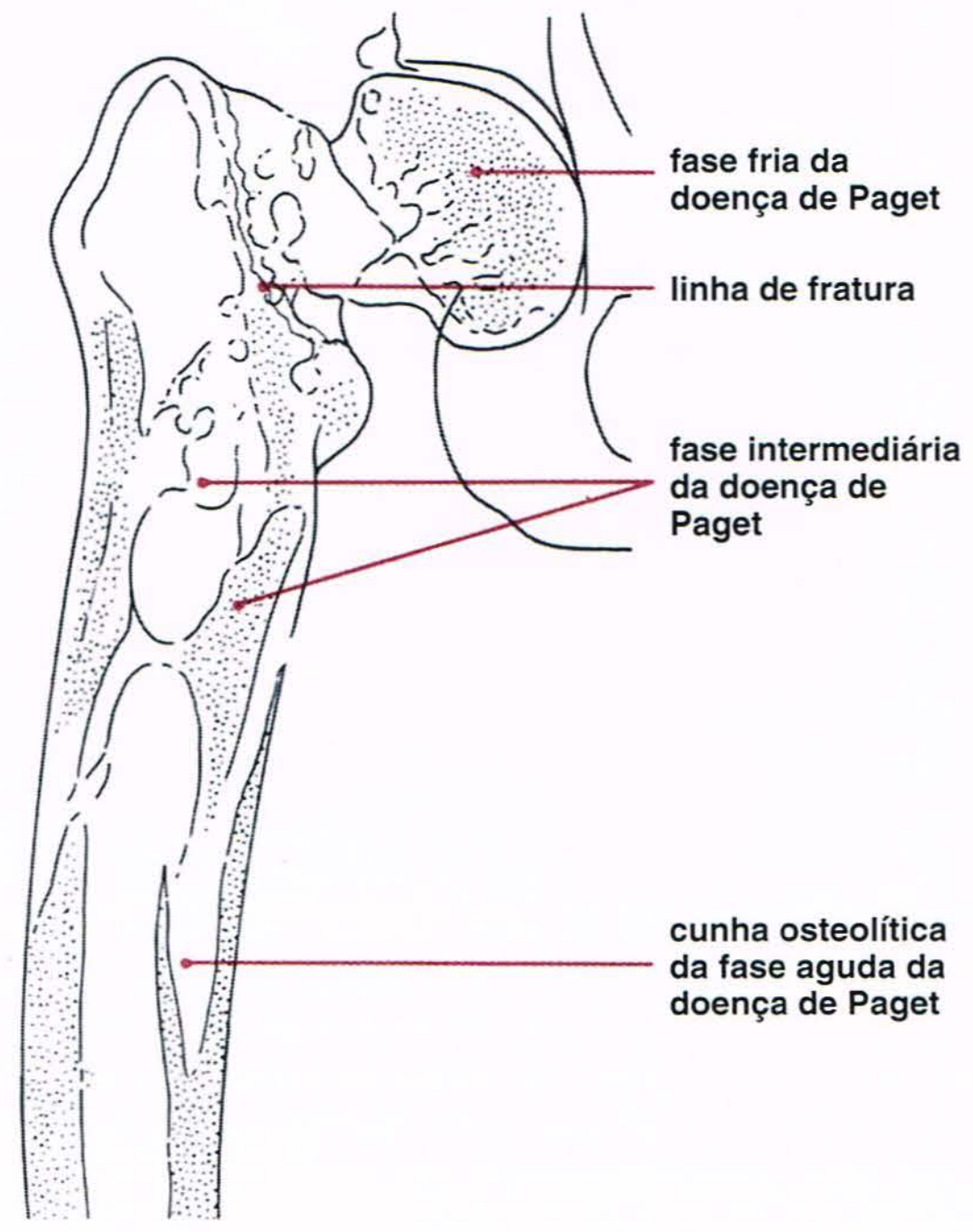

Fig. 29.10 Coexistência de diferentes fases da doença de Paget. (A) Radiografia ântero-posterior da metade proximal do fêmur de uma mulher de 77 anos de idade mostra todas as três fases do transtorno. A fase fria é observada na cabeça do fêmur, a fase intermediária na diáfise proximal e a fase quente, representada por uma cunha osteolítica de reabsorção, na cortical medial mais distalmente. **(B)** Em outro paciente, um homem de 54 anos de idade, a fase intermediária é observada na vértebra L3 (*seta*), enquanto a L4 revela uma fase fria (*seta aberta*).

Fig. 29.11 **RM da doença de Paget.** (A) Radiografia ântero-posterior da porção distal do fêmur esquerdo mostra aspecto típico da doença de Paget: aumento do osso, espessamento da cortical e esclerose e padrão trabecular grosseiro do osso esponjoso. (B), (C) Duas imagens de RM coronais ponderadas em T1 (SE; TR 500/TE 20 ms) demonstram espessamento da cortical (*seta*) e trabéculas esponjosas grosseiras com sinal de baixa intensidade. (D) RM coronal ponderada em T2 (SE; TR 2000/TE 80 ms) mostra sinal heterogêneo nos côndilos femorais.

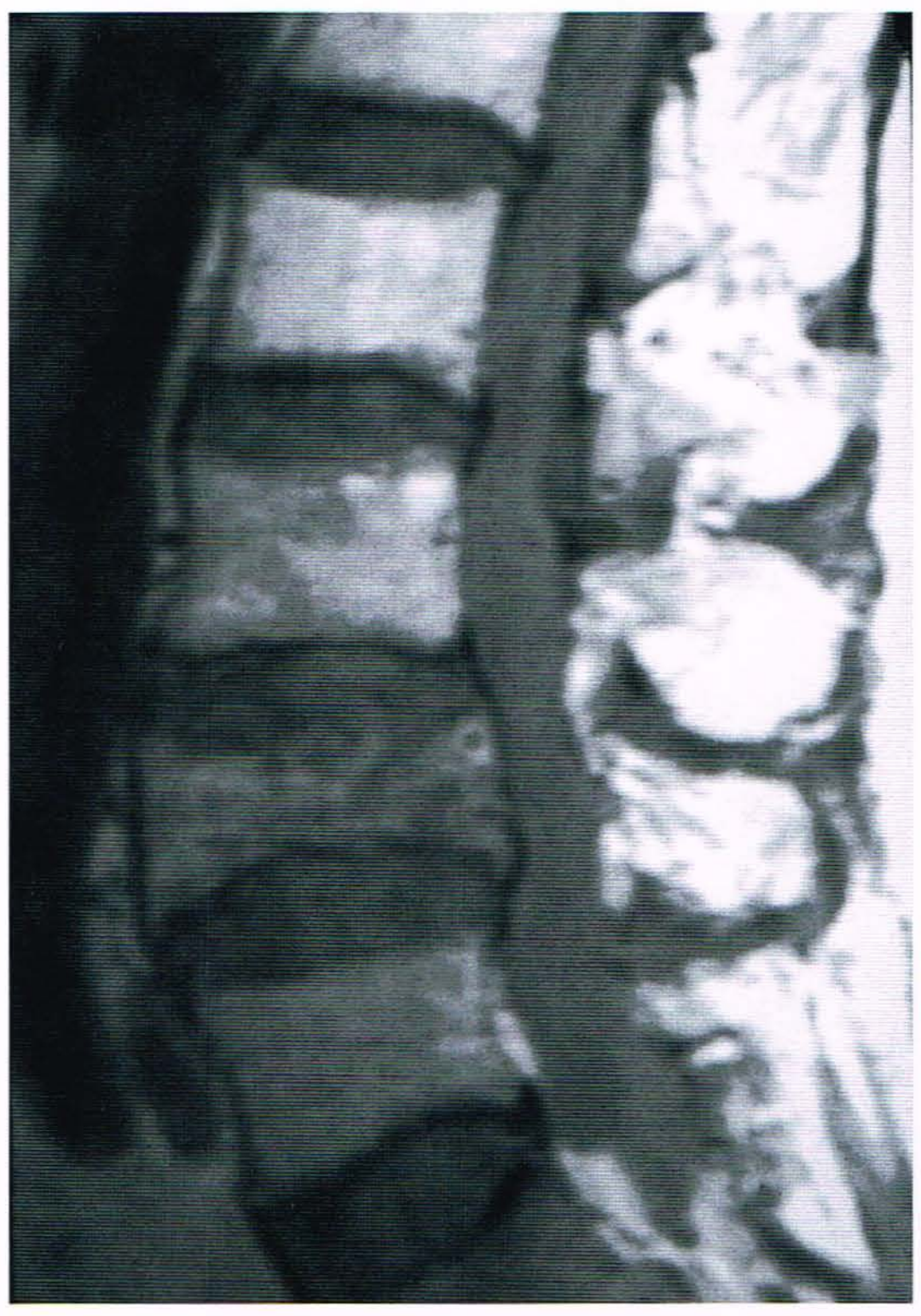

Fig. 29.12 **RM da doença de Paget.** RM sagital ponderada em T1 (SE; TR 500/TE 20 ms) da coluna lombar mostra envolvimento da vértebra pela doença de Paget.

Diagnóstico Diferencial

Vários transtornos podem simular a doença de Paget, enquanto a própria doença pode ser confundida com outros processos patológicos; por exemplo, o envolvimento de um único osso pode ser confundido com displasia fibrosa monostótica, e um aumento uniforme na densidade óssea pode simular linfoma ou câncer metastático. O aspecto de "camisa de jogador de rúgbi" da coluna vertebral no hiperparatireoidismo secundário pode assemelhar-se à vértebra pagética (ver Fig. 28.8). O hemangioma vertebral também assemelha-se muito radiograficamente à vértebra pagética, excetuando-se que o corpo vertebral não está aumentado e os platôs vertebrais estão bem delimitados (ver Fig. 20.43B). Entretanto, o transtorno que comporta a semelhança mais surpreendente com a doença de Paget é a hiperfosfatasia idiopática familiar, também denominada "doença de Paget juvenil" (ver Figs. 30.1 e 30.2). Nesta condição, ao contrário da doença de Paget, as extremidades articulares do osso podem não ser afetadas.

Complicações

Fraturas Patológicas

Das inúmeras complicações observadas em pacientes com doença de Paget, as mais freqüentes são fraturas patológicas dos ossos longos. Podem assemelhar-se a fraturas por estresse parciais ou incompletas, aparecendo radiologicamente como múltiplas linhas radiotransparentes horizontais curtas sobre a face convexa da cortical (Fig. 29.13). Fraturas completas verdadeiras são denominadas como do "tipo banana" devido à direção horizontal da linha de fratura que atravessa o osso afetado (Fig. 29.14), e também são comparadas a madeira podre ou giz esmagado. As fraturas são mais prováveis durante a fase osteolítica ou quente e freqüentemente são a manifestação principal na apresentação da doença de Paget.

Doença Articular Degenerativa

O desenvolvimento de doença articular degenerativa é uma complicação comum da doença de Paget. Esta forma secundária de osteoartrite geralmente ocorre nas articulações do joelho e do quadril, onde existem alterações características, incluindo estreitamento do espaço articular e formação de osteófitos. O envolvimento do acetábulo pode ser complicado por protrusão acetabular (Fig. 29.15).

Complicações Neurológicas

As complicações neurológicas da doença de Paget são secundárias ao envolvimento da coluna vertebral e do crânio. O colapso de um corpo vertebral, por exemplo, causa bloqueio extradural do canal vertebral, que pode levar à paraplegia (Fig. 29.16). O envolvimento grave do canal vertebral pode levar a estenose raquiana, cuja presença pode ser demonstrada de maneira eficaz pela TC (Fig. 29.17). A invaginação basilar devida ao amolecimento do crânio pode levar a invasão do forame magno e a déficit neurológico.

Complicações Neoplásicas

Os tumores de células gigantes benignos ou malignos, únicos ou múltiplos, podem complicar a doença de Paget. Os locais habituais desses tumores são a calvária e o osso ilíaco.

O desenvolvimento de um sarcoma ósseo é uma complicação grave, porém rara, da doença de Paget; a incidência é menor que 1%. O osteossarcoma é, sem dúvida, o tipo histológico mais freqüente (Fig. 29.18), seguido pelo fibrossarcoma, fibro-histiocitoma maligno, condrossarcoma e linfoma, com a pelve, fêmur e úmero sujeitos a maior risco para desenvolvimento de transformação maligna. Os principais aspectos radiológicos desta complicação são o desenvolvimento de uma lesão lítica no local da doença de Paget, indefinição da cortical e formação de uma massa de tecidos moles (Fig. 29.19); reação periosteal é raro. Freqüentemente, há também uma fratura patológica. O aspecto radiológico do sarcoma de Paget deve ser distinguido das metástases de um carcinoma primário do rim (Fig. 29.20), mama ou próstata. O depósito metastático pode ser alojado tanto no osso não afetado como no pagético. O prognóstico para pacientes com degeneração sarcomatosa da doença de Paget é sombrio; o tempo de sobrevida média geralmente não ultrapassa 6 a 8 meses. Ocasionalmente, um osteossarcoma no osso pagético pode metastatizar para outros ossos e tecidos moles, porém metástases para o pulmão, fígado e supra-renais são muito mais prováveis.

Tratamento Ortopédico

Em virtude da apresentação clínica variável da doença de Paget, as decisões em relação ao tratamento devem ser baseadas nas manifestações específicas em cada paciente. O objetivo do tratamento clínico é o controle e o alívio da dor e não a restituição da qualidade óssea normal. O papel do cirurgião ortopédico no tratamento da doença de Paget é avaliar e tratar a causa da dor do paciente, avaliar e tratar quaisquer deformidades e fornecer tratamento para fraturas patológicas e tumores que se desenvolvem no osso pagético. O radiologista contribui para estes objetivos fornecendo informações essenciais. Por exemplo, a TC é útil para demonstrar estenose raquiana, que freqüentemente leva a sintomas neurológicos nos pacientes com a doença de Paget (ver Fig. 29.17). As imagens com radionuclídeos (cintigrafia óssea) são também uma técnica valiosa, particularmente para determinar a distribuição óssea da doença (ver Fig. 26.10).

O tratamento consiste em inibição da atividade osteoclástica pela calcitonina, um hormônio de 32 aminoácidos secretado pelas células C da tireóide, e administração oral de bifosfonatos, que se ligam a áreas de elevada renovação óssea, diminuindo a reabsorção óssea. A principal ação dos bifosfonatos é diminuir a atividade osteoclástica. Os medicamentos mais prescritos para este grupo incluem etidronato, pamidro-

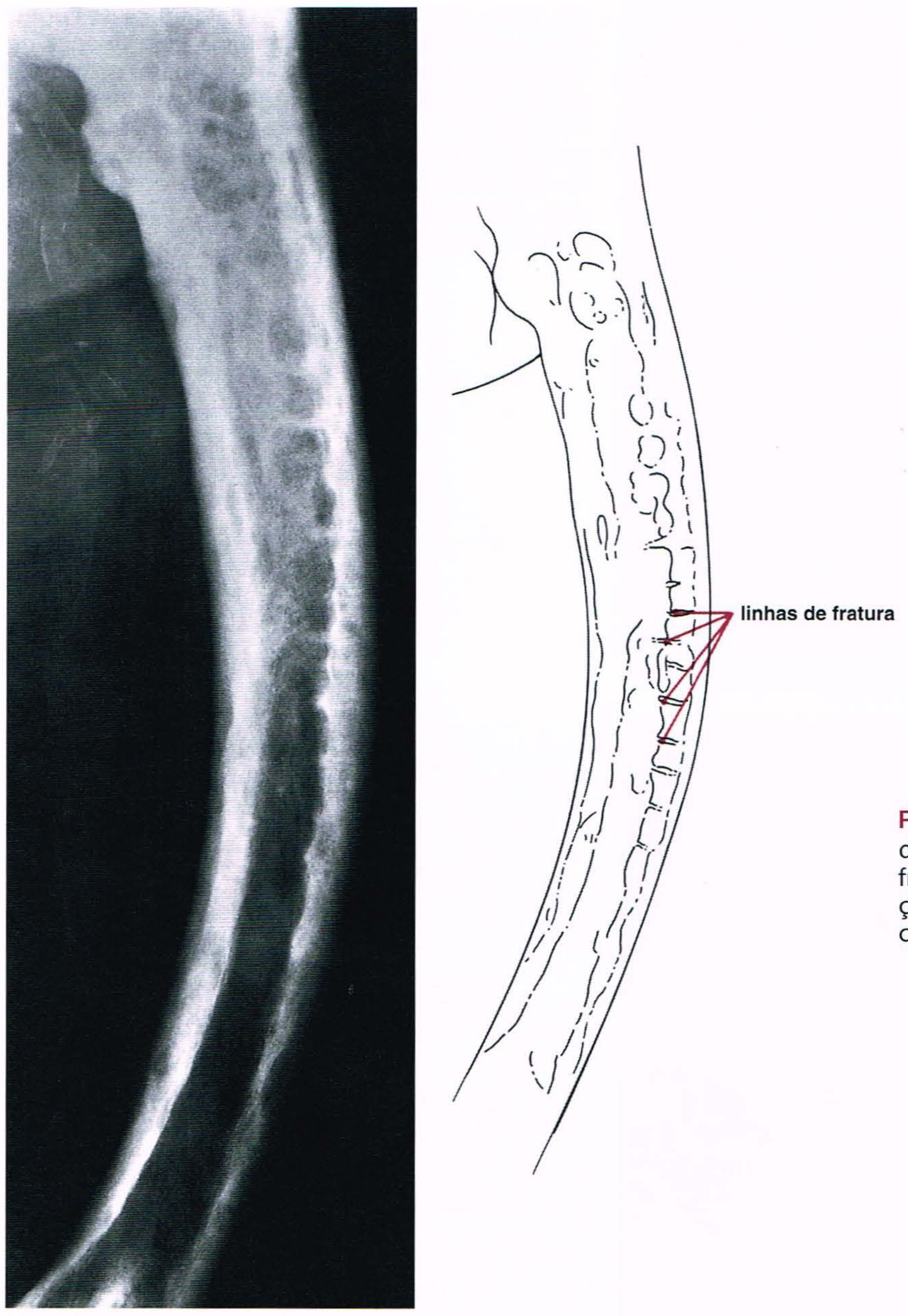

Fig. 29.13 **Fraturas por estresse na doença de Paget.** Inúmeras fraturas por estresse observadas na cortical lateral do fêmur de um homem de 80 anos de idade com doença de Paget avançada são as complicações mais freqüentes deste transtorno.

Fig. 29.14 **Fratura patológica na doença de Paget.** Um homem de 62 anos de idade com doença de Paget monostótica afetando a tíbia direita sofreu uma fratura patológica. Observe que a linha de fratura atravessa a área de destruição óssea osteolítica ativa. (Reproduzido de Sissons HA, Greenspan A, 1986, com permissão.)

nato, alendronato e tiludronato. A administração de plicamicina, antigamente chamada mitramicina, inibe a síntese de RNA e tem um potente efeito citotóxico sobre os osteoclastos. A determinação dos níveis séricos de fosfatase alcalina e a dosagem de hidroxiprolina na urina de 24 horas foram os principais indicadores da resposta da doença ao tratamento clínico. Todavia, os marcadores bioquímicos de reabsorção e formação óssea recentemente desenvolvidos possibilitam uma avaliação mais precisa da atividade da doença e da resposta ao tratamento.

A intervenção cirúrgica está indicada para tratamento de fraturas patológicas, artrite avançada incapacitante e deformidades em arqueamento extremo dos ossos longos. As fraturas por estresse ou pseudofraturas, que ocorrem mais freqüentemente na tíbia e na porção proximal do fêmur, são tratadas com fixação com grampos e proteção contra o levantamento e transporte de peso por um período de vários meses. Fraturas completas são tratadas com hastes intramedulares ou com placas de compressão e parafusos. Para complicações artríticas, que são particularmente freqüentes nas articulações do quadril e do joelho, geralmente é realizada a substituição total da articulação.

Fig. 29.15 **Osteoartrite secundária na doença de Paget.** Uma mulher de 75 anos de idade com doença de Paget poliostótica crônica relatou dor progressiva no quadril direito há 1 ano. Radiografia ântero-posterior mostra osteoartrite avançada e protrusão acetabular. (Reproduzido de Sissons HA, Greenspan A, 1986, com permissão.)

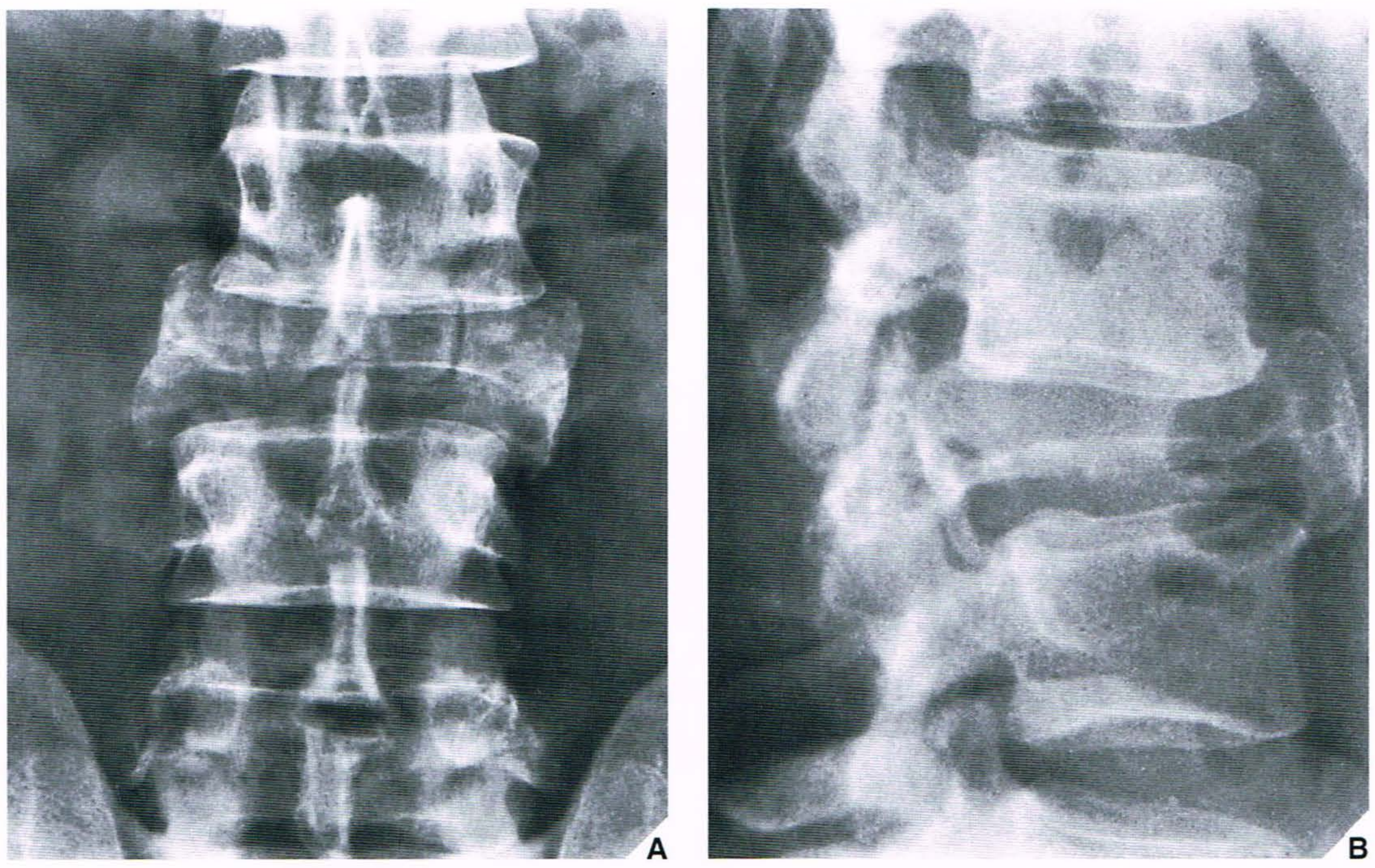

Fig. 29.16 **Fratura patológica na doença de Paget.** Um homem de 60 anos de idade com doença de Paget poliostótica apresentou dor lombar e sintomas neurológicos. Radiografias ântero-posterior (**A**) e lateral (**B**) da coluna lombar mostram uma fratura patológica por compressão de L3 com envolvimento do canal vertebral, que era a fonte dos seus sintomas. (Reproduzido de Sissons HA, Greenspan A, 1986, com permissão.)

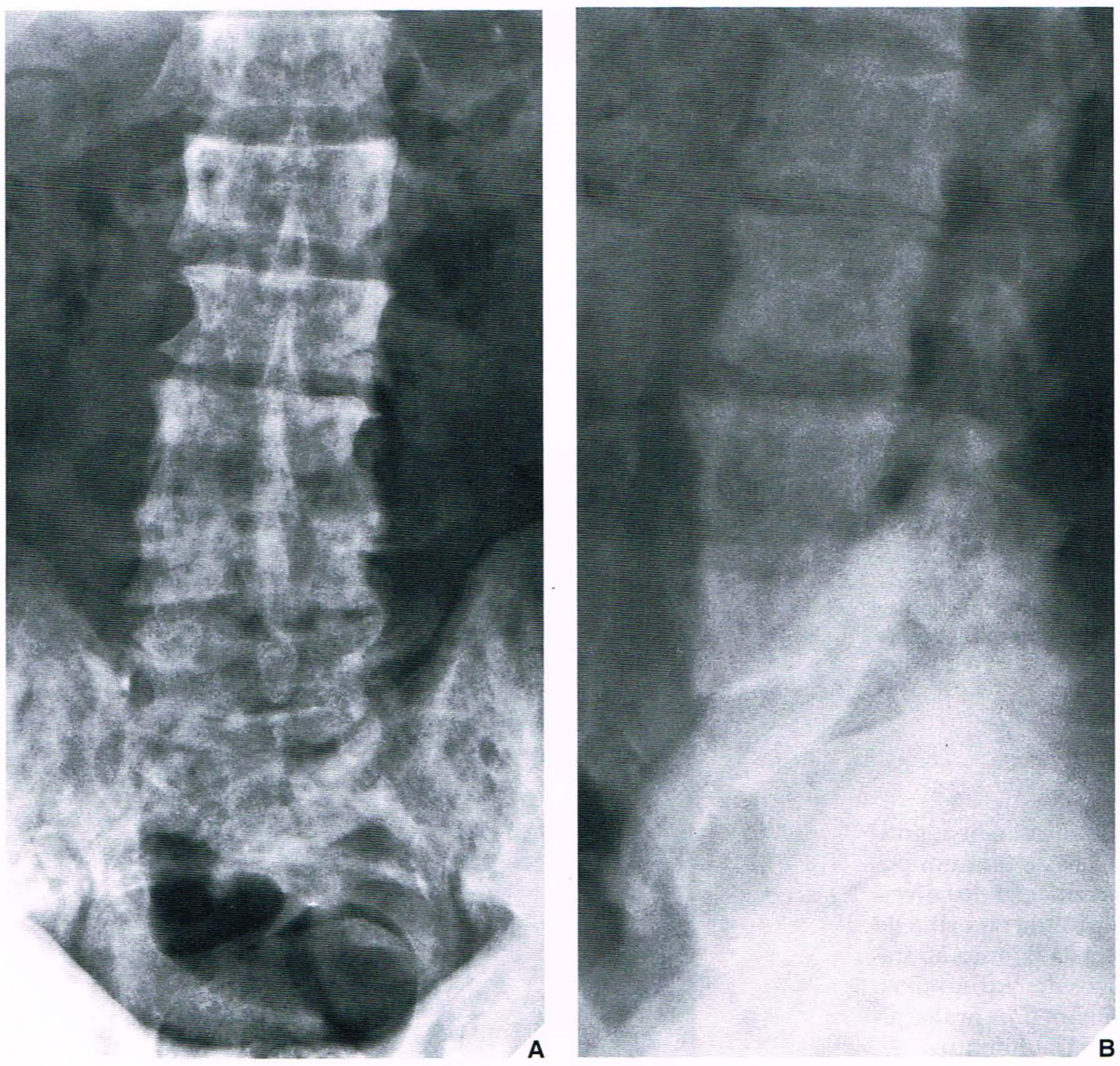

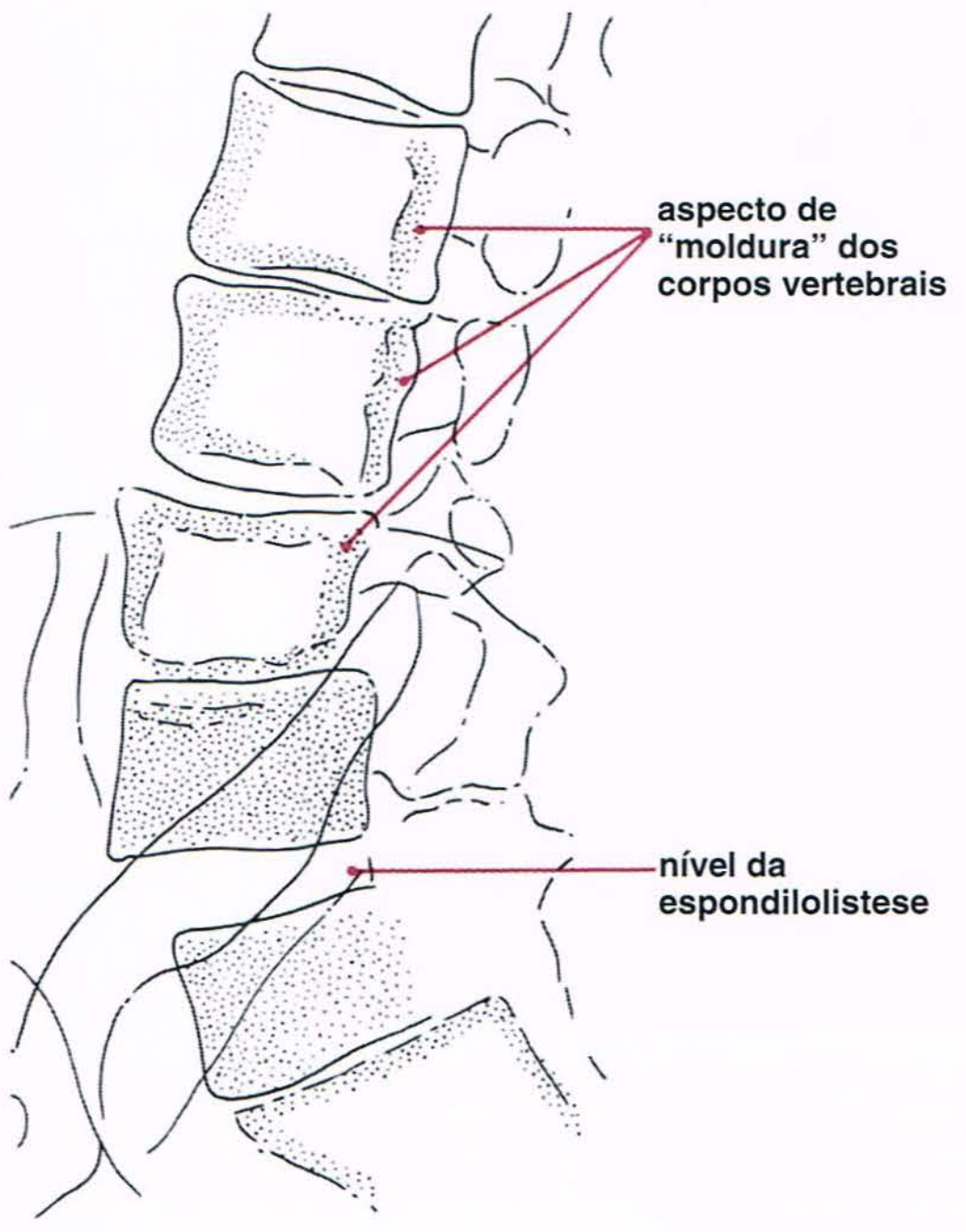

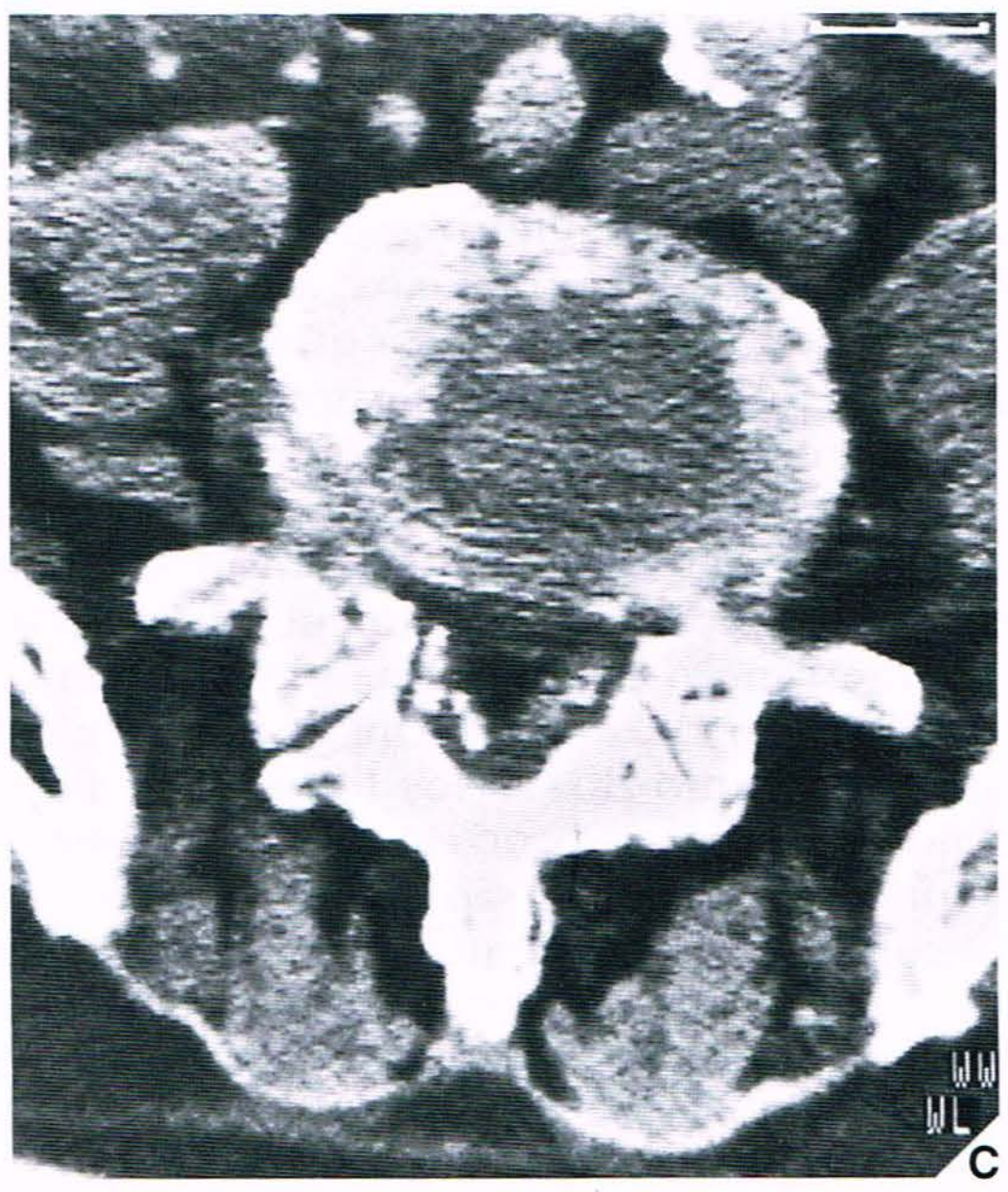

Fig. 29.17 **Complicações espinhais na doença de Paget.** Um homem de 84 anos de idade com doença de Paget poliostótica extensa por muitos anos desenvolveu espondilolistese degenerativa e estenose raquiana. As radiografias ântero-posterior (**A**) e lateral (**B**) da coluna lombar mostram doença de Paget na fase fria. Espondilolistese degenerativa de segundo grau é observada ao nível de L4-L5. (**C**) Corte de TC através de L5 mostra estreitamento do canal vertebral característico da estenose raquiana, a principal causa da maioria dos sintomas neurológicos na doença de Paget.

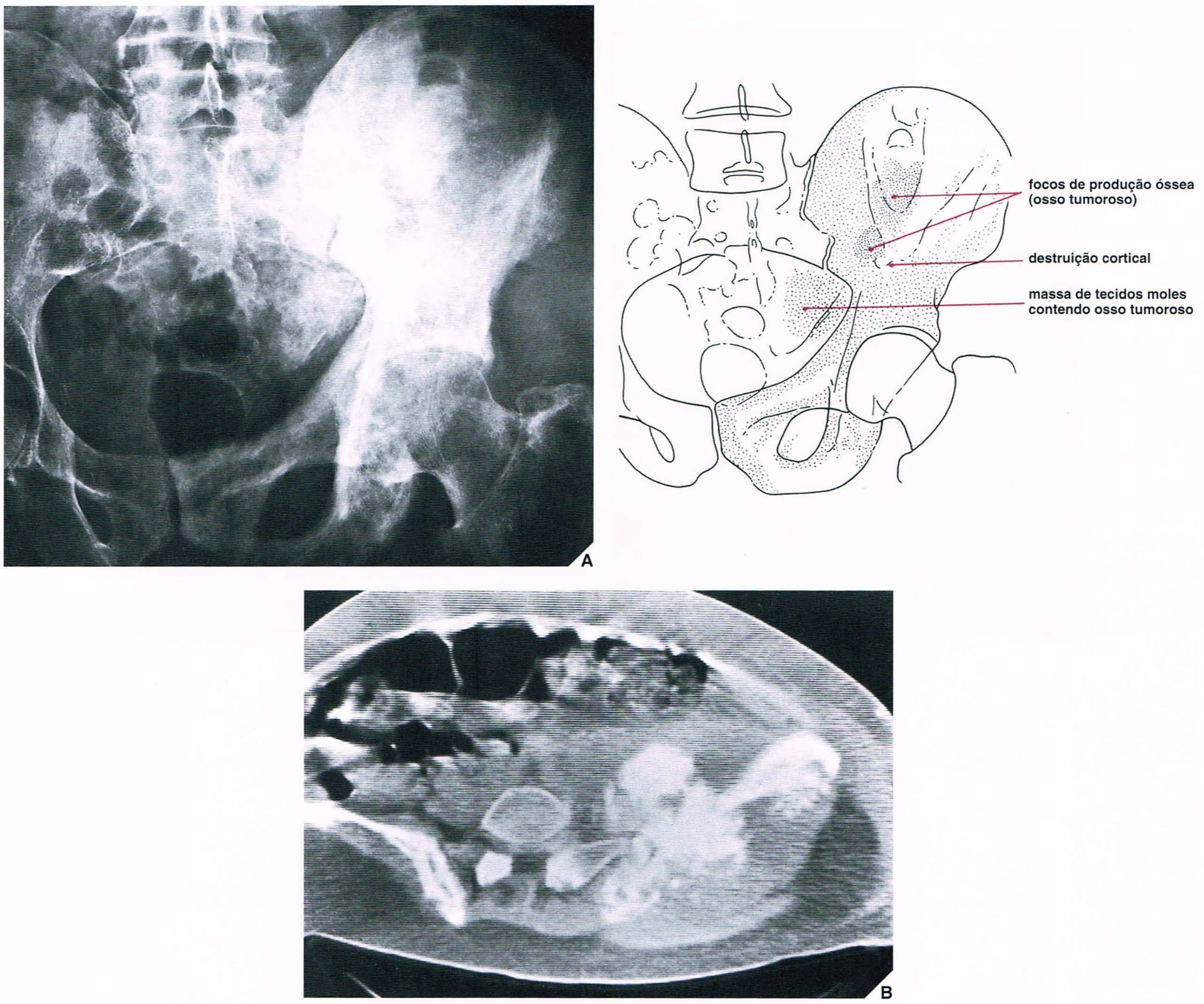

Fig. 29.18 **Sarcoma de Paget.** Uma mulher de 70 anos de idade com doença de Paget afetando sua hemipelve esquerda teve uma rara complicação, degeneração sarcomatosa. **(A)** Radiografia da pelve mostra envolvimento extenso do ílio esquerdo, púbis e ísquio pela doença de Paget. Há também destruição da cortical e uma grande massa de tecidos moles acompanhada por formação óssea, achados típicos de osteossarcoma. **(B)** TC demonstra mais claramente a massa de tecidos moles.

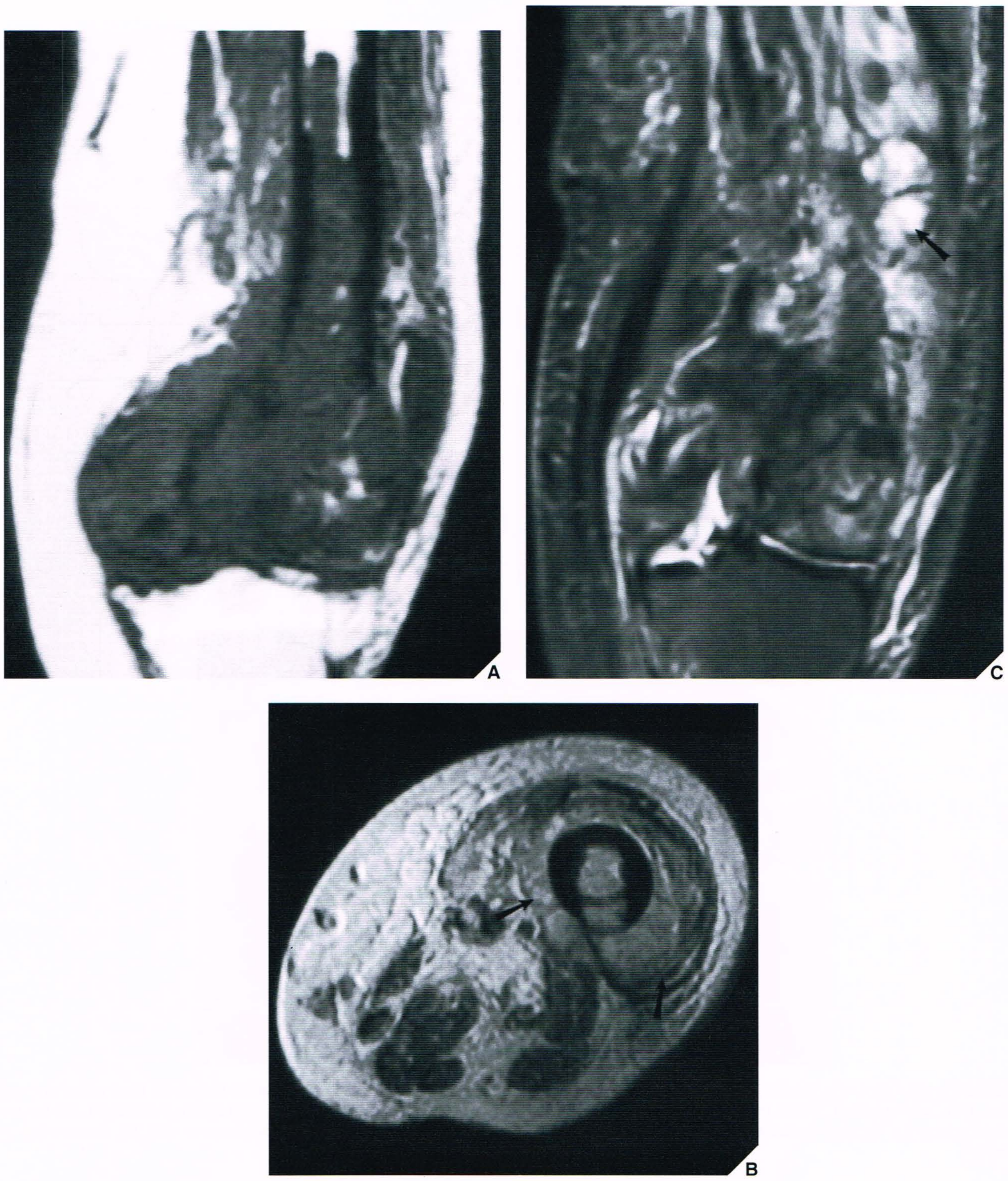

Fig. 29.19 **RM do sarcoma de Paget. (A)** RM coronal ponderada em T1 (SE; TR 500/TE 20 ms) mostra doença de Paget afetando a porção distal do fêmur. A destruição da cortical e massa de tecidos moles são bem demonstradas. Seqüências axial ponderada em T2 **(B)** e STIR coronal **(C)** confirmam a presença de uma massa de tecidos moles (*setas*), corroborando portanto com o diagnóstico de transformação maligna.

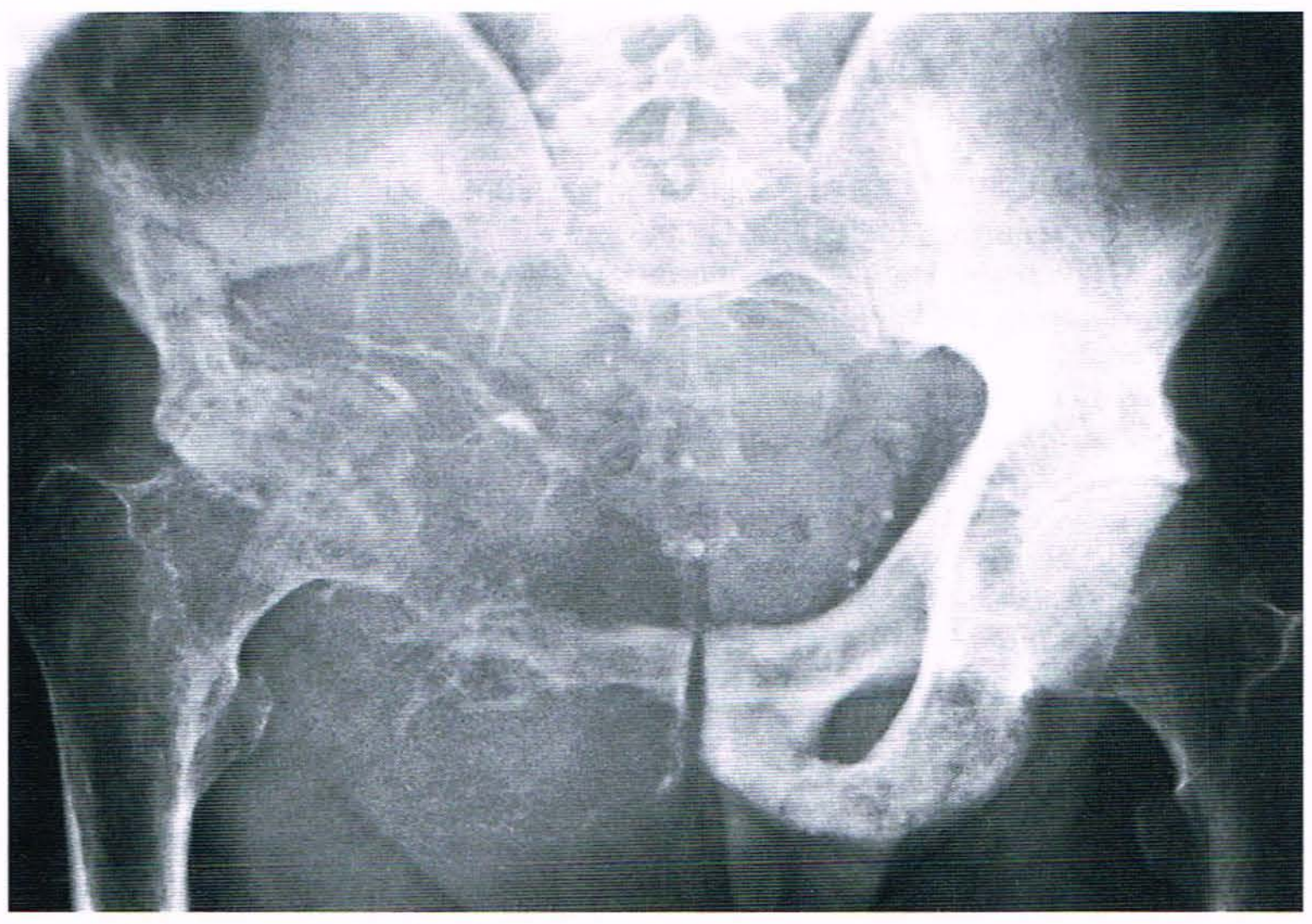

Fig. 29.20 **Metástases na doença de Paget.** Radiografia ântero-posterior da pelve de uma mulher de 55 anos de idade com doença de Paget há 10 anos mostra destruição osteolítica extensa do ílio direito, ísquio e púbis secundária a carcinoma metastático de células renais (hipernefroma). Observe o envolvimento típico da pelve pela doença de Paget. Esta lesão metastática não deve ser confundida com sarcoma de Paget.

ASPECTOS PRÁTICOS A SEREM LEMBRADOS

[1] O marco histológico da doença de Paget é um padrão em mosaico de remodelagem óssea desordenada e ativa secundária a reabsorção osteoclástica e a formação osteoblástica.

[2] Os aspectos radiológicos característicos da doença de Paget do osso incluem:
- envolvimento de pelo menos uma extremidade articular de um osso longo
- espessamento da cortical e aumento do osso afetado
- padrão trabecular grosseiro da esponjosa
- deformidades em arqueamento dos ossos longos
- aspecto de "moldura" de um corpo vertebral.

[3] As alterações radiológicas específicas na doença de Paget são relacionadas ao estágio do transtorno. Na fase aguda (quente), uma área osteolítica radiotransparente é observada
- na calvária ou em um osso plano, onde é conhecida como "osteoporose circunscrita"
- em um osso longo, onde aparece como uma cunha progressiva de doença ativa, assemelhando-se à chama de uma vela ou a uma folha de grama.

[4] A cintigrafia óssea que invariavelmente mostra aumento da captação do traçador nos ossos afetados pela doença de Paget é eficaz para determinar a distribuição da lesão.

[5] A complicação mais freqüente da doença de Paget é a fratura patológica, quer fraturas por estresse incompletas ou fraturas completas do "tipo banana".

[6] A complicação mais grave da doença de Paget é a degeneração sarcomatosa. Radiologicamente, isto pode ser reconhecido por:
- destruição óssea osteolítica no local da lesão pagética
- decomposição da cortical
- uma massa de tecidos moles.

Transformação maligna deve ser distinguida das lesões metastáticas para o osso pagético de um carcinoma primário de pulmão, mama, rim, trato gastrointestinal ou próstata.

[7] A doença de Paget tem de ser distinguida de:
- "doença de Paget juvenil" (hiperfosfatasia idiopática familiar)
- doença de van Buchem (hiperostose cortical generalizada)
- hemangioma vertebral
- coluna em "camisa de jogador de rúgbi" observada no hiperparatireoidismo secundário
- linfoma
- metástases osteoblásticas extensas.

LEITURAS SUGERIDAS

Adkins MC, Sundaram M. Radiologic case study: insufficiency fracture of the acetabular roof in Paget's disease. *Orthopedics* 2001;24:1019–1020.

Altman RD, Bloch DA, Hochberg MC, Murphy WA. Prevalance of pelvic Paget's disease of bone in the United States. *J Bone Miner Res* 2000;15:461–465.

Anderson DC. Paget's disease of bone is characterized by excessive bone resorption coupled with excessive and disorganized bone formation. *Bone* 2001;29:292–293.

Bahk YW, Parh YH, Chung SK, Chi JG. Bone pathologic correlation of multimodality imaging in Paget's disease. *J Nucl Med* 1995;36:1421–1426.

Bank YW, Park YH, Chung SK. Bone pathologic correlation of multimodality imaging in Paget's disease. *J Nucl Med* 1995;36:1421–1426.

Barry HC. *Paget's disease of bone.* London: Livingstone; 1969.

Basle MF, Chappard D, Rebel A. Viral origin of Paget's disease of bone? *Presse Med* 1996;25:113–118.

Birch MA, Taylor W, Fraser WD, Ralston SH, Hart CA, Gallagher JA. Absence of paramyxovirus RNA in cultures of pagetic bone cells and in pagetic bone. *J Bone Miner Res* 1994;9:11–16.

Boutin RD, Spitz DJ, Newman JS, Lenchik L, Steinbach LS. Complications in Paget disease at MR imaging. *Radiology* 1998;209:641–651.

Brandolini F, Bacchini P, Moscato M, Bertoni F. Chondrosarcoma as a complicating factor in Paget's disease of bone. *Skeletal Radiol* 1997;26:497–500.

Brown JP, Chines AA, Myers WR, Eusebio RA, Ritter-Hrncirik C, Hayes CW. Improvement of pagetic bone lesions with risedronate treatment: a radiologic study. *Bone* 2000;26:263–267.

Chapman GK. The diagnosis of Paget's disease of bone. *Aust N Z J Surg* 1992; 62: 24–32.

Clarke CR, Harrison MJ. Neurological manifestations of Paget's disease. *J Neurol Sci* 1978;38:171–178.

Colarintha P, Fonseca AT, Salgado L, Vieira MR. Diagnosis of malignant change in Paget's disease by T1-201. *Clin Nucl Med* 1996;21:299–301.

Conrad GR, Johnson AW. Solitary adenocarcinoma metastasis mimicking sarcomatous degeneration in Paget's disease. *Clin Nucl Med* 1997; 22: 300–302.

Delmas PD, Meunier PJ. The management of Paget's disease of bone. *N Engl J Med* 1997;336:558–566.

Edeiken J, Dalinka M, Karasick D. Paget disease (osteitis deformans): metabolic and dystrophic bone disease. In: *Edeiken's roentgen diagnosis of diseases of bone*, vol 2, 4th ed. Baltimore: Williams & Wilkins; 1990:1231–1259.

Fenton P, Resnick D. Metastases to bone affected by Paget's disease: a report of three cases. *Int Orthop* 1991;15:397–399.

Firooznia HF. Paget's disease. In: Firooznia HF, Golimbu C, Rafii M, Rauschning W, Weinreb J, eds. *MRI and CT of the musculoskeletal system.* St. Louis: Mosby-Year Book; 1992:176–181.

Berquist TH. *MRI of the musculoskeletal system*, 3rd ed. Philadelphia: Lippincott-Raven; 1996:920–922.

Fogelman I. Bone scanning in Paget's disease. In: Freeman LM, ed. *Nuclear medicine annual.* New York: Raven Press; 1991:99–128.

Fogelman I, Carr D. A comparison of bone scanning and radiology in the assessment of patients with symptomatic Paget's disease. *Eur J Nucl Med* 1980;5:417–421.

Fogelman I, Ryan PJ. Bone scanning in Paget's disease. In: Collier BD Jr, Fogelman I, Rosenthall L, eds. *Skeletal nuclear medicine.* St. Louis, MO: CV Mosby; 1996: 171–181.

Frame B, Marel GM. Paget's disease: a review of current knowledge. *Radiology* 1981;141:21–24.

Fraser WD. Paget's disease of bone. *Curr Opin Rheumatol* 1997;9:347–354.

Frassica FJ, Sim FH, Frassica DA, Wold LE. Survival and management considerations in postirradiation osteosarcoma and Paget's osteosarcoma. *Clin Orthop* 1991;270:120–127.

Greditzer HG III, McLeod RA, Unni KK, Beabout JW. Bone sarcomas in Paget disease. *Radiology* 1983;146:327–333.

Greenspan A. A review of Paget's disease: radiologic imaging, differential diagnosis, and treatment. *Bull Hosp Jt Dis* 1991;51:22–33.

Greenspan A. Paget's disease: current concept, radiologic imaging, and treatment. *Recent Adv Orthop* 1993;1:32–48.

Greenspan A, Norman A, Sterling AP. Precocious onset of Paget's disease—a report of three cases and review of the literature. *Can Assoc Radiol J* 1977;28:69–72.

Guyer PB, Chamberlain AT. Paget's disease of bone in South Africa. *Clin Radiol* 1988;39:51–52.

Guyer PB, Clough PW. Paget's disease of bone: some observations on the relation of the skeletal distribution to pathogenesis. *Clin Radiol* 1978;29:421–426.

Hadjipavlou A, Lander P, Srolovitz H, Enker IP. Malignant transformation in Paget disease of bone. *Cancer* 1992;70:2802–2808.

Hadjipavlou AG, Gaitanis IN, Kontakis GM. Paget's disease of the bone and its management. *J Bone Joint Surg [Br]* 2002;84B:160–169.

Haibach H, Farrell C, Dittrich FJ. Neoplasms arising in Paget's disease of bone: a study of 82 cases. *Am J Clin Pathol* 1985;83:594–600.

Hosking D, Meunier PJ, Ringe JD, Reginster JY, Gennari C. Paget's disease of bone: diagnosis and management. *BMJ* 1996;312:491–495.

Hutter RVP, Foote FW Jr, Frazell EL, Francis KC. Giant cell tumors complicating Paget's disease of bone. *Cancer* 1963;16:1044–1056.

Huvos AG, Butler A, Bretsky SS. Osteogenic sarcoma associated with Paget's disease of bone: a clinicopathologic study of 65 patients. *Cancer* 1983;52:1489–1495.

Kaufmann GA, Sundaram M, McDonald DJ. Magnetic resonance imaging in symptomatic Paget's disease. *Skeletal Radiol* 1991;20:413–418.

Kelly JK, Denier JE, Wilner HI, Lazo A, Metes JJ. MR imaging of lytic changes in Paget disease of the calvarium. *J Comput Assist Tomogr* 1989;13:27–29.
Kim CK, Estrada WN, Lorberboym M, Pandit N, Religioso DG, Alaxi A. The "mouse face" appearance of the vertebrae in Paget's disease. *Clin Nucl Med* 1997;22:104–108.
Krane SM. Paget's disease of bone. *Clin Orthop* 1977;127:24–36.
Kumar A, Poon PY, Aggarwal S. Value of CT in diagnosing nonneoplastic osteolysis in paget disease. *J Comput Assist Tomogr* 1993;17:144–146.
Kunin JR, Strouse PJ. The "yarmulke" sign of Paget's disease. *Clin Nucl Med* 1991;16: 788–789.
Lander PH, Hadjipavlou AG. A dynamic classification of Paget's disease. *J Bone Joint Surg [Br]* 1986;68B:431–438.
Lentle BC, Russell AS, Heslip PG, Percy JS. The scintigraphic findings in Paget's disease of bone. *Clin Radiol* 1976;27:129–135.
Maldague B, Malghem J. Dynamic radiological patterns of Paget's disease of bone. *Clin Orthop* 1987;217:126–151.
McKenna RJ, Schwinn CP, Soong KY, Higinbotham NI. Osteogenic sarcoma arising in Paget's disease. *Cancer* 1964;17:42–66.
McKillop JH, Fogelman I, Boyle IT, Greig WR. Bone scan appearance of a Paget's osteosarcoma: failure to concentrate EHDP. *J Nucl Med* 1977;18:1039–1040.
Meunier PJ, Vignot E. Therapeutic strategy in Paget's disease of bone. *Bone* 1995;17:489S–491S.
Milgram JW. Orthopedic management of Paget's disease of bone. *Clin Orthop* 1977;127:63–69.
Milgram JW. Radiographical and pathological assessment of the activity of Paget's disease of bone. *Clin Orthop* 1977;127:43–54.
Miller C, Rao VM. Sarcomatous degeneration of Paget disease in the skull. *Skeletal Radiol* 1983;10:102–106.
Mills BG, Frausto A, Singer FR, Ohsaki Y, Demulder A, Roodman GD. Multinucleated cells formed in vitro from Paget's bone marrows express viral antigens. *Bone* 1994;15:443–448.
Mirra JM. Pathogenesis of Paget's disease based on viral etiology. *Clin Orthop* 1987;217: 162–170.
Mirra JM, Brien EW, Tehranzadeh J. Paget's disease of bone: review with emphasis on radiologic features. Part I. *Skeletal Radiol* 1995;24:163–171; 173–184.
Mirra JM, Gold RM: Giant cell tumor containing viral-like intranuclear inclusions, in association with Paget's disease. Case report. *Skeletal Radiol* 1982;8:67–70.
Moore TE, Kathol MH, El-Koury GY, Walker CW, Gendall DW, Whitten CG. Unusual radiologic features of Paget's disease of bone. *Skeletal Radiol* 1994;23:257–260.
Nicholas JJ, Srodes CH, Herbert D, Hoy RJ, Peel RL, Goodman MA. Metastatic cancer in Paget's disease of bone: a case report. *Orthopedics* 1987;10:725–729.
Noor M, Shoback D. Paget's disease of bone: diagnosis and treatment update. *Curr Rheumatol Rep* 2000;2:67–73.
Paget J. On a form of chronic inflammation of bones (osteitis deformans). *Med Chir Trans* 1877;60:37–64.
Pande KC, Ashford RU, Dey A, Kayan K, McCloskey EV, Kanis JA. Atypical familial Paget's disease of bone. *Joint Bone Spine* 2001;68:257–261.
Potter HG, Schneider R, Ghelman B, Healey JH, Lane JM. Multiple giant cell tumors and Paget disease of bone: radiographic and clinical correlations. *Radiology* 1991;180:261–264.
Resnick D. Paget's disease of bone: current status and a look back to 1943 and earlier. *AJR Am J Roentgenol* 1988;150:249–256.
Resnick D, Niwayama G. Paget's disease. In: Resnick D, ed. *Diagnosis of bone and joint disorders*, 4th ed. Philadelphia: WB Saunders; 2002:1947–2000.
Resnik C. Paget disease of bone: the uncomplicated and the complicated. *Radiologist* 1999;6:1–11.
Roberts MC, Kressel HY, Fallon MD, Zlatkin MB, Dalinka MK. Paget disease: MR imaging findings. *Radiology* 1989;173:341–345.
Rosenbaum HD, Hanson DJ. Geographic variation in the prevalence of Paget's disease of bone. *Radiology* 1969;92:959–963.
Ryan PJ, Fogelman I. Paget's disease—five years follow-up after pamidronate therapy. *Br J Rheumatol* 1994;33:98–99.
Schajowicz F, Santini Araujo E, Berenstein M. Sarcoma complicating Paget's disease of bone: a clinicopathological study of 62 cases. *J Bone Joint Surg [Br]* 1983;65B: 299–307.
Serafini AN. Paget's disease of the bone. *Semin Nucl Med* 1976;6:47–58.
Siris ED. Paget's disease of bone. *J Bone Miner Res* 1998;13:1061–1065.
Sissons HA. Epidemiology of Paget's disease. *Clin Orthop* 1966;45:73–79.
Sissons HA, Greenspan A. Paget's disease. In: Taveras JM, Ferrucci JT, eds. *Radiology—imaging, diagnosis, intervention*, vol. 5. Philadelphia: JB Lippincott; 1986:1–14.
Smith J, Botet YF, Yeh SDJ. Bone sarcoma in Paget's disease: a study of 85 patients. *Radiology* 1984;152:583–590.
Smith SE, Murphey MD, Motamedi K, Mulligan ME, Resnik CS, Gannon FH. From the Archives of the AFIP. Radiologic spectrum of Paget disease of bone and its complications with pathologic correlation. *Radiographics* 2002; 22: 1191–1216.
Som PM, Hermann G, Sacher M, Stollman AL, Moscatello AL, Biller HF. Paget disease of the calvaria and facial bones with an osteosarcoma of the maxilla: CT and MR findings. *J Comput Assist Tomogr* 1987;11:887–890.
Sundaram MG, Khanna G, el-Khoury GY. T1-weighted MR imaging for distinguishing large osteolysis of Paget's disease from sarcomatous degeneration. *Skeletal Radiol* 2001;30:378–383.
Sy WM. *Gamma images in benign and metabolic bone diseases*, vol I. Boca Raton, FL: CRC Press; 1981:58–60.
Tehranzadeh J, Fung Y, Donohue M, Anavim A, Pribram HW. Computed tomography of Paget disease of the skull versus fibrous dysplasia. *Skeletal Radiol* 1998;27: 664–672.
Vellenga CJ, Bijvoet OLM, Pauwels EKJ. Bone scintigraphy and radiology in Paget's disease of bone: a review. *Am J Physiol Imaging* 1988;3:154–168.
Wallace E, Wong J, Reid IR. Pamidronate treatment of the neurologic sequelae of pagetic spinal stenosis. *Arch Intern Med* 1995;155:1813–1815.
Waxman AD, McKee D, Siemsen JK, Singer FR. Gallium scanning in Paget's disease of bone: effect of calcitonin. *AJR Am J Roentgenol* 1980;134:303–306.
Wellman HN, Schauwecker D, Robb JA, Khairi MR, Johnston CC. Skeletal scintimaging and radiography in the diagnosis and management of Paget's disease. *Clin Orthop* 1977;127:55–62.
Wick MR, Siegal GP, Unni KK, McLeod RA, Greditzer HG III. Sarcomas of bone complicating osteitis deformans (Paget's disease): fifty years' experience. *Am J Surg Pathol* 1981;5:47–59.
Wittenberg K. The blade of grass sign. *Radiology* 2001;221:199–200.
Yu T, Squires F, Mammone J, DiMarcangelo M. Lymphoma arising in Paget's disease. *Skeletal Radiol* 1997;26:729–731.
Zlatkin MB, Lander PH, Hadjipavlou AG, Levine JS. Paget disease of the spine: CT with clinical correlation. *Radiology* 1986;160:155–159.

CAPÍTULO

30

OUTROS TRANSTORNOS METABÓLICOS E ENDÓCRINOS

Hiperfosfatasia Idiopática Familiar

A hiperfosfatasia idiopática familiar é um transtorno autossômico recessivo raro que afeta crianças pequenas, geralmente nos primeiros 18 meses de vida, e exibe predileção surpreendente pelos descendentes de porto-riquenhos. O transtorno está associado a deformidades ósseas progressivas. Clinicamente, é caracterizado por arqueamento doloroso dos membros, fraqueza muscular, marcha anormal, fraturas patológicas, deformidades da coluna vertebral, perda da visão e audição, elevação dos níveis séricos de fosfatase alcalina e aumento na quantidade de leucina aminopeptidase.

Avaliação Radiológica

O aumento da renovação do osso e do colágeno do esqueleto demonstrado pela cintigrafia óssea é um achado característico na hiperfosfatasia idiopática familiar. Seus aspectos radiológicos são típicos. Embora este transtorno não tenha relação com a doença de Paget clássica, freqüentemente é denominado "doença de Paget juvenil" e exibe aspectos radiológicos semelhantes. Os ossos longos têm tamanho aumentado, mostrando espessamento da cortical e padrão trabecular grosseiro (Fig. 30.1). Da mesma forma, as deformidades em arqueamento são comuns, bem como o envolvimento da pelve e do crânio (Fig. 30.2). Entretanto, ao contrário da doença de Paget, as epífises geralmente não são afetadas.

Diagnóstico Diferencial

Existem algumas condições semelhantes à hiperfosfatasia idiopática familiar que pertencem ao grupo geral das hiperostoses endosteais, ou hiperostose cortical generalizada. Em particular, uma forma autossômica recessiva destes transtornos, a doença de van Buchem, embora classificada como hiperfosfatasia tardia crônica, é, na verdade, uma displasia distinta. Seu início é mais tardio do que o da hiperfosfatasia congênita, e a idade dos pacientes varia de 25 a 50 anos. O principal achado radiológico é um espessamento simétrico das corticais dos ossos tubulares longos e curtos. Os fêmures não estão arqueados, e as extremidades articulares são poupadas. Os ossos do crânio mostram um espessamento acentuado da abóbada e da base. Os níveis séricos de fosfatase alcalina estão elevados, porém os níveis de cálcio e de fósforo são normais.

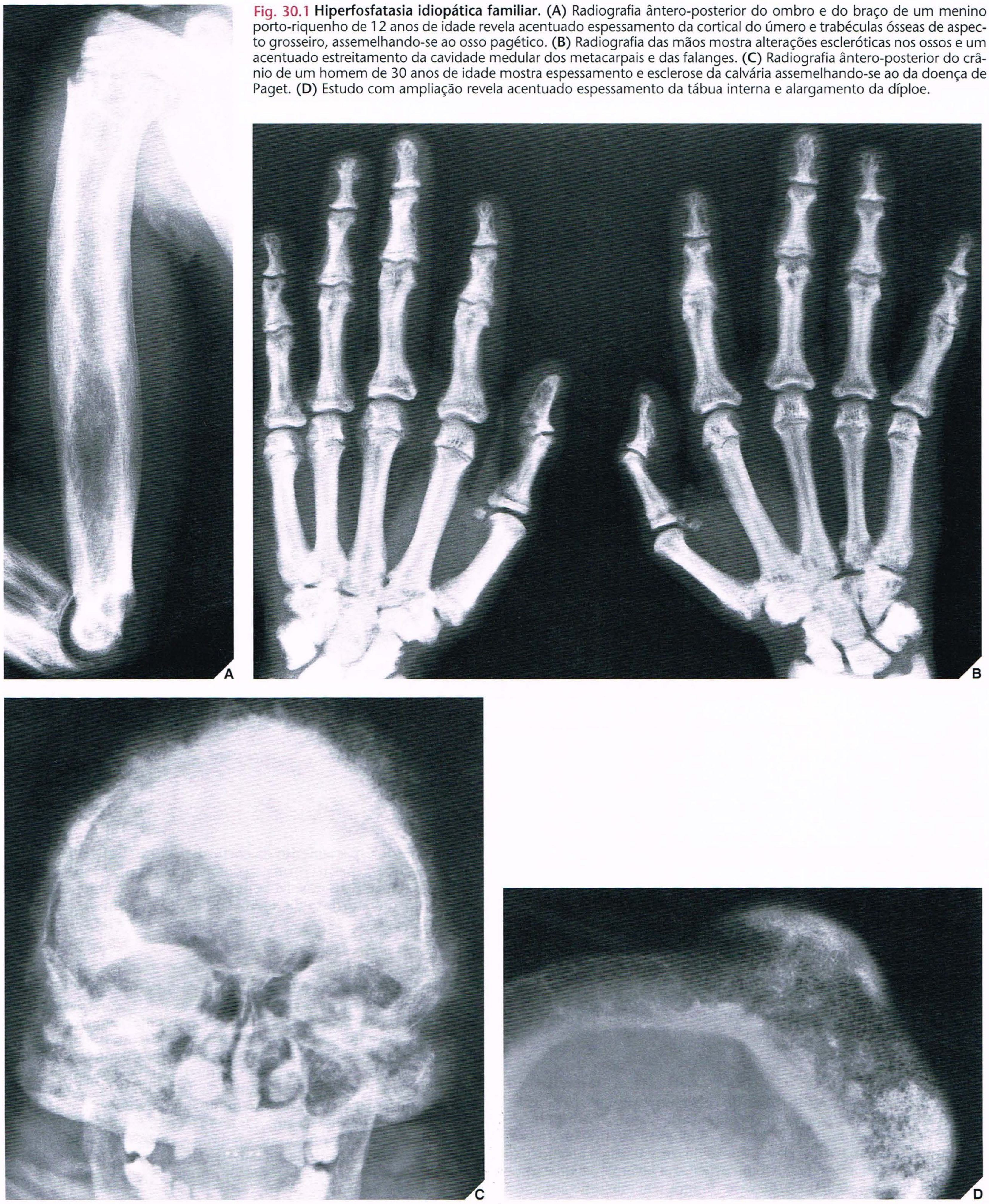

Fig. 30.1 **Hiperfosfatasia idiopática familiar.** (A) Radiografia ântero-posterior do ombro e do braço de um menino porto-riquenho de 12 anos de idade revela acentuado espessamento da cortical do úmero e trabéculas ósseas de aspecto grosseiro, assemelhando-se ao osso pagético. (B) Radiografia das mãos mostra alterações escleróticas nos ossos e um acentuado estreitamento da cavidade medular dos metacarpais e das falanges. (C) Radiografia ântero-posterior do crânio de um homem de 30 anos de idade mostra espessamento e esclerose da calvária assemelhando-se ao da doença de Paget. (D) Estudo com ampliação revela acentuado espessamento da tábua interna e alargamento da díploe.

Fig. 30.2 **Hiperfosfatasia idiopática familiar.** (**A**) Radiografia lateral de um menino de 4 anos de idade mostra acentuado arqueamento dos ossos longos do membro inferior, um aspecto surpreendente da hiperfosfatasia idiopática familiar. (**B**) Radiografia ântero-posterior da pelve mostra o padrão trabecular grosseiro e espessamento da cortical típico deste transtorno. Observe que as epífises não são afetadas. (**C**) Radiografia lateral do crânio mostra espessamento das tábuas e um aspecto de "bolas de algodão" da abóbada craniana, semelhante ao da doença de Paget. (**B** reproduzido de Sissons HA, Greenspan A, 1986, com permissão.)

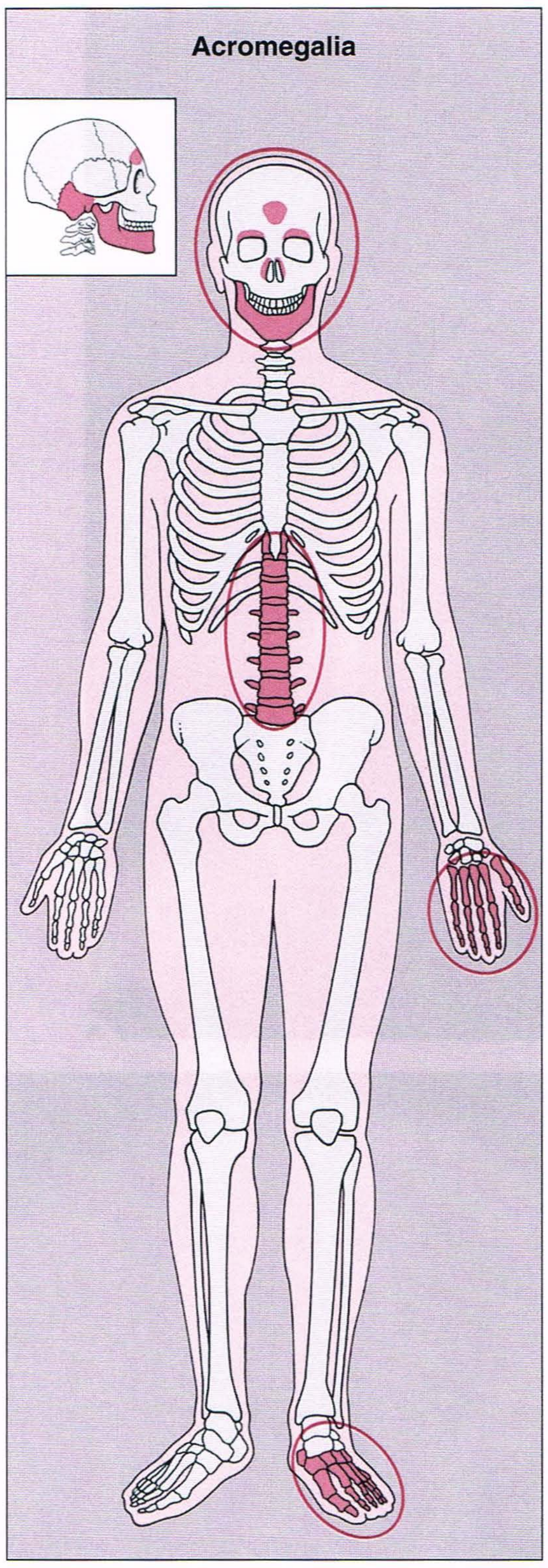

Fig. 30.3 Os locais-alvo mais claramente reveladores de acromegalia.

primeiras manifestações. As alterações faciais características resultam do crescimento exagerado dos seios frontais, protrusão da mandíbula (prognatismo), acentuação das cristas orbitais, aumento do nariz e dos lábios, e tecidos moles da face espessados e grosseiros.

Avaliação Radiológica

O exame radiológico revela inúmeros aspectos característicos deste transtorno. A incidência lateral do crânio mostra espessamento dos ossos do crânio e aumento da densidade; a díploe pode estar obliterada. A sela turca, que abriga a hipófise, pode ou não estar aumentada. Os seios paranasais aumentam de tamanho (Fig. 30.4) e as células mastóideas tornam-se hiperpneumatizadas. A mandíbula prognata, um dos aspectos clínicos evidentes deste transtorno, é aparente apenas na incidência lateral dos ossos da face.

As mãos também exibem alterações radiológicas reveladoras. As cabeças dos metacarpais são aumentadas, e o espessamento ósseo irregular ao longo das margens, simulando osteófitos, pode ser observado. Um aumento no tamanho do sesamóide na articulação metacarpofalângica do polegar pode ser útil na avaliação de acromegalia. Valores do índice sesamóide (determinados pela altura e largura deste ossículo, medidas em milímetros) maiores que 30 em mulheres e maiores que 40 em homens sugerem acromegalia; entretanto, geralmente, a linha divisória entre os valores normais e anormais não é suficientemente nítida para permitir que casos limítrofes sejam diagnosticados com base apenas neste índice. Alterações características também são observadas nas falanges distais; suas bases aumentam e os tufos terminais formam projeções semelhantes a esporões. Os espaços articulares se alargam como resultado da hipertrofia da cartilagem articular (Fig. 30.5), e também pode ocorrer hipertrofia dos tecidos moles, levando ao desenvolvimento de dedos quadrados em forma de pá.

A avaliação do pé na incidência lateral permite a tomada de uma medida importante, a espessura do coxim do calcanhar. Este índice é determinado pela distância da superfície póstero-inferior do osso calcâneo até a superfície cutânea mais próxima. Em um indivíduo normal de 70 kg, a espessura do coxim do calcanhar não deve ultrapassar 22 mm. Para cada 11 kg adicionais de peso corporal, deve ser acrescentado 1 mm ao valor básico; portanto, 24 mm deve ser o valor máximo

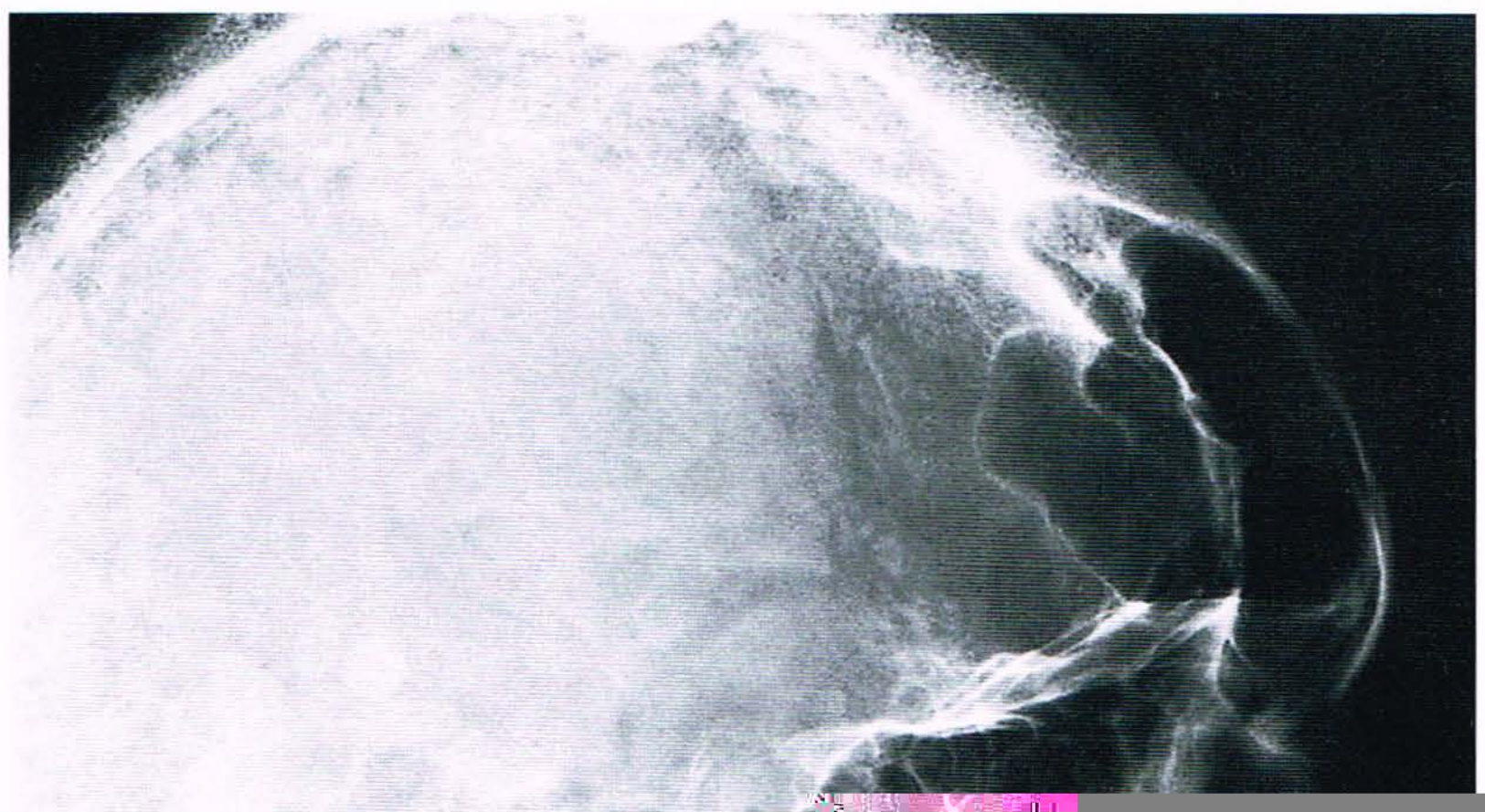

Fig. 30.5 **Mão acromegálica.** Radiografia dorsopalmar da mão de uma mulher de 38 anos de idade mostra o crescimento exagerado característico dos tufos terminais e projeções similares a esporões. As bases das falanges terminais também estão aumentadas e os espaços articulares radiológicos estão alargados.

normal para uma pessoa com 92 kg. Se a espessura do coxim do calcanhar for maior que o valor normal estabelecido, a acromegalia é uma virtual possibilidade (Fig. 30.6), e a determinação do nível de GH por imunoensaio é recomendada.

A coluna vertebral na acromegalia também pode revelar aspectos identificadores. A incidência lateral da coluna vertebral pode desvendar um aumento no diâmetro ântero-posterior de um corpo vertebral, bem como indentação ou aumento da concavidade da margem vertebral posterior (Fig. 30.7). Embora o mecanismo exato deste fenômeno não seja conhecido, a reabsorção óssea está implicada como uma possível causa. Outros transtornos também foram associados a indentações vertebrais posteriores (Quadro 30.1). Além disso, a cifose torácica freqüentemente está aumentada na acromegalia vertebral e a lordose lombar acentuada. O espaço do disco intervertebral pode ser mais largo que o normal devido ao crescimento exagerado da porção cartilaginosa do disco.

As anormalidades articulares observadas na acromegalia são resultantes de uma complicação freqüente, a doença articular degenerativa (artropatia degenerativa), que por sua vez é o resultado do crescimento exagerado da cartilagem articular e subseqüente nutrição inadequada da cartilagem anormalmente espessa. A combinação de estreitamento do espaço articular, osteófitos, esclerose subcondral e formação de lesões císticas é similar ao do processo osteoartrítico primário.

Doença de Gaucher

Classificação

A doença de Gaucher é um transtorno hereditário familiar de causa desconhecida transmitido como um traço autossômico recessivo. É um transtorno metabólico caracterizado pela deposição anormal de cerebrosídeos (glicolipídios) nas células reticuloendoteliais do baço, fígado e medula óssea. Estes macrófagos alterados, denominados *células de Gaucher*, são o marco histopatológico de referência da doença. A doença resulta de inúmeras mutações no locus genético que codifica a enzima glicocerebrosidase (glicosilceramidase cerebrosídeo β-glicosidase) que leva à atividade defeituosa da hidrolase lisossomal. É classificada em três categorias distintas:

Tipo I: O *tipo não-neuropático*, ou *adulto*, é a forma mais comum, ocorrendo mais em judeus asquenazes. O início é observado na primeira ou segunda década de vida, e os indivíduos afetados geralmente têm um tempo de vida normal. Anormalidades ósseas e hepatoesplenomegalia caracterizam esta forma da doença.

Tipo II: A forma *neuropática aguda* é letal no primeiro ano de vida do paciente. Aparentemente, este tipo não tem predileção por nenhum grupo étnico.

Tipo III: A forma *neuropática juvenil subaguda* começa na última parte do primeiro ano e tem uma evolução maligna semelhante à do tipo II. Os pacientes apresentam retardo mental e convulsões, e geralmente morrem no final de sua segunda década de vida.

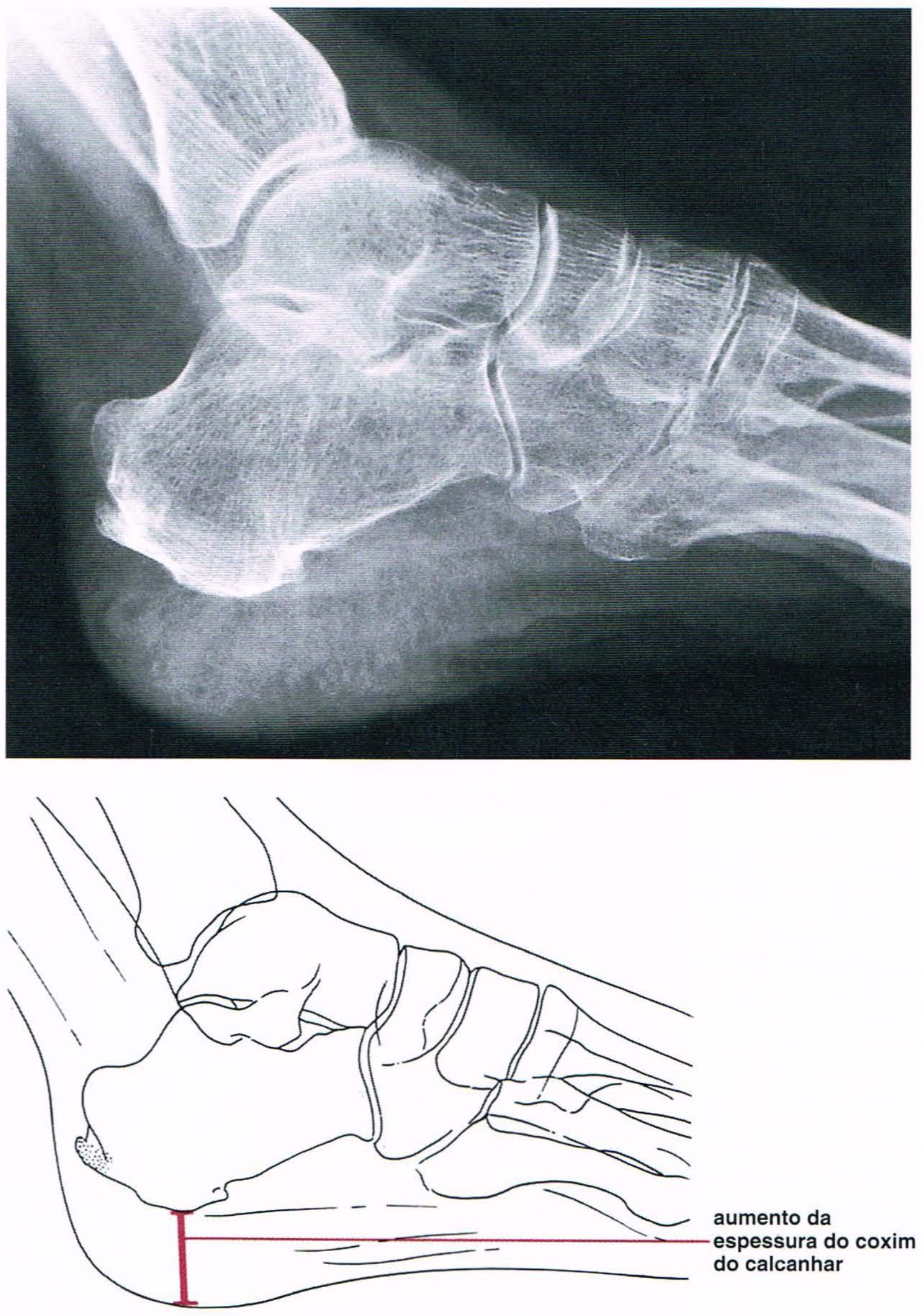

Fig. 30.6 **Pé acromegálico.** Radiografia lateral do pé de um homem de 58 anos de idade mostra espessura de 38 mm do coxim do calcanhar, muito além do normal para este paciente que pesa apenas 63 kg. Esta medida corresponde a distância mais curta entre o calcâneo e a face plantar do calcanhar.

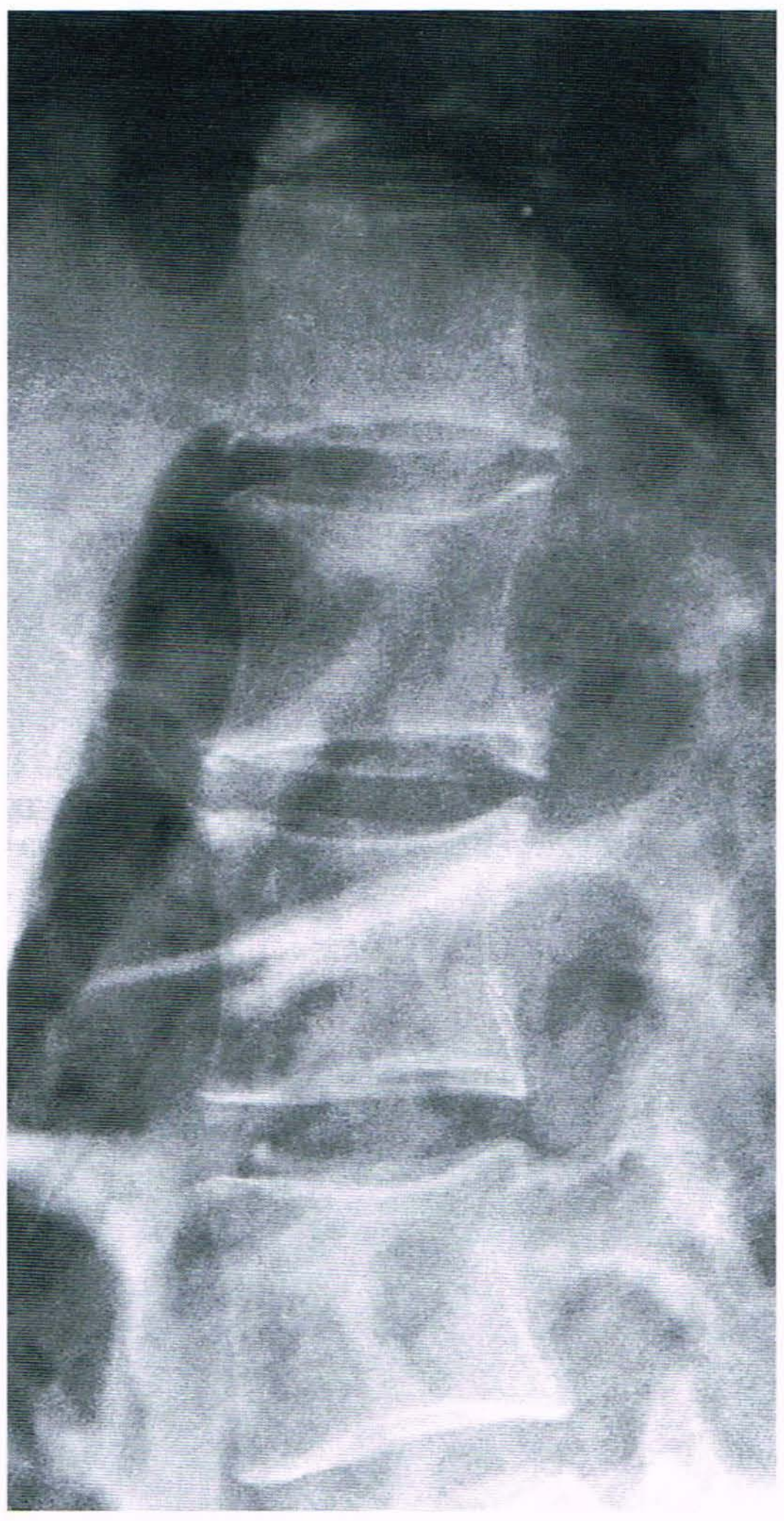

Fig. 30.7 **Coluna vertebral acromegálica.** Radiografia lateral da coluna toracolombar de uma mulher de 49 anos de idade com acromegalia mostra indentação vertebral posterior, um fenômeno aparentemente causado por reabsorção óssea.

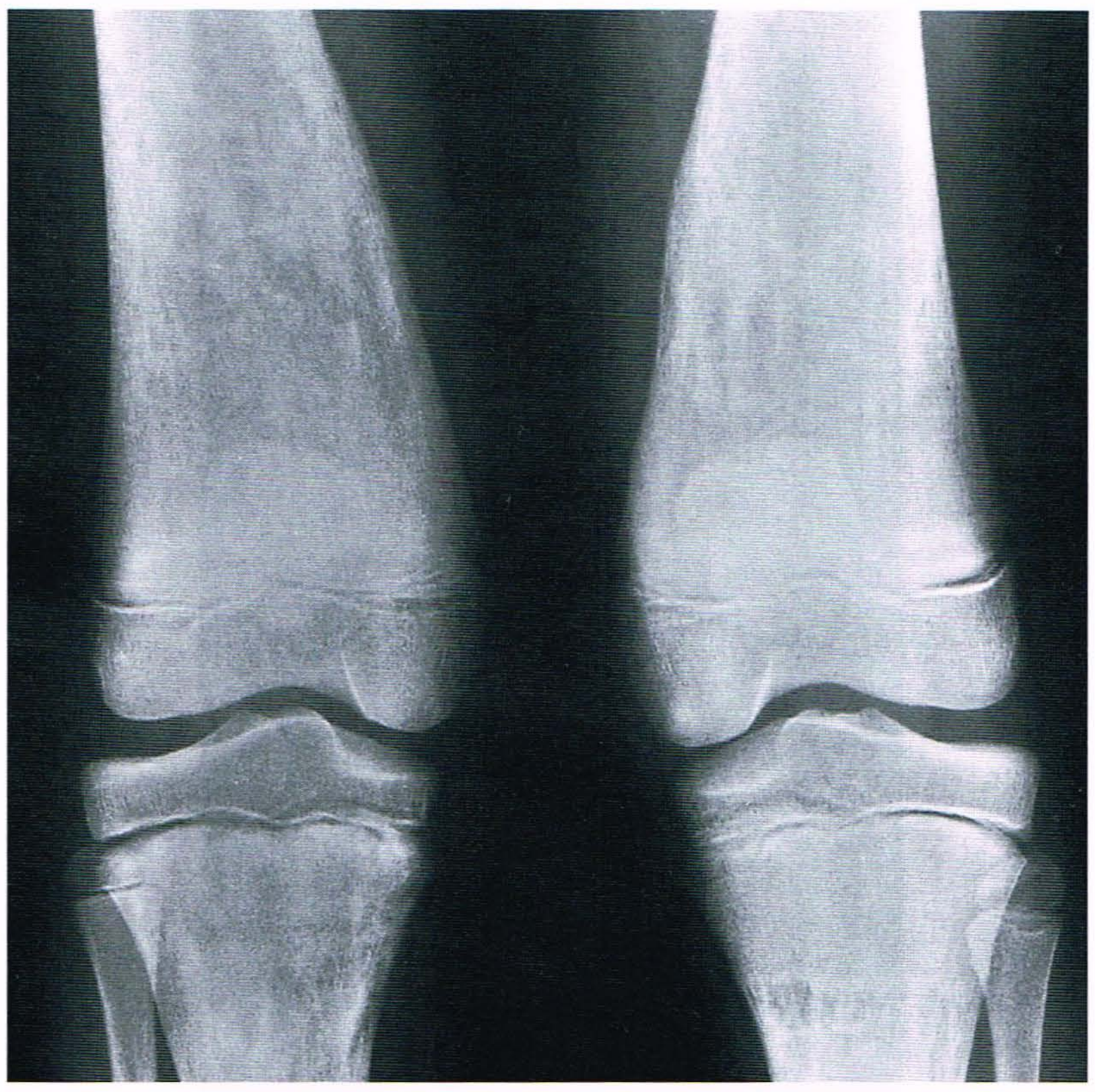

Fig. 30.8 **Doença de Gaucher.** Radiografia ântero-posterior de um menino de 12 anos de idade com doença de Gaucher do tipo adulto mostra a deformidade em frasco de Erlenmeyer das porções distais dos fêmures, secundária à expansão medular. Observe o adelgaçamento da cortical causado por osteoporose difusa.

Na apresentação, os aspectos clínicos dos pacientes dependem do tipo de doença que os acomete. A forma adulta do transtorno (tipo I) é a mais comum e tipicamente apresenta distensão abdominal secundária a esplenomegalia. A dor óssea recorrente é um sinal de envolvimento esquelético, e a dor óssea intensa aguda juntamente com edema e febre sugere osteomielite piogênica aguda. Este complexo clínico, que é resultante da necrose isquêmica do osso, é denominado "osteomielite asséptica". Podem estar presentes pinguéculas nos olhos, e a pele pode adquirir uma pigmentação castanha. Pode-se observar epistaxe ou outras hemorragias devidas a trombocitopenia. O diagnóstico é feito pela demonstração de células de Gaucher características no aspirado de medula óssea ou em um espécime de biópsia hepática.

Quadro 30.1 Causas de Indentação nos Corpos Vertebrais

Pressão Intra-espinal Aumentada
Neoplasias intradurais
Cistos intramedulares
Siringomielia e hidromielia
Hidrocefalia comunicante
Ectasia Dural
Síndrome de Marfan
Síndrome de Ehlers-Danlos
Neurofibromatose
Reabsorção Óssea
Acromegalia
Transtornos Congênitos
Acondroplasia
Doença de Morquio
Síndrome de Hunter
Osteogênese imperfeita (tardia)
Indentação Fisiológica

(Reproduzido de Mitchell GE et al., 1967, com permissão.)

Avaliação Radiológica

O exame radiológico da doença de Gaucher revela achados característicos. Há uma osteoporose difusa que freqüentemente está associada à expansão medular. Nas extremidades dos ossos longos, este fenômeno é denominado deformidade em "frasco de Erlenmeyer" (Fig. 30.8 e Quadro 30.2). A destruição óssea localizada assumindo um aspecto faveolado também é tipicamente observada (Fig. 30.9); destruição osteolítica macroscópica geralmente é limitada às diáfises dos ossos longos. Além disso, as alterações escleróticas são comuns, ocorrendo secundariamen-

Quadro 30.2 Causas de Deformidade em Frasco de Erlenmeyer

Doença de Gaucher
Doença de Niemann-Pick
Displasia fibrosa
Anemia falciforme
Talassemia
Exostoses cartilaginosas múltiplas
Doença de Ollier (encondromatose)
Doença de Albers-Schönberg (osteopetrose)
Doença de Engelmann (displasia diafisária progressiva)
Doença de Pyle (displasia metafisária)
Picnodisostose
Intoxicação por chumbo

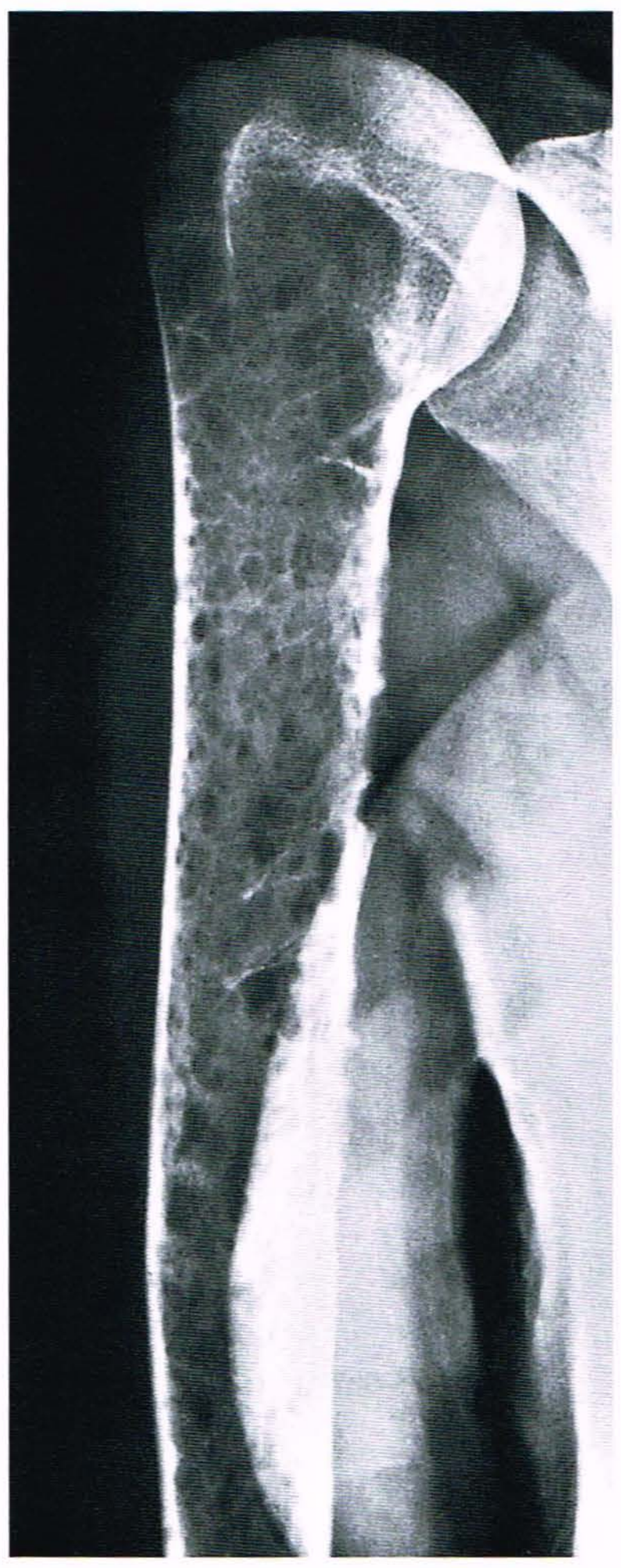

Fig. 30.9 **Doença de Gaucher.** Alterações destrutivas, observadas aqui na porção proximal do úmero direito de uma mulher de 52 anos de idade com a forma adulta da doença, podem assumir um aspecto de "favo de mel".

te a um processo de reparo ou infartos ósseos (Fig. 30.10). O infarto ósseo medular e uma reação periosteal podem levar a um fenômeno de "osso dentro de osso", que pode assemelhar-se a osteomielite (Fig. 30.11). Recentemente, Hermann e associados conduziram um estudo de 29 pacientes com doença de Gaucher do tipo I usando RM para determinar a utilidade desta técnica na avaliação do envolvimento da medula óssea. Os resultados desta pesquisa sugerem que a RM é uma modalidade não-invasiva valiosa neste aspecto para avaliar a atividade da doença. Aparentemente, os pacientes com sinal de intensidade diminuída dentro da medula óssea tanto nas imagens ponderadas em T1 quanto em T2, porém mostrando aumento relativo na intensidade de sinal das imagens ponderadas em T1 ou T2, podem ser considerados como tendo um "processo ativo" que se correlaciona bem com seus sintomas.

Complicações

A complicação mais comum da doença de Gaucher é a osteonecrose da cabeça do fêmur e, ocasionalmente, dos côndilos femorais (Fig. 30.12). A sobreposição de alterações degenerativas também é um achado freqüente que exige cirurgia. Fraturas patológicas são comuns, e podem envolver os ossos longos bem como a coluna vertebral. A complicação mais grave (embora seja felizmente rara) é a transformação maligna no local dos infartos ósseos.

Tratamento

A terapia de reposição enzimática usando alglucerase derivada de placenta ou recombinante (i.e., imuglucerase) resultou em melhora hematológica e regressão da hepatoesplenomegalia. Em alguns pacientes, sinais de regeneração óssea também foram descritos.

Calcinose Tumorosa

Fisiopatologia

Primeiramente descrita por Inclan e colaboradores em 1943, a calcinose tumorosa é caracterizada pela presença de massas císticas lobuladas periarticulares únicas ou múltiplas contendo material cretáceo. Sua formação é resultante da deposição de sais de cálcio nos tecidos moles ao redor das articulações — os ombros (particularmente próximo da escápula), quadris e cotovelo — bem como nas superfícies extensoras dos membros. As massas são indolores e geralmente ocorrem em crianças e adolescentes. Negros são mais freqüentemente afetados que outros grupos raciais, e a maioria dos casos de calcinose tumoral é relatada na África e Nova Guiné. Devido à causa ser desconhecida, o diagnóstico é de exclusão. Outras causas de calcificações de tecidos moles, como o hiperparatireoidismo secundário, hipervitaminose D, gota e pseudogota, miosite ossificante, condroma paraarticular e calcinose circunscrita devem ser excluídas antes do diagnóstico de calcinose tumorosa ser firmado.

Avaliação Radiológica

O exame radiológico geralmente revela massas calcificadas bem demarcadas e lobuladas que são circulares ou ovais e localizadas ao redor das articulações (Fig. 30.13). As massas variam em densidade; algumas são rendadas e amorfas e outras têm aspecto quase ósseo. Apenas em casos muito raros, o depósito calcificado está localizado na cápsula articular.

Fig. 30.10 **Doença de Gaucher.** Radiografia ântero-posterior da porção distal do fêmur direito de um homem de 29 anos de idade mostra infarto medular do osso e reações endosteal e periosteal secundárias aos processos reparadores.

Fig. 30.11 **Doença de Gaucher.** Radiografia lateral da porção distal do fêmur em uma mulher de 28 anos de idade mostra infarto medular extenso e neo-osteogênese periosteal, produzindo uma aparência de "osso dentro de osso".

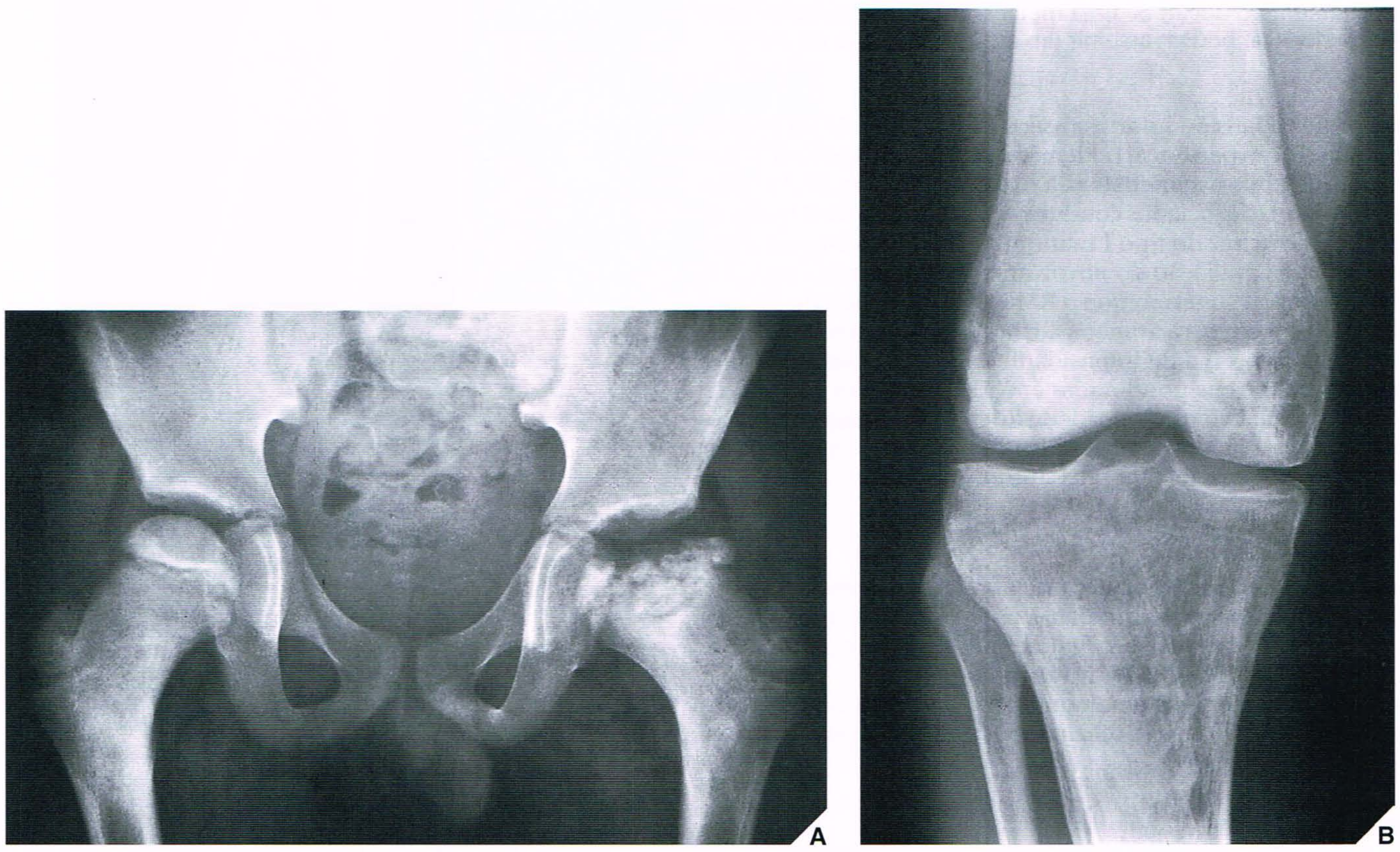

Fig. 30.12 **Doença de Gaucher complicada por osteonecrose.** **(A)** Radiografia ântero-posterior da pelve de um menino judeu asquenaze de 11 anos de idade portador da doença de Guacher não-neuronopática mostra osteonecrose da cabeça femoral esquerda, uma complicação comum deste transtorno. **(B)** Radiografia ântero-posterior do joelho direito de um homem de 25 anos de idade com doença de Gaucher mostra alterações osteonecróticas dos côndilos femorais medial e lateral. Observe também o infarto ósseo extenso da porção proximal da tíbia.

Fig. 30.13 **Calcinose tumorosa.** Um negro de 66 anos de idade apresentava múltiplas tumorações ao redor dos punhos e cotovelos desde a infância. Radiografias dorsopalmar **(A)** e lateral **(B)** dos punhos mostram massas calcificadas na face dorsal logo abaixo da pele. **(C)** Radiografia ântero-posterior do cotovelo direito mostra acúmulo de cálcio semelhante a tumor na face ântero-medial.

Tratamento

A excisão cirúrgica das massas calcificadas é a forma mais eficaz de tratamento, embora as tentativas para tratar este transtorno com dietas pobres em cálcio e fosfato e com antiácidos contendo combinadores de fosfato tenham tido algum sucesso.

Hipotireoidismo

Fisiopatologia

O hipotireoidismo é uma síndrome encontrada em lactentes e outras crianças, resultante de deficiência dos hormônios tireóideos tiroxina e triiodotironina, quer durante a vida fetal (cretinismo) ou na tenra infância (mixedema juvenil ou hipotireoidismo juvenil). A deficiência pode ser primária, causada pela doença da tireóide, ou secundária, causada pela ausência de hormônio tireoestimulante (TSH) produzido pela hipófise. Os locais-alvo principais são as placas de crescimento e as epífises, mais bem demonstradas nas mãos e nos quadris (Fig. 30.14). Os sintomas e sinais principais incluem letargia, constipação, aumento da língua, distensão abdominal e pele seca. As manifestações são tipicamente menos graves quando a deficiência ocorre na tenra infância como uma doença adquirida do que quando é congênita.

Avaliação Radiológica

O aspecto radiológico fundamental das duas formas de hipotireoidismo é a maturação óssea tardia com interrupção do crescimento ósseo, levando ao nanismo. Em particular, os aspectos dos centros de ossificação secundários são grandemente retardados, como pode demonstrar uma radiografia dorsopalmar da mão (Fig. 30.15). As epífises ossificam-se a partir de inúmeros centros de ossificação, com isso adquirindo uma aparência fragmentada e às vezes parecendo anormalmente densa (Fig. 30.16). Esse processo pode ser confundido com a osteonecrose, como é observado na doença de Legg-Calvé-Perthes (ver Fig. 32.26), ou com certas displasias, como a displasia epifisária puntiforme, também conhecida como doença de Conradi. A subpneumatização dos seios da face e mastóides também são achados radiológicos típicos associados ao hipotireoidismo.

Complicações

Uma das complicações comuns do hipotireoidismo é o deslizamento da epífise da cabeça do fêmur. Os achados radiográficos deste transtorno são descritos no Capítulo 32.

Escorbuto

Fisiopatologia

A doença de Barlow, como o escorbuto também é conhecido, resulta de deficiência de ácido ascórbico (vitamina C). A função da vitamina C é manter substâncias intracelulares de derivação mesenquimal, como tecido conectivo, tecido osteóide nos ossos e dentina nos dentes. Nos lactentes, a deficiência primária é causada mais comumente por erro em suplementar a dieta com vitamina C, enquanto em adultos geralmente é causada por idiossincrasias alimentares ou por dieta insuficiente. A deficiência de vitamina C causa tendência hemorrágica, levando a hemorragia subperiosteal e função anormal de osteoblastos e condroblastos. Esta última resulta em osteogênese defeituosa.

Avaliação Radiológica

As lesões ósseas características do escorbuto são causadas por interrupção da ossificação óssea endocondral provocada pela incapacidade de os osteoblastos formarem tecido osteóide. A reabsorção osteoclástica continuada sem a formação adequada de novo osso produz aparência de osteoporose, com osteopenia generalizada e adelgaçamento das corticais. A deposição de fosfato de cálcio continua em qualquer tecido osteóide formado, de modo que se desenvolve em uma área de densidade aumentada adjacente à placa de crescimento. Estas áreas são denominadas "linhas brancas do escorbuto" (Fig. 30.17). Um anel de densidade aumentada também é encontrado ao redor de centros secundários de ossificação, um achado conhecido como sinal do anel de Wimberger. Fraturas da metáfise são comuns, produzindo um sinal "de ângulo" ou "bico de Pelkan" (Fig. 30.17). O aumento da fragilidade capilar leva à hemorragia subperiosteal e dos tecidos moles e à formação de hematomas, que pode desencadear uma reação periosteal (Fig. 30.18). Em adultos, a hemorragia pode se estender para as articulações.

Diagnóstico Diferencial

O escorbuto deve ser diferenciado da "síndrome da criança espancada", sífilis congênita e leucemia. Na síndrome da criança espancada, as

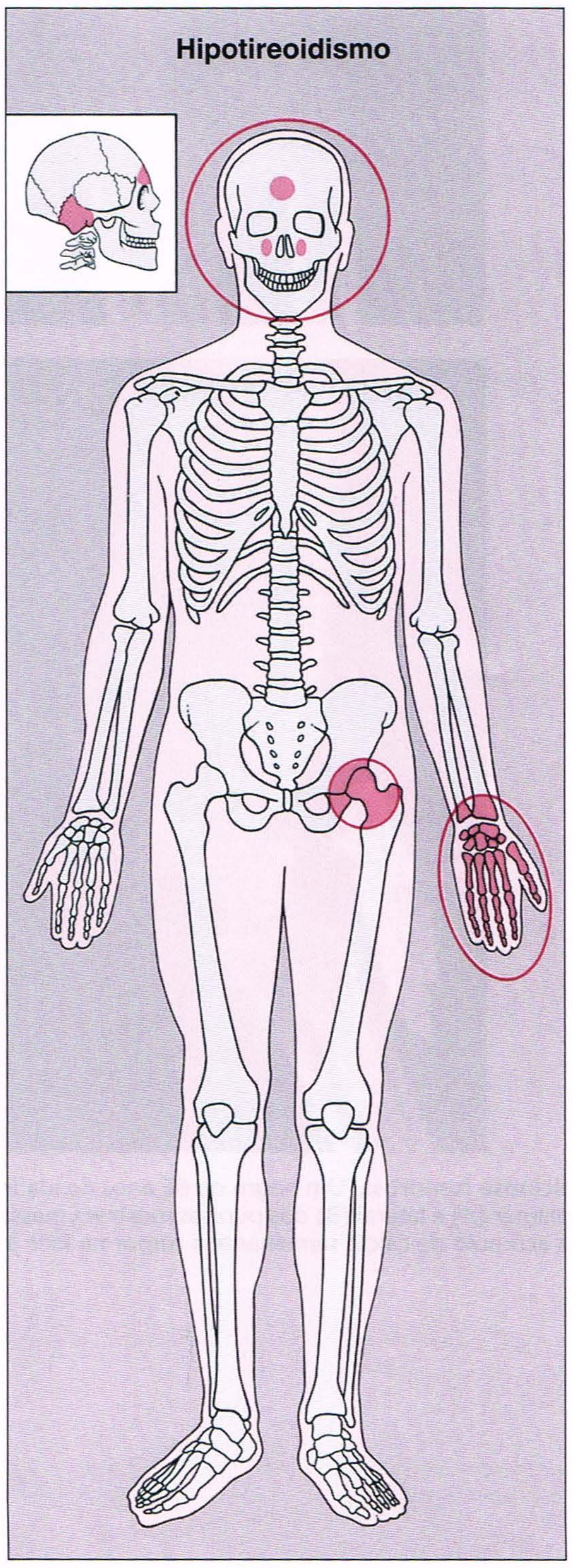

Fig. 30.14 Locais-alvo de hipotireoidismo.

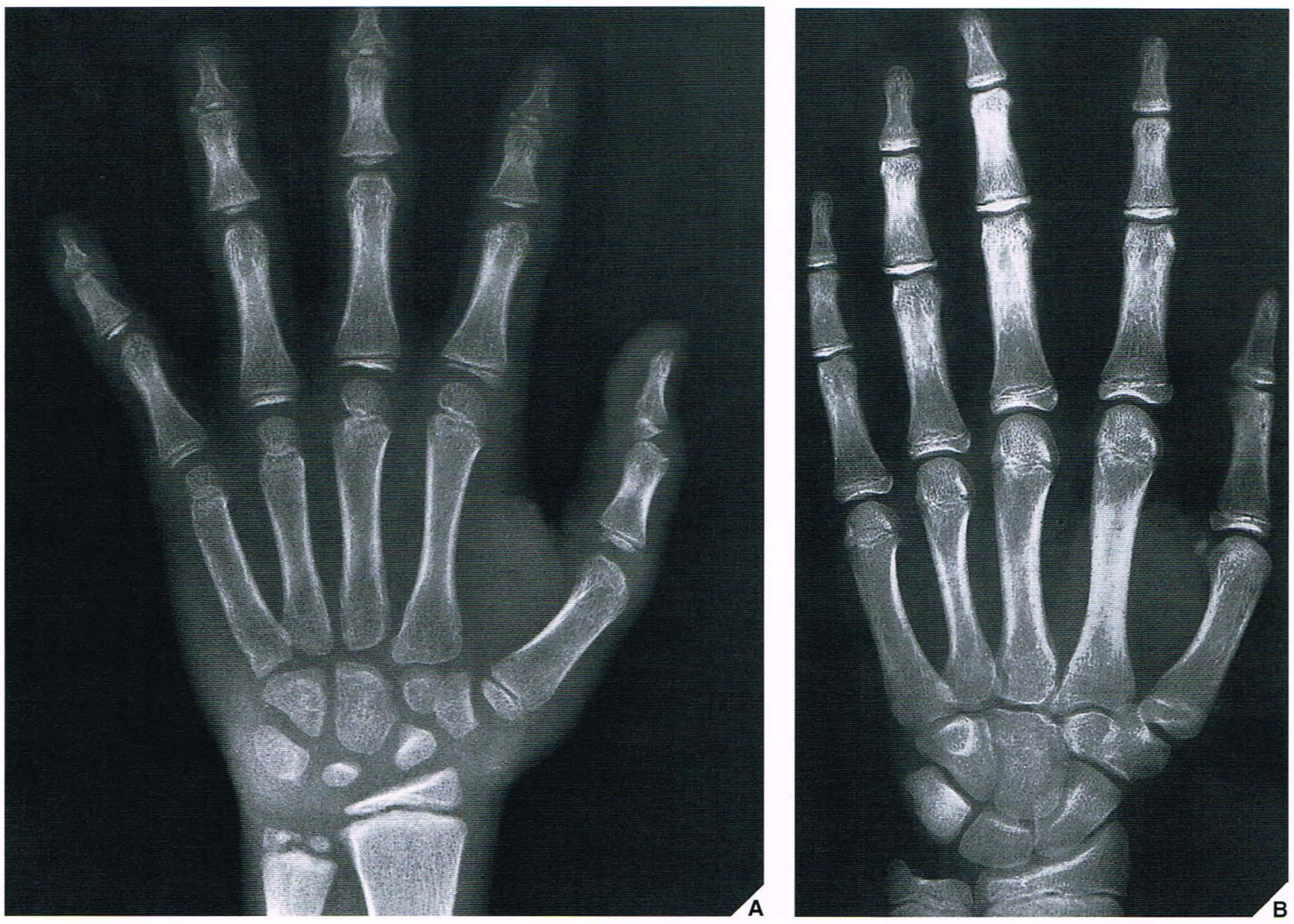

Fig. 30.15 **Hipotireoidismo juvenil. (A)** Radiografia dorsopalmar da mão direita de um menino de 13 anos de idade com hipotireoidismo juvenil mostra imaturidade óssea; a idade óssea é de aproximadamente 8 anos. Observe os centros de ossificação secundários fragmentados da porção distal da ulna e das falanges distais. Na verdade, representam focos separados de ossificação. **(B)** A mão de um menino sadio da mesma idade é mostrada para comparação.

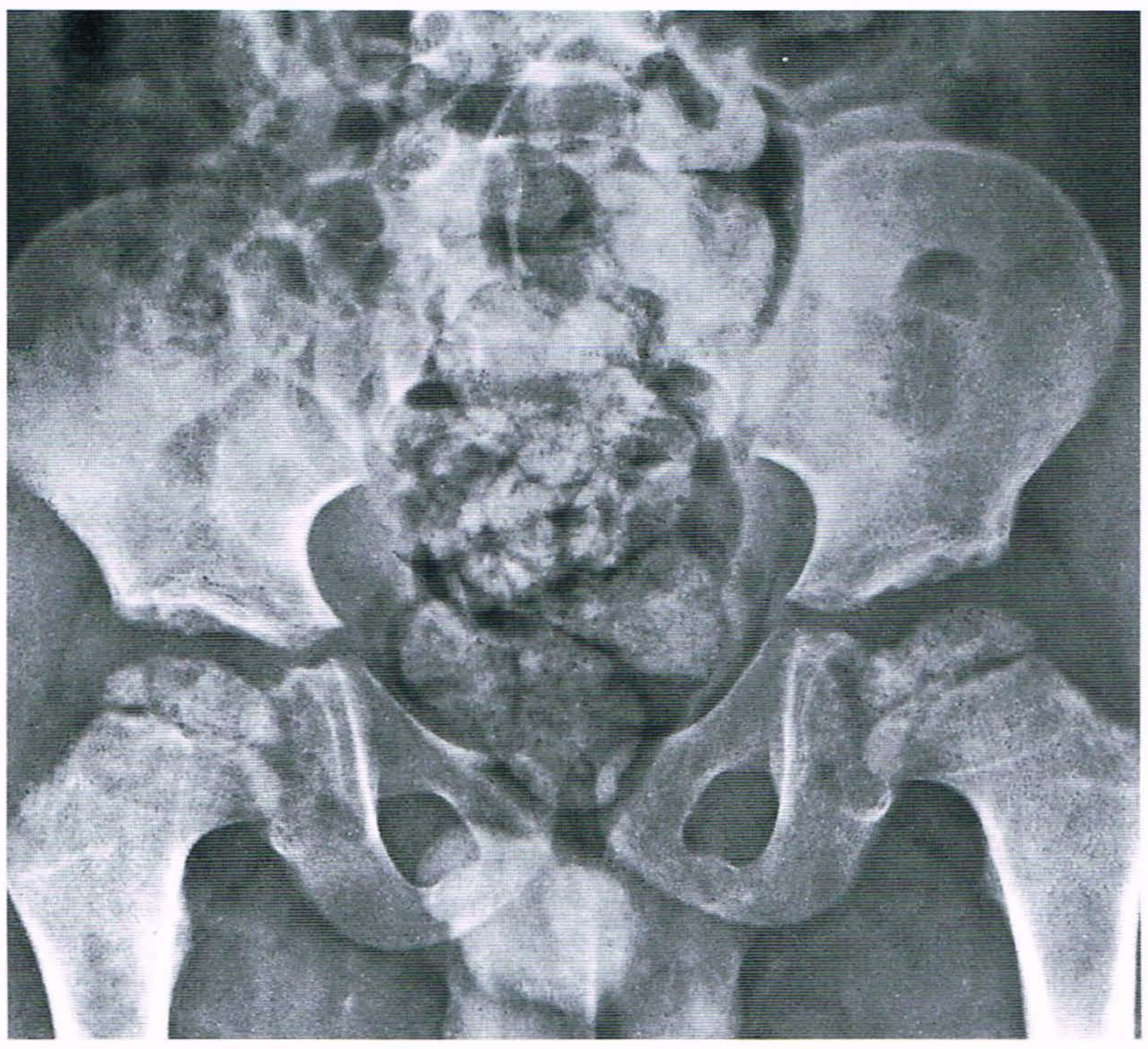

Fig. 30.16 **Hipotireoidismo congênito.** Radiografia ântero-posterior da pelve de uma menina de 5 anos de idade com hipotireoidismo congênito (cretinismo) mostra pseudofragmentação das epífises da cabeça femoral. Este processo pode ser confundido com a doença de Legg-Calvé-Perthes.

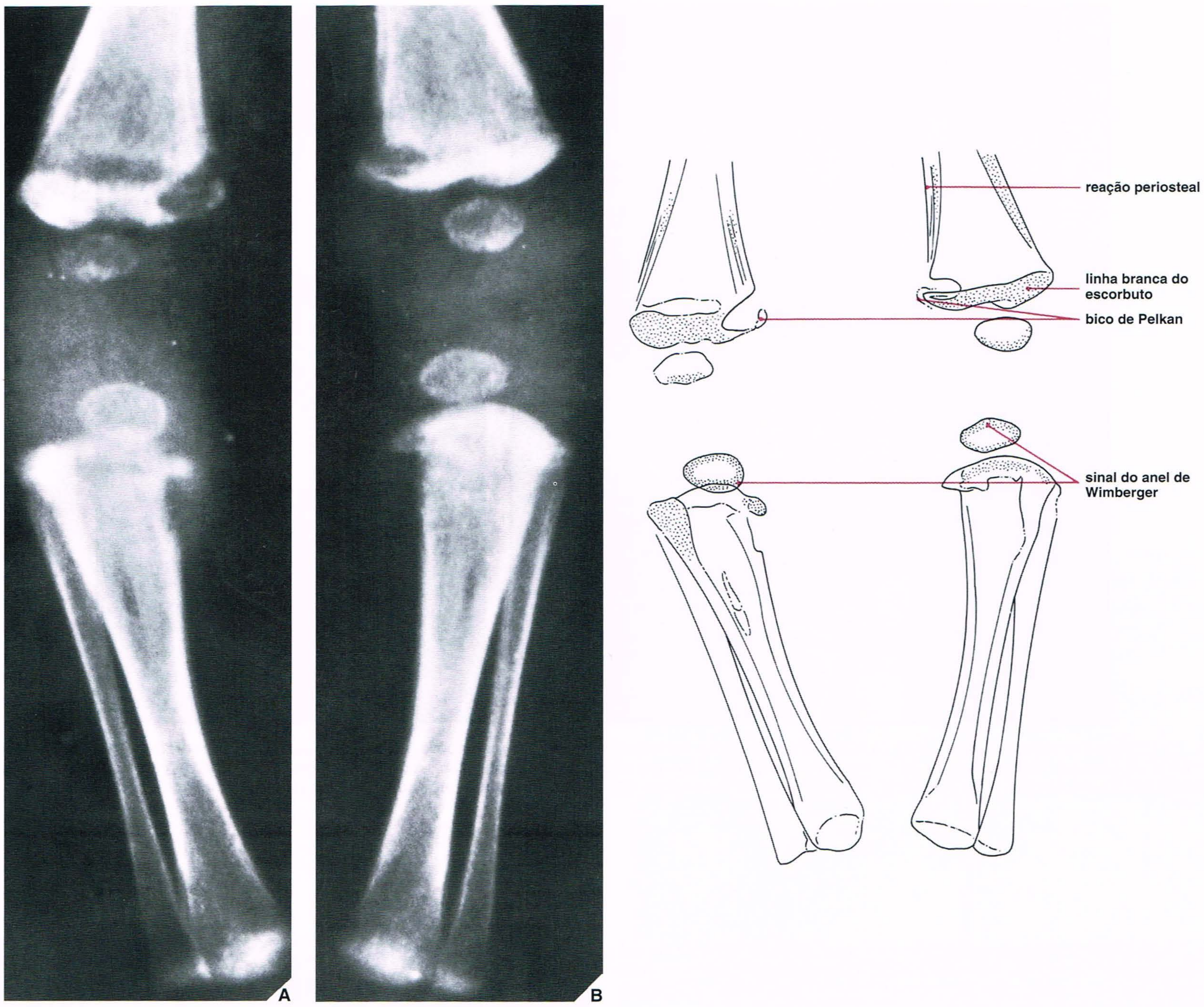

Fig. 30.17 **Escorbuto.** (A) e (B) Radiografias ântero-posteriores das pernas de um lactente de 8 meses de idade mostra as alterações ósseas típicas do escorbuto. Observe o segmento denso adjacente à placa de crescimento ("linha branca do escorbuto"), o anel de densidade aumentada ao redor dos centros de ossificação secundários das porções distais dos fêmures e das porções proximais das tíbias (sinal do anel de Wimberger), e a formação de bico das metáfises de ambas as tíbias (bico de Pelkan). Reação periosteal secundária a hemorragia subperiosteal também é observada.

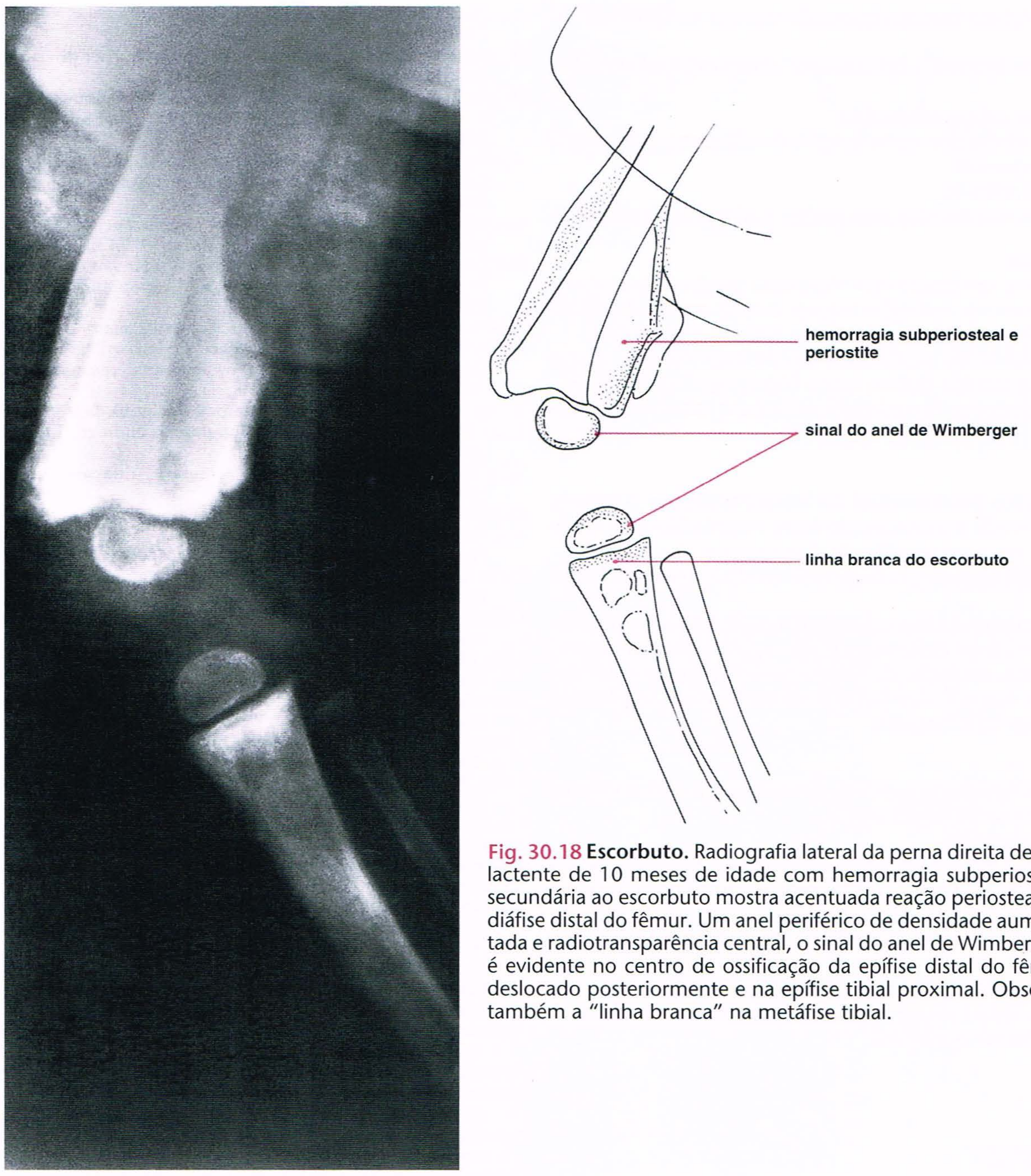

Fig. 30.18 **Escorbuto.** Radiografia lateral da perna direita de um lactente de 10 meses de idade com hemorragia subperiosteal secundária ao escorbuto mostra acentuada reação periosteal na diáfise distal do fêmur. Um anel periférico de densidade aumentada e radiotransparência central, o sinal do anel de Wimberger, é evidente no centro de ossificação da epífise distal do fêmur deslocado posteriormente e na epífise tibial proximal. Observe também a "linha branca" na metáfise tibial.

fraturas em ângulo metafisárias características e as fraturas em diferentes estágios de consolidação são típicas. Na sífilis congênita, os centros epifisários são normais. Na leucemia, faixas metafisárias radiotransparentes são comuns, porém fraturas e epifisiólise não são parte dos transtornos.

ASPECTOS PRÁTICOS A SEREM LEMBRADOS

Hiperfosfatasia Idiopática Familiar

[1] Dois transtornos de apresentação radiológica semelhante são a hiperfosfatasia idiopática familiar ("doença de Paget juvenil") e a forma autossômica recessiva da hiperostose cortical generalizada, a doença de van Buchem. Os aspectos radiológicos destes transtornos, similares aos da doença de Paget, são:
- espessamento cortical e padrão trabecular grosseiro da esponjosa
- preservação das extremidades articulares dos ossos (ao contrário da doença de Paget clássica).

Acromegalia

[1] No diagnóstico e avaliação de acromegalia, as seguintes incidências radiográficas têm valor específico:
- incidência lateral do crânio para avaliar a espessura da abóbada craniana, tamanho dos seios paranasais e prognatismo
- incidência dorsopalmar das mãos para avaliar o índice sesamóide e detectar alterações dos tufos distais
- incidência lateral do pé para medir a espessura do coxim do calcanhar
- incidência lateral da coluna vertebral para avaliar os espaços intervertebrais e as margens posteriores dos corpos vertebrais.

[2] Uma das complicações freqüentes da acromegalia é a doença articular degenerativa (osteoartrite) secundária à cartilagem articular hipertrofiada subnutrida.

Doença de Gaucher

[1] A doença de Gaucher é um transtorno metabólico caracterizado por deposição anormal de cerebrosídios (glicolipídios) no sistema reticuloendotelial.

[2] Os aspectos radiológicos característicos da doença de Gaucher incluem:
- deformidade "em frasco de Erlenmeyer" das porções distais dos fêmures
- osteonecrose das cabeças femorais
- infarto ósseo medular dos ossos longos, freqüentemente associado a reação periosteal
- osteopenia generalizada.

[3] A RM é uma técnica não invasiva para avaliar a atividade da doença.

Calcinose Tumorosa

[1] A calcinose tumorosa, um transtorno observado predominantemente em negros, consiste em múltiplas massas císticas contendo cálcio ao redor das grandes articulações (ombros, quadris e cotovelos).

[2] O diagnóstico de calcinose tumorosa é de exclusão: outras causas de calcificações dos tecidos moles, como hiperparatireoidismo secundário, hipervitaminose D e miosite ossificante justacortical, devem ser excluídas.

Hipotireoidismo

[1] O aspecto radiológico fundamental do hipotireoidismo (cretinismo e mixedema juvenil) é a maturação óssea retardada, que é mais bem demonstrada em uma incidência dorsopalmar da mão.

[2] Outros aspectos radiológicos característicos do hipotireoidismo incluem:
- um aspecto fragmentado dos centros de ossificação das epífises
- aumento da densidade tanto das epífises quanto das metáfises.

[3] Nas cabeças femorais, estas características podem simular osteonecrose (doença de Legg-Calvé-Perthes) ou displasia epifisária puntiforme (doença de Conradi).

Escorbuto

[1] As alterações radiológicas características observadas no escorbuto (deficiência de vitamina C) incluem:
- osteopenia generalizada
- "linhas brancas do escorbuto" adjacentes à placa de crescimento
- sinal do anel de Wimberger, representando aumento da densidade ao redor dos centros de ossificação
- sinal do "ângulo" ou "bico de Pelkan", representando fraturas metafisárias
- reação periosteal secundária a hemorragia subperiosteal.

[2] Transtornos que devem ser diferenciados do escorbuto incluem:
- síndrome da criança espancada
- sífilis congênita
- leucemia.

LEITURAS SUGERIDAS

Albright F. Changes simulating Legg Perthes disease (osteochondritis deformans juvenilis) due to juvenile myxoedema. *J Bone Joint Surg* 1938;20:764–769.

Amstutz HC. The hip in Gaucher's disease. *Clin Orthop* 1973;90:83–89.

Amstutz HC, Carey EJ. Skeletal manifestations and treatment of Gaucher's disease. Review of twenty cases. *J Bone Joint Surg [Am]* 1966;48A:670–679.

Beighton P, Goldblatt J, Sachs S. Bone involvement in Gaucher disease. In: Desnick RJ, Gatt S, Grabowski GA, eds. *Gaucher disease: a century of delineation and research.* New York: Alan R Liss; 1982:107–129.

Beutler E. Gaucher disease. Review article. *N Engl J Med* 1991;325:1354–1360.

Bishop AF, Destovet JM, Murphy WA, Gilula LA. Tumoral calcinosis: case report and review. *Skeletal Radiol* 1982;8:269–274.

Bourke JA, Heslin DJ. Gaucher's disease: roentgenologic changes over 20 years interval. *AJR Am J Roentgenol* 1965;94:621–630.

Cremin BJ, Davey H, Goldblatt J. Skeletal complications of type I Gaucher disease: the magnetic resonance features. *Clin Radiol* 1990;42:244–247.

Desnick RJ. Gaucher disease (1882–1982): centennial perspectives on the most prevalent Jewish genetic disease. *Mt Sinai J Med* 1982;49:443–455.

Detenbeck LC, Tressler HA, O'Duffy JD, Randall, RV. Peripheral joint manifestations of acromegaly. *Clin Orthop* 1973;91:119–127.

Duncan TR. Validity of sesamoid index in diagnosis of acromegaly. *Radiology* 1975; 115:617–619.

Feldman RH, Lewis MM, Greenspan A, Steiner GC. Tumoral calcinosis in an infant. A case report. *Bull Hosp Jt Dis Orthop Inst* 1983;43:78–83.

Goldblatt J, Sachs S, Beighton P. The orthopedic aspects of Gaucher disease. *Clin Orthop* 1978;137:208–214.

Grabowski GR. Gaucher disease. *Adv Hum Genet* 1993;21:341–377.

Grenfield GB. Bone changes in chronic adult Gaucher's disease. *AJR Am J Roentgenol* 1970;110:800–807.

Hermann G. Skeletal manifestation of type 1 Gaucher disease—an uncommon genetic disorder. *Osteol Közlem* 2001;10:141–148.

Hermann G, Goldblatt J, Levy RN, Goldsmith SJ, Grabowski GA. Gaucher's disease type I. Assessment of bone involvement by CT and scintigraphy. *AJR Am J Roentgenol* 1986;147:943–948.

Hermann G, Shapiro RS, Abdelwahab IF, Grabowski G. MR imaging in adults with Gaucher disease type I: evaluation of marrow involvement and disease activity. *Skeletal Radiol* 1993;22:247–251.

Hernandez RJ, Poznanski AK. Distinctive appearance of the distal phalanges in children with primary hypothyroidism. *Radiology* 1979;132:83–84.

Hernandez RJ, Poznanski AW, Hopwood NJ. Size and skeletal maturation of the hand in children with hypothyroidism and hypopituitarism. *AJR Am J Roentgenol* 1979; 133:405–408.

Hirsch M, Mogle P, Barkli Y. Neonatal scurvy. *Pediatr Radiol* 1976;4:251–253.

Horev G, Kornreich L, Hadar H, Katz K. Hemorrhage associated with bone crisis in Gaucher disease identified by magnetic resonance imaging. *Skeletal Radiol* 1991;20:479–482.

Inclan A, Leon P, Camejo MG. Tumoral calcinosis. *JAMA* 1943;121:490–495.

Israel O, Jershalmi J, Front D. Scintigraphic findings in Gaucher disease. *J Nucl Med* 1986;27:1557–1563.

Kho KM, Wright AD, Doyle FH. Heel-pad thickness in acromegaly. *Br J Radiol* 1970;43:119–125.

Kinsella RA Jr, Back DK. Thyroid acropachy. *Med Clin North Am* 1968;52:393–398.

Kleinberg DL, Young IS, Kupperman HS. The sesamoid index. An aid in the diagnosis of acromegaly. *Ann Intern Med* 1966;64:1075–1078.

Lacks S, Jacobs RP. Acromegalic arthropathy: a reversible rheumatic disease. *J Rheumatol* 1986;13:634–636.

Lafferty FW, Reynolds ES, Pearson OH. Tumoral calcinosis: a metabolic disease of obscure etiology. *Am J Med* 1965;38:105–118.

Lang EK, Bessler WT. The roentgenologic features of acromegaly. *AJR Am J Roentgenol* 1961;86:321–328.

Lanir A, Hadar H, Cohen I, et al. Gaucher disease: assessment with MR imaging. *Radiology* 1986;161:239–244.

Layton MW, Fudman EJ, Barkan A, Braunstein EM, Fox IH. Acromegalic arthropathy: characteristics and response to therapy. *Arthritis Rheum* 1988;31:1022–1027.

Levin B. Gaucher's disease: clinical and roentgenologic manifestations. *AJR Am J Roentgenol* 1961;85:685–696.

Lin SR, Lee KR. Relative value of some radiographic measurements of the hand in the diagnosis of acromegaly. *Invest Radiol* 1971;6:426–431.

Manaster BJ, Anderson TM Jr. Tumoral calcinosis: serial images to monitor successful dietary therapy. *Skeletal Radiol* 1982;8:123–125.

Mankin HJ, Rosenthal DI, Xavier R. Current concepts review. Gaucher disease – new approaches to an ancient disease. *J Bone Joint Surg [Am]* 2001;83A:748–760.

Mass M, van Kuijk C, Stoker J, Hollak CE, Akkerman EM, Aerts JFMG, den Heeten GJ. Quantification of bone involvement in Gaucher disease: MR imaging bone marrow burden score as an alternative to Dixon quantitative chemical shift MR imaging—initial experience. *Radiology* 2003;229:554–561.

McNulty JF, Pim P. Hyperphosphatasia. Report of a case with a 30-year follow-up. *AJR Am J Roentgenol* 1972;115:614–618.

Melmed S. Acromegaly. *N Engl J Med* 1990;322:966–977.

Mitchell GE, Lourie H, Berne AS. The various causes of scalloped vertebrae and notes on their pathogenesis. *Radiology* 1967;89:67–74.

Nerubay J, Pilderwasser D. Spontaneous bilateral distal femoral physiolysis due to scurvy. *Acta Orthop Scand* 1984;55:18–20.

Palmer PES. Tumor calcinosis. *Br J Radiol* 1966;39:518.

Randall RV. Acromegaly and gigantism. In DeGroot LJ, ed. *Endocrinology*, 2nd ed. Philadelphia: WB Saunders; 1989:330–350.

Riggs BL, Randall RV, Wahner HW, Jowsey J, Kelly PJ, Singh M. The nature of the metabolic bone disorder in acromegaly. *J Clin Endocrinol Metab* 1972;34:911–918.

Rosenthal DI, Scott JA, Barranger J, et al. Evaluation of Gaucher disease using magnetic resonance imaging. *J Bone Joint Surg [Am]* 1986;68A:802–808.

Scanlon GT, Clemett AR. Thyroid acropachy. *Radiology* 1964;83:1039–1042.

Sissons HA, Greenspan A. Paget's disease. In: Taveras JM, Ferrucci JT, eds. *Radiology—imaging, diagnosis, intervention.* Philadelphia: JB Lippincott; 1986:1–14.

Smit GG, Schmaman A. Tumoral calcinosis. *J Bone Joint Surg [Br]* 1967;49B:698–703.

Steinbach HL, Feldman R, Goldberg MG. Acromegaly. *Radiology* 1959;72:535–549.

Steinbach HL, Russell W. Measurement of the heel-pad as an aid to diagnosis of acromegaly. *Radiology* 1964;82:418–423.

Stuberg JL, Palacios E. Vertebral scalloping in acromegaly. *AJR Am J Roentgenol* 1971; 112:397–400.

Torres-Reyes E, Staple TW. Roentgenographic appearance of thyroid acropachy. *Clin Radiol* 1970;21:95–100.

Van Buchem FSP, Hadders HN, Hansen JF, Woldring MG. Hyperostosis corticalis generalisata. Report of seven cases. *Am J Med* 1962;33:387–397.

Van Buchem FSP, Hadders HN, Ubbens R. An uncommon familial systemic disease of the skeleton: hyperostosis corticalis generalisata familiaris. *Acta Radiol* 1955;44:109–120.

Zimram A, Gelbart T, Westwood B, Grabowski G, Beutler E. High frequency of the Gaucher disease mutation at nucleotide 1226 among the Ashkenazi Jews. *Am J Hum Genet* 1991;49:855–859.

Zubrow AB, Lane JM, Parks JS. Slipped capital femoral epiphysis occurring during treatment for hypothyroidism. *J Bone Joint Surg [Am]* 1978;60A:256–258.

PARTE

VII

ANOMALIAS CONGÊNITAS E DO DESENVOLVIMENTO

CAPÍTULO

31

AVALIAÇÃO RADIOLÓGICA DE ANOMALIAS ÓSSEAS

Classificação

As doenças descritas nesta parte compreendem transtornos na formação, desenvolvimento, crescimento, maturação e modelagem do esqueleto. Algumas dessas anomalias surgem durante o desenvolvimento fetal, tais como a ausência congênita de todo um membro ou de parte dele, dedos supranumerários em uma mão ou pé, ou fusão de dedos, e são óbvias por ocasião do nascimento do bebê. Algumas podem começar a se desenvolver durante a vida fetal, mas se tornarem evidentes mais tardiamente na infância, como a síndrome de Hurler (gargolismo) ou a osteogênese imperfeita tardia. Outras anomalias, como certas displasias esclerosantes, desenvolvem-se após o nascimento devido a uma predisposição genética e podem se manifestar em uma fase mais tardia da vida.

As anomalias congênitas podem ser classificadas de várias formas, mas devido a sua complexidade uma classificação completa e detalhada desses transtornos está além do escopo deste capítulo. Para simplificar a variedade de classificações, que estão constantemente modificando-se e expandindo-se, as anomalias congênitas podem ser divididas do ponto de vista histopatológico naquelas que envolvem transtornos da formação óssea, do crescimento ósseo e da maturação e modelagem ósseas (Quadro 31.1). As anomalias da formação óssea incluem a *ausência completa da formação de um osso* e a *formação defeituosa* de ossos, que podem se manifestar como um número diminuído de ossos (agenesia e aplasia) (Fig. 31.1A) ou como um número maior de ossos (polidactilia) (Fig. 31.1B,C). As anomalias da formação também podem ser encontradas em aberrações que envolvem a *diferenciação* óssea, que inclui as pseudo-artroses (Fig. 31.2A), e as fusões ósseas (sindactilia e sinostose) (Fig. 31.2B). Transtornos no crescimento ósseo podem levar a *aberrações no tamanho ou na forma* dos ossos. Estas podem manifestar-se como crescimento insuficiente (hipoplasia ou atrofia) (Fig. 31.3A,B), crescimento excessivo (hipertrofia ou gigantismo) (Fig. 31.3C) ou crescimento deformado, como a tíbia vara congênita (ver Fig. 32.40). As anomalias relacionadas ao crescimento ósseo também podem se exibir como alterações que afetam o *movimento em uma articulação*, do tipo contraturas, subluxações e luxações (Fig. 31.4). Entre o último grupo de anomalias congênitas que afetam o sistema esquelético estão aquelas que exibem aberrações no *crescimento, maturação e modelagem* ósseos, como pode ser observado nas diversas displasias (Fig. 31.5).

Um segundo sistema simples de classificação é anatômico e baseado na região do corpo afetada. Esse sistema compreende anomalias da cintura escapular e do membro superior, da pelve e do membro inferior e do esqueleto em geral.

Quadro 31.1 Classificação Simplificada de Anomalias Congênitas do Sistema Esquelético

Anomalias da Formação Óssea
Ausência completa de formação (agenesia, aplasia)
Formação defeituosa
Diminuição do número de ossos
Aumento do número de ossos
Diferenciação defeituosa
Pseudo-artrose
Fusão (sinostose, coalizão, sindactilia)

Anomalias do Crescimento Ósseo
Tamanho aberrante
Crescimento insuficiente (hipoplasia, atrofia)
Crescimento excessivo (hipertrofia, gigantismo)
Forma aberrante (crescimento deformado)
Encaixe aberrante (subluxação, luxação)

Anomalias da Maturação e da Modelagem Ósseas
Falha da maturação e da modelagem ósseas endocondrais
Falha da maturação e da modelagem ósseas intramembranosas
Falha combinada da maturação e da modelagem ósseas endocondrais e intramembranosas

Doenças da Constituição Óssea
Anormalidades da cartilagem e/ou do crescimento e desenvolvimento ósseos (osteocondrodisplasias)
Malformações de ossos individuais, isoladas ou combinadas (disostoses)
Osteólises idiopáticas
Aberrações cromossomiais e alterações metabólicas primárias

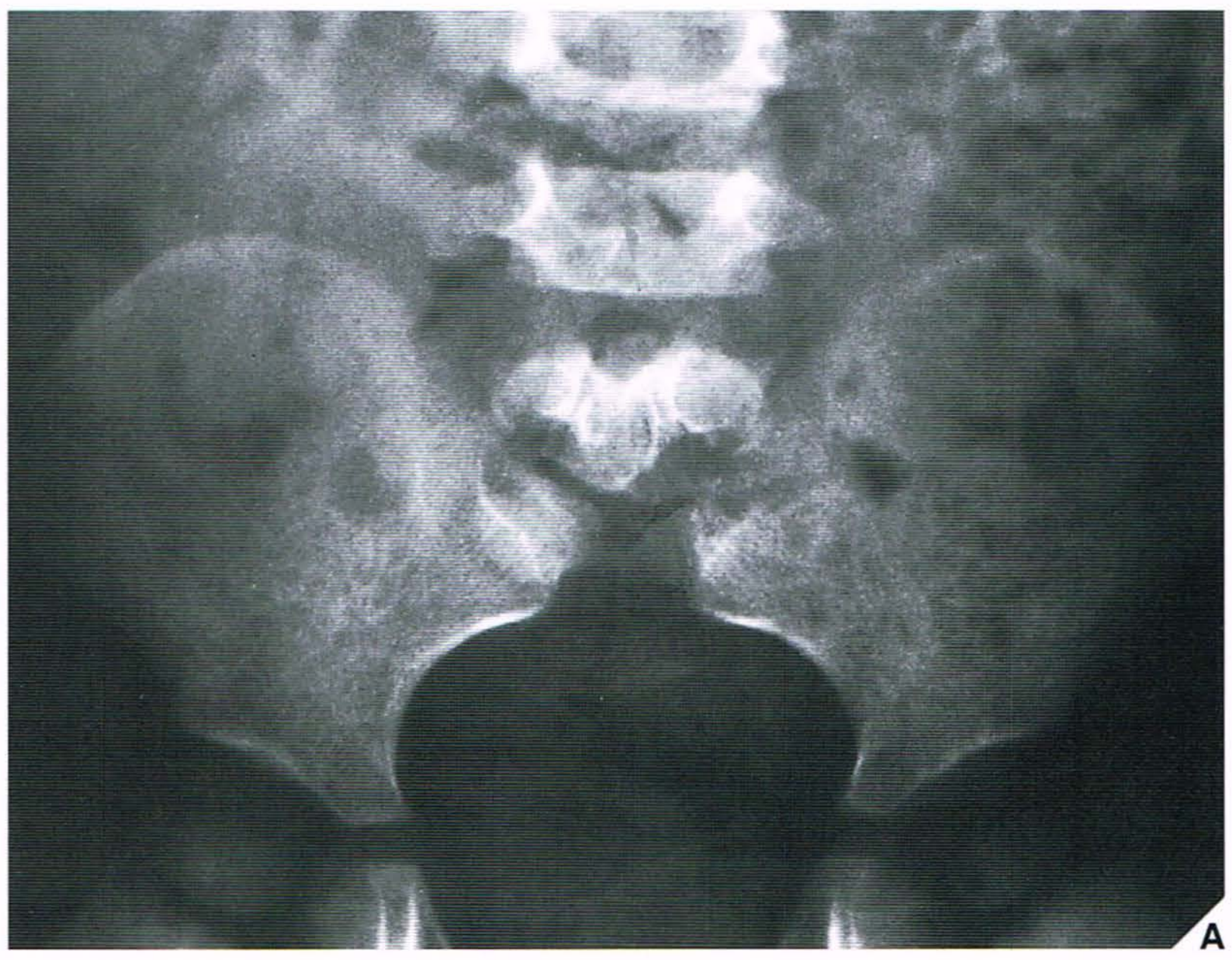

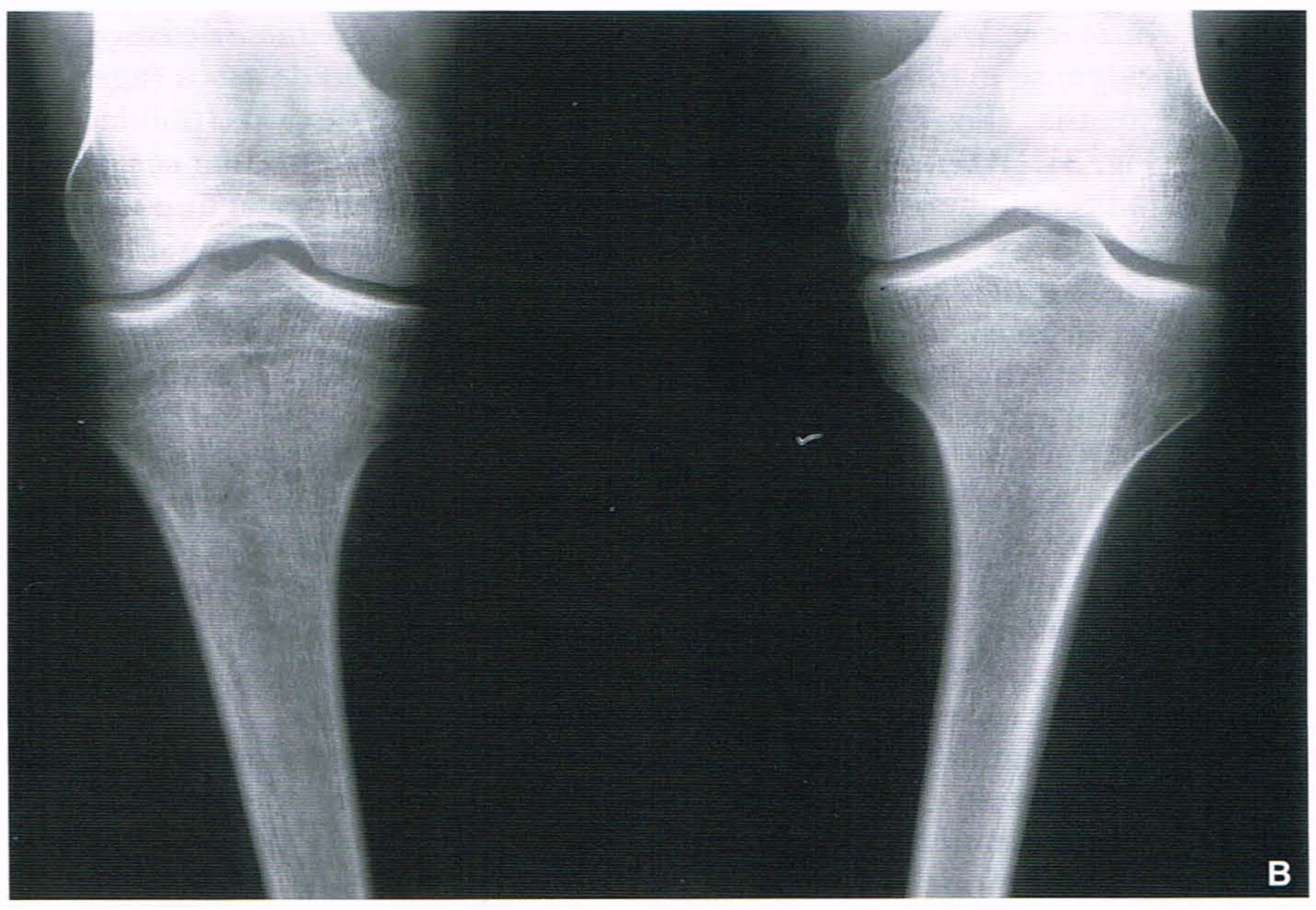

Fig. 31.1 **Anomalias da formação óssea.** Anomalias congênitas relacionadas a transtornos na formação óssea podem ser vistas na completa deformação de um osso, conforme mostrado neste filme de uma menina de 1 ano de idade com agenesia sacral **(A)**, e em uma mulher de 26 anos de idade com agenesia bilateral das fíbulas **(B)** ou na formação de maior número de ossos, conforme é visto neste menino de 12 anos com polidactilia nas duas mãos **(C)**, e nesta menina de 3 anos com polidactilia no pé direito **(D)**. (*continua*)

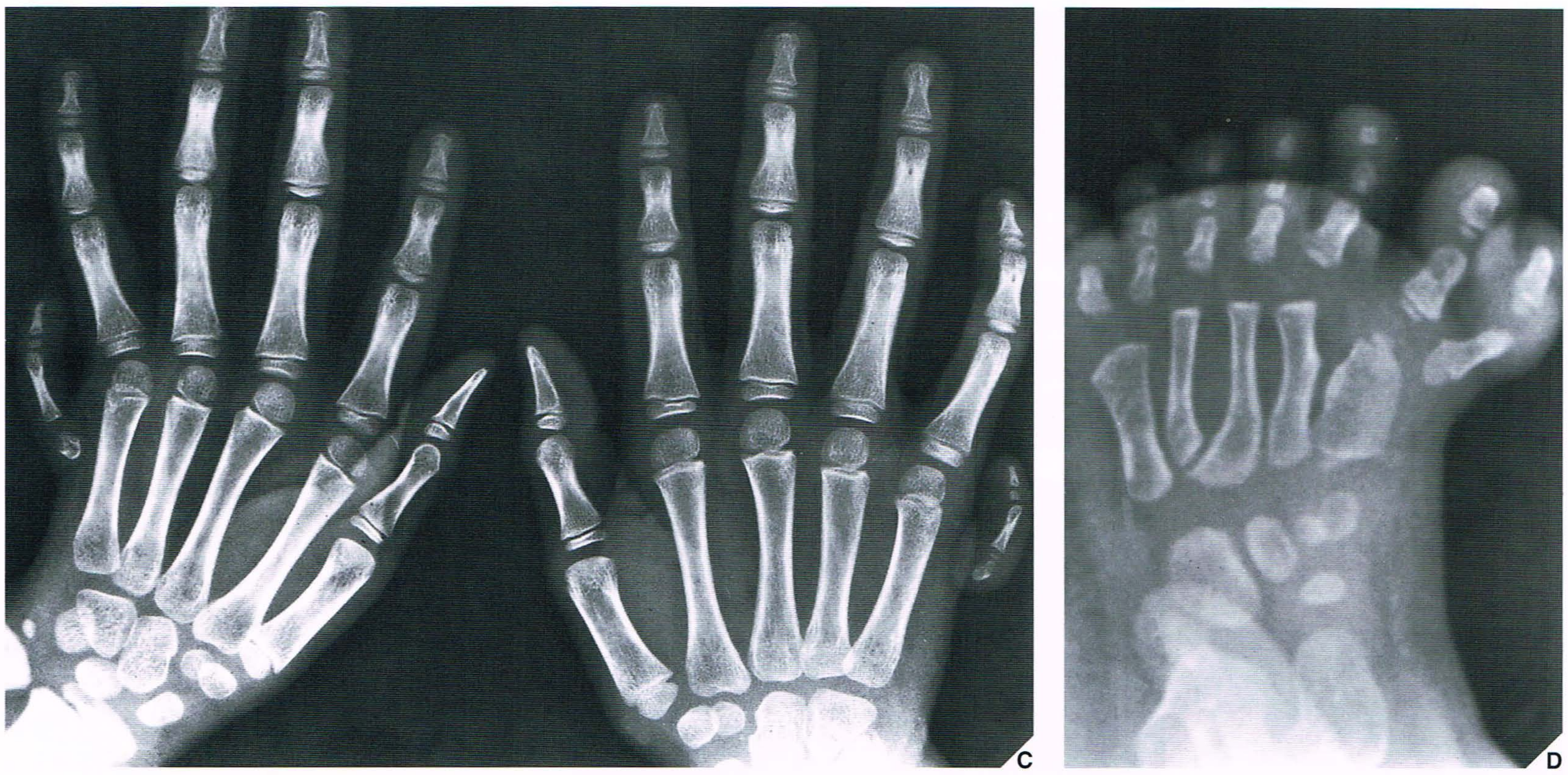

Fig. 31.1 **Anomalias da formação óssea.** *Continuação.*

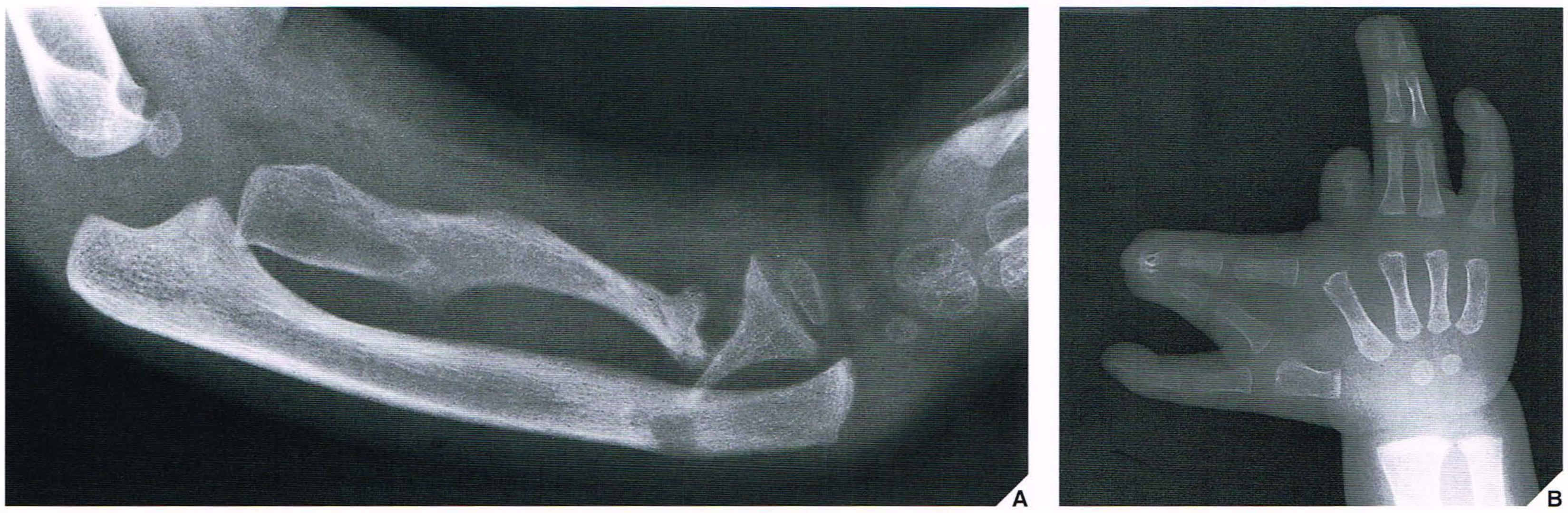

Fig. 31.2 **Anomalias da formação óssea.** Anomalias congênitas relacionadas à divisão óssea podem se manifestar como pseudo-artrose congênita, vista aqui envolvendo o rádio esquerdo em um menino de 4 anos de idade **(A)**; na fusão completa dos dígitos (sindactilia), vista aqui em um menino de 1 ano de idade **(B)**, o qual, além disso, tem polidactilia; na fusão parcial (sinostose) de dois ossos, vista aqui afetando as porções proximais do rádio e da ulna em uma menina de 6 anos **(C)**; ou na coalizão, vista na fusão completa dos ossos semilunar e piramidal em um homem de 33 anos **(D)** e na fusão dos ossos calcâneo e navicular (*seta*) em um homem de 21 anos **(E)**. (*continua*)

Fig. 31.2 Anomalias da formação óssea. *Continuação.*

Fig. 31.3 **Anomalias do crescimento ósseo.** Anomalias congênitas relacionadas ao tamanho dos ossos podem se manifestar como hipoplasia, como é visto aqui no polegar direito de uma menina de 4 anos de idade (**A**), e na porção proximal do fêmur de um menino de 7 meses de idade com deficiência focal na porção proximal do fêmur (**B**) ou na braquidactilia congênita, mostrada aqui nas duas mãos de uma mulher de 25 anos de idade (**C**). Crescimento excessivo também pode ser encontrado, como neste caso de macrodactilia (megalodactilia) envolvendo os primeiros dois dedos do pé esquerdo de uma menina de 12 anos de idade (**D**).

Fig. 31.4 **Anomalia do crescimento ósseo.** A luxação congênita da cabeça do rádio, vista aqui em uma mulher de 35 anos de idade, é uma anomalia relacionada ao crescimento ósseo aberrante levando a doença que afeta o movimento de uma articulação. Observe a hipoplasia e a forma alterada da cabeça do rádio, um achado importante que diferencia essa doença da luxação traumática.

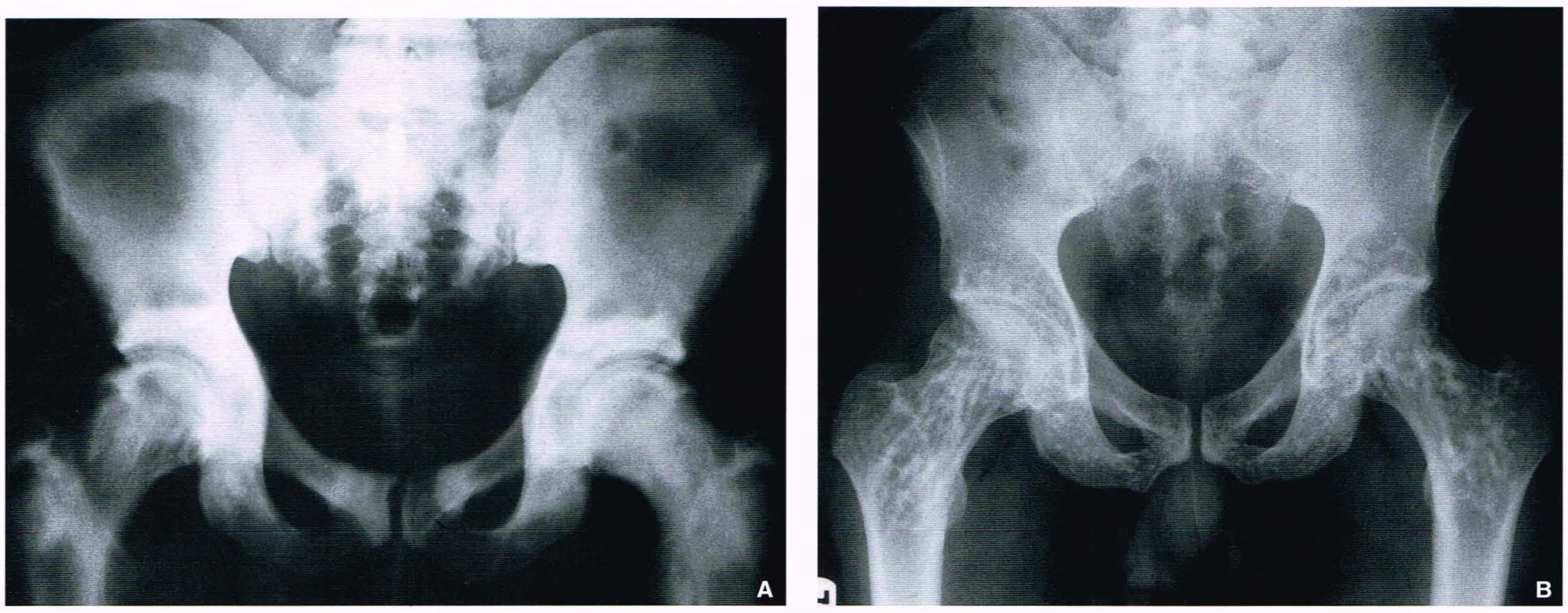

Fig. 31.5 **Anomalia de desenvolvimento e da maturação ósseos.** (**A**) A osteopetrose (doença de Albers-Schönberg), vista aqui na coluna, na pelve e nos dois fêmures de um homem de 28 anos, é uma anomalia congênita relacionada ao desenvolvimento e à maturação ósseos. A persistência da esponjosa imatura preenchendo a cavidade medular resulta na imagem marmórea densa dos ossos. (**B**) A osteopoiquilose, vista aqui afetando a pelve e as porções proximais dos fêmures de um homem de 21 anos, é uma anomalia do desenvolvimento da formação de osso endocondral, na qual ilhotas de substância esponjosa secundária não são reabsorvidas nem remodeladas.

Modalidades de Imagem Radiológica

O exame radiológico é essencial para o diagnóstico acurado de muitas anomalias congênitas e do desenvolvimento, as quais em alguns casos (como osteopoiquilose ou osteopatia estriada) são totalmente assintomáticas e reveladas apenas em radiografias obtidas para outros propósitos. É também importante na monitorização do progresso do tratamento. Em muitos casos os resultados do tratamento, seja conservador ou cirúrgico, só podem ser avaliados com base no exame radiológico adequado.

As modalidades de imagem radiológica mais utilizadas no diagnóstico de malformações congênitas dos ossos e articulações são as seguintes:

1. Radiografia convencional, incluindo incidências padronizadas e especiais
2. Artrografia
3. Mielografia
4. Tomografia computadorizada (TC)
5. Imagem com radionuclídeos (cintigrafia óssea)
6. Ultra-sonografia
7. Ressonância magnética (RM).

Na maioria dos casos, o diagnóstico pode ser feito nas incidências radiográficas padronizadas específicas para o local anatômico sob investigação. Como ocorre na maioria das outras doenças ortopédicas, as radiografias devem ser obtidas em pelo menos duas incidências com 90º entre si (Fig. 31.6, ver também Fig. 4.1). Incidências suplementares, entretanto, são algumas vezes necessárias para a avaliação completa de uma anomalia, sobretudo aquelas que afetam estruturas complexas como o tornozelo e o pé (Fig. 31.7). Incidências do pé com carga devem ser obtidas sempre que possível.

As técnicas complementares de imagem têm função importante na avaliação de muitas doenças congênitas e do desenvolvimento. A mielografia, por exemplo, ainda é valiosa para detectar anomalias da coluna (Fig. 31.8). Em luxações congênitas, sobretudo no quadril, a artrografia se mantém como uma técnica essencial (Fig. 31.9); é também eficaz para mostrar anomalias do desenvolvimento que afetam a cartilagem articular e os meniscos do joelho, como na doença de Blount (Fig. 31.10). A TC é sobretudo valiosa na avaliação de luxações congênitas do quadril. Além de fornecer dados interpretativos importantes sobre essa anomalia complexa, incluindo a demonstração de detalhes da relação entre o acetábulo e a cabeça do fêmur, a TC fornece uma avaliação acurada do grau de redução da cabeça após tratamento, freqüentemente revelando alterações muito sutis não detectadas através de radiografia ou artrografia do quadril (Fig. 31.11). Uma aplicação adicional da TC é a aferição do ângulo de anteversão da cabeça do fêmur, ou seja, o grau de torção anterior da cabeça e do colo do fêmur a partir do plano coronal (Figs. 31.12 e 31.13). Imagens tridimensionais reformatadas por TC podem ser úteis na visualização global de deformidades espinais (Figs. 31.14 e 31.15).

Outras técnicas complementares também têm funções importantes na avaliação de anomalias esqueléticas. A cintigrafia óssea, por exemplo, é eficaz sobretudo na detecção de locais silenciosos de alteração esquelética em várias displasias do desenvolvimento (Fig. 31.16). A ultra-sonografia só passou a ser usada recentemente no diagnóstico de

Fig. 31.6 Deformidade do pé torto. Incidências dorsoplantar **(A)** e lateral **(B)** do pé de um menino com 7 anos de idade são suficientes para mostrar todos os componentes da deformidade eqüinovara congênita do pé (pé torto), ou seja, a posição eqüina do calcanhar, a posição vara da porção traseira do pé e a adução e deformidade vara da porção dianteira do pé.

Fig. 31.7 **Coalizão talocalcânea.** Incidência tangencial posterior (Harris-Beath) dos dois calcâneos de uma mulher com 23 anos de idade mostra fusão óssea ao nível da faceta média das duas articulações subtalares, um achado diagnóstico de uma coalizão talocalcânea.

Fig. 31.8 **Diastematomielia.** Mielografia de uma menina com 9 anos de idade mostra um defeito de enchimento no centro do saco tecal preenchido com contraste, causado por um esporão fibroso anexado ao corpo vertebral. Este achado é diagnóstico de diastematomielia, uma anomalia congênita rara das vértebras e da medula espinal. Observe o aumento associado das distâncias interpediculares.

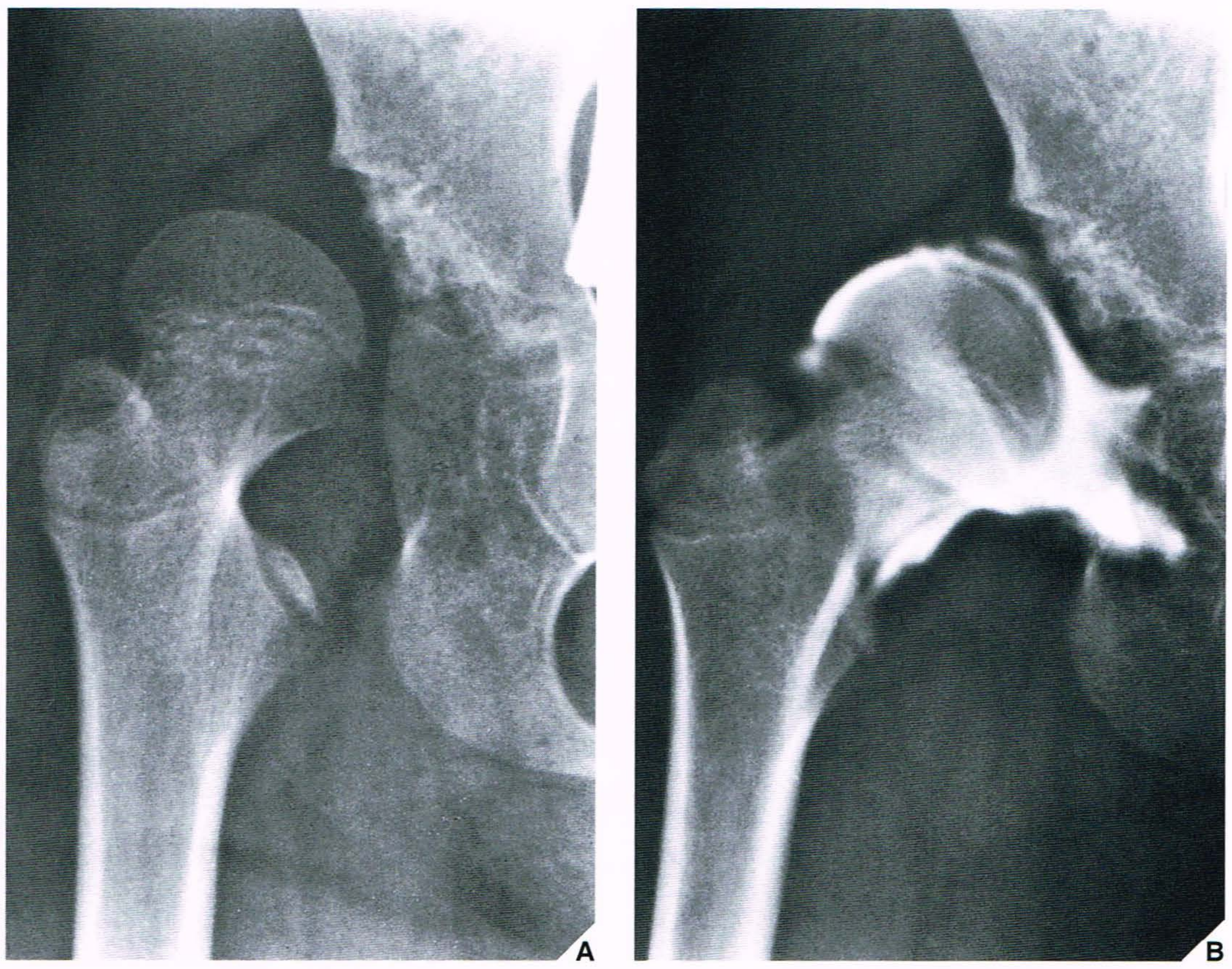

Fig. 31.9 **Luxação congênita do quadril. (A)** Incidência ântero-posterior padronizada do quadril direito de uma menina com 7 anos de idade que foi tratada conservadoramente para luxação congênita do quadril mostra luxação completa persistente. **(B)** Foi realizada artrografia para avaliar as estruturas cartilaginosas da articulação. Além de um limbo cartilaginoso deformado, o ligamento redondo aparece espessado e houve acúmulo do contraste na cápsula distendida. O ligamento redondo espessado frustrou várias tentativas prévias de redução fechada.

Fig. 31.10 Doença de Blount. (A) Incidência ântero-posterior do joelho de um menino com 4 anos de idade mostra tíbia vara congênita (doença de Blount). (B) Artrografia do joelho com duplo contraste mostra hipertrofia do menisco medial e cartilagem espessa não ossificada na face medial da epífise tibial proximal.

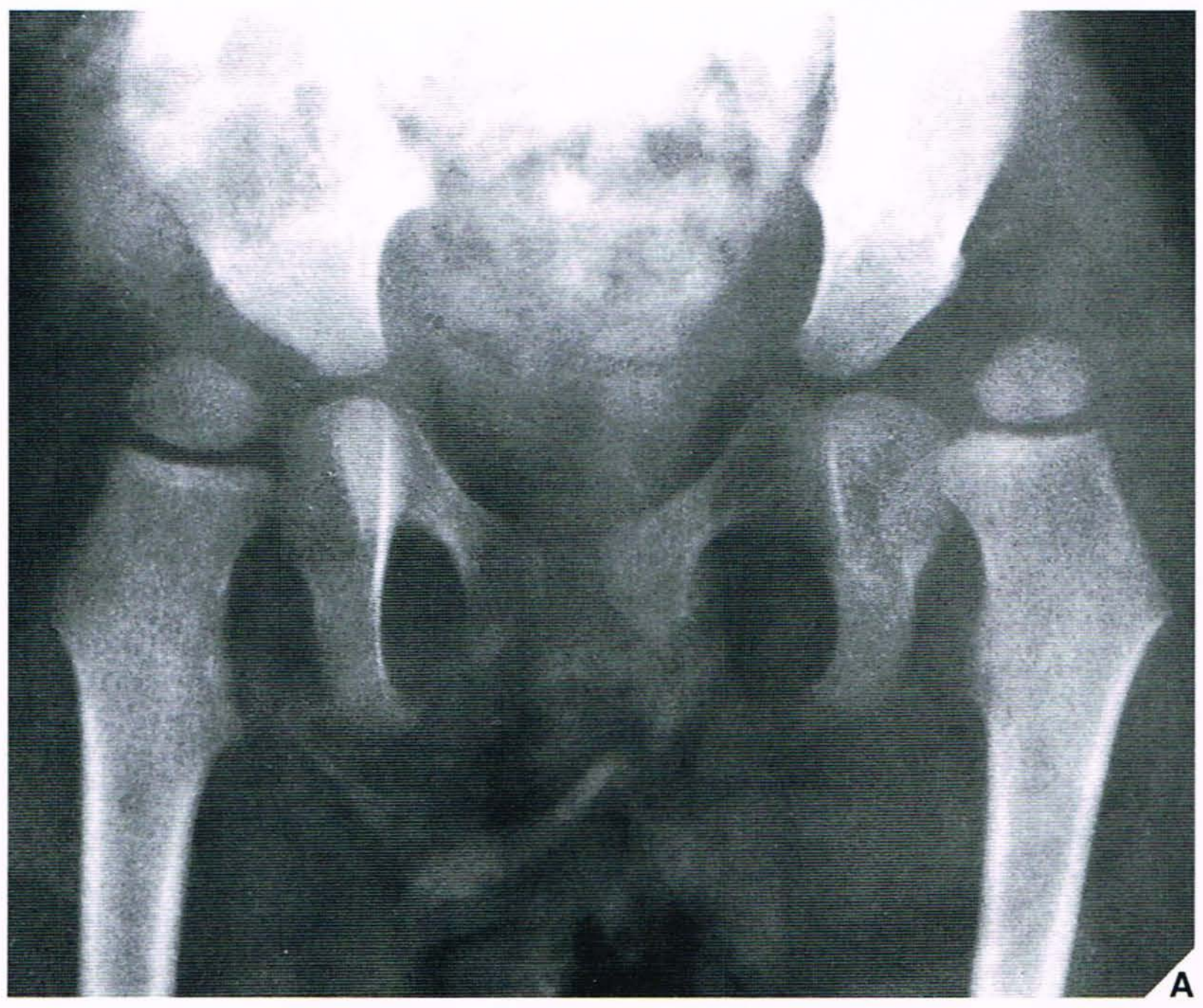

Fig. 31.11 Luxação congênita do quadril. **(A)** Incidência ântero-posterior da pelve em uma menina com 1 ano de idade mostra luxação congênita do quadril esquerdo. Após tratamento conservador com um suspensório de Pavlik, uma artrografia com contraste **(B)** foi realizada para avaliar os resultados do tratamento. A cabeça do fêmur parece estar bem assentada no acetábulo. Observe a homogeneidade da linha de Shenton-Menard (ver Fig. 32.8A). **(C)** A TC, entretanto, mostra persistência de subluxação póstero-lateral.

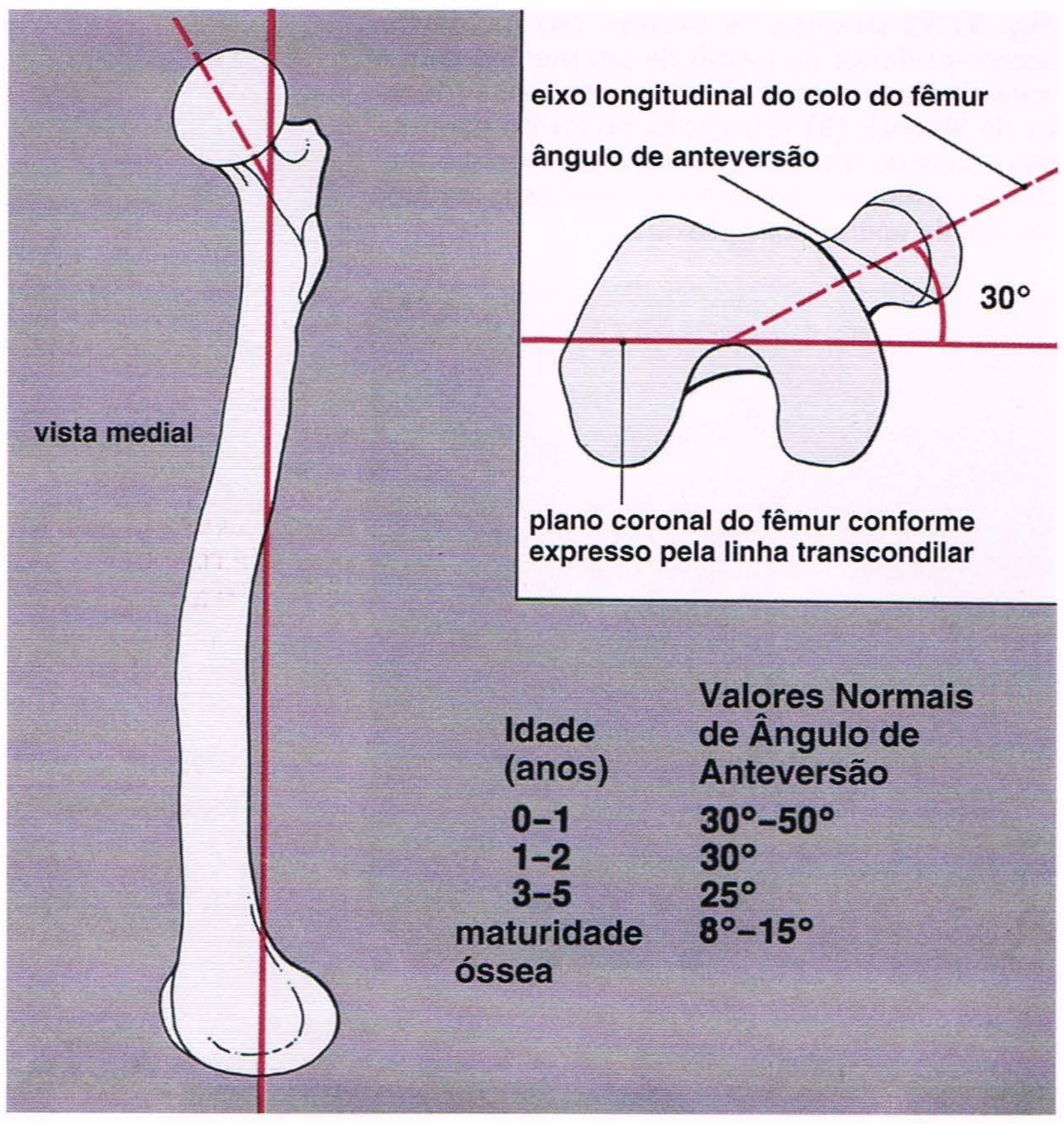

Fig. 31.12 **Anteversão da cabeça do fêmur.** O ângulo de anteversão da cabeça do fêmur representa o grau de torção anterior da cabeça e do colo do fêmur a partir do plano coronal. É determinado pelo ângulo formado entre o eixo longitudinal do colo do fêmur e o plano coronal do fêmur conforme expresso por uma linha transcondilar (ver Fig. 31.13).

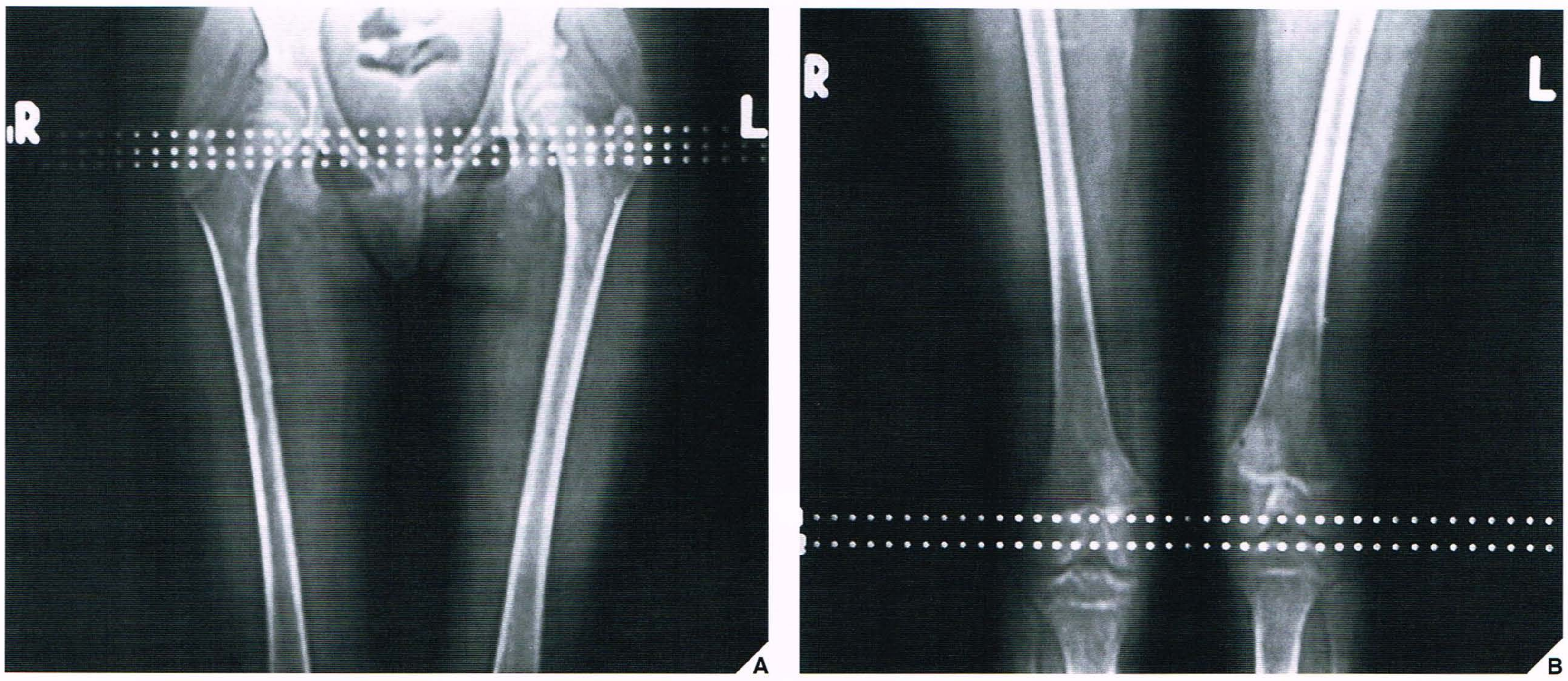

Fig. 31.13 **Determinação por meio de TC do ângulo de versão da cabeça do fêmur.** Para obter o ângulo de versão da cabeça do fêmur no exame por TC, o paciente encontra-se em decúbito dorsal, com os membros inferiores na posição neutra, os pés presos com fita adesiva e os joelhos fixados à mesa com fita adesiva. Preferencialmente, é obtida uma única imagem que inclua os quadris e joelhos no mesmo filme; entretanto, filmes separados podem ser obtidos **(A)**, **(B)** se o paciente for muito alto. No último caso, deve-se ter cuidado para não mover o paciente entre as duas tomadas. Em um corte através do colo do fêmur e da porção superior do trocanter maior **(C)**, é traçada uma linha através do colo do fêmur, usando-se a cabeça do fêmur e o trocanter maior como guias. O ângulo que essa linha forma com a linha horizontal (o nível da mesa de TC) determina o ângulo *relativo* de anteversão (ou retroversão) da cabeça do fêmur. No corte de TC através dos côndilos femorais ao nível da incisura intercondilar **(D)**, é traçada uma linha através das margens posteriores dos côndilos, e o ângulo formado por essa linha e pela linha horizontal determina o grau de rotação interna ou externa dos membros. A partir dessas duas medidas, um ângulo *verdadeiro* de versão (anteversão ou retroversão) é calculado. Se o joelho estiver em rotação interna, como neste caso, a soma dos dois ângulos fornece o grau de anteversão. Se o joelho estiver em rotação externa, o ângulo obtido ao nível do joelho tem de ser subtraído do ângulo ao nível do quadril, fornecendo o grau de versão. (*R* = lado direito do filme; *L* = lado esquerdo do filme.) (*continua*)

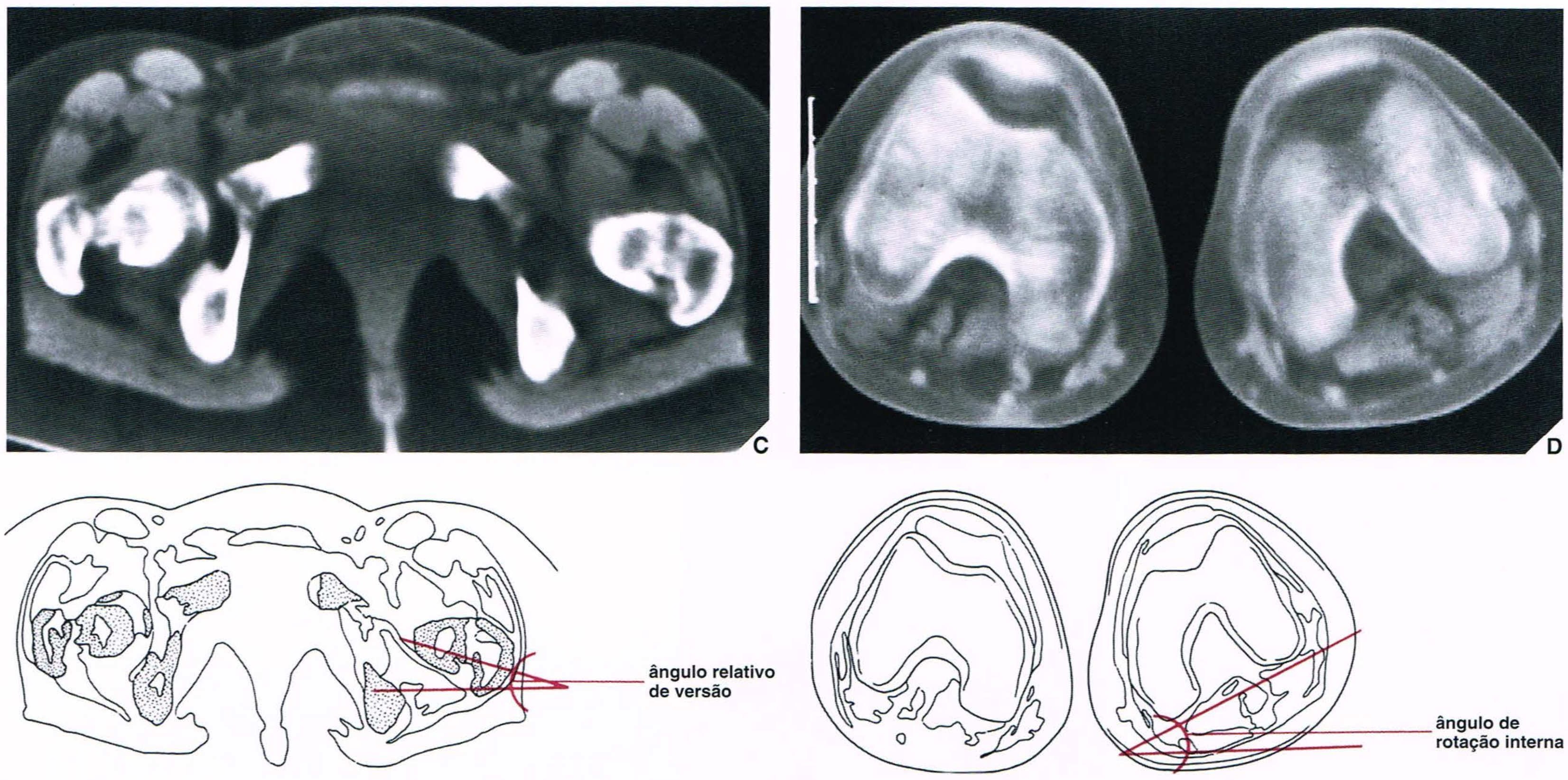

Fig. 31.13 **Determinação por TC do ângulo de versão da cabeça do fêmur.** *Continuação.*

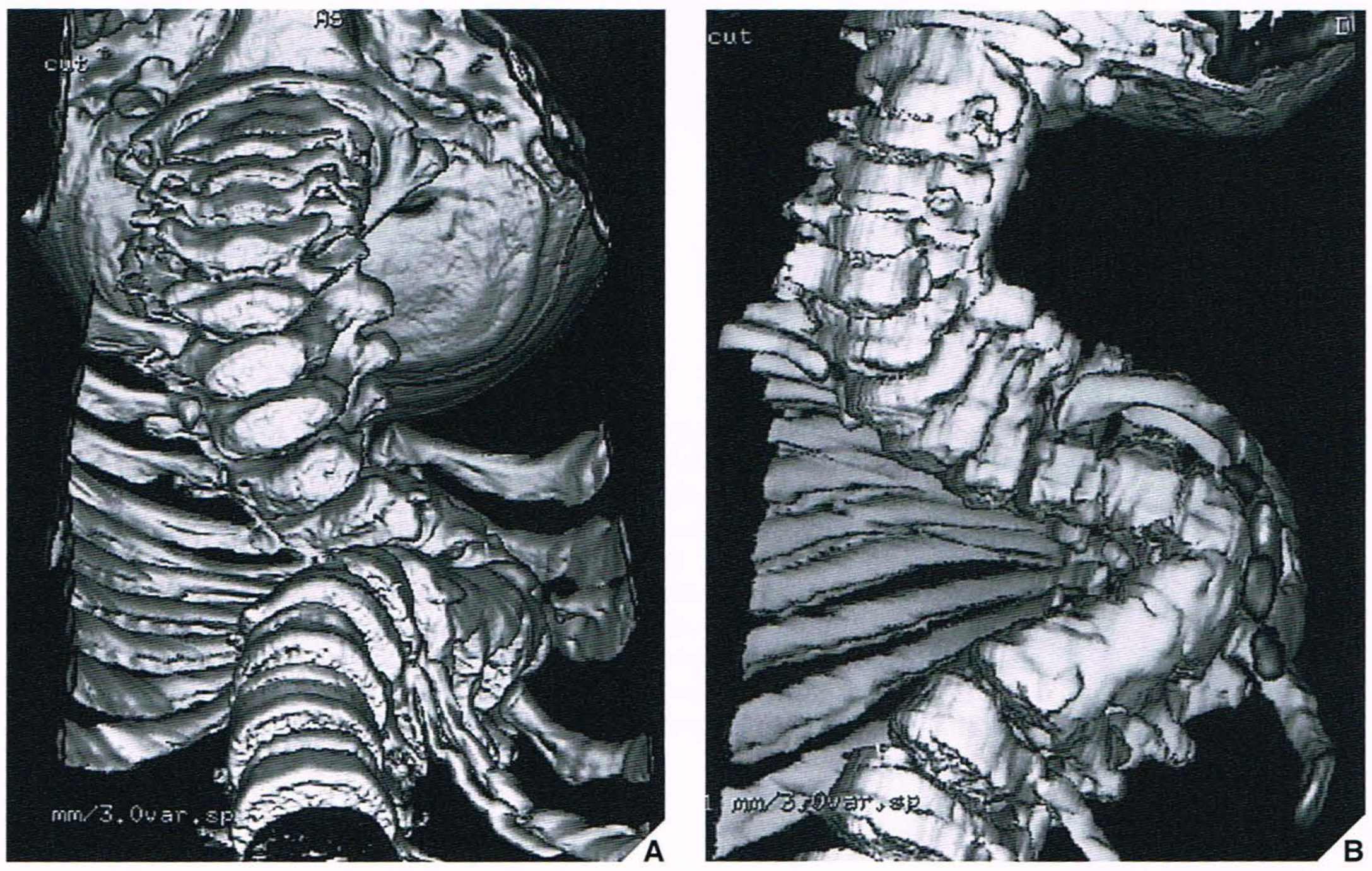

Fig. 31.14 **Cifoescoliose congênita.** Imagens reformatadas por TC tridimensional da coluna de um menino com 4 anos de idade com cifoescoliose congênita em orientação frontal (**A**) e lateral (**B**) são eficazes na demonstração global de deformidade vertebral.

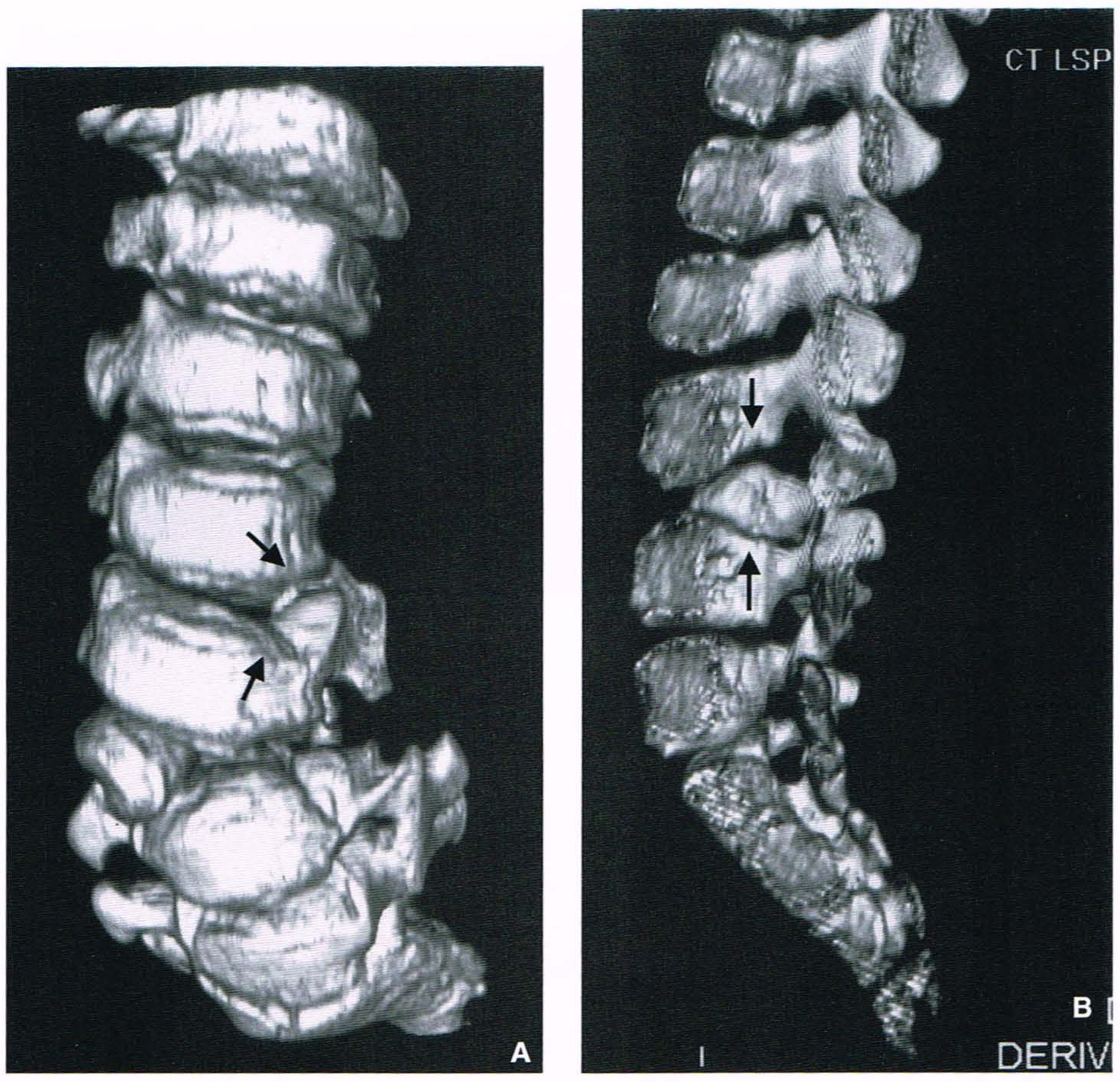

Fig. 31.15 Hemivértebra congênita. Vistas frontal **(A)** e lateral **(B)** de imagens reformatadas por TC tridimensional da coluna lombar de uma menina com 5 anos de idade com dextroescoliose congênita revelam uma hemivértebra cuneiforme (*setas*) entre L3 e L4.

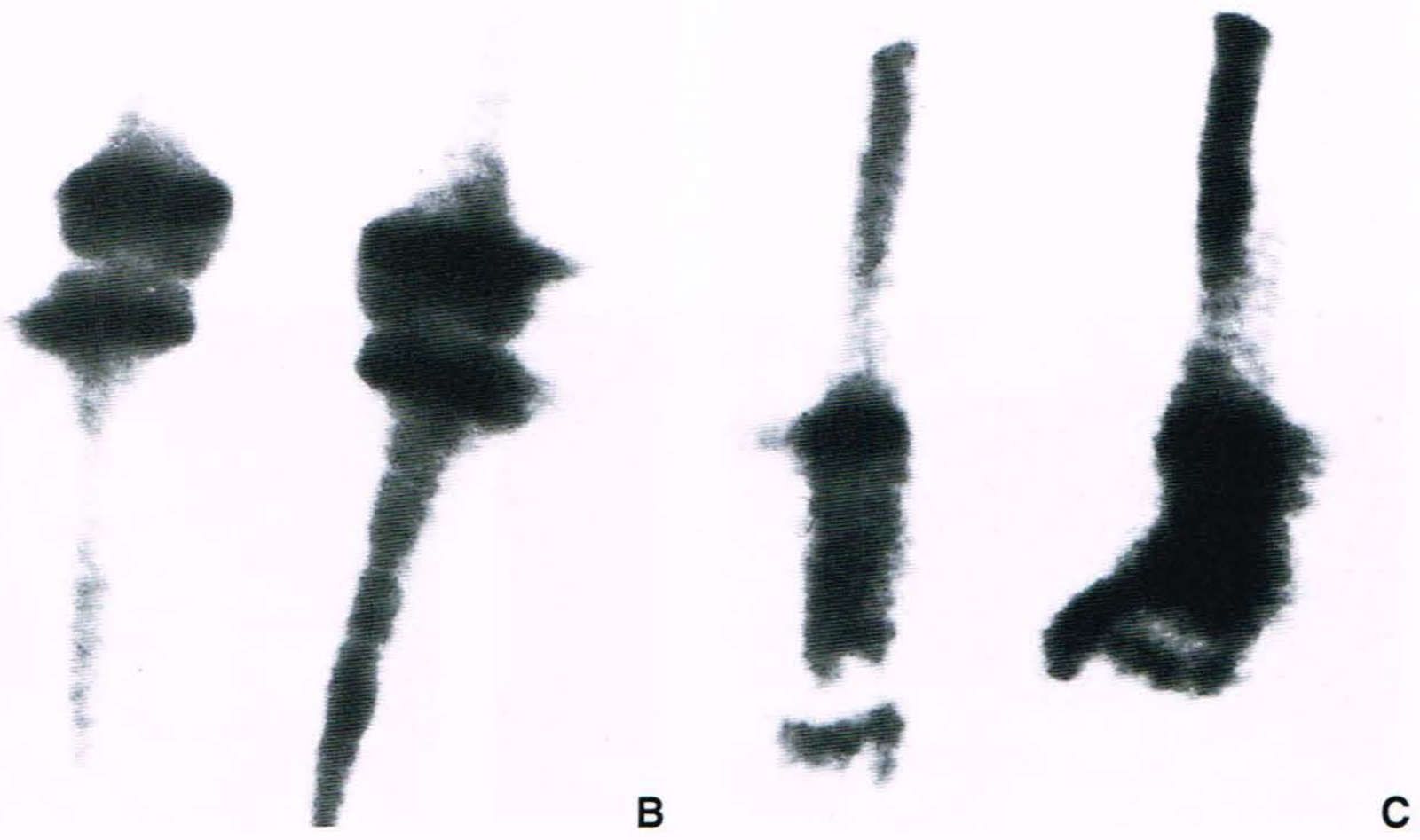

Fig. 31.16 Melorreostose. Um menino com 9 anos de idade tinha uma deformidade no pé esquerdo desde o nascimento, que foi diagnosticada como pé torto. **(A)** Radiografia dorsoplantar do pé mostra a deformidade de pé torto, juntamente com alterações escleróticas nas falanges do hálux, do primeiro e do segundo metatarsais, do primeiro e do segundo cuneiformes, do talo e do calcâneo. Tais alterações são típicas de melorreostose, uma forma de displasia esclerosante. **(B)**, **(C)** À cintigrafia óssea, a extensão de envolvimento esquelético é indicada pela captação aumentada de radiofármaco não apenas no pé mas também na tíbia esquerda, o que é confirmado em uma radiografia subseqüente da perna esquerda **(D)**. (*continua*)

Fig. 31.16 Melorreostose. *Continuação.*

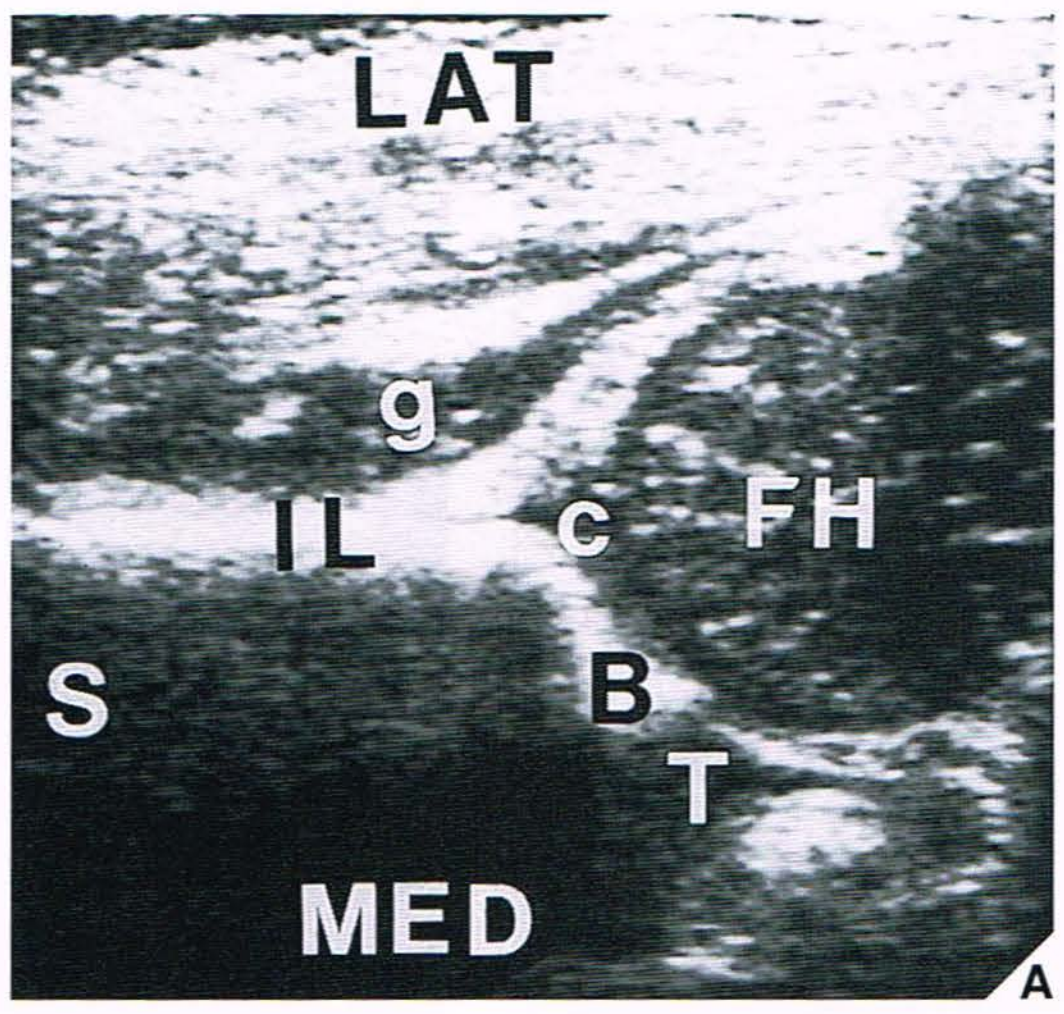

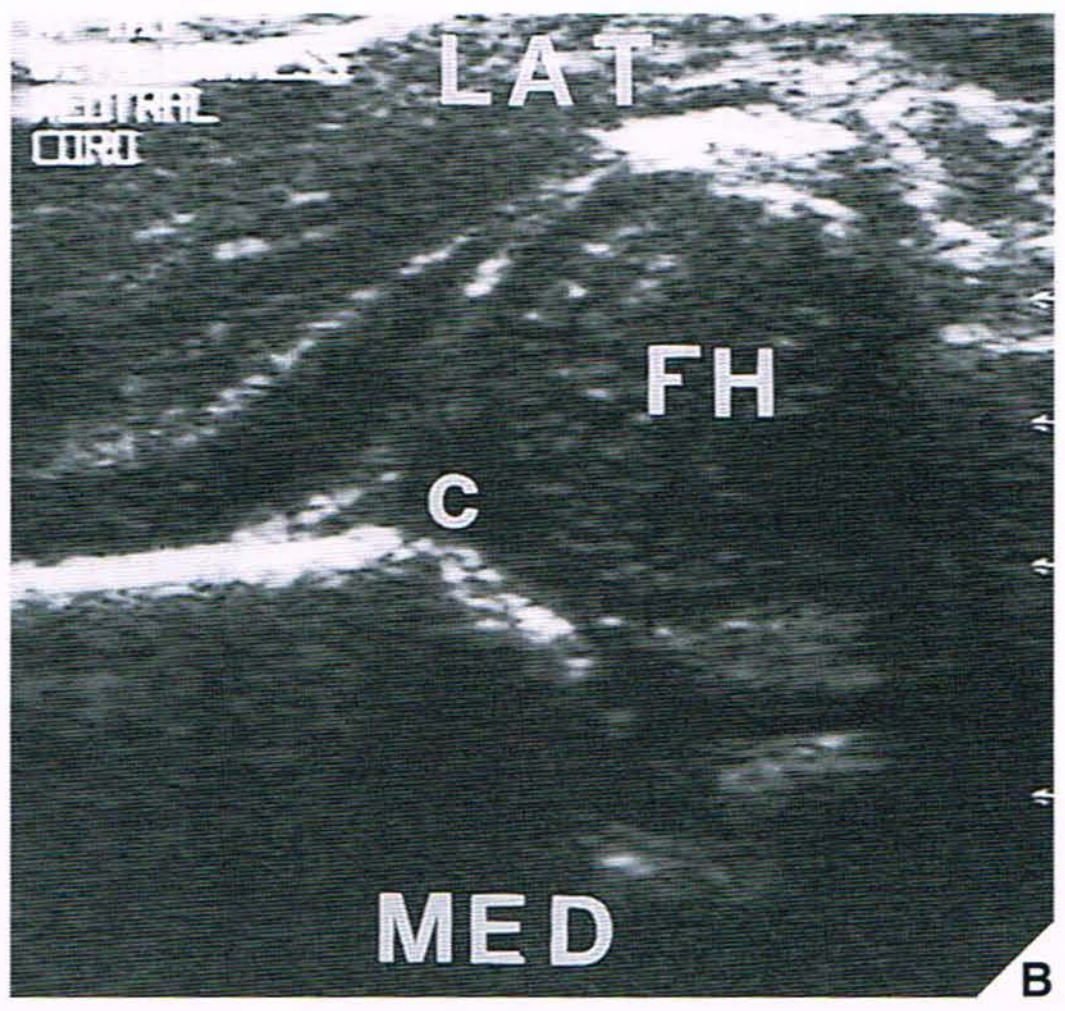

Fig. 31.17 **Ultra-sonografia da displasia congênita do quadril.** **(A)** A ultra-sonografia coronal do quadril esquerdo em um menino recém-nascido mostra relação normal da cabeça do fêmur com o acetábulo (*FH*, cabeça do fêmur; *c*, acetábulo cartilaginoso; *B*, acetábulo ósseo; *T*, cartilagem trirradiada; *g*, músculo glúteo; *IL*, ílio; *S*, superior; *LAT*, lateral; *MED*, medial). **(B)** A ultra-sonografia coronal do quadril esquerdo em uma recém-nascida mostra acetábulo displásico e subluxação lateral da cabeça do fêmur. (Cortesia do Dr. E. Gerscovich, Sacramento, CA.)

alterações esqueléticas congênitas, incluindo displasia e luxação do quadril. É eficaz na avaliação da posição da cabeça do fêmur no acetábulo, bem como das condições do teto cartilaginoso do acetábulo e de outras estruturas cartilaginosas, como o membro, que não podem ser mostradas nas radiografias padronizadas (Fig. 31.17). Esta técnica também oferece um método não-invasivo de exame do quadril do lactente, exame este que, se realizado por outro método, poderia exigir artrografia. Além disso, a ultra-sonografia não expõe o paciente a radiação ionizante.

A RM é ideal para avaliar anomalias congênitas e do desenvolvimento da coluna porque todas as estruturas, incluindo os componentes neurais, são mostradas ao mesmo tempo. Como a RM é principalmente uma avaliação do desenvolvimento neuroanatômico, imagens spin-eco ponderadas em T1 são geralmente obtidas (Fig. 31.18). Entretanto, anomalias que afetam a medula espinal e o saco tecal são mais bem observadas em imagens ponderadas em T2 devido ao alto contraste do líquido espinal. Essas seqüências podem ser bastante efetivas para mostrar, por exemplo, disrafismo espinal e diastematomielia (Fig. 31.19).

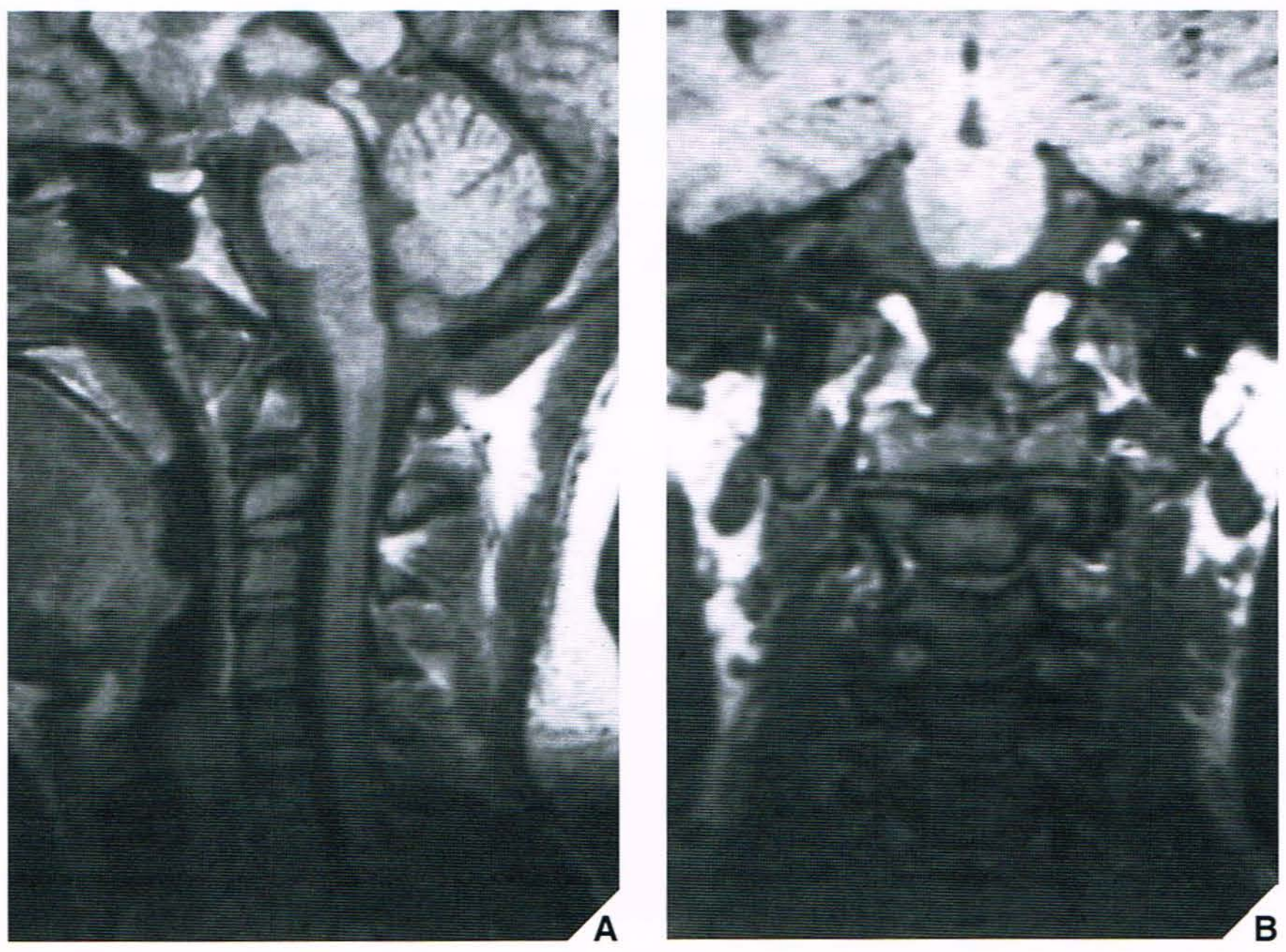

Fig. 31.18 RM da hipoplasia do odontóide. (A) RM sagital, imagem ponderada em T1 (SE; TR 800/TE 20 ms) mostra a apófise odontóide hipoplásica, que se origina de um segundo corpo vertebral normal. O arco anterior da primeira vértebra cervical não é visualizado devido à fusão com a região occipital. **(B)** RM coronal ponderada em T1 (SE; TR 800/TE 20 ms) confirma que o segundo corpo vertebral cervical é normal, mas apenas um processo odontóide rudimentar se formou. O atlas se fundiu ao occipúcio de tal forma que não há côndilos occipitais. (De Beltran J, 1990, com permissão.)

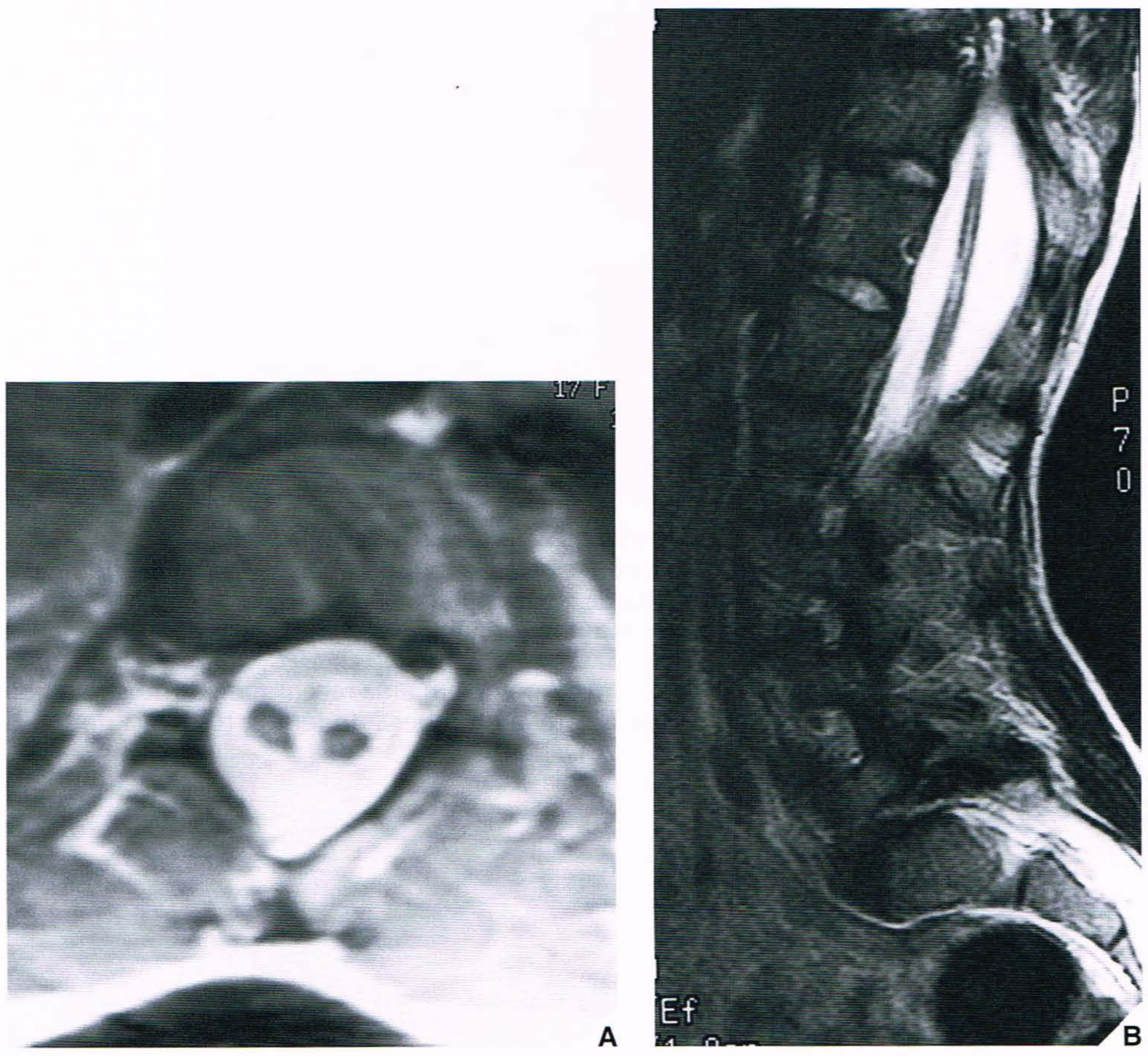

Fig. 31.19 RM da diastematomielia. (A) RM axial com densidade protônica (FSE; TR 5000/TE 16 ms Ef) em uma adolescente com 17 anos de idade com espinha bífida e diastematomielia mostra a medula espinal dividida ao nível de T12. **(B)** RM sagital, imagem ponderada em T2 (FSE; TR 3000/TE 133 ms Ef) mostra um septo fibroso de baixo sinal dentro de um saco tecal bastante expandido. O líquido espinal exibe alta intensidade de sinal.

ASPECTOS PRÁTICOS A SEREM LEMBRADOS

[1] As anomalias congênitas compreendem transtornos da formação óssea, do crescimento ósseo e da maturação e modelagem ósseas.

[2] Embora a maioria das anomalias congênitas e do desenvolvimento possa ser diagnosticada em radiografias padronizadas, o uso de técnicas complementares deve ser considerado, tais como:
- cintigrafia óssea, sobretudo para determinar a distribuição de locais de envolvimento em várias displasias
- TC, sobretudo na avaliação de luxação congênita de quadril e na determinação do ângulo de versão da cabeça do fêmur
- TC 3D, sobretudo na avaliação das deformidades espinhais
- Ultra-sonografia, sobretudo na avaliação da displasia congênita do quadril
- RM, sobretudo na avaliação de alterações da coluna, do saco tecal e da medula espinal.

[3] Incidências especiais podem ser necessárias para a avaliação de anomalias de estruturas complexas como o tornozelo e o pé.

[4] Os resultados e o progresso do tratamento de vários transtornos congênitos, especialmente a luxação congênita do quadril, podem ser mais bem monitorados por ultra-sonografia e TC.

LEITURAS SUGERIDAS

Bailey JA. *Disproportionate short stature: diagnosis and management.* Philadelphia: WB Saunders; 1973.

Barksy AJ. Macrodactyly. *J Bone Joint Surg [Am]* 1967;49A:1255–1266.

Beighton P, Cremin B, Faure C, et al. International nomenclature of constitutional diseases of bone. *Ann Radiol* 1984;27:275.

Beltran J. *MRI: musculoskeletal system.* Philadelphia: JB Lippincott; 1990.

Berkshire SB, Maxwell EN, Sams BF. Bilateral symmetrical pseudoarthrosis in a newborn. *Radiology* 1970;97:389–390.

Boal DKB, Schwenkter EP. The infant hip: assessment with real-time US. *Radiology* 1985;157:667–672.

Brower JS, Wootton-Gorges SL, Costouros JG, Boakes J, Greenspan A. Congenital diplopodia. *Pediatr Radiol* 2003;33:797–799.

Carlson DH. Coalition of the carpal bones. *Skeletal Radiol* 1981;7:125–127.

Cleveland RH, Gilsanz V, Wilkinson RM. Congenital pseudoarthrosis or the radius. *AJR Am J Roentgenol* 1978;130:955–957.

Eich GF, Babyn P, Giedion A. Pediatiric pelvis: radiographic appearance in various congenital disorders. *Radiographics* 1992;12:467–484.

Gerscovich EO. Infant hip in develomental dysplasia: facts to consider for a successful diagnostic ultrasound examination. *Applied Radiol* 1999;28:18–25.

Graf R. New possibilities for the diagnosis of congenital hip joint dislocation by ultrasonography. *J Pediatr Orthop* 1983;3:354–359.

Graham CB. Assessment of bone maturation: methods and pitfalls. *Radiol Clin North Am* 1972;10:185–202.

Grissom LE, Harcke HT. Imaging in developmental dysplasia of the hip. *Imaging* 1992;4:79–85.

Hotston S, Carthy H. Lumbosacral agenesis: a report of three new cases and a review of the literature. *Br J Radiol* 1982;55:629–633.

International nomenclature of constitutional diseases of bone. *AJR Am J Roentgenol* 1978;131:352–354.

Kulik SA, Clanfon TO. Tarsal coalition. *Foot Ankle Int* 1996;17:286–296.

Newman JS, Newberg AH. Congenital tarsal coalition: multimodality evaluation with emphasis on CT and MR imaging. *Radiographics* 2000;20:321–332.

O'Rahilly R, Gardner E, Gray DJ. The skeletal development of the hand. *Clin Orthop* 1959;13:42–50.

Page LK, Post MJD. Spinal dysraphism. In Post MJD, ed. *Computed tomography of the spine.* Baltimore: Williams & Wilkins; 1984.

Reed MH, Genez B. Hands. In: Reed MH, ed. *Pediatric skeletal radiology.* Baltimore: Williams & Wilkins; 1992:584–625.

Rubin P. *Dynamic classification of bone dysplasias.* Chicago: Year Book Medical Publishers; 1972.

Sharma BG. Duplication of the clavicle with triplication of the coracoid process. *Skeletal Radiol* 2003;32:661–664.

Smith CF. Current concepts review—tibia vara (Blount's disease). *J Bone Joint Surg [Br]* 1982;64B:630–632.

Walker HS, Lufkin RB, Dietrich RB, Peacock WJ, Flannigan BD, Kangarloo H. Magnetic resonance of the pediatric spine. *Radiographics* 1987;7:1129–1152.

Wechsler RJ, Karasick D, Schweitzer ME. Computed tomography of talocalcaneal coalition: imaging techniques. *Skeletal Radiol* 1992;21:353–358.

Wechsler RJ, Schweitzer ME, Deely DM, Horn BD, Pizzutillo PD. Tarsal coalition: depiction and characterization with CT and MR imgaing. *Radiology* 1994;193:447–452.

Zaleske DJ. Development of the upper limb. *Hand Clin* 1985;1:383–390.

CAPÍTULO

32

ANOMALIAS DOS MEMBROS SUPERIORES E INFERIORES

Anomalias da Cintura Escapular e dos Membros Superiores

Elevação Congênita da Escápula

A deformidade de Sprengel, como é também conhecida a elevação congênita da escápula, pode ser unilateral ou bilateral. Caracteriza-se por uma escápula pequena, em posição alta e rodada, com sua borda inferior apontando para a coluna vertebral — aspectos que são facilmente identificados em uma incidência ântero-posterior do ombro ou do tórax (Fig. 32.1). O achado de uma escápula elevada congenitamente é importante devido à associação freqüente dessa doença com outras anomalias, como escoliose, anomalias das costelas e fusão das vértebras cervicais ou torácicas superiores, o que se conhece como síndrome de Klippel-Feil (Fig. 32.2). Além disso, algumas vezes há uma conexão óssea entre a escápula elevada e uma das vértebras (geralmente a vértebra C5 ou C6), criando o que se conhece como osso omovertebral (Fig. 32.3).

Deformidade de Madelung

Essa anomalia do desenvolvimento da porção distal do rádio e do carpo, originalmente descrita pelo cirurgião alemão Otto Madelung em 1879, geralmente se manifesta em meninas adolescentes que se queixam de dor no punho e amplitude de movimento diminuída mas sem relato de traumatismo ou infecção prévios. Hoje, o termo *deformidade de Madelung* é freqüentemente usado para descrever inúmeras condições do punho que se manifestam como fusão prematura da fise distal do rádio, com conseqüente deformidade da ulna distal e do punho. Do ponto de vista etiológico, essas alterações podem ser divididas em deformidades pós-traumáticas, displasias e doenças idiopáticas. Uma causa genética também já foi proposta. Associação com nanismo mesomélico (p. ex., discondrosteose) e com mutação no cromossomo X (p. ex., síndrome de Turner) também foi descrita. A deformidade pós-traumática pode ocorrer após lesões repetidas ou após um único evento que interfere no crescimento da porção distal do rádio. Entre as displasias ósseas associadas com a deformidade de Madelung encontram-se as exostoses cartilaginosas hereditárias múltiplas, a doença de Ollier, a acondroplasia, a displasia epifisária múltipla e as mucopolissacaridoses, incluindo as síndromes de Hurler e de Morquio.

Ao exame físico, a mão apresenta translação volar no sentido do eixo longitudinal do antebraço e há subluxação dorsal da ulna. A redução da amplitude de movimento limita a supinação, a dorsiflexão e o desvio radial, mas a pronação e a flexão palmar geralmente estão preservadas.

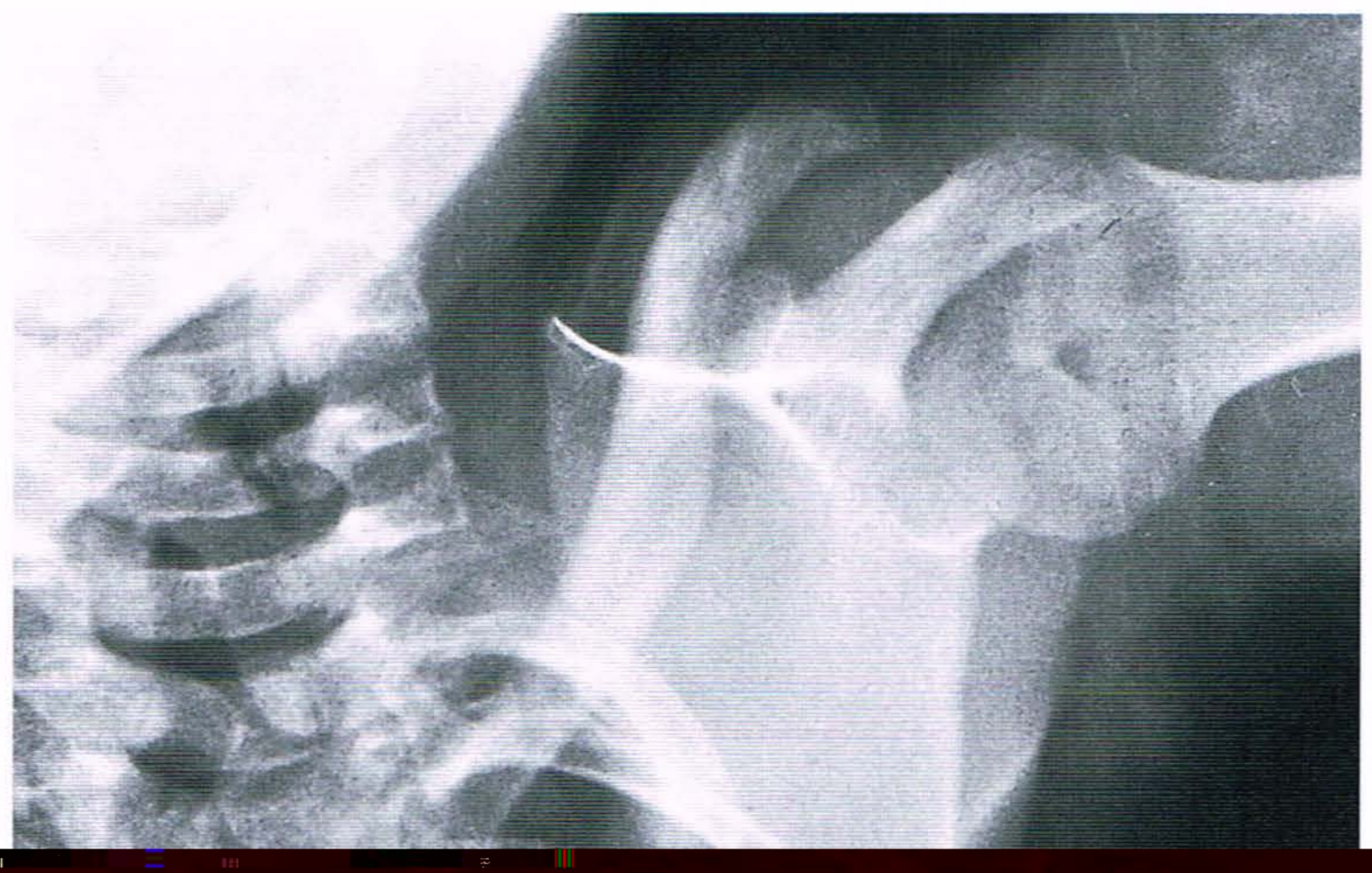

Fig. 32.1 Deformidade de Sprengel. Radiografia ântero-posterior do ombro esquerdo de um menino com 1 ano de idade mostra a posição alta da escápula esquerda típica da deformidade de Sprengel.

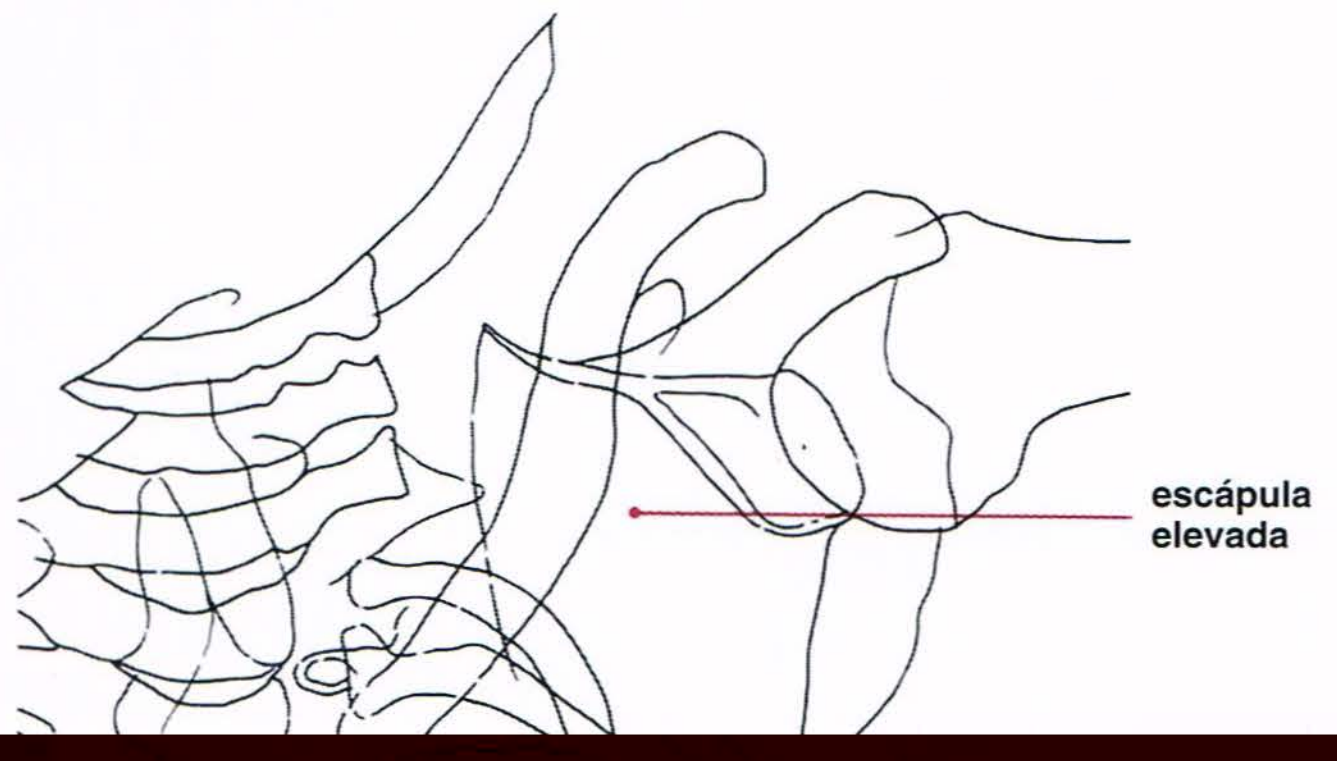

[redacted]

Quadro 32.1 **Critérios Radiográficos para o Diagnóstico da Deformidade de Madelung**

Alterações no Rádio	***Alterações na Ulna***
Dupla curvatura (medial e dorsal)	Subluxação dorsal
Diminuição no comprimento do osso	Densidade aumentada (hipercondensação e distorção) da cabeça da ulna
Forma triangular da epífise distal	Aumento no comprimento do osso
Fusão prematura da parte medial da fise distal, associada a angulação medial e volar da superfície articular	***Alterações no Carpo***
Áreas radiotransparentes focais ao longo da borda medial do osso	Configuração triangular com o semilunar no ápice
Exostose na borda medial distal	Aumento na distância entre o rádio distal e a ulna
	Diminuição no ângulo do carpo

(Modificado de Dannenberg M, et al. 1939, com permissão.)

Os critérios radiográficos para o diagnóstico da deformidade de Madelung foram propostos por Dannenberg e colaboradores (Quadro 32.1). As incidências póstero-anterior e lateral da porção distal do antebraço e do punho são suficientes para mostrar quaisquer das alterações associadas a essa deformidade (Fig. 32.4).

O tratamento cirúrgico da deformidade de Madelung é indicado para alívio da dor e melhora cosmética. Existem vários procedimentos, inclusive liberação de ligamentos (fisiólise de Vicker), osteotomia em cunha, osteotomia de Carter-Ezaki e artrodese do rádio-escafo-capitato. Ocasionalmente, está indicado um procedimento de Darrach ou de Suavé-Kapandji.

Anomalias da Cintura Pélvica e do Quadril

Uma visão geral das incidências radiográficas e técnicas radiológicas mais eficazes para a avaliação das anomalias mais comuns da cintura pélvica e do quadril é apresentada no Quadro 32.2.

Luxação Congênita do Quadril (Displasia do Desenvolvimento do Quadril)

A articulação do quadril é o local mais freqüente de luxações congênitas. A doença ocorre com uma incidência de 1.5 por mil nascimentos, sendo oito vezes mais freqüente nas meninas do que em meninos. Na luxação unilateral, o quadril esquerdo é acometido duas vezes mais freqüentemente que o direito, e luxação bilateral ocorre em mais de 25% das crianças afetadas. Mais freqüentemente encontrada em indivíduos brancos do que em negros, a doença é muito comum em países mediterrâneos e escandinavos. A luxação congênita do quadril é quase desconhecida na China, o que pode ser explicado em parte pelo costume chinês de carregar o lactente nas costas da mãe com seus quadris fletidos e abduzidos.

Os critérios para o diagnóstico da luxação congênita do quadril (LCQ) incluem achados físicos e radiográficos. Já foram identificados certos sinais clínicos que são úteis na avaliação de recém-nascidos e lactentes quanto a possível LCQ (Quadro 32.3).

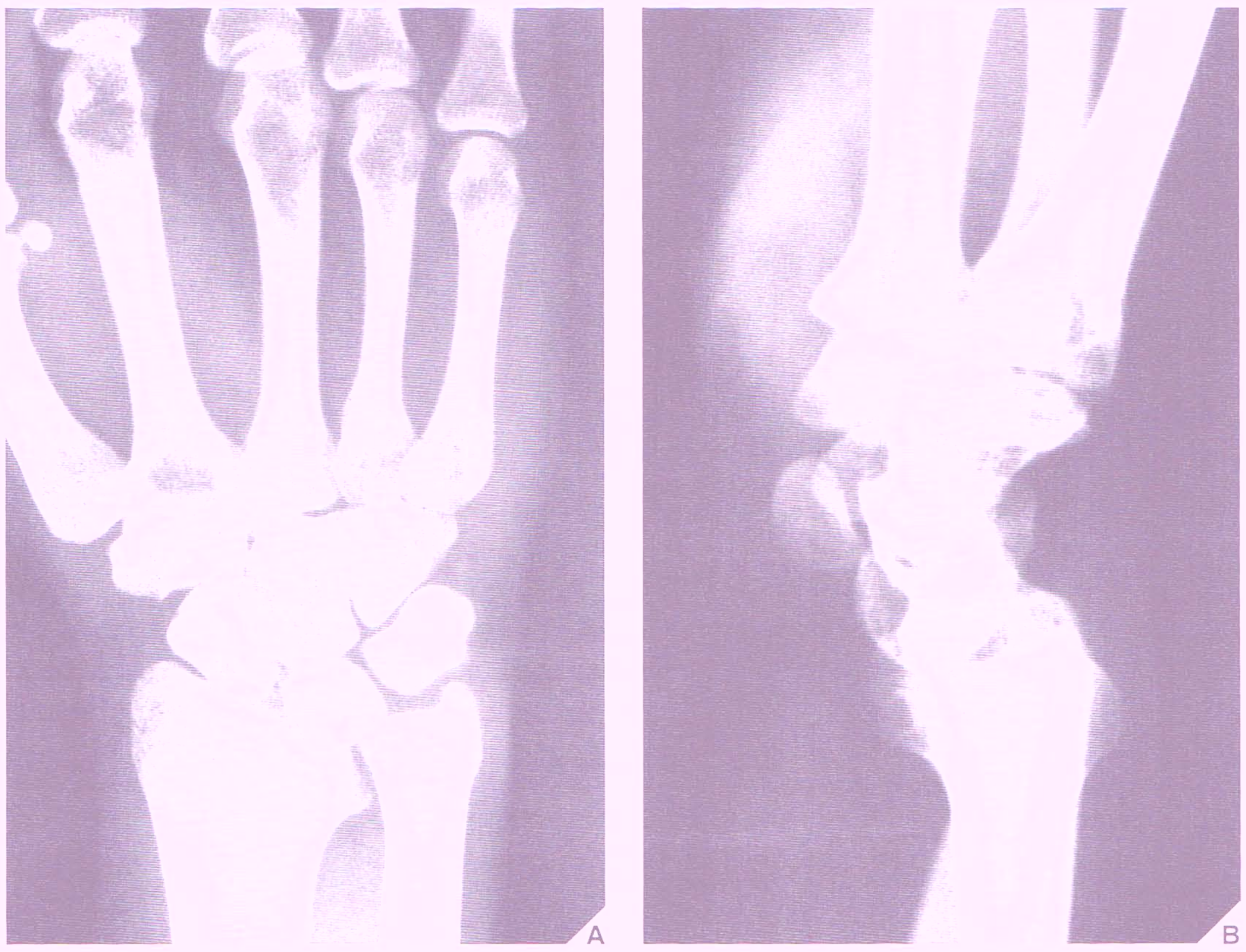

Fig. 32.4 **Deformidade de Madelung.** (A) Radiografia póstero-anterior do punho esquerdo em uma mulher com 21 anos de idade mostra diminuição no comprimento do rádio, cuja extremidade distal assumiu uma forma triangular. Isto está associado a configuração triangular do carpo, com o semilunar no ápice comprimido entre o rádio e a ulna. (B) Radiografia lateral mostra subluxação dorsal da ulna.

Quadro 32.2 Incidências Radiográficas e Técnicas Radiológicas Mais Eficazes para a Avaliação de Anomalias Comuns da Cintura Pélvica e do Quadril

Incidência/Técnica	Alterações Cruciais
Luxação Congênita do Quadril	
Ântero-posterior da pelve e dos quadris	Determinação de: Linha Y de Hilgenreiner Índice acetabular Linha de Perkins-Ombredanne Linha (arco) de Shenton-Menard Ângulo centro–borda (C-B) de Wiberg Centro de ossificação da epífise da cabeça do fêmur Relações da cabeça do fêmur com o acetábulo
Ântero-posterior dos quadris em abdução e rotação interna	Linha de Andrén-von Rosen
Artrografia	Congruência da articulação Estado de: Limbo cartilaginoso (laceração do limbo) Ligamento redondo Zona orbicular
Tomografia computadorizada (isolada ou com artrografia)	Relações da cabeça do fêmur com o acetábulo Subluxação superior, lateral ou posterior
Ultra-sonografia	Posição da cabeça femoral no acetábulo Estado de: Teto do acetábulo Limbo cartilaginoso
Coxa Vara Evolutiva	
Ântero-posterior da pelve e dos quadris	Ângulo varo do colo do fêmur e da diáfise do fêmur
Deficiência Femoral Focal Proximal	
Ântero-posterior do quadril e do fêmur proximal	Encurtamento do fêmur Deslocamento superior, posterior e lateral do segmento femoral proximal
Artrografia	Cabeça femoral não ossificada

Incidências/Técnica	Alterações Cruciais
Doença de Legg-Calvé-Perthes	
Ântero-posterior e lateral da rã dos quadris	Osteonecrose da cabeça femoral conforme indicado pelo sinal do crescente e pelo colapso subcondral Sinal de Gage Subluxação da cabeça femoral Orientação horizontal da placa de crescimento Calcificações laterais à epífise Alterações císticas na metáfise
Artrografia	Incongruência da articulação do quadril Espessura da cartilagem articular
Cintilografia óssea com radionuclídeos	Absorção diminuída de isótopo (estágio mais inicial) Absorção aumentada de isótopo (estágio tardio)
Tomografia computadorizada e ressonância magnética	Incongruência da articulação do quadril Osteonecrose
Deslizamento da Epífise da Cabeça do Fêmur	
Ântero-posterior dos quadris	Sinal da perda do triângulo de Capener Osteoporose periarticular Alargamento e borramento da placa de crescimento Altura diminuída da epífise femoral Ausência de interseção da epífise por linha tangente ao córtex lateral do colo femoral Corcova de Herndon Condrólise (complicação)
Lateral da rã dos quadris	Ausência de interseção da epífise por linha tangente ao córtex lateral do colo do fêmur Deslizamento efetivo (deslocamento) da epífise femoral
Cintilografia óssea com radionuclídeos e ressonância magnética	Osteonecrose (complicação)

Quadro 32.3 Manifestações Clínicas da Luxação Congênita do Quadril

Abdução limitada do quadril fletido (devido a encurtamento e contração dos adutores do quadril)
Aumento da profundidade ou assimetria das pregas cutâneas inguinais ou da coxa
Encurtamento de uma perna
Sinal de Allis ou Galeazzi* — posição mais baixa do joelho do lado afetado quando os joelhos e os quadris são fletidos (devido à localização da cabeça femoral posteriormente ao acetábulo nesta posição)
Sinal do "espasmo" de Ortolani ("golpe de entrada" ou sinal de redução)
Teste de Barlow ("golpe de saída" ou sinal de luxação)
Telescopagem ou ação de pistonagem das coxas* (devido à ausência de contenção da cabeça femoral no acetábulo)
Teste de Trendelenburg* — queda do quadril normal quando a criança, de pé sobre ambos os pés, eleva o membro não afetado e sustenta o peso sobre o lado afetado (devido à fraqueza dos abdutores do quadril)
Marcha cambaleante*

*Esse achado pode ocorrer em crianças maiores.

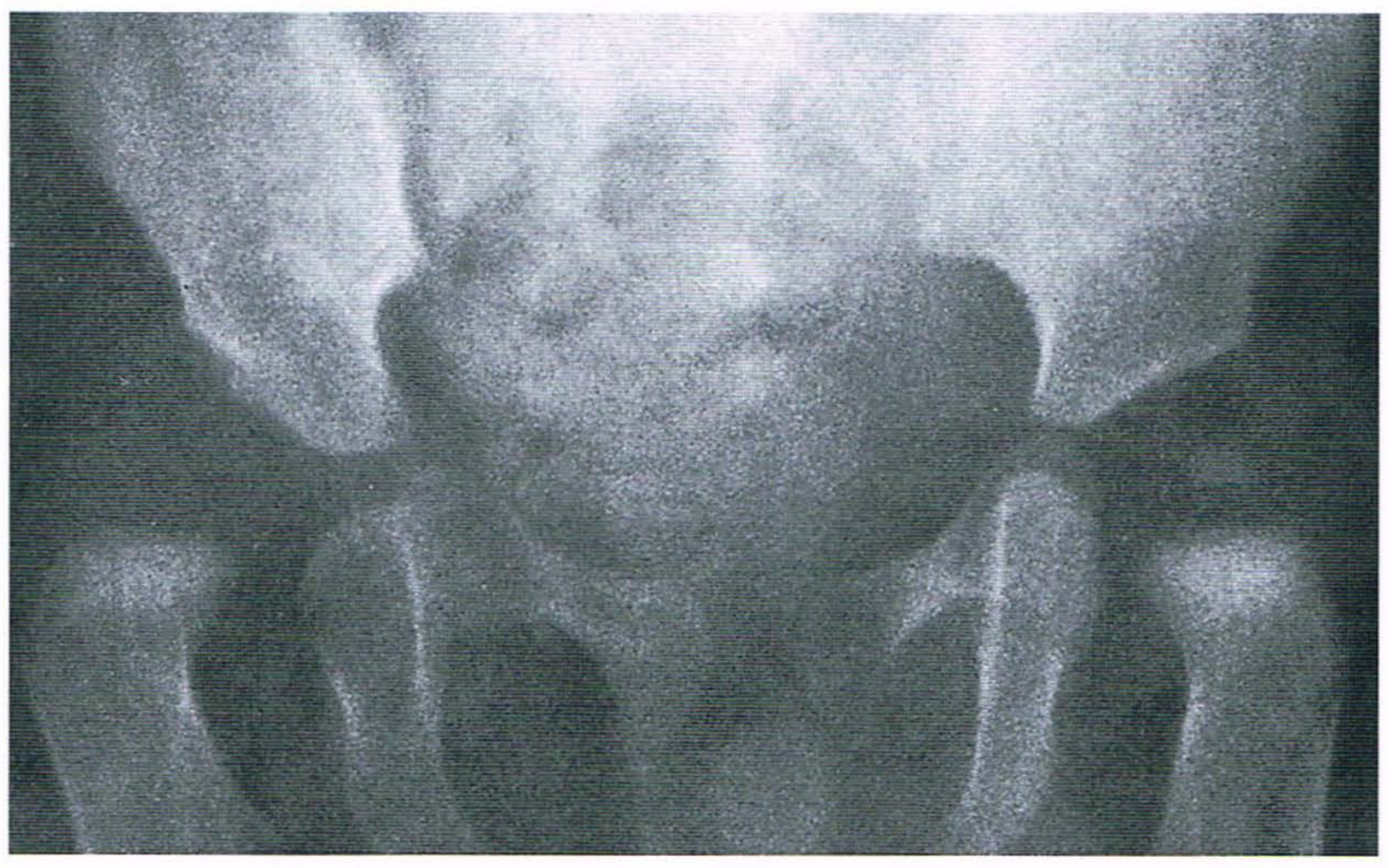

Fig. 32.5 **Displasia congênita do quadril.** Radiografia ântero-posterior da pelve de um menino com 1 ano de idade mostra um acetábulo ligeiramente retificado e aparecimento tardio do centro de ossificação para a epífise femoral direita; o da epífise esquerda está centrado normalmente sobre a cartilagem trirradiada.

Fig. 32.7 **Luxação congênita do quadril.** Radiografia ântero-posterior da pelve de um menino com 2 anos de idade demonstra luxação súpero-lateral completa do quadril direito. Observe a posição alterada do centro de ossificação em relação ao acetábulo, comparando com o quadril esquerdo normal.

Avaliação Radiográfica

Cada um dos estágios de LCQ — displasia do quadril, subluxação do quadril e luxação do quadril — tem uma apresentação radiográfica característica. O termo *displasia congênita do quadril*, introduzido pela primeira vez por Hilgenreiner em 1925, refere-se ao desenvolvimento retardado ou defeituoso da articulação do quadril levando a uma relação articular desorganizada entre um acetábulo alterado e uma extremidade proximal do fêmur deformada (Fig. 32.5). A doença é considerada precursora de subluxação e luxação do quadril, embora alguns especialistas usem o termo "displasia do desenvolvimento do quadril" (DDQ) para se referir a todos os estágios da LCQ. Na *subluxação congênita do quadril*, há uma relação alterada entre a cabeça do fêmur e o acetábulo, mas os dois estão em contato (Fig. 32.6). Entretanto, a *luxação congênita do quadril* é caracterizada pela perda completa de contato da cabeça do fêmur com a cartilagem acetabular; a porção proximal do fêmur está deslocada com mais freqüência superiormente, mas também pode ocorrer luxação lateral, posterior e póstero-lateral (Fig. 32.7).

Fig. 32.6 **Displasia congênita do quadril.** Radiografia ântero-posterior da pelve de uma menina com 1 ano de idade mostra subluxação súpero-lateral congênita do quadril esquerdo. Observe o tamanho ligeiramente menor da epífise femoral esquerda.

Medições

Ao contrário do quadril de um adulto, a relação entre a cabeça do fêmur e o acetábulo no quadril de um recém-nascido não pode ser avaliada por visualização direta porque a cabeça do fêmur não está ossificada, e por ser corpo cartilaginoso não é visível nas radiografias-padrão. O centro de ossificação aparece primeiro entre os 3 e 6 meses de idade, e o retardo no seu aparecimento deve ser considerado um indício de displasia congênita do quadril. Logo, o colo do fêmur tem que ser usado para verificar essa relação. A incidência ântero-posterior da pelve serve como base para a determinação de vários indicadores indiretos da relação entre a cabeça do fêmur e o acetábulo. Entretanto, para a obtenção de medidas acuradas é imperativo o posicionamento apropriado do lactente; os membros inferiores devem ser esticados para a posição neutra e alinhados longitudinalmente, enquanto o raio central deve ser direcionado para a linha média, um pouco acima da sínfise pubiana, para assegurar a simetria das metades da pelve. As medições usadas para avaliar a relação da cabeça do fêmur com o acetábulo são as seguintes (Fig. 32.8):

1. A *linha de Hilgenreiner* ou *linha Y*, que é traçada através da parte superior da cartilagem trirradiada, é em si mesma um indicador valioso das relações femoroacetabulares e serve como base para todos os outros indicadores.
2. O *índice acetabular*, que é um ângulo formado por uma linha tangencial ao teto do acetábulo e a linha Y, não pode isoladamente ser diagnóstico de luxação, porque às vezes excede 30° em indivíduos normais. Entretanto, valores maiores do que 30° são em geral considerados alterados e indicam luxação iminente. Alguns investigadores propõem que apenas ângulos acima de 40° sejam considerados significativos.
3. A *linha de Perkins-Ombredanne*, que é traçada perpendicularmente à linha Y através da borda mais lateral da cartilagem acetabular ossificada, é útil na determinação de subluxação e luxação do quadril. A interseção dessa linha com a linha Y cria quatro quadrantes; normalmente, a face medial do colo femoral ou a epífise ossificada da cabeça do fêmur incide sobre o quadrante medial inferior.
4. A *linha de Shenton-Menard*, que forma um arco liso através da face medial do colo do fêmur e da borda superior do forame obturador, pode ser interrompida na subluxação ou na luxação do quadril. Mesmo em circunstâncias normais, entretanto, o arco pode não ser uniforme se a radiografia for obtida com o quadril em rotação externa e adução.
5. A *linha de Andrén-von Rosen*, que é traçada em uma radiografia obtida com os quadris abduzidos em 45° e rodados internamente, descreve a relação do eixo longitudinal da diáfise do fêmur com

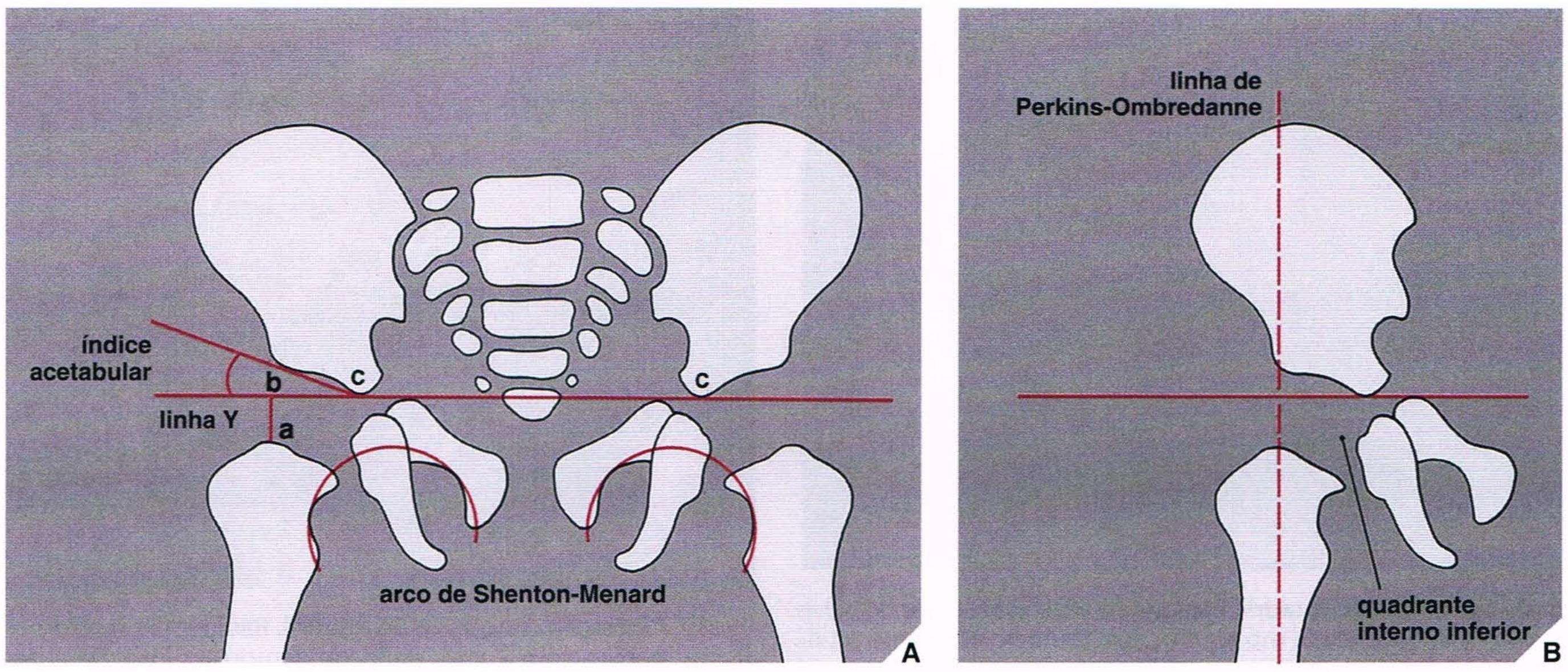

Fig. 32.8 Mensurações úteis para avaliar a relação da cabeça femoral com o acetábulo. (A) A *linha de Hilgenreiner* ou *linha Y* é traçada através da parte superior da cartilagem trirradiada. Em lactentes normais, a distância representada por uma linha (*ab*) perpendicular à linha Y no ponto mais proximal da cabeça femoral deve ser igual dos dois lados da pelve, assim como a distância representada por uma linha (*bc*) traçada coincidindo com a linha Y medialmente ao soalho acetabular. Em lactentes com 6 a 7 meses de idade, o valor médio para a distância (*ab*) foi determinado como sendo de 19,3 ± 1,5 mm; a distância para (*bc*) é de 18,2 ± 1,4 mm. O *índice acetabular* é um ângulo formado por uma linha traçada tangencialmente ao teto do acetábulo a partir do ponto (*c*) no soalho acetabular na linha Y. O valor normal deste ângulo varia entre 25° e 29°. A *linha de Shenton-Menard* é um arco que corre através da face medial do colo do fêmur e da borda superior do forame do obturador. Deve ser regular e íntegra. **(B)** A *linha de Perkins-Ombredanne* é traçada perpendicularmente à linha Y através da borda mais lateral da cartilagem acetabular ossificada, que corresponde de fato à espinha ilíaca ântero-inferior. Em recém-nascidos e lactentes normais, a face medial do colo do fêmur ou da epífise da cabeça do fêmur ossificada incide sobre o quadrante interno inferior. O aparecimento de qualquer destas estruturas no quadrante externo inferior ou externo superior indica subluxação ou luxação do quadril.

o acetábulo (Fig. 32.9). Na luxação ou subluxação do quadril, essa linha secciona ou incide acima da espinha ilíaca ântero-superior.

Depois que a epífise da cabeça do fêmur alcança a ossificação completa aos 4 anos de idade aproximadamente, um diagnóstico de luxação flagrante pode geralmente ser feito sem dificuldade. A avaliação de displasias sutis do quadril, entretanto, pode ser auxiliada por um outro parâmetro da relação da cabeça do fêmur com o acetábulo, o *ângulo centro–borda (C-B) de Wiberg* (Fig. 32.10). A determinação desse ângulo é mais útil após a ossificação completa da cabeça do fêmur, porque sua relação com o acetábulo está então completamente estabelecida.

Artrografia e Tomografia Computadorizada

Fora a radiografia convencional, a artrografia do quadril é a técnica mais útil para a avaliação da LCQ. Durante o procedimento, filmes com o quadril nas posições neutra (Fig. 32.11A) e lateral em rã (Fig. 32.11B), assim como em abdução, adução e rotação interna, são obtidos rotineiramente. Na subluxação, a cabeça do fêmur situa-se desde uma situação lateral até logo abaixo da margem do lábio cartilaginoso acetabular, e a cápsula articular está geralmente solta (Fig. 32.12). Na luxação completa, a cabeça do fêmur situa-se superiormente e lateralmente ao bordo do lábio (Fig. 32.13). Deformidades também podem ser encontradas no limbo cartilaginoso, uma estrutura situada entre a cabeça do fêmur e o acetábulo. Em estágios avançados, pode estar invertida e hipertrofiada, tornando, assim, impossível a redução. Além disso, a porção da cápsula situada medialmente à cabeça do fêmur está geralmente contraída e forma um istmo semelhante à "figura de oito".

A tomografia computadorizada (TC), isoladamente (Fig. 32.14) ou com artrografia, é também uma modalidade freqüentemente usada na avaliação da LCQ. Na subluxação ou luxação, a congruência do acetábulo e da cabeça do fêmur, a qual está normalmente centrada sobre a

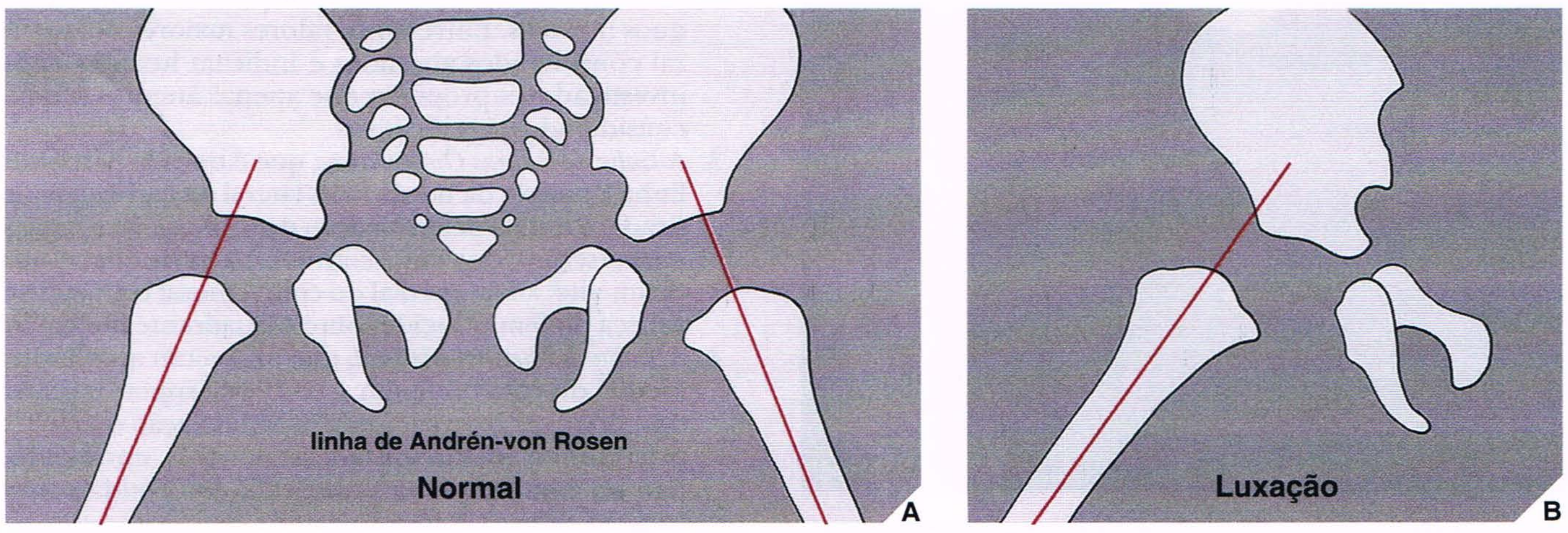

Fig. 32.9 Linha de Andrén-von Rosen. (A) Com pelo menos 45° de abdução e rotação interna do quadril, a linha é traçada ao longo do eixo longitudinal da diáfise do fêmur. Em quadris normais, interseciona a pelve na borda superior do acetábulo. **(B)** Na subluxação ou luxação do quadril, a linha secciona ou incide acima da espinha ilíaca ântero-superior.

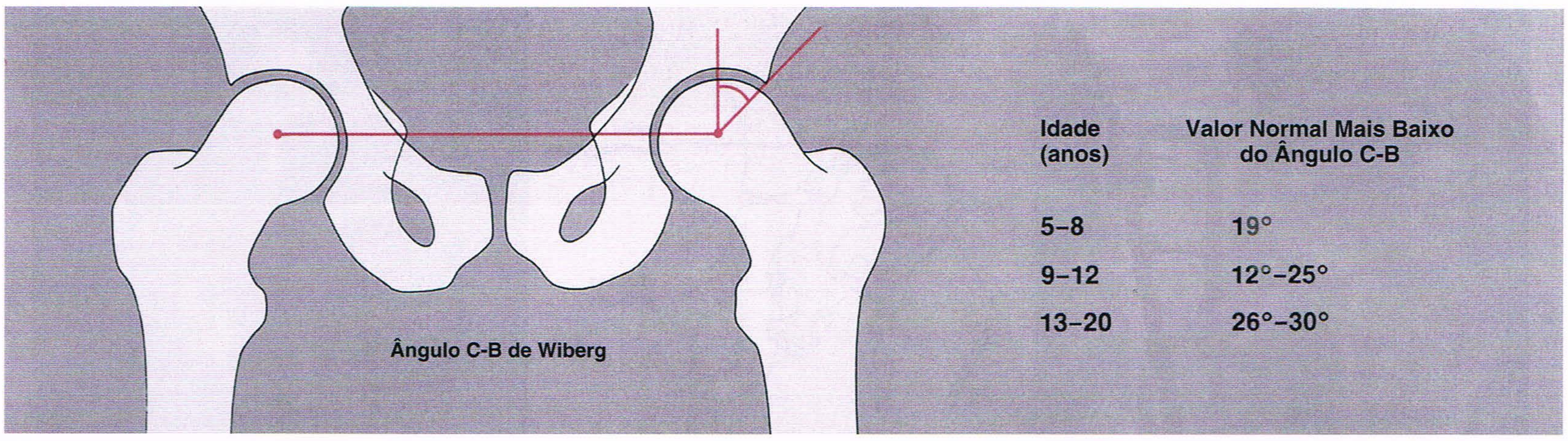

Fig. 32.10 **Ângulo de Wiberg.** O ângulo centro–borda (C-B) de Wiberg é útil na avaliação do desenvolvimento do acetábulo e de sua relação com a cabeça do fêmur. Uma linha de base é projetada, conectando os centros das cabeças femorais. O ângulo C-B é formado por duas linhas originando-se no centro da cabeça do fêmur, uma traçada perpendicularmente à linha de base para dentro do acetábulo e a outra conectando o centro da cabeça do fêmur com o lábio acetabular superior. Valores abaixo do valor normal mais baixo para cada grupo etário indicam displasia do quadril.

cartilagem trirradiada, está prejudicada (Fig. 32.15). A TC é comprovadamente a técnica mais acurada para a determinação do grau de subluxação ou luxação. É também uma modalidade essencial para a monitoração do progresso do tratamento da LCQ.

Ultra-sonografia

Nos últimos anos, a ultra-sonografia se tornou uma das técnicas mais eficazes para o diagnóstico e a avaliação da displasia congênita do quadril. É realizada com o paciente em repouso, e durante movimento e esforço. Uma abordagem lateral é amplamente utilizada, com o lactente em decúbito dorsal ou lateral. O exame é realizado no plano coronal com os quadris estendidos ou fletidos (ver Fig. 31.17). No plano axial, as coxas se encontram em flexão de 90°, e são obtidas imagens com e sem esforço. Os componentes ósseos e cartilaginosos da articulação do quadril são bem demonstrados nas imagens exibidas, e a cobertura acetabular da cabeça do fêmur pode ser avaliada. Além disso, a inclinação do acetábulo (ângulo α) pode ser medida em relação à linha ilíaca. Um ângulo de 60° ou mais é normal. Um ângulo de 50° a 60° é considerado fisiológico antes dos 3 meses de idade, mas precisa ser acompanhado por estudos repetidos. Valores menores que 50° são anormais em qual-

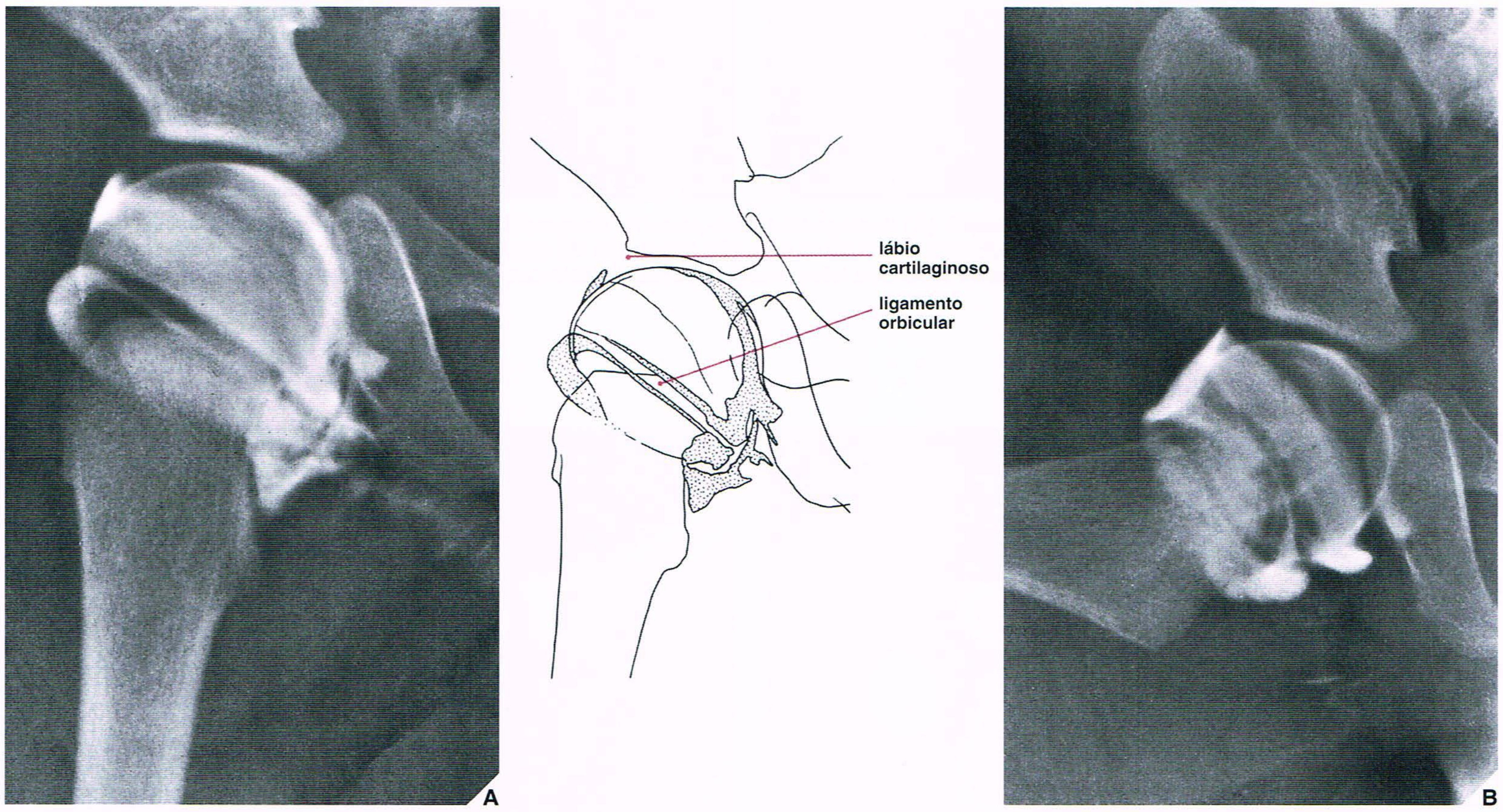

Fig. 32.11 **Artrografia normal do quadril. (A)** Artrografia do quadril direito na posição neutra em um menino com 5 meses de idade mostra contraste acumulando-se nos grandes recessos medial e lateralmente à constrição produzida pelo ligamento orbicular. Observe a regularidade e mesmo a espessura da cartilagem que cobre a cabeça do fêmur. **(B)** Na incidência lateral da rã, o contraste é visto delineando a borda do lábio cartilaginoso. O ligamento redondo pode ser visto medialmente à cabeça do fêmur, estendendo-se a partir da porção inferior do acetábulo.

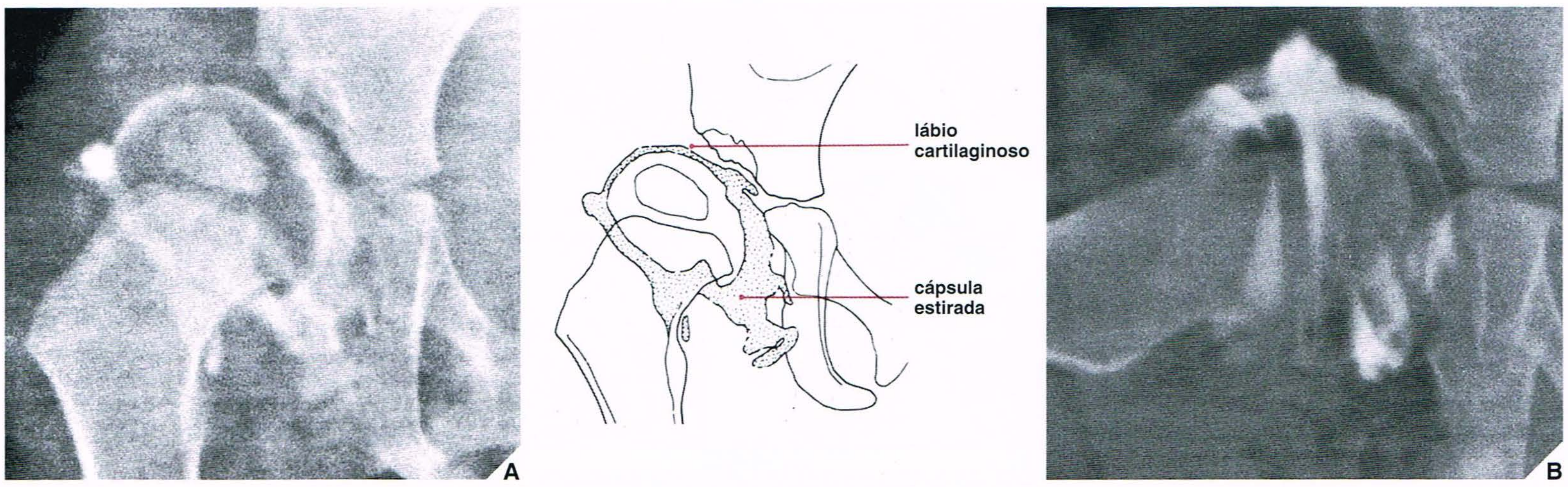

Fig. 32.12 **Artrografia da displasia congênita do quadril.** **(A)** Artrografia do quadril direito na posição neutra em uma menina com 1 ano de idade com subluxação congênita do quadril mostra o deslocamento típico do quadril lateralmente a projetar-se abaixo do lábio acetabular. Há acúmulo de contraste na cápsula estirada e o ligamento redondo está alongado. **(B)** Na posição lateral da rã, a cabeça se move mais para dentro do acetábulo, mas ainda existe subluxação.

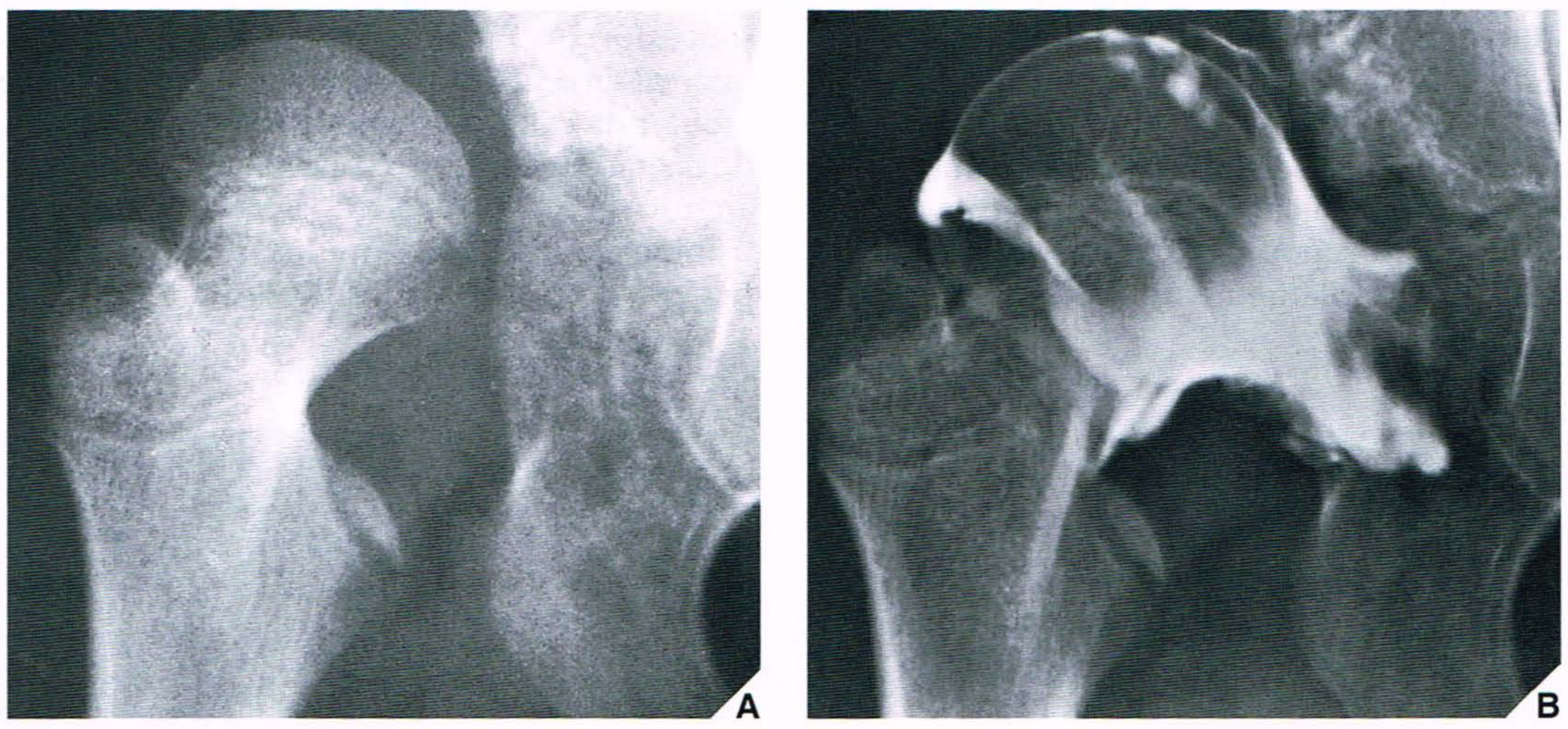

Fig. 32.13 **Artrografia de luxação congênita do quadril.** **(A)** Radiografia ântero-posterior do quadril direito em uma menina com 8 anos de idade mostra luxação súpero-lateral completa da cabeça femoral. Observe o acetábulo raso. **(B)** Artrografia do quadril mostra um limbo cartilaginoso deformado e estiramento do ligamento redondo. A cabeça femoral repousa superior e lateralmente à borda do lábio cartilaginoso. Observe o acúmulo de contraste na cápsula articular afrouxada.

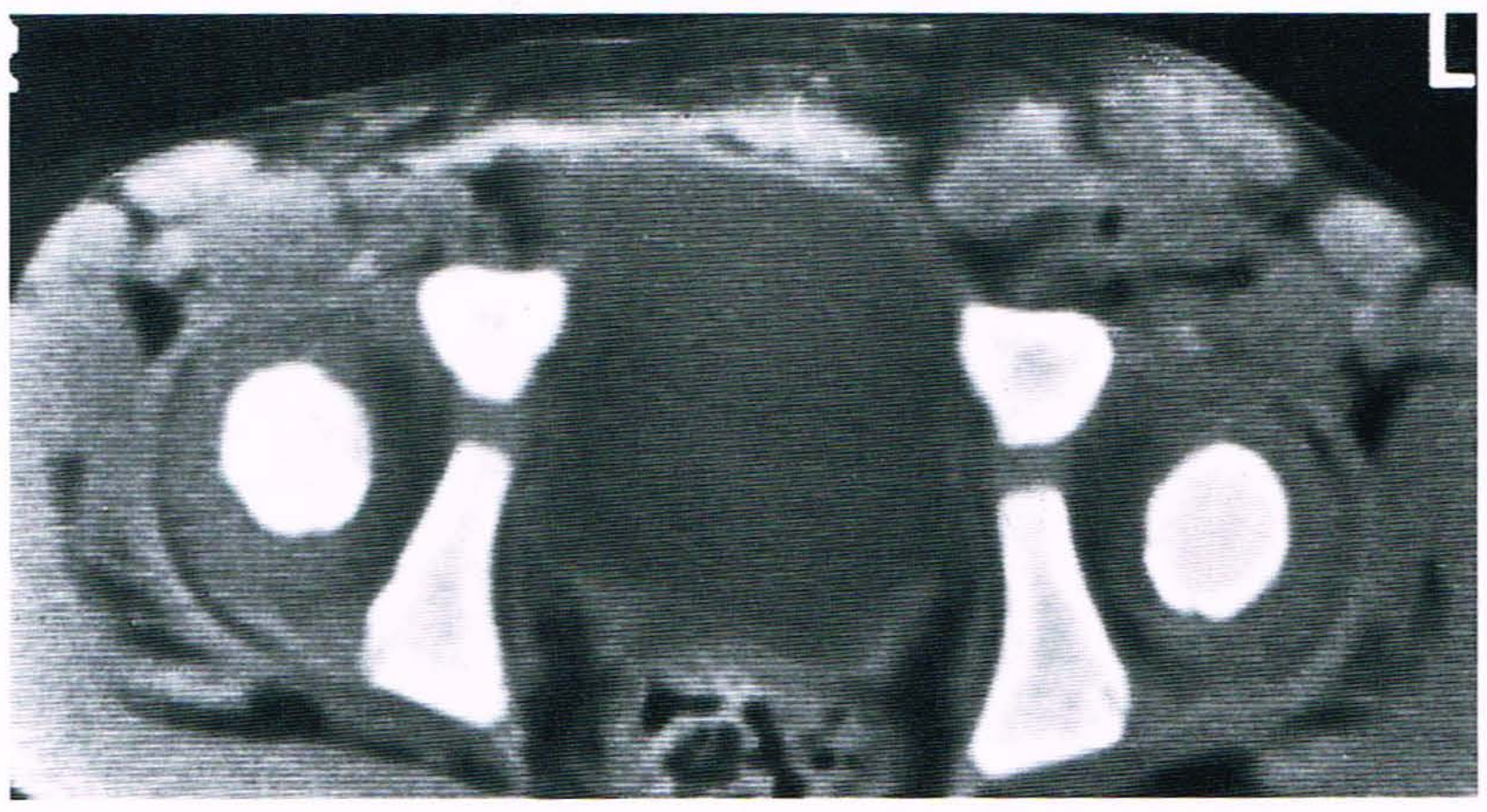

Fig. 32.14 **TC normal dos quadris.** O corte axial dos dois quadris em uma criança com 19 meses de idade mostra uma boa congruência dos acetábulos e das cabeças femorais, que estão centradas sobre a cartilagem trirradiada.

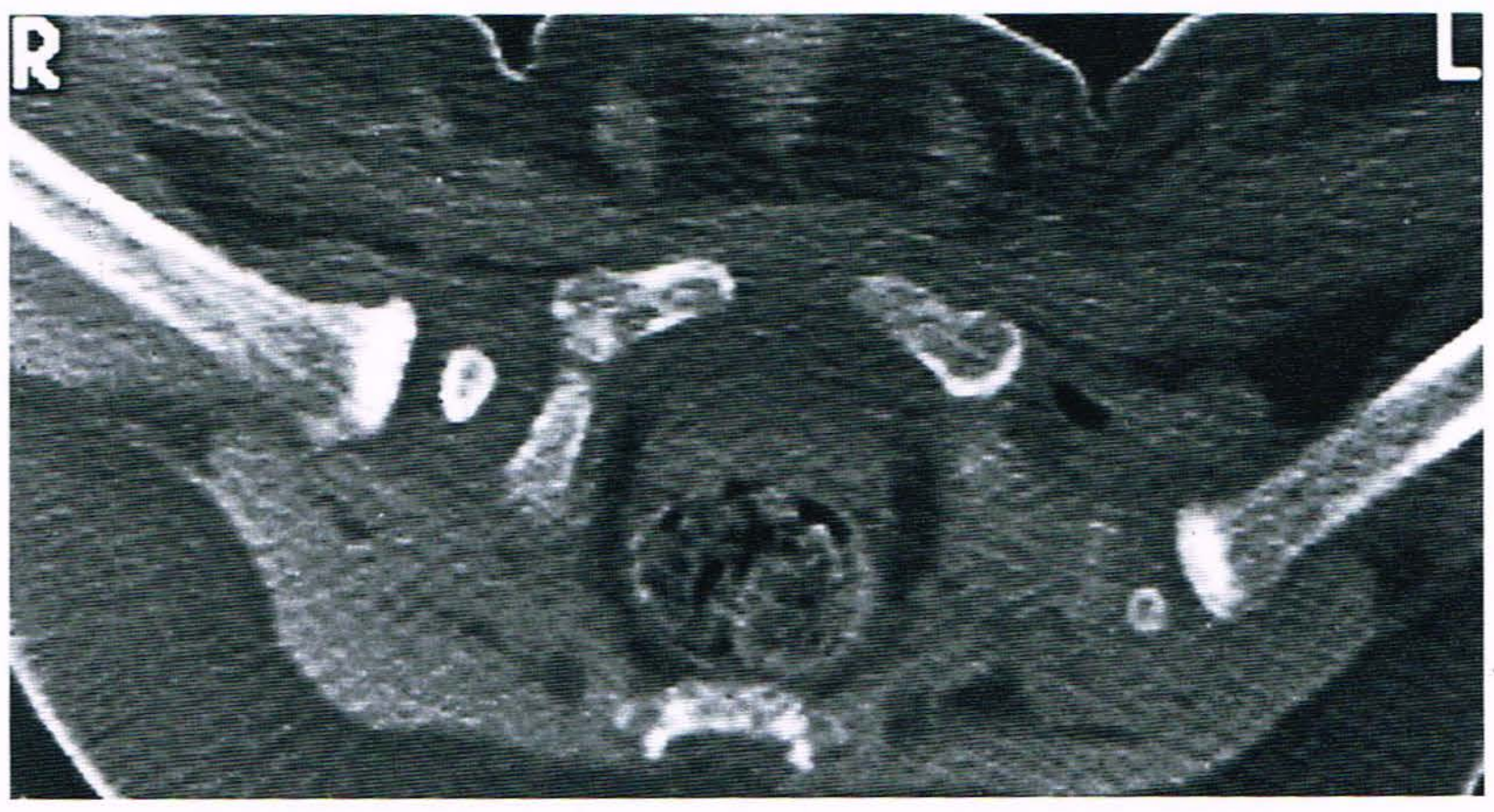

Fig. 32.15 **TC de luxação congênita do quadril.** A secção axial através dos fêmures e quadris proximais de um menino com 6 meses de vida mostra luxação póstero-lateral do quadril esquerdo. O quadril direito é normal.

quer idade. Um segundo ângulo (ângulo β) é formado pela linha ilíaca e uma linha traçada do lábio ao ponto de transição entre o osso ilíaco e o acetábulo ósseo. Essa mensuração é indicativa da cobertura do teto cartilaginoso acetabular e tem importância secundária ao ângulo α. Quanto menor o ângulo β, menor a cobertura cartilaginosa, devido a uma melhor contenção óssea acetabular da cabeça do fêmur. O estudo dinâmico, descrito pela primeira vez por Harcke em 1984, incorpora o uso da ultra-sonografia em tempo real da articulação do quadril. O propósito dessa técnica é demonstrar a instabilidade. É realizada na projeção de flexão transversa e consiste em uma manobra de Barlow para tentar deslocar, subluxar ou luxar uma cabeça femoral aparentemente bem ajustada.

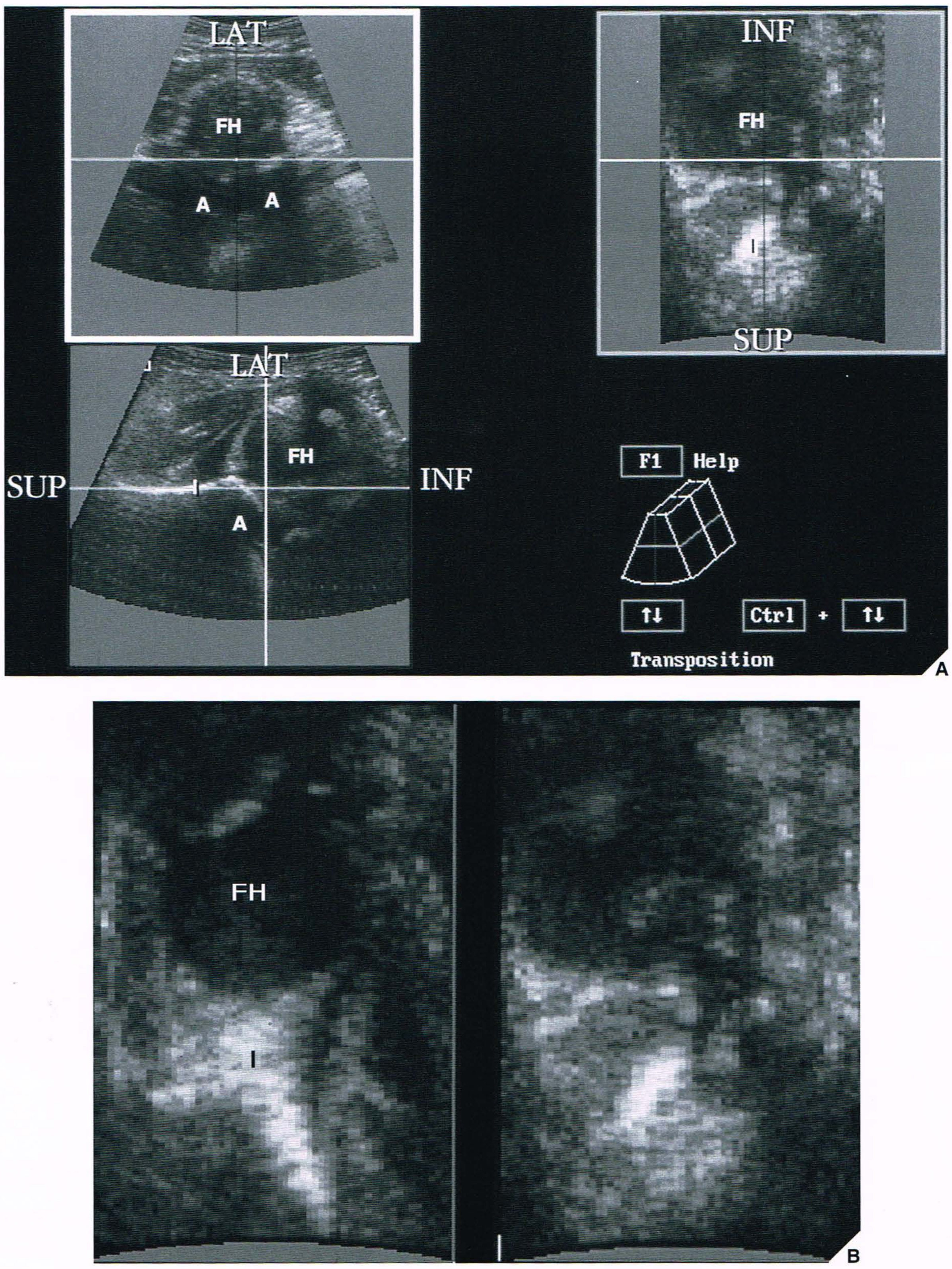

Fig. 32.16 **Ultra-sonografia de displasia congênita do quadril. (A)** Na imagem de ultra-sonografia coronal 3D do quadril esquerdo em uma menina com 3 dias de vida (*abaixo à esquerda*), o acetábulo (*A*) aparece raso e pode ser observada subluxação da cabeça do fêmur na interseção da linha ilíaca (*I*) com o terço medial da cabeça do fêmur (*FH*). Na imagem axial reconstruída (*acima à esquerda*), a cabeça do fêmur está subluxada mas ainda em contato com o acetábulo. Na imagem sagital (*acima à direita*), apenas o segmento periférico da cabeça do fêmur é visualizado. **(B)** Uma imagem sagital de um quadril esquerdo normal (*esquerda*) é mostrada para comparação. Observe que a cabeça do fêmur (*FH*) está centrada sobre a linha ilíaca (*I*). Uma imagem sagital de uma cabeça subluxada (*direita*) mostra claramente a distorção da relação entre a cabeça do fêmur e a linha ilíaca. (De Gerscovich EO et al., 1994, com permissão.)

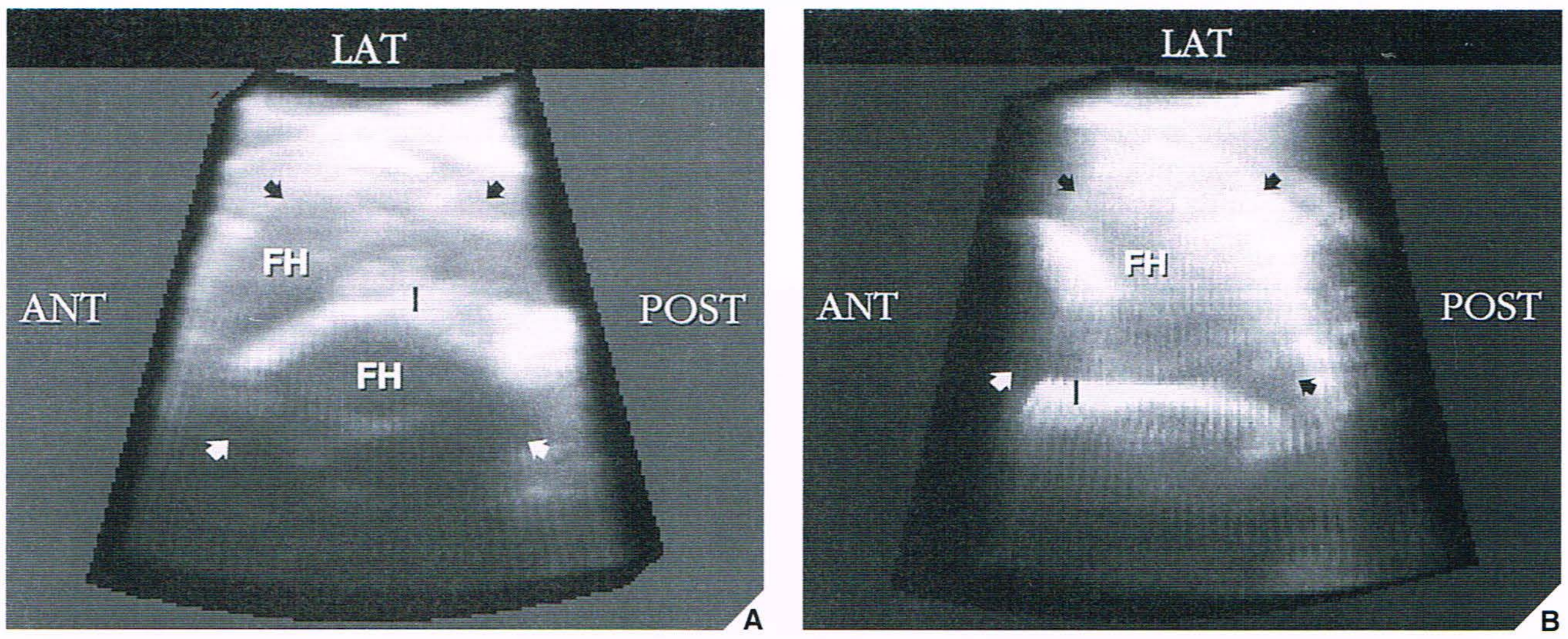

Fig. 32.17 Ultra-sonografia tridimensional de displasia congênita do quadril. **(A)** Projeção craniocaudal (total) de um quadril esquerdo normal mostra o ílio (*I*) projetando-se sobre a porção média da cabeça femoral (*FH*) (*setas* delineiam o seu contorno). **(B)** Projeção craniocaudal de um quadril esquerdo subluxado mostra o ílio (*I*) projetando-se sobre a porção medial da cabeça femoral (*FH*) (*setas* delineiam o seu contorno). A cabeça do fêmur está deslocada lateralmente. (De Gerscovich EO et al., 1994, com permissão.)

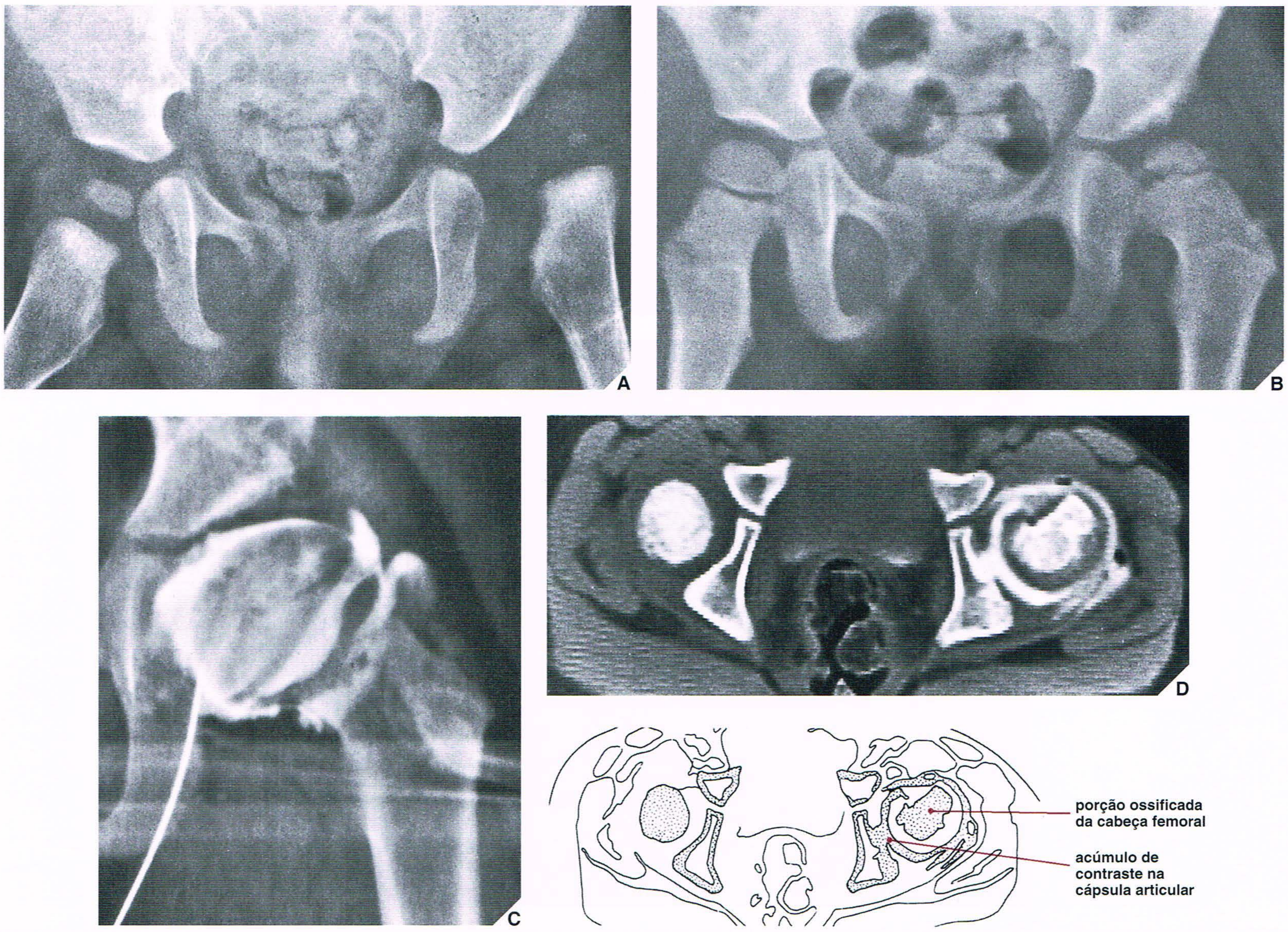

Fig. 32.18 Tratamento da displasia congênita do quadril. **(A)** Radiografia ântero-posterior da pelve em um menino com 1 ano de idade mostra a imagem típica de luxação congênita do quadril esquerdo. **(B)** Após tratamento conservador com um suspensório de Pavlik aos 2 anos de idade, ainda há subluxação. Observe o arco de Shenton-Menard interrompido. Aos 3 anos de idade, após tratamento conservador adicional com tração cutânea e aparelho gessado em espiga, há redução quase completa da subluxação, conforme é mostrado por artrografia com contraste **(C)**. **(D)** A TC, entretanto, mostra algum deslocamento lateral residual mínimo da cabeça do fêmur, conforme é evidenciado pelo acúmulo medial de contraste.

Recentemente, foi tentada a ultra-sonografia tridimensional (3D) para a avaliação da displasia do desenvolvimento do quadril. Essa técnica permite a avaliação do acetábulo ósseo e fibrocartilaginoso e sua relação com a cabeça femoral de maneira global (*gestalt*) sem a necessidade de mensurações detalhadas do ângulo acetabular. As informações obtidas podem ser armazenadas para revisão posterior, para análise e para reconstruções adicionais com parâmetros diferentes. A imagem gerada por computador no plano sagital oferece uma visão única do quadril, que não pode ser obtida com a ultra-sonografia convencional (Fig. 32.16). Da mesma forma, a imagem giratória espacial gerada produz uma vista craniocaudal (global) informativa do quadril do lactente (Fig. 32.17). O aspecto 3D da imagem giratória é realçado pela transparência da reconstrução, em contraste com as reconstruções de contorno disponíveis com a TC 3D.

Classificação

Dunn propôs uma classificação da LCQ baseada primariamente na forma das margens acetabulares, no contorno total da cabeça do fêmur e na presença de eversão ou inversão do limbo:

Tipo I — É usualmente visto em neonatos. As alterações ao longo das margens acetabulares são leves. A cabeça do fêmur, que se encontra em anteversão mas que está esfericamente normal, não é completamente coberta pela cartilagem acetabular. Isso pode levar a instabilidade variável, particularmente na extensão e na adução do quadril. O lábio também pode estar deformado.

Tipo II — Os quadris encontram-se subluxados, e o lábio cartilaginoso mostra eversão. A cabeça do fêmur está normalmente em anteversão, mas mostra uma perda de esfericidade. O acetábulo está mais raso do que no tipo I, e a falha da ossificação lateral do teto do acetábulo leva a um ângulo acetabular aumentado.

Tipo III — Há deformidade significativa do acetábulo e da cabeça do fêmur, que está luxada póstero-superiormente, levando à formação de um falso acetábulo por eversão do lábio. O limbo está hipertrófico, e o ligamento redondo encontra-se alongado e tracionado, trazendo com ele o ligamento acetabular transverso. Essa situação compromete o espaço acetabular, impedindo a redução completa.

Tratamento

O princípio do tratamento conservador é reduzir a luxação da cabeça do fêmur, por meio de uma manobra de flexão–abdução, por um período suficiente o bastante para permitir o crescimento apropriado da cabeça e do acetábulo, o que por sua vez assegura uma articulação do quadril congruente e estável. Essa abordagem geralmente é tomada em estágios muito iniciais da LCQ e em lactentes com menos de 2 anos de idade; inclui imobilização, tal como a fralda de Frejka ou o suspensório de Pavlik, bem como vários procedimentos de tração (Fig. 32.18). A tração cutânea de Colonna ou Buck é geralmente usada em crianças com 2 meses a 12 anos de idade, com gesso em espiga bem acolchoado e aplicado simultaneamente ao lado não afetado. Radiografias periódicas são obtidas para monitorar o progresso da tração e a descida da cabeça do fêmur. Um sistema para esse propósito, composto de várias "estações" de tração, foi descrito por Gage e Winter (Fig. 32.19). Foi relatado que a obtenção de "estação +2" por meio de tração esquelética, antes de tratamento adicional por redução aberta ou fechada, está associada a uma freqüência bem menor de osteonecrose da cabeça do fêmur.

Quando a abordagem conservadora fracassa, a criança já está muito crescida para o tratamento conservador ou as alterações são muito extensas, está indicado então o tratamento cirúrgico. A avaliação radiológica do quadril, na qual a TC é o exame principal, é obrigatória antes da intervenção cirúrgica porque provê o cirurgião com imagens excelentes da anatomia do quadril, sobretudo o tamanho da cabeça do fêmur, sua relação com o acetábulo e a configuração acetabular. As informações relacionadas a essas estruturas podem contra-indicar determinados procedimentos cirúrgicos.

Várias técnicas cirúrgicas são usadas atualmente para o tratamento da displasia congênita do quadril. Seu objetivo comum é obter uma melhor cobertura da cabeça do fêmur. Esses procedimentos cirúrgicos podem ser divididos em quatro categorias: operações de prateleira, nos quais enxertos ósseos são usados para estender o teto do acetábulo; acetabuloplastias, nas quais o teto do acetábulo é mobilizado e voltado para baixo; osteotomias pélvicas, nas quais o acetábulo é redirecionado; e osteotomias de deslocamento pélvico, nas quais a cabeça do fêmur é posicionada abaixo da porção óssea deslocada da pelve. A *capsulorrafia* consiste na remoção do excesso de cápsula articular estendida, combinada com uma femoroplastia e/ou acetabuloplastia. A *osteotomia desrotacional vara femoral* é realizada para corrigir anteversão excessiva do colo e deformidade valga. Envolve uma angulação vara do fêmur proximal, com ou sem rotação, a fim de redirecionar a cabeça do fêmur para dentro do acetábulo. O procedimento mais popular é a *osteotomia de Salter* do osso inominado, que pode ser combinada com osteotomia vara desrotacional do colo do fêmur. Geralmente é realizada em crianças com 1 a 6 anos de idade. O princípio desta técnica é redirecionar a orientação alterada do acetábulo, o qual nas crianças com LCQ volta-se mais ântero-lateralmente, tornando assim o quadril estável apenas na abdução, flexão e rotação interna. Esse redirecionamento é realizado pelo deslocamento de todo o acetábulo ântero-lateralmente e para baixo, sem alterar sua forma ou capacidade, por meio de um enxerto ósseo triangular (Fig. 32.20). A *osteotomia de Pemberton* é uma osteotomia



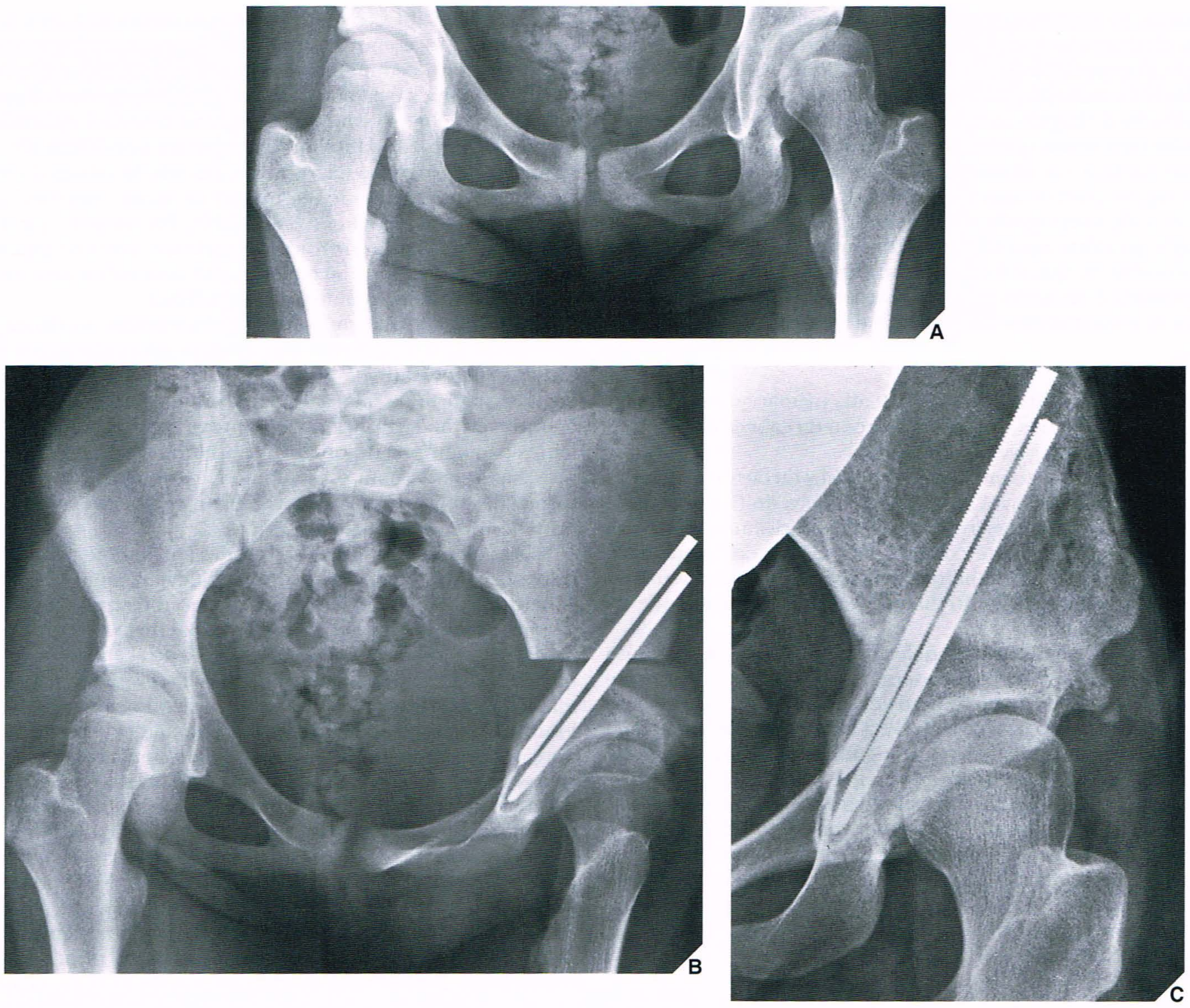

Fig. 32.20 **Osteotomia de Salter.** **(A)** Radiografia ântero-posterior da pelve de uma menina com 7 anos de idade com LCQ mostra subluxação súpero-lateral persistente do quadril esquerdo após tratamento conservador. Observe a orientação ântero-lateral do acetábulo em comparação com o quadril direito normal. **(B)** A radiografia após osteotomia de Salter através da porção supra-acetabular do osso ilíaco mostra o acetábulo deslocado ântero-lateralmente e para baixo; um retalho ósseo triangular, retirado da face ântero-lateral do ílio, é seguro por dois pinos de Steinmann no local da osteotomia. **(C)** Quatro anos mais tarde, a cabeça do fêmur está completamente coberta pelo acetábulo. Devido à configuração valga do colo do fêmur, o paciente ainda pode necessitar de uma osteotomia desrotacional vara.

transilíaca incompleta, articulando o teto do acetábulo ântero-lateral na cartilagem trirradiada flexível. Esse procedimento é indicado quando há um acetábulo alongado e displásico; entretanto, deve ser realizado apenas em crianças abaixo de 7 anos de idade quando há flexibilidade na cartilagem trirradiada e quando ainda há crescimento para o remodelamento das superfícies articulares. A *osteotomia inominada tripla de Steele* é geralmente indicada para crianças acima de 6 a 8 anos de idade que têm sínfise púbica imóvel. Além da osteotomia de Salter, são realizadas osteotomias dos ramos púbicos inferior e superior. O acetábulo é trazido para a frente e rodado no plano frontal, evitando rotação externa. A *osteotomia pélvica de Chiari* é geralmente reservada para crianças mais velhas. Esta é uma osteotomia de deslocamento que provê essencialmente uma prateleira ou suporte para limitar a subluxação proximal adicional da cabeça do fêmur. Esse procedimento desloca a cabeça do fêmur medialmente e aumenta a superfície de sustentação da cabeça pela produção de uma saliência acetabular superior pendente. Essa técnica também pode ser combinada com uma osteotomia vara desrotacional do colo do fêmur. A *osteotomia de Ganz*, também conhecida por *osteotomia periacetabular de Bernese*, é geralmente realizada em crianças mais velhas e em adolescentes, e ocasionalmente em adultos. O princípio do procedimento é permitir a rotação anterior e lateral e a medialização do quadril sem violação da coluna posterior da hemipelve. Osteotomias são realizadas ao redor do acetábulo (osteotomia completa do púbis e osteotomia biplanar do ílio); entretanto, o corte através da coluna posterior do ísquio é incompleto. O fragmento acetabular é rodado anterior e lateralmente (mantendo a anteversão) e é depois medializado. Esse procedimento fornece excelente cobertura da cabeça do fêmur e mobilidade acetabular.

Complicações

O tratamento conservador e cirúrgico da LCQ pode ser complicado por osteonecrose da cabeça do fêmur, nova luxação, infecção, lesão do nervo ciático ou fusão precoce da placa de crescimento causada por imobilização prolongada. A complicação tardia mais freqüente da LCQ não tratada e da tratada é a doença articular degenerativa.

Deficiência Femoral Focal Proximal

A deficiência femoral focal proximal (DFFP) é uma anomalia congênita caracterizada por disgenesia e hipoplasia de segmentos variáveis da porção proximal do fêmur. O defeito varia em gravidade desde um encurtamento femoral associado a uma deformidade vara do colo até a formação de apenas um pequeno coto de fêmur distal.

Classificação e Avaliação Radiográfica

Várias classificações da DFFP já foram propostas. Aquela oferecida por Levinson e colaboradores, que é baseada na gravidade das alterações envolvendo a cabeça do fêmur, o segmento femoral e o acetábulo, é a mais prática do ponto de vista do prognóstico:

Tipo A — A cabeça do fêmur está presente, e o segmento femoral é curto. Há uma deformidade vara do colo do fêmur. O acetábulo é normal.

Tipo B — A cabeça do fêmur está presente, mas não há conexão óssea entre ela e o segmento femoral curto. O acetábulo exibe alterações displásicas.

Tipo C — Não existe a cabeça do fêmur ou está representada apenas por um ossículo. O segmento femoral é curto e afilado proximalmente. O acetábulo é intensamente displásico.

Tipo D — Não há cabeça do fêmur nem acetábulo. O segmento femoral é rudimentar, e o forame obturador está aumentado.

As radiografias convencionais são, geralmente, suficientes para fazer um diagnóstico de deficiência femoral focal proximal. O fêmur é curto, e o segmento proximal está deslocado superior, posterior e lateralmente à crista ilíaca; a ossificação da epífise femoral está invariavelmente atrasada (Fig. 32.21). A artrografia é útil na avaliação dessa anomalia, particularmente na sua classificação, porque no início da lactância a cabeça do fêmur e o acetábulo não ossificados podem ser delineados adequadamente com um contraste positivo (Fig. 32.21C). Essa técnica também é útil para distinguir deficiência femoral focal proximal das apresentações ocasionalmente semelhantes da luxação congênita do quadril.

Tratamento

Vários procedimentos cirúrgicos são usados para corrigir esta anomalia, incluindo amputação. Um procedimento poupador do membro envolve a conversão do joelho em uma articulação do quadril flexionando-o em 90° e fundindo o fêmur à pelve. Uma outra técnica, desenvolvida por Borggreve em 1930 e chamada de procedimento de "viravolta" ou "rotação-plastia" após um aperfeiçoamento por Van Nes, converte o pé na articulação do joelho; o membro é então ajustado com uma prótese de perna.

Doença de Legg-Calvé-Perthes

Doença de Legg-Calvé-Perthes, também conhecida por coxa plana, é o nome aplicado à osteonecrose (necrose isquêmica) da epífise proximal do fêmur. Ocorre cinco vezes mais freqüentemente em meninos do que

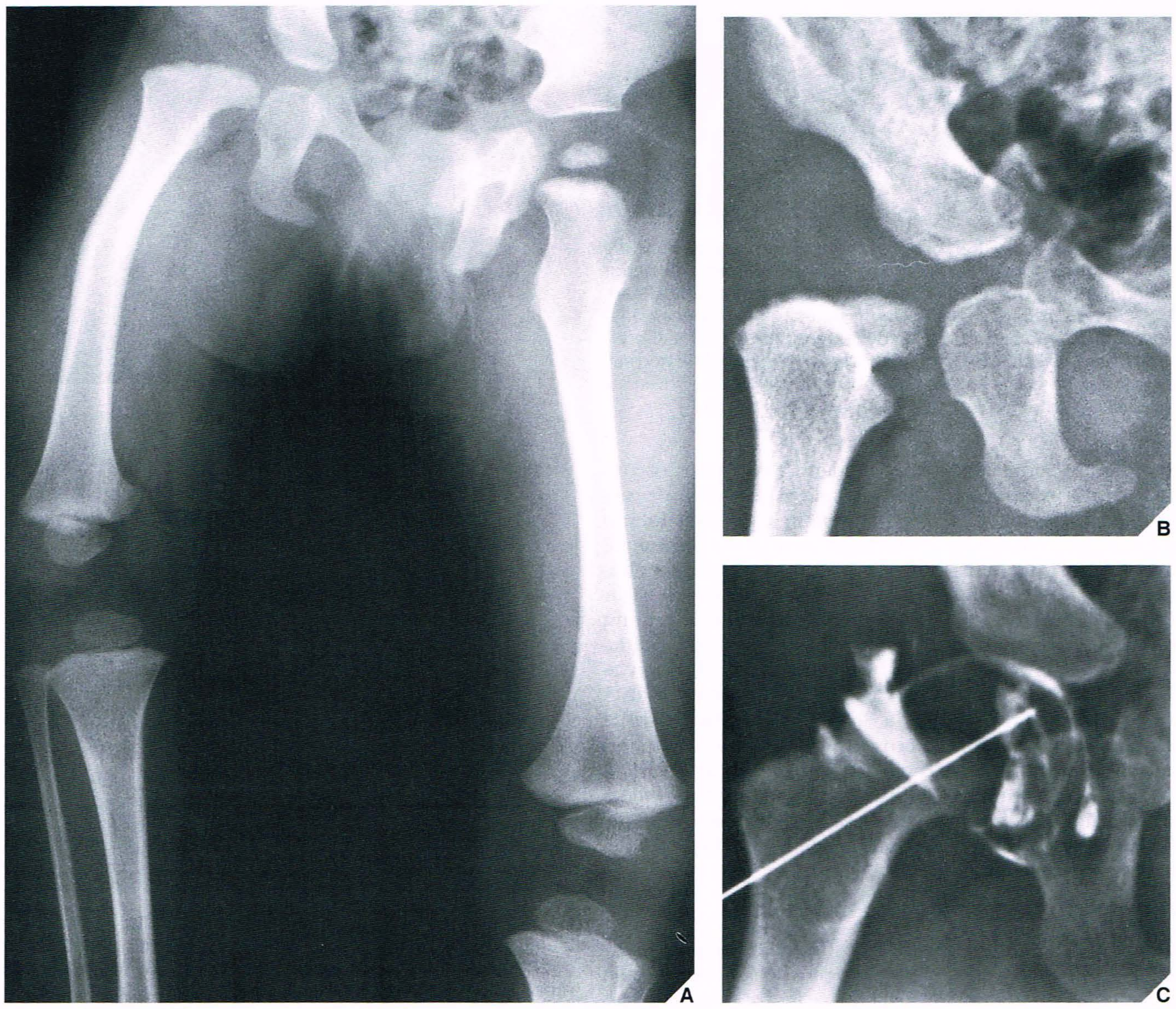

Fig. 32.21 **Deficiência femoral focal proximal. (A)** Radiografia ântero-posterior em um menino com 18 meses de idade que tinha uma perna direita curta mostra uma configuração vara na articulação coxofemoral direita, a ausência de um centro de ossificação para a epífise femoral proximal e o encurtamento do fêmur — características radiográficas clássicas da deficiência femoral focal proximal. **(B)** Uma incidência em cone invertido do quadril direito mostra deslocamento superior, posterior e lateral do segmento femoral proximal em relação ao acetábulo. **(C)** Foi realizada artrografia para classificar a alteração, tendo sido constatada a presença da cabeça do fêmur no acetábulo, sem nenhum defeito no colo do fêmur, caracterizando-a como uma deficiência focal do tipo A.

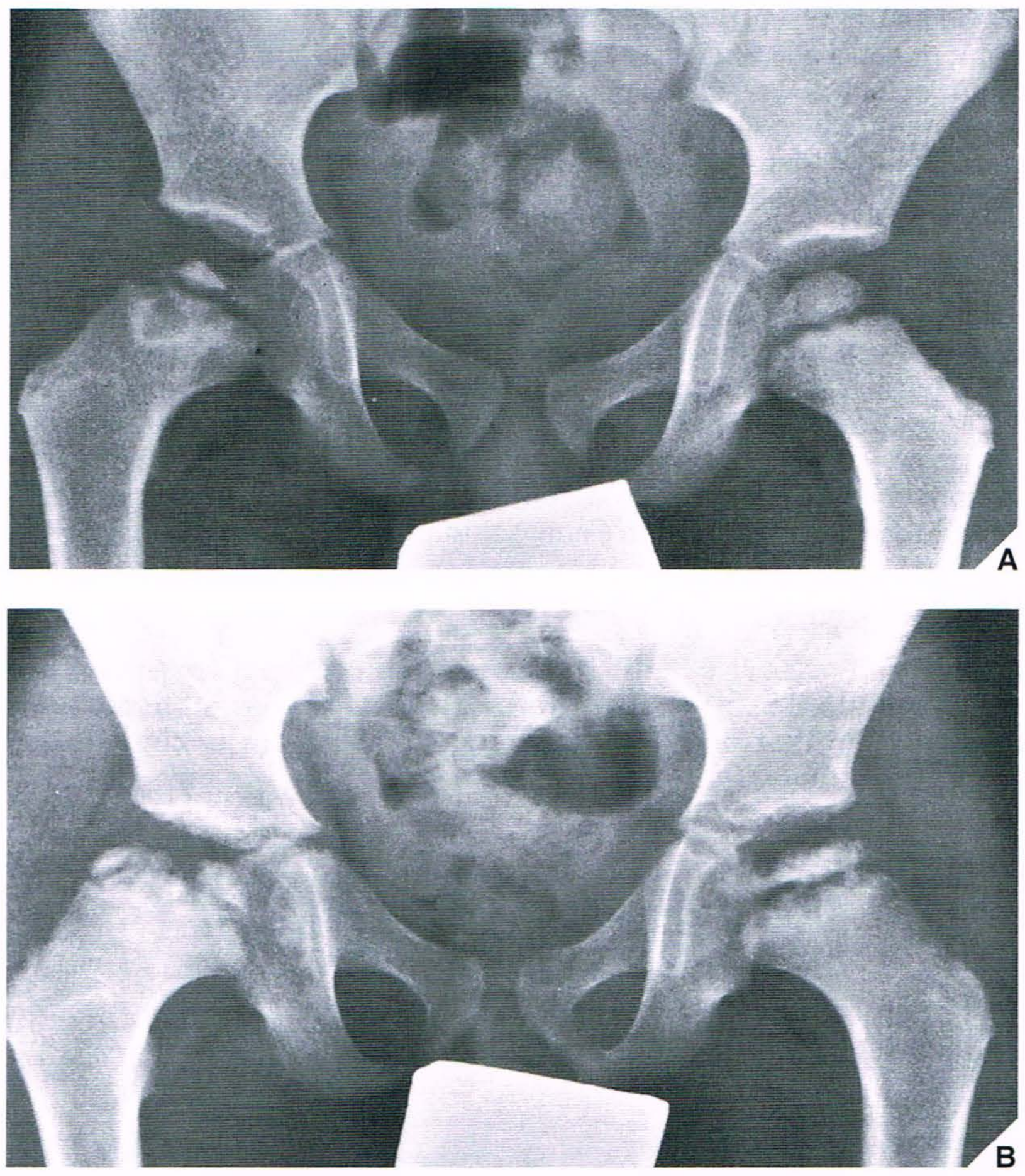

Fig. 32.22 **Doença de Legg-Calvé-Perthes.** Um menino com 5 anos de idade sentia dor no quadril direito por vários meses. **(A)** Radiografia ântero-posterior da pelve e dos quadris mostra doença de Legg-Calvé-Perthes avançada afetando o quadril direito, onde osteonecrose e colapso da epífise da cabeça do fêmur são evidentes, assim como o são as alterações extensas na metáfise. Observe a subluxação lateral na articulação do quadril. O quadril esquerdo é normal. **(B)** Três anos mais tarde, o quadril esquerdo também foi envolvido. Observe a progressão das alterações osteonecróticas na epífise femoral direita.

em meninas, geralmente entre 4 e 8 anos de idade. Seu aparecimento em uma idade precoce está geralmente associado a um melhor prognóstico. Qualquer dos dois quadris pode ser afetado, e o envolvimento bilateral, que é sucessivo em vez de simultâneo, ocorre em aproximadamente 10% dos casos (Fig. 32.22). Os sinais e sintomas clínicos consistem em dor, claudicação e limitação dos movimentos. Não raro, a dor é localizada não no quadril envolvido, mas no joelho ipsilateral. É um transtorno autolimitado que por fim se cura, mas, devido à deformidade progressiva que produz na forma da cabeça e do colo do fêmur, freqüentemente leva a osteoartrite precoce da articulação do quadril. A causa dessa anomalia tem sido motivo de debate. Alguns investigadores consideram-na um tipo de osteonecrose idiopática, mas traumatismo ou microtraumatismos repetitivos podem influir no comprometimento da circulação sanguínea para a epífise da cabeça do fêmur. Trueta sugeriu que o suprimento sanguíneo para a cabeça do fêmur é deficiente entre 4 e 8 anos de idade, e que isto poderia ser um fator no desenvolvimento da doença.

Avaliação Radiológica

O exame radiológico é essencial para o diagnóstico da doença de Legg-Calvé-Perthes e para identificar seus sinais prognósticos. A radiografia convencional é adequada para avaliar a maior parte das características da doença (ver Fig. 32.22), enquanto a artrografia auxilia na avaliação da congruência acetabular, da espessura da cartilagem articular e do grau de subluxação (Fig. 32.23). A indicação mais precoce de doença de Legg-Calvé-Perthes é demonstrada na cintilografia óssea por absorção diminuída de traçador nos quadris causada por suprimento sanguíneo deficiente. Entretanto, com a progressão da doença, ocorre absorção aumentada, que reflete processos de reparo.

O sinal radiográfico mais precoce de doença de Legg-Calvé-Perthes é a osteoporose periarticular e o edema de tecidos moles periarticulares, com distorção dos planos gordurosos pericapsulares e do iliopsoas. Também pode haver uma discrepância no tamanho dos centros de ossificação das epífises das cabeças dos fêmures. Posteriormente, o deslocamento lateral do centro de ossificação afetado provoca alargamento da face medial da articulação; a presença do sinal do crescente (que algumas vezes só pode ser detectado na projeção lateral do tipo rã do quadril) (Fig. 32.24), ou de fissuras radiotransparentes na epífise, indica progressão da doença. Em um estágio mais avançado, achatamento e esclerose da epífise da cabeça do fêmur se tornam aparentes, e estão associados a densidade aumentada da cabeça do fêmur secundária a necrose do osso, a microfraturas e a alterações reparatórias conhecidas como "substituição arrastada". Um fenômeno de vácuo pode ocasionalmente ser visto, causado por gás nitrogênio liberado para dentro das fissuras na epífise da cabeça

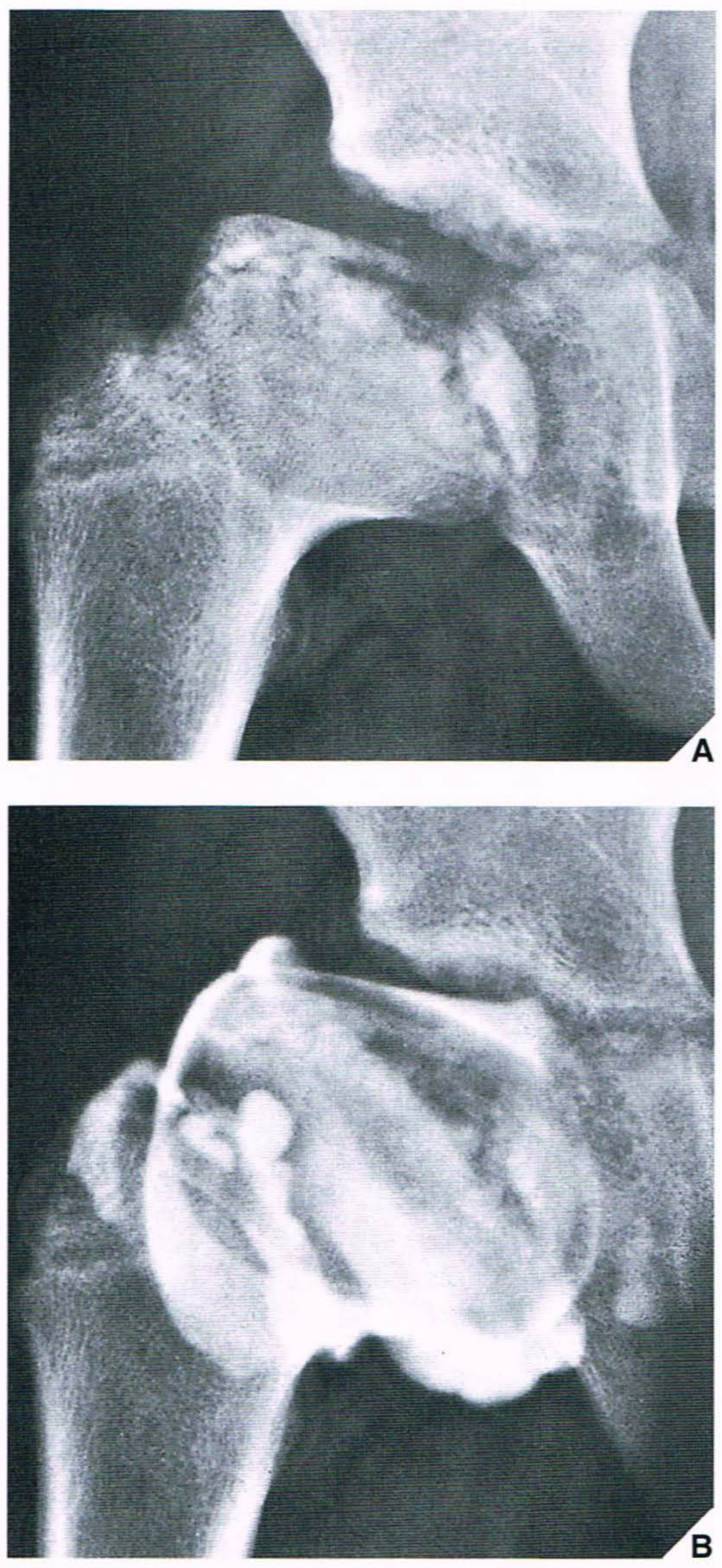

Fig. 32.23 **Artrografia da doença de Legg-Calvé-Perthes.** Um menino com 6 anos de idade apresentou-se com dor progressiva na articulação do quadril direito e claudicação nos 8 meses anteriores. **(A)** Radiografia ântero-posterior mostra uma epífise femoral densa, achatada e deformada, com colapso e fragmentação subcondrais, alterações metafisárias difusas, alargamento do colo femoral e subluxação lateral — todos aspectos característicos da doença de Legg-Calvé-Perthes. **(B)** Artrografia com contraste mostra achatamento da cartilagem articular na face lateral da cabeça do fêmur e um contorno relativamente uniforme da cartilagem na face ântero-medial. O deslocamento medial do contraste indica subluxação lateral.

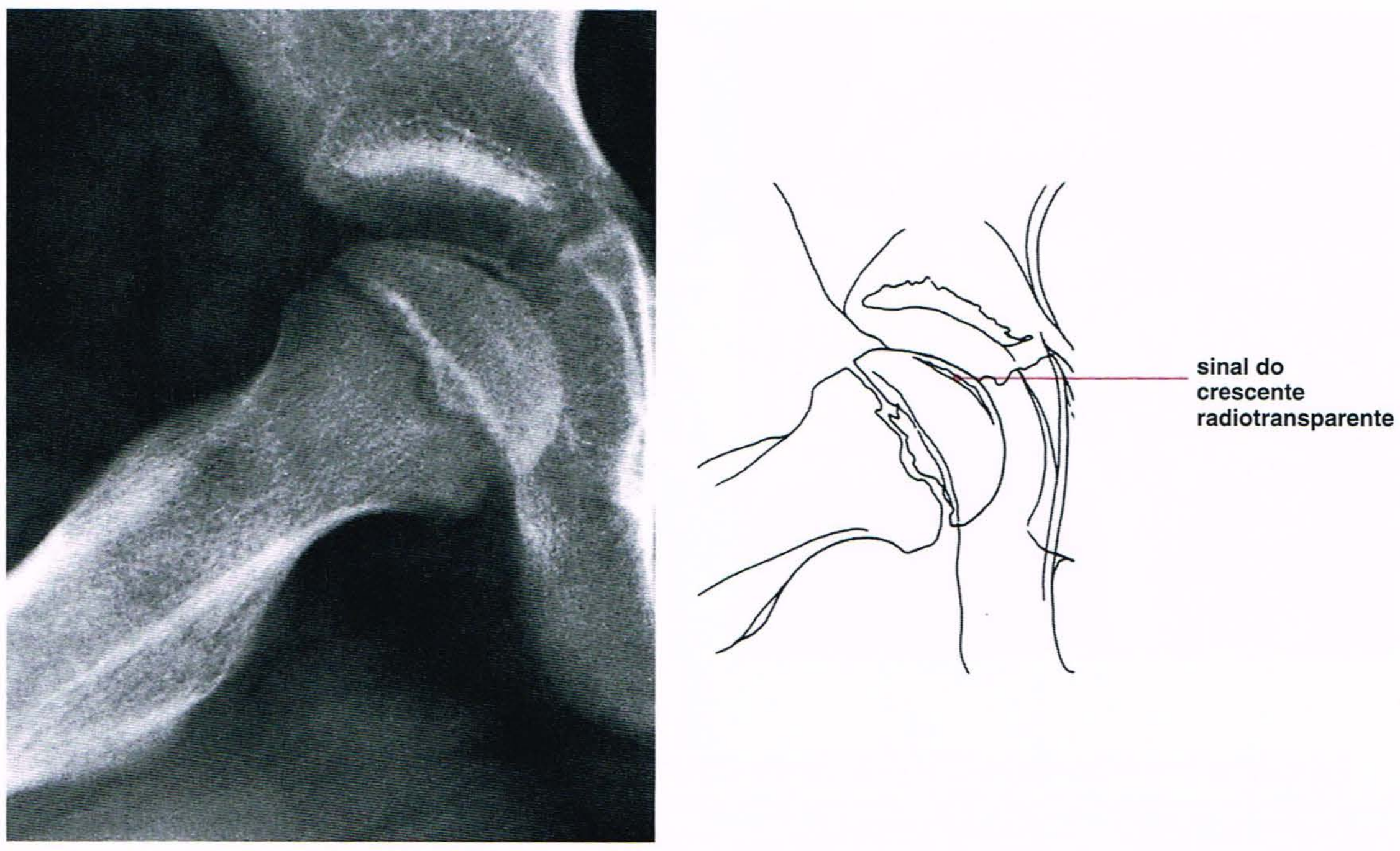

Fig. 32.24 **Doença de Legg-Calvé-Perthes.** A incidência lateral do tipo rã do quadril direito de uma menina com 7 anos de idade mostra o sinal do crescente, uma das características radiográficas mais precoces de osteonecrose.

do fêmur. Alterações císticas também podem ser encontradas no segmento metafisário. Posteriormente, pode haver ampliação do colo do fêmur. Ao longo do curso da doença, o espaço articular encontra-se extraordinariamente bem preservado porque a cartilagem articular não é afetada. Apenas no estágio final da doença de Legg-Calvé-Perthes, quando se desenvolve osteoartrite secundária, a articulação se torna comprometida como na doença articular degenerativa primária.

A técnica de Moss é usada para determinar o grau de deformidade da cabeça do fêmur. Consiste em sobrepor a radiografia ântero-posterior do quadril com um gabarito que possui círculos concêntricos com um espaço de 2 mm entre eles. Se a concentricidade da cabeça do fêmur se desvia por mais de dois dos círculos de 2 mm, então o resultado é considerado "insatisfatório"; desvio igual a um círculo de 2 mm é "razoável"; e a ausência de desvio é considerada "boa". Subluxação lateral pode ser medida por meio do ângulo centro–borda de Wiberg (ver Fig. 32.12). Deve ser enfatizado que as duas medições não se correlacionam bem com o desenvolvimento de osteoartrite secundária, a principal complicação da doença de Legg-Calvé-Perthes.

Vários investigadores enfatizaram recentemente a aplicabilidade da RM para a detecção precoce da doença de Legg-Calvé-Perthes e para a avaliação de alterações cartilaginosas e sinoviais. Essa técnica também se provou valiosa para a determinação da forma cartilaginosa da cabeça do fêmur. A RM permite a avaliação pré-operatória e pós-operatória da contenção da cabeça do fêmur e que seja visualizada a sua face medial. As vantagens da RM sobre a artrografia são a não-invasividade, a capacidade para obter imagens em vários planos de imagem (ou seja, axial, coronal e sagital) e a ausência de exposição aos efeitos colaterais da radiação e da injeção de contraste intra-articular.

Classificação

Vários sistemas de classificação e indicadores prognósticos foram desenvolvidos para a avaliação da doença de Legg-Calvé-Perthes. Walderström propôs um sistema de três estágios com base na progressão do processo osteonecrótico. O primeiro estágio é marcado por alterações no suprimento sanguíneo para a epífise femoral, com alteração secundária na forma e na densidade da cabeça do fêmur. No segundo estágio, ocorre revascularização, e osso necrótico é substituído por osso novo (substituição arrastada). O terceiro estágio representa uma fase de cicatrização da doença na qual a reconstrução da epífise femoral pode resultar em congruência da articulação ou em incongruência devida a deformidade da cabeça do fêmur (coxa magna), com predisposição para alterações degenerativas.

A classificação de Catterall, que tem melhor valor prognóstico, divide essa anomalia em quatro grupos com base nos achados radiológicos:

Grupo 1 A porção anterior da epífise está envolvida; não há evidências de colapso subarticular ou fragmentação da cabeça do fêmur. O prognóstico é bom, e os pacientes evoluem bem mesmo sem tratamento, particularmente aqueles com menos de 8 anos de idade.

Grupo 2 A porção anterior da epífise está mais afetada, mas os segmentos medial e lateral ainda estão preservados. Pequenas alterações císticas podem ser vistas na metáfise (Fig. 32.25). O prognóstico é pior do que aquele dos pacientes do grupo 1, mas pode ocorrer consolidação, sobretudo em crianças com menos de 5 anos de idade.

Grupo 3 Toda a epífise aparece densa, produzindo um fenômeno de "cabeça dentro de outra cabeça". As alterações são mais generalizadas, e o colo se torna alargado. O prognóstico é ruim, e mais de 70% dos pacientes necessitam de intervenção cirúrgica.

Grupo 4 Há achatamento e aspecto de "cogumelo" acentuados da cabeça do fêmur, levando por fim ao seu colapso completo; as alterações metafisárias são extensas (Fig. 32.26). O prognóstico é muito pior do que nos grupos anteriores.

Fig. 32.25 **Doença de Legg-Calvé-Perthes.** Radiografia ântero-posterior do quadril direito de um menino com 9 anos de idade mostra um estágio mais avançado de doença (grupo 2 de Catterall). Observe o defeito central na cabeça do fêmur, com preservação dos suportes lateral e medial.

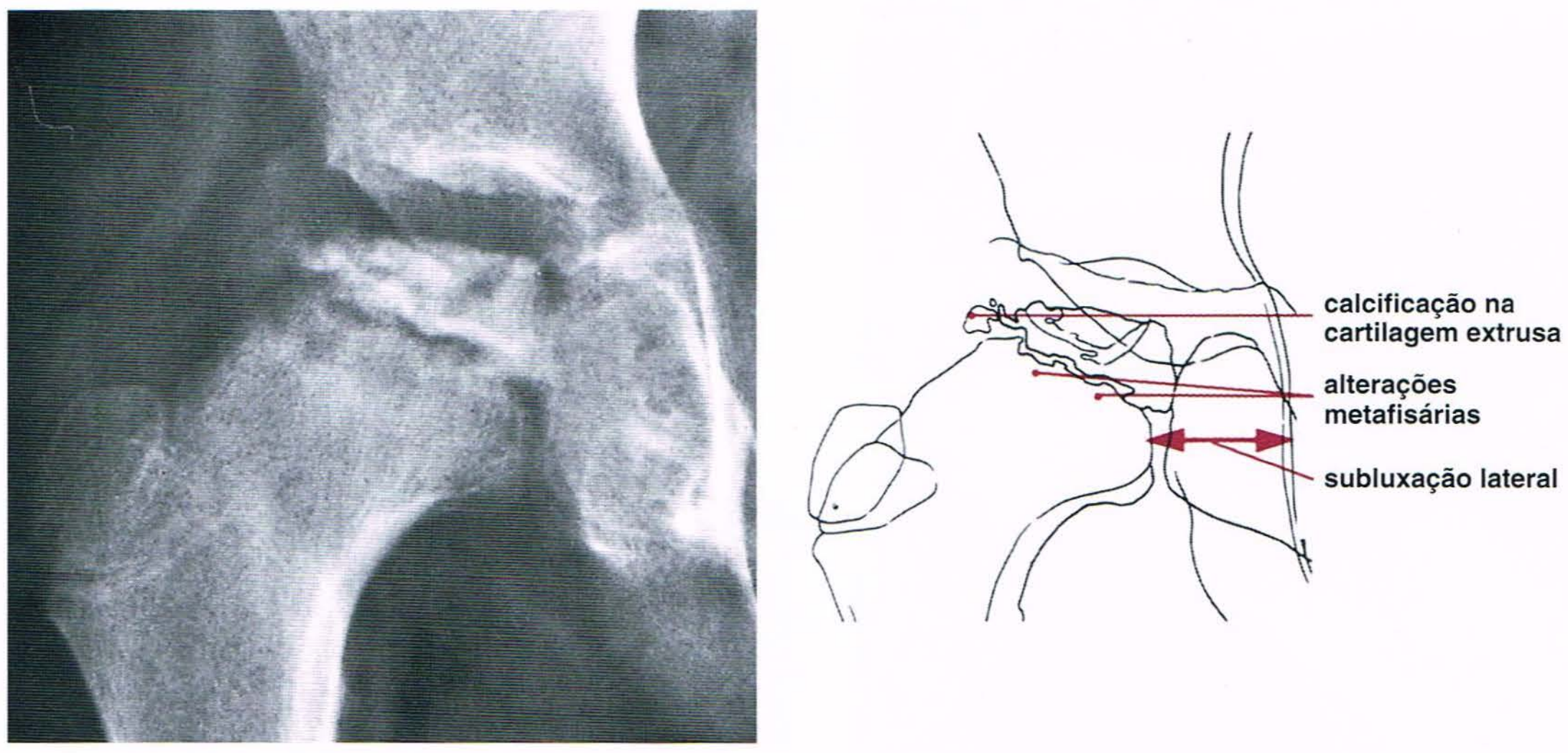

Fig. 32.26 Doença de Legg-Calvé-Perthes. Radiografia ântero-posterior do quadril direito de uma menina com 8 anos de idade com doença avançada (grupo 4 de Catterall) mostra densidade aumentada e fragmentação de toda a cabeça femoral. Sinais de "cabeça em risco" são evidentes nas alterações metafisárias e na subluxação lateral. As calcificações laterais à epífise representam cartilagem extruída e indicam pressão sobre a cabeça a partir do bordo lateral do acetábulo.

Subseqüentemente, Catterall aperfeiçoou esta classificação pela introdução de quatro sinais de "cabeça em risco" que significam um mau prognóstico; essas características podem ser demonstradas em uma incidência ântero-posterior da articulação do quadril:

1. Sinal de Gage — é um segmento osteoporótico radiotransparente em forma de V na porção lateral da cabeça do fêmur (Fig. 32.27)
2. Calcificação lateral à epífise, representando cartilagem extruída e indicando pressão sobre a cabeça a partir da borda lateral do acetábulo (ver Fig. 32.26)
3. Subluxação lateral da cabeça do fêmur (ver Fig. 32.26)
4. Inclinação horizontal da placa de crescimento, indicando fechamento do crescimento fisário (ver Fig. 32.22B)
5. Recentemente, Murphy e Marsh acrescentaram um quinto sinal a esse grupo de indicadores — alterações metafisárias difusas (ver Fig. 32.23A).

Pacientes em qualquer dos quatro grupos que tenham dois ou mais sinais de "cabeça em risco" têm um prognóstico significativamente piorado. Além disso, o prognóstico é ruim quando a doença está em um estágio avançado por ocasião do diagnóstico e quando o paciente tem mais de 6 anos de idade.

Diagnóstico Diferencial

O diagnóstico diferencial dessa doença deve incluir outras causas de osteonecrose e de fragmentação da cabeça do fêmur, as quais podem ser vistas, por exemplo, no hipotireoidismo, na doença de Gaucher e na anemia falciforme.

Tratamento

O tratamento da doença de Legg-Calvé-Perthes é individualizado com base nos achados clínicos e radiográficos, incluindo a idade de início, a amplitude de movimento na articulação do quadril, a extensão do envolvimento da cabeça do fêmur e a presença ou ausência de deformidade femoral e de subluxação lateral. Embora alguns especialistas tenham sugerido a eliminação de carga para prevenir deformidade da cabeça do fêmur, a prevenção exige medidas que mantenham a cabeça do fêmur dentro do acetábulo (contenção), prevenindo, assim, a extrusão e a subluxação, bem como obtendo uma amplitude total de movimento na articulação do quadril. Em relação a isto, Salter defende carga total juntamente com métodos de tratamento por meio de contenção. Para minimizar a sinovite e suas seqüelas de dor e rigidez, uma combinação de não-sustentação de peso, tração, tratamento com antiinflamatórios não-esteróides e exercícios suaves de amplitude de movimento é usada para acentuar a moldagem da cabeça do fêmur pelo acetábulo. O tratamento cirúrgico consiste em osteotomia femoral (desrotacional vara) ou pélvica (osso inominado), direcionada à cobertura da cabeça do fêmur com o acetábulo.

Deslizamento da Epífise da Cabeça do Fêmur

O deslizamento da epífise da cabeça do fêmur (DECF) é um transtorno da adolescência no qual a cabeça do fêmur gradualmente desliza posterior, medial e inferiormente em relação ao colo. Meninos são afetados mais freqüentemente do que meninas, e crianças de ambos os sexos com esse transtorno estão freqüentemente acima do peso. Em meninos, o quadril esquerdo é envolvido duas vezes mais do que o direito, enquanto nas meninas ambos os quadris são afetados com igual freqüência. Envolvimento bilateral ocorre em 20% a 40% dos pacientes.

Embora a causa específica do DECF seja obscura, seu início, que é geralmente insidioso e sem relato de traumatismo, comumente coincide com o estirão de crescimento da puberdade. Estudos de Harris sugerem que um desequilíbrio entre o hormônio do crescimento e os hormônios sexuais enfraquece a placa de crescimento, tornando-a mais vulnerável às forças de cisalhamento de carga e de traumatismo.

Independentemente de sua causa, o DECF representa uma fratura de Salter-Harris do tipo I (ver Fig. 4.28) através da placa de crescimen-

Fig. 32.27 Doença de Legg-Calvé-Perthes. Defeito radiotransparente em forma de V na face lateral da fise (sinal de Gage), indicando uma "cabeça em risco", é demonstrado nessa menina com 7 anos de idade.

to da porção proximal do fêmur. Isso ocorre através de deslocamento posterior, medial e inferior da epífise da cabeça do fêmur, resultando em uma deformidade vara na articulação do quadril e em rotação externa e adução do fêmur. Dor no quadril, ou ocasionalmente no joelho, é freqüentemente o sintoma inicial dessa doença, e o exame físico pode revelar encurtamento do membro envolvido e limitação da abdução, flexão e rotação interna na articulação do quadril.

Avaliação Radiológica

As alterações radiográficas que podem ser vistas no DECF dependem do grau de deslocamento da epífise da cabeça do fêmur. A incidência ântero-posterior do quadril, suplementada por uma incidência do tipo rã lateral, geralmente é suficiente para fazer um diagnóstico correto. Vários indicadores diagnósticos de DECF já foram identificados na incidência ântero-posterior do quadril (Fig. 32.28). O sinal do triângulo de Capener pode ser valioso no reconhecimento de DECF precoce. Em uma radiografia convencional do quadril adolescente normal, uma área intracapsular na face medial da cabeça do fêmur é vista sobrepondo-se à parede posterior do acetábulo, criando uma sombra triangular densa; na maioria dos casos de DECF, esse triângulo é perdido (Fig. 32.29). Em um estágio posterior, osteoporose periarticular se torna aparente, bem como alargamento e borramento da fise e diminuição na altura da epífise (ver Fig. 32.29). Além disso, à medida que a doença progride, o deslizamento da epífise da cabeça do fêmur pode ser identificado

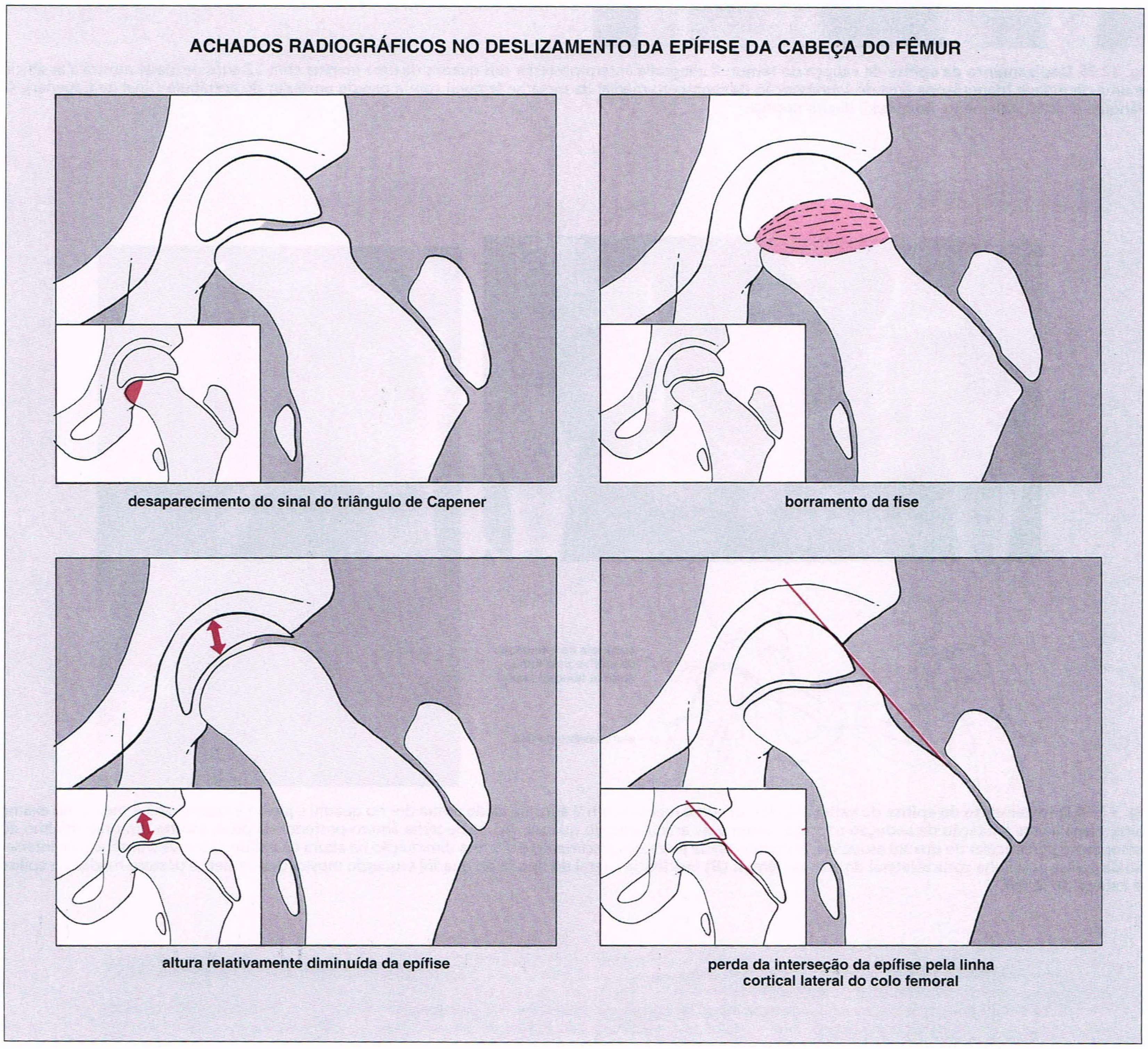

Fig. 32.28 Deslizamento da epífise da cabeça do fêmur. Vários achados radiográficos foram identificados como indícios diagnósticos de deslizamento da epífise da cabeça do fêmur. Os detalhes mostram a imagem normal.

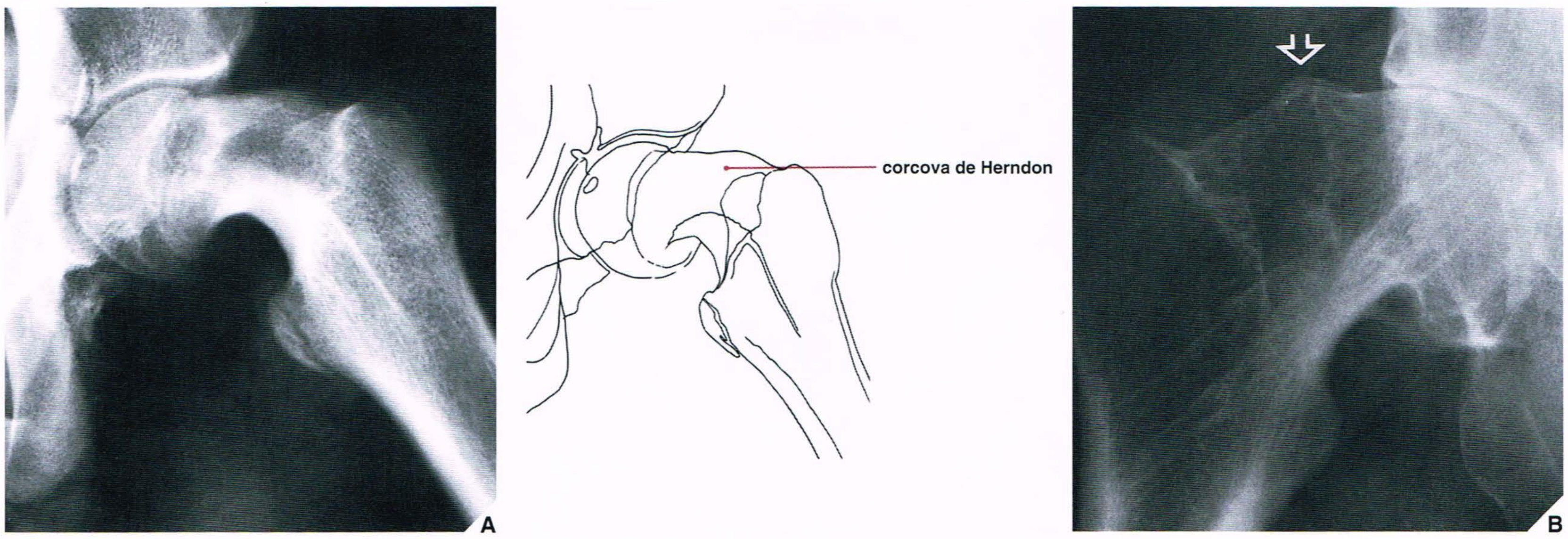

Fig. 32.31 **Deslizamento da epífise da cabeça do fêmur. (A)** Um menino com 14 anos de idade com relato de 14 meses de dor crônica no quadril esquerdo foi examinado por um pediatra devido a encurtamento significativo da perna esquerda e claudicação. A incidência lateral do tipo rã do quadril esquerdo mostra alterações típicas de deslizamento crônico da epífise da cabeça do fêmur. Há osteoporose moderada e deformidade de remodelação do colo do fêmur, conhecida como corcova de Herndon. **(B)** Radiografia ântero-posterior do quadril direito de um homem com 20 anos de idade que teve um deslizamento da epífise da cabeça do fêmur tratada com pinos mostra uma corcova de Herndon (*seta vazada*) e osteoartrite secundária.

pela ausência de uma interseção da epífise com uma linha traçada tangencialmente ao córtex lateral do colo do fêmur (Fig. 32.30). A projeção do tipo rã lateral do quadril revela deslizamento mais prontamente (Fig. 32.30B), e radiografias de comparação do lado oposto são úteis. Estágios crônicos deste transtorno exibem formação óssea reativa ao longo da face súpero-lateral do colo do fêmur, juntamente com remodelagem; isto cria uma protuberância e alargamento da cabeça do fêmur, que lhe confere uma aparência do tipo "coronha de pistola" conhecida como corcova de Herndon (Fig. 32.31). Às vezes, o DECF ocorre como resultado de traumatismo agudo, sendo, nesse caso, conhecido como fratura transepifisária (Fig. 32.32).

Ocasionalmente, o DECF é avaliado com RM. Essa técnica, acrescentada aos achados nas radiografias, pode mostrar um edema de medula óssea do fêmur afetado (Fig. 32.33).

Tratamento e Complicações

O DECF é tratado cirurgicamente por redução fechada ou aberta do deslizamento e por fixação interna com a utilização de vários tipos de parafusos, fios e pinos para prevenir deslizamento adicional e para induzir o fechamento da fise. Uma das complicações do tratamento é a penetração inadvertida da cartilagem articular da cabeça do fêmur por um pino de Knowles durante a colocação. Lehman e colaboradores introduziram um pino canulado que previne esta complicação por permitir que contraste seja injetado durante a cirurgia para determinar a colocação apropriada do pino na cabeça do fêmur por fluoroscopia. Podem ser encontradas outras complicações que não estão necessariamente relacionadas ao tratamento cirúrgico. Condrólise é observada em aproximadamente 30% a 35% dos pacientes com DECF e é muito mais comum em negros do que em brancos. Geralmente ocorre até um ano após o deslizamento e pode ser evidenciada pelo estreitamento gradual do espaço articular (Fig. 32.34). Osteonecrose secundária ao suprimento sanguíneo precário para a cabeça do fêmur e à vulnerabilidade dos vasos epifisários foi relatada em aproximadamente 25% dos pacientes com DECF (Fig. 32.35). Osteoartrite secundária também pode ocorrer, e pode ser reconhecida por um estreitamento típico do espaço articular, por esclerose subcondral e por formação de osteófitos marginais (Fig. 32.36; ver também a Fig. 32.31B). Uma deformidade vara grave do colo do fêmur, conhecida como coxa vara, também pode ser encontrada.

Fig. 32.32 **Deslizamento da epífise da cabeça do fêmur.** Radiografia ântero-posterior do quadril esquerdo de um menino com 13 anos de idade que foi atirado de um carro em um acidente automobilístico mostra deslizamento agudo da epífise femoral. Essa lesão representa uma fratura do tipo I de Salter-Harris através da placa de crescimento.

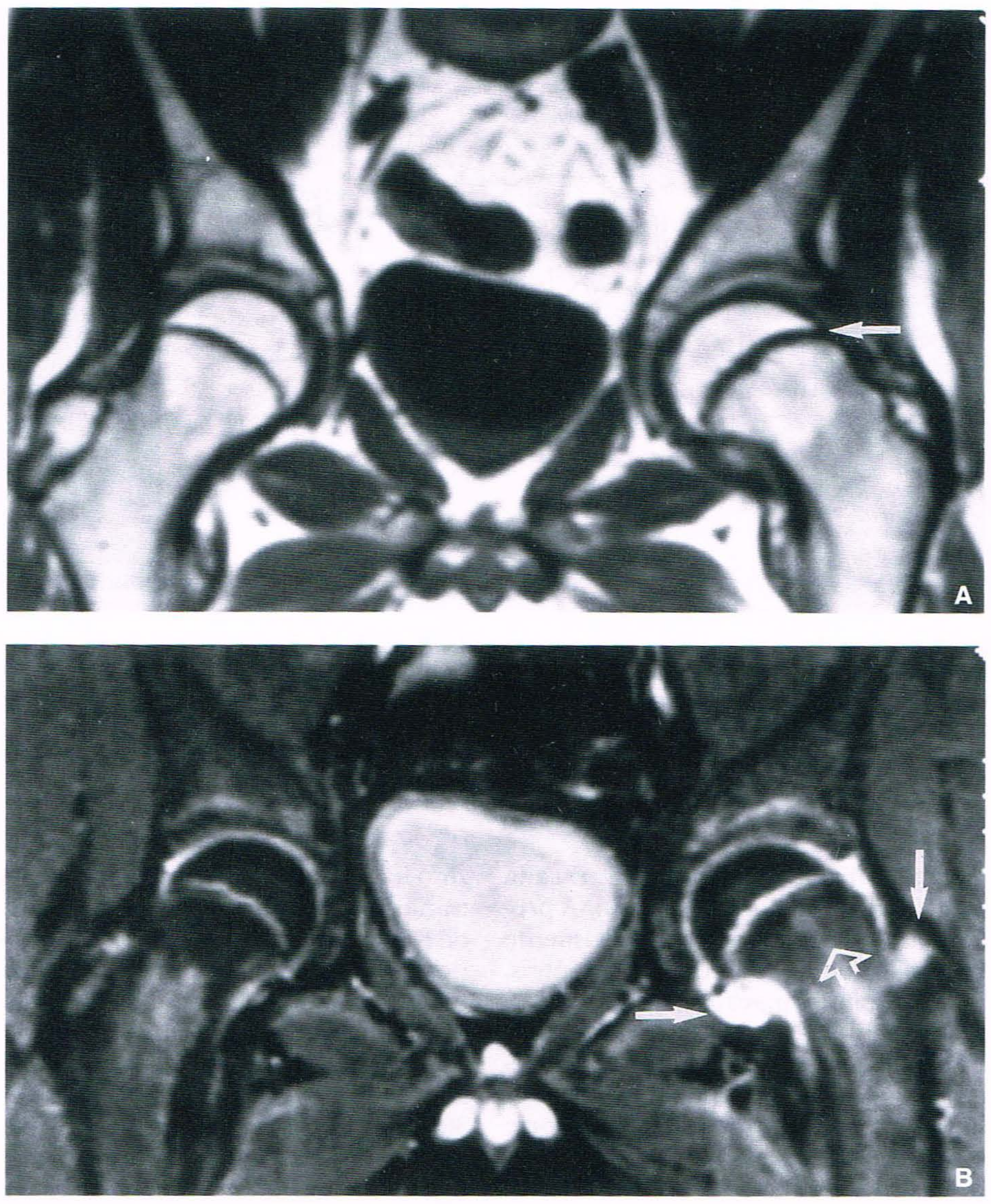

Fig. 32.33 RM de deslizamento da epífise da cabeça do fêmur. (**A**) RM coronal ponderada em T1 dos quadris em um menino com 14 anos de idade mostra deslizamento da epífise femoral do lado esquerdo (*seta*). O quadril direito está normal. (**B**) Imagem coronal ponderada em T2 com supressão de gordura revela derrame articular (*setas*) e edema de medula óssea na metáfise (*seta vazada*).

Fig. 32.34 Complicação de deslizamento da epífise da cabeça do fêmur. Radiografia ântero-posterior do quadril esquerdo de uma menina com 13 anos de idade que um ano antes fora tratada para deslizamento da epífise da cabeça do fêmur mostra estreitamento da articulação secundário a condrólise, uma complicação desta doença.

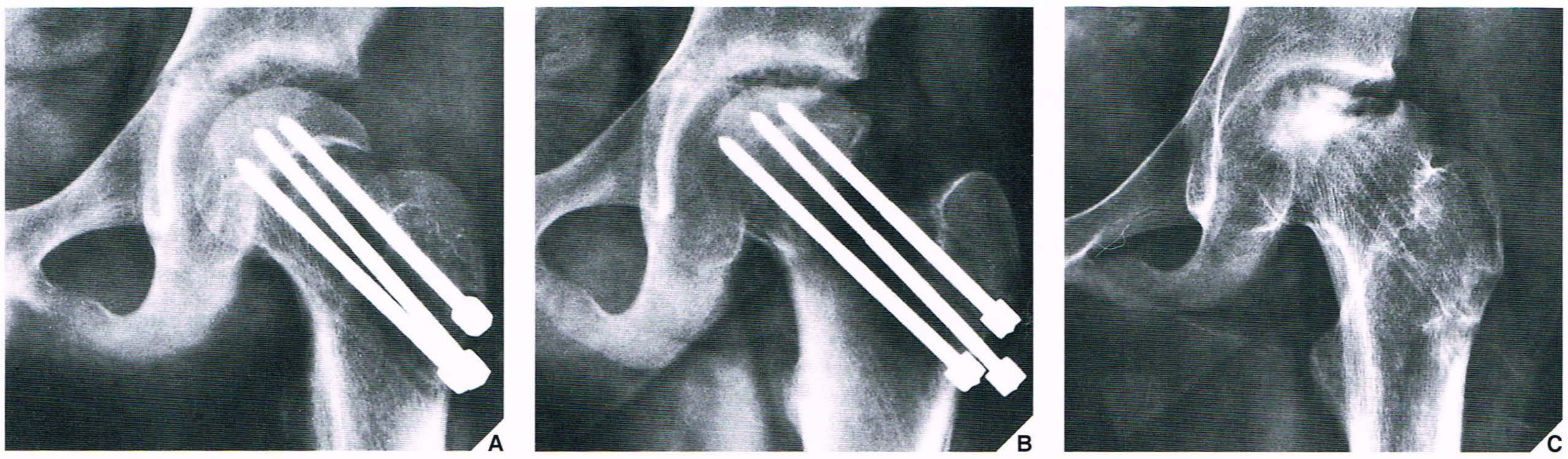

Fig. 32.35 Complicação de deslizamento da epífise da cabeça do fêmur. Um menino com 12 anos de idade com deslizamento da epífise da cabeça do fêmur esquerdo foi tratado pela inserção de três pinos de Knowles na cabeça do fêmur (**A**). Seis meses depois, uma nova radiografia (**B**) mostra achatamento mínimo do segmento de sustentação de peso da epífise femoral, um sinal precoce que sugere osteonecrose. Os pinos foram removidos. (**C**) Em radiografia obtida um ano depois, há aumento da densidade da cabeça do fêmur juntamente com fragmentação da epífise e colapso subcondral, características de osteonecrose avançada.

Anomalias dos Membros Inferiores

Uma visão geral das incidências radiográficas e das técnicas radiológicas mais efetivas para a avaliação de anomalias comuns do membro inferior e do pé é apresentada no Quadro 32.4.

Tíbia Vara Congênita

A tíbia vara congênita, ou doença de Blount, como também é conhecida essa anomalia do desenvolvimento, afeta sobretudo a porção medial da placa de crescimento tibial proximal, bem como os segmentos mediais da metáfise e epífise tibiais, resultando em uma deformidade vara na articulação do joelho. A causa deste transtorno é desconhecida. Bateson demonstrou convincentemente que a doença de Blount e a deformidade fisiológica da perna em arco são parte da mesma doença, que é influenciada por sustentação de carga precoce e por fatores raciais. Com base em um estudo de crianças negras sul-africanas, entre as quais há incidência aumentada de doença de Blount (como há na Jamaica), Bathfield e Beighton sugeriram que sua causa poderia estar relacionada ao costume das mães de carregarem os filhos em suas costas. As coxas das crianças são abduzidas e fletidas, e os joelhos fletidos apreendendo a cintura da mãe são forçados a assumir uma configuração vara.

Duas formas de doença de Blount já foram identificadas: a *tíbia vara infantil*, a qual é geralmente bilateral e afeta crianças com menos de 10 anos de idade, com início mais comumente entre 1 e 3 anos de idade; e a *tíbia vara adolescente*, a qual é geralmente unilateral e ocorre em crianças entre 8 e 15 anos de idade. O curso da forma adolescente da doença é menos grave e sua incidência é menos freqüente do que na forma infantil. Sem relação com as suas variedades, a doença de Blount tem de ser diferenciada de outras causas de tíbia vara, tais como aquelas vistas como seqüelas de trauma.

Avaliação Radiográfica e Diagnóstico Diferencial

Nas radiografias, os estágios iniciais da doença de Blount são caracterizados por hipertrofia da porção cartilaginosa não ossificada da epífise da tíbia e por hipertrofia do menisco medial, as quais representam alterações compensatórias secundárias a parada do crescimento na face medial da fise. À medida que a metáfise e a placa de crescimento se tornam deprimidas, a cartilagem diminui em altura. Em estágios avançados da doença, há fusão prematura da placa de crescimento no lado medial, o que pode ser demonstrado efetivamente por tomografia convencional (Fig. 32.37). A fusão é uma informação importante para o planejamento cirúrgico, porque ressecção da ponte óssea ou epifisiodese (fusão da fise) seriam necessárias além da osteotomia corretiva. A artrografia com duplo contraste também é uma técnica valiosa na avaliação radiológica da doença de Blount, porque permite a visualização da cartilagem não ossificada do platô medial (Fig. 32.38) e das alterações associadas do menisco medial (Fig. 32.39).

Na maioria dos casos, também é possível distinguir doença de Blount radiograficamente — sobretudo em seu estágio avançado — de arqueamento evolutivo das pernas. Na doença de Blount, a face medial da metáfise tibial está caracteristicamente deprimida, exibindo uma angulação abrupta e a formação de uma proeminência semelhante a um bico, que está associada com espessamento cortical da face medial da tíbia. Alterações semelhantes são vistas na face medial da epífise tibial. Devido à angulação aguda da metáfise e à adução da diáfise, a tíbia assume

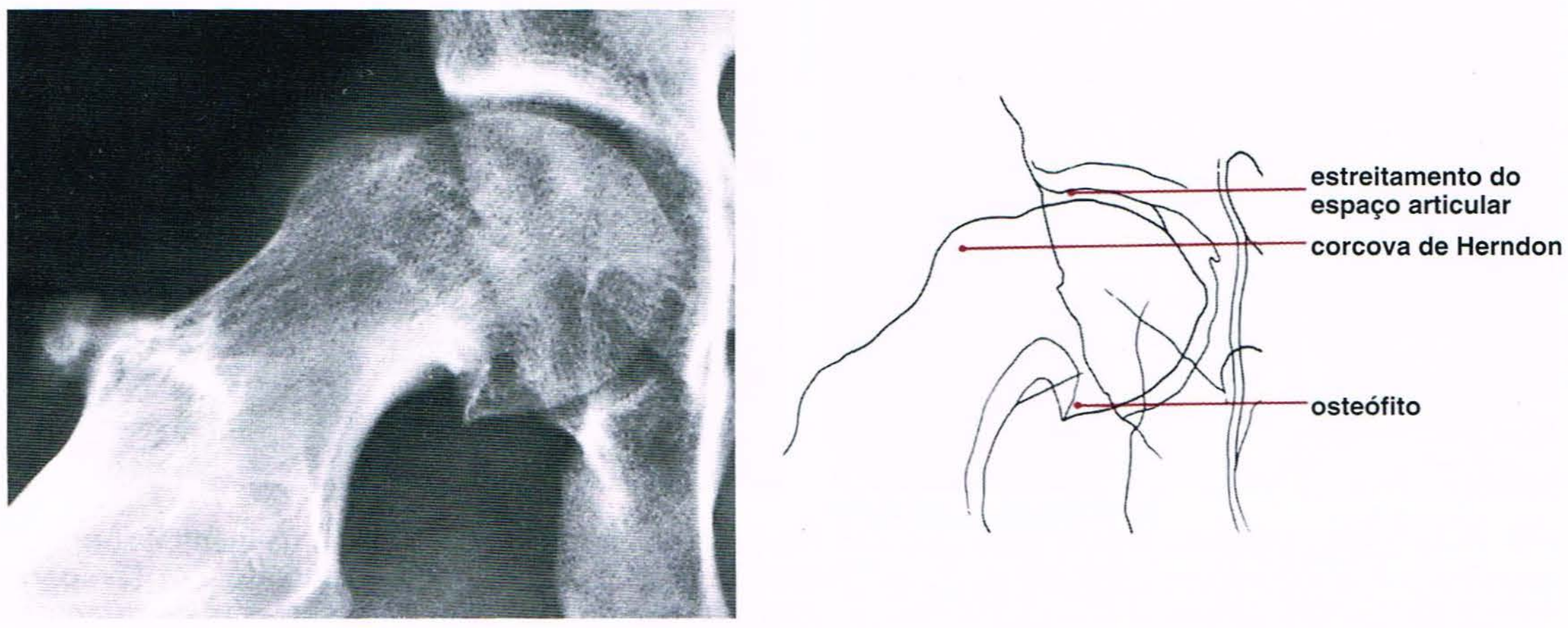

Fig. 32.36 Complicação de deslizamento da epífise da cabeça do fêmur. Radiografia lateral do tipo rã do quadril direito de um menino com 14 anos de idade que teve deslizamento agudo da epífise da cabeça do fêmur com 9 anos de idade mostra estreitamento do espaço articular e osteofitose, aspectos característicos de um processo osteoartrítico secundário. Observe a corcova de Herndon.

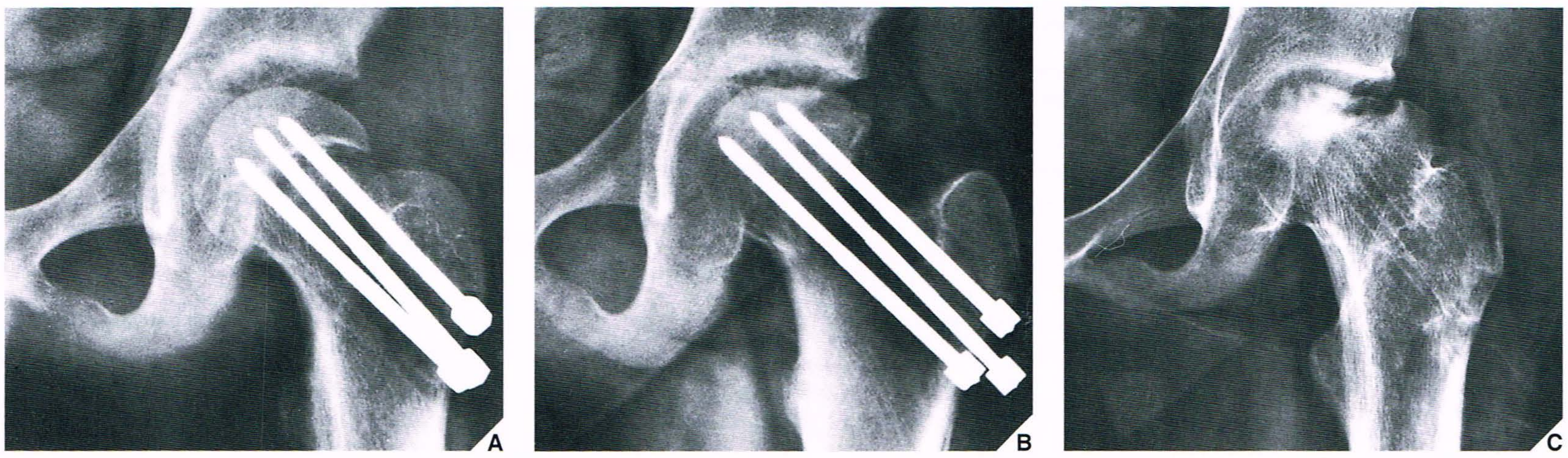

Fig. 32.35 **Complicação de deslizamento da epífise da cabeça do fêmur.** Um menino com 12 anos de idade com deslizamento da epífise da cabeça do fêmur esquerdo foi tratado pela inserção de três pinos de Knowles na cabeça do fêmur (**A**). Seis meses depois, uma nova radiografia (**B**) mostra achatamento mínimo do segmento de sustentação de peso da epífise femoral, um sinal precoce que sugere osteonecrose. Os pinos foram removidos. (**C**) Em radiografia obtida um ano depois, há aumento da densidade da cabeça do fêmur juntamente com fragmentação da epífise e colapso subcondral, características de osteonecrose avançada.

Anomalias dos Membros Inferiores

Uma visão geral das incidências radiográficas e das técnicas radiológicas mais efetivas para a avaliação de anomalias comuns do membro inferior e do pé é apresentada no Quadro 32.4.

Tíbia Vara Congênita

A tíbia vara congênita, ou doença de Blount, como também é conhecida essa anomalia do desenvolvimento, afeta sobretudo a porção medial da placa de crescimento tibial proximal, bem como os segmentos mediais da metáfise e epífise tibiais, resultando em uma deformidade vara na articulação do joelho. A causa deste transtorno é desconhecida. Bateson demonstrou convincentemente que a doença de Blount e a deformidade fisiológica da perna em arco são parte da mesma doença, que é influenciada por sustentação de carga precoce e por fatores raciais. Com base em um estudo de crianças negras sul-africanas, entre as quais há incidência aumentada de doença de Blount (como há na Jamaica), Bathfield e Beighton sugeriram que sua causa poderia estar relacionada ao costume das mães de carregarem os filhos em suas costas. As coxas das crianças são abduzidas e fletidas, e os joelhos fletidos apreendendo a cintura da mãe são forçados a assumir uma configuração vara.

Duas formas de doença de Blount já foram identificadas: a *tíbia vara infantil*, a qual é geralmente bilateral e afeta crianças com menos de 10 anos de idade, com início mais comumente entre 1 e 3 anos de idade; e a *tíbia vara adolescente*, a qual é geralmente unilateral e ocorre em crianças entre 8 e 15 anos de idade. O curso da forma adolescente da doença é menos grave e sua incidência é menos freqüente do que na forma infantil. Sem relação com as suas variedades, a doença de Blount tem de ser diferenciada de outras causas de tíbia vara, tais como aquelas vistas como seqüelas de trauma.

Avaliação Radiográfica e Diagnóstico Diferencial

Nas radiografias, os estágios iniciais da doença de Blount são caracterizados por hipertrofia da porção cartilaginosa não ossificada da epífise da tíbia e por hipertrofia do menisco medial, as quais representam alterações compensatórias secundárias a parada do crescimento na face medial da fise. À medida que a metáfise e a placa de crescimento se tornam deprimidas, a cartilagem diminui em altura. Em estágios avançados da doença, há fusão prematura da placa de crescimento no lado medial, o que pode ser demonstrado efetivamente por tomografia convencional (Fig. 32.37). A fusão é uma informação importante para o planejamento cirúrgico, porque ressecção da ponte óssea ou epifisiodese (fusão da fise) seriam necessárias além da osteotomia corretiva. A artrografia com duplo contraste também é uma técnica valiosa na avaliação radiológica da doença de Blount, porque permite a visualização da cartilagem não ossificada do platô medial (Fig. 32.38) e das alterações associadas do menisco medial (Fig. 32.39).

Na maioria dos casos, também é possível distinguir doença de Blount radiograficamente — sobretudo em seu estágio avançado — de arqueamento evolutivo das pernas. Na doença de Blount, a face medial da metáfise tibial está caracteristicamente deprimida, exibindo uma angulação abrupta e a formação de uma proeminência semelhante a um bico, que está associada com espessamento cortical da face medial da tíbia. Alterações semelhantes são vistas na face medial da epífise tibial. Devido à angulação aguda da metáfise e à adução da diáfise, a tíbia assume

Fig. 32.36 **Complicação de deslizamento da epífise da cabeça do fêmur.** Radiografia lateral do tipo rã do quadril direito de um menino com 14 anos de idade que teve deslizamento agudo da epífise da cabeça do fêmur com 9 anos de idade mostra estreitamento do espaço articular e osteofitose, aspectos característicos de um processo osteoartrítico secundário. Observe a corcova de Herndon.

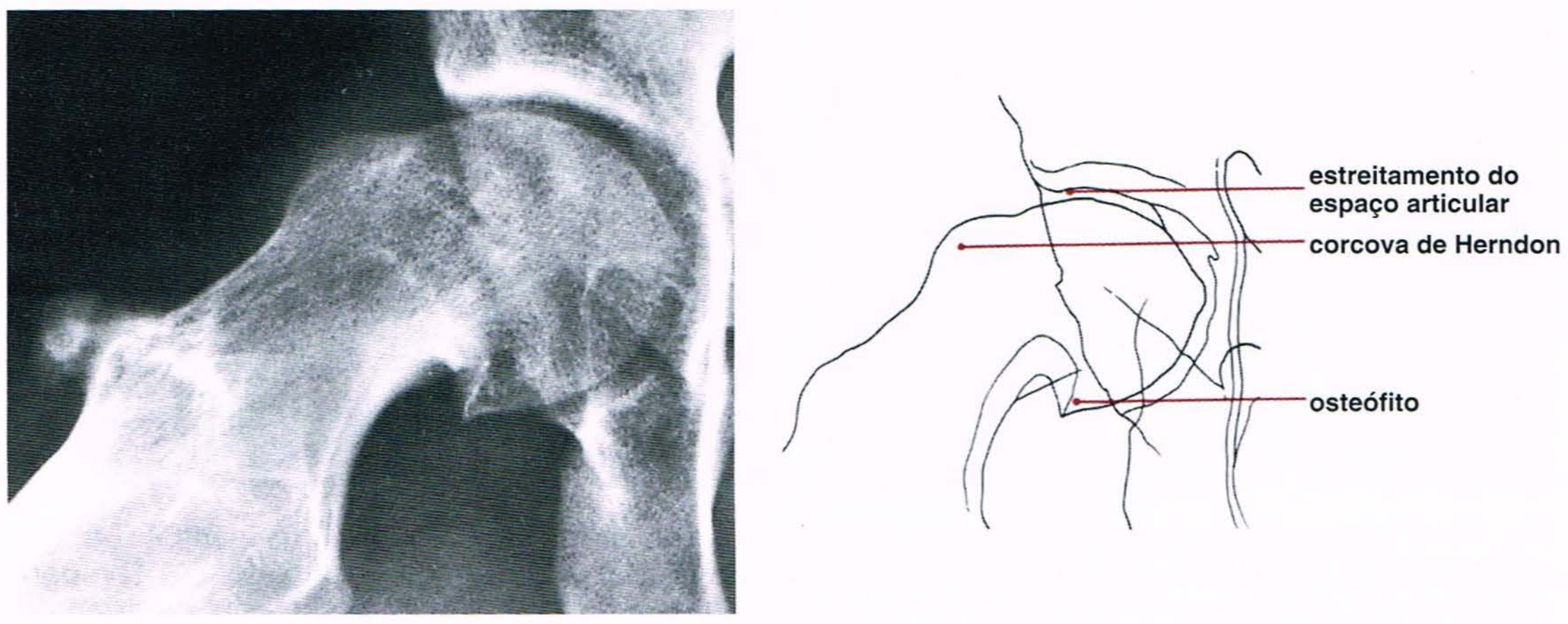

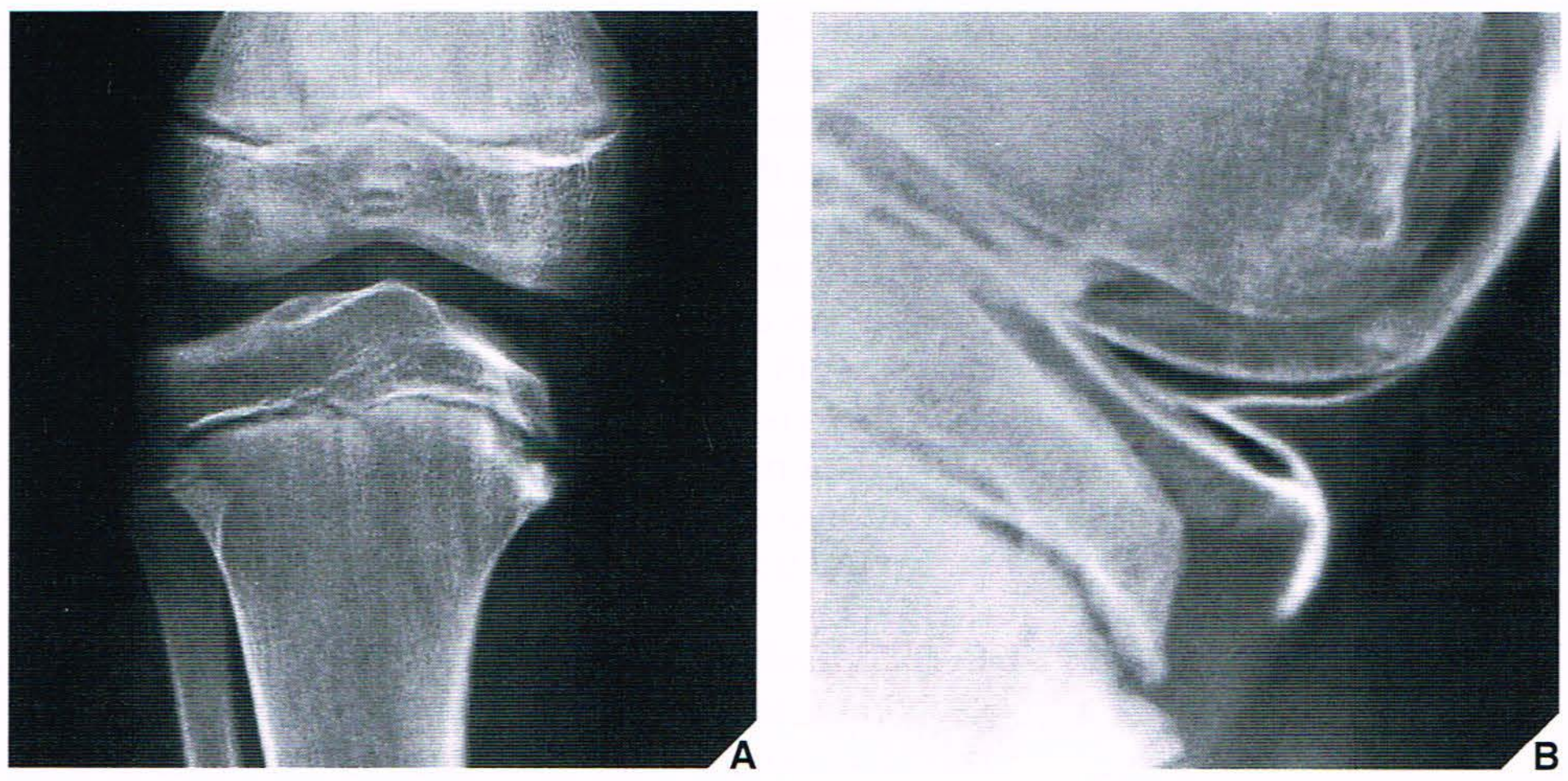

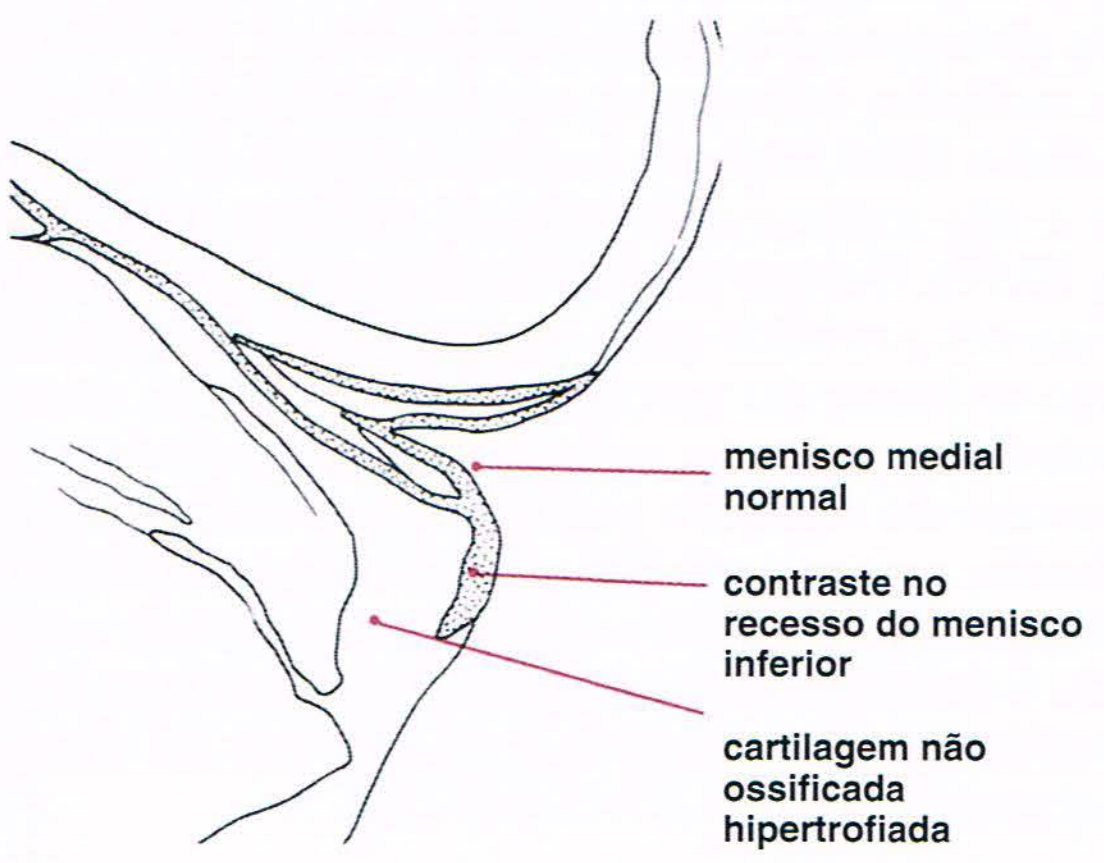

Fig. 32.38 **Doença de Blount.** **(A)** Radiografia ântero-posterior do joelho direito de um menino com 10 anos de idade mostra a imagem clássica dessa doença, conforme é evidente na depressão da metáfise medial associada com a formação de um bico e inclinação da epífise tibial medial. **(B)** Imagem em detalhe de uma artrografia mostra contraste delineando a cartilagem espessada não ossificada do platô tibial medial. Nesse caso, o menisco medial não mostra alterações.

Fig. 32.39 **Doença de Blount.** Imagem fluoroscópica em detalhe de uma artrografia de joelho em uma menina com 4 anos de idade mostra hipertrofia da região medial da cartilagem tibial proximal e um menisco medial aumentado.

Fig. 32.40 **Doença de Blount.** **(A)** Radiografia ântero-posterior do joelho direito de uma menina com 4 anos de idade com tíbia vara congênita unilateral mostra depressão da metáfise tibial medial associada a formação de bico e inclinação medial da epífise tibial. **(B)** O joelho esquerdo é normal.

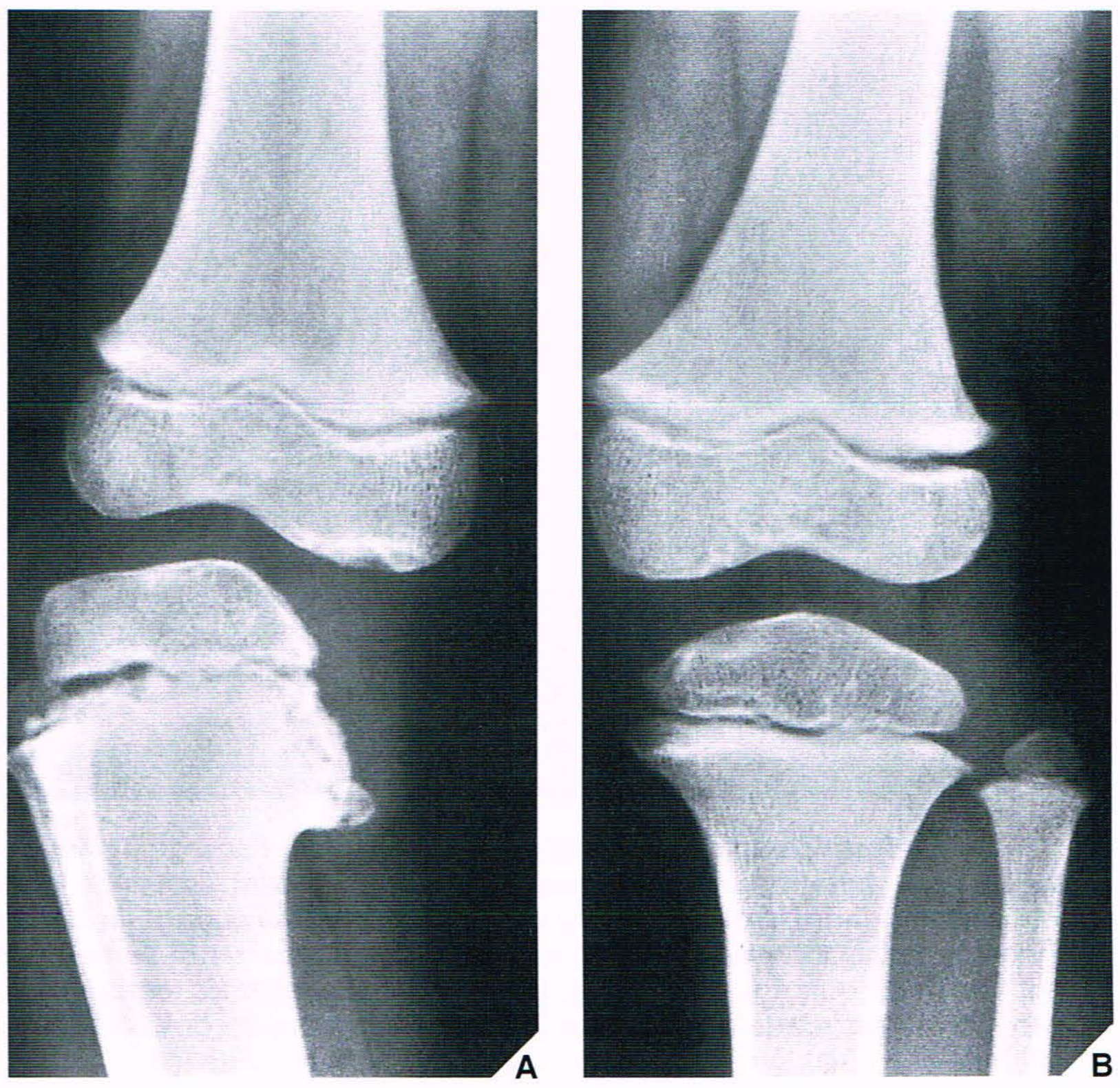

uma configuração vara (Fig. 32.40). Na maioria dos casos, o córtex lateral da tíbia permanece relativamente reto. Na deformidade de perna em arco evolutiva, entretanto, um leve arqueamento é notado nos córtices femoral e tibial medial e lateral; as placas de crescimento parecem normais e não existe a depressão da metáfise tibial com formação de bico (Fig. 32.41). O arqueamento fisiológico termina em alinhamento reto sem tratamento à medida que a deambulação aumenta, com a reversão geralmente se iniciando aproximadamente aos 18 meses de idade. As duas condições, entretanto, podem estar associadas a torção tibial interna. O arqueamento evolutivo geralmente persiste por aproximadamente 18 a 24 meses, e na maioria das crianças afetadas diminui progressivamente, embora o arqueamento possa às vezes progredir com a maturação esquelética. A doença de Blount pode ser diferenciada do raquitismo com base na ossificação das metáfises e na ausência de alargamento da placa de crescimento (ver Figs. 27.12 e 27.13).

Classificação

Com base na progressão das alterações radiológicas na doença de Blount, Langeskjöld dividiu a tíbia vara congênita em seis estágios como uma diretriz para o prognóstico e o tratamento:

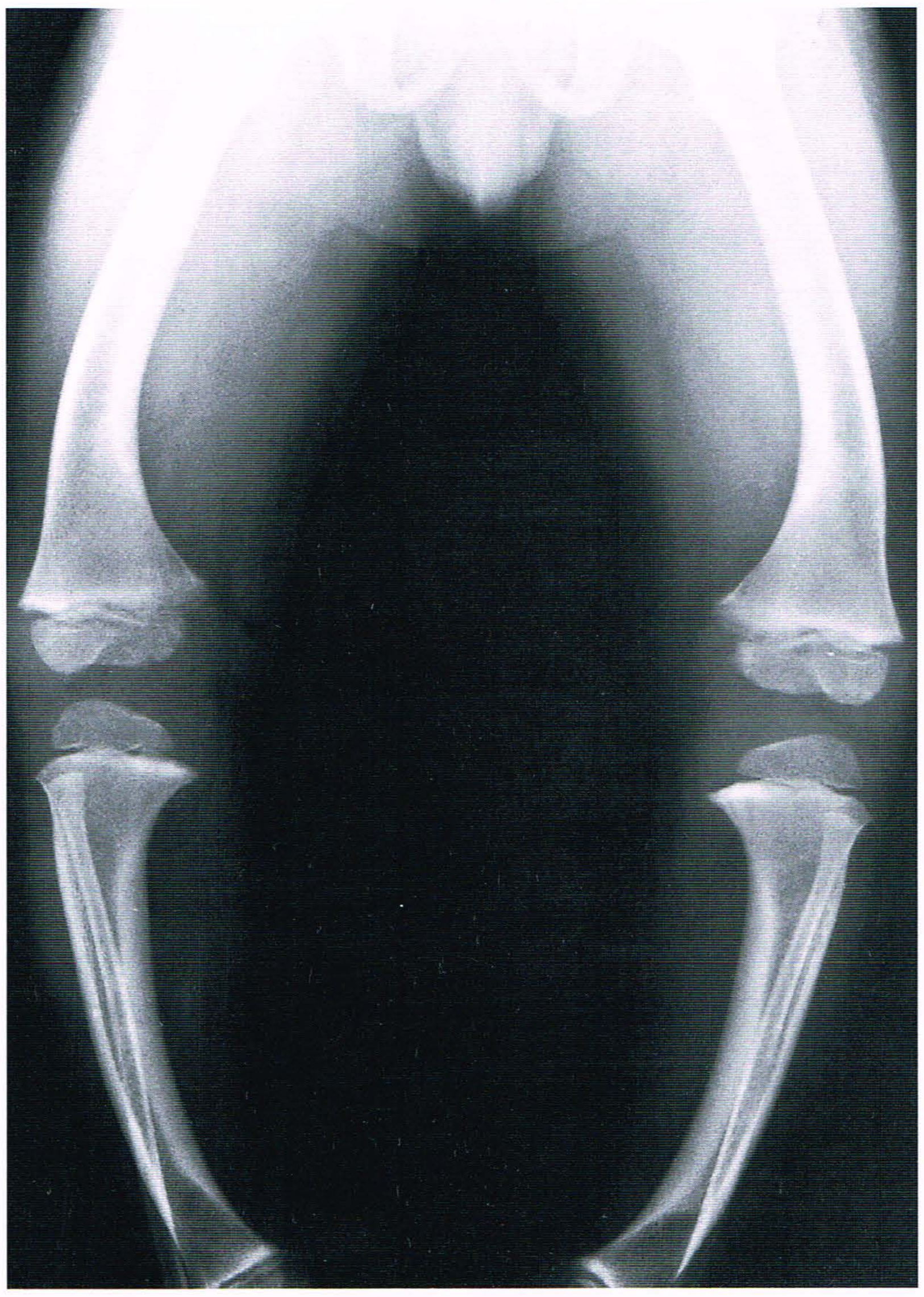

Fig. 32.41 Deformidade de perna em arco evolutiva. Radiografia ântero-posterior com carga (de pé) das pernas de um menino com 3 anos de idade mostra deformidade de perna em arco dos fêmures e uma configuração vara dos joelhos. Entretanto, não há sinais de doença de Blount; tanto as metáfises tibiais proximais quanto as placas de crescimento são normais, embora haja torção interna associada de ambas as tíbias e espessamento dos córtices femoral medial e tibial, o que é freqüentemente visto nesta doença.

Estágio I Deformidade vara da tíbia, associada a irregularidade da placa de crescimento e a um pequeno bico na metáfise medial; geralmente vista em crianças de 2 a 3 anos de idade.

Estágio II Depressão definida da porção medial da metáfise, associada a inclinação da face medial da epífise; geralmente vista em crianças de 2 a 4 anos de idade.

Estágio III Progressão da deformidade vara e um bico muito proeminente, com fragmentação ocasional da porção medial da metáfise; vista em crianças entre 4 e 6 anos de idade.

Estágio IV Estreitamento acentuado da placa de crescimento e inclinação intensa da face medial da epífise, que mostra uma borda irregular; geralmente vistos em crianças entre 5 e 10 anos de idade.

Estágio V Deformidade acentuada da epífise medial, a qual está separada em duas partes por uma faixa clara, tendo a parte distal uma forma triangular; vista em crianças entre 9 e 11 anos de idade.

Estágio VI Ponte óssea entre a epífise e a metáfise e possível fusão do fragmento triangular da epífise medial separada à metáfise; vistas em crianças entre 10 e 13 anos de idade.

Os estágios V e VI representam fases de dano estrutural irreparável.

Recentemente, Smith introduziu uma classificação simplificada da doença de Blount em uma tentativa de relacionar o grau de deformidade à necessidade de tratamento. Seu esquema compreende quatro graus: grau A, tíbia vara potencial; grau B, tíbia vara branda; grau C, tíbia vara avançada; e grau D, fechamento fisário.

Tratamento

A doença de Blount geralmente é tratada conservadoramente com suspensórios. Se a deformidade continuar a progredir apesar desse tratamento, uma osteotomia tibial valga alta pode ser necessária para que se obtenha alinhamento normal do membro; geralmente, a correção de uma deformidade rotatória exige também uma osteotomia da fíbula proximal. Pode ser necessário artrografia antes da cirurgia para determinar o estado da cartilagem articular tibial, informação útil para planejar o grau de correção angular necessário para eliminar a deformidade.

Displasia Epifisária Hemimélica

A doença de Trevor-Fairbank (ou aclasia tarsoepifisária) é um transtorno do desenvolvimento caracterizado por crescimento cartilaginoso excessivo assimétrico de uma ou mais epífises no membro inferior, com nítida preferência pela epífise tibial distal e pelo tálus. A lesão é encontrada caracteristicamente em um lado do membro afetado, daí o nome "hemimélica". Sua causa é desconhecida, e não há predileção familiar ou hereditária definida. Os homens são afetados três vezes mais freqüentemente que as mulheres. Ao exame histopatológico, a lesão assemelha-se a um osteocondroma e, por essa razão, é ocasionalmente chamada de "osteocondroma epifisário" ou "intra-articular". Clinicamente, há deformidade e restrição de movimentos da articulação afetada, e dor, particularmente ao redor do tornozelo, é o sintoma inicial mais freqüente em adultos.

Avaliação Radiográfica e Tratamento

Um diagnóstico de doença de Trevor-Fairbank pode ser estabelecido pelo exame radiográfico. Tipicamente se apresenta com crescimento excessivo irregular e bulboso do centro de ossificação ou da epífise em um lado, lembrando um osteocondroma (Fig. 32.42). Ocasionalmente, os outros centros de ossificação, sobretudo no joelho, são afetados de forma semelhante no mesmo indivíduo.

O tratamento para a doença é individualizado de acordo com o grau de deformidade e dor; geralmente, é necessário ressecção cirúrgica da lesão. É comum a recorrência.

Pé Eqüinovaro

O pé torto é uma deformidade congênita compreendendo quatro elementos: (a) posição eqüina do calcanhar; (b) posição vara da porção posterior do pé; (c) adução e deformidade vara do pé anterior; e (d)

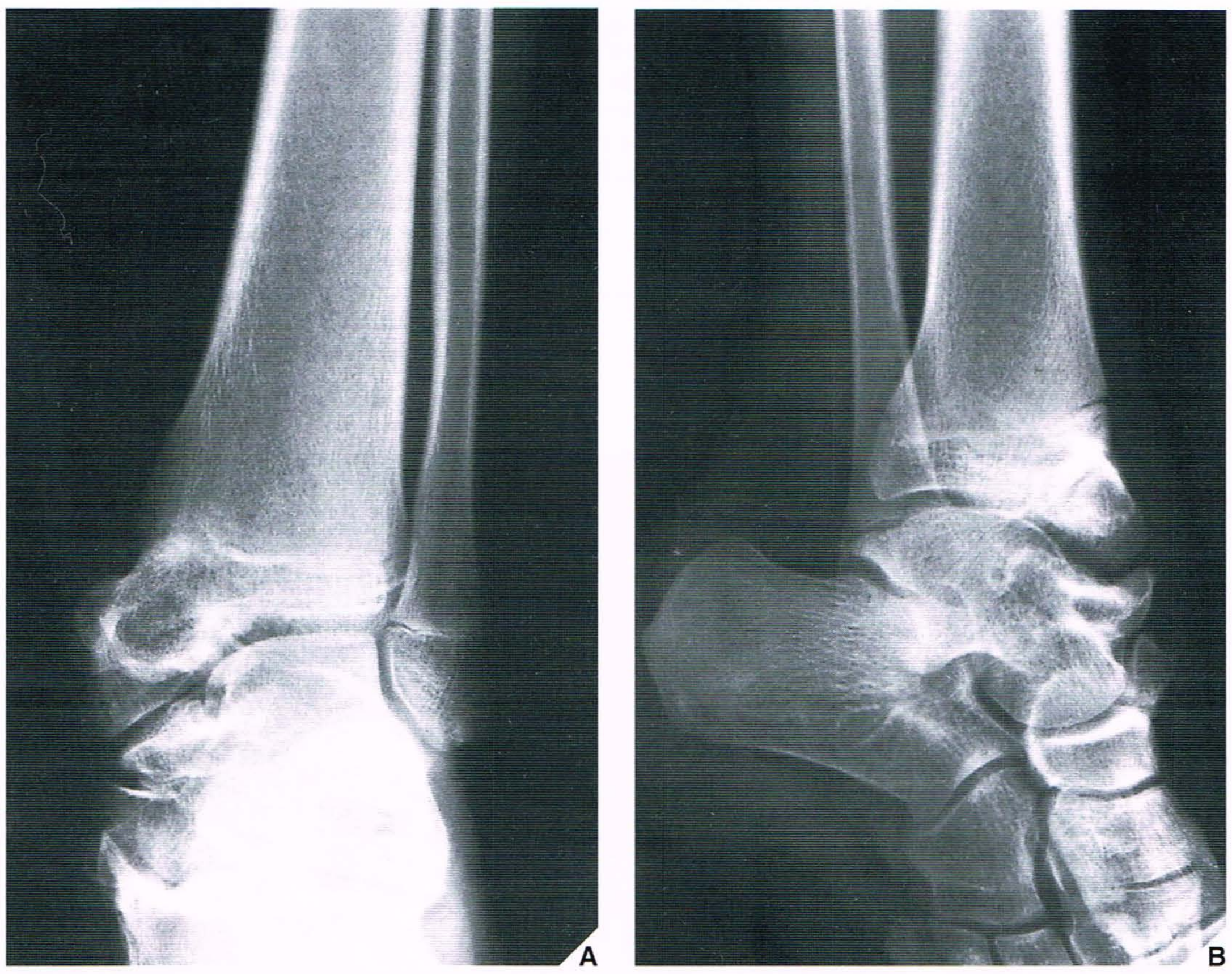

Fig. 32.42 **Doença de Trevor-Fairbank.** Uma menina com 12 anos de idade apresentou dor e limitação de movimento na articulação do tornozelo. Radiografias ântero-posterior (**A**) e lateral (**B**) do tornozelo mostram deformidade e aumento do maléolo medial, do tálus e do osso navicular, características típicas de displasia epifisária hemimélica. Observe que o transtorno de crescimento é limitado ao lado medial do tornozelo e do pé. (A: de Norman A, Greenspan A, 1982, com permissão.)

subluxação talonavicular. Antes da ossificação do osso navicular aos 2 a 3 anos de idade, apenas os primeiros três elementos podem ser verificados radiograficamente.

Mensurações e Avaliação Radiográfica

Um sólido conhecimento da anatomia do pé é essencial para entender e descrever apropriadamente as diversas alterações do pé envolvidas nesse transtorno (ver Fig. 10.2). Certas linhas e ângulos traçados nas radiografias dorsoplantares e laterais do pé são úteis na identificação da deformidade. Os mais úteis destes são os ângulos de Kite e o ângulo entre o tálus e o primeiro metatarso (TPM) (Fig. 32.43). Na deformidade de pé torto, o ângulo talocalcâneo ântero-posterior de Kite é menor que 20°, o ângulo lateral é menor que 35° e o ângulo TPM é maior que 15° (Fig. 32.44). Além dessas mensurações, há outros alinhamentos no pé do lactente normal que são alterados na deformidade do pé torto. Por exemplo, a incidência ântero-posterior do pé normal revela o alinhamento paralelo dos metatarsos, os quais na deformidade do pé torto convergem proximalmente. Da mesma forma, na determinação do ângulo talocalcâneo ântero-posterior de Kite, as linhas do ângulo normalmente fazem interseção com o primeiro e o quarto metatarsos; na anomalia de pé torto, essas linhas se situam lateralmente aos pontos normais. É importante notar que a obtenção de mensurações acuradas desses vários ângulos exige uma técnica cuidadosamente padronizada para a obtenção das incidências ântero-posterior e lateral do pé, porque ligeiras alterações de posição podem alterar a relação dos ossos. Sempre que possível, ambas as incidências devem ser obtidas em posições com carga. Em lactentes nos quais isto não seja possível, uma incidência ântero-posterior é obtida com o lactente sentado e os joelhos mantidos unidos; o plano sagital da perna tem que estar em ângulo reto com o chassi radiográfico, no qual os pés do lactente são fixados. Quando não for possível uma incidência lateral com carga, o joelho do lactente deve ser mantido em flexão e o pé deve ser mantido em dorsiflexão.

Tratamento

A maioria das deformidades do pé torto pode ser corrigida por tratamento conservador com a utilização de várias manipulações e aparelhos gessados. O grau necessário de correção pode ser determinado a partir das linhas e ângulos descritos previamente. Se não puder ser obtida correção completa com o tratamento conservador, então geralmente é realizada liberação cirúrgica e é usada radiografia intra-operatória para confirmar os resultados (Fig. 32.45). A avaliação radiográfica também é essencial após a cirurgia para monitorar o progresso do paciente. A complicação mais comum da cirurgia para o pé torto está relacionada à correção excessiva, que resulta em deformidade do pé plano do tipo cadeira de balanço.

Tálus Vertical Congênito

O tálus vertical congênito, como o seu nome indica, consiste em luxações primárias nas articulações talonavicular e talocalcânea, com o tálus assumindo uma posição vertical e orientação plantar e medial. Essa anomalia, que ocorre mais freqüentemente em homens que em mulheres, é geralmente diagnosticada nas primeiras semanas após o nascimento. O pé está geralmente em dorsiflexão, e existe uma protuberância proeminente na superfície plantar na região mediotársica. Todo o pé pode assumir uma configuração em "forma de barco" ou de "chinelo persa".

Avaliação Radiográfica

O exame radiográfico, sobretudo a incidência lateral, é diagnóstico. O tálus é visto em uma posição vertical, e em crianças de 2 a 3 anos de idade o osso navicular completamente ossificado torna óbvia a luxação

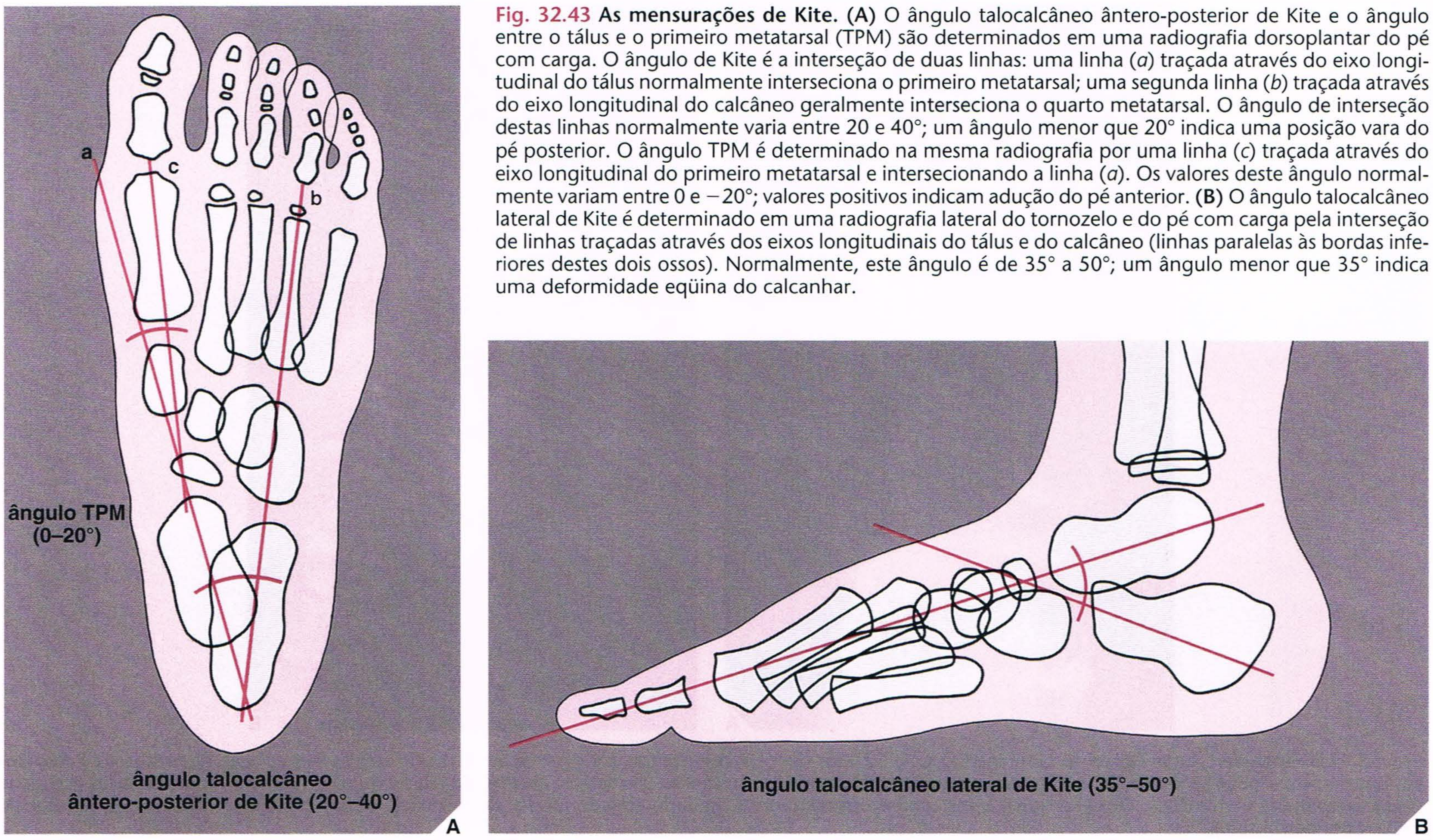

Fig. 32.43 **As mensurações de Kite.** **(A)** O ângulo talocalcâneo ântero-posterior de Kite e o ângulo entre o tálus e o primeiro metatarsal (TPM) são determinados em uma radiografia dorsoplantar do pé com carga. O ângulo de Kite é a interseção de duas linhas: uma linha (*a*) traçada através do eixo longitudinal do tálus normalmente interseciona o primeiro metatarsal; uma segunda linha (*b*) traçada através do eixo longitudinal do calcâneo geralmente interseciona o quarto metatarsal. O ângulo de interseção destas linhas normalmente varia entre 20 e 40°; um ângulo menor que 20° indica uma posição vara do pé posterior. O ângulo TPM é determinado na mesma radiografia por uma linha (*c*) traçada através do eixo longitudinal do primeiro metatarsal e intersecionando a linha (*a*). Os valores deste ângulo normalmente variam entre 0 e −20°; valores positivos indicam adução do pé anterior. **(B)** O ângulo talocalcâneo lateral de Kite é determinado em uma radiografia lateral do tornozelo e do pé com carga pela interseção de linhas traçadas através dos eixos longitudinais do tálus e do calcâneo (linhas paralelas às bordas inferiores destes dois ossos). Normalmente, este ângulo é de 35° a 50°; um ângulo menor que 35° indica uma deformidade eqüina do calcanhar.

talonavicular (Fig. 32.46). A luxação talonavicular diferencia essa doença da deformidade do pé plano evolutiva. Antes da ocorrência da ossificação do osso navicular, o tálus vertical congênito pode ser identificado na incidência lateral por uma posição ligeiramente eqüina do calcâneo, pela ampliação da articulação calcaneocubóide e por uma posição valga do pé anterior, que se encontra em dorsiflexão na articulação mediotársica. O arco longitudinal encontra-se invertido, e todo o pé assume uma configuração de cadeira de balanço (Fig. 32.47A). A incidência dorsoplantar caracteristicamente revela deslocamento medial do tálus distal e abdução da porção anterior do pé (Fig. 32.47B). É importante obter uma incidência lateral com o pé em flexão plantar forçada para observar se a luxação pode ser reduzida (Fig. 32.48), porque, com base nesse achado, o cirurgião pode decidir não apenas entre o tratamento conservador e o cirúrgico, mas também quanto ao tipo de cirurgia a ser realizada.

Tratamento

A maioria dos casos de tálus vertical congênito exige correção cirúrgica da deformidade por liberação de tecidos moles, redução da luxação e fixação do tálus ao osso navicular através de pinos (Fig. 32.49). Em crianças acima de 6 anos de idade, o osso navicular é ressecado. É essencial a confirmação radiográfica da correção da doença.

Coalizão do tarso

Coalizão do tarso refere-se à fusão de dois ou mais ossos tarsais para a formação de uma estrutura única. Essa fusão pode ser completa ou incompleta, e a ligação pode ser fibrosa (sindesmose), cartilaginosa (sincondrose) ou óssea (sinostose). Vários ossos podem ser afetados, contudo, mais amiúde a coalizão ocorre entre o calcâneo e o osso navicular, menos freqüentemente entre o tálus e o calcâneo e ainda menos freqüentemente entre o calcâneo e o osso cubóide. Algumas vezes, mais de dois ossos podem ser afetados. Apesar de sua ocorrência ao nascimento, sinais e sintomas de coalizão do tarso raramente se desenvolvem antes da segunda ou terceira década de vida do paciente. Dor, particularmente associada a marcha ou posição ortostática prolongada, é um sintoma inicial típico. Ao exame físico, são revelados espasmo muscular fibular e restrição da mobilidade articular (o assim chamado pé espástico fibular).

Embora a apresentação clínica geralmente sugira o diagnóstico correto, o exame radiográfico é diagnóstico. O sinal primário de coalizão do tarso são as evidências de fusão. Sinais secundários também podem estar presentes, representando alterações adaptativas dos ossos e articulações afetados e adjacentes.

Coalizão Calcaneonavicular

A melhor projeção para demonstrar este tipo de fusão é a incidência lateral ou oblíqua medial a 45° do pé (Fig. 32.50), embora a tomografia convencional possa algumas vezes ser útil. Os sinais secundários incluem hipoplasia da cabeça do tálus.

Coalizão Talonavicular

Esse tipo raro de coalizão do tarso é mais bem observado na radiografia lateral do pé ou ao exame de TC (Fig. 32.51).

Coalizão Talocalcânea

Como a fusão óssea do tálus e calcâneo ocorre mais freqüentemente ao nível do sustentáculo do tálus e da faceta média da articulação subtalar, ela pode ser demonstrada efetivamente nas incidências oblíqua e de Harris-Beath (tangencial posterior) (Fig. 32.52); ocasionalmente, tomografia ou exame por TC também podem ser úteis (Figs. 32.53 e 32.54). Na suspeita de união cartilaginosa ou fibrosa que não seja prontamente demonstrada nas radiografias, devem ser procuradas alterações secundárias, como aposição íntima das superfícies articulares da faceta média da articulação subtalar, eburnação e esclerose das margens arti-

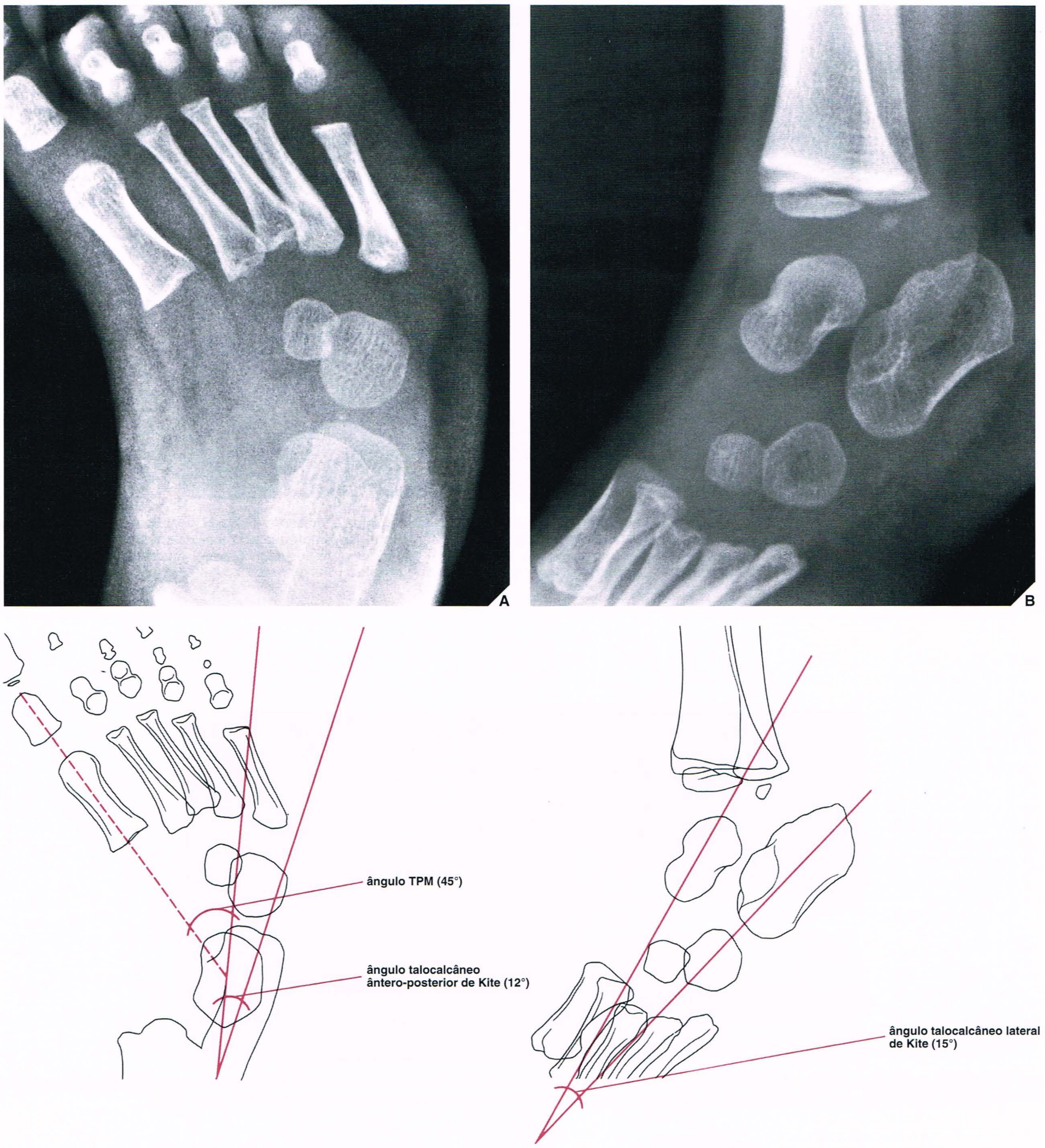

Fig. 32.44 **Deformidade do pé torto.** **(A)** Radiografia dorsoplantar do pé esquerdo de um menino com 12 anos de idade demonstra uma posição vara do pé posterior, conforme determinado pelo ângulo talocalcâneo ântero-posterior de Kite, bem como adução do pé anterior, conforme indicado pelos valores alterados do ângulo TPM (ver Fig. 32.43A). **(B)** Na projeção lateral, uma posição eqüina do calcanhar é evidente a partir da determinação do ângulo talocalcâneo lateral de Kite (ver Fig. 32.43B).

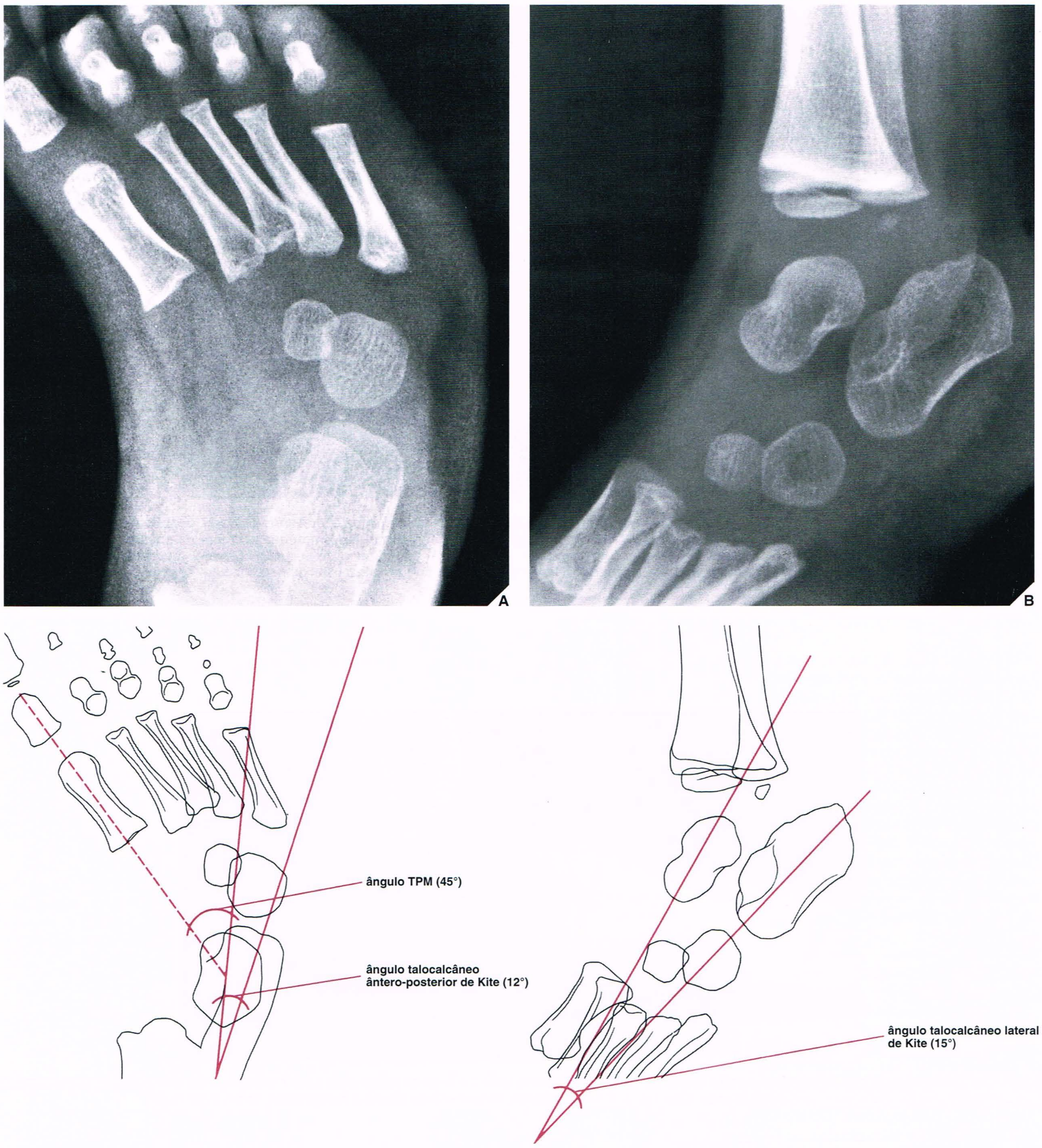

Fig. 32.44 Deformidade do pé torto. **(A)** Radiografia dorsoplantar do pé esquerdo de um menino com 12 anos de idade demonstra uma posição vara do pé posterior, conforme determinado pelo ângulo talocalcâneo ântero-posterior de Kite, bem como adução do pé anterior, conforme indicado pelos valores alterados do ângulo TPM (ver Fig. 32.43A). **(B)** Na projeção lateral, uma posição eqüina do calcanhar é evidente a partir da determinação do ângulo talocalcâneo lateral de Kite (ver Fig. 32.43B).

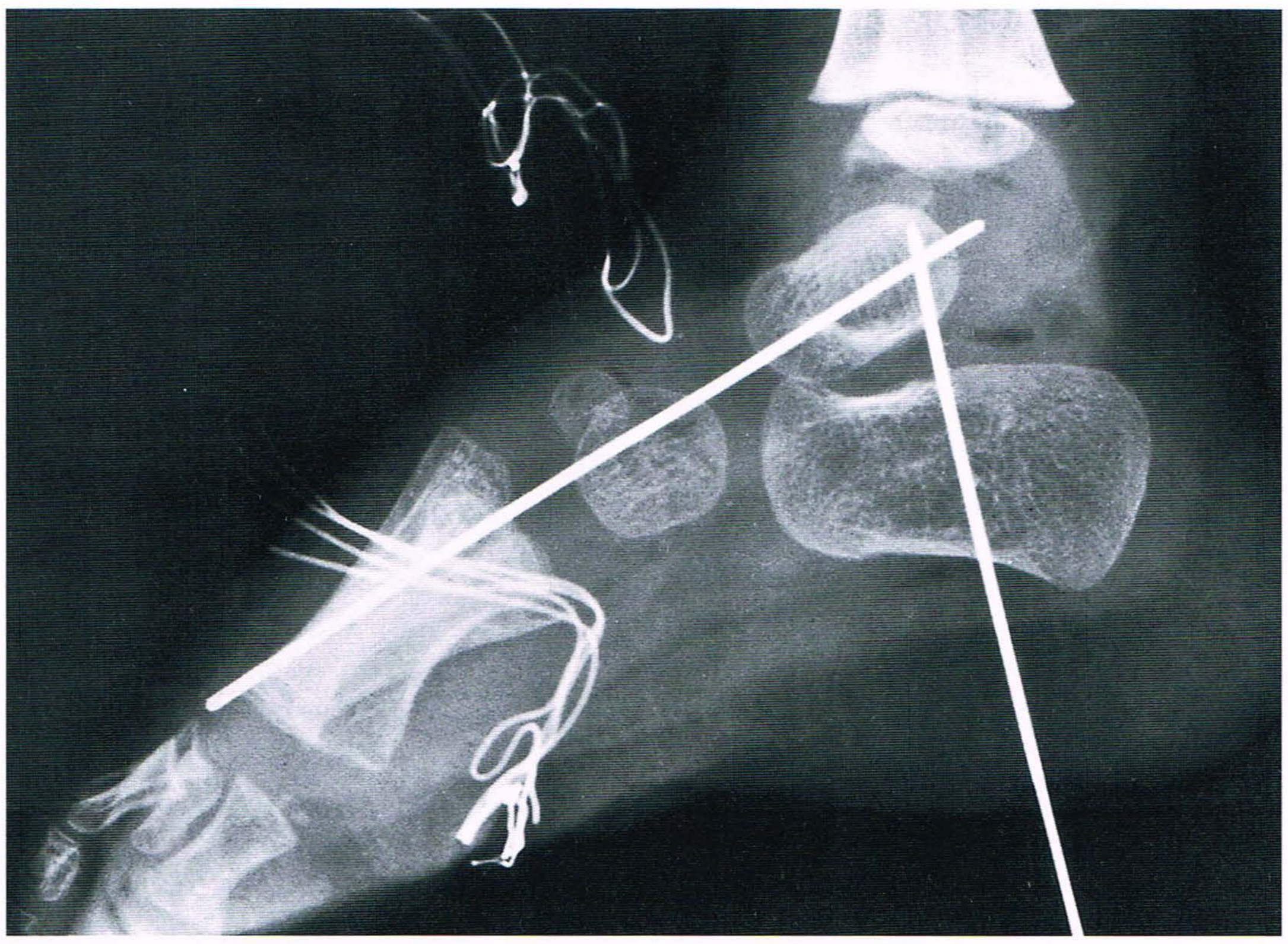

Fig. 32.45 **Tratamento da deformidade do pé torto.** Radiografia intra-operatória do pé de uma menina com 2 anos de idade foi obtida para verificar o grau de correção de um pé torto. Após liberação de tecidos moles (alongamento do tendão-de-aquiles e sindesmotomia posterior da articulação do tornozelo), dois fios de Kirschner foram passados através das articulações talonavicular e subtalar para estabilizar o pé posterior. Observe a correção da deformidade eqüina, conforme determinado pela posição horizontal do calcâneo e pelo valor normal do ângulo talocalcâneo lateral de Kite (compare com a Fig. 32.44B).

Fig. 32.46 **Tálus vertical congênito.** Radiografia lateral do pé de um menino com 12 anos de idade com tálus congênito não observável mostra luxações óbvias nas articulações talonavicular e talocalcânea. Observe a deformidade em ampulheta do tálus e a compressão do osso navicular.

Fig. 32.47 **Tálus vertical congênito.** (**A**) Radiografia lateral do pé de um menino com 2 anos de idade mostra a posição vertical do tálus e a posição eqüina do calcâneo. Observe o achatamento do arco longitudinal e o alinhamento do terceiro osso cuneiforme com o colo talar. (**B**) Radiografia dorsoplantar mostra o tálus apontando medialmente; o osso navicular ainda não está ossificado. Observe a protuberância de tecido mole na face medial do pé.

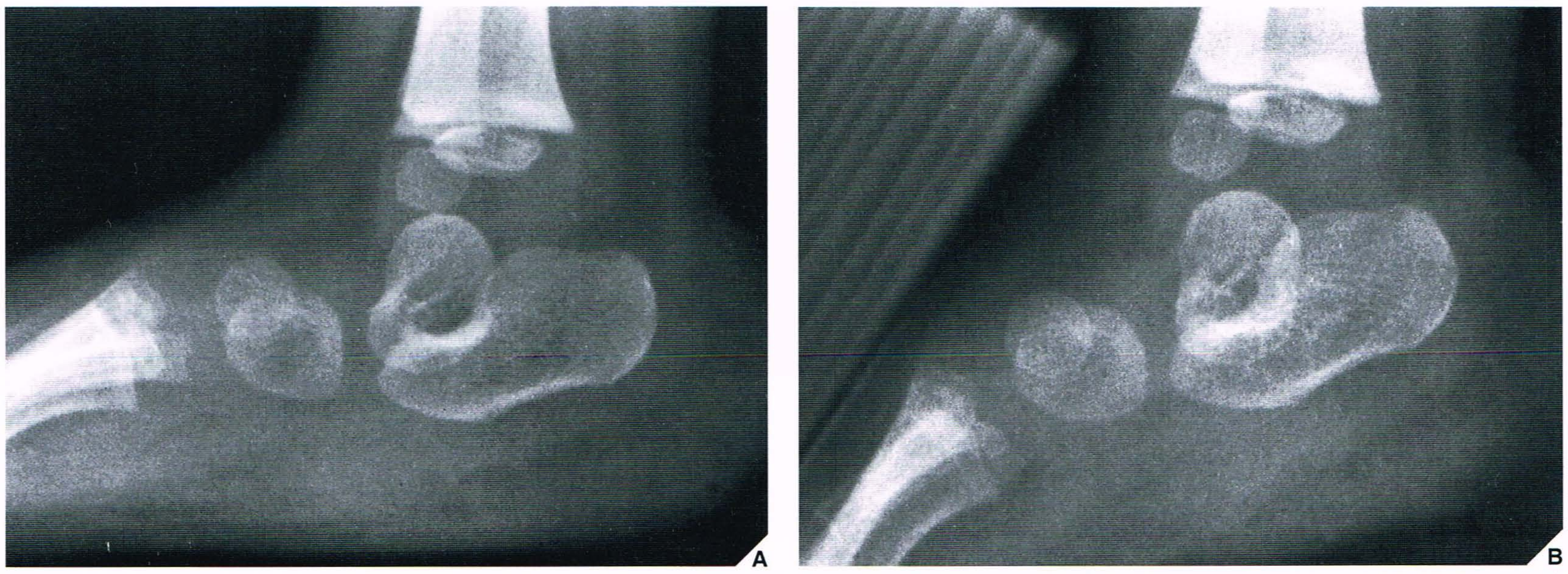

Fig. 32.48 **Tálus vertical congênito.** (**A**) Radiografia lateral do pé de uma menina com 2 anos de idade mostra a orientação vertical do tálus, assim como luxação talonavicular, embora o osso navicular não esteja ossificado. (**B**) A flexão plantar forçada do pé não reduz a luxação.

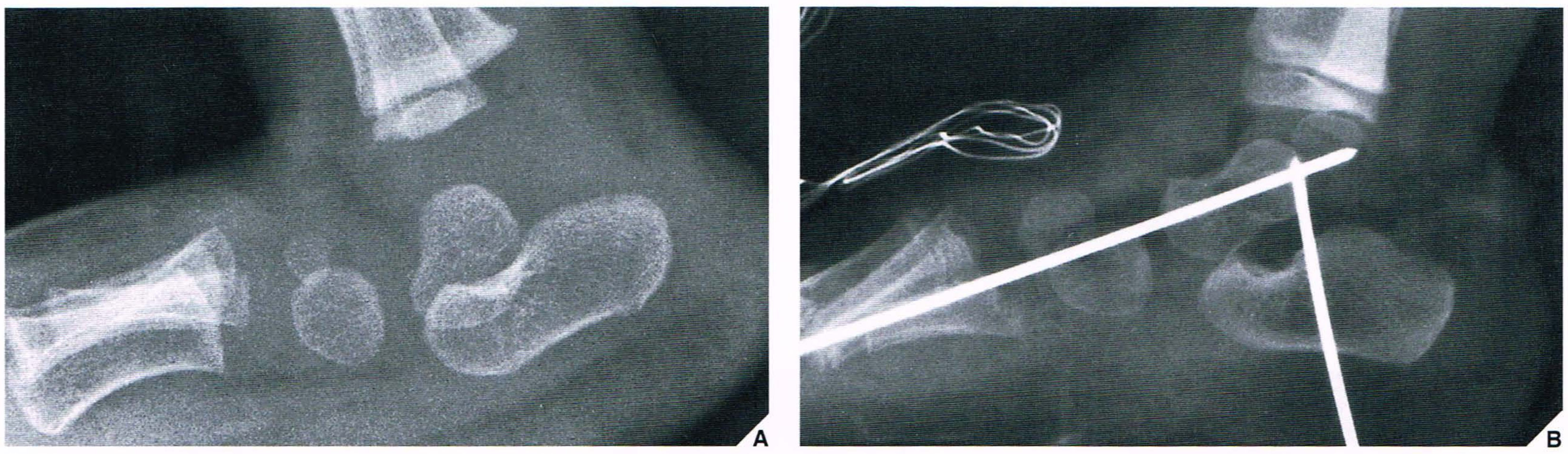

Fig. 32.49 **Tálus vertical congênito.** (A) Radiografia pré-operatória do pé de uma menina com 2 anos de idade mostra o eixo longitudinal do tálus em continuidade com o da tíbia. (B) Radiografia intra-operatória demonstra redução satisfatória da luxação talonavicular.

Fig. 32.50 **Coalizão calcaneonavicular.** (A) Incidência oblíqua medial a 45° do pé de um homem com 18 anos de idade mostra uma ponte óssea sólida entre os ossos calcâneo e navicular. (B) Em um outro paciente, incidência lateral mostra uma fusão óssea semelhante destes dois ossos.

Fig. 32.51 Coalizão talonavicular. TC axial **(A)** e sagital reformatada **(B)** mostram uma fusão óssea sólida dos ossos tálus e navicular (*setas*) em um rapaz com 17 anos de idade.

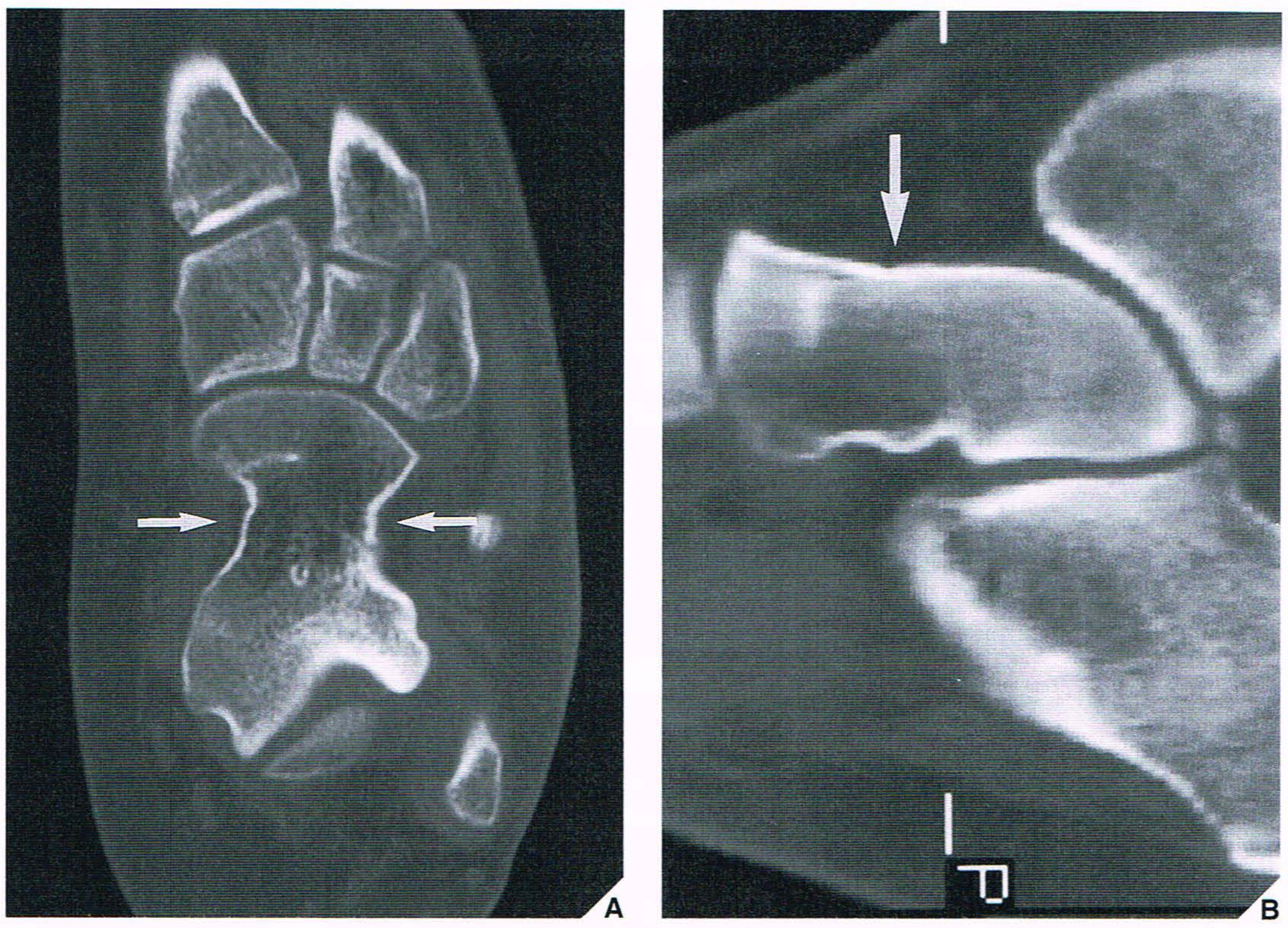

Fig. 32.52 Coalizão talocalcânea. **(A)** Incidência oblíqua do pé posterior de um menino com 12 anos de idade mostra obliteração da faceta média da articulação subtalar. Observe o bico talar proeminente. **(B)** Incidência de Harris-Beath confirma a coalizão óssea talocalcânea.

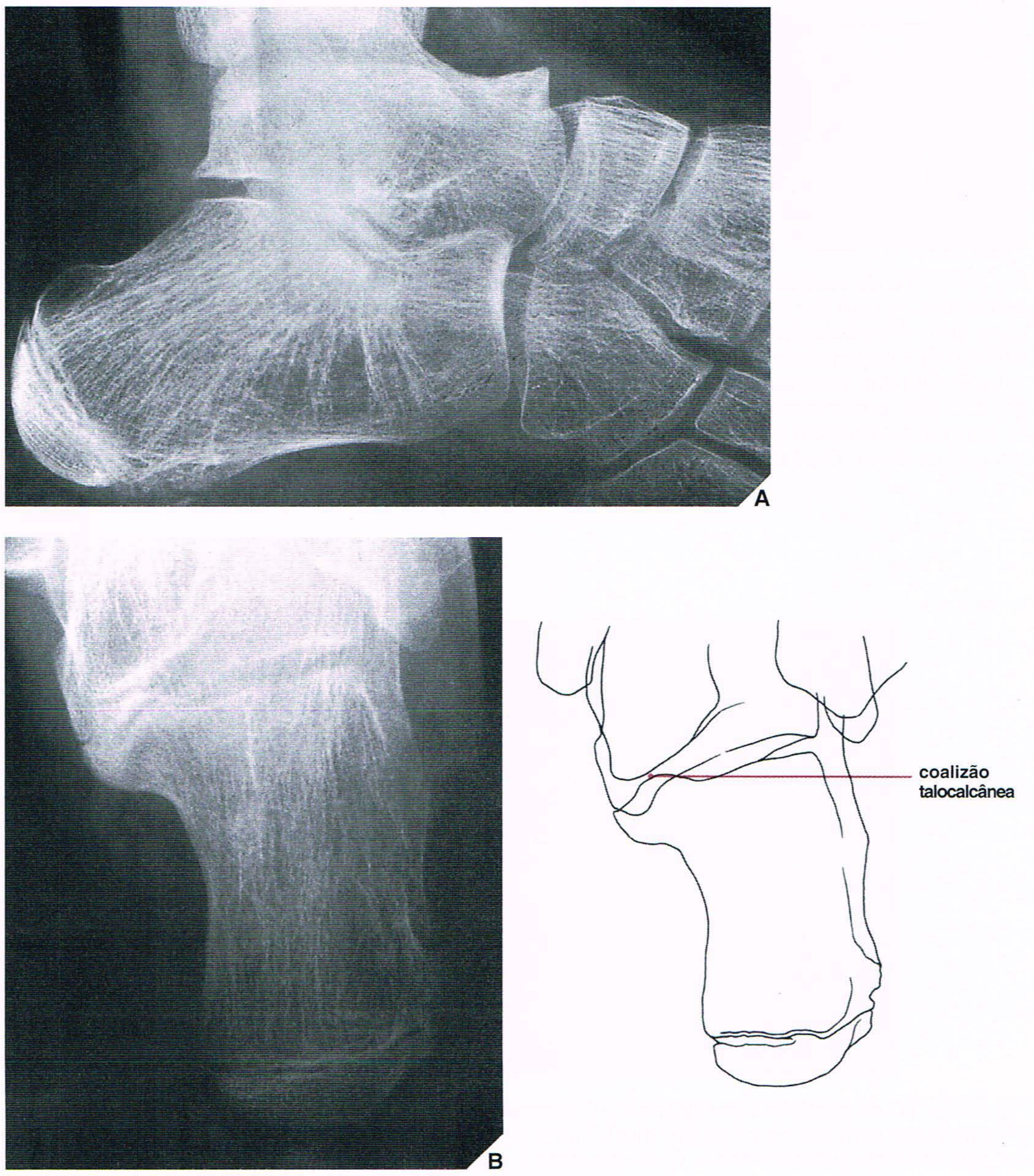

culares e alargamento ou arrendondamento do processo lateral do tálus. Além disso, uma linha contínua em forma de C estendendo-se do tálus ao sustentáculo do tálus (o assim chamado sinal C, originalmente descrito por Lateur et al. em 1994) é visível em radiografias laterais do tornozelo. Esta linha é criada pela combinação das sombras do domo talar e das facetas fundidas da articulação subtalar, juntamente com um contorno inferior proeminente do sustentáculo. Além disso, o assim chamado sinal da faceta média ausente, que se refere à ausência de visualização da faceta média da articulação subtalar na incidência lateral do tornozelo na posição de pé e que foi originalmente descrita por Harris em 1955, pode ser útil no diagnóstico desta anomalia. Um sinal secundário comum de coalizão talocalcânea é uma excrescência óssea na face dorsal do tálus, formando o que é chamado de bico talar (ver Figs. 32.52A e 32.53A), que é visto nas coalizões dos tipos óssea, cartilaginosa e fibrosa. É importante estar ciente, entretanto, de que uma hi-

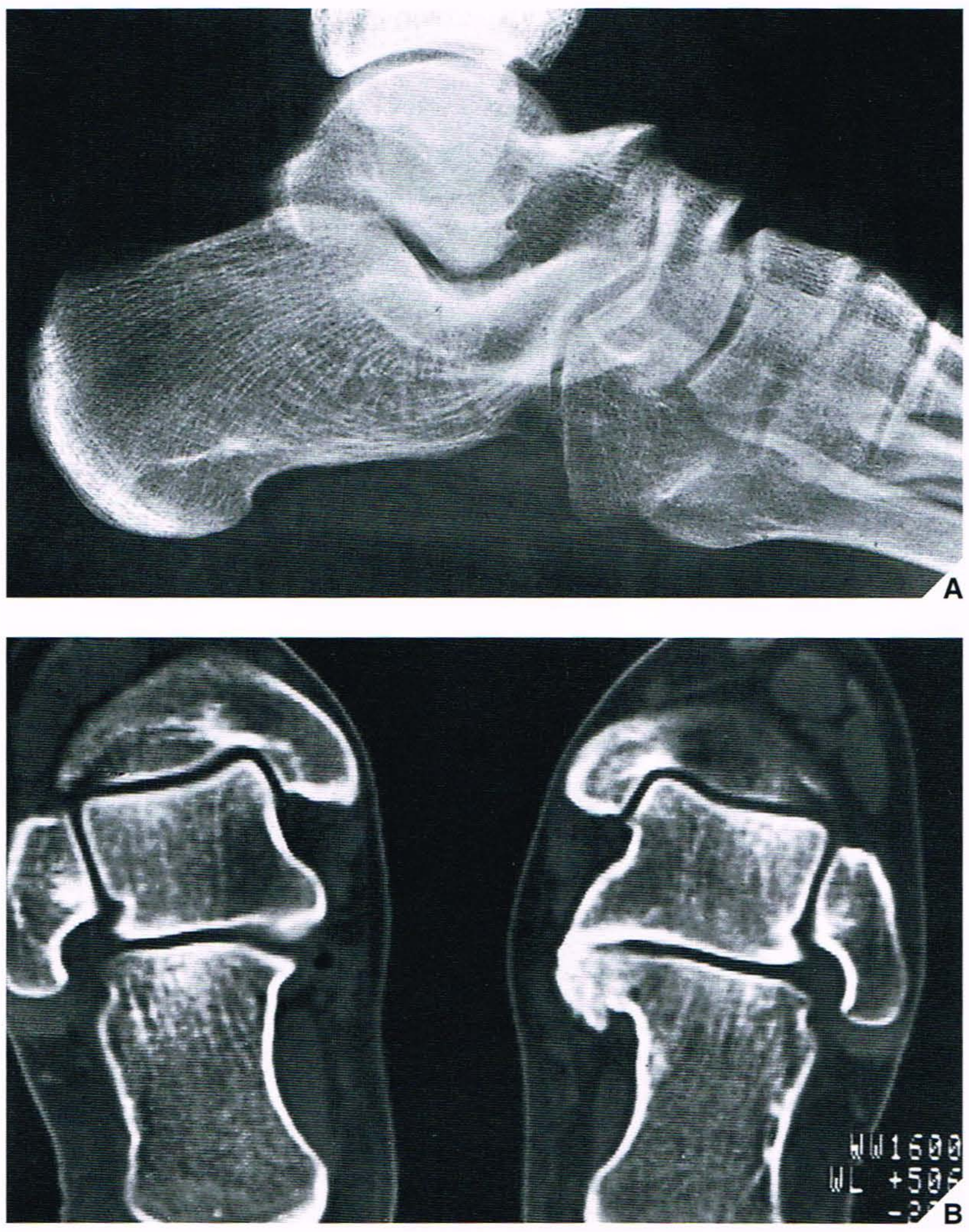

Fig. 32.53 **TC de coalizão talocalcânea.** Um homem com 25 anos de idade apresentou-se com dor em seu pé esquerdo que era particularmente pronunciada após deambulação ou posição ortostática prolongada. **(A)** Radiografia lateral do pé esquerdo mostra alterações escleróticas na faceta média da articulação subtalar, estreitamento do espaço articular talocalcâneo posterior e um bico talar proeminente — características sugerindo coalizão do tarso. **(B)** TC coronal mostra bem o estreitamento do espaço articular da faceta média e uma ponte óssea. O pé direito normal é mostrado para comparação.

Fig. 32.54 **TC de coalizão talocalcânea.** TC coronal em um menino com 12 anos de idade com dor no pé direito mostra uma coalizão óssea talocalcânea no lado da faceta subtalar média. O pé esquerdo é normal.

Fig. 32.55 **Osteoartrite talonavicular.** **(A)** Radiografia lateral do pé de uma mulher com 61 anos de idade mostra um bico talar e alterações degenerativas na articulação talonavicular. As facetas média e posterior da articulação subtalar parecem normais. **(B)** Incidência de Harris-Beath não mostra evidências de coalizão do tarso.

pertrofia semelhante da crista talar pode ser vista também em outras doenças; por exemplo, ela pode estar relacionada à tração capsular e ligamentar alterada associada com alterações degenerativas na articulação talonavicular (Fig. 32.55).

A demonstração de formas não ósseas de coalizão tarsal pode exigir artrografia subtalar. De forma semelhante, quando a apresentação clínica é obscura e as radiografias simples são ambíguas, a cintilografia óssea com radionuclídeos pode ajudar a localizar o sítio de coalizão por uma absorção aumentada de radiofármaco, embora este seja um achado inespecífico.

ASPECTOS PRÁTICOS A SEREM LEMBRADOS

Anomalias da Cintura Escapular e dos Membros Superiores

[1] A elevação congênita da escápula (deformidade de Sprengel) é freqüentemente acompanhada por outras anomalias, mais comumente a síndrome de Klippel-Feil (fusão das vértebras cervicais ou torácicas superiores).

[2] A deformidade de Madelung pode ser efetivamente avaliada nas incidências póstero-anterior e lateral do antebraço distal e do punho. Os achados constantes incluem:
- comprimento radial diminuído e comprimento ulnar aumentado
- arqueamento medial e dorsal do rádio
- configuração triangular dos ossos do carpo com o semilunar no ápice.

Anomalias da Cintura Pélvica e do Quadril

[1] A luxação congênita do quadril é bilateral em mais de 50% das crianças afetadas; logo, em casos aparentemente unilaterais o quadril não afetado deve ser examinado cuidadosamente.

[2] Várias linhas e ângulos podem ser traçados em uma radiografia ântero-posterior da pelve e dos quadris para auxiliar na determinação da luxação congênita do quadril:
- a linha Y de Hilgenreiner
- a linha de Perkins-Ombredanne
- a linha de Andrén-von Rosen
- o arco de Shenton-Menard
- o índice acetabular
- o ângulo centro–borda (C-B) de Wiberg.

[3] Além da radiografia convencional, a avaliação radiológica da luxação congênita do quadril exige artrografia e TC, que é particularmente valiosa na monitoração dos resultados do tratamento.

[4] A ultra-sonografia é uma técnica altamente eficaz no diagnóstico e na avaliação da displasia congênita do quadril. Os componentes ósseo e cartilaginoso da articulação do quadril são bem demonstrados e a cobertura acetabular da cabeça do fêmur pode ser avaliada.

[5] A ultra-sonografia 3D do quadril do lactente oferece uma imagem única no plano sagital e permite a avaliação da articulação a partir da incidência craniocaudal (total).

[6] Antes do tratamento conservador ou cirúrgico, tração cutânea ou esquelética é aplicada para trazer a cabeça deslocada do fêmur para "estação +2" para evitar osteonecrose da cabeça do fêmur. As estações de tração de Gage e Winter são determinadas pela posição da metáfise femoral proximal (colo femoral) relativa ao acetábulo ipsilateral e ao quadril normal contralateral.

[7] A deficiência femoral focal proximal (DFFP) pode simular luxação congênita do quadril. A artrografia é útil na distinção destas anomalias pela demonstração de:
- presença da cabeça femoral no acetábulo no tipo A
- defeito do colo femoral no tipo B
- ausência da cabeça femoral nos tipos C e D.

[8] A doença de Legg-Calvé-Perthes (coxa plana) representa osteonecrose (necrose isquêmica) da epífise proximal do fêmur. A avaliação radiológica dessa doença inclui:
- cintilografia óssea com radionuclídeos, particularmente nos estágios iniciais
- radiografia-padrão
- artrografia com contraste
- RM.

[9] Os achados radiográficos mais comumente encontrados na doença de Legg-Calvé-Perthes incluem:
- osteoporose periarticular
- densidade aumentada e achatamento da epífise da cabeça do fêmur
- sinal do crescente
- fissura e fragmentação da epífise
- alterações císticas na metáfise e alargamento do colo femoral
- subluxação lateral na articulação do quadril.

[10] A "cabeça em risco" femoral na doença de Legg-Calvé-Perthes é definida por cinco sinais radiográficos que indicam um mau prognóstico:
- defeito radiotransparente em forma de V na porção lateral da cabeça femoral (sinal de Gage)
- calcificações laterais à epífise femoral
- subluxação lateral da cabeça femoral
- orientação horizontal da placa de crescimento
- alterações císticas metafisárias difusas.

[11] Epífise da cabeça do fêmur deslizada é uma fratura de Salter-Harris do tipo I através da fise, que é mais bem demonstrada na projeção lateral do tipo rã. Pistas diagnósticas importantes incluem:
- perda do sinal do triângulo de Capener
- diminuição da altura da epífise
- alargamento e borramento da placa de crescimento
- ausência de interseção da epífise pela linha cortical lateral do colo femoral.

Anomalias dos Membros Inferiores

[1] A tíbia vara congênita (doença de Blount) pode ser diferenciada do arqueamento evolutivo das pernas por sua apresentação característica com depressão da metáfise tibial mesial associada com angulação abrupta e formação de uma proeminência semelhante a um bico na metáfise.

[2] A displasia epifisária hemimélica (doença de Trevor-Fairbank) afeta mais freqüentemente a articulação do tornozelo. A marca registrada radiográfica desta lesão, que histologicamente se assemelha ao osteocondroma, é um crescimento excessivo bulboso irregular de um lado do centro de ossificação ou epífise.

[3] A deformidade do pé torto é reconhecida radiograficamente por:
- posição eqüina do calcanhar
- posição vara do pé posterior
- adução e posição vara do pé anterior
- subluxação talonavicular.

[4] Na avaliação da deformidade do pé torto, certos ângulos e linhas traçados nas radiografias ântero-posterior e lateral do pé são úteis:
- os ângulos talocalcâneos ântero-posterior e lateral de Kite
- o ângulo entre o tálus e o primeiro metatarsal
- a extensão das linhas traçadas através do eixo longitudinal do tálus e do calcâneo.

[5] O posicionamento apropriado do pé é um fator crucial na avaliação radiográfica de lactentes e crianças pequenas. Radiografias com carga devem ser obtidas sempre que possível; em lactentes pequenos, o pé deve ser pressionado contra o chassi radiográfico.

[6] O tálus vertical congênito pode ser distinguido do pé plano evolutivo pela presença de luxação nas articulações talonavicular e talocalcânea.

[7] Na coalisão tarsal, a causa mais comum da assim chamada deformidade do pé espástico fibular, a fusão dos ossos afetados (geralmente o tálus e o calcâneo ou o calcâneo e o osso navicular) pode ser:
- fibrosa (sindesmose)
- cartilaginosa (sincondrose)
- óssea (sinostose).

[8] A avaliação radiológica da coalizão do tarso inclui:
- radiografias-padrão na projeção lateral (que revela o sinal secundário dessa doença mais freqüentemente encontrado, a formação de um bico talar), bem como nas incidências de Harris-Beath e oblíqua
- tomografia convencional e TC
- artrografia subtalar.

LEITURAS SUGERIDAS

Alasaarela E, Koivukangas J. Evaluation of image quality of ultrasound scanners in medical diagnostics. *J Ultrasound Med* 1990;9:23–34.

Artz TD, Lim WN, Wilson PD, Levine DB, Salvati EA. Neonatal diagnosis, treatment and related factors of congenital dislocation of the hip. *Clin Orthop* 1975;110: 112–136.

Barlow TG. Early diagnosis and treatment of congenital dislocation of the hip. *J Bone Joint Surg [Br]* 1962;44B:292–301.

Barnes JM. Premature epiphysial closure in Perthes' disease. *J Bone Joint Surg [Br]* 1980;62B:432–437.

Bateson EM. Non-rachitic bowleg and knock-knee deformities in young Jamaican children. *Br J Radiol* 1966;39:92.

Bateson EM. The relationship between Blount's disease and bow legs. *Br J Radiol* 1968;41:107–114.

Bathfield CA, Beighton PH. Blount disease. A review of etiological factors in 110 patients. *Clin Orthop* 1978;135:29–33.

Bellyei A, Mike G. Weight bearing in Perthes' disease. *Orthopedics* 1991;14:19–22.

Bennett JT, Mazurek RT, Cash JD. Chiari's osteotomy in the treatment of Perthes' disease. *J Bone Joint Surg [Br]* 1991;73B:225–228.

Bick U, Müller-Leisse C, Tröger J. Ultrasonography of the hip in preterm neonates. *Pediatr Radiol* 1990;20:331–333.

Bloomberg TJ, Nuttall J, Stocker DJ. Radiology in early slipped femoral capital epiphysis. *Clin Radiol* 1978;29:657–667.

Blount WP. Tibia vara. Osteochondrosis deformans tibiae. *J Bone Joint Surg* 1937;19: 1–29.

Bluemm RG, Falke TH, Ziedses des Plantes BG Jr, Steiner RM. Early Legg-Perthes disease (ischemic necrosis of the femoral head) demonstrated by magnetic resonance imaging. *Skeletal Radiol* 1985;14:95–98.

Boeree NR, Clarke NMP. Ultrasound imaging and secondary screening for congenital dislocation of the hip. *J Bone Joint Surg [Br]* 1994;76B:525–533.

Bos CF, Bloem JL, Obermann WR, Rozing PM. Magnetic resonance imaging in congenital dislocation of the hip. *J Bone Joint Surg [Br]* 1988;70B:174–178.

Boyer DW, Mickelson MR, Ponseti IV. Slipped capital femoral epiphysis—long-term follow-up study of 125 patients. *J Bone Joint Surg [Am]* 1981;63A:85–95.

Brown RR, Rosenberg ZS, Thornhill BA. The C sign: more specific for flatfoot deformity than subtalar coalition. *Skeletal Radiol* 2001;30:84–87.

Buchanan JR, Greer RB III, Cotter JM. Management strategy for prevention of avascular necrosis during treatment of congenital dislocation of the hip. *J Bone Joint Surg [Am]* 1981;63A:140–146.

Caffey J, Ames R, Silverman WA. Contradiction of the congenital dysplasia-predislocation hypothesis of congenital dislocation of the hip through a study of the normal variation in acetabular angles at successive periods in infancy. *Pediatrics* 1956;17: 632–641.

Calhoun JD, Pierret G. Infantile coxa vara. *AJR Am J Roentgenol* 1972;115:561–568.

Catterall A. *Legg-Calvé-Perthes' disease.* New York: Churchill Livingstone; 1982.

Catterall A. The natural history of Perthes' disease. *J Bone Joint Surg [Br]* 1971;53B:37–53.

Cheema JI, Grissom LE, Harcke HT. Radiographic characteristics of lower-extremity bowing in children. *Radiographics* 2003;23:871–880.

Chiari K. Beckenosteotomie zur Pfannendachplastik. *Wien Med Wochenschr* 1953;103: 707–714.

Chiari K. Medial displacement osteotomy of the pelvis. *Clin Orthop* 1974;98:55–71.

Chung SMK. *Hip disorders in infants and children.* Philadelphia: Lea & Febiger; 1981.

Clancy M, Steel HH. The effect of an incomplete intertrochanteric osteotomy on Legg-Calvé-Perthes disease. *J Bone Joint Surg [Am]* 1985;67A:213–216.

Clarke NMP, Harcke HT, McHugh R, Lee MS, Borns PF, MacEwen GD. Real-time ultrasound in the diagnosis of congenital dislocation and dysplasia of the hip. *J Bone Joint Surg [Br]* 1985;67B:406–412.

Coleman SS. *Congenital dysplasia and dislocation of the hip.* St. Louis: CV Mosby; 1978: 1–39.

Coleman SS. Diagnosis of congenital dysplasia of the hip in the newborn infant. *JAMA* 1956;162:548–554.

Condon VR. Radiology of practical orthopaedic problems. *Radiol Clin North Am* 1972; 10:203–223.

Conway JJ, Cowell HR. Tarsal coalition: clinical significance and roentgenographic demonstration. *Radiology* 1969;92:799–811.

Craig JG, van Holsbeeck M, Zaltz I. The utility of MR in assessing Blount disease. *Skeletal Radiol* 2002;31:208–213.

Crim JR, Kjeldsberg KM. Radiographic diagnosis of tarsal coalition. *AJR Am J Roentgenol* 2004;182:323–328.

Crutcher JP, Staheli LT. Combined osteotomy as a salvage procedure for severe Legg-Calvé-Perthes disease. *J Pediatr Orthop* 1992;12:151–156.

Dalinka MK, Coren G, Hensinger R, Irani RN. Arthrography in Blount's disease. *Radiology* 1974;113:161–164.

Dannenberg M, Anton JI, Spiegel MB. Madelung's deformity. Consideration of its roentgenological diagnostic criteria. *AJR Am J Roentgenol* 1939;42:671.

DeRosa GP, Feller N. Treatment of congenital dislocation of the hip: management before walking age. *Clin Orthop* 1987;225:77–85.

Deutsch AL, Resnick D, Campbell G. Computed tomography and bone scintigraphy in the evaluation of tarsal coalition. *Radiology* 1982;144:137–140.

DiPietro MA. Pediatric musculoskeletal and spinal sonography. In: Van Holsbeeck M, Introcaso JH, eds. *Musculoskeletal ultrasound.* St. Louis: Mosby-Year Book; 1991: 177–206.

Dunn PM. The anatomy and pathology of congenital dislocation of the hip. *Clin Orthop* 1976;119:23–27.

Dunn PM. Perinatal observations on the etiology of congenital dislocation of the hip. *Clin Orthop* 1976;119:11–22.

Egund N, Wingstrand H. Legg-Calvé-Perthes disease: imaging with MR. *Radiology* 1991;179:89–92.

Evans IK, Deluca PA, Gage JR. A comparative study of ambulation-abduction bracing and varus derotation osteotomy in the treatment of severe Legg-Calvé-Perthes disease in children over 6 years of age. *J Pediatr Orthop* 1988;8:676–682.

Eyring EJ, Bjornson DR, Peterson CA. Early diagnostic and prognostic signs in Legg-Calvé-Perthes disease. *AJR Am J Roentgenol* 1965;93:382–387.

Fairbank TJ. Dysplasia epiphysealis hemimelica (tarso-epiphysial aclasis). *J Bone Joint Surg [Br]* 1956;38B:237–257.

Felman AH, Kirkpatrick JA Jr. Madelung's deformity: observations in 17 patients. *Radiology* 1969;93:1037–1042.

Freiberger RH, Hersh A, Harrison MO. Roentgen examination of the deformed foot. *Semin Roentgenol* 1970;5:341.

Fulford GE, Lunn PG, Macnicol MF. A prospective study of nonoperative and operative management for Perthes disease. *J Pediatr Orthop* 1993;13:281–285.

Gage JR, Winter RB. Avascular necrosis of the capital femoral epiphysis as a complication of closed reduction of congenital dislocation of the hip. A critical review of twenty years' experience at Gillette Children's Hospital. *J Bone Joint Surg [Am]* 1972;54A:373–388.

Gallagher JM, Weiner DS, Cook AJ. When is arthrography indicated in Legg-Calvé-Perthes disease? *J Bone Joint Surg [Am]* 1983;65A:900–905.

Ganz R, Klave K, Vinh TS, Mast JW. A new periacetabular osteotomy for the treatment of hip dysplasias. Technique and preliminary results. *Clin Orthop* 1988;232:26–36.

Gerscovich EO. A radiologist's guide to the imaging in the diagnosis and treatment of developmental dysplasia of the hip. I. General considerations, physical examination as applied to real-time sonography and radiology. *Skeletal Radiol* 1997;26: 386–397.

Gerscovich EO. A radiologist's guide to the imaging in the diagnosis and treatment of developmental dysplasia of the hip. II. Ultrasonography: anatomy, technique, acetabular angle measurements, acetabular coverage of femoral head, acetabular cartilage thickness, three-dimensional technique, screening of newborns, study of older children. *Skeletal Radiol* 1997;26:447–456.

Gerscovich EO, Greenspan A, Cronan MS, Karol LA, McGahan JP. Three-dimensional sonographic evaluation of developmental dysplasia of the hip: preliminary findings. *Radiology* 1994;190:407–410.

Goldman AB. Hip arthrography in infants and children. In: Freiberger RH, Kaye JJ, eds. *Arthrography.* New York: Appleton-Century-Crofts; 1979:217–235.

Goldman AB, Schneider R, Martel W. Acute chondrolysis complicating slipped capital femoral epiphysis. *AJR Am J Roentgenol* 1978;130:945–950.

Graf R. New possibilities for the diagnosis of congenital hip joint dislocations by ultrasonography. *J Pediatr Orthop* 1983;3:354–359.

Graf R. The diagnosis of congenital hip-joint dislocation by the ultrasonic compound treatment. *Arch Orthop Trauma Surg* 1980;97:117–133.

Greenhill BJ, Hugosson C, Jacobsson B, Ellis RD. Magnetic resonance imaging study of acetabular morphology in developmental dysplasia of the hip. *J Pediatr Orthop* 1993;13:314–317.

Grissom LE, Harcke HT, Kumar SJ, Bassett GS, MacEwen GD. Ultrasound evaluation of hip position in the Pavlik harness. *J Ultrasound Med* 1988;7:1–6.

Harcke HT. Screening newborns for developmental dysplasia of the hip: the role of sonography. *AJR Am J Roentgenol* 1994;162:395–397.

Harcke HT, Clarke NM, Lee MS, Boms PF, MacEwen GD. Examination of the infant hip with real-time ultrasonography. *J Ultrasound Med* 1984;3:131–137.

Harcke HT, Grissom LE. Performing dynamic sonography of the infant hip. *AJR Am J Roentgenol* 1990;155:837–844.

Harcke HT, Kumar SJ. The role of ultrasound in the diagnosis and management of congenital dislocation and dysplasia of the hip. *J Bone Joint Surg [Am]* 1991;73A:622–628.

Harris RI. Rigid valgus foot due to talocalcaneal bridge. *J Bone Joint Surg* 1955;37: 169–182.

Harris WR. The endocrine basis for slipping of the upper femoral epiphysis. An experimental study. *J Bone Joint Surg [Br]* 1950;32B:5–11.

Haveson SB. Congenital flatfoot due to talonavicular dislocation (vertical talus). *Radiology* 1959;72:19–25.

Hensinger RN. Congenital dislocation of the hip: treatment in infancy to walking age. *Orthop Clin North Am* 1987;18:597–616.

Herring JA. Current concepts review. The treatment of Legg-Calvé-Perthes disease. A critical review of the literature. *J Bone Joint Surg [Am]* 1994;76A:448–458.

Herring JA, Neustadt JB, Williams JJ, Early JS, Browne RH. The lateral pillar classification of Legg-Calvé-Perthes disease. *J Pediatr Orthop* 1992;12:143–150.

Herzenberg JE, Goldner JL, Martinez S, Silverman PM. Computerized tomography of talocalcaneal tarsal coalition: a clinical and anatomic study. *Foot Ankle* 1986;6: 2730–288.

Hillmann JS, Mesgarzadeh M, Revesz G, Bonakdarpour A, Clancy M, Betz RR. Proximal femoral focal deficiency: radiologic analysis of 49 cases. *Radiology* 1987; 165:769–773.

Holen KJ, Terjesen T, Tegnader A, Bredland T, Salther OD, Eik-Nes SH. Ultrasound screening for hip dysplasia in newborns. *J Pediatr Orthop* 1994;14:667–673.

Ingman AM, Paterson DC, Sutherland AD. A comparison between innominate osteotomy and hip spica in the treatment of Legg-Calvé-Perthes' disease. *Clin Orthop* 1982;163:141–147.

Jones D. An assessment of the value of examination of the hip in the newborn infant. *J Bone-Joint Surg [Br]* 1977;59B:318–322.
Kamhi E, MacEwen GD. Treatment of Legg-Calvé-Perthes disease. *J Bone Joint Surg [Am]* 1975;57A:651–654.
Keller MS, Weiss AA. Sonographic guidance for infant hip reduction under anesthesia. *Pediatr Radiol* 1988;18:174–175.
Kelly FB Jr, Canale ST, Jones RR. Legg-Calvé-Perthes disease. Long-term evaluation of non-containment treatment. *J Bone Joint Surg [Am]* 1980;62A:400–407.
Kendig RJ, Evans GA. Biologic osteotomy in Perthes disease. *J Pediatr Orthop* 1986;6:278–284.
Kettelkamp DB, Campbell CJ, Bonfiglio M. Dysplasia epiphysealis hemimelica. A report of fifteen cases and a review of the literature. *J Bone Joint Surg [Am]* 1966;48A:746–766.
Kiepurska A. Late results of treatment in Perthes' disease by a functional method. *Clin Orthop* 1991;272:76–81.
Kim SH. Signs in imaging. The C sign. *Radiology* 2002;223:756–757.
Kite NH. *The clubfoot*. New York: Grune & Stratton; 1964.
Kleiger B, Mankin HJ. A roentgenographic study of the development of the calcaneus by means of the posterior tangential view. *J Bone Joint Surg [Am]* 1961;43A:961–969.
Kruse RW, Guille JT, Bowen JR. Shelf arthroplasty in patients who have Legg-Calvé-Perthes disease. A study of long-term results. *J Bone Joint Surg [Am]* 1991; 73A:1338–1347.
Langeskjöld A. Tibia vara (osteochondrosis deformans tibiae): a survey of seventy-one cases. *Acta Chir Scand* 1952;103:1–22.
Langeskjöld A, Riska EB. Tibia vara (osteochondrosis deformans tibiae). *J Bone Joint Surg [Am]* 1964;46A:1405–1420.
Lateur LM, Van Hoe LR, Van Ghillewe KV, Gryspeerdts SS, Baert AL, Dereymaeker GE. Subtalar coalition: diagnosis with the C sign on lateral radiograph of the ankle. *Radiology* 1994;193:847–851.
Legg AT. An obscure affection of the hip-joint. *Boston Med Surg J* 1910;162:202–204.
Lehman WB. Decision-making in Legg-Calvé-Perthes disease. *Orthop Rev* 1984;13:78–90.
Lehman WB. *The clubfoot*. Philadelphia: JB Lippincott; 1980.
Lehman WB, Atar D, Grant AD. Pelvic osteotomies in children. *Bull NY Acad Med* 1992;68:483–496.
Lehman WB, Grant A, Rose D, Pugh J, Norman A. A method of evaluating possible pin penetration in slipped capital femoral epiphysis using a cannulated internal fixation device. *Clin Orthop* 1984;186:65–70.
Lehman WB, Grant AD, Nelson J, Robbins H, Milgram J. Hospital for Joint Diseases' Traction System for preliminary treatment of congenital dislocation of the hip. *J Pediatr Orthop* 1983;3:104–107.
Lehman WB, Lubliner J, Rosen C, Grant A. Observations on the use of computerized axial tomography in the management of congenital dislocation of the hip. *Bull Hosp Jt Dis Orthop Inst* 1985;45:21–28.
Lehman WB, Menche D, Grant A, Norman A, Pugh J. The problem of evaluating in situ pinning of slipped capital femoral epiphysis: an experimental model and a review of 63 consecutive cases. *J Pediatr Orthop* 1984;4:297–303.
Leitch JM, Paterson DC, Foster BK. Growth disturbance in Legg-Calvé-Perthes disease and the consequences of surgical treatment. *Clin Orthop* 1991;262:178–184.
Levinson ED, Ozonoff MB, Royen PM. Proximal femoral focal deficiency (PFFD). *Radiology* 1977;125:197–203.
Liu PT, Roberts CC, Chivers FS, et al. "Absent middle facet": a sign on unenhanced radiography of subtalar joint coalition. *AJR Am J Roentgenol* 2003;181:1565–1572.
Lloyd-Roberts GC, Catterall A, Salamon PB. A controlled study of the indications for and the results of femoral osteotomy in Perthes disease. *J Bone Joint Surg [Am]* 1976;58B:31–36.
Lowe HG. Necrosis of articular cartilage after slipping of capital femoral epiphysis. Report of six cases with recovery. *J Bone Joint Surg [Br]* 1970;52B:108–118.
Lysack JT, Fenton PV. Variations in calcaneonavicular morphology demonstrated with radiography. *Radiology* 2004;230:493–497.
Marks DS, Clegg J, Al-Chalabi AN. Routine ultrasound screening for neonatal hip instability. *J Bone Joint Surg [Br]* 1994;76B:534–538.
Martinez AG, Weinstein SL, Dietz FR. The weight-bearing abduction brace for the treatment of Legg-Perthes disease. *J Bone Joint Surg [Am]* 1992;74A:12–21.
Masciocchi C, D'Archivio C, Barile A, et al. Talocalcaneal coalition: computed tomography and magnetic resonance imaging diagnosis. *Eur J Radiol* 1992;15:22–25.
Maxted MJ, Jackson RK. Innominate osteotomy in Perthes disease: a radiological survey of results. *J Bone Joint Surg [Br]* 1985;67B:399–401.
McClure JG, Raney RB. Anomalies of the scapula. *Clin Orthop* 1975;110:22–31.
McEwan DW, Dunbar JS. Radiologic study of physiologic knock knees in childhood. *J Can Assoc Radiol* 1958;9:59.
McNally EG. Posteromedial subtalar coalition: imaging appearances in the three cases. *Skeletal Radiol* 1999;28:961–965.
Meehan PL, Angel D, Nelson JM. The Scottish Rite abduction orthosis for the treatment of Legg-Perthes disease. A radiographic analysis. *J Bone Joint Surg [Am]* 1992;74A: 2–12.
Morin C, Harcke HT, MacEwen GD. The infant hip: real-time US assessment of acetabular development. *Radiology* 1985;157:673–677.
Mose K. Methods of measuring in Legg-Calvé-Perthes disease with special regard to the prognosis. *Clin Orthop* 1980;150:103–109.
Murphy RP, Marsh HO. Incidence and natural history of "head at risk" factors in Perthes' disease. *Clin Orthop* 1978;132:102–107.
Murphy SB, Simon SR, Kijewski PK, Wilkinson RH, Griscom NT. Femoral anteversion. *J Bone Joint Surg [Am]* 1987;69A:1169–1176.
Newman JS, Newberg AH. Congenital tarsal coalition: multimodality evaluation with emphasis on CT and MR imaging. *Radiographics* 2000;20:321–332.
Nielsen JB. Madelung's deformity. A follow-up study of 26 cases and a review of the literature. *Orthop Scand* 1977;48:379–384.
Norman A, Greenspan A. Bone dysplasia. In: Jahss MH, ed. *Disorders of the foot*, vol 1. Philadelphia: WB Saunders; 1982.
Novick GS. Sonography in pediatric hip disorders. *Radiol Clin North Am* 1988;26: 29–53.
Ogden JA, Conlogue GJ, Phillips MS, Bronson ML. Sprengel's deformity. Radiology of the pathologic deformation. *Skeletal Radiol* 1979;4:204–211.
Ogden JA, Moss HL. Pathologic anatomy of congenital hip disease. In: Weill UH, ed. *Progress in orthopaedic surgery*, vol 2. *Acetabular dysplasia in childhood*. New York: Springer-Verlag; 1978.
Paterson DC, Leitch JM, Foster BK. Results of innominate osteotomy in the treatment of Legg-Calvé-Perthes disease. *Clin Orthop* 1991;266:96–103.
Pavlik A. Die funktionelle Behand-lungmethode mittels Riemenbügel als Prinzip der konservativen Therapie bei angeborenen Hüftgelenks verrenkungen der Säuglinge. *Z Orthop* 1958;8:341–352.
Perpich M, McBeath A, Kruse D. Long-term follow-up of Perthes disease treated with spica casts. *J Pediatr Orthop* 1983;3:160–165.
Phillips WE II, Burton EM. Ultrasonography of development displacement of the infant hip. *Appl Radiol* 1995;24:25–32.
Pineda C, Resnick D, Greenway G. Diagnosis of tarsal coalition with computed tomography. *Clin Orthop Relat Res* 1986;208:282–288.
Pinto MR, Peterson HA, Berquist TH. Magnetic resonance imaging in early diagnosis of Legg-Calvé-Perthes disease. *J Pediatr Orthop* 1989;9:19–22.
Rab GT. Preoperative roentgenographic evaluation for osteotomies about the hip in children. *J Bone Joint Surg [Am]* 1981;63A:306–309.
Rab GT. Surgery for developmental dysplasia of the hip. In: Chapman MW, ed. *Operative orthopaedics*, 2nd ed. Philadelphia: JB Lippincott; 1993:3101–3112.
Ramsey PL, Lasser S, MacEwen GD. Congenital dislocation of the hip. Use of the Pavlik harness in the child during the first six months of life. *J Bone Joint Surg [Am]* 1976;58A:1000–1004.
Resnick D. Talar ridges, osteophytes, and beaks: a radiologic commentary. *Radiology* 1984;151:329–332.
Robbins H. Naviculectomy for congenital vertical talus. *Bull Hosp Jt Dis Orthop Inst* 1976;37:77–97.
Robinson HJ Jr, Putter H, Sigmond MB, O'Connor S, Murray KR. Innominate osteotomy in Perthes disease. *J Pediatr Orthop* 1988;8:426–435.
Rosendahl K, Markestad T, Lie RT. Ultrasound in the early diagnosis of congenital dislocation of the hip: the significance of hip stability versus acetabular morphology. *Pediatr Radiol* 1992;22:430–433.
Rush BH, Bramson RT, Ogden JA. Legg-Calvé-Perthes disease: detection of cartilaginous and synovial change with MR imaging. *Radiology* 1988;167:473–476.
Sakellariou A, Sallomi D, Janzen DL, Munk PL, Claridge RJ, Kiri VA. Talocalcaneal coalition: diagnosis with the C-sign on lateral radiographs of the ankle. *J Bone Joint Surg [Br]* 2000;82B:574–578.
Salter RB. Current concepts review. The present status of surgical treatment for Legg-Perthes disease. *J Bone Joint Surg [Am]* 1984;66A:961–966.
Salter RB. Etiology, pathogenesis and possible prevention of congenital dislocation of the hip. *Can Med Assoc J* 1968;98:933–945.
Salter RB. Legg-Perthes disease. The scientific basis for methods of treatment and their indications. *Clin Orthop* 1980;150:8–11.
Salter RB. Role of innominate osteotomy in the treatment of congenital dislocation and subluxation of the hip in the older child. *J Bone Joint Surg [Am]* 1966;48: 1413–1439.
Salter RB, Thompson GH. Legg-Calvé-Perthes disease. The prognostic significance of the subchondral fracture and a two-group classification of the femoral head involvement. *J Bone Joint Surg [Am]* 1984;66A:479–489.
Sartoris DJ, Resnick DL. Tarsal coalition. *Arthritis Rheum* 1985;28:331–338.
Scham SM. The triangular sign in the early diagnosis of slipped capital femoral epiphysis. *Clin Orthop* 1974;103:16–17.
Sellers DS, Sowa DT, Moore JR, Weiland AJ. Congenital pseudoarthrosis of the forearm. *J Hand Surg [Am]* 1988;13A:89–93.
Siebenrock KA, Schöll E, Lottenbach M, Ganz R. Bernese periacetabular osteotomy. *Clin Orthop* 1999;363:9–20.
Smith CF. Tibia vara (Blount's disease). *J Bone Joint Surg [Am]* 1982;64A:630–632.
Soboleski DA, Babyn P. Sonographic diagnosis of developmental dysplasia of the hip: importance of increased thickness of acetabular cartilage. *AJR Am J Roentgenol* 1993;161:839–842.
Sohn C, Grotepass J. 3-dimensional organ image using ultrasound. *Ultraschall Med* 1990;11:295–301.
Sohn C, Lenz GP, Thies M. 3-dimensional ultrasound image of the infant hip. *Ultraschall Med* 1990;11:302–305.
Sponseller PD, Desai SS, Millis MB. Comparison of femoral and innominate osteotomies for the treatment of Legg-Calvé-Perthes disease. *J Bone Joint Surg [Am]* 1988;70A:1131–1139.
Sprengel W. Die angeborne Verschiebung des Schulterblattes nach oben. *Arch Klin Chir* 1891;42:545.
Steel HH. Triple osteotomy of the innominate bone. *J Bone Joint Surg [Am]* 1973;55A: 343–350.
Stulberg SD, Cooperman DR, Wallensten R. The natural history of Legg-Calvé-Perthes disease. *J Bone Joint Surg [Am]* 1981;63A:1095–1108.
Sutherland DH, Greenfield R. Double innominate osteotomy. *J Bone Joint Surg [Am]* 1977;59A:1082–1091.
Suzuki S, Kasahara Y, Futami T, Ushikubo S, Tsuchiya T. Ultrasonography in congenital dislocation of the hip. *J Bone Joint Surg [Br]* 1991;73B:879–883.

Tachdjian MO. *Congenital dislocation of the hip*. New York: Churchill Livingstone; 1982:20–25.
Tachdjian MO. Reflections on complex problems of the hip in the adolescent. *Bull Hosp Jt Dis Orthop Inst* 1985;45:1–20.
Taniguchi A, Tanaka Y, Kadono K, Takakura Y, Kurumatani N. C sign for diagnosis of talocalcaneal coalition. *Radiology* 2003;228:501–505.
Terjesen T, Rundén TO, Johnsen HM. Ultrasound in the diagnosis of congenital dysplasia and dislocation of the hip joints in children older than two years. *Clin Orthop* 1991;262:159–169.
Tillema DA, Golding JSR. Chondrolysis following slipped capital femoral epiphysis in Jamaica. *J Bone Joint Surg [Am]* 1971;53A:1528–1540.
Tönnis D. Normal values of the hip joint for the evaluation of x-rays in children and adults. *Clin Orthop* 1976;119:39–47.
Tredwell SJ. Davis L. A prospective study of congenital dislocation of the hip. *J Pediatr Orthop* 1989;9:386–390.
Trevor D. Tarso-epiphyseal aclasis: a congenital error of epiphyseal development. *J Bone Joint Surg [Br]* 1950;32B:204–213.
Trueta J. Normal vascular anatomy of the human femoral head during growth. *J Bone Joint Surg [Br]* 1957;39B:358.
Waldenström H. The first stages of coxa plana. *J Bone Joint Surg* 1938;20:559–566.
Walter RS, Donaldson JS, Davis CL, et al. Ultrasound screening of high-risk infants. A method to increase early detection of congenital dysplasia of the hip. *Am J Dis Child* 1992;146:230–234.
Walters R, Simons S. Joint destruction—a sequel of unrecognized pin penetrations in patients with slipped capital femoral epiphysis. In: *The Hip Society: Proceedings of the 8th Open Scientific Meeting*. St. Louis: CV Mosby; 1980:145.
Wechsler RJ, Karasick D, Schweitzer ME. Computed tomography of talocalcaneal coalition: imaging techniques. *Skeletal Radiol* 1992;21:353–358.
Weinstein SL. Natural history of congenital hip dislocation (CDH) and hip dysplasia. *Clin Orthop* 1987;225:62–76.
Weishaupt D, Exner GU, Hilfiker PR, Hodler J. Dynamic MR imaging of the hip in Legg-Calvé-Perthes disease: comparison with arthrography. *AJR Am J Roentgenol* 2000;174:1635–1637.
Wenger DR, Bomar JD. Human hip dysplasia: evolution of current treatment concepts. *J Orthop Sci* 2003;8:264–271.
Wynne-Davies R. Acetabular dysplasia and familial joint laxity: two etiological factors in congenital dislocation of the hip. *J Bone Joint Surg [Br]* 1970;52B:704–716.
Yamamuro T, Ishida K. Recent advances in the prevention, early diagnosis, and treatment of congenital dislocation of the hip in Japan. *Clin Orthop* 1984;184: 34–40.

CAPÍTULO

33

ESCOLIOSE E ANOMALIAS COM COMPROMETIMENTO GERAL DO ESQUELETO

Escoliose

Independentemente de sua causa (Fig. 33.1), escoliose é definida como uma curvatura lateral da coluna vertebral ocorrendo no plano coronal. Esse fato a diferencia da cifose, uma curvatura posterior da coluna vertebral no plano sagital, e da lordose, uma curvatura anterior da coluna vertebral também no plano sagital (Fig. 33.2). Se a curva ocorre tanto no plano coronal quanto no sagital, a deformidade é então chamada cifoescoliose. Além de uma curvatura lateral, a escoliose também pode ter um componente rotacional no qual as vértebras rodam na direção da convexidade da curva.

Escoliose Idiopática

A escoliose idiopática, que constitui quase 70% de todas as alterações escolióticas, pode ser classificada em três grupos. O tipo *infantil*, do qual há duas variantes, ocorre em crianças com menos de 4 anos de idade; é observado predominantemente em meninos, e a curvatura geralmente ocorre no segmento torácico com sua convexidade para a esquerda. Na variante *em resolução* (benigna), a curva não costuma aumentar além de 30° e desaparece espontaneamente, não exigindo tratamento. A variante *progressiva* tem mau prognóstico, com potencial para deformidade grave, a não ser que seja iniciado um tratamento agressivo no início do processo. A *escoliose idiopática juvenil* ocorre igualmente em meninos e em meninas dos 4 aos 9 anos. Indubitavelmente, o tipo mais comum de escoliose idiopática, compreendendo 85% dos casos, é a forma *adolescente*, observada predominantemente em meninas a partir dos 10 anos de idade até a época de maturidade esquelética. A coluna torácica ou toracolombar é a mais freqüentemente envolvida, e a convexidade da curva é para a direita (Fig. 33.3). Embora a causa deste tipo não seja conhecida, foi postulada ação de um fator genético e que a escoliose idiopática é um transtorno familial.

Escoliose Congênita

A escoliose congênita é responsável por 10% dos casos desta deformidade. Pode geralmente ser classificada em três grupos, de acordo com MacEwen (Fig. 33.4): aquelas que resultam de *falha na formação vertebral*, que pode ser parcial ou completa (Fig. 33.5); aquelas causadas por *falha na segmentação vertebral*, que pode ser assimétrica e unilateral ou simétrica e bilateral; e aquelas que resultam de uma *combinação* das duas primeiras. Os efeitos da escoliose congênita sobre o equilíbrio e

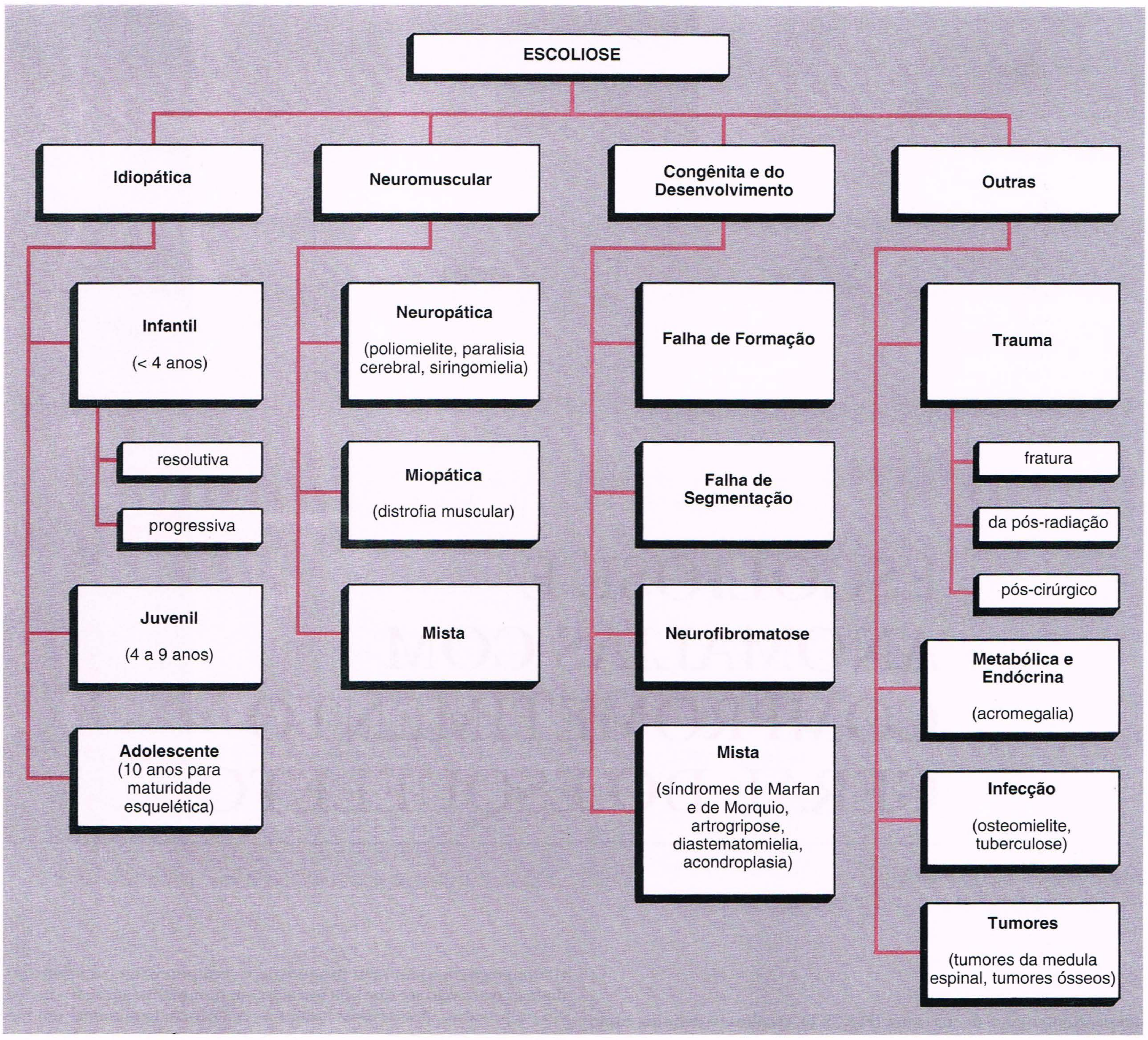

Fig. 33.1 Classificação geral da escoliose com base na causa.

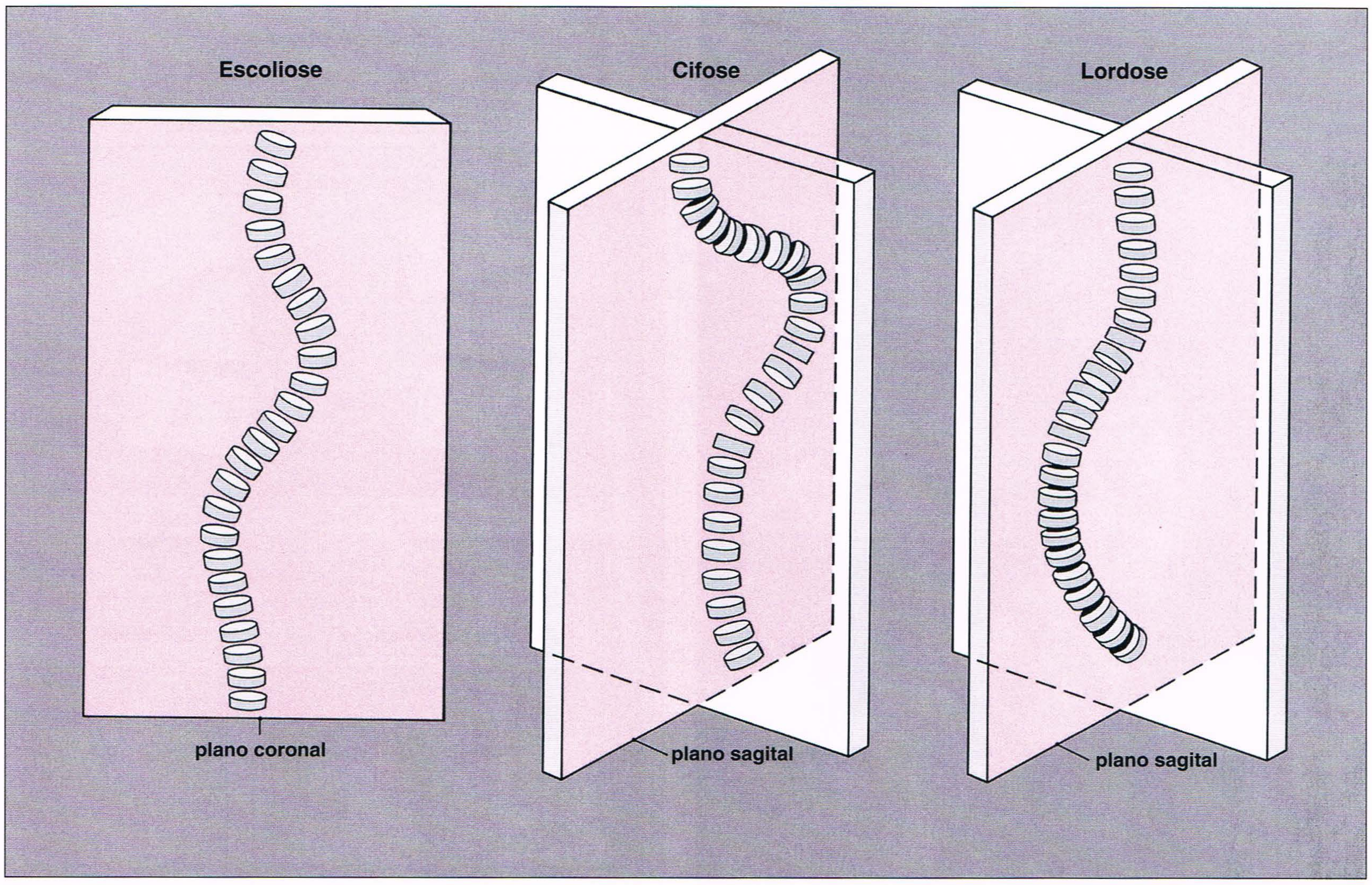

Fig. 33.2 Definições. Escoliose é uma curvatura lateral da coluna no plano coronal (frontal). Cifose é uma curvatura posterior da coluna e lordose é uma curvatura anterior, ambas ocorrendo no plano sagital (lateral).

a sustentação resultam em biomecânica defeituosa em todo o sistema esquelético.

Escolioses Diversas

Várias outras formas de escoliose que têm uma causa específica podem se desenvolver, incluindo neuromuscular, traumática, infecciosa, metabólica e secundária a tumores, entre outras. Sua discussão está além do objetivo deste texto.

Avaliação Radiológica

O exame radiográfico da escoliose inclui incidências ântero-posterior e lateral na posição ortostática de toda a coluna vertebral; uma incidência ântero-posterior em decúbito dorsal centrada na curva escoliótica (ver Figs. 33.3 e 33.5), que é usada para as várias mensurações da curvatura espinal e da rotação vertebral (discutido adiante); e incidências ântero-posteriores obtidas com o paciente curvando-se para cada lado para avaliação dos componentes flexíveis e estruturais da curva. Deve-se ter o cuidado de incluir as cristas ilíacas em pelo menos uma destas radiografias para determinação da maturidade esquelética (ver Figs. 33.14 e 33.15).

Técnicas complementares, como a tomografia convencional e a tomografia computadorizada (TC), podem ser necessárias para a avaliação de lesões congênitas, como as falhas de segmentação. A urografia intravenosa (pielografia, PIV) é essencial na escoliose congênita para pesquisar anomalias associadas do trato geniturinário (Fig. 33.6). A ressonância magnética (RM) é a técnica preferida para a avaliação de alterações associadas da medula espinal e das raízes nervosas.

Uma visão geral das incidências radiográficas e das técnicas radiológicas usadas na avaliação da escoliose é apresentada no Quadro 33.1.

Medidas

Para avaliar os vários tipos de escoliose, certos termos (Fig. 33.7) e medidas têm de ser apresentados. A medida da gravidade de uma curva escoliótica tem aplicação prática não apenas na seleção de pacientes para tratamento cirúrgico, mas também na monitoração dos resultados do tratamento corretivo. Dois métodos amplamente aceitos de medição da curva são as técnicas de Lippman-Cobb (Fig. 33.8) e de Risser-Ferguson (Fig. 33.9). As medidas obtidas por esses métodos, entretanto, não são comparáveis. Os valores fornecidos pelo método de Lippman-Cobb, que determina o ângulo de curvatura apenas pelas extremidades da curva escoliótica, dependendo unicamente da inclinação das vértebras terminais, são geralmente maiores do que aqueles fornecidos pelo método de Risser-Ferguson. Isto também se aplica às percentagens de correção conforme determinadas pelos dois métodos; a percentagem de correção mais favorável é obtida pelo método de Lippman-Cobb. O último método, que foi adotado e padronizado pela Scoliosis Research Society, classifica a gravidade da curvatura escoliótica em sete grupos (Quadro 33.2).

Uma outra técnica para a medição do grau de escoliose, introduzida por Greenspan e colaboradores em 1978, usa um "índice escoliótico". Projetada para fornecer uma representação mais acu-

Fig. 33.3 **Escoliose idiopática.** Radiografia ântero-posterior da coluna em uma menina com 15 anos de idade mostra as características típicas de escoliose idiopática envolvendo o segmento toracolombar. A convexidade da curva é para a direita; uma curva compensatória no segmento lombar tem sua convexidade para a esquerda.

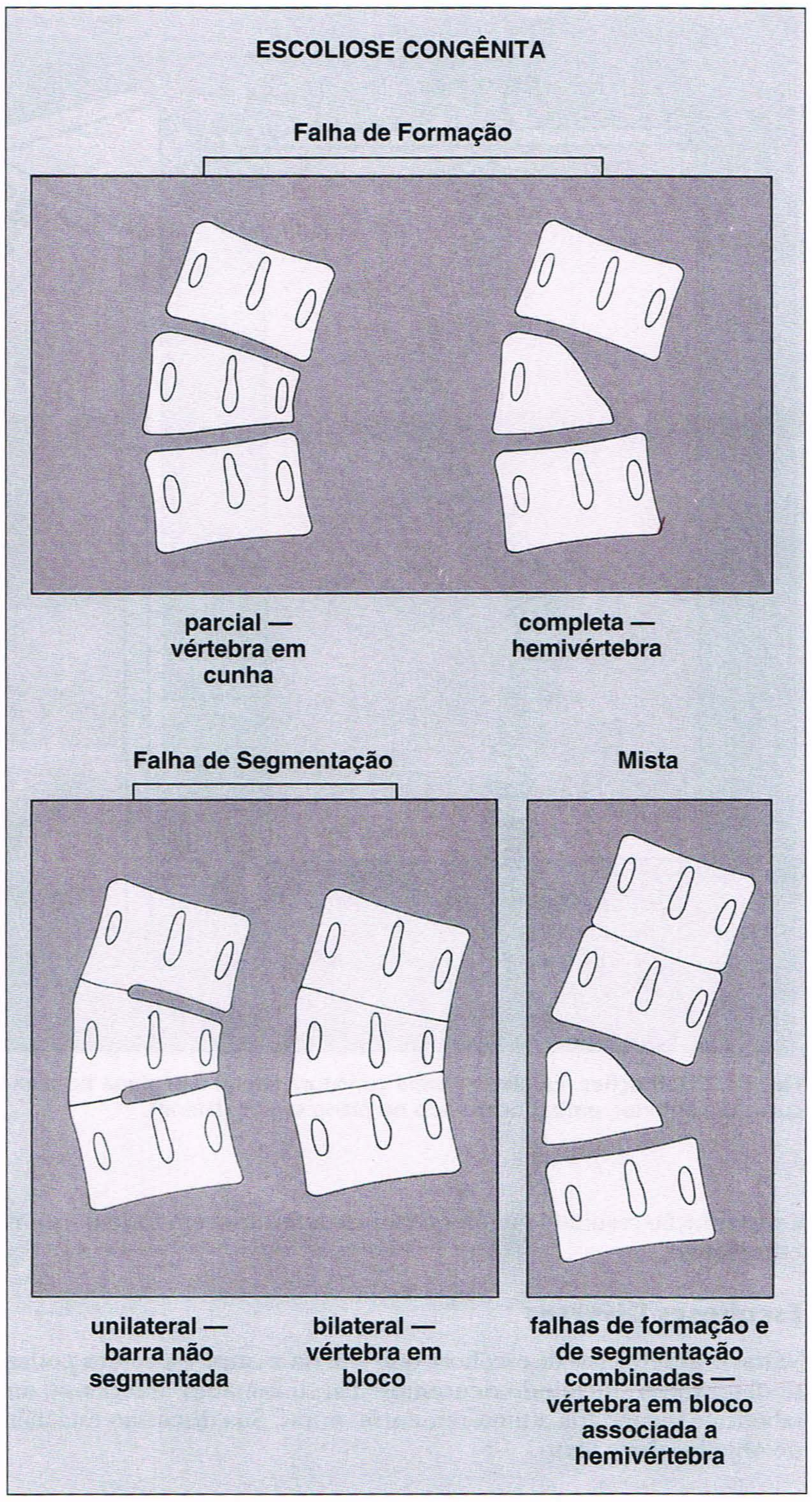

Fig. 33.4 **Classificação da escoliose congênita com base na causa.** (Modificado de MacEwen GD et al., 1968; Winter RB et al., 1968.)

Fig. 33.5 Escoliose congênita. Radiografia ântero-posterior da coluna lombossacra em um homem com 22 anos de idade mostra escoliose causada por hemivértebras, uma falha de formação unilateral completa. Observe a vértebra L3 deformada secundária à fusão defeituosa da hemivértebra do lado esquerdo, onde dois pedículos são evidentes. A escoliose resultante tem sua borda convexa para a esquerda. Uma anomalia associada também é aparente a partir da presença da assim chamada vértebra de transição lombossacra.

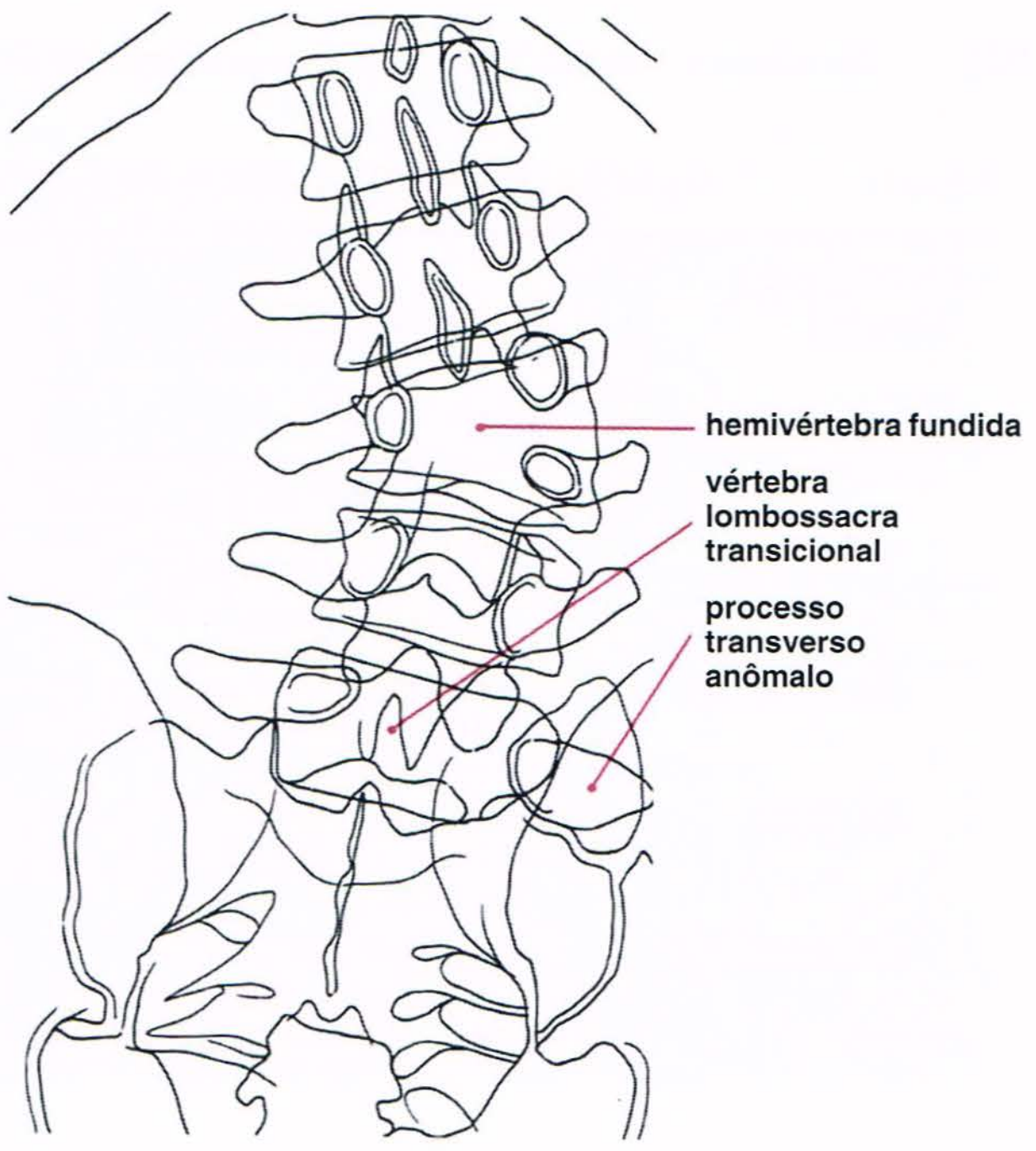

Fig. 33.6 Escoliose congênita. (A) Radiografia ântero-posterior em decúbito dorsal da coluna toracolombar em uma menina com 13 anos de idade mostra escoliose congênita secundária a vértebras em bloco consistindo em uma fusão de L1-3. (B) A PIV mostra apenas o rim esquer- [illegible] está freqüentemente associada com anomalias do trato urinário.



Quadro 33.1 **Incidências Radiográficas Padrão e Técnicas Radiológicas para a Avaliação da Escoliose**

Incidência/ Técnica	Demonstração	Incidência/Técnica	Demonstração
Ântero-posterior	Desvio lateral Ângulo de escoliose (pelos métodos de Risser-Ferguson e Lippman-Cobb e pelo índice escoliótico) Rotação vertebral (pelos métodos de Cobb e Moe)	*Tomografia Convencional e Tomografia Computadorizada* *Mielografia*	Fusão congênita de vértebras Hemivértebras Ancoramento da medula
Da vértebra	Ossificação da apófise do anel como determinante da maturidade esquelética	*Ressonância Magnética*	Alterações das raízes nervosas Compressão e deslocamento do saco tecal Ancoramento da medula
Da pelve	Ossificação da apófise da crista ilíaca como determinante da maturidade esquelética	*Urografia Intravenosa*	Anomalias associadas do trato geniturinário (na escoliose congênita)
Dobramento	Flexibilidade da curva Redução da curva		
Lateral	Cifose e lordose associadas		

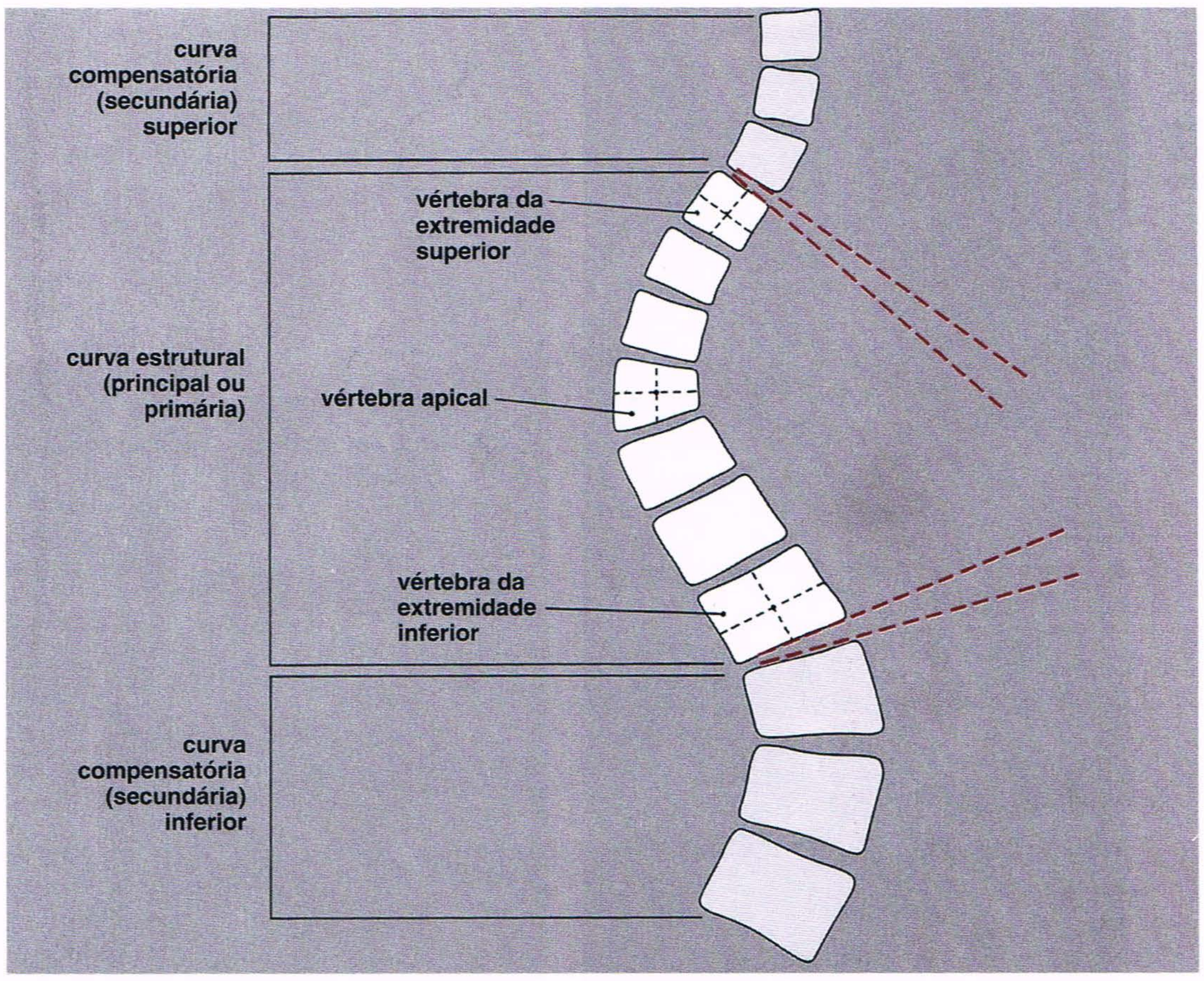

Fig. 33.7 Terminologia usada na descrição da curva escoliótica. As vértebras terminais da curva são definidas como aquelas que se inclinam de forma máxima para dentro da concavidade da curva estrutural. A vértebra apical, que mostra a rotação e o encunhamento mais graves, é aquela cujo centro encontra-se mais lateralmente deslocado da linha central. O centro da vértebra apical é determinado pela interseção de duas linhas, uma traçada a partir do centro das placas terminais superior e inferior e a outra a partir do centro das margens laterais do corpo vertebral. O centro não deve ser determinado pelas linhas diagonais através dos ângulos do corpo vertebral.

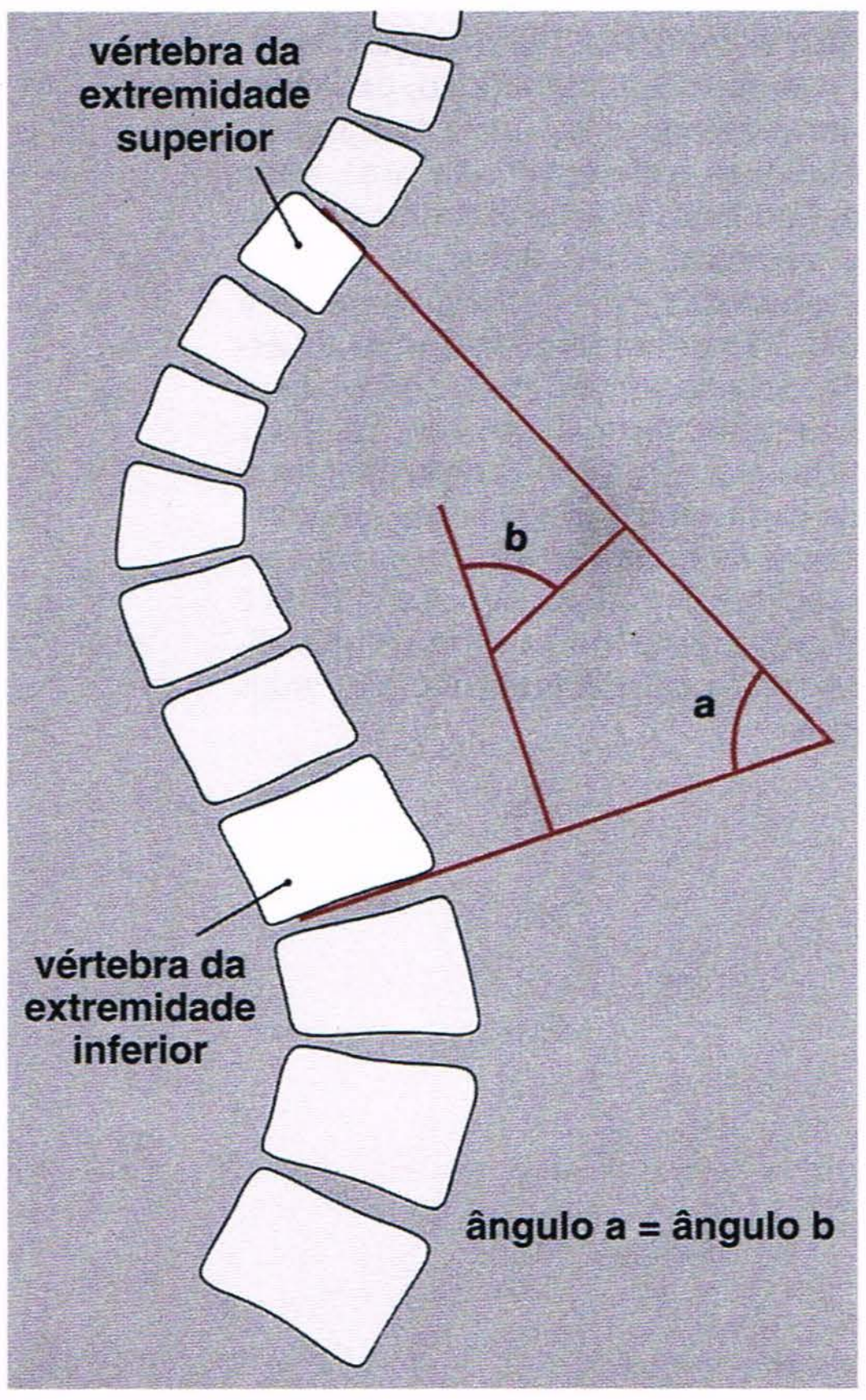

Fig. 33.8 Método de Lippman-Cobb. No método de Lippman-Cobb de medição do grau da curvatura escoliótica, dois ângulos são formados pela interseção de dois conjuntos de linhas. O primeiro conjunto de linhas, uma traçada tangenciando a superfície superior da vértebra da extremidade superior e a outra tangenciando a superfície inferior da vértebra da extremidade inferior, fazem interseção para formar o ângulo (*a*). A interseção do outro conjunto de linhas, cada qual traçada perpendicularmente às linhas tangenciais, forma o ângulo (*b*). Estes ângulos são iguais, e cada um deles pode servir como medida do grau de escoliose.

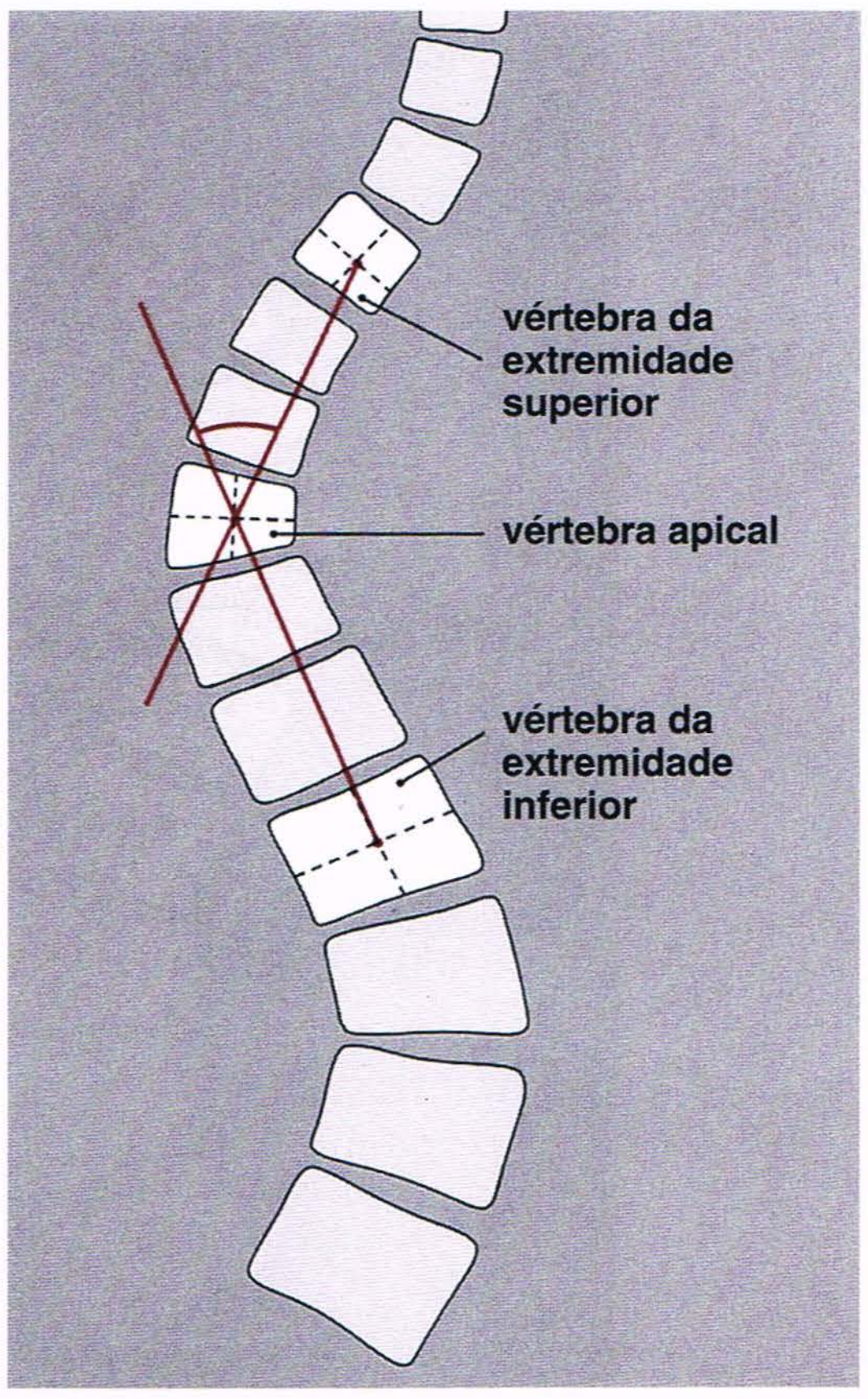

Fig. 33.9 Método de Risser-Ferguson. No método de Risser-Ferguson, o grau da curvatura escoliótica é determinado pelo ângulo formado pela interseção de duas linhas no centro da vértebra apical, a primeira linha originando-se no centro da vértebra da extremidade superior e a outra no centro da vértebra da extremidade inferior.

rada e abrangente da curva escoliótica, a técnica mede o desvio de cada vértebra envolvida a partir da linha espinal vertical conforme determinado por pontos no centro da vértebra imediatamente acima da vértebra da extremidade superior da curva e no centro da vértebra imediatamente abaixo da vértebra da extremidade inferior (Fig. 33.10). Sua característica mais valiosa é que ela minimiza a influência da correção excessiva das vértebras terminais no ângulo medido, uma crítica freqüente da técnica de Lippman-Cobb. Além disso, segmentos curtos ou curvaturas mínimas, freqüentemente difíceis de serem medidos com os métodos atualmente aceitos, são facilmente mensuráveis com esta técnica.

Recentemente, foram introduzidos métodos computadorizados para medida e análise da curva escoliótica. Embora mais acurados do que os métodos manuais, exigem equipamento mais sofisticado e são mais demorados do que os métodos descritos antes.

Além da medida da curvatura escoliótica, a avaliação radiográfica da escoliose também exige a determinação de outros fatores. A medida do grau de *rotação das vértebras* do segmento envolvido pode ser obtida por um dos dois métodos de uso corrente. A técnica de Cobb para graduação da rotação usa a posição do processo espinhoso como um ponto de referência (Fig. 33.11). Na radiografia ântero-posterior normal da coluna vertebral, o processo espinhoso aparece no centro do corpo vertebral se não há rotação. À medida que o grau de rotação aumenta, o processo espinhoso migra na direção da convexidade da curva. O método de Moe, também baseado nas medidas obtidas na incidência ântero-posterior da coluna vertebral, usa a simetria dos pedículos como um ponto de referência, com a migração dos pedículos na direção da convexidade da curva determinando o grau de rotação vertebral (Fig. 33.12).

O fator final na avaliação da escoliose é a determinação da *maturidade esquelética*. Isto é importante tanto para o prognóstico quanto para o tratamento da escoliose, sobretudo do tipo idiopático, porque há um potencial para progressão significativa do grau de curvatura se a maturidade esquelética não tiver sido alcançada. A idade esquelética pode ser determinada pela comparação de uma radiografia da mão de um paciente com os padrões para diversas idades disponíveis em atlas radiográficos. Também pode ser avaliada por observação radiográfica da ossificação da apófise do anel vertebral (Fig. 33.13) ou, como é freqüentemente realizado, a partir da ossificação da apófise ilíaca (Figs. 33.14 e 33.15).

Quadro 33.2 **Classificação de Lippman-Cobb da Curvatura Escoliótica**

Grupo	Ângulo de Curvatura (Graus)
I	< 20
II	21-30
III	31-50
IV	51-75
V	76-100
VI	101-125
VII	> 125

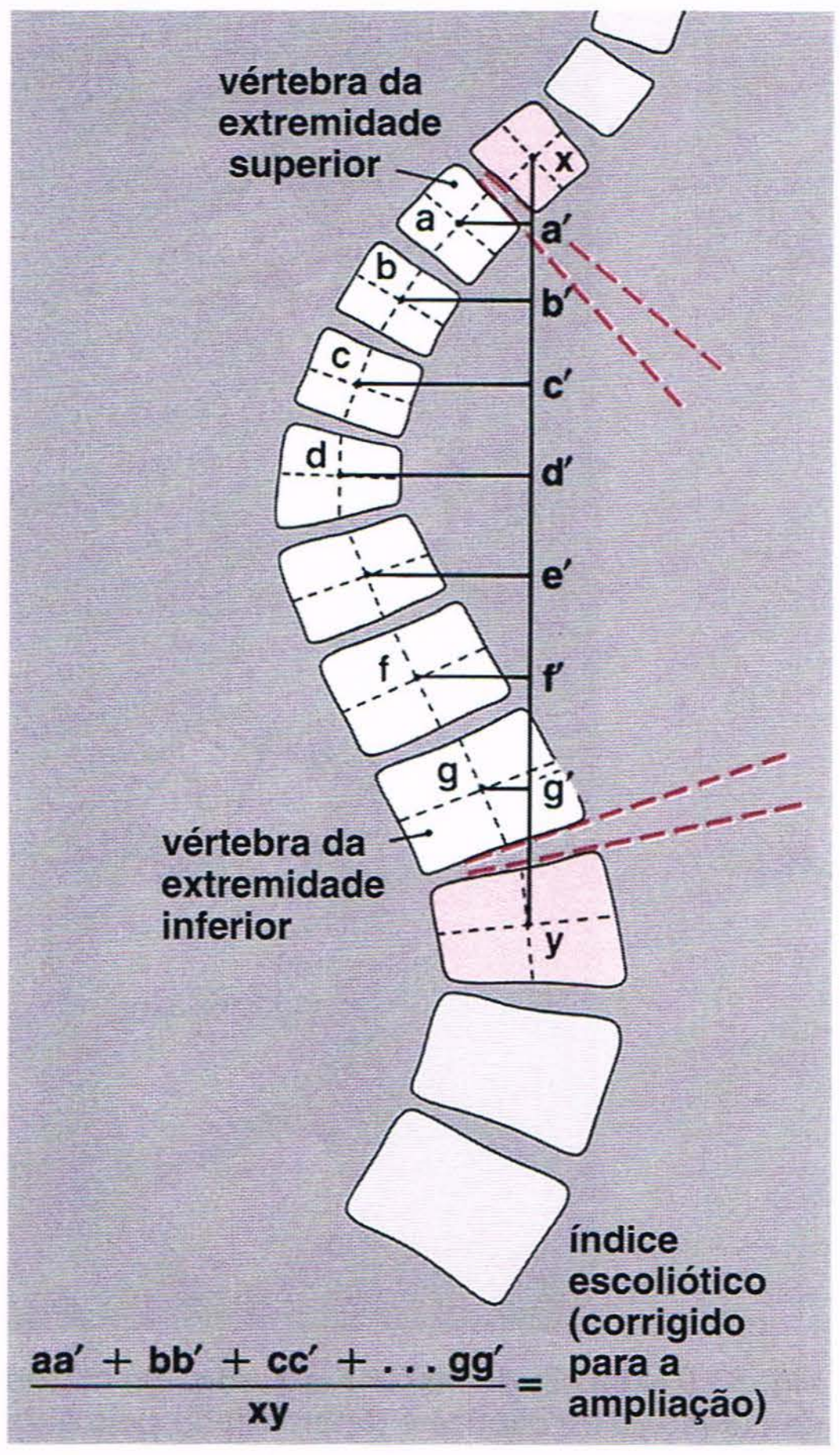

Fig. 33.10 **Índice escoliótico.** Na medição da escoliose com o uso do índice escoliótico, cada vértebra (*a-g*) é considerada uma parte integral da curva. Primeiramente é determinada uma linha espinal vertical (*xy*) cujos pontos extremos sejam os centros das vértebras imediatamente acima e abaixo das vértebras das extremidades superior e inferior da curva. São então traçadas linhas a partir do centro de cada corpo vertebral perpendicularmente à linha espinal vertical (*aa′, bb′,...gg′*). Os valores fornecidos por estas linhas representam o desvio linear de cada vértebra; sua soma, dividida pelo comprimento da linha vertical (*xy*) para corrigir a ampliação radiográfica, fornece o índice escoliótico. Um valor zero indica uma coluna alinhada; quanto maior o índice escoliótico, mais grave a escoliose.

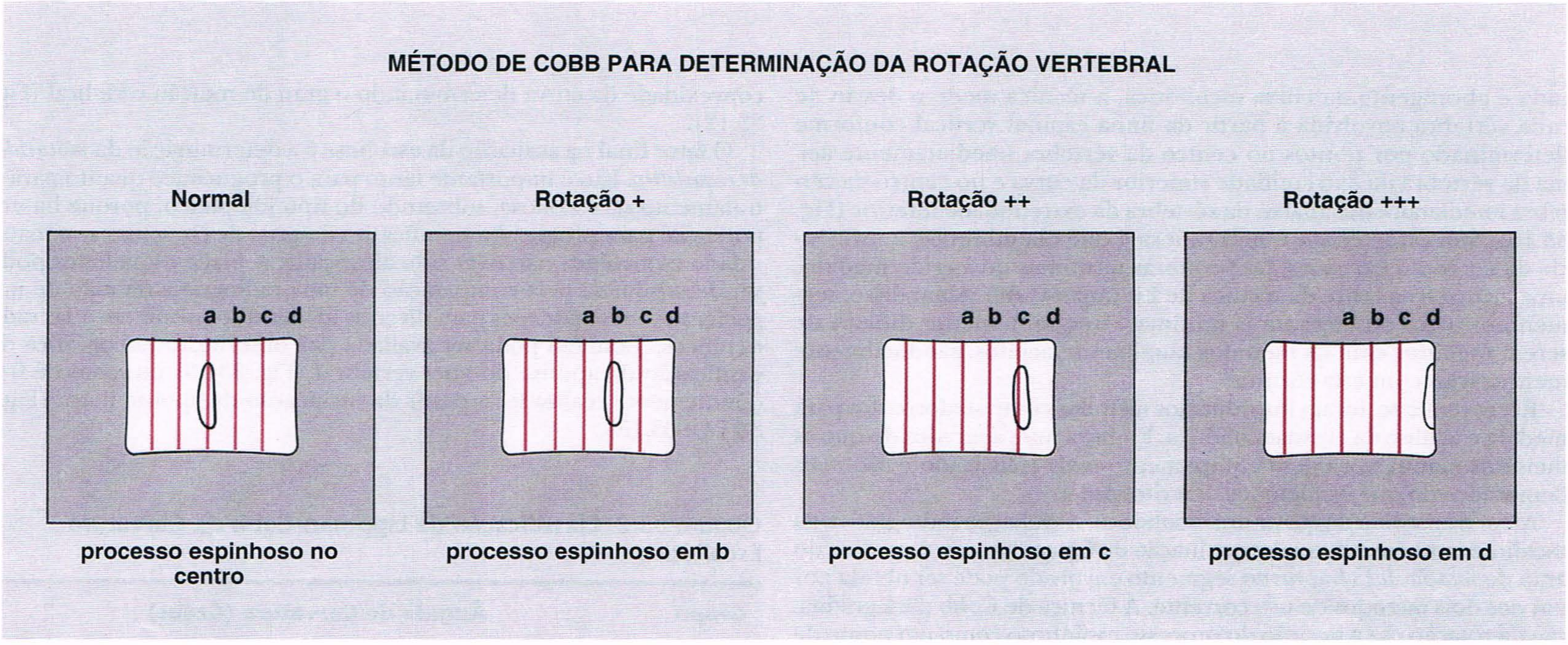

Fig. 33.11 **Método do processo espinhoso de Cobb.** No método do processo espinhoso de Cobb para determinação de rotação, a vértebra é dividida em seis partes iguais. Normalmente, o processo espinhoso aparece no centro. Sua migração para certos pontos na direção da convexidade da curva marca o grau de rotação.

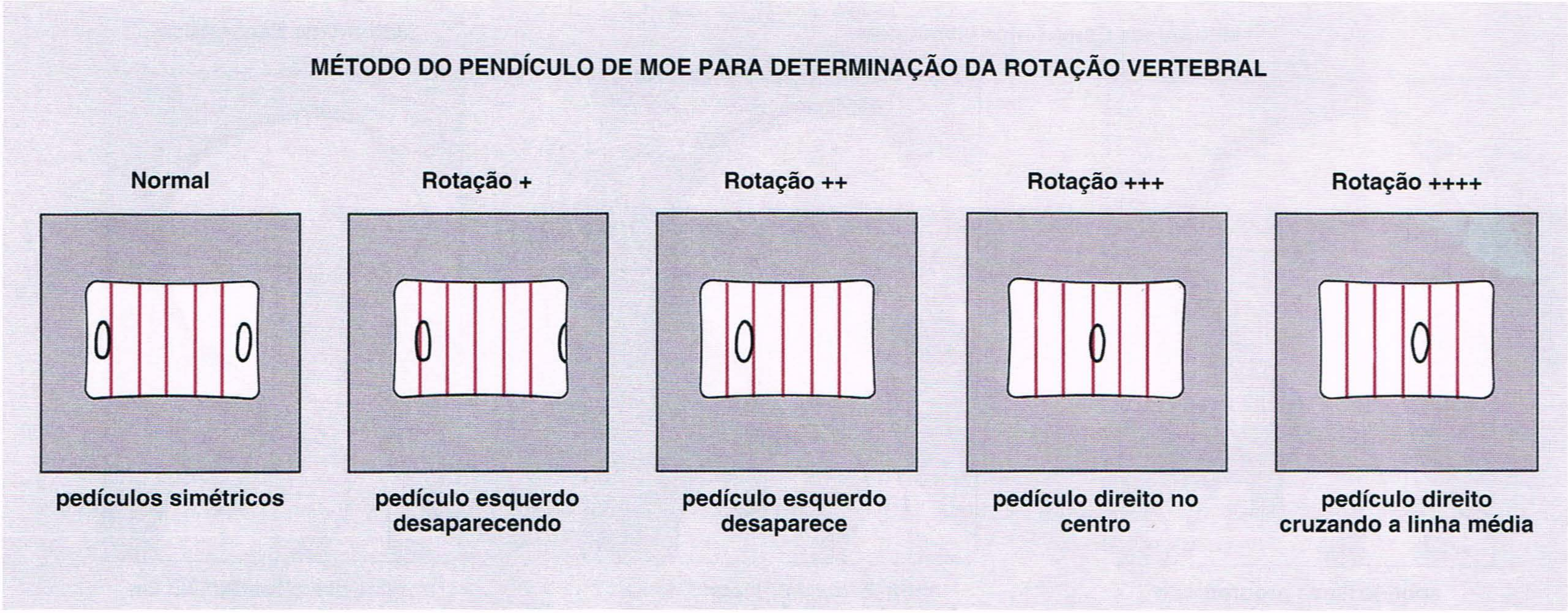

Fig. 33.12 Método do pedículo de Moe. O método do pedículo de Moe para determinação de rotação divide a vértebra em seis partes iguais. Normalmente, os pedículos aparecem nas partes mais externas. A migração de um pedículo para certos pontos na direção da convexidade da curva determina o grau de rotação.

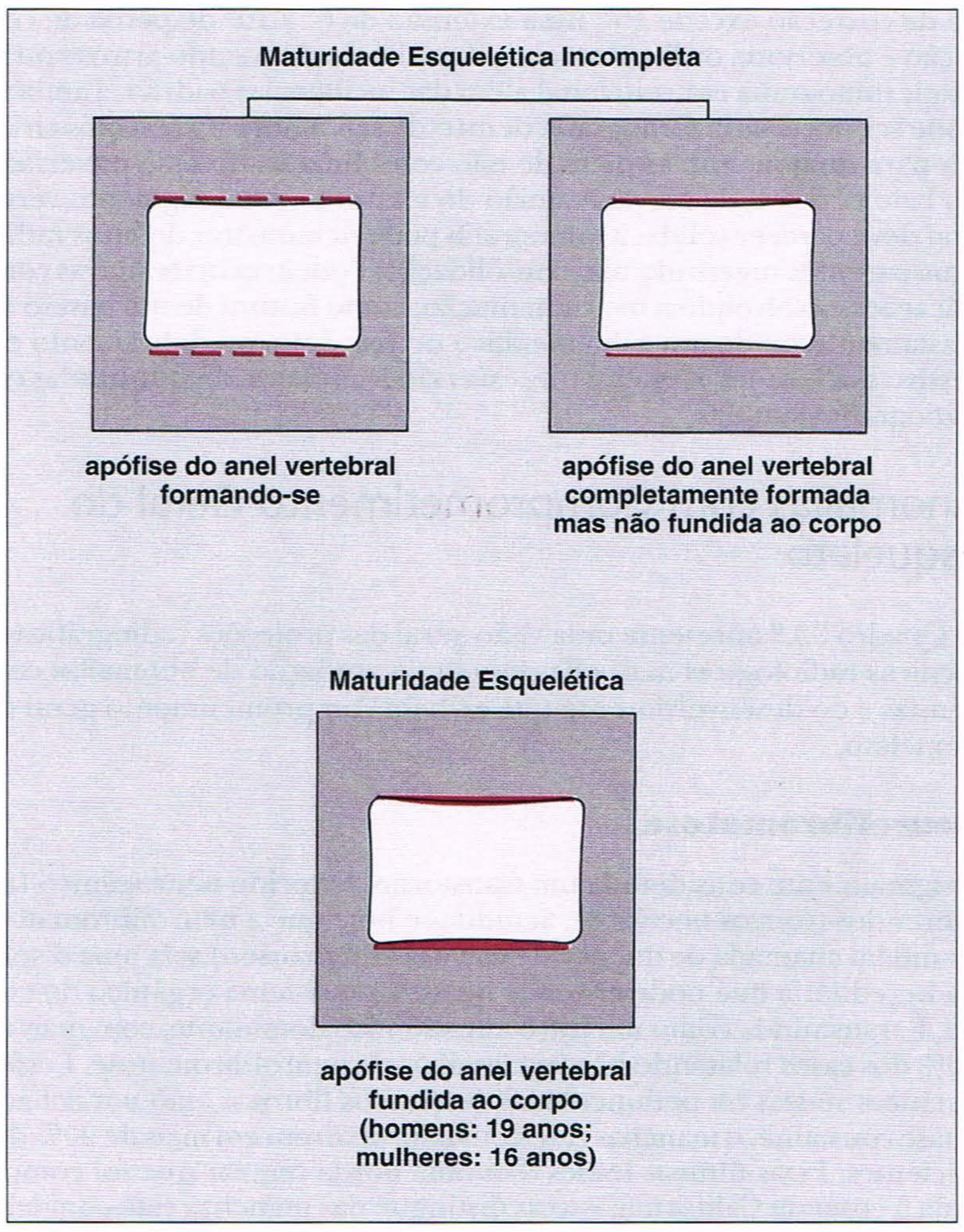

Fig. 33.13 Maturidade esquelética. Determinação da maturidade esquelética a partir da ossificação da apófise do anel vertebral.

Fig. 33.14 Maturidade esquelética. A ossificação da apófise ilíaca é útil na determinação da idade esquelética. A progressão da apófise nesta menina com 14 anos de idade com escoliose idiopática se completou, mas a ausência de fusão com a crista ilíaca indica maturação esquelética contínua.

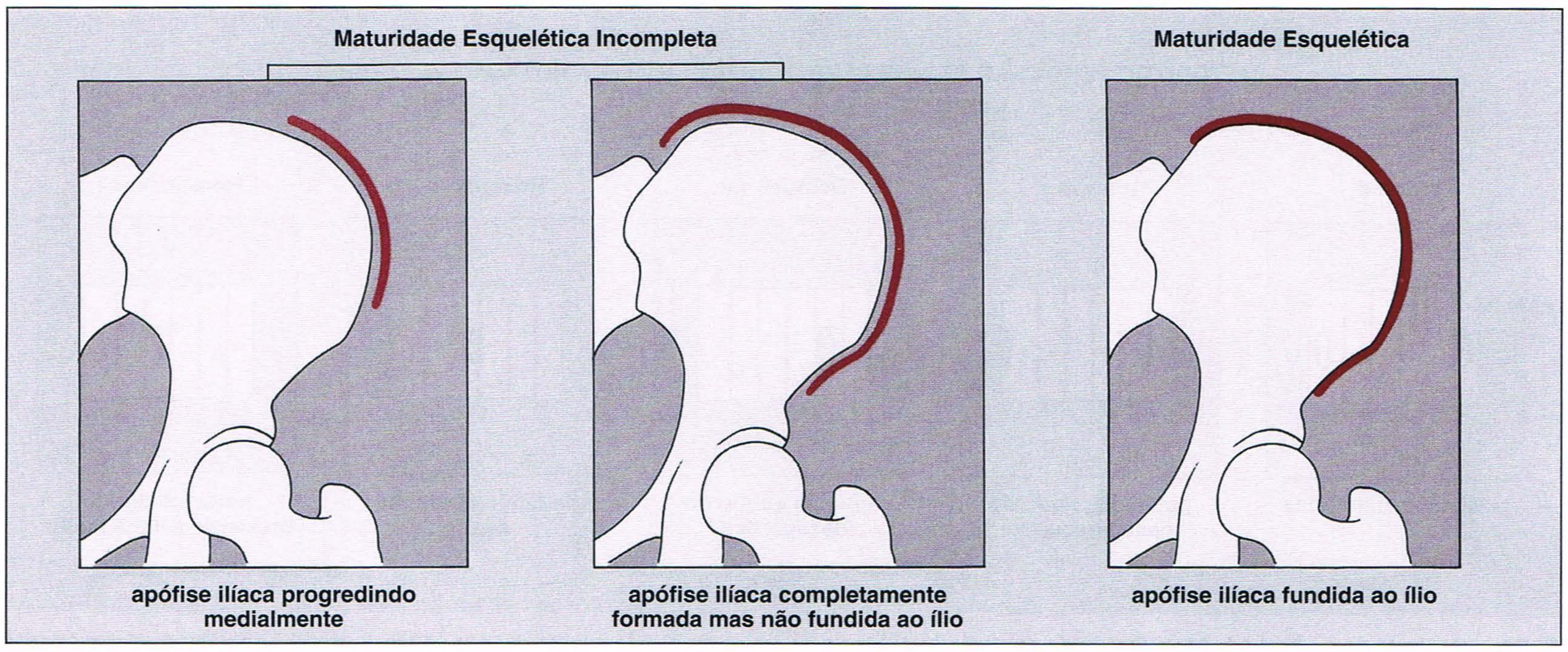

Fig. 33.15 Maturidade esquelética. Determinação da maturidade esquelética a partir do estado de ossificação da apófise ilíaca.

Tratamento

Existem vários procedimentos cirúrgicos para o tratamento da escoliose. O principal objetivo da cirurgia é equilibrar e fundir a coluna vertebral para prevenir a progressão da deformidade; o seu objetivo secundário é corrigir a curva escoliótica na medida de sua flexibilidade. A determinação do nível de fusão depende de vários fatores, incluindo a causa da escoliose e a idade do paciente, bem como o padrão da curva escoliótica e o grau da rotação vertebral conforme avaliada durante o exame radiográfico do paciente.

Atualmente a fusão vertebral costuma ser acompanhada por fixação interna da coluna vertebral para fornecer estabilidade. Um dos métodos mais populares para fixação interna é a técnica de Harrington-Luque (instrumentação segmentar de Wisconsin), com o uso de bastões de afastamento com extremidades quadradas e alças metálicas inseridas através das bases dos processos espinhosos e conectadas a dois bastões paravertebrais contornados (Fig. 33.16). O procedimento envolve decorticação das lâminas e dos processos espinhosos, obliteração das articulações facetárias posteriores pela remoção da cartilagem e a colocação de um enxerto ósseo autógeno a partir da crista ilíaca ao longo do lado côncavo da curva. Os ganchos dos bastões de afastamento são inseridos sob as lâminas nas extremidades superior e inferior da curva. Os bastões paravertebrais pré-dobrados de aço inoxidável (bastões de Luque ou bastões L) são ancorados dentro dos processos espinhosos ou da pelve, dependendo da localização da curva; fios, passados através da base do processo espinhoso em cada nível da coluna vertebral, são então fixados aos bastões L. Variações nessa técnica têm sido usadas com instrumentação com bastões L isoladamente, o que envolve o uso de fios sublaminares fixados aos bastões, ou uma combinação de afastadores de Harrington e fios fixados a eles. Recentemente, a instrumentação vertebral de Cotrel-Dubousset com o uso de bastões serrilhados ganhou popularidade. A fixação é alcançada por meio de levantamento dos pedículos e processos transversos com gancho duplo em vários níveis. Os dois bastões serrilhados são estabilizados adicionalmente por dois dispositivos de tração transversa. A técnica de Dwyer, envolvendo fixação anterior da coluna vertebral e obliteração dos discos intervertebrais, também é usada no tratamento cirúrgico da escoliose, embora mais freqüentemente nas formas paralíticas da deformidade.

A avaliação radiográfica pós-operatória da fixação interna pela técnica de Harrington-Luque deve ser concentrada em: (a) se os ganchos do bastão de Harrington estão ancorados de forma apropriada com suas braçadeiras nas lâminas das vértebras superior e inferior do segmento fundido; (b) se um gancho separou-se ou foi deslocado; e (c) se os bastões e os fios estão intactos. Além disso, devem ser buscadas evidências de pseudo-artrose das vértebras fundidas quando a perda pós-operatória de correção excede 10°; uma extensão de 6° a 10° de perda de correção é observada ordinariamente. A avaliação de pseudo-artrose pode exigir tomografia convencional além das incidências padrão. Também pode ser necessária tomografia dentro de seis a nove meses após cirurgia para demonstrar suspeita de não-consolidação do osso enxertado no lado côncavo da curva. A união do enxerto com o segmento vertebral deve parecer sólida; a tomografia pode demonstrar defeitos radiotransparentes sugerindo não-consolidação. Podem ocorrer outras complicações envolvendo a instrumentação, como fratura de um bastão de afastamento ou de um cabo metálico ou parafuso, ou dobramento excessivo dos bastões. Geralmente, estas são facilmente demonstradas em radiografias simples.

Anomalias com Comprometimento Geral do Esqueleto

O Quadro 33.3 apresenta uma visão geral das projeções radiográficas e técnicas radiológicas mais eficazes para a avaliação de anomalias congênitas e do desenvolvimento que exibem comprometimento geral do esqueleto.

Neurofibromatose

Originalmente considerada um transtorno do tecido neurogênico (tumores dos troncos nervosos), acredita-se hoje que a neurofibromatose (também chamada de doença de von Recklinghausen) seja uma displasia hereditária que pode envolver quase todo sistema orgânico do corpo. É transmitida como um traço autossômico dominante, com mais de 50% dos casos relatando história familiar de neurofibromatose. Lesões cutâneas sésseis ou pedunculadas (moluscos fibrosos) são um achado quase constante, e manchas café-com-leite ocorrem em mais de 90% dos pacientes. Essas últimas lesões têm uma borda regular que foi comparada à costa da Califórnia; isso as distingue das manchas café-com-leite observadas na displasia fibrosa, que têm bordas irregulares semelhantes à costa do Maine. A neurofibromatose plexiforme é um envolvimento difuso dos nervos, associado a massas elefantóides dos tecidos moles

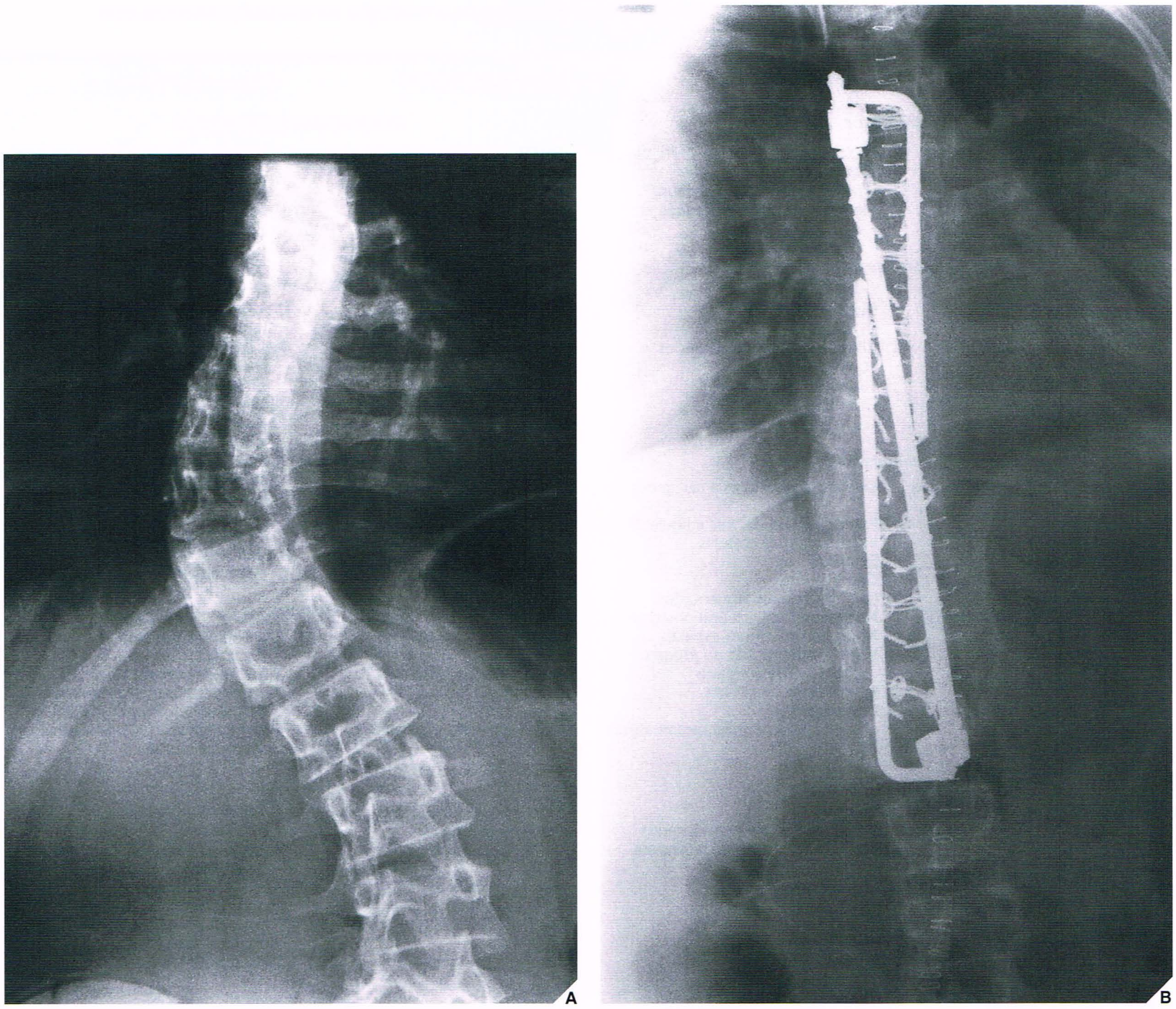

Fig. 33.16 **Tratamento da escoliose.** (A) Radiografia ântero-posterior pré-operatória da coluna lombar em uma menina com 15 anos de idade mostra dextroescoliose idiopática. (B) Radiografia pós-operatória mostra a colocação de um afastador de Harrington e de dois bastões de Luque. Observe os múltiplos fios fixados no interior dos bastões L pré-dobrados.

Quadro 33.3 Incidências Radiográficas e Técnicas Radiológicas Mais Eficazes para a Avaliação de Anomalias Comuns com Comprometimento Geral do Esqueleto

Incidência/Técnica	Alterações Típicas	Incidência/Técnica	Alterações Típicas
Artrogripose		*Doença de Morquio-Brailsford*	
Ântero-posterior,	Subluxações e luxações múltiplas	Ântero-posterior e lateral da coluna	Vértebras ovais ou em forma de

Fig. 33.17 **Neurofibromatose.** Radiografia ântero-posterior das pernas em uma menina com 11 anos de idade com neurofibromatose mostra erosões semelhantes a cavidades na porção superior das tíbias e fíbulas, um achado comum nesta doença.

(elefantíase neuromatosa) e a aumento localizado ou generalizado de uma parte de um membro ou de todo o membro. Pacientes com estas manifestações estão particularmente sujeitos a tumores malignos (ver Fig. 22.33).

Alterações esqueléticas são freqüentemente encontradas na neurofibromatose; pelo menos 50% dos pacientes apresentam algumas alterações ósseas, mais amiúde erosões corticais extrínsecas, semelhantes a cavidades, resultantes de compressão direta por neurofibromas adjacentes. Isto é observado comumente nos ossos longos (Fig. 33.17) e nas costelas. Os ossos longos exibem freqüentemente deformidades em arqueamento, e pseudo-artroses, observadas em cerca de 10% dos casos, ocorrem mais amiúde na porção inferior da tíbia e da fíbula (Fig. 33.18).

Este tipo de falsa formação articular tem de ser diferenciado da pseudo-artrose congênita. Além disso, os ossos longos são o local de lesões que foram uma vez consideradas como representando neurofibromatose intra-óssea; essas imagens radiotransparentes semelhantes a cistos são agora consideradas defeitos corticais fibrosos e fibromas não ossificantes, associados à neurofibromatose. Desgaste dos ossos também é uma característica típica da neurofibromatose (Fig. 33.19).

A coluna vertebral é o segundo local mais comum de alterações esqueléticas na neurofibromatose. A escoliose ou cifoescoliose, que caracteristicamente envolve um segmento curto da coluna vertebral com angulação aguda, comumente ocorre na coluna cervical inferior ou torácica superior. Pode ocorrer também alargamento dos forames intervertebrais no segmento cervical, resultando de neurofibromas em forma de haltere originando-se nas raízes dos nervos espinais (Fig. 33.20). Nos segmentos torácico e lombar, festonamento da borda posterior dos corpos vertebrais é um outro aspecto característico (Fig. 33.21). Embora a maioria destas alterações possa ser facilmente diagnosticada com radiografia convencional, algumas técnicas complementares podem ser úteis. A mielografia é particularmente valiosa para a demonstração do volume do espaço subaracnóide aumentado e da ectasia dural localizada que se estende para o interior dos defeitos

Fig. 33.18 **Neurofibromatose.** Radiografia lateral da porção inferior da perna direita de um menino de 11 anos de idade com neurofibromatose generalizada mostra arqueamento anterior da tíbia e fíbula distais, associado com pseudo-artrose. Observe as erosões por pressão no terço médio da diáfise tibial.

Fig. 33.19 **Neurofibromatose.** Radiografia lateral da porção inferior da perna e do pé de uma mulher com 37 anos de idade e neurofibromatose plexiforme mostra desgaste do calcâneo e hipertrofia acentuada dos tecidos moles (elefantíase).

Fig. 33.20 **Neurofibromatose.** Radiografia oblíqua da coluna cervical em um homem com 26 anos de idade mostra alargamento dos forames neurais superiores secundário a neurofibromas em forma de halteres originando-se nas raízes nervosas espinais.

festonados nos corpos vertebrais; com o advento da RM, esta modalidade se tornou mais prevalente na investigação das alterações anteriormente mencionadas.

Osteogênese Imperfeita

A osteogênese imperfeita, também conhecida como fragilidade óssea, é um transtorno hereditário congênito, não ligado ao sexo, que se manifesta no esqueleto como um defeito primário na matriz óssea. É caracterizada por fragilidade óssea resultante de qualidade e/ou quantidade alterada do colágeno do tipo I. Dependendo do tipo de osteogênese imperfeita, a herança do transtorno pode ser autossômica dominante, autossômica dominante com nova mutação ou autossômica recessiva. Looser, em 1906, dividiu esta doença em duas formas, "congênita" e "tardia", e sugeriu que elas são expressões da mesma doença. A osteogênese imperfeita congênita (doença de Vrolik) foi classificada como a forma mais grave, que é evidente ao nascimento e marcada por arqueamento dos membros superiores e inferiores em um lactente que é natimorto ou que não sobrevive ao período neonatal. A osteogênese imperfeita tardia (doença de Ekman-Lobstein), mais benigna, na qual há uma expectativa de vida normal, pode mostrar fraturas presentes ao nascimento, mas estas mais freqüentemente aparecem mais tarde durante o primeiro ano de vida. Esta doença também está associada a outras manifestações, tais como deformidades dos membros, escleróticas azuis, frouxidão ligamentar e alterações dentárias.

Fig. 33.21 **Neurofibromatose.** Radiografia localizada lateral da coluna torácica inferior em uma mulher com 29 anos de idade mostra festonamento da borda posterior da vértebra T12, uma manifestação comum desta doença.

Classificação

Em geral, quatro características clínicas principais caracterizam a osteogênese imperfeita: (a) osteoporose com fragilidade óssea alterada; (b) escleróticas azuis; (c) dentição defeituosa (dentinogênese imperfeita); e (d) início pré-senil de comprometimento auditivo. Outras características clínicas também podem ser observadas, entre as quais frouxidão ligamentar e hipermobilidade das articulações, baixa estatura, facilidade para se contundir, cicatrizes hiperplásicas e regulação alterada da temperatura. A classificação mais antiga da osteogênese imperfeita em dois tipos, congênita e tardia, falhou em refletir a complexidade e a natureza heterogênea deste transtorno. A nova classificação proposta por Sillence e colegas em 1979, e revisada posteriormente, é baseada em características fenotípicas e no tipo de herança. Atualmente, são reconhecidos quatro tipos principais de osteogênese imperfeita e seus subtipos:

Tipo I — O mais comum do transtorno, é uma forma relativamente leve, com herança autossômica dominante. A fragilidade óssea é leve a moderada e osteoporose está invariavelmente presente. As escleróticas são distintamente azuis e perda ou comprometimento da audição é uma característica comum. A estatura é normal ou próxima ao normal. Ossos wormianos estão presentes. Os dois subtipos são distinguidos pela presença de dentes normais (subtipo IA) ou de dentinogênese imperfeita (subtipo IB).

Tipo II — Esta é a forma fetal ou perinatal letal do transtorno. Esta forma mostra uma herança autossômica dominante com nova mutação. A natureza muito grave da osteoporose generalizada, a fragilidade óssea e o retardo grave do crescimento intra-uterino resultam em morte no período fetal ou perinatal precoce. Dos lactentes que sobrevivem, 80% a 90% morrem por volta das quatro semanas de idade. Todos os pacientes neste grupo têm características radiológicas típicas da osteogênese imperfeita. Além disso, as escleróticas são azuis e a face tem forma de triângulo causada por ossos craniofaciais amolecidos e um nariz adunco. A calvária é grande em relação à face, e o crânio mostra ausência acentuada de mineralização, assim como ossos wormianos. Os membros são curtos, largos e angulados. Três subtipos, A, B e C, são marcados por diferenças na aparência das costelas e dos ossos longos. No subtipo A, os ossos longos são largos e enrugados e as costelas são largas, com formação em contas contínuas. No subtipo B, os ossos longos também são largos e enrugados, mas as costelas mostram formação em contas descontínuas ou ausência de formação em contas. O subtipo C é caracterizado por ossos longos finos e fraturados e costelas que são finas e com formação em contas.

Tipo III — Esta é uma forma grave e progressiva e representa uma herança autossômica dominante rara com novas mutações. A fragilidade óssea e a osteopenia são consideráveis, levando com a idade a fraturas múltiplas e a deformidade grave e progressiva dos ossos longos e da coluna vertebral. As alterações ósseas são geralmente menos graves do que no tipo II e mais graves do que nos tipos I ou IV. As escleróticas são normais, embora de um azul pálido ou cinza ao nascimento, mas a cor muda ao longo dos primeiros anos de vida até se tornar normal por volta da adolescência ou da idade adulta. A calvária é grande, fina e mal ossificada; ossos wormianos estão presentes.

Tipo IV — Este também é um tipo raro de osteogênese imperfeita e é herdado como um traço autossômico dominante. Caracteristicamente, existem osteoporose, fragilidade óssea e deformidades, mas elas são muito leves. As escleróticas são geralmente normais. A incidência de comprometimento auditivo é baixa e é ainda mais baixa do que no tipo I.

Avaliação Radiológica

As características radiológicas da osteogênese imperfeita são facilmente identificadas nas radiografias convencionais. Osteoporose grave, deformidades dos ossos e adelgaçamento dos córtices são características consistentemente observadas. Os ossos também se encontram rarefeitos e gráceis, com uma aparência em forma de trompete na metáfise (Fig. 33.22). Outras alterações esqueléticas típicas são observadas no crânio, onde ossos wormianos são uma característica reconhecível (Fig. 33.23), e na coluna vertebral, onde cifoescoliose grave pode se desenvolver a partir de uma combinação de osteoporose, frouxidão ligamentar e deformidades pós-traumáticas (Fig. 33.24). Em crianças com um grau grave do transtorno, as metáfises e as epífises dos ossos longos podem exibir numerosas áreas radiotransparentes festonadas com margens escleróticas (Fig. 33.25). Esta aparência é chamada de "calcificações em forma de pipoca" e pode ser o resultado de fragmentação traumática da placa de crescimento. A pelve está invariavelmente deformada, e a protrusão acetabular é um achado freqüente (Fig. 33.26).

Fig. 33.22 Osteogênese imperfeita. Incidência lateral da perna de um menino com 12 anos de idade e doença do tipo III mostra adelgaçamento dos córtices e arqueamento anterior da tíbia e da fíbula. Observe a aparência em forma de trompete da metáfise tibial.

Diagnóstico Diferencial

Ocasionalmente, a osteogênese imperfeita pode ser diagnosticada equivocadamente como abuso infantil ou vice-versa. A história do paciente e familiar, o exame físico, o diagnóstico por imagem e o curso

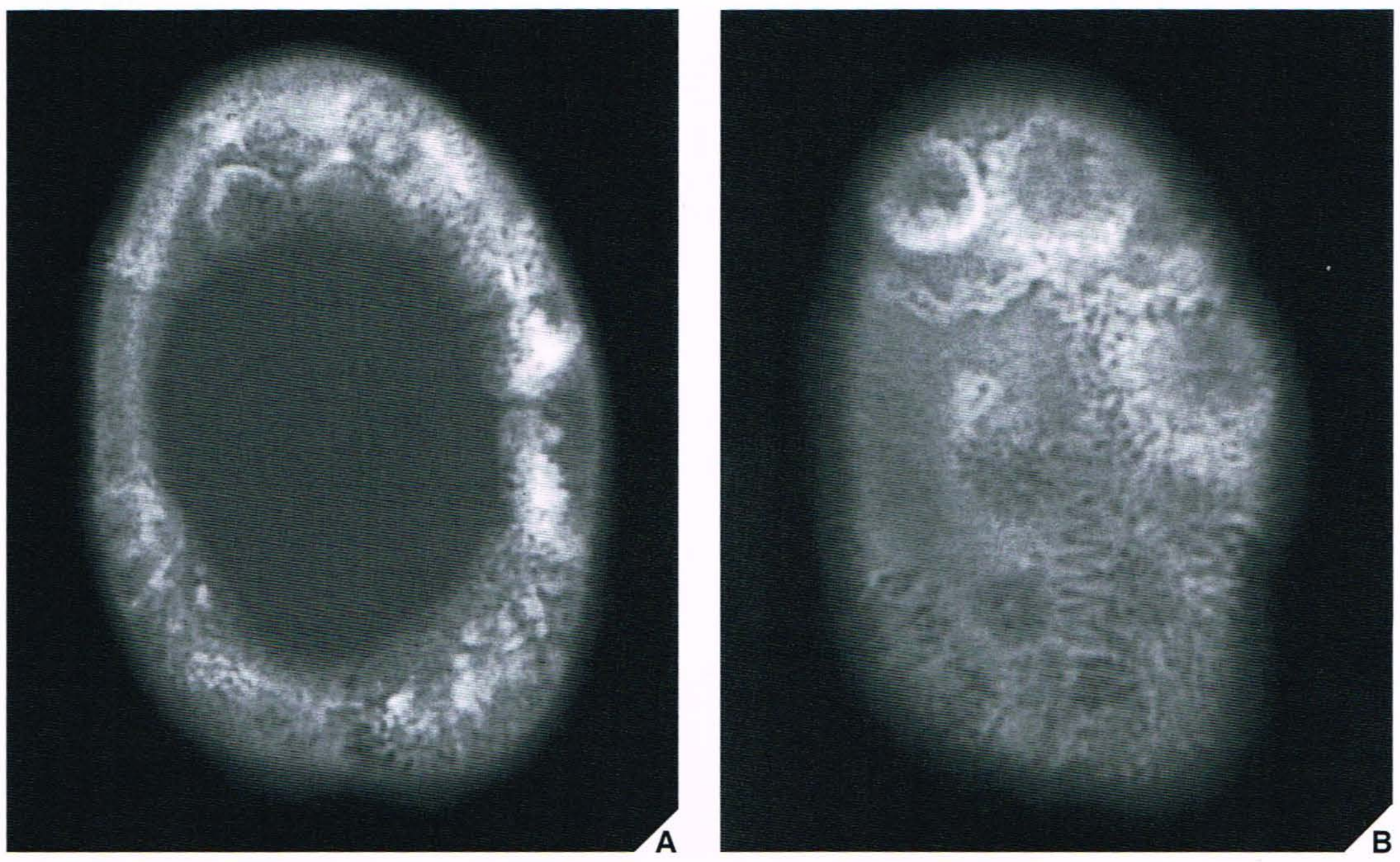

Fig. 33.23 TC de osteogênese imperfeita. Cortes de TC axiais do crânio **(A)** através dos ossos frontal e parietal e **(B)** através do vértice mostram ossos suturais (wormianos).

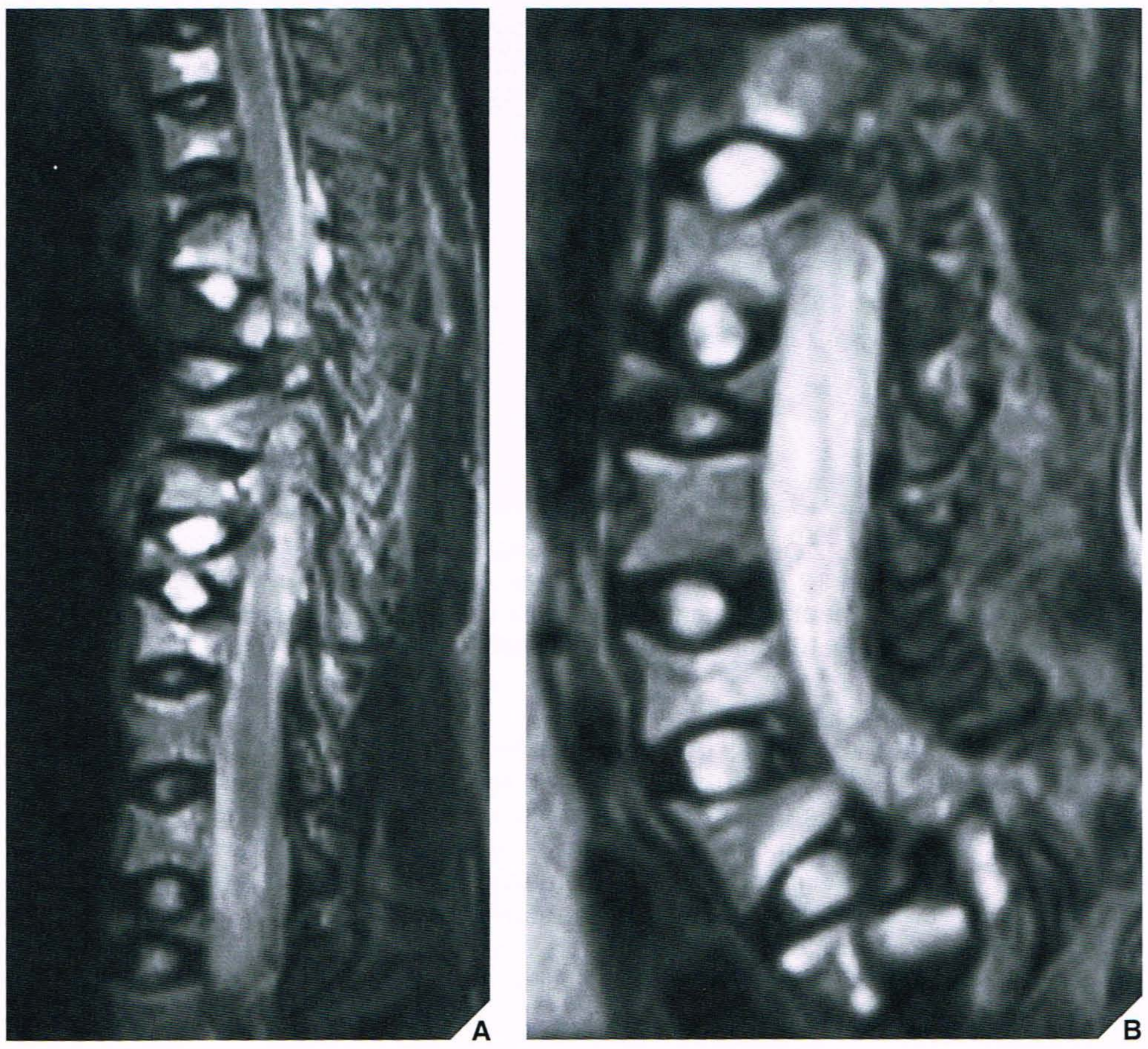

Fig. 33.24 RM de osteogênese imperfeita. (A) RM sagital ponderada em T2 da coluna torácica em um menino com 13 anos de idade com osteogênese imperfeita mostra fraturas por compressão de vários corpos vertebrais associadas com cifose e compressão da medula espinal. **(B)** RM sagital ponderada em T2 da coluna lombar mostra fraturas vertebrais múltiplas e ectasia dural.

Fig. 33.25 Osteogênese imperfeita. Radiografia ântero-posterior da perna esquerda em um menino com 12 anos de idade com osteogênese imperfeita do tipo III mostra calcificações em forma de pipoca nas extremidades articulares dos ossos longos. Um pino de Rush foi colocado na tíbia devido a uma fratura patológica.

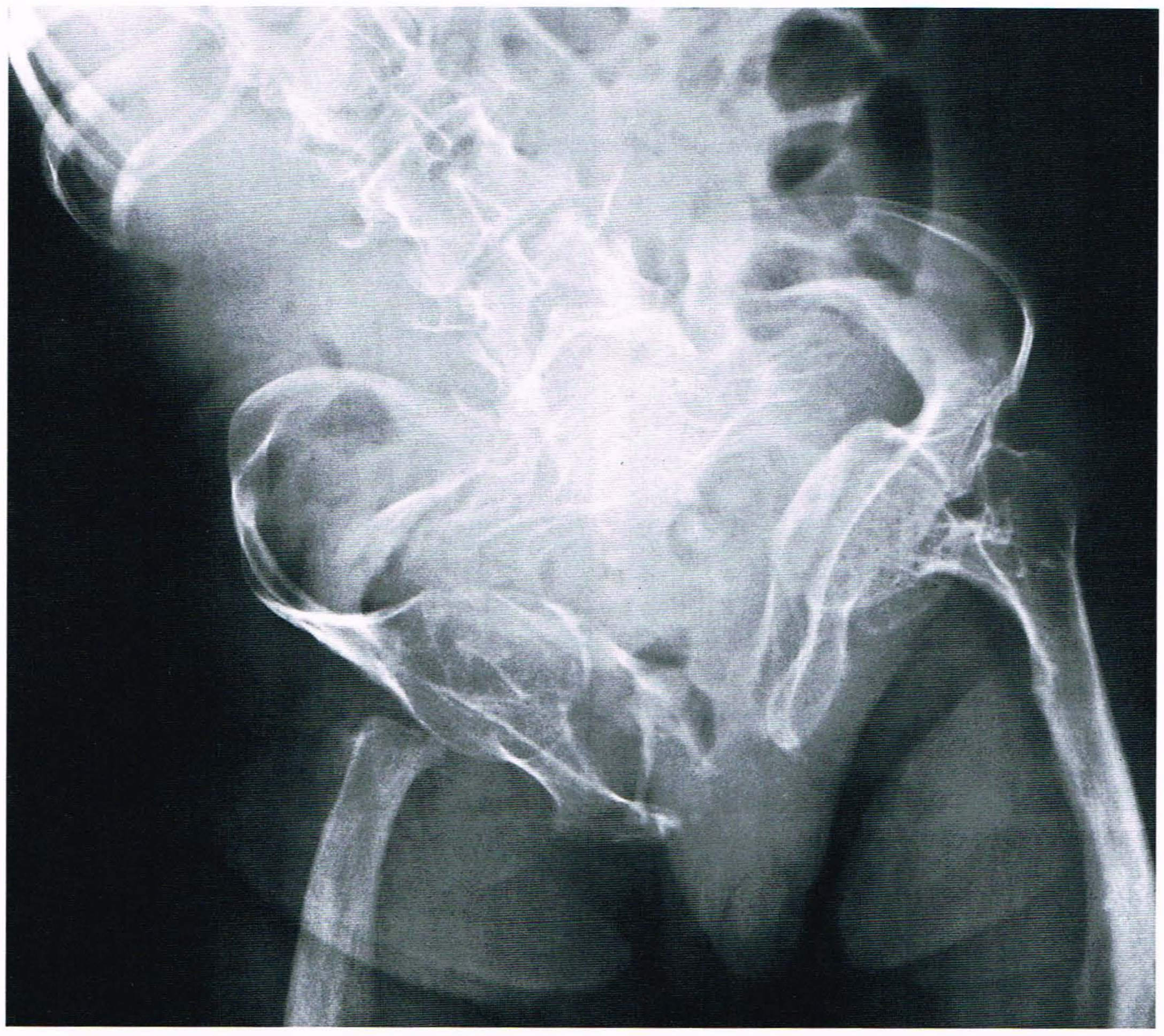

Fig. 33.26 **Osteogênese imperfeita.** Deformidade acentuada da pelve, observada aqui em uma mulher com 27 anos de idade, é um achado compatível com osteogênese imperfeita tardia. Observe a protrusão acetabular bilateral e a fratura patológica do fêmur direito.

clínico das alterações, todos contribuem para a distinção entre essa doença e o abuso infantil. As chaves para distinguir a osteogênese imperfeita do abuso infantil são: (a) presença de escleróticas azuis ou de dentes alterados na osteogênese imperfeita (OI); (b) investigação da história clínica e familiar (invariavelmente positiva na OI); (c) exame físico; e (d) exame radiológico para a detecção de ossos wormianos e osteoporose na OI, e fraturas do ângulo metafisário e em forma de alça de balde que são características altamente específicas e virtualmente patognomônicas de abuso infantil. Várias outras características também são específicas de abuso infantil, incluindo fraturas múltiplas de costelas, especialmente fraturas posteriores de costelas na junção costovertebral ou próximas a ela; fraturas múltiplas e/ou fraturas múltiplas mostrando diversos estágios de cicatrização; e características esternais ou escapulares, especialmente do acrômio. Fraturas transversas, oblíquas ou espirais de um osso longo com mineralização normal na ausência de qualquer história prévia, especialmente em um lactente que não deambula, também são altamente sugestivas de abuso infantil. A chave para o diagnóstico de ambas as doenças é a correlação entre história clínica, exame físico, história familiar e achados radiológicos.

Tratamento

Não há tratamento específico para a osteogênese imperfeita além da correção das deformidades que produz e da prevenção de fraturas. A doença, entretanto, tende a melhorar espontaneamente na puberdade, com cessação ou diminuição no número de fraturas. As deformidades nos membros são corrigidas através de vários tipos de osteotomia, sendo o método popular a técnica de Sofield ("técnica do espetinho de carne"), na qual os ossos deformados são fragmentados, cortados em segmentos curtos e então realinhados por introdução em um bastão rígido ou expansível (Fig. 33.27). As complicações mais comuns deste tratamento são quebra do bastão, nova fratura do osso na extremidade do dispositivo metálico e pseudo-artrose.

Acondroplasia

A acondroplasia é uma anomalia hereditária autossômica dominante que se inicia no útero causada por uma falha na formação de osso endocondral e que afeta o crescimento e o desenvolvimento de cartilagem. O seu efeito mais proeminente é o nanismo rizomélico (desproporcional) com membros curtos. As mãos e os pés são curtos e atarracados; o tronco é relativamente longo, com achatamento do tórax na dimensão ântero-posterior; e os membros inferiores são freqüentemente arqueados, produzindo uma marcha oscilante característica. A cabeça é grande, com bossa frontal proeminente, depressão da ponte nasal e aparência facial "escavada".

Radiograficamente, a acondroplasia exibe características típicas. Como é típico no nanismo rizomélico, os ossos tubulares dos membros são encurtados, com os segmentos proximais (úmeros e fêmures) afetados mais gravemente do que as porções distais dos membros (rádio, ulna, tíbia e fíbula); as placas de crescimento assumem uma configuração em forma de V (Fig. 33.28). Na mão, os dedos são curtos e atarracados, com o dedo médio separado dos outros, conferindo à mão uma aparência de tridente (Fig. 33.29). Características identificadoras desta doença também podem ser encontradas na coluna vertebral e na pelve. A coluna exibe um estreitamento característico da distância interpedicular e pedículos curtos, o que freqüentemente resulta em estenose espinal; festonamento do aspecto posterior dos corpos vertebrais também é um achado comum (Fig. 33.30). Na pelve, que é curta e larga, os ossos ilíacos são arredondados, com perda do alargamento normal; os tetos acetabulares são orientados horizontalmente; e as incisuras ciáticas são pequenas. Estas características em conjunto dão à hemipelve a aparência de uma raquete de pingue-pongue. A forma do contorno interno da pelve também foi comparada a uma taça de champanhe (Fig. 33.31).

A complicação mais séria da acondroplasia está relacionada à estenose espinal secundária aos pedículos tipicamente curtos. Pacientes com a doença também têm ocasionalmente herniação do núcleo pulposo. A TC e a RM são os procedimentos escolhidos para a confirmação destas duas complicações.

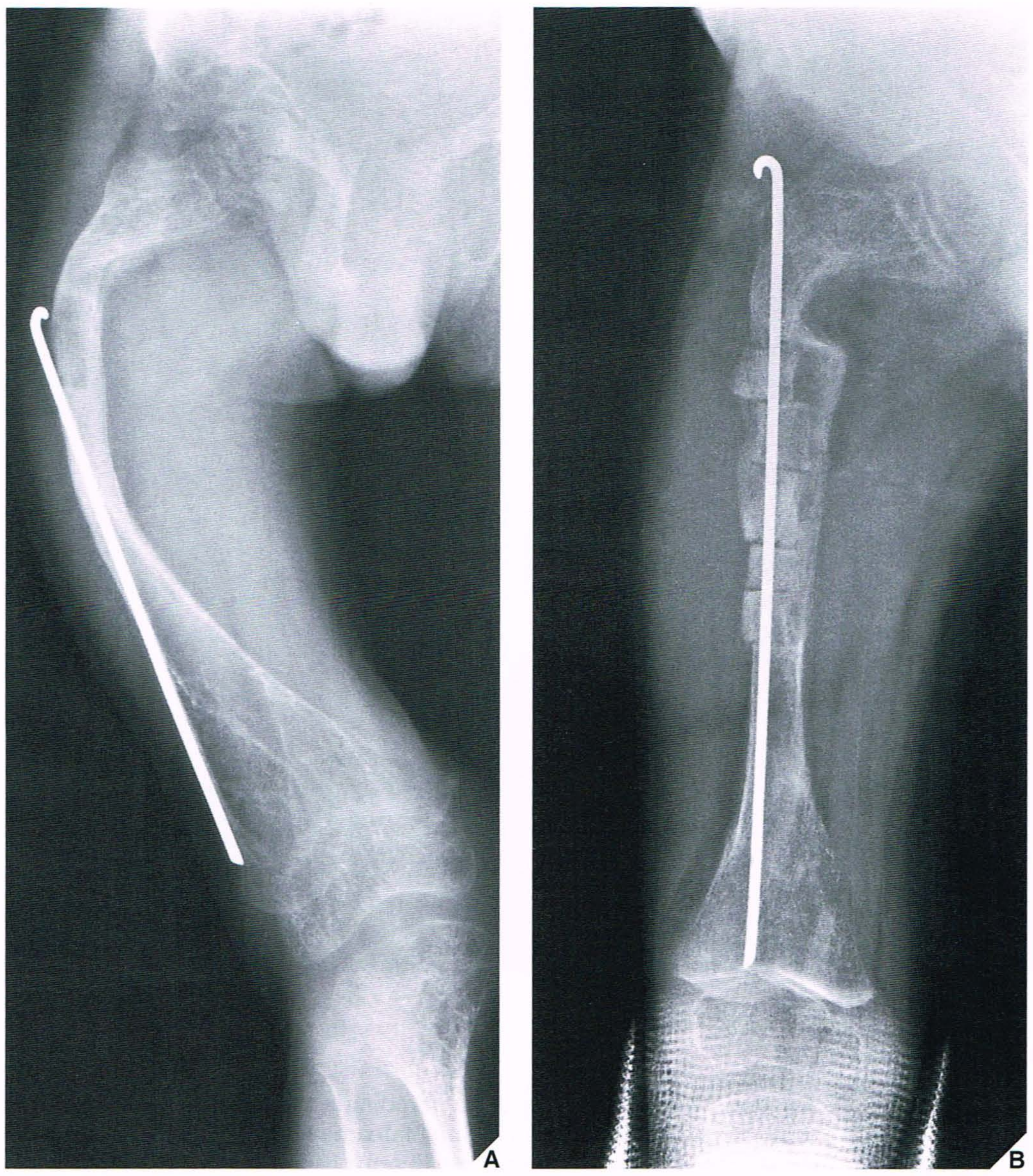

Fig. 33.27 **Tratamento da osteogênese imperfeita.** Um menino com 10 anos de idade com deformidades graves dos ossos longos sofreu fratura patológica do fêmur direito. **(A)** Foi inserido um único fio de Kirschner intramedular, tendo sido obtida união. Entretanto, ainda há arqueamento lateral acentuado do fêmur. **(B)** Radiografia pós-operatória após osteotomia de Sofield mostra os segmentos ósseos do fêmur realinhados em um bastão rígido.

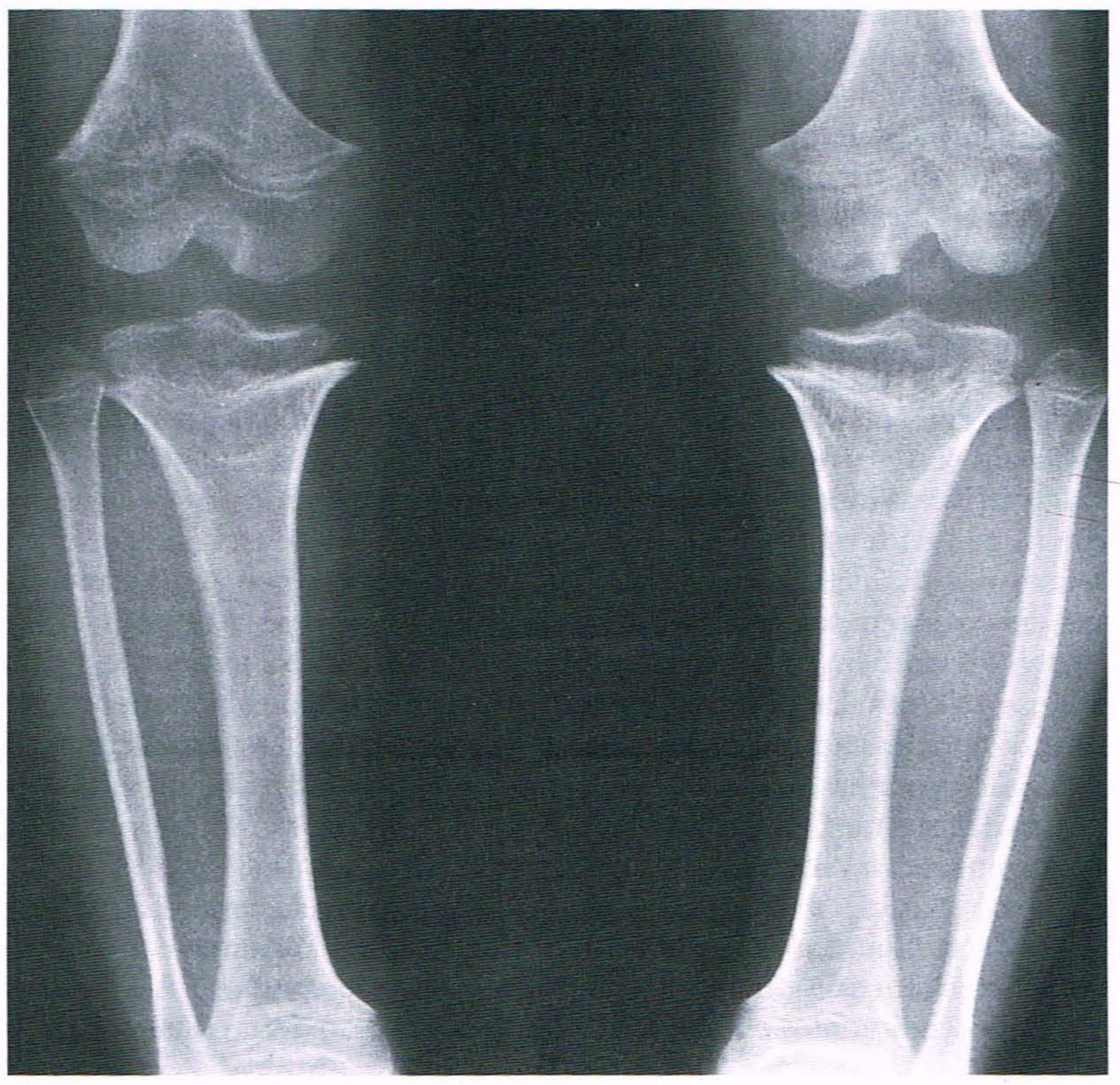

Fig. 33.28 **Acondroplasia.** Radiografia ântero-posterior das pernas de um menino com 12 anos de idade mostra as tíbias curtas e largas características deste transtorno; as fíbulas são relativamente mais longas. As epífises próximas às articulações do joelho têm uma configuração em V e parecem recuadas para as metáfises semelhantes a trompetes. (De Norman A, Greenspan A, 1982, com permissão.)

Fig. 33.29 **Acondroplasia.** Aparência típica de uma mão em uma menina com 3 anos de idade. Observe os metacarpais curtos e as falanges curtas dos dedos.

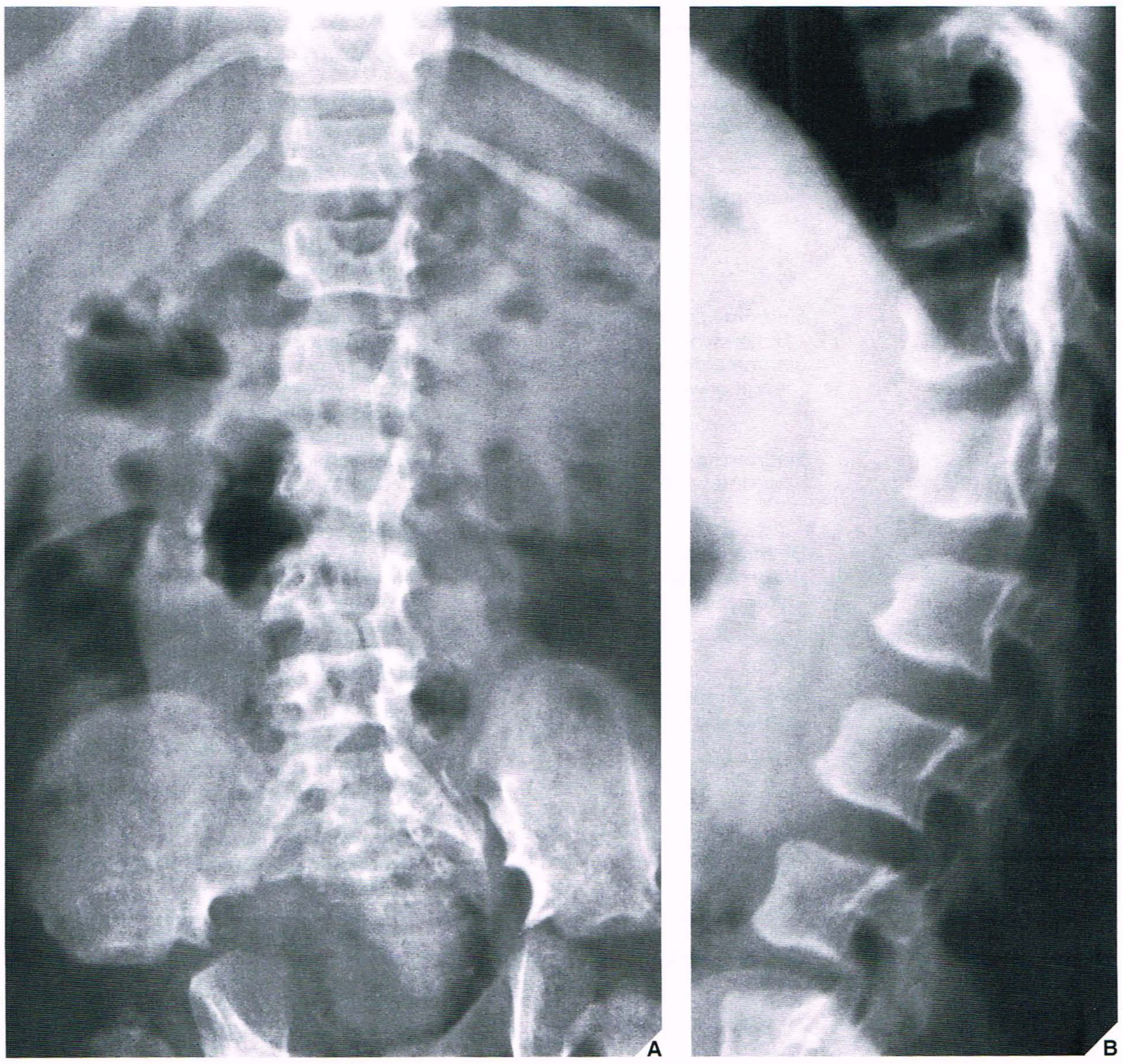

Fig. 33.30 **Acondroplasia.** (**A**) Radiografia ântero-posterior da coluna toracolombar em um menino com 2 anos de idade mostra estreitamento progressivo da distância interpedicular das vértebras lombares em uma direção caudal. (**B**) Radiografia lateral revela os pedículos curtos e festonamento vertebral posterior.

Fig. 33.31 **Acondroplasia.** Radiografia ântero-posterior da pelve de um menino com 13 anos de idade mostra as manifestações clássicas desta doença. Os ossos ilíacos são arredondados, sem o seu alargamento normal, e os tetos acetabulares são horizontais — características que levam à aparência de uma raquete de pingue-pongue. Observe também o contorno interno em forma de taça de champanhe da cavidade pélvica.

Quadro 33.4 **Classificação das Mucopolissacaridoses (MPS)**

Número Designado	Epônimo	Características Genéticas e Clínicas
MPS I-H	Síndrome de Hurler (gargolismo)	Autossômica recessiva Opacificação da córnea, retardo mental, hepatoesplenomegalia, cardiomegalia Excreção urinária de sulfatos de dermatano e de heparano Deficiência da enzima α-L-iduronidase
MPS I-S	Síndrome de Scheie	Autossômica recessiva Opacificação da córnea, desenvolvimento mental normal, tórax de pombo, clavículas e escápulas proeminentes, articulações rígidas, síndrome do túnel do carpo, achatamento dos corpos vertebrais, valvopatia aórtica, hérnias inguinal e umbilical
MPS I-H/S	Síndrome composta de Hurler-Scheie	Excreção urinária do mesmo produto da MPS I-H e mesma deficiência enzimática
MPS II	Síndrome de Hunter (variantes leve e grave)	Transtorno recessivo ligado ao cromossomo sexual (ocorre apenas em homens) Retardo mental leve, ausência de opacificação da córnea Excreção urinária do mesmo produto da MPS I-H Deficiência de iduronato-sulfatase
MPS III	Síndrome de Sanfilippo (variantes A, B e C)	Autossômica recessiva Retardo mental progressivo, hiperatividade motora, características faciais grosseiras Excreção urinária de sulfato de heparano Deficiência de heparano-*N*-sulfatase
MPS IV	Doença de Morquio-Brailsford (tipo A, clássica; tipo B, alterações mais leves)	Autossômica recessiva Nanismo com tronco curto; postura característica com joelhos valgos, lordose lombar e peito carinado grave; opacificações corneanas; comprometimento auditivo; hepatoesplenomegalia Excreção urinária de sulfato de keratan Deficiência de galactosamina-6-sulfato sulfatase
MPS V	MPS I-S redesignada	
MPS VI	Síndrome de Maroteaux-Lamy	Autossômica recessiva Inteligência normal, baixa estatura, cifose lombar; hepatoesplenomegalia, contraturas articulares Excreção urinária de sulfato de dermatano Deficiência de arilsulfatase B
MPS VII	Síndrome de Sly	Autossômica recessiva Retardo do crescimento, retardo mental, hepatoesplenomegalia, infecções pulmonares Excreção urinária de sulfatos de heparano e dermatano Deficiência de β-glucoronidase
MPS VIII	Síndrome de DiFerrante	Provavelmente traço genético Baixa estatura Excreção urinária de sulfatos de queratano e heparano Deficiência de glucosamina-6-sulfato sulfatase

É importante observar que há duas outras doenças que lembram a acondroplasia, mas que diferem desta na gravidade de seus sintomas e na apresentação radiográfica. A *hipocondroplasia* é uma forma leve de condrodistrofia, na qual as alterações esqueléticas são menos graves do que na acondroplasia. O crânio não é afetado. Inversamente, acredita-se que o *nanismo tanatofórico* seja uma forma grave de acondroplasia: é letal no útero ou dentro de horas a dias após o nascimento.

Mucopolissacaridoses

As mucopolissacaridoses constituem um grupo de transtornos hereditários que têm em comum um acúmulo excessivo de mucopolissacarídeos secundário a deficiências de enzimas específicas. Embora vários tipos distintos de mucopolissacaridoses tenham sido delineados (Quadro 33.4), cada um deles com características clínicas e radiológicas distintas, um diagnóstico específico de quaisquer destas doenças é feito com base na idade do paciente no início do quadro, no nível de parada neurológica, no grau de embaçamento corneano e em outras manifestações clínicas. Com exceção da doença de Morquio-Brailsford, todas as mucopolissacaridoses são marcadas por excreção urinária excessiva de sulfato de dermatano e de heparano.

As mucopolissacaridoses têm achados radiográficos comuns. Estes incluem osteoporose, corpos vertebrais ovais ou em forma de gancho e configuração alterada da pelve, com hiperconstrição dos ossos ilíacos e amplo alargamento das asas ilíacas. Os ossos tubulares são encurtados e são evidentes alterações displásicas nas epífises femorais proximais (Fig. 33.32). As mucopolissacaridoses, entretanto, mostram variações nessas alterações radiográficas; a síndrome de Hurler, por exemplo, tem um arredondamento característico das placas terminais vertebrais na projeção lateral; os corpos vertebrais parecem ter forma oval, mas freqüentemente há uma giba dorsolombar com um corpo vertebral hipoplásico em forma de gancho e recuado.

Fibrodisplasia Ossificante Progressiva (Miosite Ossificante Progressiva)

A fibrodisplasia ossificante progressiva é um transtorno autossômico dominante sistêmico raro com expressividade variável e penetrância completa. O gene responsável foi mapeado recentemente ao cromossomo 17q21-22, e um outro estudo localizou-o ao cromossomo 4q21-31. Na maior parte dos casos, apenas um único membro da família é afetado. Isto sugere o envolvimento de uma mutação esporádica.

A alteração histopatológica primária é nos tecidos conectivos. A maior parte dos pacientes é afetada no início da vida (do nascimento aos cinco anos de idade) e não há predominância quanto ao sexo. O sintoma clínico mais precoce é o aparecimento de nódulos e massas dolorosos no tecido subcutâneo, particularmente ao redor da cabeça e do pescoço, com rigidez e limitação de movimento associadas. Subseqüentemente, ocorre ossificação excessiva de músculos, ligamentos e fáscia, com os locais predominantes de envolvimento na cabeça e no pescoço, nos músculos paravertebrais dorsais, nas cinturas escapulares e nos quadris. O envolvimento da musculatura intercostal interfere na respiração.

A

B

Fig. 33.32 **Doença de Morquio-Brailsford.** As características clássicas desta doença estão presentes em estudos radiográficos de um menino com 3 anos de idade. **(A)** Radiografia do braço direito mostra encurtamento e deformidade do úmero, do rádio e da ulna, com um delineamento irregular das metáfises. **(B)** Radiografia ântero-posterior da pelve e dos quadris mostra alargamento das asas ilíacas e constrição dos corpos ilíacos. O estreitamento da pelve ao nível dos acetábulos, que estão distorcidos, produz uma aparência característica em forma de taça de vinho. Observe a fragmentação dos centros de ossificação nas cabeças femorais e o alargamento dos colos femorais, com subluxação nas articulações do quadril e deformidade em coxa valga. *(continua)*

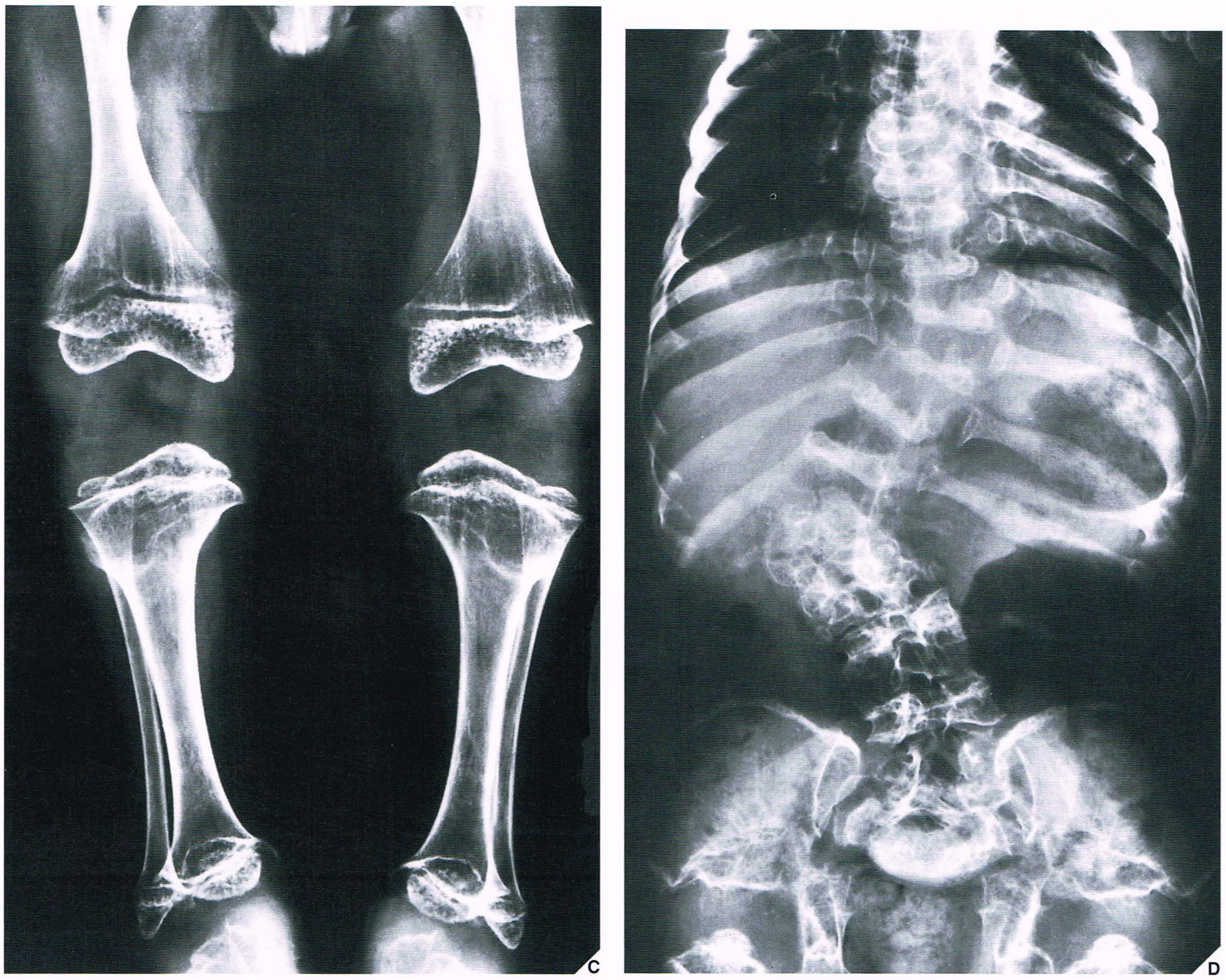

Fig. 33.32 Doença de Morquio-Brailsford. ***Continuação.*** **(C)** As pernas mostram deformidades nas epífises dos fêmures e das tíbias, assim como encurtamento destes ossos. **(D)** Radiografia ântero-posterior da coluna mostra cifoescoliose acentuada. As vértebras estão flagrantemente deformadas e achatadas (platispondilia) e as costelas são largas, mas com extremidades vertebrais estreitas, dando a elas uma aparência característica de remo de canoa. Observe a osteoporose pronunciada. *(continua)*

Clinicamente, a doença progride a partir da cintura escapular para a porção superior dos braços, coluna e pelve. A história natural é de remissões e exacerbações; morte secundária a insuficiência respiratória causada por constrição da parede torácica é um resultado quase inevitável. Nenhum tratamento efetivo é conhecido até hoje.

Avaliação Radiológica

Alterações do polegar e do hálux estão presentes ao nascimento e precedem a ossificação dos tecidos moles. As alterações radiológicas características consistem em agenesia, microdactilia ou hálux valgo congênito, ocasionalmente com fusão nas articulações metacarpofalângicas ou metatarsofalângicas (Fig. 33.33A). Hálux e polegares curtos podem estar associados a clinodactilia do quinto dedo, assim como com braquidactilia. Nos tecidos moles, são observadas ossificações extensas, juntamente com massas ósseas de união na coluna cervical e torácica, no tórax e nos membros (Fig. 33.33B). O envolvimento de inserções de ligamentos e tendões ocasionalmente produz excrescências ósseas simulando exostoses. A anquilose articular resulta mais freqüentemente da ossificação dos tecidos moles circunjacentes, mas pode ocorrer uma fusão intra-articular verdadeira (Fig. 33.33C). A TC fornece localização anatômica acurada de lesões pré-ósseas. A RM, particularmente os estudos realçados com contraste, pode distinguir ainda mais alterações dos tecidos moles. Lesões em estágio inicial exibem intensidade de sinal baixa em seqüências ponderadas em T1 e de sinal alta em imagens ponderadas em T2, acompanhadas por realce homogêneo e acentuado nos estudos pós-gadolínio.

Histopatologia

As alterações patológicas são semelhantes às da miosite ossificante circunscrita, mas não existe o fenômeno de zonificação da ossificação centrípeta. As alterações histológicas mais precoces são edema e exsudato inflamatório, seguidos por proliferação mesenquimatosa e formação de uma grande massa de colágeno. Este colágeno é capaz de aceitar a deposição de sais de cálcio. Por fim, a lesão é transformada em massas irregulares de osso lamelar e trabeculado.

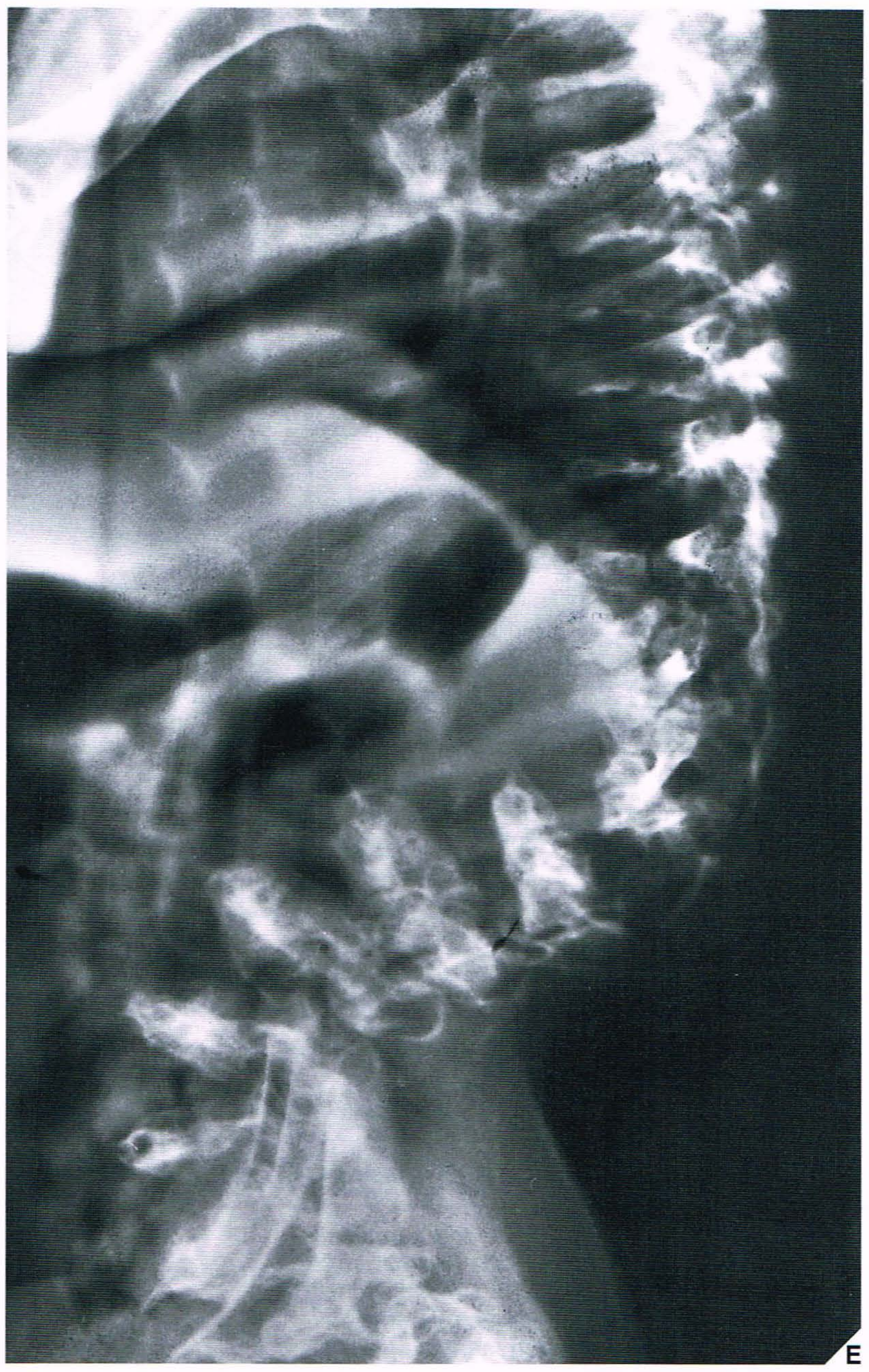

Fig. 33.32 Doença de Morquio-Brailsford. *Continuação.* **(E)** Radiografia lateral da coluna mostra hiperlordose no segmento lombar e cifose na junção toracolombar. Observe a forma dos corpos vertebrais, com o delineamento irregular característico das placas terminais e as projeções centrais semelhantes a línguas ou a bicos no segmento lombar.

Displasias Ósseas Esclerosantes

As displasias ósseas esclerosantes são um grupo de anomalias do desenvolvimento que refletem transtornos na formação e na modelagem óssea, mais comumente como resultado de erros inatos do metabolismo. Um defeito comum em muitos destes transtornos está refletido em uma falha da cartilagem e/ou osso para reabsorção durante o processo de maturação e remodelagem esquelética. Um defeito em muitos casos envolve as capacidades de reabsorção dos osteoclastos na presença de atividade osteoblástica normal. Em outros casos, o defeito reside na formação óssea excessiva pelos osteoblastos, que pode ocorrer na presença de atividade osteoclástica normal ou diminuída. Estes erros básicos do metabolismo mais comumente surgem durante os processos de ossificação endocondral e intramembranosa. Todas as displasias esclerosantes partilham a característica comum de acúmulo ósseo excessivo resultando na aparência radiográfica de densidade óssea aumentada. Norman e Greenspan desenvolveram uma classificação destes transtornos com base no local da falha, se endocondral ou intramembranosa, no desenvolvimento e maturação esqueléticos. Recentemente, Greenspan expandiu e modificou esta classificação (Quadro 33.5). A abordagem refletida nesta classificação é centrada nos locais-alvo do envolvimento e no mecanismo patogênico destas displasias.

Osteopetrose

Doença hereditária, a osteopetrose (também chamada de doença de Albers-Schönberg ou doença dos ossos de mármore) envolve uma falha na reabsorção e na remodelagem de ossos formados por ossificação endocondral. O resultado é um acúmulo excessivo de esponjosa primária (calcificação da matriz cartilaginosa) na porção medular dos ossos planos e dos ossos tubulares longos e curtos, bem como nas vértebras. Até recentemente, duas variantes foram descritas. A forma autossômica recessiva "maligna" infantil é reconhecida ao nascimento ou no início da infância, e se não for tratada por transplante de medula óssea é freqüentemente fatal devido a anemia grave secundária a quantidades substanciais de cartilagem e osso imaturo preenchendo a cavidade medular. A forma adulta autossômica dominante "benigna", que é caracterizada por esclerose do esqueleto, é compatível com um tempo de vida longo. Relatos mais recentes descrevem o que parecem ser variantes adicionais desta anomalia do desenvolvimento, que ilustram a heterogeneidade da herança da osteopetrose: tipo recessivo intermediário e tipo autossômico recessivo com acidose tubular.

A marca registrada radiográfica deste transtorno, como de todas as displasias ósseas esclerosantes, é a densidade óssea aumentada. O exame radiográfico também revela ausência de diferenciação entre o córtex e a cavidade medular e ocasionalmente uma aparência de osso no osso. Os ossos tubulares longos e curtos exibem uma deformidade

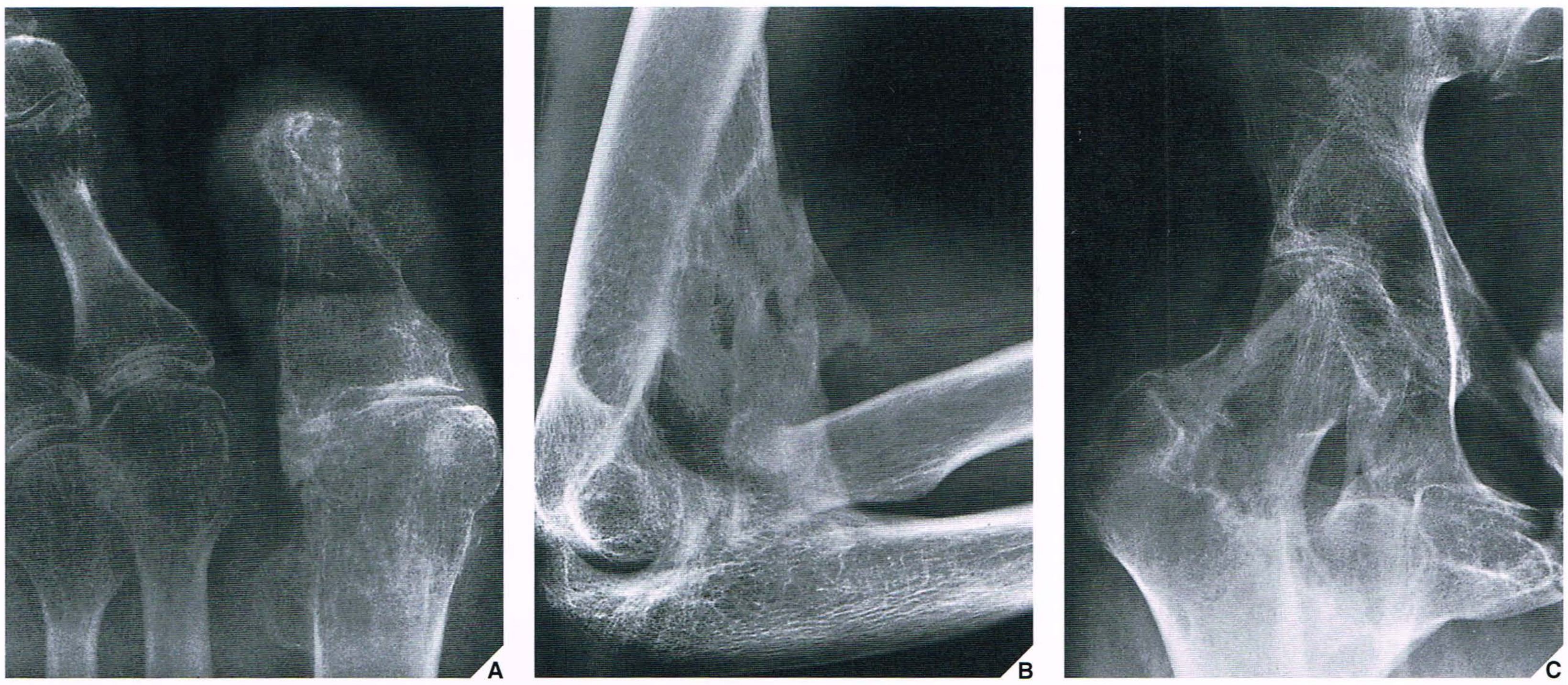

Fig. 33.33 Miosite ossificante progressiva. Homem com 28 anos de idade com fibrodisplasia ossificante progressiva diagnosticada aos 3 anos de idade. **(A)** Microdactilia do hálux é uma característica freqüente deste transtorno. **(B)** Radiografia lateral do cotovelo mostra ossificação extensa nos tecidos moles, unindo o úmero distal ao rádio e à ulna. **(C)** Ossificação maciça ao redor do quadril acompanha a anquilose da articulação do quadril.

Quadro 33.5 **Classificação das Displasias Ósseas Esclerosantes**

I. *Displasias da Formação de Osso Endocondral*
- Afetando a esponjosa primária (osso imaturo)
  - Osteopetrose (doença de Albers-Schönberg)
    - Tipo autossômico recessivo (letal)
    - Tipo autossômico dominante
    - Tipo intermediário recessivo
    - Tipo autossômico recessivo com acidose tubular (doença de Sly)
    - Picnodisostose (doença de Maroteaux-Lamy)
- Afetando a esponjosa secundária (osso maduro)
  - Enostose (ilha óssea)
  - Osteopoiquilose (doença do osso manchado)
  - Osteopatia estriada (doença de Voorhoeve)

II. *Displasias da Formação de Osso Intramembranoso*
  - Displasia diafisária progressiva (doença de Camurati-Engelmann)
  - Esclerose diafisária múltipla hereditária (doença de Ribbing)
  - Hiperostose endosteal (hiperostose cortical generalizada)
    - Forma autossômica recessiva
    - Doença de van Buchem
    - Esclerosteose (doença de Truswell-Hansen)
  - Forma autossômica dominante
    - Doença de Worth
    - Doença de Nakamura

III. *Displasias Esclerosantes Mistas (Afetando Tanto a Ossificação Endocondral Quanto a Intramembranosa)*
- Afetando predominantemente a ossificação endocondral
  - Disosteosclerose
  - Displasia metafisária (doença de Pyle)
  - Displasia craniometafisária
- Afetando predominantemente a ossificação intramembranosa
  - Melorreostose
  - Displasia diafisária progressiva com envolvimento da base do crânio (variante de Neuhauser)
  - Displasia craniodiafisária
- Coexistência de duas ou mais displasias ósseas esclerosantes (síndrome de sobreposição)
  - Melorreostose com osteopoiquilose e osteopatia estriada
    - Osteopatia estriada com esclerose craniana (síndrome de Horan-Beighton)
    - Osteopatia estriada com osteopoiquilose e esclerose craniana
    - Osteopatia estriada com hiperostose cortical generalizada
    - Osteopatia estriada com osteopetrose
    - Osteopoiquilose com displasia diafisária progressiva

De Greenspan A, 1991, com permissão.

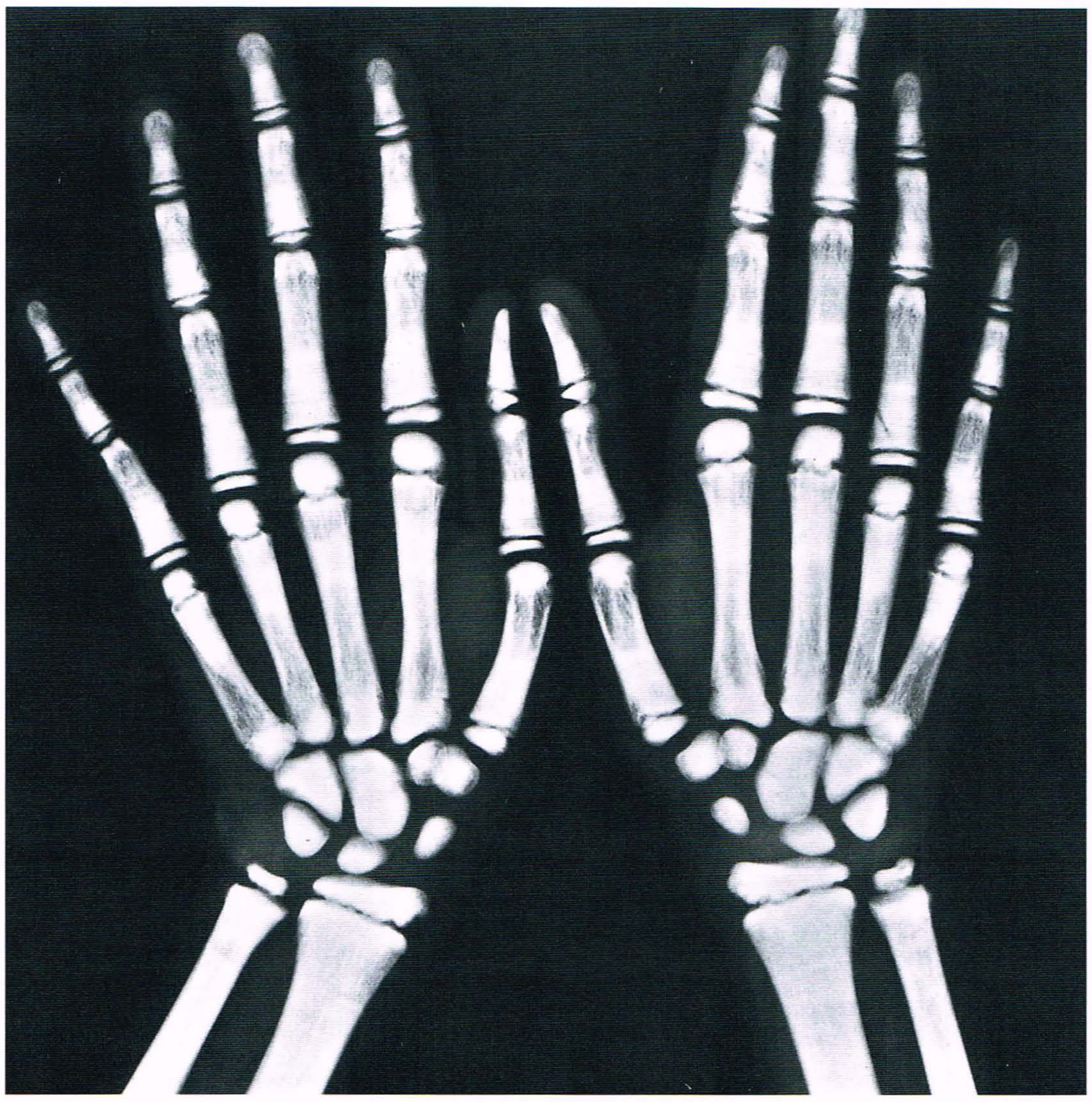

Fig. 33.34 **Osteopetrose.** Radiografia dorsovolar de ambas as mãos de um menino com 7 anos de idade mostra os ossos escleróticos densos sem diferenciação entre o córtex e a cavidade medular que são característicos desta doença. Os metacarpais apresentam forma de clava devido a uma falha na remodelagem óssea.

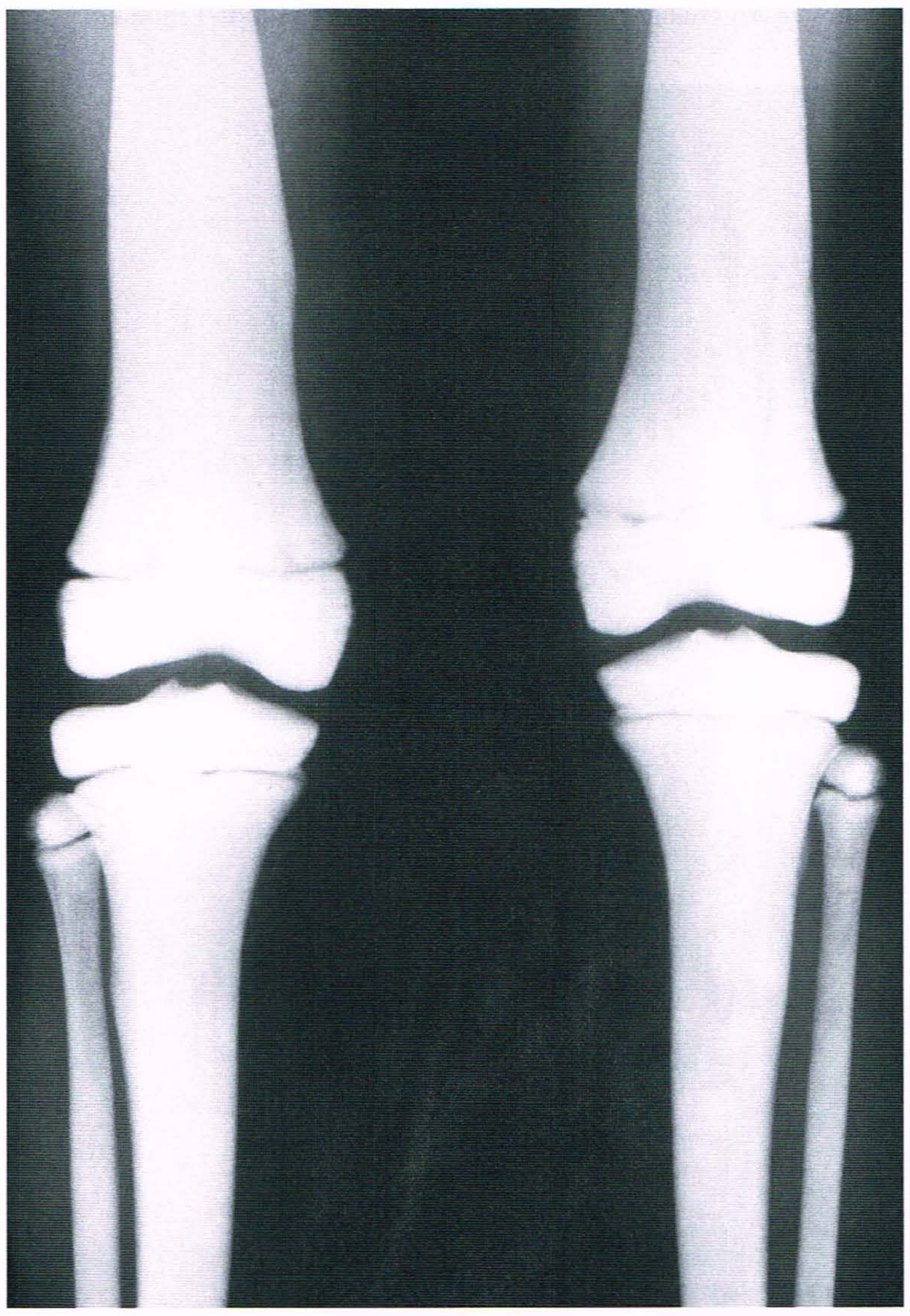

Fig. 33.35 **Osteopetrose.** Radiografia ântero-posterior das pernas de uma menina com 10 anos de idade mostra aumento uniforme na densidade óssea nas epífises, metáfises e diáfises, com ausência de distinção entre as porções cortical e medular dos ossos. O padrão trabecular está completamente obliterado pelo acúmulo de osso imaturo. Observe a deformidade de alargamento em leque dos fêmures distais e das tíbias proximais como resultado de falha de remodelagem.

Fig. 33.36 **Osteopetrose.** Radiografia lateral da coluna toracolombar em um menino com 14 anos de idade mostra a aparência característica semelhante a sanduíche ou do tipo camisa de jogador de rúgbi observada neste transtorno. Observe o aumento global da densidade óssea.

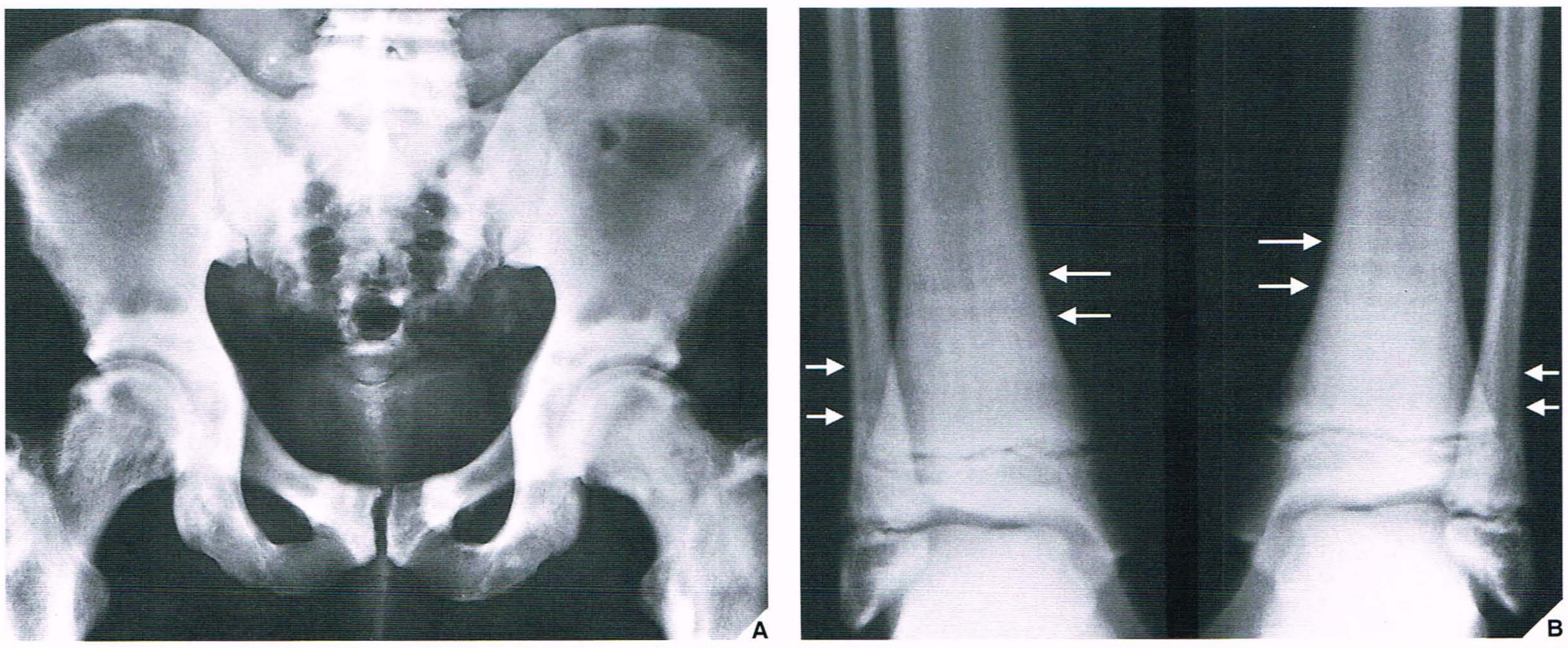

Fig. 33.37 **Osteopetrose.** Exame radiográfico de uma menina com 12 anos de idade mostra o padrão cíclico desta displasia. Na pelve **(A)**, faixas alternadas de osso normal (radiotransparente) e alterado (esclerótico) estão dispostas em um padrão em forma de anel em ambas as asas ilíacas. Em ambas as pernas **(B)**, as faixas alternadas escleróticas e radiotransparentes são vistas nas diáfises e metáfises distais das tíbias e das fíbulas (*setas*).

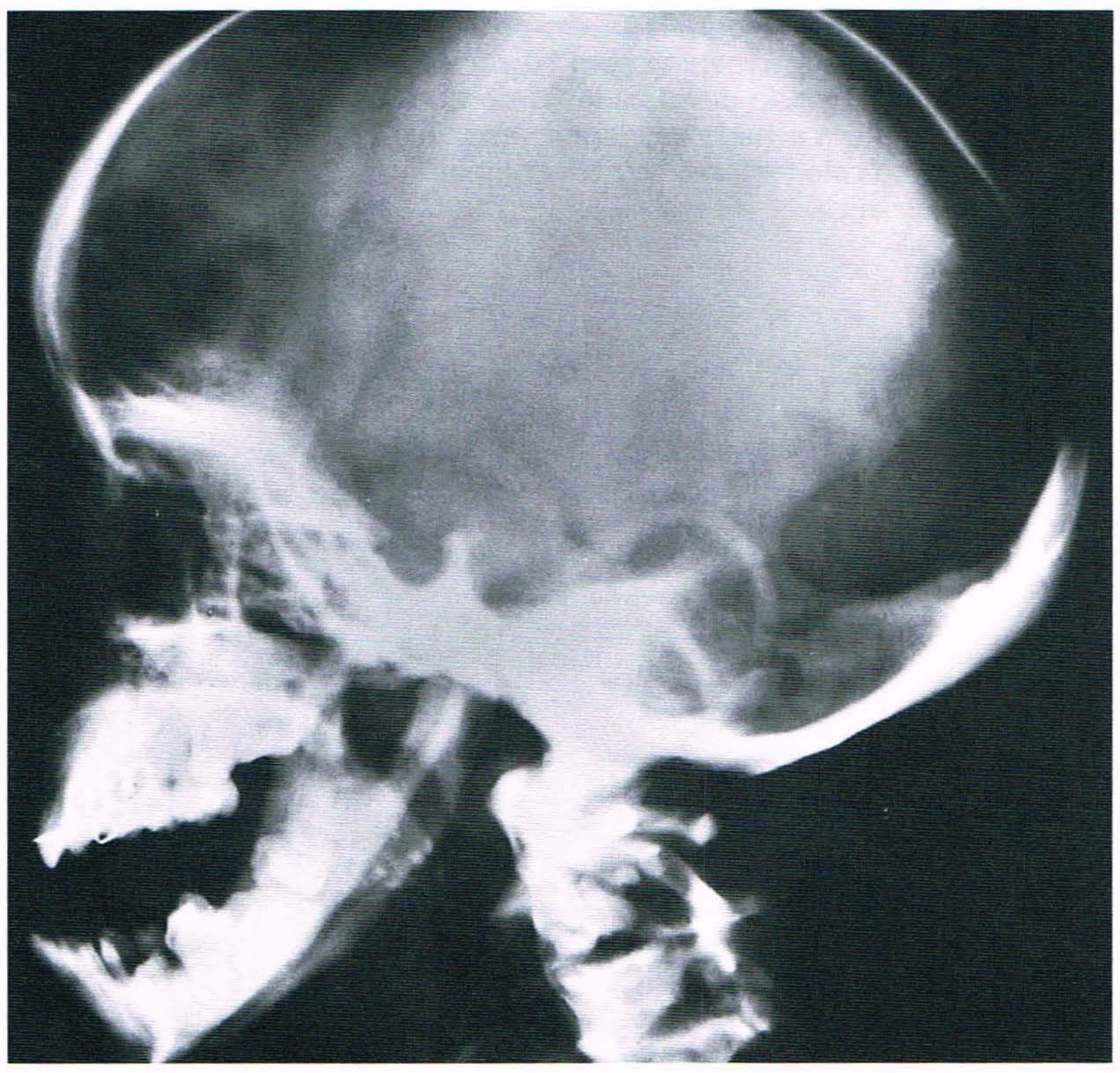

Fig. 33.38 **Picnodisostose.** Radiografia lateral do crânio e dos ossos faciais de uma criança com 8 anos de idade mostra persistência das fontanelas anterior e posterior e o ângulo obtuso (fetal) da mandíbula, manifestações comuns deste transtorno. (Cortesia do Dr. W. E. Berdon, New York, NY.)

semelhante a clava e um alargamento em leque de suas extremidades secundário a uma falha na remodelagem (Figs. 33.34 e 33.35). A mesma falha na coluna resulta em uma aparência característica de sanduíche dos corpos vertebrais (Fig. 33.36). A osteopetrose pode ocorrer em um padrão cíclico, com intervalos de crescimento normal. Isto produz faixas alternadas de osso normal e alterado em um padrão em forma de anel, que é particularmente bem demonstrado na metáfise de ossos longos e em ossos chatos como a pelve e a escápula (Fig. 33.37).

Fraturas são uma complicação freqüente da osteopetrose causada por ossos quebradiços.

Picnodisostose

A picnodisostose (doença de Maroteaux-Lamy) é um transtorno hereditário autossômico recessivo cujas manifestações esqueléticas resultam de uma falha na reabsorção da esponjosa primária. Pacientes com esta doença, como o artista Toulouse-Lautrec, têm uma estatura desproporcionalmente baixa, que se torna evidente no início da infância. Diferentemente dos pacientes com osteopetrose, entretanto, aqueles com picnodisostose são geralmente assintomáticos; uma fratura patológica pode ser a ocasião de sua descoberta.

Radiograficamente, a picnodisostose se apresenta com a densidade óssea aumentada comum a todas as displasias ósseas esclerosantes. Além disso, no crânio, há persistência das fontanelas anterior e posterior, ossos wormianos e um ângulo obtuso para o ramo da mandíbula (Fig. 33.38). As características que distinguem esta doença da osteopetrose são hipoplasia das falanges distais dos dedos e artelhos e reabsorção dos tufos terminais das falanges distais (Fig. 33.39). A última característica, conhecida como acroosteólise, pode ser, entretanto, observada também em várias outras doenças (ver Quadro 14.3).

Enostose, Osteopoiquilose e Osteopatia Estriada

Quando a ossificação endocondral prossegue normalmente, mas as trabéculas ósseas maduras coalescem e deixam de ser reabsorvidas e remodeladas, as anomalias do desenvolvimento resultantes são denominadas enostose (ilha óssea), osteopoiquilose ou osteopatia estriada. O modo exato de herança de cada uma não é conhecido, mas todas três

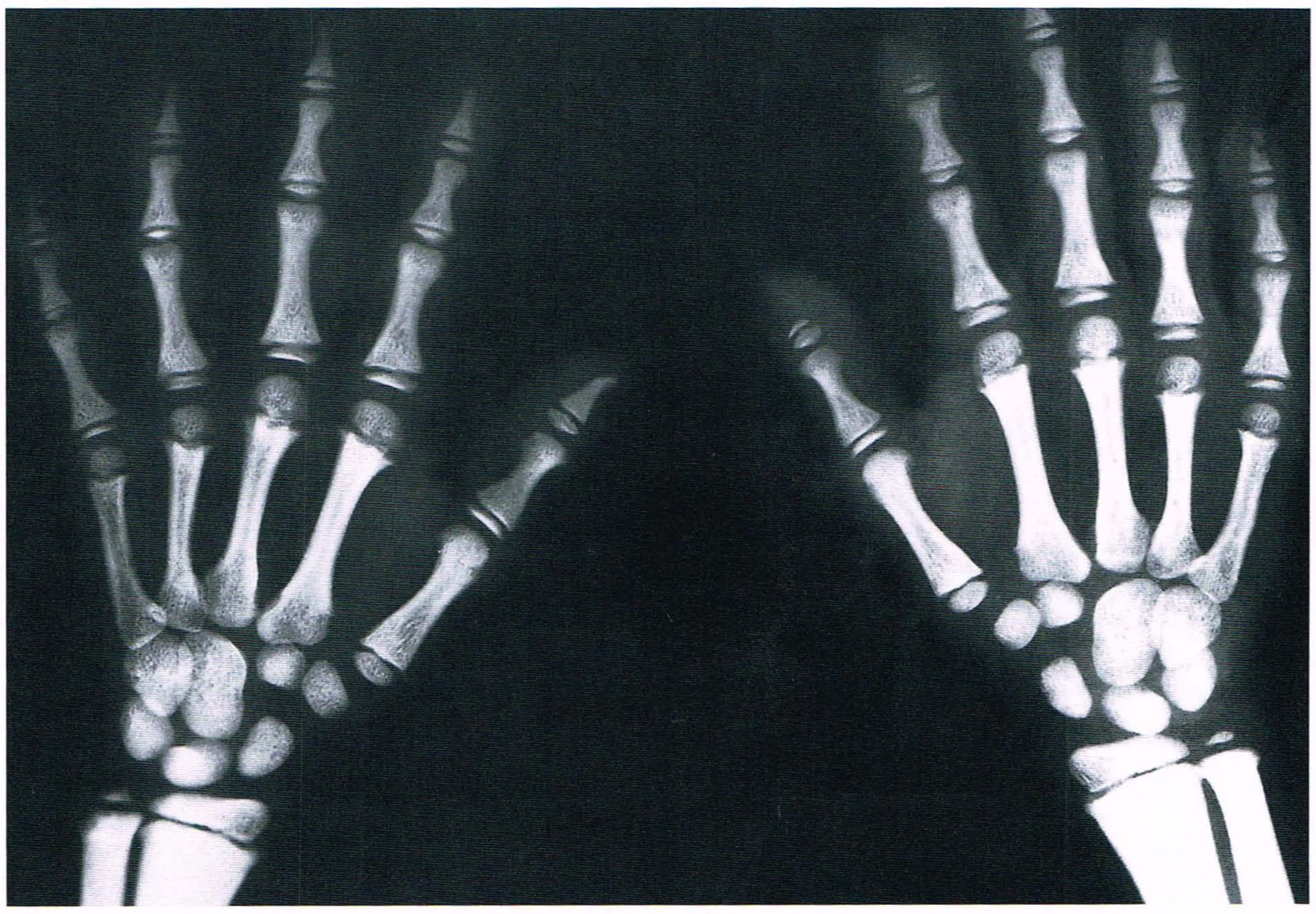

Fig. 33.39 **Picnodisostose.** Projeção dorsovolar das mãos de um menino com 9 anos de idade mostra reabsorção dos tufos falangianos distais (acroosteólise), uma característica que diferencia esta doença da osteopetrose. (Cortesia do Dr. J. Dorst, Baltimore, MD.)

Fig. 33.40 Enostose. Radiografia ântero-posterior do quadril direito de um menino com 10 anos de idade que foi examinado devido a lesão do quadril revela, como um achado incidental, uma ilha óssea gigante no colo femoral, que era completamente assintomática.

Fig. 33.41 Enostose. Radiografia ântero-posterior (**A**) do joelho e corte de TC (**B**) através da tíbia proximal mostra uma ilha óssea, mostrando bordo em escova característico. (**C**) Em outro paciente, o corte de TC através da articulação do joelho mostra uma ilhota óssea gigante no côndilo femoral medial.

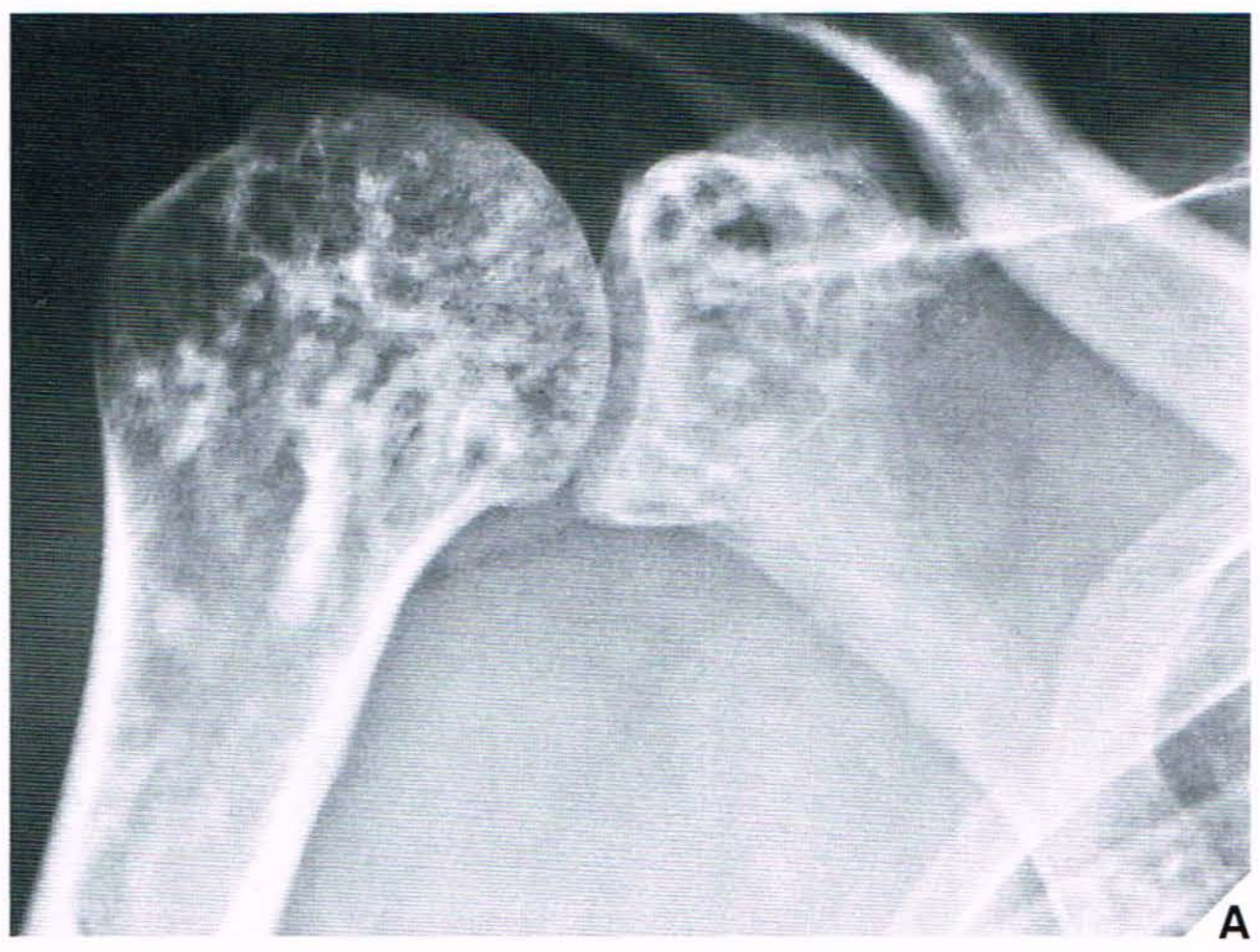

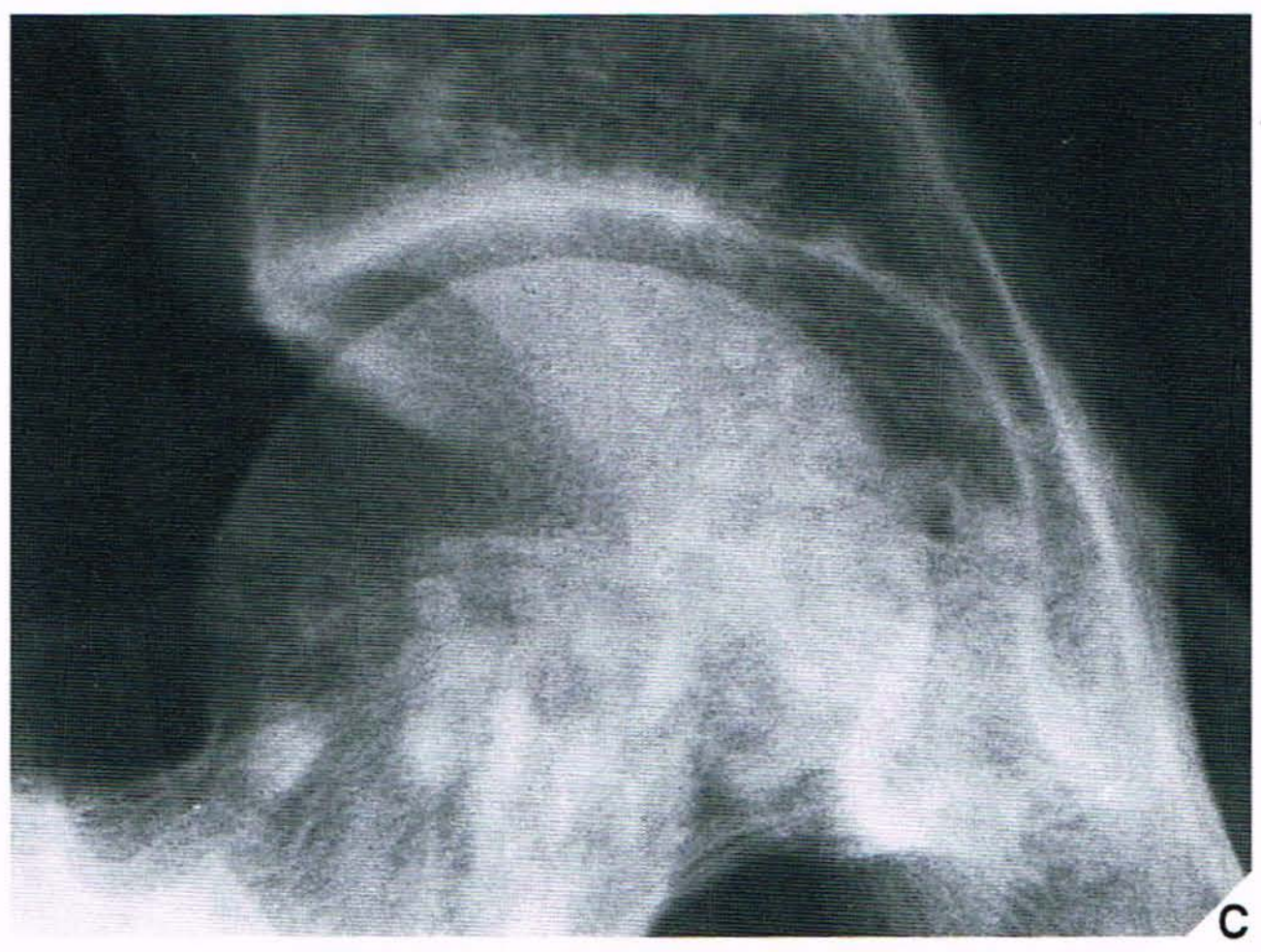

Fig. 33.42 **Osteopoiquilose.** (**A**) Radiografia ântero-posterior do ombro de um homem com 34 anos de idade que apresentava dor em seu ombro direito após um acidente automobilístico não mostra qualquer fratura ou luxação. Entretanto, focos escleróticos múltiplos representando lesões de osteopoiquilose são aparentes, dispersos próximo às extremidades articulares da escápula e do úmero. Um estudo ósseo subseqüente mostrou envolvimento extenso do esqueleto, especialmente das mãos, punhos (**B**) e quadris (**C**).

são transmitidas provavelmente como traços autossômicos dominantes. A mais comum e mais leve das três é a enostose (Figs. 33.40 e 33.41), que é assintomática; é importante, entretanto, diferenciar esta doença de um osteoma osteóide (ver Figs. 16.19 e 17.8B) e da metástase óssea osteoblástica. A osteopoiquilose (osteopatia condensante disseminada ou doença dos "ossos manchados") também é um transtorno assintomático, e é caracterizada por ilhas ósseas múltiplas distribuídas simetricamente e agrupadas próximo às extremidades articulares de um osso (Fig. 33.42). Embora a radiografia seja geralmente suficiente para fazer um diagnóstico, casos questionáveis podem exigir estudo com radionuclídeos, que é diagnóstico. Na osteopoiquilose, a cintilografia óssea é relativamente normal, diferentemente das doenças metastáticas, que invariavelmente mostram uma captação aumentada de radiofármaco.

Histologicamente, tanto as enostoses quanto as lesões da osteopoiquilose são caracterizadas por focos de osso compacto dispersos na esponjosa, com linhas de cemento proeminentes e ocasionalmente sistemas haversianos. Clinicamente, a osteopoiquilose tem que ser diferenciada de transtornos mais graves, como a mastocitose e a esclerose tuberosa, bem como de lesões osteoblásticas metastáticas.

A osteopatia estriada, que é o transtorno menos comum neste grupo, é uma lesão assintomática caracterizada por estrias lineares finas ou grosseiras, principalmente nos ossos longos e em locais de crescimento rápido como o joelho (Fig. 33.43) e o ombro. Vários autores postulam uma relação entre este transtorno e a osteopoiquilose; alguns sugerem que é de fato uma variante da osteopoiquilose.

Displasia Diafisária Progressiva

Falha na reabsorção e na remodelagem ósseas nos locais de ossificação intramembranosa (como o córtex dos ossos tubulares, a abóbada craniana, a mandíbula ou o segmento médio da clavícula) é a alteração tipicamente observada na displasia diafisária progressiva, também chamada de doença de Camurati-Engelmann. Como a enostose, a osteopoiquilose e a osteopatia estriada, este é um transtorno autossômico dominante com variação de expressão considerável. Clinicamente, é caracterizado por retardo no crescimento, atrofia muscular, dor e fraqueza nos membros e marcha oscilante.

Devido à sua surpreendente tendência ao envolvimento simétrico dos membros, com preservação característica da epífise e da metáfise (locais de ossificação endocondral), a displasia diafisária progressiva é reconhecida radiograficamente por espessamento fusiforme simétrico das corticais das diáfises dos ossos longos, particularmente nos membros inferiores (Fig. 33.44).

Um transtorno familiar semelhante à displasia diafisária progressiva, descrito por Ribbing e mais tarde por Paul, é geralmente assintomático e tem envolvimento assimétrico limitado, geralmente apenas dos ossos lon-

Fig. 33.43 Osteopatia estriada. Radiografia ântero-posterior do joelho direito de uma menina com 14 anos de idade que sofreu traumatismo revela, como um achado incidental, estrias lineares finas na diáfise e na metáfise do fêmur distal e da tíbia proximal; as epífises, entretanto, estão preservadas.

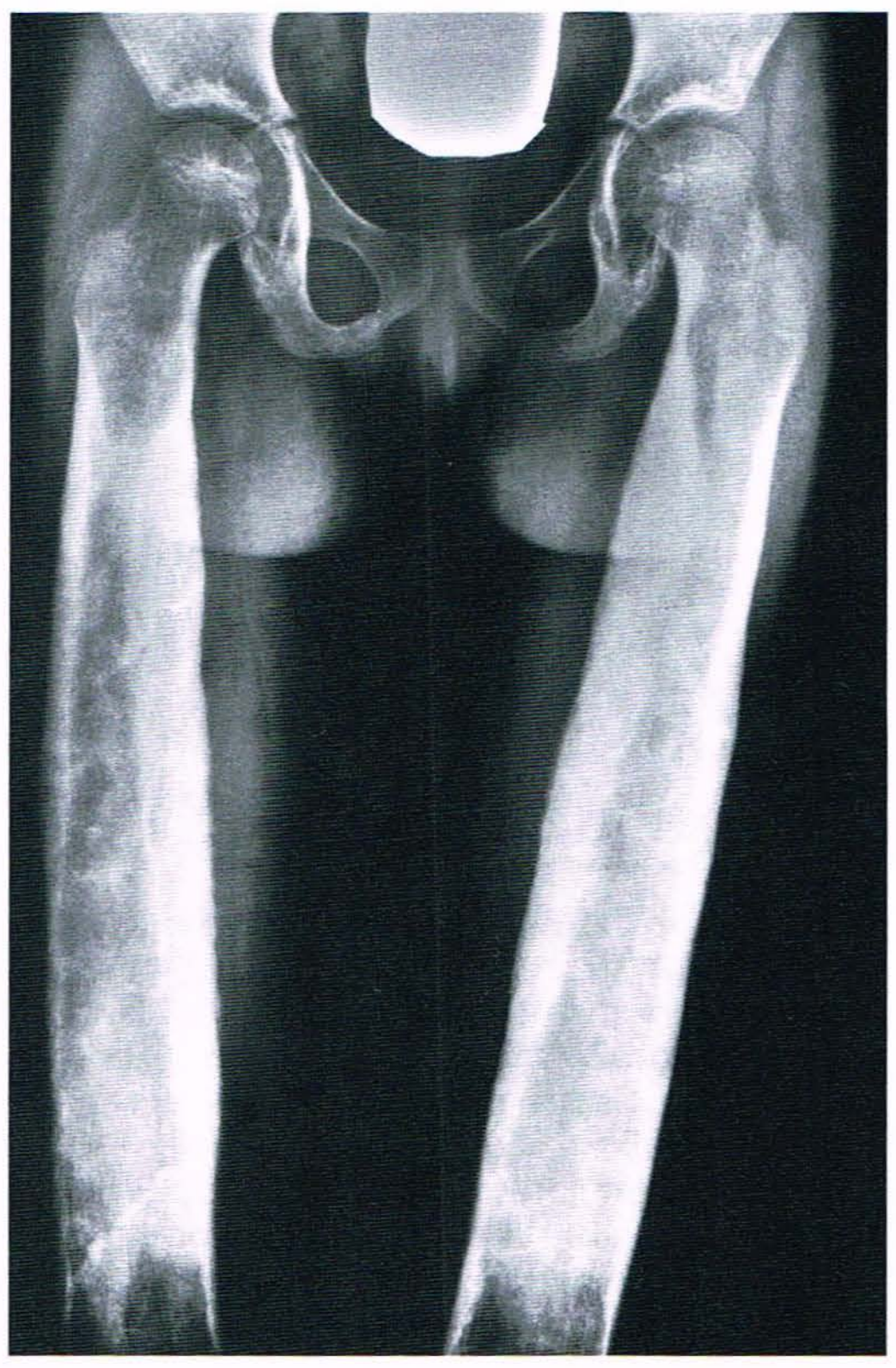

Fig. 33.44 Doença de Camurati-Engelmann. Radiografia ântero-posterior dos quadris e fêmures superiores de um menino com 8 anos de idade mostra espessamento fusiforme simétrico dos córtices. Observe que apenas os locais de formação óssea intramembranosa estão afetados, enquanto os locais de formação óssea endocondral estão preservados. (Cortesia do Dr. W. E. Berdon, New York, NY.)

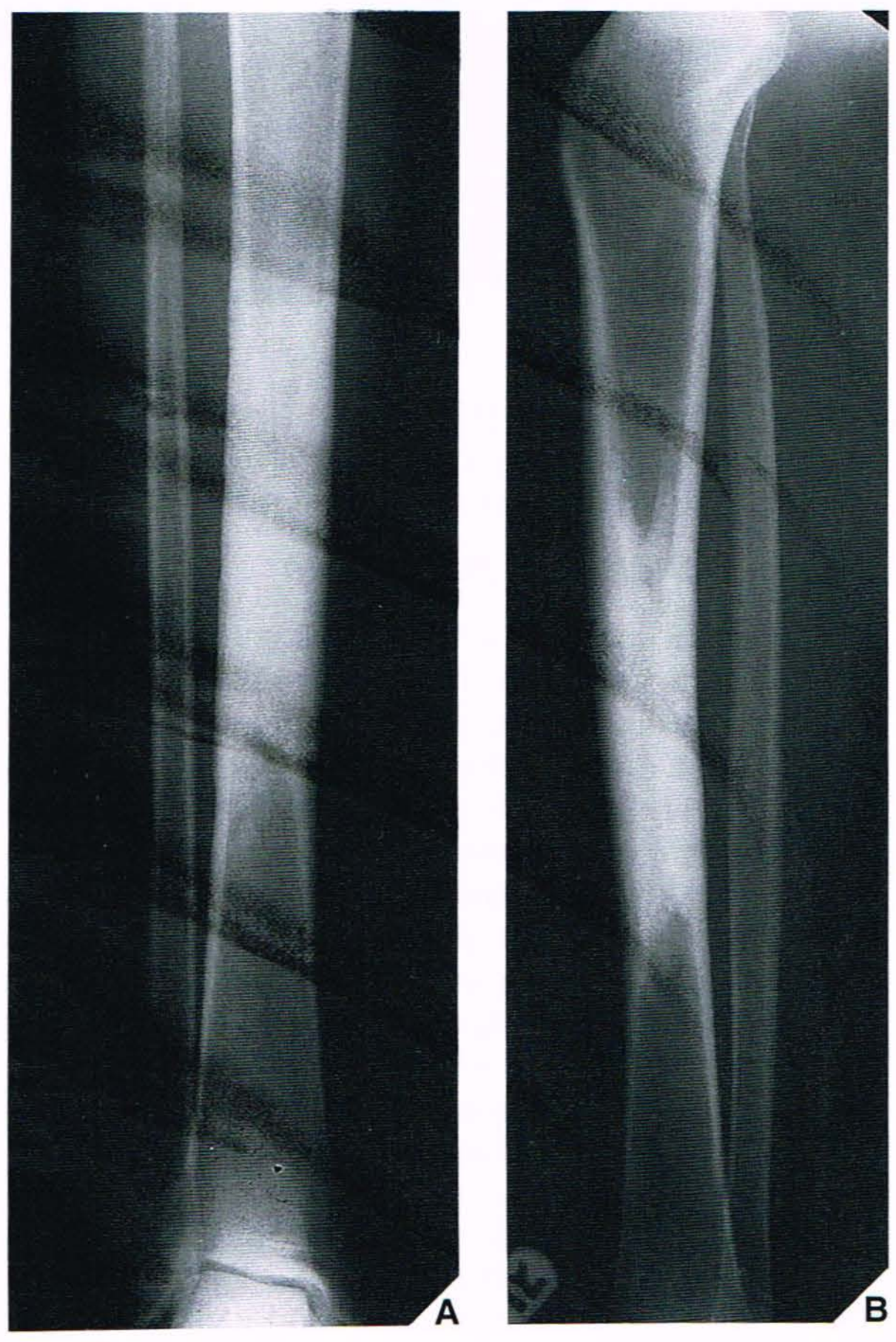

Fig. 33.45 Doença de Ribbing. Radiografias ântero-posterior **(A)** e lateral **(B)** da perna direita em um homem assintomático com 32 anos de idade mostram características de esclerose diafisária múltipla hereditária (doença de Ribbing). Observe o espessamento circunferencial ligeiramente irregular do córtex da tíbia.

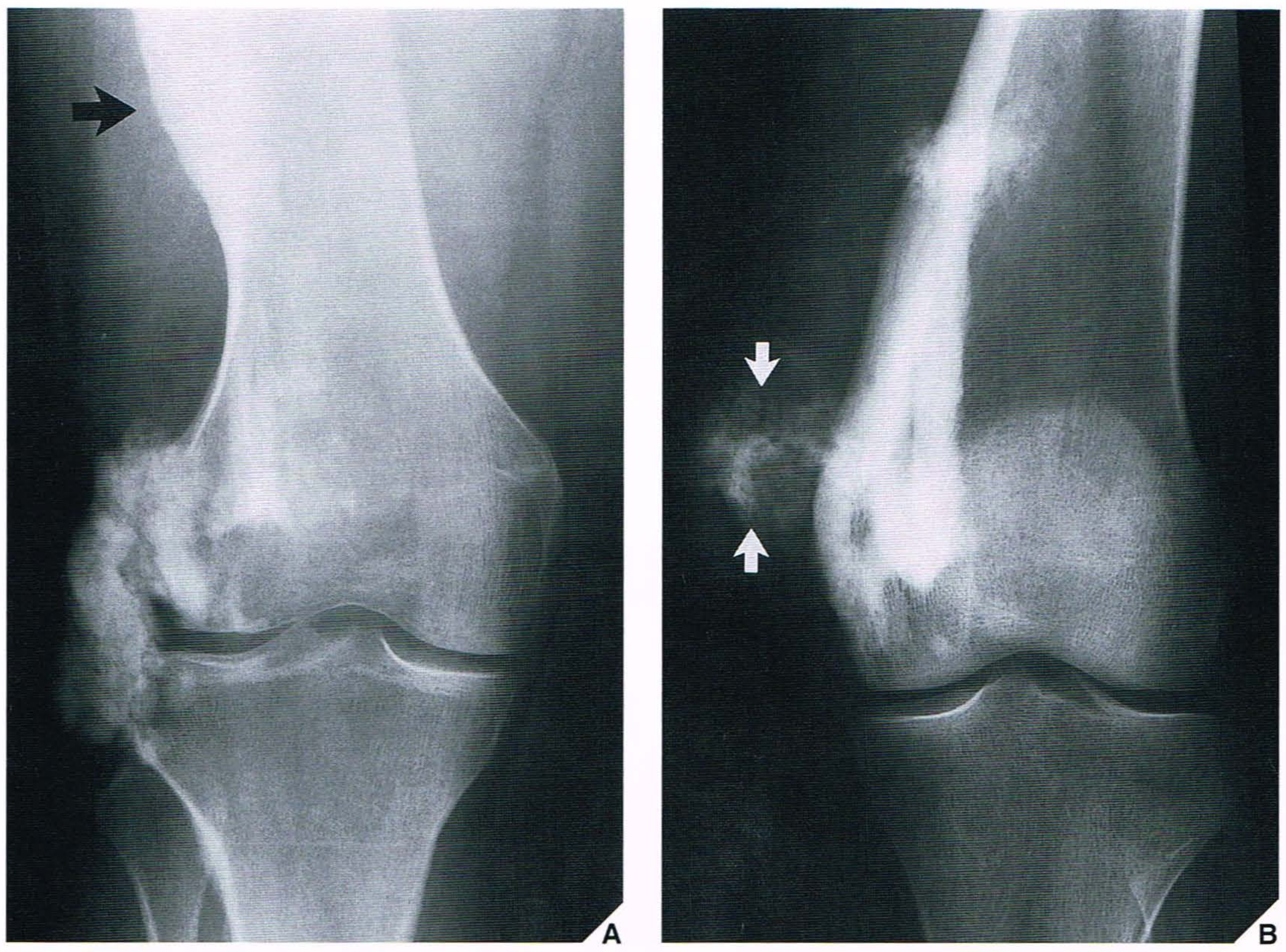

Fig. 33.47 Melorreostose. **(A)** Radiografia ântero-posterior do joelho direito em uma mulher com 46 anos de idade mostra ossificações dos tecidos moles no aspecto lateral da articulação do joelho. O córtex femoral também está afetado (*seta*). **(B)** Radiografia do joelho esquerdo em uma mulher com 25 anos de idade mostra envolvimento do córtex femoral medial estendendo-se para o interior dos tecidos moles (*setas*).

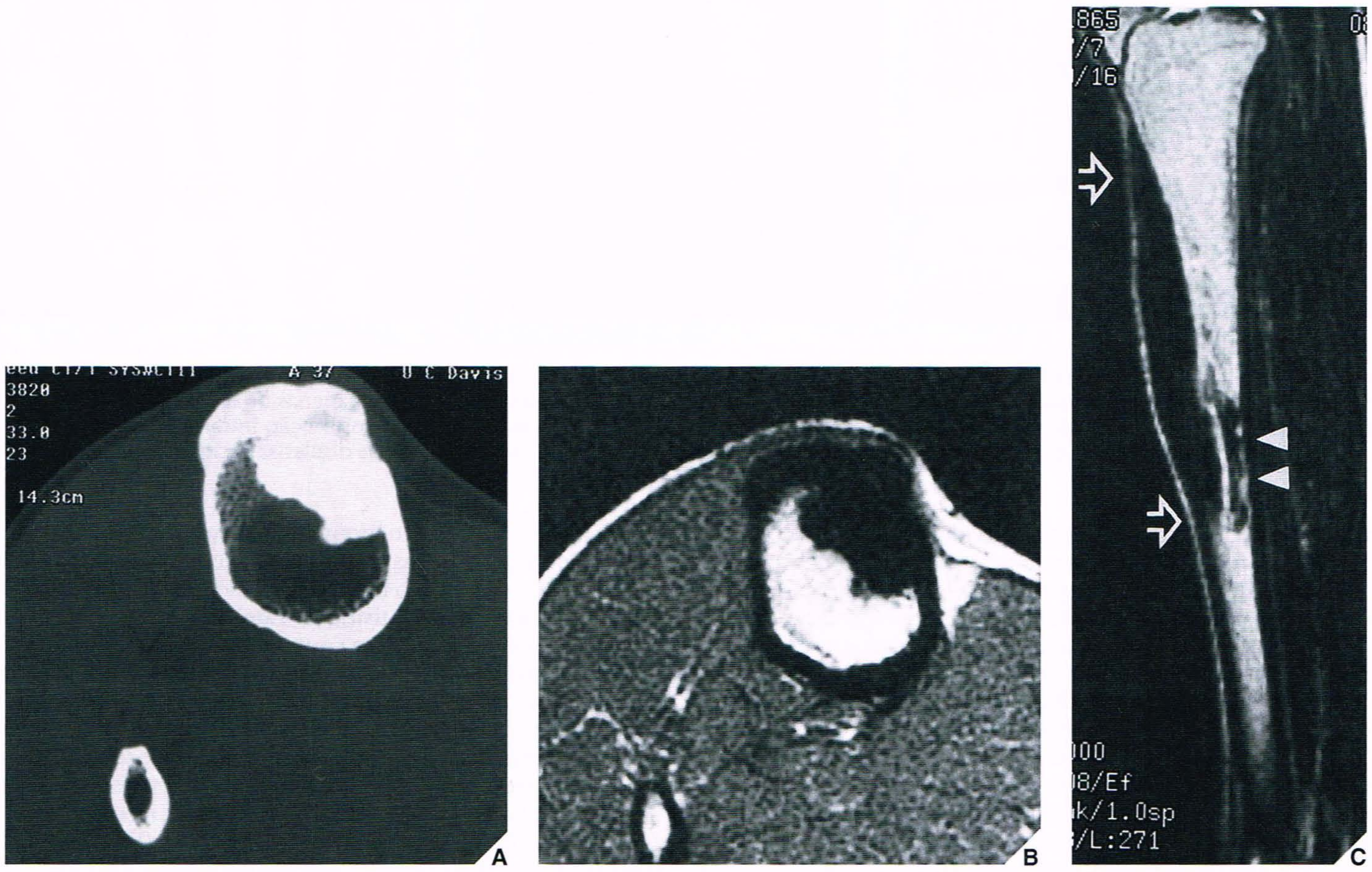

Fig. 33.48 TC e RM de melorreostose. **(A)** TC através do segmento médio da tíbia em uma mulher com 30 anos de idade mostra envolvimento do córtex anterior e da porção ântero-medial da cavidade medular. **(B)** RM axial ponderada em T1 (spin-eco, TR 800/TE 16 ms) mostra que a lesão é de baixa intensidade de sinal, que é a mesma do osso cortical. A medula óssea não envolvida exibe sinal alto semelhante à gordura subcutânea. **(C)** RM sagital ponderada em T2 (spin-eco rápido, TR 3000/TE 108 ms Ef) mostra que a lesão se mantém como de baixa intensidade de sinal (*setas abertas*). As *pontas de setas* apontam para o envolvimento medular.

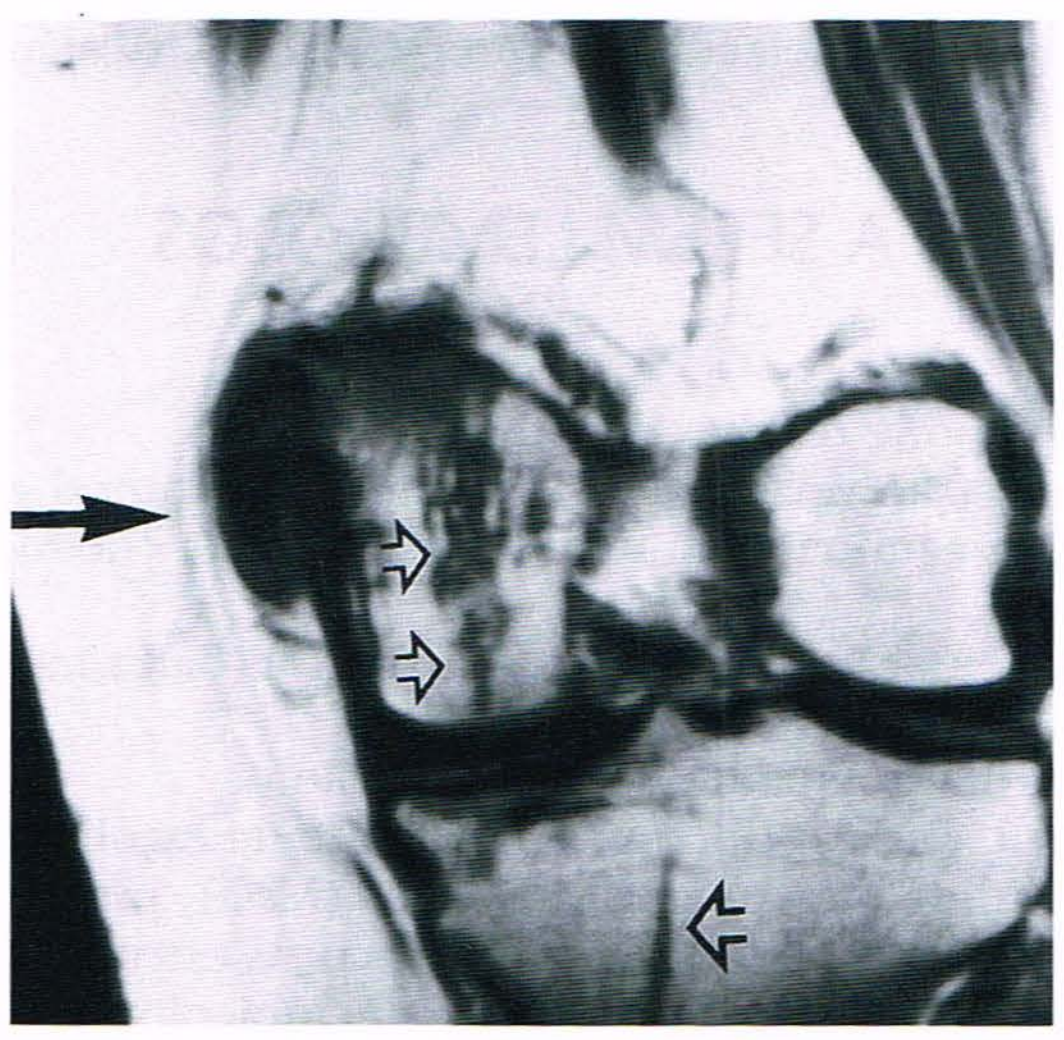

Fig. 33.49 **RM de melorreostose.** RM coronal ponderada em T1 (SE; TR 800/TE 20 ms) do joelho em um homem com 20 anos de idade mostra atividade de sinal diminuída da massa ossificada fixada ao côndilo femoral (*seta*), bem como nos focos medulares de melorreostose (*setas abertas*).

e C e 33.49). Esta técnica também é útil para obter imagens de envolvimento dos tecidos moles. Em um estudo relatado por Judkiewicz e associados, as massas de tecido mole eram heterogêneas em todas as seqüências de pulso de RM com ausência de sinal em áreas correspondentes a mineralização nas radiografias convencionais. A maior parte das massas de tecido mole tinha margens mal definidas, era contígua ou adjacente a áreas de hiperostose óssea e demonstrava realce após administração de DTPA ligado a gadolínio. A cintilografia óssea consegue determinar outros locais de envolvimento esquelético pela demonstração de captação alterada de radiofármaco (ver Fig. 31.16). O exame microscópico de espécimes melorreostóticos revela a formação de osso periosteal hiperostótico inespecífico com trabéculas espessadas e alterações fibróticas nos espaços medulares. O osso parece primitivo e consiste essencialmente em sistemas haversianos primários, particularmente na superfície periosteal, que são quase completamente obliterados pela deposição de lamelas escleróticas, espessadas e um pouco irregulares. Foram descritas ilhas de cartilagem nas lesões periarticulares, com evidência tanto de formação de osso endocondral quanto intramembranoso no interior do tecido celular fibroso e atividade osteoblástica ao longo das margens dos ósteons.

Tratamento. O transtorno é crônico, e ocasionalmente debilitante. O tratamento conservador com infusão de bifosfonato (pamidronato) foi tentado ocasionalmente, com resultados variáveis. O tratamento cirúrgico consiste em procedimentos para tecidos moles, como alongamento de tendões, excisão de tecido fibroso e ósseo, fasciotomia e capsulotomia. Outros procedimentos incluem osteotomias corretivas, excisão de osso hiperostótico e até mesmo amputações em membros gravemente afetados e dolorosos causadas por isquemia vascular. Recidivas são comuns.

Outras Displasias Esclerosantes Mistas

A mais comum das outras displasias esclerosantes mistas é a coexistência de melorreostose, osteopatia estriada e osteopoiquilose. As características radiográficas desta "síndrome de sobreposição" são uma combinação de cada uma destas três displasias (Fig. 33.50), um fenômeno que sugere um mecanismo patogênico comum.

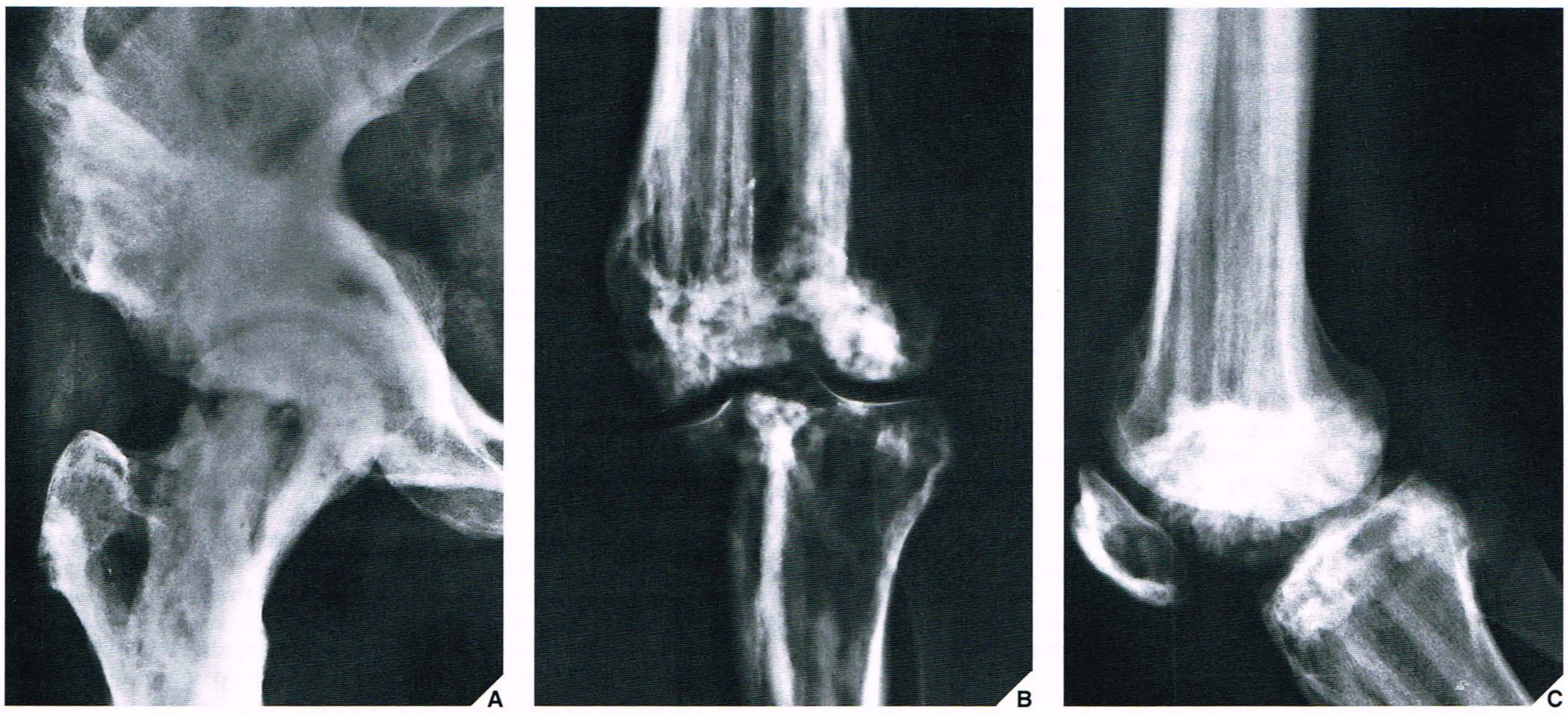

Fig. 33.50 **Displasia esclerosante mista.** Estes estudos radiográficos em um homem com 18 anos de idade mostram a coexistência de melorreostose com osteopoiquilose e osteopatia estriada. **(A)** Radiografia ântero-posterior da hemipelve e do quadril direitos mostra a hiperostose ondulada típica da melorreostose afetando o osso ilíaco e o fêmur proximal. Radiografias ântero-posterior **(B)** e lateral **(C)** do joelho mostram as estrias lineares características da osteopatia estriada no fêmur distal e na tíbia proximal, bem como as densidades focais que são a característica identificadora da osteopoiquilose. (De Norman A, Greenspan A, 1986, com permissão.)

Outras displasias esclerosantes, relacionadas no Quadro 33.5, estão além do escopo deste trabalho.

ASPECTOS PRÁTICOS A SEREM LEMBRADOS

Escoliose

[1] A escoliose congênita pode resultar de:
- uma falha da formação vertebral, que pode ser unilateral e parcial (vértebra em cunha) ou unilateral e completa (hemivértebra)
- uma falha de segmentação, que pode ser unilateral (barra não segmentada) ou bilateral (vértebra em bloco)
- falhas tanto da formação quanto da segmentação.

[2] A escoliose idiopática, que é o tipo mais prevalente de escoliose (70%), pode ser dividida nas categorias infantil (M>F), juvenil (M=F) e adolescente (M<F). No último tipo, a curva estrutural (principal) está localizada no segmento torácico ou toracolombar, com sua convexidade para a direita.

[3] Na avaliação da escoliose, a forma da curva geralmente indica a variante, de modo que:
- uma curva em forma de S é comum na escoliose idiopática
- uma curva em forma de C indica a variante neuromuscular
- escoliose caracterizada por um segmento espinal curto com angulação aguda é mais comumente de origem congênita (p. ex.: neurofibromatose, hemivértebra).

[4] A curva escoliótica é descrita como sendo composta de:
- uma curva estrutural (principal ou primária) demarcada pelas vértebras da extremidade superior e da extremidade inferior (transicionais)
- curvas compensatórias (secundárias) proximais e distais às vértebras transicionais
- uma vértebra apical mostrando a maior rotação e encunhamento, e cujo centro é o mais deslocado da linha espinal central.

[5] Vários métodos para medir a curva escoliótica estão disponíveis:
- o método de Lippmann-Cobb, no qual o ângulo é determinado apenas pela inclinação das vértebras terminais da curva
- o método de Risser-Ferguson, que utiliza três pontos como determinantes da curva — os centros das vértebras das extremidades superior e inferior e da vértebra apical
- o método do índice escoliótico, que mede o desvio de cada vértebra na curva escoliótica a partir da linha espinal central.

[6] Para assegurar acurácia na determinação do grau de correção de uma curva escoliótica, os mesmos pontos de medida devem ser usados na comparação da curvatura no pré-tratamento e no pós-tratamento, mesmo se as vértebras terminais tiverem mudado suas localizações.

[7] A rotação de um corpo vertebral pode ser avaliada na radiografia ântero-posterior pelo:
- método de Cobb, que usa a posição do processo espinhoso como ponto de referência
- método de Moe, que usa os pedículos como pontos de referência.

[8] A determinação da maturidade esquelética, um fator importante no prognóstico e tratamento da escoliose congênita, pode ser feita por:
- comparação de uma radiografia do punho e da mão de um paciente com padrões em atlas radiográficos
- avaliação da ossificação da apófise do anel vertebral ou da apófise da crista ilíaca.

Anomalias com Comprometimento Geral do Esqueleto

[1] As alterações esqueléticas freqüentemente encontradas na neurofibromatose incluem:
- erosões corticais extrínsecas
- pseudo-artroses, particularmente na tíbia e na fíbula
- cifoescoliose de segmento curto caracterizada por angulação aguda na coluna cervical inferior e torácica superior
- forames neurais aumentados e festonamento do aspecto posterior dos corpos vertebrais.

[2] A transformação maligna para sarcoma é a complicação mais séria da variante plexiforme da neurofibromatose.

[3] As marcas registradas radiográficas da osteogênese imperfeita, um transtorno caracterizado pela fragilidade excessiva dos ossos, incluem:
- osteoporose grave
- adelgaçamento dos córtices
- ossos suturais (wormianos)
- deformidades ósseas, como as metáfises em forma de trompete
- calcificações em forma de pipoca nas extremidades articulares dos ossos longos
- cifoescoliose
- fraturas múltiplas.

[4] Radiograficamente, a acondroplasia é caracterizada por:
- nanismo rizomélico (desproporcional)
- configuração das hemipelves semelhante a raquetes de pingue-pongue e "aparência de taça de champanhe" do contorno interno da pelve
- estreitamento da distância interpedicular na coluna lombar (estenose raquiana)
- festonamento do aspecto posterior dos corpos vertebrais
- aparência de tridente no formato da mão.

[5] Os transtornos diversos que constituem as mucopolissacaridoses partilham características radiográficas comuns:
- osteoporose
- corpos vertebrais ovais ou em forma de gancho
- configuração alterada da pelve
- ossos tubulares encurtados.

[6] A fibrodisplasia ossificante progressiva (miosite ossificante progressiva) é caracterizada por ossificações extensas das estruturas musculares e dos tecidos subcutâneos, levando a anquilose articular e constrição da parede torácica. Alterações congênitas do polegar e do hálux (agenesia, microdactilia, etc.) devem alertar o radiologista para a possibilidade deste transtorno gravemente incapacitante.

[7] As displasias ósseas esclerosantes partilham a característica radiográfica de densidade óssea aumentada.

[8] As marcas registradas radiográficas da osteopetrose e da picnodisostose, transtornos relacionados à falha de ossificação endocondral, são:
- densidade óssea uniformemente aumentada
- ausência de remodelagem
- obliteração do limite entre a cavidade medular e o córtex.

Fraturas patológicas são comuns.

[9] As alterações específicas características da picnodisostose incluem:
- acroosteólise
- ângulo obtuso da mandíbula
- persistência das fontanelas
- ossos wormianos (suturais).

[10] A enostose, a osteopoiquilose e a osteopatia estriada, doenças também relacionadas a uma falha de ossificação endocondral, são caracterizadas radiograficamente por:
- focos de osso esclerótico maduro na cavidade medular (enostose e osteopoiquilose)
- estrias lineares finas (osteopatia estriada) em locais de crescimento ósseo rápido.

[11] A displasia diafisária progressiva e a esclerose diafisária múltipla hereditária, doenças relacionadas à falha de ossificação intramembranosa, são reconhecidas radiograficamente pelo espessamento dos córtices dos ossos longos. De modo geral, as extremidades articulares dos ossos não são afetadas.

[12] A melorreostose, uma displasia óssea esclerosante mista caracterizada por falha da ossificação endocondral e intramembranosa, é reconhecida radiograficamente por uma hiperostose fluente ("gotejamento de cera") associada com envolvimento dos tecidos moles e da articulação circunjacentes.

LEITURAS SUGERIDAS

Aaro S, Dahlborn M. The longitudinal axis rotation of the apical vertebra, the vertebral, spinal, and rib cage deformity in idiopathic scoliosis studied by computer tomography. *Spine* 1981;6:567–572.

Ablin DS, Greenspan A, Reinhart M, Grix A. Differentiation of child abuse from osteogenesis imperfecta. *AJR Am J Roentgenol* 1990;154:1035–1046.

Abrahamson MN. Disseminated asymptomatic osteosclerosis with features resembling melorheostosis, osteopoikilosis and osteopathia striata. *J Bone Joint Surg [Am]* 1968; 50A:991–996.

Andersen PE Jr, Bollerslev J. Heterogeneity of autosomal dominant osteopetrosis. *Radiology* 1987;164:223–225.

Bailey JA II. Orthopedic aspects of achondroplasia. *J Bone Joint Surg [Am]* 1970;52A: 1285–1301.

Balkissoon ARA, Hayes CW. Case 14: intramedullary osteosclerosis. *Radiology* 1999;212: 708–710.

Barnes PD, Brody JD, Jaramillo D, Akbar JU, Emans JB. Atypical idiopathic scoliosis: MR imaging evaluation. *Radiology* 1993;186:73–738.

Bauze RJ, Smith R, Francis JO. A new look at osteogenesis imperfecta. *J Bone Joint Surg [Br]* 1975;57B:2–12.

Beals RK. Endosteal hyperostosis. *J Bone Joint Surg [Am]* 1976;58A:1172–1173.

Beighton P. *Inherited disorders of the skeleton.* Edinburgh: Churchill Livingstone; 1978.

Beighton P, Cremin BJ. *Sclerosing bone dysplasias.* New York: Springer-Verlag; 1984.

Beighton P, Cremin BJ, Hamersma H. The radiology of sclerosteosis. *Br J Radiol* 1976; 49:934–939.

Bhullar TPS, Portinaro NMA, Benson MKD. The measurement of angular deformity: an extended role for the "Cobbometer". *J Bone Joint Surg [Br]* 1995;77B:506–507.

Bridges AJ, Hsu K-C, Sing A, Churchill R, Miles J. Fibrodysplasia (myositis) ossificans progressiva. *Semin Arthritis Rheum* 1994;24:155–164.

Bridwell KH. Spinal instrumentation in the management of adolescent scoliosis. *Clin Orthop* 1997;335:64–72.

Brien EW, Mirra JM, Latanza L, Dedenko A, Luck J Jr. Giant bone island of femur. Case report, literature review, and its distinction from low grade osteosarcoma. *Skeletal Radiol* 1995;24:546–550.

Brown RR, Steiner GC, Lehman WB. Melorheostosis: case report with radiologic-pathologic correlation. *Skeletal Radiol* 2000;29:548–552.

Callahan BC, Georgopoulos G, Eilert RE. Hemivertebral excision for congenital scoliosis. *J Pediatr Orthop* 1997;17:96–99.

Campbell CJ, Papademetriou T, Bonfiglio M. Melorheostosis. A report of the clinical roentgenographic and pathological findings in fourteen cases. *J Bone Joint Surg [Am]* 1968;50A:1281–1304.

Camurati M. Di un raro caso di osteite simmetrica ereditaria degli arti inferiori. *Chir Organi Mov* 1922;6:662–665.

Carlson DH. Osteopathia striata revisited. *J Can Assoc Radiol* 1977;28:190–192.

Caron KH, DiPietro MA, Aisen AM, Heidelberger KP, Phillips WA, Martel W. MR imaging of early fibrodysplasia ossificans progressiva. *J Comput Assist Tomogr* 1990;14: 318–321.

Chanchairujira K, Chung CB, Lai YM, Haghighi P, Resnick D. Intramedullary osteosclerosis: imaging features in nine patients. *Radiology* 2001;220:225–230.

Cobb JR. Outline for the study of scoliosis. *AAOS Instructional Course Lectures* 1948;5:261–275.

Coccia PF, Krivit W, Cervenka J, et al. Successful bone-marrow transplantation for infantile malignant osteopetrosis. *N Engl J Med* 1980;302:701–708.

Connor J, Evans DA. Fibrodysplasia ossificans progressiva: the clinical features and natural history of 34 patients. *J Bone Joint Surg [Br]* 1982;64B:76–83.

Connor J, Evans DA. Genetic aspects of fibrodysplasia ossificans progressiva. *J Med Genet* 1982;19:35–39.

Cremin BJ, Beighton P. Osteopetrosis and other sclerosing bone dysplasias. In: Cremin BJ, Beighton P, eds. *Bone dysplasias of infancy: a radiological atlas.* New York: Springer; 1978:101.

Cremin B, Connor J, Beighton P. The radiological spectrum of fibrodysplasia ossificans progressiva. *Clin Radiol* 1982;33:499–508.

D'Addabbo A, Macarini L, Rubini G, Rubini D, Salzillo F, Lauriero F. Correlation between bone imaging and the clinical picture in two unsuspected cases of progressive diaphyseal dysplasia (Engelmann's disease). *Clin Nucl Med* 1993;18:324–328.

D'Agostino AN, Soule EH, Miller RH. Sarcomas of the peripheral nerves and somatic soft tissues associated with multiple neurofibromatosis (von Recklinghausen's disease). *Cancer* 1963;16:1015–1027.

Davis DC, Syklawer R, Cole RL. Melorheostosis on three-phase bone scintigraphy. Case report. *Clin Nucl Med* 1992;17:561–564.

Deacon P, Flood BM, Dickson RA. Idiopathic scoliosis in three dimensions: a radiographic and morphometric analysis. *J Bone Joint Surg [Br]* 1984;66B:509–512.

Demas PN, Soteranos GC. Facial-skeletal manifestations of Engelmann's disease. *Oral Surg Oral Med Oral Pathol* 1989;68:686–690.

De Vits A, Keymeulen B, Bossugt A, Somers G, Verbruggen LA. Progressive diaphyseal dysplasia (Camurati-Engelmann's disease). Improvement of clinical signs and of

Donáth J, Poór G, Kiss C, Fornet B, Genant H. Atypical form of active melorheostosis and its treatment with biphosphonate. *Skeletal Radiol* 2002;31:709–713.

Dorst JP. Mucopolysaccharidosis IV. *Semin Roentgenol* 1973;8:218–219.

Drummond DS. Neuromuscular scoliosis: recent concepts. *J Pediatr Orthop* 1996;16: 281–283.

Eastman JR, Bixler D. Generalized cortical hyperostosis (van Buchem disease): nosologic considerations. *Radiology* 1977;125:297–304.

Eggli KD. The mucopolysaccharidoses. In: Taveras JM, Ferrucci JT, eds. *Radiology—diagnosis, imaging, intervention,* vol 5. Philadelphia: JB Lippincott; 1986:1–13.

Elmore SM. Pycnodysostosis. A review. *J Bone Joint Surg [Am]* 1967; 49A:153–158.

Engelmann G. Ein Fall von Osteopathia hyperostotica (sclerotisans) multiplex infantilis. *Fortschr Geb Rontgenstr* 1929;39:1101–1106.

Evans SC, Edgar MA, Hall-Craggs MD, et al. MRI of "idiopathic" juvenile scoliosis: a prospective study. *J Bone Joint Surg [Br]* 1996;78B:314–317.

Fairbank HAT. *An atlas of general affections of the skeleton.* Baltimore: Williams & Wilkins; 1951.

Fairbank HAT. Melorheostosis. *J Bone Joint Surg [Br]* 1948;30B:533–543.

Fairbank HAT. Osteopathia striata. *J Bone Joint Surg [Br]* 1948;30B:117.

Fairbank HAT. Osteopoikilosis. *J Bone Joint Surg [Br]* 1948;30B:544–546.

Falvo KA, Root L, Bullough PG. Osteogenesis imperfecta: clinical evaluation and management. *J Bone Joint Surg [Am]* 1974;56A:783–793.

Figueiredo UM, James JIP. Juvenile idiopathic scoliosis. *J Bone Joint Surg [Br]* 1981;63: 61–66.

Fujimoto H, Nishimura G, Tsumurai Y, Nosaka K, Kanisawa S, Ohba S, Tanaka Y. Hyperostosis generalisata with striations of the bones: report of a female case and a review of the literature. *Skeletal Radiol* 1999;28:460–464.

Furia JP, Schwartz HS. Hereditary multiple diaphyseal sclerosis: a tumor simulator. *Orthopedics* 1990;13:1267–1274.

Gehweiler JA, Bland WR, Carden TS Jr, Daffner RH. Osteopathia striata—Voorhoeve's disease: Review of the roentgen manifestations. *AJR Am J Roentgenol* 1973;118: 450–455.

Gelman MI. Autosomal dominant osteosclerosis. *Radiology* 1977;125:289–296.

George K, Rippstein JA. A comparative study of the two popular methods of measuring scoliotic deformity of the spine. *J Bone Joint Surg [Am]* 1961;43A:809.

Gertner JM, Root L. Osteogenesis imperfecta. *Orthop Clin North Am* 1990;21:151–162.

Goldstein LA, Waugh TR. Classification and terminology of scoliosis. *Clin Orthop* 1973;93:10–22.

Green AE, Ellswood WH, Collins JR. Melorheostosis and osteopoikilosis with a review of the literature. *AJR Am J Roentgenol* 1962;87:1096–1111.

Greenspan A. Bone island (enostosis): current concept—a review. *Skeletal Radiol* 1995; 24:111–115.

Greenspan A. Sclerosing bone dysplasias—a target-site approach. *Skeletal Radiol* 1991;20:561–583.

Greenspan A, Azouz EM. Bone dysplasia series. Melorheostosis: review and update. *Canad Assoc Radiol J* 1999;50:324–330.

Greenspan A, Klein MJ. Giant bone island. *Skeletal Radiol* 1996;25:67–69.

Greenspan A, Pugh JW, Norman A, Norman RS. Scoliotic index: a comparative evaluation of methods for the measurement of scoliosis. *Bull Hosp Jt Dis Orthop Inst* 1978;39:117–125.

Greenspan A, Stadalnik RC. Bone island: scintigraphic findings and their clinical application. *Can Assoc Radiol J* 1995;46:368–379.

Greenspan A, Steiner G, Knutzon R. Bone island (enostosis): clinical significance and radiologic and pathologic correlations. *Skeletal Radiol* 1991;20:85–90.

Greenspan A, Steiner G, Sotelo D, Norman A, Sotelo A, Sotelo-Ortiz F. Mixed sclerosing bone dysplasia coexisting with dysplasia epiphysealis hemimelica (Trevor-Fairbank disease). *Skeletal Radiol* 1986;15:452–454.

Griffiths DL. Engelmann's disease. *J Bone Joint Surg [Br]* 1956;38B:312–326.

Gundry CR, Heithoff KB. Imaging evaluation of patients with spinal deformity. *Orthop Clin North Am* 1994;15:247–264.

Hagiwara H, Aida N, Machida J, Fujita K, Okuzumi S, Nishimura G. Contrast-enhanced MRI of an early preosseous lesion of fibrodysplasia ossificans progressiva in a 21-month-old boy. *AJR Am J Roentgenol* 2003;181:1145–1147.

Hoppenfeld S. *Scoliosis: a manual of concept and treatment.* Philadelphia: JB Lippincott; 1967.

Hopper WC Jr, Lovell WW. Progressive infantile idiopathic scoliosis. *Clin Orthop* 1977;126:26–32.

Hopwood JJ, Morris CP. The mucopolysaccharidoses: diagnosis, molecular genetics and treatment. *Mol Biol Med* 1990;7:381–404.

Hundley JD, Wilson FC. Progressive diaphyseal dysplasia. Review of the literature and report of seven cases in one family. *J Bone Joint Surg [Am]* 1973;55A:461–474.

Hurt RL. Osteopathia striata—Voorhoeve's disease: report of a case presenting features of osteopathia striata and osteopetrosis. *J Bone Joint Surg [Br]* 1953;35B:89–96.

Jacobson HG. Dense bone—too much bone: radiological considerations and differential diagnosis. Part I. *Skeletal Radiol* 1985;13:1–20.

Judkiewisz AM, Murphey MD, Resnik CS, Newberg AH, Temple HT, Smith WS. Advanced imaging of melorheostosis with emphasis on MRI. *Skeletal Radiol* 2001;30:447–453.

Kaftori JK, Kleinhaus U, Naveh Y. Progressive diaphyseal dysplasia (Camurati-Engel

Kennedy JG, Donahue JR, Aydin H, Hoang BH, Huvos A, Morris C. Metastatic breast carcinoma to bone disguised by osteopoikilosis. *Skeletal Radiol* 2003;32:240–243.
Kim HW, Weinstein SL. Spine update. The management of scoliosis in neurofibromatosis. *Spine* 1997;22:2770–2776.
Klatte EC, Franken EA, Smith JA. The radiographic spectrum in neurofibromatosis. *Semin Roentgenol* 1976;11:17–33.
Kleinman PK. Differentiation of child abuse and osteogenesis imperfecta: medical and legal implications. *AJR Am J Roentgenol* 1990;154:1047–1048.
Kleinman RG, Csongradi JJ, Rinsky LA, Bleck EE. The radiographic assessment of spinal flexibility in scoliosis: a study of the efficacy of the prone push film. *Clin Orthop* 1983;162:47–53.
Kobayashi H, Kotoura Y, Hosono M, Tsuboyama T, Shigeno C, Konishi J. A case of melorheostosis with a 14-year-old follow-up. *Eur Radiol* 1995;5:651–653.
Korovessis PG, Stamatakis MV. Prediction of scoliotic Cobb angle with the use of the scoliometer. *Spine* 1996;21:1661–1666.
Kozlowski K, Nicol R, Hopwood JJ. A clinically mild case of mucopolysaccharidosis type I—Scheie syndrome (case report). *Eur Radiol* 1995;5:561–563.
Kumar B, Murphy WA, Whyte MP. Progressive diaphyseal dysplasia (Engelmann disease): scintigraphic-radiographic-clinical correlations. *Radiology* 1981;140:87–92.
Lagier R, Mbakop A, Bigler A. Osteopoikilosis: a radiological and pathological study. *Skeletal Radiol* 1984;11:161–168.
Langer LO Jr, Baumann PA, Gorlin RJ. Achondroplasia. *AJR Am J Roentgenol* 1967;100: 12–26.
Lenke LG, Betz RR, Harms J, Bridwell KH, Clements DH, Lowe TG, Blanke K. Adolescent idiopathic scoliosis. A new classification to determine extent of spinal arthrodesis. *J Bone Joint Surg [Am]* 2001;83A:1169–1181.
Lenke LG, Bridwell KH, Blanke K, Baldus C, Weston J. Radiographic results of arthrodesis with Cotrel-Dubousset instrumentation for the treatment of adolescent idiopathic scoliosis. A five to ten-year follow-up study. *J Bone Joint Surg [Am]* 1998;80: 807–814.
Léri A, Joanny J. Une affection non décrite des os. Hyperostose en coulée sur toute la longeur d'un membre ou mélorhéostose. *Bull Mem Soc Med Hop Paris* 1922;46:1141.
Lonstein JE, Carlson JM. The prediction of curve progression in untreated idiopathic scoliosis during growth. *J Bone Joint Surg [Am]* 1984;66A:1061–1071.
MacEwen GD, Conway JJ, Miller WT. Congenital scoliosis with a unilateral bar. *Radiology* 1968;90:711–715.
Mahoney J, Achong DM. Demonstration of increased bone metabolism in melorheostosis by multiphase bone scanning. *Clin Nucl Med* 1991;16:847–848.
Maiocco B, Deeney VF, Coulon R, Parks PF Jr. Adolescent idiopathic scoliosis and the presence of spinal cord abnormalities. *Spine* 1997;22:2537–2541.
Marchesi DG, Transfeldt EE, Bradford DS, Heithoff KB. Changes in intervertebral rotation after Harrington and Luque instrumentation for idiopathic scoliosis. *Spine* 1992;17:775–780.
Maroteaux P, Lamy M. La pycnodysostose. *Presse Med* 1962;70:999–1002.
Maroteaux P, Lamy M. The malady of Toulouse-Lautrec. *JAMA* 1965;191:715–717.
McKusick V. *Hereditary disorders of connective tissue*, 4th ed. St. Louis: CV Mosby; 1972.
McMaster MJ. Infantile idiopathic scoliosis: can it be prevented? *J Bone Joint Surg [Br]* 1983;65B:612–617.
Millner PA, Dickson RA. Idiopathic scoliosis: biomechanics and biology. *Eur Spine J* 1996;5:362–373.
Mishra GK, Mishra M, Vernekar J, Tehrai M, Patel BR. Progressive diaphyseal dysplasia: Englemann's disease. *Indian Pediatr* 1987;24:1052–1054.
Moser FG, Mangiardi JR, Kantrowitz AB. Device for accurate localization of vertebrae before spinal surgery. *AJR Am J Roentgenol* 1996;166:626–627.
Murray DW, Bulstrode CJ. The development of adolescent idiopathic scoliosis. *Eur Spine J* 1996;5:251–257.
Murray RO, McCredie J. Melorheostosis and the sclerotomes: a radiological correlation. *Skeletal Radiol* 1979;4:57–71.
Nash CL Jr, Moe JH. A study of vertebral rotation. *J Bone Joint Surg [Am]* 1969;51A: 223–229.
Nasu K, Kuroki Y, Nawano S, et al. Thoracic cage extent of melorheostosis depicted by multislice CT. *Skeletal Radiol* 2002;31:464–466.
Neufeld E, Muenzer J. The mucopolysaccharidoses. In: Scriver CR, Beaudet MC, Sly WS, Valle D, eds. *The metabolic basis of inherited disease*, 6th ed. New York: McGraw-Hill; 1989:1565–1587.
Neuhauser EBD, Schwachman H, Wittenberg M, Cohen J. Progressive diaphyseal dysplasia. *Radiology* 1948;51:11–22.
Norman A. Myositis ossificans and fibrodysplasia ossificans progressiva. In: Taveras JM, Ferrucci JT, eds. *Radiology—diagnosis, imaging, intervention*, vol 5. Philadelphia: JB Lippincott; 1986.
Norman A, Greenspan A. Bone dysplasias. In: Jahss MH, ed. *Disorders of the foot and ankle: medical and surgical management*, vol 1, 2nd ed. Philadelphia: WB Saunders; 1991:754–770.
Norman A, Greenspan A. Sclerosing dysplasias of bone. In: Taveras JM, Ferrucci JT, eds. *Radiology—diagnosis, imaging, intervention*, vol 5. Philadelphia: JP Lippincott; 1986:1–18.
Oestreich AE, Young LW, Poussaint TY. Scoliosis *circa* 2000: radiologic imaging perspective. I. Diagnosis and pretreatment evaluation. *Skeletal Radiol* 1998;27:591–605.
Oestreich AE, Young LW, Poussaint TY. Scoliosis *circa* 2000: radiologic imaging perspective. II. Treatment and follow-up. *Skeletal Radiol* 1998;27:651–656.
Omeroglu H, Ozekin O, Biçimoglu A. Measurement of vertebral rotation in idiopathic scoliosis using the Perdriolle torsionmeter: a clinical study on intraobserver and interobserver error. *Eur Spine J* 1996;5:167–171.
Onitsuka H. Roentgenologic aspects of bone islands. *Radiology* 1977;123:607–612.
Ozonoff M. *Pediatric orthopaedic radiology*. Philadelphia: WB Saunders; 1979.
Palmer PES, Thomas JEP. Case reports. Osteopetrosis with unusual changes in the skull and digits. *Br J Radiol* 1958;31:705–708.
Paul LW. Hereditary, multiple diaphyseal sclerosis (Ribbing disease). *Radiology* 1953;60:412–416.
Pollack S, Naveh Y, Katz R. Immunological investigations in two families with progressive diaphyseal dysplasia. *J Rheumatol* 1989;16:1259–1262.
Raffaelli P, Ronzini MF. Camurati-Engelmann's disease: a case report. *Ital J Orthop Traumatol* 1988;14:267–271.
Reinig JW, Hill SC, Fang M, Marini J, Zasloff MA. Fibrodysplasia ossificans progressiva: CT appearance. *Radiology* 1986;159:153–157.
Resnick D, Nemcek AA Jr, Haghighi P. Spinal enostoses (bone islands). *Radiology* 1983;147:373–376.
Rhys R, Davies AM, Mangham DC, Grimer RJ. Sclerotome distribution of melorheostosis and multicentric fibromatosis. *Skeletal Radiol* 1998;27:633–636.
Ribbing S. Hereditary, multiple, diaphyseal sclerosis. *Acta Radiol* 1949;31:522–536.
Riccardi VM. Von Recklinghausen's neurofibromatosis. *N Engl J Med* 1981;305: 1617–1627.
Robinson EF, Wade WD. Statistical assessment of two methods of measuring scoliosis before treatment. *Can Med Assoc J* 1983;129:839–841.
Rubin P. *Dynamic classification of bone dysplasias*. Chicago: Year Book Medical Publishers; 1964:325–349.
Sanders JO, Herring JA, Browne RH. Posterior arthrodesis and instrumentation in the immature (Risser-grade-0) spine in idiopathic scoliosis. *J Bone Joint Surg [Am]* 1995;77A:39–45.
Scheie HG, Hambrick GW Jr, Barness LA. A newly recognised forme fruste of Hurler's disease (gargoylism): the Sanford R Gifford lecture. *Am J Ophthalmol* 1962;53:753–769.
Schwartz A, Ramos R. Neurofibromatosis and multiple nonossifying fibromas. *AJR Am J Roentgenol* 1980;135:617–619.
Scott H, Bunge S, Gal A, Clarke L, Morris CP, Hopwood JJ. The molecular genetics of mucopolysaccharidosis type I: diagnostic, clinical and biological implications. *Hum Mutat* 1995;6:288–302.
Seeger LL, Hewel KC, Yao L, et al. Ribbing disease (multiple diaphyseal sclerosis): imaging and differential diagnosis. *AJR Am J Roentgenol* 1996;167:689–694.
Shafritz AB, Shore EM, Gannon FH, et al. Overexpression of an osteogenic morphogen in fibrodysplasia ossificans progressiva. *N Eng J Med* 1996;335:555–561.
Shier CK, Krasicky GA, Ellis IB, Kottamasu SR. Ribbing's disease: radiographic-scintigraphic correlation and comparative analysis with Engelmann's disease. *J Nucl Med* 1987;28:244–248.
Shufflebarger HL, Clark CE. Fusion levels and hook patterns in thoracic scoliosis with Cotrel-Dubousset instrumentation. *Spine* 1990;15:916–920.
Sillence DO. Osteogenesis imperfecta: an expanding panorama of variants. *Clin Orthop* 1981;159:11–25.
Sillence DO, Senn A, Danks DM. Genetic heterogeneity in osteogenesis imperfecta. *J Med Genet* 1979;16:101–116.
Silverman BJ, Greenbarg PE. Internal fixation of the spine for idiopathic scoliosis using square-ended distraction rods and lamina wiring (Harrington-Luque technique). *Bull Hosp Jt Dis Orthop Inst* 1984;44:41–55.
Silverman FN. Achondroplasia. *Semin Roentgenol* 1973;8:142–143.
Singleton EB, Thomas JR, Worthington WW, Hild JR. Progressive diaphyseal dysplasia (Engelmann's disease). *Radiology* 1956;67:233–240.
Slone RM, MacMillan M. Montgomery WJ, Heare M. Spinal fixation. 2. Fixation techniques and hardware for the thoracic and lumbar spine. *Radiographics* 1993;13: 521–544.
Slucky AV, Engelking B, Shufflebarger HL. A simple method for improving vertebral visualization on a scoliosis series lateral radiograph. *Spine* 1995;20:2570–2571.
Smith J. Giant bone islands. *Radiology* 1973;107:35–36.
Sparkes RS, Graham CB. Camurati-Engelmann disease: genetics and clinical manifestations with a review of the literature. *J Med Genet* 1972;9:73–85.
Spieth ME, Greenspan A, Forrester DM, Ansari AN, Kimura RL, Siegel ME. Radionuclide imaging in forme fruste of melorheostosis. *Clin Nucl Med* 1994;19:512–515.
Spranger JW. Mucopolysaccharidosen. In: Schwiegk H, ed. *Handbuch der inneren Medizin*, 5th ed. New York: Springer-Verlag; 1974:212–215.
Spranger JW, Langer LO Jr, Wiederman HR. *Bone dysplasias. An atlas of constitutional disorders of skeletal development*. Philadelphia: WB Saunders; 1974.
Stegman KF, Peterson JC. Progressive hereditary diaphyseal dysplasia. *Pediatrics* 1957;20:966–974.
Stevenson RE, Howell RR, McKusick VA, et al. The iduronidase-deficient mucopolysaccharidoses: clinical and roentgenographic features. *Pediatrics* 1976;57:111–122.
Stokes IA. Three-dimensional terminology of spinal deformity. *Spine* 1994;19:236–248.
Taitz LS. Child abuse and osteogenesis imperfecta. *BMJ* 1987;295:1082–1083.
Thompson SB, Eales W. Clinical considerations and comparative measures of assessing curvature of the spine. *J Med Eng Technol* 1994;18:143–147.
Thomsen MN, Schneider U, Weber M, Johannisson R, Niethard FU. Scoliosis and congenital anomalies associated with Klippel-Feil syndrome types I-III. *Spine* 1997;22: 396–401.
Transfeldt EE. Complications of treatment. In: Lonstein JE, Bradford DS, Winter RB, Ogilvie JW, eds. *Moe's textbook of scoliosis and other spinal deformities*, 3rd ed. Philadelphia: WB Saunders; 1995:451–481.
Urbaniak JR, Schaefer WW, Stalling FH III. Iliac apophyses: prognostic value in idiopathic scoliosis. *Clin Orthop* 1976;116:80–85.

van Buchem FSP. Hyperostosis corticalis generalisata: eight new cases. *Acta Med Scand* 1971;189:257–267.
van Buchem FSP, Hadders HN, Hansen JF, Woldring MG. Hyperostosis corticalis generalisata: report of seven cases. *Am J Med* 1962;33:387–397.
van Buchem FSP, Hadders HN, Ubbens R. An uncommon familial systemic disease of the skeleton: hyperostosis corticalis generalisata familiaris. *Acta Radiol [Diagn]* 1955;44:109–120.
Vanhoenacker FM, Balemans W, Tan GJ, et al. Van Buchem disease: lifetime evolution of radioclinical features. *Skeletal Radiol* 2003;32:708–718.
Van Hul W, Balemans W, Van Hul E, et al. Van Buchem disease (hyperostosis corticalis generalisata) maps to chromosome 17q12-q21. *Am J Hum Genet* 1998;62:391–399.
Vaughan JJ, Winter RB, Lonstein JE. Comparison of the use of supine bending and traction radiographs in the selection of the fusion area in adolescent idiopathic scoliosis. *Spine* 1996;21:2469–2473.
Walker GF. Mixed sclerosing bone dystrophies. Two case reports. *J Bone Joint Surg [Br]* 1964;46B:546–552.
Ward M, Betz RR, Clements DH, Cole BA. Prevalence of segmental wire breakage using Contrel-Dubousset instrumentation in the management of idiopathic scoliosis. *Spine* 1997;22:406–407.
Warkany J. Dwarfs and other little people: an overview. *Semin Roentgenol* 1973;8:135–138.
Weiss IR. Measurement of vertebral rotation: Perdriolle versus Raimondi. *Eur Spine J* 1995;4:34–38.
Whyte MP, Murphy WA, Siegel BA. ^{99m}Tc-pyrophosphate bone imaging in osteopoikilosis, osteopathia striata and melorheostosis. *Radiology* 1978;127:439–443.
Whyte MP, Murphy WA, Fallon MD, Hahn TJ. Mixed-sclerosing-bone-dystrophy: report of a case and review of the literature. *Skeletal Radiol* 1981;6:95–102.
Winter RB. Congenital spine deformity. In: Bradford DS, Lonstein JE, Moe JH, Ogilvie JW, Winter RB, eds. *Moe's textbook of scoliosis and other spinal deformities,* 2nd ed. Philadelphia: WB Saunders; 1987:233–270.
Winter RB, Haven JJ, Moe JH, Lagaard SM. Diastematomyelia and congenital spinal deformities. *J Bone Joint Surg [Am]* 1974;56A:27–39.
Winter RB, Moe JH, Eilers VE. Congenital scoliosis. A study of 234 patients treated and untreated. *J Bone Joint Surg [Am]* 1968;50A:1.
Worth HM, Wollin DG. Hyperostosis corticalis generalisata congenita. *J Can Assoc Radiol* 1966;17:67–74.
Wynne-Davies R, Fairbank TJ. *Atlas of general affections of the skeleton, Fairbank's atlas of general affections of the skeleton,* 2nd ed. New York: Churchill Livingstone; 1976.
Yaghmai I. Spine changes in neurofibromatosis. *Radiographics* 1986;6:261–285.
Young LW, Oestreich AE, Goldstein LA. Roentgenology in scoliosis: contribution to evaluation and management. *AJR Am J Roentgenol* 1970;108:778–795.
Ziran N, Hill S, Wright ME, Kovacs J, Robey PG, Wientroub S, Collins MT. Ribbin disease: radiographic and biochemical characterization, lack of response to pamidronate. *Skeletal Radiol* 2003;31:714–719.

CRÉDITOS DAS FIGURAS

As seguintes figuras foram reproduzidas com permissão, além daquelas indicadas no texto.

Figuras 7.35, 9.32, 9.44, 29.11, 29.12 e 29.19 de Berquist TH, ed. *MRI of the musculoskeletal system, 3rd ed.* Philadelphia: Lippincott-Raven Publishers, 1997.

Figura 10.14B modificada de Berquist TH, ed. *Radiology of the foot and ankle.* New York: Raven Press, 1989.

Figuras 9.31, 9.43, 9.74, 9.75 e 13.30 de Bloem JL, Sartoris DJ, eds. *MRI and CT of the musculoskeletal. A text-atlas.* Baltimore: Williams & Wilkins, 1992.

Figura 11.21B de Chapman MW, Madison M, eds. *Operative orthopaedics, vol 4, 2nd ed.* Philadelphia: JB Lippincott, 1993.

Figuras 10.69, 10.70B e 10.81 de Deutsch AL, Mink JH, Kerr R, eds. *MRI of the foot and ankle.* New York: Raven Press, 1992.

Figuras 6.40, 7.24, 7.89 e 9.62 de Deutsch AL, Mink JH, eds. *MRI of the musculoskeletal system: A teaching file, 2nd ed.* Philadelphia: Lippicott-Raven Publishers, 1997.

Figuras 16.22, 16.34, 16.41C, 17.16, 17.19, 18.24, 21.6B, 22.4D, 22.37, 23.1, 23.12, 23.13 e 23.17 de Greenspan A, Remagen W. *Differential diagnosis of tumors and tumor-like lesions.* Philadelphia: Lippincott-Raven Publishers, 1998.

Figura 7.73 de Higgins CB, Hricak H, Helms CA, eds. *Magnetic resonance imaging of the body, 3rd ed.* Philadelphia: Lippincott-Raven Publishers, 1997.

Figuras 5.25 e 5.47 de Steinbach LS, Tirman PFJ, Peterfy CG, Feller JF, eds. *Shoulder magnetic resonance imaging.* Philadelphia: Lippincott-Raven Publishers, 1998.

Figuras 5.51B-C, 5.56, 5.57, 7.22, 7.88, 9.33, 9.54, 9.76, 9.80, 9.81, 10.58, 10.63, 13.12, 13.13, 13.31, 13.32 e 13.40 de Stoller DW. *MRI in orthopaedics and sports medicine.* Philadelphia: JB Lippincott, 1993.

ÍNDICE ALFABÉTICO

A

AAS, 11, 576
Abóbada craniana, amolecimento da, 830
Abscesso(s)
- cortical, 582
- de Brodie, 583, 789
- de tecidos moles, 807
- - infecção na face anterior da perna, 807
- - ressonância magnética de, 784, 807
- frio tuberculoso, 806
- ósseo, 5, 548, 653, 792
- - que se assemelha a osteoma osteóide, 796
- - tomografia computadorizada de, 781
- por criptococose, 794
Absorção intestinal inadequada, 830
Absortometria de fóton, técnica de, 30
Acetábulo, 29
- alterações destrutivas do, 450
- deformidade pós-traumática do, 451
- fratura(s) do, 50, 226
- - classificação das, 228
- - tomografia computadorizada de, 229
- lábio do, 231
- - lesão do, 227
- - ressonância magnética do, 231
- - ruptura do, 231
- lesão do, fraturas, 227
- mensurações úteis para avaliar a relação da cabeça femoral com o, 896
- protrusão do, 451
Ácido
- acetilsalicílico (v. AAS)
- periódico de Schiff, 728
Aclasia, 614
- diafisária, 614
- tarsoepifisária, 914
Acondroplasia, 864, 943, 944
- manifestações clássicas, 946
Acromegalia, 416, 448, 521, 814, 824, 862
- artropatia da, 520
- avaliação radiológica, 862
- locais-alvo mais claramente reveladores de, 862
- osteoartrite por, 456
Acrômio, tipos de, 101
Acronose, 824
Acropaquia tireoidiana, 552
Acrosteólise, 494
- causas mais comuns de, 495
Adamantinoma, 550, 739
Afastadores de Harrington, 936
AIDS, artrite associada a, 523
Albers-Schönberg, doença de, 864, 880
Albright-McCune, síndrome de, 637, 641
Alcaptonúria, 519, 520, 814
Alcoolismo, 468, 824
Aloenxerto, 670
ALPSA, lesão, 125
- ressonância magnética de, 125
Alterações
- císticas do semilunar osteonecrótico, 198
- degenerativas secundárias na articulação do quadril, 420
- destrutivas, 488
- - avançadas em múltiplas articulações das mãos e punho, 489
- - graves, 488
- - - nas articulações interfalângicas, 488
- - - nas articulações metacarpofalângicas, 488
- - - no punho, 488
Alvéolo dentário, 839
Amiloidoma, 564
Amiloidose, 468, 521, 824
Amino oxina de hexametilpropileno Tc^{99m}, cintigrafia com leucócitos marcados com, 28, 783
Andrén-von Rosen, linha de, 895
Anel, sinal do, 201
- de sinete, 201
- de Wimberger, 868
Anemia, 824
- falciforme, 864
- perniciosa, 468
Angiogênese, inibição da, 75
Angiografia, 25, 54
- com subtração digital, 20
Angiomatose, 673
- cística, no fêmur, 677
Angiorressonância magnética, 34
Angiossarcoma do osso, 744
Ângulo(s)
- capitolunar, 206
- de Boehler, 303
- de Kite, 916
- de Wiberg, 896
- escafolunar, 206
- fraturas de, 66
- metafisários irregulares, 66
- radial, 166
- sinal de, 868
Anomalias
- com comprometimento geral do esqueleto, 936-960
- - acondroplasia, 943
- - displasias ósseas esclerosantes, 949
- - - diafisária progressiva, 955
- - - enostose, 953
- - - melorreostose, 957
- - - mistas, 959
- - - osteopatia estriada, 953
- - - osteopetrose, 949
- - - osteopoiquilose, 953
- - - picnodisostose, 953
- - fibrodisplasia ossificante progressiva, 947
- - - avaliação radiológica, 948
- - - histopatologia, 948
- - mucopolissacaridoses, 947
- - neurofibromatose, 936
- - osteogênese imperfeita, 940
- - - avaliação radiológica, 941
- - - classificação, 941
- - - diagnóstico diferencial, 941
- - - tratamento, 943
- da cintura escapular e dos membros superiores, 891
- - deformidade de Madelung, 891
- - elevação congênita da escápula, 891
- da cintura pélvica e do quadril, 893-910
- - deficiência femoral focal proximal, 902
- - - classificação e avaliação radiográfica, 903
- - - tratamento, 903
- - deslizamento da epífise da cabeça do fêmur, 906
- - - avaliação radiológica, 907
- - - tratamento e complicações, 909
- - doença de Legg-Calvé-Perthes, 903
- - - avaliação radiológica, 904
- - - classificação, 905
- - - diagnóstico diferencial, 906
- - - tratamento, 906
- - luxação congênita do quadril, 893
- - - artrografia e tomografia computadorizada, 896
- - - avaliação radiográfica, 895
- - - classificação, 901
- - - complicações, 902
- - - medições, 895
- - - tratamento, 901
- - - ultra-sonografia, 897
- dos membros inferiores, 911-923
- - coalizão do tarso, 916
- - - calcaneonavicular, 916
- - - talocalcânea, 916
- - - talonavicular, 916
- - displasia epifisária hemimélica, 914
- - pé eqüinovaro, 914
- - - mensurações e avaliação radiográfica, 915
- - - tratamento, 915
- - tálus vertical congênito, 915
- - - avaliação radiográfica, 915
- - - tratamento, 916
- - tíbia vara congênita, 911
- - - avaliação radiográfica, 911
- - - classificação, 914
- - - diagnóstico diferencial, 911
- - - tratamento, 914
- ósseas, 875
- - classificação, 875
- - modalidades de imagem radiológica, 881
Anorexia, 485, 824
Anormalidades ósseas e articulares, 29
Anquilose articular, 488
Antebraço, 165

- abscesso lítico, 796
- incidência dorsopalmar da porção distal do, punho e mão, 166
Antebraço, porção distal do, 165
- considerações anatomorradiológicas, 165
- lesão da, 165-179
- - dos tecidos moles na articulação radioulnar distal, 177
- - espectro de técnicas radiológicas para avaliar a, 188
- - fraturas do rádio, 170
- - - classificação de Frykman das, 171
- - - de Barton-Hutchinson, 170
- - - de Colles, 170
- - - de Piedmont, 170
- - - de Smith, 170
- - - fratura-luxação de Essex-Lopresti, 171
- - - fratura-luxação de Galeazzi, 170
- - - intra-articular, 173
- - - síndrome de colisão ulnar, 171
- - - síndrome de impactação ulnar, 177
- - incidências radiológicas padronizadas para avaliação da, 170
- - técnicas de imagem complementares para avaliação da, 170
Anticorpos antigranulócitos monoclonais marcados com isótopos, 783
Antígenos leucocitários humanos HLA-B27 e HLA-DR4, 426
Apófise ilíaca, estado de ossificação da, 936
Aquiles, tendão de, 88, 433
Arco de Shenton-Menard, 900
Arritmia cardíaca, 484
Artéria
- femoral, ruptura da, 53
- poplítea, 82
- - calcificada, 256
- - pseudo-aneurisma da, 82
- - ruptura da, do segmento distal, 20
Arteriografia vertebral e embolização de hemangioma, 537
Articulação(ões)
- atlantoaxial, 350
- carpometacarpal, erosões nas, 419
- coxofemorais de um homem com osteoartrite coxofemoral, 421
- das mãos, aspectos morfológicos que distinguem as várias artrites nas pequenas, 431
- de Chopart, 306
- de Lisfranc, 306
- destruição da, com desorganização grosseira, 430
- do cotovelo, 141
- - anatomia normal da, à ressonância magnética, 143
- - artrografia da, 141
- - luxações na, 159
- - - fratura-luxação de Monteggia, 159
- - - simples, 159
- - marcos de referência da, 140
- do joelho, 275
- - derrame da, 275
- - neuropática típica, 469
- do ombro, 104
- - artrografia da, 122
- - cápsula da, 104
- - neuropática, 469
- do quadril, 22
- - alterações degenerativas, 29
- - - mínimas, 29
- - - secundárias, 420
- - dor progressiva na, 904
- - luxações da, 239
- - osteoartrite da, 420
- - substituição total da, na doença articular degenerativa avançada, 439
- escafóide-trapézio, 181
- escafotrapeziotrapezóide, 457
- glenoumeral, 25
- - luxações na, 114
- - - anterior, 114
- - - complicações, 119
- - - posterior, 119
- hamatopiramidal, ruptura da, 207
- interapofisária(s), 350
- - alterações degenerativas das, 468
- - hipertrofia das, 423
- - osteoartrite da, 458, 461
- - - avançada, tomografia computadorizada da coluna lombar, 421
- intercarpais, 169
- interfalângica(s), 476
- - alterações destrutivas nas, 488
- - - distal do dedo médio, 508
- - erosão em asa de gaivota da, 476
- líquido inflamatório nas, 424
- locais-alvo de várias artrites em uma, 428
- metacarpofalangiana, 209
- - alterações destrutivas nas, 488
- - subluxação nas, 481
- morfologia radiológica das artrites em uma grande articulação, 430
- neuropática, 430, 468
- - conceito, 432
- osteoartrite das, 457, 461
- - das grandes articulações, 446
- - - do joelho, 450
- - - do ombro, 455
- - - do quadril, 446
- - - do tornozelo, 455
- - das pequenas articulações, 455
- - - da mão, 455
- - - do pé, 457
- pisopiramidal, 180
- radiocapitular, 142
- radiocarpal, 169
- - contraste na, 25
- - erosões nas, e intercarpal, 419
- - osteoartrite na, 198
- radioulnar, 169
- - distal, 19
- - - lesão dos tecidos moles na, 177
- sacroilíacas, 462
- - com artrite psoriática, 421
- - osteoartrite das, 461
- - tomografia computadorizada das, e do quadril, 220
- sinoviais, osteoartrite das, 457
- subtalar, luxações da, 339
- tibiotalar e subtalar, erosões das, 421
- trapézio-trapezóide, 181
- verdadeira ou diartrodial, estruturas constituintes de uma, 427
- vias de entrada de um microrganismo infeccioso em uma, 778
Articulação(ões) do tornozelo, 324
- artrografia da, 300
- e pé, lesões dos tecidos moles ao redor da, 323
- - ruptura do ligamento, 324
- - - colateral fibular, 325
- - - colateral tibial, 324
- - - tibiofibular anterior distal, 326
- - ruptura do tendão, 326
- fraturas ao redor da, 311
- - da fíbula, 315
- - - de Dupuytren, 323
- - - de Maisonneuve, 323
- - - de Pott, 315
- - da porção distal da tíbia, 311
- - - de pilão, 315
- - - de Tillaux, 315
- - - triplanar, 315
Articulações, tumores das, tumores e lesões semelhantes a, 759-774
- benignos, 759
- - hemangioma sinovial, 767
- - - diagnóstico diferencial, 768
- - lipoma arborescente, 768
- - (osteo)condromatose sinovial, 759
- - - diagnóstico diferencial, 762
- - sinovite vilonodular pigmentada, 763
- - - diagnóstico diferencial, 766
- - - tratamento, 767
- malignos, 770
- - condrossarcoma sinovial, 770
- - - diagnóstico diferencial, 771
- - sarcoma sinovial, 770
- - sinovite vilonodular pigmentada, 772
Artrite(s), 8 (*v.tb.* Lesões artríticas)
- associada a AIDS, 523
- avaliação radiológica das, 415-444
- - modalidades de imagens radiológicas, 415
- - - cintigrafia, 422
- - - radiografia com ampliação, 415
- - - radiografia convencional, 415
- - - ressonância magnética, 422
- - - tomografia computadorizada e artrografia, 420
- - - ultra-sonografia, 422
- características radiográficas das, 428
- classificação das, 416
- da coluna vertebral, morfologia radiológica das, 434
- de Jaccoud, 523
- de Lyme, 798
- - ressonância magnética, 800
- degenerativa, 433
- diagnóstico, 426
- - aspectos radiológicos, 427
- - informações clínicas, 426
- distribuição das lesões, 438
- do tecido conectivo, características clínicas e radiográficas das, 504
- enteropática, 416
- gotosa, 431, 512
- - erosões periarticulares assimétricas, 432
- infecciosa, 416, 430, 524, 779, 794
- - articulares não piogênicas, 798
- - - causada por fungos e espiroqueta, 798
- - - tuberculosa, 798
- - articulares piogênicas, 794
- - - complicações, 798
- - características clínicas e radiológicas da, em vários locais-alvo, 797
- locais-alvo de várias artrites, em uma articulação, 428
- lúpica, 431
- metabólica, 430
- metabólicas e endócrinas, 416, 509
- - acromegalia, 521
- - alcaptonúria, 520
- - doença por deposição de cristais, 515
- - - características radiográficas, 517
- - - de hidroxiapatita de cálcio, 517
- - - de pirofosfato diidratado de cálcio, 515
- - - manifestações clínicas, 515
- - gota, 509
- - - características radiográficas, 515
- - - exame do líquido sinovial, 510
- - - hiperuricemia, 509
- - hemocromatose, 519
- - hiperparatireoidismo, 520
- morfologia radiológica das, em uma grande articulação, 430
- na mão, 431
- neuropática, 416
- no calcanhar, 433
- pós-traumática, 83, 189
- psoriática, 416, 431, 493, 494
- - articulação sacroilíacas de um homem com, 421
- - aspectos clínicos, 493
- - aspectos radiológicos, 495
- - avançada, 423
- - cintigrafia de, 423
- - mutilante, 495
- reumatóide, 416, 431
- - alterações iniciais da, observadas nas mãos, 428
- - avançada, 478
- - - incidência ântero-posterior do ombro, 478
- - com osteoartrite superposta, 449
- - complicada por cisto de Baker, 484
- - da coluna cervical, ressonância magnética de, 484

- - do punho, 424
- - dor na região da fossa poplítea, 424
- - imagem lateral da coluna cervical em flexão em uma mulher com longa história de, 435
- - incidência, 419
- - - *Allstate* das mãos e dos punhos, 419
- - - ântero-posterior do quadril, 478
- - - dorsovolar da mão, 482
- - - lateral básica do cotovelo, 417
- - inflamatória, 432
- - instabilidade de C1-2, 484
- - juvenil, incidência lateral da coluna cervical, 436
- - progressão de osteoartrite erosiva para, 477
- - radiografia com ampliação da fase inicial da, 420
- - ressonância magnética de, 424
- - tomografia computadorizada coronal do tornozelo e do pé de, 421
- - tomografias helicoidais ântero-posterior e lateral da coluna cervical, 435
- séptica, 797
- soronegativa, 426
- tratamento, 436
- - cirúrgico, complicações do, 440
- - - afrouxamento de prótese, 441
- - - formação de osso heterotópico, 441
- - - hematoma, 441
- - - infecção, 441
- - - luxação de prótese, 443
- - - tromboflebite, 441
- - monitorização dos resultados do, 436
- tuberculosa, 799
- - dor no cotovelo, 799
- - dor no quadril, 799
- - tuberculose pulmonar, 800
Artrites inflamatórias, 416, 430, 473-501
- características clínicas e radiológicas das, 475
- espondiloartropatias soronegativas, 488-499
- - artrite psoriática, 493
- - - aspectos clínicos, 493
- - - aspectos radiológicos, 495
- - artropatias enteropáticas, 495
- - espondilite anquilosante, 488
- - - aspectos clínicos, 488
- - - aspectos radiológicos, 491
- - síndrome de Reiter, 491
- - - aspectos clínicos, 491
- - - aspectos radiológicos, 491
- osteoartrite erosiva, 473
- - tratamento, 474
- pontos principais da morfologia e da distribuição de lesões artríticas nas, 474
- reumatóide, 474-488
- - do adulto, 474
- - - aspectos radiológicos, 476
- - - cistos e pseudocistos sinoviais, 477
- - - complicações, 482
- - - derrame articular, 477
- - - envolvimento
- - - - da coluna vertebral, 482
- - - - das grandes articulações, 476
- - - - das pequenas articulações, 477
- - - erosões articulares, 477
- - - estreitamento do espaço articular, 476
- - - fatores reumatóides, 474
- - - osteoporose, 476
- - juvenil, 485
- - - aspectos radiológicos, 488
- - - com início pauciarticular, 485
- - - crônica, 488
- - - doença de Still, 485
- - - poliarticular, 485
- - nodulose reumatóide, 483
Artrografia(s), 23, 53, 420
- com subtração digital, 19
- de articulação, 122
- - do cotovelo, 141
- - do ombro, 122
- - do tornozelo, 300
- de displasia congênita do quadril, 898
- de doença de Legg-Calvé-Perthes, 904
- de luxação congênita do quadril, 898
- de osteoartrite, 423
- de sinovite vilonodular pigmentada, 765
- do ombro, 25, 102, 122
- do punho, 169
- - com contraste único, 179
- - por tomografia computadorizada, 25
- do tornozelo, 301
Artropatia, 416, 504
- da acromegalia, 520
- da hemofilia, 522
- do hiperparatireoidismo, 520
- do tecido conectivo, 416, 503
- - dermatomiosite, 506
- - doença mista, 509
- - esclerodermia, 506
- - lúpus eritematoso sistêmico, 503
- - polimiosite, 506
- - vasculite, 509
- enteropáticas, 495
- hemofílica, 766
- - ressonância magnética de, 426
- neuropática, 466
- - causas de, 468
- por hemocromatose, 457
- por pirofosfato de cálcio, 515
Artroplastia, 420
- de baixo atrito de Charnley, 439
- do joelho, total, 440
- - infecção articular após, tratamento da, 786
- - utilizando uma prótese condilar cementada, 440
- do quadril, total, 420, 440
- - cementada, 439, 440
- - - problemas na, 441
- - devido a osteoartrite avançada, 440
- - não cementada, 440
Artrorressonância magnética, 34
Aspiração, biópsia por, guiada por tomografia computadorizada, 24
Aspiração percutânea, 785
Atrofia de Sudeck, 72, 824
Auto-anticorpos, 426
Avulsão, fratura por, 222
Áxis, dente do, fraturas do, 369

B

Baker, cisto de, 424
- artrite reumatóide complicada por, 484
- com corpos osteocondrais, 453
- ressonância magnética de, queixa de dor na região da fossa poplítea, 424
Bankart, lesão de, 118, 125
- ressonância magnética de, 119
- tomografia computadorizada de, 118
Bário, sulfato de, 439
Barton, fratura de, 174
- esquema e radiografia oblíqua, 174
- invertida, 175
Barton-Hutchinson, fratura de, 170
Bence Jones, proteína de, 734
Bennett, fratura de, 207
- definição, 209
- dor localizada na região tenar, 207
Bennett-Rolando, fratura de, 207
Bernese, osteotomia periacetabular de, 902
BHAGL, lesão, 126
Bico de Pelkan, 868
Biópsia, 541
- guiada por tomografia computadorizada, de um disco intervertebral infectado, 24
- guiada por ultra-sonografia, 785
- óssea, 539
- - percutânea, 541
Bismuto, intoxicação por, 814
Blount, doença de, 881, 883, 912
Boehler, ângulo de, 303
Bolsa(s)
- exostótica, 612
- - alterações inflamatórias da, 610
- infrapatelar, 426
- retrocalcânea, líquido na, 433
- subacromial-subdeltóide, 25
- - contraste na, 25
- suprapatelar, 426, 453, 769
- - aspecto normal da, 275
Borrelia burgdorferi, 798
Bouba, 798
Bouchard, nódulos de, 448, 455
Boxeador, fratura do, 210
- radiografia dorsopalmar da mão com fratura do quinto metacarpal, 208
Braço, dor constante no pescoço que se irradia para o, 422
Braquidactilia congênita, 879
Broden, incidência de, 308
Broder, síndrome de, 689
Brodie, abscesso de, 583, 789
Buchem, doença de van, 859, 950
Buford, complexo de, 125
- ressonância magnética de, 127
Bursite olecraniana, 487
Bursografia, 25

C

Cabeça
- femoral, 77
- - epífise da, deslizamento da, 906
- - - avaliação radiológica, 907
- - - tratamento e complicações, 909
- umeral, 82
Caffey, doença de, 550
Calcâneo, 330
- fratura do, 330, 335
- - classificação de Rowe de, 337
- - de estresse, 338
- - e da vértebra torácica, 335
- - tomografia computadorizada, 334
- incidência de Harris-Beath do, 650
- lesão radiotransparente no, 651
- tendão do, 331
- - lesão do, 331
- - ruptura do, 331
- - - ressonância magnética de, 332
- - - tipos de, 331
Calcanhar, 433
- alterações artríticas no, 433
- artrites no, morfologia radiológica das, 433
- aumento da espessura do coxim do, 863
Calcificações, 27
- amorfas, 708
- dos tecidos moles periarticulares, 27
Calcinose tumorosa, 564, 865
- avaliação radiológica, 865
- fisiopatologia, 865
- tratamento, 868
Cálcio, 416, 838
- hidroxiapatita de, 416, 517
- metabolismo do, fisiologia do, 838
- pirofosfato de, 515
- - artropatia por, 515
Calo, 63
- endosteal, 63
- periosteal, 63
Camurati-Engelmann, doença de, 950, 956
Canal
- de Guyon, 183
- - localização do, dentro do punho, 186
- vertebral, 21
- - acentuado estreitamento do, 421
- - estenose do, 423, 466
Canalete, sinal do, 118
Candida albicans, 794
Capitato, osso, 198

- fratura do, 196
- - queda sobre a mão esticada, 196
- migração proximal do, 198
Capítulo, osteocondrite dissecante do, 151
Cápsula articular, 900
Capsulite adesiva, 126
Capsulorrafia, 901
Carcinoma, 31
- de células escamosas, 745
- de mama, 31
Carpo, 182
- arcos do, 201
- compartimento do, 182
- fraturas, 183
- - complicações, 189
- - do osso, 183
- - - capitato, 196
- - - escafóide, 183
- - - hamato, 191
- - - piramidal, 191
- - - pisiforme, 196
- - - semilunar, 196
- incidência do, 181
- instabilidade do, 206
- luxações, 199
- - dissociação do osso escafolunar, 200
- - do osso, 203
- - - perilunar, 203
- - - semilunar, 203
- síndrome do túnel do, 183
- teoria do anel do, 205
Carter-Ezaki, osteotomia de, 893
Cartilagem
- articular, 33
- - adelgaçamento de, 427
- - destruição da, 423
- - dos côndilos femorais, alterações erosivas da, 426
- do joelho, lesão da, 266
- - fratura osteocondral ou condral, 266
- - osteocondrite dissecante, 269
- - osteonecrose espontânea, 275
Cavalgamento, fratura em, 226
Cavidade pélvica, 713
Célula(s)
- claras, condrossarcomas de, 548, 713, 717
- de Langerhans, histiocitose das, 679
- - estágio cicatricial da, 682
- - radiografia do crânio com, 681
- - ressonância magnética de, 683
- - vértebra plana na, 681
- escamosas, carcinoma de, 745
- gigante, tumor(es) de, 556, 658
- - complicações, 668
- - diagnóstico diferencial, 665
- - granuloma reparador de, 658
- - locais esqueléticos, faixa etária de incidência máxima e relação homem/mulher no, 664
- - na cabeça do fêmur, 670
- - na extremidade proximal da tíbia, 671
- - na porção distal do rádio, 669
- - no côndilo femoral, 666
- - ressonância magnética de, 667
- - tomografia computadorizada de, 666
- - tratamento, 669
- - - e complicações, 666
- tumorosas, 712
Celulite, 779
Cemento, 439
- acrílico, extravasamento do, 441
- preenchimento por, 439
- restritor de, e tela de arame, 439
Chamberlain, linha de, 353
Chance, fratura de, 388, 392
- tomografia computadorizada da, 393
Charcot-Marie-Tooth, doença de, 468
Charnley
- artroplastia de baixo atrito de, 439
- prótese de, 441
Chester-Erdheim, doença de, 683
Chiari, osteotomia pélvica de, 902
Chopart, articulação de, 306
Christmas, doença de, 824
Chumbo, intoxicação por, 814, 864
Cifoescoliose congênita, 885
Cíngulo do membro superior, 93-133
- considerações anatomorradiológicas, 93
- lesão do, 109
- - capsulite adesiva, 126
- - do lábio cartilaginoso, 125
- - dos ligamentos glenoumerais, 126
- - fraturas ao redor do ombro, 109
- - - da clavícula, 109
- - - da escápula, 113
- - - da porção proximal do úmero, 109
- - luxações na articulação glenoumeral, 114
- - - anterior, 114
- - - complicações, 119
- - - posterior, 119
- - osteólise pós-traumática da porção distal da clavícula, 129
- - ruptura do manguito rotador, 121
- - separação acromioclavicular, 126
- - síndromes, 119
- - - de impactação, 119
- - - do nervo supra-escapular, 130
Cíngulo pélvico, 215-232
- considerações anatomorradiológicas, 215
- lesão do, 222
- - da pelve, 218
- - - fraturas, 221
- - - - de Duverney, 224
- - - - de Malgaigne, 224
- - - - do sacro, 226
- - - - e luxações, 226
- - - - em alça de balde ou vertical dupla, 226
- - - - em cavalgamento, 226
- - - - por avulsão, 222
- - do acetábulo, 227
- - - do lábio, 231
- - - fraturas, 227
- - espectro de técnicas radiológicas para avaliar, 222
Cintigrafia, 27, 51, 422, 818
- com leucócitos, 783
- - marcados com amino oxina de hexametilpropileno Tc^{99m}, 783
- - marcados com In^{111}, 783
- de artrite psoriática, 423
- diagnóstico por, osteoma osteóide, 28
- difosfonatos, 29
- gadolínio, 30
- gálio 67, 30
- imunoglobulinas, 30
- índio, 30
- iodo, 30
- nanocolóide, 30
- óssea, 423
- - aplicação da, com radionuclídios na infecção, 782
- - doença renal e hiperparatireoidismo secundário, 27
- - obtida 2 horas após injeção intravenosa de 15 mCi de difosfonato de metileno marcado com tecnécio-99m, 423
- - trifásica, 580
- peptídeos quimiotáticos, 30
Cintilografia, 11
- de enostose, 540
- de metástases, 540
- óssea, 11
Cinto de segurança, lesões por, 393
- em dois níveis, 394
- espectro das, envolvendo a coluna lombar, 393
Cintura, anomalias da, 893-910
- escapular, e dos membros superiores, 891
- - deformidade de Madelung, 891
- - elevação congênita da escápula, 891
- pélvica, e do quadril, 893-910
- - deficiência femoral focal proximal, 902
- - - classificação e avaliação radiográfica, 903
- - - tratamento, 903
- - deslizamento da epífise da cabeça do fêmur, 906
- - - avaliação radiológica, 907
- - - tratamento e complicações, 909
- - doença de Legg-Calvé-Perthes, 903
- - - avaliação radiológica, 904
- - - classificação, 905
- - - diagnóstico diferencial, 906
- - - tratamento, 906
- - luxação congênita do quadril, 893
- - - artrografia e tomografia computadorizada, 896
- - - avaliação radiográfica, 895
- - - classificação, 901
- - - complicações, 902
- - - medições, 895
- - - tratamento, 901
- - - ultra-sonografia, 897
Cisplatina, 561, 697
Cisto(s), 453, 537, 659
- de Baker, 453
- - artrite reumatóide complicada por, 484
- - com corpos osteocondrais, 453
- - ressonância magnética de, 424
- de Eggers, 446
- de inclusão epidermóide, 548
- e pseudocistos sinoviais, 477
- hidático, 550
- intramedulares, 864
- ósseo, 544, 652
- - aneurismático, 652
- - - complicações, 657
- - - diagnóstico diferencial, 657
- - - locais esqueléticos, faixa etária de incidência máxima de pico e relação homem/mulher, 654
- - - mielografia de, 537
- - - ressonância magnética de, 659
- - - sólido, 658
- - - tomografia computadorizada de, 658
- - - tratamento, 657
- - - variante sólida do, 658
- - simples, 544, 649
- - - com fratura patológica, 652
- - - complicações, 649
- - - diagnóstico diferencial, 649
- - - locais esqueléticos, faixa etária de incidência máxima de pico e relação homem/mulher, 650
- - - radiografia de comparação, 541
- - - ressonância magnética de, 651
- - - simulando cisto ósseo aneurismático, 663
- - - tratamento, 652
- parameniscal, 279
- poplíteo, 453
- - grande, 484
- reumatóide, 479
- sinovial, 479, 564
Clavícula(s), 112, 664
- alterações reabsortivas das extremidades distais das, 27
- fratura, 109
- - classificação, 111
- - da extremidade, 112
- - - acromial, 112
- - - esternal, 112
- - de ambas as clavículas, 112
- lesão na, 664
- osteólise pós-traumática da porção distal da, 129
- tumor da, maligno, 554
Cloreto de polivinila, 495
Cloridrato de doxorrubicina, 548, 697
Clostridium, 801
- *novyi*, 801
- *perfringens*, 801
Coalizão, 916
- calcaneonavicular, 916, 920
- do tarso, 916
- talocalcânea, 882, 916, 921
- - tomografia computadorizada de, 922
- talonavicular, 916

Coccidioidomicose do osso, 794
Codman, triângulo de, 691, 706
Colágeno, fibras de, 813
Colapso
- da vértebra T11, 537
- fragmentação e, do semilunar, 198
Colisão ulnar, síndrome de, 171
Colite ulcerativa complicada por sacroiliite, 499
Colles, fratura de, 170
- incidências póstero-anterior e lateral, 173
- variantes no alinhamento dos fragmentos, 171
Colo femoral, 602
- com deformidade em varo, 635
- condroma periosteal na face medial do, 602
- miosite ossificante justacortical próximo à cortical medial do, 704
Colonna, tração cutânea de, ou Buck, 901
Coluna, 382, 437, 802
- em bambu, 434, 437, 464
- em camisa de jogador de rúgbi, 841
Coluna cervical, 349-378
- considerações anatomorradiológicas, 349
- anatomia dos ligamentos principais da, 363
- artrite reumatóide da, ressonância magnética de, 484
- imagem lateral da, em flexão em uma mulher com longa história de artrite reumatóide, 435
- incidência, 354
- - ântero-posterior, 354
- - da boca aberta, 355
- - de Fuchs, 355
- - do nadador, 358
- - do pilar, 357
- - lateral, 351
- - lateral, em uma mulher com artrite reumatóide, 436
- - oblíqua, 356
- lesões da, 360, 362
- - classificação das, por mecanismo de lesão e estabilidade, 363
- - facetas presas, 377
- - - bilaterais, 378
- - - empoleiradas bilaterais, 378
- - - unilaterais, 377
- - fraturas, cervical média e inferior, 368
- - - do cavador de barro, 375
- - - em cunha simples, 375
- - - em lágrima, 368
- - - explosiva, 368
- - fraturas das vértebras C1 e C2, 365
- - - de Jefferson, 365
- - - do dente do áxis, 365
- - - do enforcado, 368
- - fraturas dos côndilos occipitais, 363
- - incidências radiográficas padronizadas e especiais para avaliação de, 362
- - luxações occipitocervicais, 363
- linha
- - de Chamberlain, 353
- - de McGregor, 353
- - de McRae, 353
- mielografia da, 361
- radiografia lateral da, 492
- ressonância magnética da, 359
- tomografia(s), 741
- - ântero-posterior com a boca aberta da, 741
- - computadorizada, 359
- - helicoidais ântero-posterior e lateral da, 435
Coluna lombar, 380, 802
- anormalidades definidas, 803
- aspecto da, normal à ressonância magnética, 386
- discografia da, 385
- espectro das lesões por cinto de segurança envolvendo a, 393
- incidência, 380
- - ântero-posterior, 380
- - lateral, 381
- - oblíqua, 382
- infecção de disco, 802
- mielografia com tomografia computadorizada da, 385
- mielografia da, 384
- radiografia(s), 437
- - ântero-posterior e lateral da, espondilite anquilosante avançada, 437
- - lateral da, em um homem com síndrome de Reiter, 437
- tomografia computadorizada da, 383
- osteoartrite avançada das articulações interapofisárias, 421
Coluna lombossacra, 423
- estreitamento do espaço discal, 802
- incidência ântero-posterior da, 400
- radiografia lateral da, obtida após injeção de metrizamida no espaço subaracnóide, 423
Coluna torácica, 379
- estreitamento do espaço discal, 805
- - T8-9, 805
- - T9-10, 806
- incidência, 379
- - ântero-posterior, 379
- - lateral, 379
- reconstrução de tomografia computadorizada tridimensional da, 23
Coluna toracolombar, 378-410
- considerações anatomorradiológicas, 378
- fratura-luxação da, tipos de, 395
- lesões da, 385
- - da junção discovertebral, 402
- - - doença de Scheuermann, 405
- - - hérnia
- - - - anterior do disco, 403
- - - - do disco intravertebral, 403
- - - - posterior e póstero-lateral do disco, 406
- - - rupturas anulares, 410
- - espondilólise e espondilolistese, 397
- - fraturas, 385
- - - classificação, 385
- - - de Chance, 388
- - - explosivas, 388
- - - por compressão, 388
- - fraturas-luxações, 394
- radiografia lateral da, 397
Coluna vertebral, 349-411
- acromegálica, 864
- artrites da, morfologia radiológica das, 434
- divisão da, 388
- doença degenerativa articular da, 457
- - complicações, 464
- - - espondilolistese degenerativa, 464
- - - estenose do canal vertebral, 466
- - do disco, 459
- - espondilose deformante, 459
- - hiperostose esquelética idiopática difusa, 462
- - osteoartrite das articulações sinoviais, 457
- doença degenerativa da, 434
- - incidência oblíqua da, 436
- infecções da, 779
- tuberculose da, 801
Compartimento(s)
- articular(es), 182
- - do carpo, 182
- - femoropatelar medial, osteoartrite avançada do, 452
- - femorotibial medial, 452
- femopatelar, acometimento do, 425
- radiocarpal, 169
- radioulnar distal opacificado, 179
Complexo(s)
- de Buford, 125
- - ressonância magnética de, 127
- de fibrocartilagem triangular, 169
- - ruptura do, 179
- de histocompatibilidade, 426
- ligamentar, 162
- - de Holdsworth, 360
- - lacerações do, 162
- - - radial, 162
- - - ulnar, 162
Compressão, fratura por, 8, 388
- ressonância magnética de, 390
- tomografia computadorizada de, 389
Côndilo(s), 34, 666
- femoral(is), 34
- - alterações erosivas da cartilagem articular dos, 426
- - tumor de células gigantes no, 666
- occipital, 363
- - fratura(s) do, 363
- - - classificação de Anderson e Montesano das, 364
Condroblastoma, 5, 532, 617
- locais de predileção, faixa etária de incidência máxima e relação homem/mulher no, 618
- ressonância magnética de, 619
- tomografia computadorizada de, 619
Condrocalcinose, causas mais comuns de, 515
Condroma, 548
- intracortical, 599
- periosteal, 548, 599
- - na face medial do colo do fêmur, 602
- - ressonância magnética de, 603
Condromatose sinovial, 766
- diagnóstico diferencial, 762
- locais de predileção, faixa etária de incidência máxima e relação homem/mulher na, 760
- ressonância magnética de, 761
- tomografia computadorizada de, 761
Condrossarcoma(s), 533, 712
- cintigrafia e ressonância magnética de, 716
- classificação, 717
- - do grau histológico, 717
- - dos tipos, 711
- complicação de, 717
- de baixo grau, 605
- de células claras, 548, 717
- desdiferenciado, arteriografia de, 536
- do fêmur, 538
- dos tecidos moles, 711
- locais de predileção, faixa etária de incidência máxima e relação homem/mulher no, 712
- medular central, 716
- na doença de Ollier, 608
- primários, 713
- - convencional, 713
- - de células claras, 713
- - desdiferenciado, 718
- - mesenquimatoso, 718
- - periosteal, 719
- ressonância magnética de, 538, 715
- secundários, 719
- sinovial, 762, 770
- - diagnóstico diferencial, 771
- - transformação maligna de osteocondromatose sinovial em, 771
- tomografia computadorizada de, 714
- transformação de osteocondroma em, 613
- transformação maligna para, 561
Consolidação de fratura, 67
- clínica *versus* radiológica, 68
- fatores que influenciam a, 67
Contraste, 25
- hidrossolúvel, 537
- injeção de, 25
- saco tecal cheio de, 422
Contratura isquêmica de Volkmann, 72
Contusão óssea, 34
Corcova, 191
- de Herndon, 909
- deformidade da, 191
Cordoma, 739
- complicações e tratamento, 740
- locais de predileção, faixa etária de incidência máxima e relação homem/mulher na, 740
Corpo(s)
- estranho, granuloma de, 564
- osteocondral, 452
- - cisto de Baker com, 453
- - osteoartrite com, 452
- - protruso, 272

- - ressonância magnética de, 453
- vertebral(is), 434
- - aspecto de moldura dos, 854
- - causas de indentação nos, 864
- - erosão dos, 434
- - estágios seqüenciais do envolvimento de um, e do disco por um processo infeccioso, 801
Cotovelo, 135-163
- articulação do, 141
- - anatomia normal da, à ressonância magnética, 143
- - artrografia da, 141
- artrografia do, 142
- - com ressonância magnética do, 144
- - com tomografia computadorizada do, 142
- considerações anatomorradiológicas, 135
- de tenista, 161
- dor no, 48, 799, 957
- estruturas ósseas do, 136
- fratura do, 153
- - da cabeça do rádio, 146, 153
- - do capítulo e do processo coróide, 155
- - do olecrânio, 156
- incidência, 137
- - ântero-posterior, 137
- - da cabeça do rádio-capítulo, 141
- - lateral, 139
- - - básica, de uma mulher com artrite reumatóide, 417
- lesão do, 146
- - dos tecidos moles, 161
- - - epicondilite lateral, 161
- - - lacerações do complexo ligamentar colateral radial, 162
- - - lacerações do complexo ligamentar colateral ulnar, 162
- - fraturas ao redor do cotovelo, 146
- - - da cabeça do rádio, 146
- - - da porção distal do úmero, 146
- - - do olecrânio, 151
- - - do processo coronóide, 151
- - - fratura-luxação de Essex-Lopresti, 151
- - luxações na articulação, 159
- - - fratura-luxação de Monteggia, 159
- - - simples, 159
- - osteocondrite dissecante do capítulo, 151
- - técnicas de imagem auxiliares para avaliar a, 145
- ligamentos do, 137
- marcos de referência da articulação do, 140
- múltiplas tumorações ao redor dos punhos e, 867
- músculos do, 136
- nódulos grandes e flutuantes na face dorsal das mãos e, 486
- osteocondrite dissecante do capítulo, 157
- reconstrução de tomografia computadorizada tridimensional do, 23
- sinal do coxim de gordura, 140
Couteiro, polegar do, 210
- artrografia da primeira articulação metacarpofalangiana e achados característicos do, 209
- dor na base do polegar, 208
- imagens de ressonância magnética coronal ponderada em T1 e coronal STIR, 209
- ruptura do ligamento colateral ulnar da primeira articulação metacarpofalangiana, 209
Coxa magna, 448
Coxartropatia de Postel, 447, 449
Coxim adiposo infrapatelar, 798
Crânio, 840
- acromegálico, 862
- densidades em placas focais no, com aspecto de bolas de algodão, 847
- em sal e pimenta, 840
Crescimento
- anormalidades do, 488
- distúrbio do, 79, 561, 616
- ósseo (*v.tb.* Ossos, formação e crescimento dos)
- - acelerado, 7
- - anomalias do, 879
- placa de, 531
- - alargamento das, 831
- - fechamento precoce das, 485
- - lesões da, classificação das, 60
- - representação esquemática da, 41
- retardo do, 485
CREST, síndrome, 506
Criança espancada, síndrome da, 66
Criptococose, 794
- abscesso por, 794
- do osso, 794
Cristais, doença por depósito de, 515
- de hidroxiapatita de cálcio, 416, 517
- de pirofosfato diidratado de cálcio, 515
- - características radiográficas, 517
- - manifestações clínicas, 515
Crohn, doença de, 495
Cronkhite-Canada, síndrome de, 474
Curva escoliótica, 933
- métodos de medida, 933
- - de Lippman-Cobb, 933
- - de Risser-Ferguson, 933
- terminologia usada na descrição da, 932
Cushing, síndrome de, 814

D

Dactilite tuberculosa, 789
Dedo(s), 195
- em salsicha, 497
- mínimo, parestesia ocasional do, 195
- pélvico, 225
Defeito cortical fibroso, 627
- e fibroma não-ossificante, 627
- - complicações, 628
- - tratamento, 628
- locais de predileção, faixa etária de incidência máxima e relação homem/mulher no, 628
Deficiência(s)
- de estrogênio, 824
- de proteína, 824
- de vitamina D, 830
- femoral focal proximal, 902
- - classificação e avaliação radiográfica, 903
- - tratamento, 903
- nutricional, 830
Deformidade(s)
- articular, 480
- - em botoeira, 480
- - em pescoço de cisne, 480
- da corcova, 191
- da cortical, 66
- da pelve, acentuada, 943
- da perna, 640
- - em saco evolutiva, 914
- de Madelung, 171, 891
- - critérios radiográficos para o diagnóstico da, 893
- de Sprengel, 892
- do pé torto, 881, 917
- - tratamento, 918
- dos ossos longos, graves, 944
- em frasco de Erlenmeyer, 864
- ósseas, 31
Degeneração hepatolenticular, 814
Densidade óssea, 30
- técnicas de imagem para medida da, 819
- - com radionuclídios e raios X, 819
- - - densitometria
- - - - fotônica dupla, 819
- - - - fotônica única, 819
- - - - por raios X dupla, 820
- - - - por raios X única, 819
- - de tomografia computadorizada, 820
- - de ultra-som quantitativo, 820
- transtornos metabólicos e endócrinos caracterizados por anormalidades na, 814
Dente, 365
- do áxis, fraturas do, 365
- - classificação das, 369
- sinal do, 448
Depósito de cristais, doença por, 515
- de hidroxiapatita de cálcio, 517
- de pirofosfato diidratado de cálcio, 515
- - características radiográficas, 517
- - manifestações clínicas, 515
Dermatomiosite, 495, 506
Derrame articular, 63, 430, 432, 477, 485
- do joelho, 275
- - grau significativo de osteoporose periarticular e, 797
- suprapatelar, 765
- - significativo, 265
Desenvolvimento do quadril, displasia do, 893
Desmóide periosteal, 630
Desnutrição, 824
Destruição óssea, 544
- medular, 692
- tipo de, 544, 551
Desuso, osteoporose por, 72
Desvio
- radial, 201
- ulnar, 180
- - tomografia triespiral em incidência dorsopalmar com o punho em, 199
Dextroescoliose congênita, 886
Diabete, 807
- melito, 468, 824
- - crônico, 468
Diáfise femoral, 646
- fibroma desmoplásico na, 646
- lesão destrutiva na, 699
- tumor lítico associado a reação periosteal na, 700
Diastematomielia, 882
- ressonância magnética de, 888
DiFerrante, síndrome de, 946
Difosfonato(s), 29
- de etileno, 30, 422
- de metileno, 28, 30, 422
- - injeção intravenosa de 15 mCi de, marcado com tecnécio-99m, 423
- orgânicos, 30, 422
Dilantina, osteoporose induzida por, 829
Disautonomia familiar, 468
Discite tuberculosa, 806
Disco
- doença degenerativa do, 459
- intervertebral, 350
- - abaulamento posterior dos, 423
- - hérnia de, espectro da, 402
- - infecção do, 802
- - - biópsia por aspiração, 24
- intravertebral, hérnia de, 403
- - ressonância magnética de, 404
- lombar, hérnia do, 52
Discografia, 26, 53
- da coluna lombar, 385
Disgenesia gonadal, 824
Displasia(s)
- congênita do quadril, 887
- - artrografia da, 898
- - tratamento, 900
- - ultra-sonografia da, 887, 899
- - - tridimensional, 900
- diafisária progressiva, 864
- do desenvolvimento do quadril, 893
- epifisária hemimélica, 914
- fibrocartilaginosa focal dos ossos longos, 637
- fibrosa, 630, 864
- - cintilografia da, 634
- - da tíbia, 697
- - monostótica, 631
- - poliostótica, 556, 635
- - - complicações, 637
- - - locais de predileção, faixa etária de incidência máxima e relação homem/mulher na, 635
- - tomografia computadorizada, 634
- - transtornos associados, 637

- - - síndrome de Albright-McCune, 637
- - - síndrome de Mazabraud, 637
- metafisária, 864
- óssea(s) esclerosante(s), 949
- - classificação da, 950
- - diafisária progressiva, 955
- - enostose, 953
- - melorreostose, 957
- - mistas, 959
- - osteopatia estriada, 953
- - osteopetrose, 949
- - osteopoiquilose, 953
- - picnodisostose, 953
- osteofibrosa, 641
- - complicações e tratamento, 643
- - ressonância magnética de, 642
Disseminação hematogênica, 777
Dissociação escafolunar, 200
Distrofia simpática reflexa, síndrome de, 72, 818
Distúrbio do crescimento, 79, 561, 616
Doença(s)
- artrítica, 426
- de Albers-Schönberg, 864, 880
- de Blount, 881, 883, 912
- de Caffey, 550
- de Camurati-Engelmann, 950, 956
- de Charcot-Marie-Tooth, 468
- de Chester-Erdheim, 683
- de Christmas, 824
- de Crohn, 495
- de Ekman-Lobstein, 940
- de Engelmann, 864
- de Forestier, 464
- de Gaucher, 552, 814, 824, 863, 864
- - avaliação radiológica, 864
- - classificação, 863
- - complicações, 865
- - - por osteonecrose, 866
- - tratamento, 865
- de Hand-Schüller-Christian, 679
- de Kienböck, 196
- - avançada, 199
- - dor no punho, 197
- - - de longa duração, 198
- - - e investigação radiológica para, 197
- - fragmentação e colapso do semilunar, 198
- - imagem retificada e densa do semilunar, 198
- - migração proximal do capitato, 198
- - osteoartrite na articulação radiocarpal, 198
- - punho revelando alterações císticas do semilunar osteonecrótico, 198
- - quatro estágios da, 197
- - radiografia dorsopalmar e tomografia do punho, 198
- - subluxação giratória do escafóide, 198
- - tomografia(s), 199
- - - lateral do punho, 199
- - - triespirais dorsopalmar e lateral do punho, 199
- - - triespiral em incidência dorsopalmar com o punho em desvio ulnar, 199
- de Kümmell, 466
- de Legg-Calvé-Perthes, 869, 903
- - artrografia da, 904
- - avaliação radiológica, 904
- - avançada, 905
- - classificação, 905
- - diagnóstico diferencial, 906
- - tratamento, 906
- de Letterer-Siwe, 679
- de Morquio, 8, 864
- de Morquio-Brailsford, 947
- de Nakamura, 950
- de Niemann-Pick, 864
- de Ollier, 604, 606, 864
- - condrossarcoma na, 608
- de Osgood-Schlatter, 265, 266
- - ressonância magnética da, 267
- de Paget, 9, 448, 745, 814, 843-858
- - avaliação radiológica, 844
- - coexistência de diferentes fases da, 850
- - complicações, 852
- - complicações espinhais na, 854
- - diagnóstico diferencial, 852
- - evidências clínicas e radiográficas de, 819
- - fases, 548
- - - fria, 848
- - - intermediária, 846
- - - osteolítica, 548, 844, 845
- - fisiopatologia, 843
- - fratura, 853
- - - patológica, 853
- - - por estresse, 853
- - locais-alvo da, 844
- - metástases na, 857
- - osteoartrite secundária na, 853
- - poliostótica, 849
- - - crônica, 853
- - ressonância magnética da, 851
- - tomografia de osteoartrite secundária na, 420
- - tratamento ortopédico, 852
- de Panner, 151
- de Pott, 801
- de Pyle, 864, 950
- de Raynaud, 495
- de Ribbing, 956
- de Scheuermann, 8, 405
- - ressonância magnética da, 406
- de Sinding-Johansson, 265
- de Sinding-Larsen-Johansson, 266
- de Still, 485
- de Trevor-Fairbank, 914
- de Truswell-Hansen, 950
- de van Buchem, 859, 950
- de Voorhoeve, 950
- de Vrolik, 940
- de Whipple, 495
- de Wilson, 814
- de Worth, 950
- degenerativa, 434
- - da coluna vertebral, 434
- - - incidência oblíqua, 436
- - de disco, 465
- discal, 462
- falciforme, 8
- hepática, 824
- mista do tecido conectivo, 509
- por depósito de cristais, 416
- por depósito de ferro, 457
- - de DPPC, 416
- - de hidroxiapatita de cálcio, 416, 517
- - de pirofosfato diidratado de cálcio, 515
- - - características radiográficas, 517
- - - manifestações clínicas, 515
- renal, 27
Doença articular degenerativa, 417, 432, 445-471
- artropatia neuropática, 466
- avançada, homem submetido a substituição total da articulação do quadril devido a, 439
- características clínicas e radiológicas da, 448
- da coluna vertebral, 457
- - complicações, 464
- - - espondilolistese degenerativa, 464
- - - estenose do canal vertebral, 466
- - do disco, 459
- - espondilose deformante, 459
- - hiperostose esquelética idiopática difusa, 462
- - osteoartrite das articulações sinoviais, 457
- osteoartrite, 445-457
- - das grandes articulações, 446
- - - do joelho, 450
- - - do ombro, 455
- - - do quadril, 446
- - - do tornozelo, 455
- - das pequenas articulações, 455
- - - do pé, 457
- - - primária da mão, 455
- - - secundária da mão, 457
Dor(es)
- à palpação na fossa poplítea, 484
- cervical crônica, 484
- e edema em dedo médio da mão, 497
- indiferença congênita à, 468
- intermitente, 781
- - na panturrilha, 718
- - no joelho, 781
- lombar, 541, 802, 854
- - e ciática, 537
- - intensa, 467
- na nádega, 536
- na palma da mão, 195
- na perna, 576, 655, 796
- na região da fossa poplítea, 424
- na virilha, 735
- no cotovelo, 48, 799, 957
- no joelho, 5, 7, 271, 417
- no ombro, 544, 654, 794
- no pé, 662, 922
- no pescoço, constante, que se irradia para o braço, 422
- no punho, 540
- - de longa duração, 198
- - e investigação radiológica para doença de Kienböck, 197
- no quadril, 11, 29, 449, 798
- - crônica, 909
- no tornozelo, edema e, 731
- progressiva localizada no compartimento articular femorotibial medial, 423
- vaga na porção superior do úmero, 541
Doxorrubicina, cloridrato de, 548, 697
Dupuytren, fratura de, 311, 323
Duverney, fratura de, 224

E

Ectasia dural, 864
Edema(s), 57, 800
- da panturrilha, 484
- do joelho, 800
- do pé, progressivo, 793
- dor e, 497
- - no dedo médio da mão, 497
- - no tornozelo, 731
- dos tecidos moles, 57, 428
- - periarticulares, 420
- subcondral, 425
Eggers, cistos de, 446
Ehlers-Danlos, síndrome de, 864
Ekman-Lobstein, doença de, 940
Emagrecimento, 485
Encondroma, 597
- calcificante, 600
- diagnóstico diferencial, 604
- locais de predileção, faixa etária de incidência máxima e relação homem/mulher na, 598
- protuberante, 597
- ressonância magnética de, 600
- tratamento, 604
Encondromatose, 604, 864
- complicações, 608
- locais de predileção, faixa etária de incidência máxima e relação homem/mulher na, 606
Endoprótese, 560
Engelmann, doença de, 864
Enostose, 583, 953, 954
- cintilografia de, 540
Enterobacter cloacae, 794
Enteropatia patelar, 454
- ressonância magnética de, 454
Entorse, 128
- leve, 128
- moderada, 128
Enxerto ósseo, 190, 560, 901
Eosinofilia, hiperplasia angiolinfóide com, 673
Epicondilite lateral, 161
Epicôndilo medial, fratura do, 138

Epífise da cabeça femoral, deslizamento da, 906
- avaliação radiológica, 907
- tratamento e complicações, 909
Erlenmeyer, deformidade em frasco de, 864
Erosão(ões)
- articulares, 477
- - carpometacarpal, 419
- - em asa de gaivota, 476
- - intercarpal, 419
- - radiocarpal, 419
- - subtalar, 421
- - tibiotalar, 421
- do osso subcondral, 426
- - por *pannus* de granulação, 427
- do processo olecraniano, 487
- dos corpos vertebrais, 434
- marginal em saca-bocado, 430
- periarticulares assimétricas, 432
Escafóide, 189, 192
- fratura(s) do, 183
- - classificação das, 188
- - - de acordo com a direção da linha de fratura, 188
- - - de acordo com a localização, 189
- - complicada por osteonecrose, 193
- - consolidada, 190
- - - e osteonecrose, 193
- - - tomografia computadorizada, 190
- - não-consolidada, tomografia computadorizada, 191
- - ressonância magnética, 192
- linha de gordura do, 62
- luxação do, 204
- - com ruptura axial do carpo, 205
- - isolada, 204
- osteonecrose do, 81
- prótese de, 193
- subluxação giratória do, 198
Escanometria, 18
Escápula, 113
- elevação congênita da, 891
- fratura da, 49, 113, 115
- massa palpável sobre a, 533
Esclerodermia, 416, 495, 506
Esclerose, 5
- das falanges distais, 506
- endosteal residual, 785
- lesão radiotransparente excêntrica na diáfise da tíbia com zona periférica de, 5
- múltipla, 468
- óssea, 433
- reativa, nicho radiotransparente circundado por, 7
- subcondral, 421, 447
- vertebral discogênica, 550
Escoliose(s), 927-936
- avaliação radiológica, 929
- causada por hemivértebra, 931
- classificação geral da, com base na causa, 928
- congênita, 927
- - classificação da, com base na causa, 930
- - secundária a vértebras em bloco consistindo em fusão de L1-3, 931
- definição, 929
- diversas, 929
- idiopática, 927
- - envolvendo o segmento toracolombar, 930
- - juvenil, 927
- incidências radiográficas padrão e técnicas radiológicas para a avaliação da, 932
- índice escoliótico, 934
- tratamento da, 936, 937
Escorbuto, 814, 824, 868
- alterações ósseas típicas do, 870
Esmagamento, lesão do punho por, 196
Espaço(s)
- articular, 22
- - estreitamento do, 421, 427, 476
- - variações na largura do, 427
- discal, 464
- - infecção do, 804
- - vertebral, 464
- pisopiramidal, 169
- subaracnóide, 423
Espectroscopia, 539
- com RM hidrogênio-1, 539
- com RM P-31, 539
Espessura cortical, 815
- medida da, 815
- na mão, 815
Espondilite, 8, 488
- ancilosante, 8
- anquilosante, 416, 433, 488, 490
- - aspectos clínicos, 488
- - aspectos radiológicos, 491
- - avançada, radiografias ântero-posterior e lateral da coluna lombar, 437
- deformante, 436
- tuberculosa, 801, 805
Espondiloartropatias soronegativas, 488-499
- artrite psoriática, 493
- - aspectos clínicos, 493
- - aspectos radiológicos, 495
- artropatias enteropáticas, 495
- espondilite anquilosante, 488
- - aspectos clínicos, 488
- - aspectos radiológicos, 491
- síndrome de Reiter, 491
- - aspectos clínicos, 491
- - aspectos radiológicos, 491
Espondilólise, 397
Espondilolistese, 397
- degenerativa, 464, 465, 854
- graus de, 401
- grave, 400
- níveis de, 854
- tipos de, 398
Espondilose deformante, 403, 457, 459
- alterações típicas da, 463
Esqueleto, anomalias com comprometimento geral do, 936-960
- acondroplasia, 943
- displasias ósseas esclerosantes, 949
- - diafisária progressiva, 955
- - enostose, 953
- - melorreostose, 957
- - mistas, 959
- - osteopatia estriada, 953
- - osteopetrose, 949
- - osteopoiquilose, 953
- - picnodisostose, 953
- fibrodisplasia ossificante progressiva, 947
- - avaliação radiológica, 948
- - histopatologia, 948
- incidências radiográficas e técnicas radiológicas mais eficazes para a avaliação de, 938
- mucopolissacaridoses, 947
- neurofibromatose, 936
- osteogênese imperfeita, 940
- - avaliação radiológica, 941
- - classificação, 941
- - diagnóstico diferencial, 941
- - tratamento, 943
Essex-Lopresti
- fratura-luxação de, 151, 171
- lesão de, 151, 155
Estado de ossificação da apófise ilíaca, 936
Estenose, 423, 468
- do canal vertebral, 466
- raquiana, 854
- vertebral, 423
- - mielografia de, 423
- - ressonância magnética, 468
Esterno, foco hipermetabólico no, 31
Esteróides, 468
- osteoporose induzida por, 824
Estresse, fratura por, 84, 332, 338
- cintigrafia de, 86
- mecanismo patogênico da, 85
- na doença de Paget, 853
- ressonância magnética de, 87
Estrogênio, deficiência de, 824
Estudo(s)
- FISP, 32
- FLASH, 32
- GRASS, 32
- MPGR, 32
- radiológicos convencionais, 4
Etileno, difosfonatos de, 30, 422
Ewing, sarcoma de, 532, 560, 728
- diagnóstico diferencial, 731
- locais de predileção, faixa etária de incidência máxima e relação homem/mulher na, 728
- osteomielite que se assemelha a, 796
- ressonância magnética de, 730
- tratamento, 731
Exame do líquido sinovial, 510
Exostose(s), 608, 864
- cartilaginosas múltiplas, 561, 864
- múltiplas hereditárias, 615
- - ressonância magnética de, 615
- osteocartilaginosas, 608
- - complicações, 617
- - locais de predileção, faixa etária de incidência máxima e relação homem/mulher na, 614
- - múltiplas, 610
- - tratamento, 617

F

Facetas vertebrais, 377
- hipertrofia das, 424
- presas, 377
- - bilaterais, 378
- - empoleiradas bilaterais, 378
- - unilaterais, 377
Fadiga, 485
Falange(s), 506
- defeitos intra-ósseos nas, 513
- distal(is), 506
- - esclerose das, 506
- - tecidos moles da, 507
- - - atrofia, 507
- - - calcificações de, 507
- proximal do dedo, 572
- - anular, 599
- - médio, 572
Fanconi, síndrome de, 832
Fáscia lata, músculo tensor da, 222
Fasciite nodular, 564
Femoroplastia, 901
Fêmur(es), 22, 51, 233-240, 449, 535, 884, 907
- angiomatose cística no, 677
- cabeça do (*v.tb.* Cabeça femoral)
- - anteversão da, 884
- - deslizamento da epífise da, 906, 907
- - - avaliação radiológica, 907
- - - complicação, 910
- - - ressonância magnética de, 910
- - - tratamento e complicações, 909
- - determinação por meio de tomografia computadorizada do ângulo de versão da, 884
- - luxação da, posterior, 22
- - migração da, 449
- colo do (*v.tb.* Colo femoral)
- - fratura do, 51
- condrossarcoma do, 538
- destruição disseminada das porções cortical e medular da metáfise e da diáfise do, 791
- diáfise do, 891
- - lesão destrutiva na, 699
- - tumor lítico associado a reação periosteal na, 700
- do fêmur, 65, 233, 783
- - do terço distal, classificação das, 256
- - da porção proximal, 233
- - - extracapsulares, 237
- - - intracapsulares, 234

- lesões do, 657
- - com sinal de baixa intensidade em ambos os fêmures, 701
- - expansiva radiotransparente, 657
- - mal definida com destruição óssea do tipo permeativo, 700
- - osteolítica na extremidade distal do fêmur, 665
- - radiotransparente na porção medular da porção proximal do fêmur, 598
- - trabeculada osteolítica na porção distal do fêmur, 672
- osteossarcoma de, 535
- porção distal do, 536
- - lesão trabeculada osteolítica na, 672
- - osteocondroma da 536
- porção proximal do, 233-240
- - deformidade em cajado de pastor na, 637
- - fraturas da, 233
- - - extracapsulares, 237
- - - intracapsulares, 234
- - lesão da, 233
- - - radiotransparente na porção medular, 598
- - luxações da articulação do quadril, 239
- tumor de células gigantes na cabeça do, 670
Fenitoína, osteoporose induzida por, 824
Fenômeno de Raynaud, 510
Ferguson, incidência de, 217
Ferro, doença por depósito de, 457
Fibras, 403
- de colágeno, 813
- de Sharpey, 403
Fibrocartilagem, 19
- complexo da, 169
- - ruptura do, 179
Fibrocondrodisplasia, 637
Fibrodisplasia ossificante progressiva, 947, 950
- avaliação radiológica, 948
- histopatologia, 948
Fibrogênese imperfeita, 814
Fibro-histiocitoma, 630
- de tecidos moles, tomografia computadorizada de, 535
- locais de predileção, faixa etária de incidência máxima e relação homem/mulher no, 726
- maligno, 725, 727
- - de tecidos moles, 565
- - induzido por radiação, 747
- - originado no osso pagético, 747
- - originando-se em um infarto ósseo, 744
- - ressonância magnética de, 539
Fibroma, 653
- desmoplásico, 644
- - locais de predileção, faixa etária de incidência máxima e relação homem/mulher no, 644
- não ossificante, 653
- - cicatrização do, 629
- - complicado por fratura patológica, 562
- - locais de predileção, faixa etária de incidência máxima e relação homem/mulher no, 628
Fibroma condromixóide, 559, 617
- diagnóstico diferencial, 622
- locais de predileção, faixa etária de incidência máxima e relação homem/mulher no, 620
- ressonância magnética de, 621
- tratamento, 622
Fibrossarcoma, 725
- de tecidos moles, 565
- locais de predileção, faixa etária de incidência máxima e relação homem/mulher no, 726
Fíbula, 20, 696
- fratura da, 20, 315
- - de Dupuytren, 323
- - de Maisonneuve, 323
- - de Pott, 315
- lesão radiotransparente, 665
- - expansiva na cabeça da, 665
- - na diáfise distal da, 653
- osteossarcoma da, 696
Fios
- de Kirschner, 918
- - de sutura rompidos, 442
Fisiólise de Vicker, 893
FISP, estudo, 32
Fistulografia na osteomielite, 783
FLASH, estudo, 32
Flebolitos calcificados, 563
Flúor, intoxicação por, 814
Fluoroscopia, 47
- e filmagem em vídeo, 18
Forame(s)
- magno, 353
- neurais, invasão dos, 459
Forestier, doença de, 464
Fósforo, intoxicação por, 814
Fossa poplítea, 704
- dor à palpação na, 484
- dor na região da, 424
Fóton
- técnica de absortometria de, 30
- - duplo, 30
- - único, 30
- tomografia por emissão de, único, 29
Fragmentação e colapso do semilunar, 198
Fragmento(s) ósseo(s), 430
- esponjoso, 671
Fraqueza, 195
- dos membros superiores, 484
- e parestesia da mão, 422
- muscular, 195
Fratura(s), 20, 70, 146, 323
- ao redor da articulação do tornozelo, 311
- - da fíbula, 315
- - - de Dupuytren, 323
- - - de Maisonneuve, 323
- - - de Pott, 315
- - da porção distal da tíbia, 311
- - - de pilão, 315
- - - de Tillaux, 315
- - - triplanar, 315
- ao redor do cotovelo, 146
- - da cabeça do rádio, 146
- - da porção distal do úmero, 146
- - do olecrânio, 151
- - do processo coronóide, 151
- - fratura-luxação de Essex-Lopresti, 151
- ao redor do joelho, 254
- - de Segond, 259
- - do terço distal do fêmur, 254
- - - complicações, 259
- - e luxações da patela, 263
- ao redor do ombro, 109
- - da clavícula, 109
- - da escápula, 113
- - da porção proximal do úmero, 109
- basicervical, 232
- complicações da, 70
- consolidação de, fatores que influenciam a, 67
- da cabeça do rádio, 48, 64
- - classificação de Mason das, 152
- da clavícula, 111
- - classificação, 111
- - da extremidade, 112
- - - acromial, 112
- - - esternal, 112
- - de ambas as clavículas, 112
- da coluna, 375, 388
- - cervical média e inferior, 368
- - - do cavador de barro, 375
- - - em cunha simples, 375
- - - em lágrima, 368
- - - explosiva, 368
- - toracolombar(es), 385
- - - classificação, 385
- - - de Chance, 388
- - - explosivas, 388
- - - por compressão, 388
- da escápula, 49, 115
- da fíbula, 20
- da patela, 264
- da pelve, 221, 223
- - do sacro, 226
- - e luxações, 226
- - estáveis, 223
- - instáveis, 223
- da tíbia, 20
- - oculta, 35
- das vértebras C1 e C2, 365
- - de Jefferson, 365
- - do dente do áxis, 365
- - do enforcado, 368
- de ângulo, 66
- de Barton, 174
- - esquema e radiografia oblíqua, 174
- - invertida, 175
- de Barton-Hutchinson, 170
- de Bennett, 207
- - definição, 209
- - dor localizada na região tenar, 207
- de Chance, 388, 392
- - tomografia computadorizada da, 393
- de Colles, 170
- - incidências póstero-anterior e lateral, 173
- - variantes no alinhamento dos fragmentos, 171
- de Dupuytren, 311, 323
- de Duverney, 224
- de Essex-Lopresti, 151, 155, 171
- de estresse, 332, 338
- de Galeazzi, 170
- - radiografias póstero-anterior e lateral, 176
- - tipo I, 176
- - tipo II, 177
- de Hutchinson, 170
- - aparência clássica da, 175
- - esquema e radiografias dorsopalmares, 175
- de Jefferson, 365, 367
- de Jones, 336, 342
- de Lisfranc, 343
- - divergente, 343
- - tipos de, 343
- - tomografia computadorizada, 344
- de Maisonneuve, 311, 323
- de Malgaigne, 224, 225
- de Marmor-Lynn, 315, 321
- de Monteggia, 159
- de Piedmont, 170
- de pilão, 311, 315
- de Pott, 311, 315, 323
- de Pouteau, 170
- de Rolando, 209
- - definição, 209
- - incidência oblíqua da mão com fratura intra-articular cominutiva, 207
- de Salter-Harris do tipo IV, 322
- de Segond, 259, 264
- de Smith, 170
- - aparência típica da, 175
- - radiografias póstero-anterior e lateral, 175
- - três tipos de, 176
- de Tillaux, 311, 315
- - juvenil, 319
- - tomografia computadorizada de, 320
- de Wagstaffe-LeFort, 321
- de Weber, 327
- - do tipo B, 327
- - do tipo C, 327
- do acetábulo, 50, 226, 227
- - classificação das, 228
- - tomografia computadorizada de, 229
- do boxeador, radiografia dorsopalmar da mão, 208
- do calcâneo, 337
- - classificação de Rowe de, 337
- - de estresse, 338
- - e da vértebra torácica, 335
- - tomografia computadorizada, 334
- do capitato, queda sobre a mão esticada, 196
- do carpo, 183

- - capitato, 196
- - complicações, 189
- - escafóide, 183
- - hamato, 191
- - piramidal, 191
- - pisiforme, 196
- - semilunar, 196
- do cavador de barro, 375
- do colo, 23
- - do fêmur, 51
- - do rádio, 23
- - do úmero, 23
- do côndilo occipital, 363
- - classificação de Anderson e Montesano das, 364
- do dente do áxis, 365
- - classificação das, 369
- do enforcado, 368, 371
- - classificação das, 372
- do epicôndilo medial, 138
- do escafóide, 193
- - classificação das, 188
- - - de acordo com a direção da linha de fratura, 188
- - - de acordo com a localização, 189
- - complicada por osteonecrose, 193
- - consolidada, 190
- - - e osteonecrose, 193
- - - tomografia computadorizada, 190
- - não-consolidada, tomografia computadorizada, 191
- - ressonância magnética, 192
- do fêmur, 65, 233, 783
- - da porção proximal, 233
- - - extracapsulares, 237
- - - intracapsulares, 234
- - do terço distal, classificação das, 256
- do hamato, 191, 194
- - do hâmulo, 50
- - - após sofrer lesão do punho durante uma partida de golfe, 195
- - - após sofrer queda sobre a palma da mão, 195
- do metacarpal, 48
- do olecrânio, 156
- do pé, 330
- - de Jones, 336
- - do calcâneo, 330
- - do navicular, 336
- - do tálus, 332
- - osteocondrite dissecante do tálus, 336
- - por avulsão, 341
- do piramidal, 194
- do pisiforme, lesão por esmagamento do punho, 196
- do platô tibial, 262
- - classificação de Hohl das, 257
- - lesões associadas a, 263
- - ressonância magnética de, 262
- - tomografia computadorizada de, 260
- do processo olecraniano, 23
- do rádio, 170
- - classificação de Frykman das, 171
- - intra-articular, 173
- - síndrome, 171
- - - de colisão ulnar, 171
- - - de impactação ulnar, 177
- do sacro, 50
- do tálus, 339
- do tornozelo, 311
- - classificação das, 313
- do tórulo, 65
- do úmero, 148
- - da porção distal, 148
- - - tomografia da, 149
- em alça de balde ou vertical dupla, 226
- em cavalgamento, 226
- em cunha simples, 375
- em galho verde, 55
- em lágrima, 21, 368
- espiral semelhante a fio de cabelo, 63
- explosiva, 368, 388
- - mielografia de, 392
- extra-articular, 207
- fatores na avaliação radiológica de uma, 56
- - alinhamento dos fragmentos, 58
- - anormalidades associadas, 59
- - características especiais, 59
- - direção da linha de fratura, 59
- - incompleta e completa, 57
- - local anatômico e extensão, 56
- - tipos especiais, 60
- intertrocantérica, 236
- má consolidação da, 69
- mesocervical, 232
- metacarpais, 207
- - de Bennett-Rolando, 207
- - do boxeador, 210
- osteocondral ou condral, 266
- osteoporose complicada por, 826
- patológica, 852
- - cisto ósseo simples com, 652
- - fibroma não ossificante complicado por, 562
- - metástases ósseas complicadas por, 751
- - na doença de Paget, 853
- - perna, 786
- por avulsão, 222
- por compressão, 388
- - ressonância magnética de, 390
- - tomografia computadorizada de, 389
- por estresse, 84
- - cintigrafia de, 86
- - mecanismo patogênico da, 85
- - na doença de Paget, 853
- - ressonância magnética de, 87
- sinais secundários de, 63
- subtrocantéricas, 238
- supracondilar, 139, 256
- - com deslocamento, 150
- - sem deslocamento, 151
- *versus* centro de ossificação, 61
Fraturas e luxações, 55
- da coluna toracolombar, 394
- - tipos de, 395
- de Essex-Lopresti, 151, 155, 171
- de Galeazzi, 170
- - radiografias póstero-anterior e lateral, 176
- - tipo I, 176
- - tipo II, 177
- de Lisfranc, 343
- - divergente, 343
- - tipos de, 343
- - tomografia computadorizada, 344
- de Monteggia, 159
- diagnóstico, 55
- - avaliação radiológica, 66
- - - das fraturas, 57
- - - das luxações, 66
- - sinais indiretos como indícios diagnósticos, 57
- - - ângulos metafisários irregulares, 66
- - - deformação da cortical, 66
- - - derrame articular, 63
- - - edemas de tecidos moles, 57
- - - linha cortical dupla, 66
- - - nível de gordura-líquido intracapsular, 63
- - - obliteração ou deslocamento das linhas de gordura, 57
- - - reações periosteal e endosteal, 63
- monitoração dos resultados do tratamento, 66
- - consolidação e complicações, 66
- - - artrite pós-traumática, 83
- - - contratura isquêmica de Volkmann, 72
- - - distúrbio do crescimento, 79
- - - lesão de vasos sangüíneos importantes, 78
- - - miosite ossificante pós-traumática, 72
- - - não-consolidação
- - - - infectada, 68
- - - - não reativa, 68
- - - - reativa, 68
- - - osteonecrose, 75
- - - osteoporose por desuso, 72
- - - síndrome de distrofia simpática reflexa, 72
Frio, lesão pelo, 495
Frykman, classificação de, da fratura do rádio, 171
Fuchs, incidência de, 355

G

Gadolínio 153, 30
Gage, sinal de, 906
Gage-Winter, sistema de, 901
Galeazzi, fratura-luxação de, 170
- radiografias póstero-anterior e lateral, 176
- tipo I, 176
- tipo II, 177
Gálio 67, 30, 539
Gânglion intra-ósseo, 550, 654, 678
Gangrena, 495
- de tecidos moles, 807
- diabética, 495
Ganz, osteotomia de, 902
Gardner, síndrome de, 571
Gargolismo, 875
Gaucher, doença de, 552, 814, 824, 863, 864
- avaliação radiológica, 864
- classificação, 863
- complicações, 865
- - por osteonecrose, 866
- tratamento, 865
Gd-DTPA, 539
Giba de Herndon, 448
GLAD, lesão, 125
- ressonância magnética de, 127
Glândulas paratireóides, hipertrofia das, 839
Glenóide, 114
- fratura cominutiva da, 105
- inserção capsular na margem da, 105
- lábio fibrocartilaginoso da, 105
- lesão trabeculada radiotransparente na, 654
GLOM, lesão, 125
Gordura, 33
- epidural, 386
- infrapatelar, 33
- técnicas de supressão de, 32
Gordura-líquido intracapsular, nível de, 63
Gota, 487, 495, 509
- características radiográficas, 515
- exame do líquido sinovial, 510
- hiperuricemia, 509
- tofácea, 512
Granuloma, 8
- de corpo estranho, 564
- eosinofílico, 8, 679
- reparador de células gigantes, 658
Grashey, incidência de, 97
GRASS, estudo, 32
Gravidez, 824
Guyon, canal de, 183
- localização do, dentro do punho, 187

H

HAGL, lesão, 126
Hajdu-Cheney, síndrome de, 495
Hálux rígido, 457, 458
Hamato, hâmulo do, fratura, 50, 191, 194
- após sofrer lesão do punho durante uma partida de golfe, 195
- após sofrer queda sobre a palma da mão, 195
Hand-Schüller-Christian, doença de, 679
Hanseníase, 468, 495
Harrington, afastadores de, 936
Harrington-Luque, técnica de, 936
Harris-Beath, incidência de, 307, 921
Heberden, nódulos de, 448, 455
Hemangioendotelioma, 742
- epitelióide, 742
Hemangioma(s), 9, 669

- arteriografia vertebral e embolização de, 537
- arteriovenosos, 671
- capilares, 671
- cavernosos, 671
- de osso tubular curto, 676
- diagnóstico diferencial, 677
- epitelióide, 673
- histiocitóide, 673
- intramuscular, 566
- locais esqueléticos, faixa etária de incidência máxima e relação homem/mulher no, 673
- sinovial, 766, 767
- - diagnóstico diferencial, 768
- - ressonância magnética de, 768
- tratamento, 677
- venosos, 671
- vertebral, 674
- - ressonância magnética de, 675
- - tomografia computadorizada de, 675
Hemangiomatose, 673
- de tecidos moles, 563
Hematoma, 441
Hemipelve, 855
- tumor ósseo raro na, 701
Hemivértebra, 8, 886
- congênita, 886
- escoliose causada por, 931
Hemocromatose, 416, 448, 457, 519
- artropatia por, 457
Hemofilia, 523, 824
- artropatia da, 522
- estágio avançado de, 426
Hemorragia, 426
- intra-articular, 426
- subperiosteal, 552
Heparina, osteoporose induzida por, 824, 829
Herndon
- corcova de, 909
- giba de, 448
Hérnia de disco, 52, 404
- anterior, 403
- intervertebral, espectro da, 402
- intravertebral, 403
- - ressonância magnética de, 404
- lombar, 52
- posterior e póstero-lateral, 406
Hidrocefalia comunicante, 864
Hidromielia, 864
Hidronefrose, 27
Hidroxiapatita de cálcio, cristais de, 416
- doença por depósito de, 517
Hidroxidifosfonatos de metano, 30
Hilgenreiner, linha de, 895
Hill-Sachs, lesão de, 117
- ressonância magnética de, 117, 119
- tomografia computadorizada de, 117, 118
Hipercalcemia idiopática, 814
Hiperfosfatasia, 814
Hiperfosfatasia idiopática familiar, 859
- avaliação radiológica, 859
- diagnóstico diferencial, 859
Hipernefroma, 857
Hiperostose esquelética idiopática difusa, 457, 462, 464
Hiperparatireoidismo, 9, 416, 495, 520, 837-842
- artropatia do, 520
- avaliação radiológica, 838
- fisiologia do metabolismo do cálcio, 838
- fisiopatologia, 837
- locais-alvo de, 838
- primário, 814, 839
- secundário, 27, 814, 841
- tumor marrom do, 548, 679
Hiperplasia angiolinfóide com eosinofilia, 673
Hipertrofia(s)
- das articulações interapofisárias, 423
- das glândulas paratireóides, 839
- do ligamento amarelo, 424, 467
- do menisco, 883
Hiperuricemia, 509
Hipofosfatasia, 814, 824
Hipofosfatemia, 814
Hipogonadismo, 814, 824
Hipoplasia do odontóide, ressonância magnética da, 888
Hipotireoidismo, 814, 868
- congênito, 869
- juvenil, 869
- locais-alvo de, 868
Histiocitose, 679
- das células de Langerhans, 679
- - estágio cicatricial da, 682
- - radiografia do crânio, 681
- - ressonância magnética de, 683
- - vértebra plana na, 681
- X, 679
Histocompatibilidade, complexo de, 426
HIV, 523
Holdsworth, complexo ligamentar posterior de, 360
Homocistinúria, 814, 824
Homólogo do menisco, 169
Horan-Beighton, síndrome de, 950
Hounsfield, medida dos valores de, por tomografia computadorizada, 24
Hulten, variância ulnar ou de, 165
Hunter, síndrome de, 864
Hurler, síndrome de, 8
Hutchinson, fratura de, 170
- aparência clássica da, 175
- esquema e radiografias dorsopalmares, 175

I

IgG, 474
IgM, 474
Ilhota óssea, 550, 583
Ílio, lesão radiotransparente na porção supra-acetabular do, 666
Imagem(ns)
- radiológica, modalidades de, 47, 415, 814
- - angiografia, 54
- - artrografia, 53
- - cintigrafia, 51, 422, 818
- - discografia, 53
- - escolha da, 17
- - fluoroscopia, 47
- - mielografia, 53
- - radiografia, 47
- - - com ampliação, 415
- - - convencional, 415
- - ressonância magnética, 54, 422, 818
- - seqüência de, 10
- - tomografia computadorizada, 47, 817
- - - e artrografia, 420
- - - linear, 47
- - ultra-sonografia, 422
- técnicas de, 18-38
- - angiografia, 25
- - artrografia, 23
- - bursografia, 25
- - cintigrafia, 27
- - - difosfonatos, 29
- - - gadolínio, 30
- - - gálio 67, 30
- - - imunoglobulinas, 30
- - - índio, 30
- - - iodo, 30
- - - nanocolóide, 30
- - - peptídeos quimiotáticos, 30
- - discografia, 26
- - escanometria, 18
- - fluoroscopia e filmagem em vídeo, 18
- - incidências sob estresse, 18
- - mielografia, 25
- - para medida da densidade mineral óssea, 819
- - - com radionuclídios e raios X, 819
- - - de tomografia computadorizada, 820
- - - de ultra-som quantitativo, 820
- - radiografia, 18
- - - com ampliação, 18
- - - convencional, 18
- - - digital, 18
- - ressonância magnética, 31
- - tenografia, 25
- - tomografia, 20
- - ultra-sonografia, 26
Imobilização, 824
Impacção, síndrome de, 119, 121
- ulnar, 177
Imunoglobulinas, 30
Incidência(s)
- de Broden, 308
- de Ferguson, 217
- de Fuchs, 355
- de Grashey, 97
- de Harris-Beath, 307, 921
- de Judet, 217, 227
- de Lawrence, 98
- de Letournel, 227
- de Merchant, 247
- de West Point, 98
- do nadador, 358
- do pilar, 357
- tipo rã, 219, 905
Inclinação da superfície articular do rádio, 168
- palmar, 168
- ulnar, 168
Indentação endosteal típica, 714
Índice
- acetabular, 895
- escoliótico, 934
- trabecular de Singh, 827
- - graus radiológicos, 828
Índio, 30
Índio-111, 28
Infarto ósseo, 605, 866
- encistado, 684
- fibro-histiocitoma maligno originando-se em um, 744
- medular, 550, 683, 744
Infecção(ões), 441
- aplicação da cintigrafia óssea com radionuclídios na, 782
- articular após artroplastia total do joelho, tratamento da, 786
- da coluna vertebral, 779, 798
- - dos tecidos moles, 801
- - não piogênicas, 801
- - piogênicas, 798
- do disco intervertebral, 802
- do pé, 807
- músculo-esqueléticas, 777-788
- - artrite infecciosa, 779
- - avaliação radiológica das, 779
- - celulite, 779
- - da coluna vertebral, 779
- - osteomielite, 777
- ósseas, 790
- - não piogênicas, 790
- - - fúngicas, 790
- - - sifilítica, 791
- - - tuberculosas, 790
- - piogênicas, osteomilete aguda e crônica, 789
- - - osteomielite subaguda, 789
- respiratória alta, 798
Inflamação musculotendinosa, síndrome de, 27, 28
Inibição da angiogênese, 75
Injeção(ões)
- de contraste, 25
- de metrizamida, 423
- intravenosa de 15 mCi, 540
- - de difosfonato de metileno marcado com tecnécio-99m, 423
Instabilidade do carpo, 206
Intervalo atlantodental, 350
Intoxicação(ões)
- por bismuto, 814

- arteriografia vertebral e embolização de, 537
- arteriovenosos, 671
- capilares, 671
- cavernosos, 671
- de osso tubular curto, 676
- diagnóstico diferencial, 677
- epitelióide, 673
- histiocitóide, 673
- intramuscular, 566
- locais esqueléticos, faixa etária de incidência máxima e relação homem/mulher no, 673
- sinovial, 766, 767
- - diagnóstico diferencial, 768
- - ressonância magnética de, 768
- tratamento, 677
- venosos, 671
- vertebral, 674
- - ressonância magnética de, 675
- - tomografia computadorizada de, 675
Hemangiomatose, 673
- de tecidos moles, 563
Hematoma, 441
Hemipelve, 855
- tumor ósseo raro na, 701
Hemivértebra, 8, 886
- congênita, 886
- escoliose causada por, 931
Hemocromatose, 416, 448, 457, 519
- artropatia por, 457
Hemofilia, 523, 824
- artropatia da, 522
- estágio avançado de, 426
Hemorragia, 426
- intra-articular, 426
- subperiosteal, 552
Heparina, osteoporose induzida por, 824, 829
Herndon
- corcova de, 909
- giba de, 448
Hérnia de disco, 52, 404
- anterior, 403
- intervertebral, espectro da, 402
- intravertebral, 403
- - ressonância magnética de, 404
- lombar, 52
- posterior e póstero-lateral, 406
Hidrocefalia comunicante, 864
Hidromielia, 864
Hidronefrose, 27
Hidroxiapatita de cálcio, cristais de, 416
- doença por depósito de, 517
Hidroxidifosfonatos de metano, 30
Hilgenreiner, linha de, 895
Hill-Sachs, lesão de, 117
- ressonância magnética de, 117, 119
- tomografia computadorizada de, 117, 118
Hipercalcemia idiopática, 814
Hiperfosfatasia, 814
Hiperfosfatasia idiopática familiar, 859
- avaliação radiológica, 859
- diagnóstico diferencial, 859
Hipernefroma, 857
Hiperostose esquelética idiopática difusa, 457, 462, 464
Hiperparatireoidismo, 9, 416, 495, 520, 837-842
- artropatia do, 520
- avaliação radiológica, 838
- fisiologia do metabolismo do cálcio, 838
- fisiopatologia, 837
- locais-alvo de, 838
- primário, 814, 839
- secundário, 27, 814, 841
- tumor marrom do, 548, 679
Hiperplasia angiolinfóide com eosinofilia, 673
Hipertrofia(s)
- das articulações interapofisárias, 423
- das glândulas paratireóides, 839
- do ligamento amarelo, 424, 467
- do menisco, 883
Hiperuricemia, 509
Hipofosfatasia, 814, 824
Hipofosfatemia, 814
Hipogonadismo, 814, 824
Hipoplasia do odontóide, ressonância magnética da, 888
Hipotireoidismo, 814, 868
- congênito, 869
- juvenil, 869
- locais-alvo de, 868
Histiocitose, 679
- das células de Langerhans, 679
- - estágio cicatricial da, 682
- - radiografia do crânio, 681
- - ressonância magnética de, 683
- - vértebra plana na, 681
- X, 679
Histocompatibilidade, complexo de, 426
HIV, 523
Holdsworth, complexo ligamentar posterior de, 360
Homocistinúria, 814, 824
Homólogo do menisco, 169
Horan-Beighton, síndrome de, 950
Hounsfield, medida dos valores de, por tomografia computadorizada, 24
Hulten, variância ulnar ou de, 165
Hunter, síndrome de, 864
Hurler, síndrome de, 8
Hutchinson, fratura de, 170
- aparência clássica da, 175
- esquema e radiografias dorsopalmares, 175

I

IgG, 474
IgM, 474
Ilhota óssea, 550, 583
Ílio, lesão radiotransparente na porção supra-acetabular do, 666
Imagem(ns)
- radiológica, modalidades de, 47, 415, 814
- - angiografia, 54
- - artrografia, 53
- - cintigrafia, 51, 422, 818
- - discografia, 53
- - escolha da, 17
- - fluoroscopia, 47
- - mielografia, 53
- - radiografia, 47
- - - com ampliação, 415
- - - convencional, 415
- - ressonância magnética, 54, 422, 818
- - seqüência de, 10
- - tomografia computadorizada, 47, 817
- - - e artrografia, 420
- - - linear, 47
- - ultra-sonografia, 422
- técnicas de, 18-38
- - angiografia, 25
- - artrografia, 23
- - bursografia, 25
- - cintigrafia, 27
- - - difosfonatos, 29
- - - gadolínio, 30
- - - gálio 67, 30
- - - imunoglobulinas, 30
- - - índio, 30
- - - iodo, 30
- - - nanocolóide, 30
- - - peptídeos quimiotáticos, 30
- - discografia, 26
- - escanometria, 18
- - fluoroscopia e filmagem em vídeo, 18
- - incidências sob estresse, 18
- - mielografia, 25
- - para medida da densidade mineral óssea, 819
- - - com radionuclídios e raios X, 819
- - - de tomografia computadorizada, 820
- - - de ultra-som quantitativo, 820
- - radiografia, 18
- - - com ampliação, 18
- - - convencional, 18
- - - digital, 18
- - ressonância magnética, 31
- - tenografia, 25
- - tomografia, 20
- - ultra-sonografia, 26
Imobilização, 824
Impacção, síndrome de, 119, 121
- ulnar, 177
Imunoglobulinas, 30
Incidência(s)
- de Broden, 308
- de Ferguson, 217
- de Fuchs, 355
- de Grashey, 97
- de Harris-Beath, 307, 921
- de Judet, 217, 227
- de Lawrence, 98
- de Letournel, 227
- de Merchant, 247
- de West Point, 98
- do nadador, 358
- do pilar, 357
- tipo rã, 219, 905
Inclinação da superfície articular do rádio, 168
- palmar, 168
- ulnar, 168
Indentação endosteal típica, 714
Índice
- acetabular, 895
- escoliótico, 934
- trabecular de Singh, 827
- - graus radiológicos, 828
Índio, 30
Índio-111, 28
Infarto ósseo, 605, 866
- encistado, 684
- fibro-histiocitoma maligno originando-se em um, 744
- medular, 550, 683, 744
Infecção(ões), 441
- aplicação da cintigrafia óssea com radionuclídios na, 782
- articular após artroplastia total do joelho, tratamento da, 786
- da coluna vertebral, 779, 798
- - dos tecidos moles, 801
- - não piogênicas, 801
- - piogênicas, 798
- do disco intervertebral, 802
- do pé, 807
- músculo-esqueléticas, 777-788
- - artrite infecciosa, 779
- - avaliação radiológica das, 779
- - celulite, 779
- - da coluna vertebral, 779
- - osteomielite, 777
- ósseas, 790
- - não piogênicas, 790
- - - fúngicas, 790
- - - sifilítica, 791
- - - tuberculosas, 790
- - piogênicas, osteomilete aguda e crônica, 789
- - - osteomielite subaguda, 789
- respiratória alta, 798
Inflamação musculotendinosa, síndrome de, 27, 28
Inibição da angiogênese, 75
Injeção(ões)
- de contraste, 25
- de metrizamida, 423
- intravenosa de 15 mCi, 540
- - de difosfonato de metileno marcado com tecnécio-99m, 423
Instabilidade do carpo, 206
Intervalo atlantodental, 350
Intoxicação(ões)
- por bismuto, 814

- por chumbo, 814, 864
- por flúor, 814
- por fósforo, 814
Iodo, 30
Isótopos, anticorpos antigranulócitos monoclonais marcados com, 783
Ísquio, 420
- lesão radiotransparente expansiva destruindo o, 659
Ixodes, 798
- *pacificus*, 798
- *ricinus*, 798

J

Jaccoud, artrite de, 523
Jefferson, fratura de, 365, 367
Joelho, 243
- alargamento das placas de crescimento, 831
- ângulos do sulco e de congruência, 248
- articulação, 275
- - derrame da, 275
- - neuropática típica do, 469
- - osteoartrite da, 450
- artrografia do, 248
- - com duplo contraste, 883
- artroplastia total do, 440
- - infecção articular após, tratamento da, 786
- - utilizando uma prótese condilar cementada, 440
- considerações anatomorradiológicas, 243
- dor no, 5, 271, 417
- - à noite aliviada por AAS, 7
- - intermitente, 781
- edema de, 800
- - intermitente de tecidos moles, 800
- estresse em valgo, 253
- grau significativo de osteoporose periarticular e derrame articular, 797
- incidências, 244
- - ântero-posterior do, 244, 479
- - de Merchant, 247
- - do sol nascente, 247
- - do túnel, 246
- - lateral, 245
- - sob estresse em gaveta anterior, 254
- infecção óssea do, 790
- lesão(ões) do, 35, 254
- - da cartilagem, 266
- - - fratura osteocondral ou condral, 266
- - - osteocondrite dissecante, 269
- - - osteonecrose espontânea, 275
- - doenças, 265
- - - de Osgood-Schlatter, 265
- - - de Sinding-Johansson, 265
- - dos tecidos moles ao redor do joelho, 275
- - - derrame da articulação, 275
- - - do menisco, 276
- - - dos tendões e ligamentos, 282
- - - ruptura(s)
- - - - do ligamento colateral medial, 282
- - - - do tendão do quadríceps e do ligamento patelar, 288
- - - - dos ligamentos cruzados, 283
- - fraturas ao redor do joelho, 254
- - - de Segond, 259
- - - do terço distal do fêmur, 254
- - - e luxações da patela, 263
- - incidências padronizadas e especiais para avaliação de, 254
- - radiotransparente excêntrica na epífise proximal da tíbia, 532
- - técnicas de imagem complementares para avaliação de, 255
- ligamentos do, 253
- - colaterais, 253
- - cruzados, 250
- - ruptura, 282
- osteoartrite do, 425
- radiografia do, 5
- relação femoropatelar, 246
- ressonância magnética do, 33
Jones, fratura de, 336, 342
Judet, incidência de, 217, 227
Junção discovertebral, lesão da, 402
- doença de Scheuermann, 405
- hérnia do disco, 403
- - anterior, 403
- - intravertebral, 403
- - posterior e póstero-lateral, 406
- rupturas anulares, 410

K

Kempson-Campanacci, lesão de, 643, 739
Keratan, sulfato de, 946
Kienböck, doença de, 196
- avançada, 199
- dor, 197
- - de longa duração no punho, 198
- - no punho e investigação radiológica para, 197
- fragmentação e colapso do semilunar, 198
- imagem retificada e densa do semilunar, 198
- migração proximal do capitato, 198
- osteoartrite na articulação radiocarpal, 198
- punho revelando alterações císticas do semilunar osteonecrótico, 198
- quatro estágios da, 197
- radiografia dorsopalmar e tomografia do punho, 198
- subluxação giratória do escafóide, 198
- tomografia, 199
- - lateral do punho, 199
- - triespiral dorsopalmar do punho, 199
- - - em desvio ulnar, 199
Kirschner, fios de, 918
Kite
- ângulo de, 916
- mensurações de, 916
Klebsiella pneumoniae, 794
Klinefelter, síndrome de, 824
Klippel-Feil, síndrome de, 892
Knowles, pinos de, 911
Kümmell, doença de, 466

L

Lábio
- cartilaginoso, lesão do, 125
- glenoidal, ruptura do, 35, 102
Laceração(ões)
- do complexo ligamentar colateral, 162
- - radial, 162
- - ulnar, 162
- do menisco, 425
Langerhans, células de, histiocitose das, 679
- estágio cicatricial das, 682
- radiografia do crânio, 681
- ressonância magnética de, 683
- vértebra plana na, 681
Lawrense, incidência de, 98
Legg-Calvé-Perthes, doença de, 869, 903
- artrografia da, 904
- avaliação radiológica, 904
- avançada, 905
- classificação, 905
- diagnóstico diferencial, 906
- tratamento, 906
Lei de Wolff, 84
Leiomiossarcoma do osso, 742
- primário, 740
Lesão(ões)
- ALPSA, 125
- - ressonância magnética de, 125
- artríticas (*v.tb.* Artrites)
- - aspectos relevantes da morfologia e distribuição das, na osteoartrite primária, 446
- - distribuição das, no esqueleto em várias artrites, 438
- - do calcanhar, 433
- - pontos principais da morfologia e da distribuição de, nas artrites inflamatórias, 474
- benignas com aspectos agressivos, 556
- BHAGL, 126
- da clavícula, 664
- da coluna cervical, 360
- - classificação das, por mecanismo de lesão e estabilidade, 363
- - facetas presas, 377
- - - bilaterais, 378
- - - empoleiradas bilaterais, 378
- - - unilaterais, 377
- - fraturas da coluna cervical média e inferior, 368
- - - do cavador de barro, 375
- - - em cunha simples, 375
- - - em lágrima, 368
- - - explosiva, 368
- - fraturas das vértebras C1 e C2, 365
- - - de Jefferson, 365
- - - do dente do áxis, 365
- - - do enforcado, 368
- - fraturas dos côndilos occipitais, 363
- - incidências radiográficas padronizadas e especiais para avaliação de, 362
- - luxações occipitocervicais, 363
- da coluna toracolombar, 385
- - da junção discovertebral, 402
- - - doença de Scheuermann, 405
- - - hérnia
- - - - anterior do disco, 403
- - - - do disco intravertebral, 403
- - - - posterior e póstero-lateral do disco, 406
- - - rupturas anulares, 410
- - espondilólise e espondilolistese, 397
- - fraturas, 385
- - - classificação, 385
- - - de Chance, 388
- - - e luxações, 394
- - - explosivas, 388
- - - por compressão, 388
- da mão, 207
- - dos tecidos moles, 210
- - - polegar do Couteiro, 210
- - espectro de técnicas radiológicas para avaliar a, 188
- - fraturas dos ossos metacarpais, 207
- - - de Bennett-Rolando, 207
- - - do boxeador, 210
- da pelve, 218
- - fraturas, 221
- - - de Duverney, 224
- - - de Malgaigne, 224
- - - do sacro, 226
- - - e luxações, 226
- - - em alça de balde ou vertical dupla, 226
- - - em cavalgamento, 226
- - - por avulsão, 222
- da placa de crescimento, classificação das, 60
- de Bankart, 118, 125
- - ressonância magnética de, 119
- - tomografia computadorizada de, 118
- de Essex-Lopresti, 151, 155
- de Hill-Sachs, 117
- - ressonância magnética de, 117, 119
- - tomografia computadorizada de, 117, 118
- de Kempson-Campanacci, 643, 739
- de origem cartilaginosa, 597
- - condroblásticas, 597
- - - condroblastoma, 617
- - - encondroma, 597
- - - encondromatose, 604
- - - exostoses osteocartilaginosas múltiplas, 610
- - - fibroma condromixóide, 617
- - - osteocondroma, 609
- de Pellegrini-Stieda, 283
- de Perthes, 125
- de Stener, 210
- de vasos sangüíneos importantes, 78

- do acetábulo, 227
- - do lábio, 231
- - fraturas, 227
- do antebraço, da porção distal, 170
- - dos tecidos moles na articulação radioulnar distal, 177
- - espectro de técnicas radiológicas para avaliar a, 188
- - fraturas do rádio, 170
- - - classificação de Frykman das, 171
- - - de Barton-Hutchinson, 170
- - - de Colles, 170
- - - de Piedmont, 170
- - - de Smith, 170
- - - fratura-luxação de Essex-Lopresti, 171
- - - fratura-luxação de Galeazzi, 170
- - - intra-articular, 173
- - - síndrome de colisão ulnar, 171
- - - síndrome de impactação ulnar, 177
- - incidências radiológicas padronizadas para avaliação da, 170
- - técnicas de imagem complementares para avaliação da, 170
- do cíngulo do membro superior, 109
- - capsulite adesiva, 126
- - do lábio cartilaginoso, 125
- - dos ligamentos glenoumerais, 126
- - fraturas ao redor do ombro, 109
- - - da clavícula, 109
- - - da escápula, 113
- - - da porção proximal do úmero, 109
- - luxações na articulação glenoumeral, 114
- - - anterior, 114
- - - complicações, 119
- - - posterior, 119
- - osteólise pós-traumática da porção distal da clavícula, 129
- - ruptura do manguito rotador, 121
- - separação acromioclavicular, 126
- - síndromes, 119
- - - de impactação, 119
- - - do nervo supra-escapular, 130
- do cíngulo pélvico, 222
- - da pelve, 218
- - - fraturas, 221
- - - - de Duverney, 224
- - - - de Malgaigne, 224
- - - - do sacro, 226
- - - - e luxações, 226
- - - - em alça de balde ou vertical dupla, 226
- - - - em cavalgamento, 226
- - - - por avulsão, 222
- - do acetábulo, 227
- - - do lábio, 231
- - - fraturas, 227
- - espectro de técnicas radiológicas para avaliar, 222
- do cotovelo, 146
- - dos tecidos moles, 161
- - - epicondilite lateral, 161
- - - lacerações do complexo ligamentar colateral radial, 162
- - - lacerações do complexo ligamentar colateral ulnar, 162
- - fraturas ao redor do cotovelo, 146
- - - da cabeça do rádio, 146
- - - da porção distal do úmero, 146
- - - do olecrânio, 151
- - - do processo coronóide, 151
- - - fratura-luxação de Essex-Lopresti, 151
- - luxações na articulação, 159
- - - fratura-luxação de Monteggia, 159
- - - simples, 159
- - osteocondrite dissecante do capítulo, 151
- - técnicas de imagem auxiliares para avaliar a, 145
- do fêmur, da porção proximal, 233
- - fraturas, 233
- - - extracapsulares, 237
- - - intracapsulares, 234
- do menisco, espectro das, 276
- do osso, terminologia usada para descrever a localização de, 531
- do pé, 330
- - complicações, 336
- - fraturas, 330
- - - de Jones, 336
- - - do calcâneo, 330
- - - do navicular, 336
- - - do tálus, 332
- - - osteocondrite dissecante do tálus, 336
- - luxações, 336
- - - na articulação subtalar, 339
- - - peritalar, 339
- - - tarsometatarsal, 341
- - - total do tálus, 341
- - perfurante, 785
- - síndromes, 341
- - - do seio do tarso, 343
- - - do túnel do tarso, 341
- do punho, 183
- - doença de Kienböck, 196
- - espectro de técnicas radiológicas para avaliar a, 188
- - fraturas dos ossos do carpo, 183
- - - capitato, 196
- - - complicações, 189
- - - escafóide, 183
- - - hamato, 191
- - - piramidal, 191
- - - pisiforme, 196
- - - semilunar, 196
- - instabilidade do carpo, 206
- - luxações dos ossos do carpo, 199
- - - dissociação escafolunar, 200
- - - escafóide, 205
- - - perilunar, 203
- - - semilunar, 203
- - por esmagamento, 196
- do sacro, destrutiva, 741
- do tendão do calcâneo, 331
- do tipo "não toque", 557
- - que não devem ser submetidas a biópsia, 557
- dos tecidos moles, 87
- em saca-bocado, 679, 737
- fibrosas, fibroósseas e fibro-histiocíticas, 627, 643
- - defeito cortical fibroso e fibroma não-ossificante, 627
- - - tratamento, 628
- - desmóide periosteal, 630
- - displasia fibrosa, 630
- - - monostótica, 631
- - - poliostótica, 635
- - - transtornos associados, 637
- - displasia osteofibrosa, 641
- - fibro-histiocitoma, 630
- - fibroma desmoplásico, 644
- GLAD, 125
- - ressonância magnética de, 127
- GLOM, 125
- HAGL, 126
- metastáticas, 749
- - angiografia de, 749
- - locais de predileção, faixa etária de incidência máxima e relação homem/mulher nas, 748
- óssea(s), 542
- - algoritmo para avaliar e tratar a, detectada nas radiografias padronizadas, 545
- - diagnóstico de, 542
- - que comumente tem borda esclerótica, 548
- - que geralmente não exibem borda esclerótica, 548
- osteoblásticas benignas, 571
- - osteoblastoma, 584
- - - diagnóstico diferencial, 587
- - - tratamento, 588
- - osteoma, 571
- - - diagnóstico diferencial, 571
- - osteoma osteóide, 573
- - - complicações, 578
- - - diagnóstico diferencial, 576
- - - tratamento, 584
- pelo frio, 495
- POLPSA, 125
- por cinto de segurança, 394
- - em dois níveis, 394
- - espectro das, envolvendo a coluna lombar, 393
- radiodensas, tumores e pseudotumores que podem apresentar-se como, 550
- radiotransparentes, 5
- - excêntrica na porção proximal da diáfise da tíbia, com zona periférica de esclerose, 5
- - na porção proximal da epífise da tíbia, com calcificações e borda esclerótica, 5
- - tumores e pseudotumores que podem apresentar-se como, 550
- SLAP, 125
- - ressonância magnética de, 126
- trabecular, 34
Lesão(ões) do joelho, 35, 254
- da cartilagem, 266
- - fratura osteocondral ou condral, 266
- - osteocondrite dissecante, 269
- - osteonecrose espontânea, 275
- doenças, 265
- - de Osgood-Schlatter, 265
- - de Sinding-Johansson, 265
- dos tecidos moles ao redor do joelho, 275
- - derrame da articulação do joelho, 275
- - do menisco, 276
- - dos tendões e ligamentos, ruptura, 282
- - - do ligamento colateral medial, 282
- - - do tendão do quadríceps e do ligamento patelar, 288
- - - dos ligamentos cruzados, 283
- fraturas ao redor do joelho, 254
- - de Segond, 259
- - do terço distal do fêmur, 254
- - - complicações, 259
- - e luxações da patela, 263
- incidências padronizadas e especiais para avaliação de, 254
- técnicas de imagem complementares para avaliação de, 255
Lesão(ões) do tornozelo, 311
- classificação de Lauge-Hansen das, 325
- e pé, dos tecidos moles ao redor da articulação, ruptura, 323
- - do ligamento
- - - colateral, 324
- - - fibular, 325
- - - tibial, 324
- - - tibiofibular anterior distal, 326
- - do tendão, 326
- fraturas ao redor da articulação, 311
- - da fíbula, 315
- - - de Dupuytren, 323
- - - de Maisonneuve, 323
- - - de Pott, 315
- - da porção distal da tíbia, 311
- - - de pilão, 315
- - - de Tillaux, 315
- - - triplanar, 315
- por eversão, 312
- por inversão, 312
Lesões, tumores e, semelhantes a tumor, 627-688
- avaliação de, 529
- benignos, 571-625, 627, 649
- - cisto ósseo aneurismático, 652
- - - variante sólida do, 658
- - cisto ósseo simples, 649
- - condroblastoma, 617
- - de células gigantes, 658
- - defeito cortical fibroso e fibroma não-ossificante, 627
- - - complicações, 628
- - - tratamento, 628
- - desmóide periosteal, 630
- - displasia fibrosa, 630
- - - monostótica, 631
- - - poliostótica, 635
- - - transtornos associados, 637

- - displasia osteofibrosa, 641
- - e malignos, faixa etária de incidência máxima de, 543
- - encondroma, 597
- - encondromatose, 604
- - exostoses osteocartilaginosas múltiplas, 610
- - fibro-histiocitoma, 630
- - fibroma, 617
- - - condromixóide, 617
- - - desmoplásico, 644
- - hemangioma, 669
- - lipoma intra-ósseo, 677
- - mesenquimoma fibrocartilaginoso, 666
- - não-neoplásicas simulando tumores, 678
- - - doença de Chester-Erdheim, 683
- - - gânglion intra-ósseo, 678
- - - histiocitose das células de Langerhans, 679
- - - infarto ósseo medular, 683
- - - marrom de hiperparatireoidismo, 679
- - - miosite ossificante, 684
- - osteoblastoma, 584
- - osteocondroma, 609
- - osteoma, 571
- - - osteóide, 573
- classificação de, 529
- das articulações, 759-774
- - benignos, 759
- - - hemangioma sinovial, 767
- - - lipoma arborescente, 768
- - - (osteo)condromatose sinovial, 759
- - - sinovite vilonodular pigmentada, 763
- - malignos, 770
- - - condrossarcoma sinovial, 770
- - - sarcoma sinovial, 770
- - - sinovite vilonodular pigmentada, 772
- de tecidos moles, 562
- do(s) osso(s), 540
- - diagnóstico, 540
- - - aspectos radiográficos, 542
- - - benigno *versus* maligno, 554
- - - bordas da lesão, 544
- - - disseminação para tecidos moles, 550
- - - informação clínica, 542
- - - local da lesão 544
- - - modalidades de imagem, 542
- - - multiplicidade, 554
- - - resposta periosteal, 550
- - - tipo de destruição óssea, 544
- - - tipo de matriz, 544
- - tratamento, 554
- - - complicações, 559
- - - monitorizando os resultados do, 559
Letournel, incidência de, 227
Letterer-Siwe, doença de, 679
Leucemia, 824
Leucócitos, uso de, 422
- marcados com amino oxina de hexametilpropileno, 28, 783
- marcados com In[111], 783
Ligamento(s)
- amarelo, hipertrofia do, 424, 467
- capitato-hamato, 184
- - dorsal, 184
- - palmar, 184
- capitato-trapezóide, 184
- - dorsal, 184
- - palmar, 184
- da coluna cervical, anatomia dos, 363
- da tíbia, ruptura do, 328
- deltóide, 184
- - ramo ulnar do, 185
- do cotovelo, 137
- do joelho, 250, 282
- - patelar, 288
- - ruptura do, 282
- - - colateral medial, 282
- - - cruzados, 283
- do punho, 184
- - dorsais, 184
- - palmares, 184
- do tornozelo, 294
- - rupturas múltiplas dos, 328
- escafolunar, 182, 184
- - ruptura do, 202
- - - e semilunar-piramidal, 202
- escapulolunar, ruptura do, 25
- glenoumerais, lesão dos, 126
- intercarpal dorsal, 184
- interespinhoso, 437
- interósseo, 182
- - escafolunar, 182
- - semilunar-piramidal, 182
- lunopiramidal, ruptura do, 19
- osteonecrótico, 22
- paravertebrais, ossificações dos, 434
- patelar, 33, 266
- - ruptura do, 287
- radioescafocapitato, 184
- radioescafóide, 184
- radioescafolunar, 184
- radiolunar, 169
- - dorsal, 185
- - palmar, 185
- radiolunopiramidal, 185
- ruptura do, 324
- - do joelho, 282
- - escapulolunar, 25
- - fibular, 325
- - lunopiramidal, 19
- - tibial, 324, 328
- - tibiofibular anterior distal, 326
- supra-espinhoso, 437
- trapézio-trapezóide, 184
- ulnocarpal, 169, 185
- ulnolunar, 184
Linfadenopatia reativa, 564
Linfoma(s), 9, 824
- classificação euro-americana revisada dos, 734
- de grandes células, 731
- maligno, 731
- - diagnóstico diferencial, 734
- - tratamento, 734
- ósseo primário, locais de predileção, faixa etária de incidência máxima e relação homem/mulher no, 733
Linha
- branca do escorbuto, 870
- cortical dupla, 66
- de Andrén-von Rosen, 895
- de Chamberlain, 353
- de Hilgenreiner, 895
- de McGregor, 353
- de McRae, 353
- de Perkins-Ombredanne, 895
- de Shenton-Menard, 883, 895
Lipogranulomatose, 683
Lipoma(s), 550, 769
- arborescente, 768
- - ressonância magnética de, 769
- de tecidos moles, 563
- intra-ósseo, 550, 677
Lipossarcoma, 564
- de tecidos moles, 564, 711
- originando-se na neurofibromatose plexiforme, 746
- parosteal, 567
Lippman-Cobb, técnicas de, 929, 933
Líquido
- articular, 33
- espinal, 384, 888
- inflamatório nas articulações, 424
- intracapsular, 420
- na bolsa retrocalcânea, 433
- sinovial, 427, 510
- - exame do, 510
- - fatores reumatóides no, 474
Lisfranc
- articulação de, 306
- fratura-luxação de, 343
- - divergente, 343
- - tipos de, 343
- - tomografia computadorizada, 344
Lombalgia, 733
- crônica, 465
Looser, zona de, 816, 834
Lordose lombar fisiológica, 380
Lúpus eritematoso sistêmico, 416, 503
- complicado por osteonecrose, 507
- deformidade da mão, 506
Luxação(ões)
- da(s) articulação(ões), 159
- - do cotovelo, 159
- - - fratura-luxação de Monteggia, 159
- - - simples, 159
- - do quadril, 239
- - glenoumeral, 114
- - - anterior, 114
- - - complicações, 119
- - - posterior, 119
- da cabeça femoral, posterior, 22
- da patela, transitória, 265
- de prótese, 443
- do escafóide, 204
- - com ruptura axial do carpo, 205
- - isolada, 204
- do ombro, 116
- - anterior, 116
- - posterior, 119
- do pé, 336
- - na articulação subtalar, 339
- - peritalar, 339
- - tarsometatarsal, 341
- - total do tálus, 341
- do quadril, 239
- - anterior, 239
- - central, 239
- - congênita, 882, 893
- - - artrografia de, 898
- - - artrografia de, e tomografia computadorizada, 896
- - - avaliação radiográfica, 895
- - - classificação, 901
- - - complicações, 902
- - - manifestações clínicas da, 894
- - - medições, 895
- - - tomografia computadorizada de, 898
- - - tratamento, 901
- - - ultra-sonografia, 897
- - da articulação, 239
- - posterior, 239
- dos ossos do carpo, 199
- - dissociação escafolunar, 200
- - perilunar, 203
- - - transescafóide, 203
- - semilunar, 203
- occipitocervicais, 363, 366
- perilunar, 342
- - transescafóide, 204
- semilunar transradial, transescafóide e transpiramidal, 204
Luxação(ões), fratura(s) e, 66
- avaliação radiológica, 66
- sinais indiretos como indícios diagnósticos, 57
- - ângulos metafisários irregulares, 66
- - deformação da cortical, 66
- - derrame articular, 63
- - edemas de tecidos moles, 57
- - linha cortical dupla, 66
- - nível de gordura-líquido intracapsular, 63
- - obliteração ou deslocamento das linhas de gordura, 57
- - reações periosteal e endosteal, 63
- monitoração dos resultados do tratamento, 66
- - consolidação e complicações, 66
- - - artrite pós-traumática, 83
- - - contratura isquêmica de Volkmann, 72
- - - distúrbio do crescimento, 79

--- lesão de vasos sangüíneos importantes, 78
--- miosite ossificante pós-traumática, 72
--- não-consolidação
---- infectada, 68
---- não reativa, 68
---- reativa, 68
--- osteonecrose, 75
--- osteoporose por desuso, 72
--- síndrome de distrofia simpática reflexa, 72
Lyme, artrite de, 798
- ressonância magnética, 800

M

MacEwan, sinal de, 57
Madelung, deformidade de, 171, 891
- critérios radiográficos para o diagnóstico da, 893
Maffucci, síndrome de, 608
Maisonneuve, fratura de, 311, 323
Malgaigne, fratura de, 224, 225
Mama, carcinoma de, 31
Manguito rotador, 96
- ruptura do, 25, 52, 64, 121, 124
-- crônica, 122
-- parcial, 123
Mão(s), 195, 497, 815
- acromegálica, 863
- articulação(ões) da(s), 455
-- aspectos morfológicos que distinguem as várias artrites nas pequenas, 431
-- osteoartrite da, 455, 457
- artrites na, morfologia radiológica das, 431
- aumento do dedo médio, 957
- deformidade grave, 506
- dor, 195
-- e edema em dedo médio, 497
-- na palma da mão, 195
- em binóculo, 480
- erosões articulares e periarticulares, 513
- espessura cortical na, 815
- estudo com ampliação da, erosões marginais e aposição de osso novo nas articulações interfalângicas proximais e distais, 498
- fraqueza e parestesia da, 422
- incidências
-- *Allstate* das, 418
--- de Norgaard, e punhos, 418
--- e punhos com artrite reumatóide, 419
-- dorsovolar da, 506
--- alterações destrutivas avançadas em múltiplas articulações, 489
--- deformidade do tipo mão em binóculo, 482
--- e do punho, 488
--- subluxação nas articulações metacarpofalângicas, 481
-- lateral do punho e da, 167
- lesão(ões) da(s), 207
-- dos tecidos moles, 210
--- polegar do couteiro, 210
-- espectro de técnicas radiológicas para avaliar a, 188
-- fraturas dos ossos metacarpais, 207
--- de Bennett-Rolando, 207
--- do boxeador, 210
- nódulos grandes e flutuantes na face dorsal das, e cotovelos, 486
- ossos escleróticos densos da, 951
- parestesias das, 484
- radiografia da, 19
-- digital, 19
-- dorsovolar, 476
--- de mulher com osteoartrite erosiva, 476
--- deformidade em botoeira, 481
--- forma poliartrítica de artrite psoriática, 496
--- lesões típicas de poliartrite psoriática, 495
-- oblíqua, deformidade em pescoço de cisne, 480
- reabsorção dos tufos falangianos distais, 494, 953
Marfan, síndrome de, 864
Marmor-Lynn, fratura de, 315, 321
Maroteaux-Lamy, síndrome de, 946
Massa(s)
- calcificada, 715
- de tecidos moles, 430
-- assimétrica, lobulada, 430
-- benignas, que podem simular neoplasias, 564
-- contendo osso tumoroso, 855
-- mal definida, 554
- ebúrnea, 572
- elefantóides, 936
- paravertebral, 805
Mastocitose, 550, 814
Matriz
- condróide, 549
- orgânica, 813
- osteoblástica, 549
- tumorosa, 549
Maturação óssea, anomalia de desenvolvimento e da, 880
Maturidade esquelética, 935
- determinação da, a partir do estado de ossificação da apófise ilíaca, 936
- incompleta, 936
Mazabraud, síndrome de, 637
McGregor, linha de, 353
McRae, linha de, 353
Medida dos valores de Hounsfield por tomografia computadorizada, 24
Medula, 468, 806
- espinal, 468
-- compressão da, 468
--- sintomas neurológicos de, 806
-- tumores da, 468
- óssea, 534
-- infiltrada pelo tumor, 534
-- normal, 534
Megalodactilia, 879
Melorreostose, 550, 814, 886, 957
- com osteopoiquilose e osteopatia estriada, 959
- ressonância magnética de, 958
- tomografia computadorizada de, 958
Membrana sinovial, 429
Membro(s) inferior(es), 215-291
- anomalias dos, 911-923
-- coalizão do tarso, 916
--- calcaneonavicular, 916
--- talocalcânea, 916
--- talonavicular, 916
-- displasia epifisária hemimélica, 914
-- pé eqüinovaro, 914
--- mensurações e avaliação radiográfica, 915
--- tratamento, 915
-- tálus vertical congênito, 915
--- avaliação radiográfica, 915
--- tratamento, 916
-- tíbia vara congênita, 911
--- avaliação radiográfica, 911
--- classificação, 914
--- diagnóstico diferencial, 911
--- tratamento, 914
- cíngulo pélvico, 215-232
-- considerações anatomorradiológicas, 215
-- lesão da pelve, 218
--- fraturas, 221
---- de Duverney, 224
---- de Malgaigne, 224
---- do sacro, 226
---- e luxações, 226
---- em alça de balde ou vertical dupla, 226
---- em cavalgamento, 226
---- por avulsão, 222
-- lesão do acetábulo, 227
--- do lábio, 231
--- fraturas, 227
- joelho, 243
-- considerações anatomorradiológicas, 243
-- lesão do, 254
--- da cartilagem, 266
--- derrame da articulação, 275
--- do menisco, 276
--- doenças de Osgood-Schlatter, 265
--- doenças de Sinding-Johansson, 265
--- dos tecidos moles ao redor do joelho, 275
--- dos tendões e ligamentos, 282
--- fratura osteocondral ou condral, 266
--- fraturas ao redor do joelho, 254
--- osteocondrite dissecante, 269
--- osteonecrose espontânea, 275
--- ruptura
---- do ligamento colateral medial, 282
---- do tendão do quadríceps e do ligamento patelar, 288
---- dos ligamentos cruzados, 283
- pé, 303
-- incidências, 303
--- ântero-posterior, 303
--- lateral, 303
--- oblíqua, 303
--- tangencial oblíqua, 310
-- lesão do, 330
--- complicações, 336
--- fraturas, 330
---- de Jones, 336
---- do calcâneo, 330
---- do navicular, 336
---- do tálus, 332
--- luxação(ões), 336
---- na articulação subtalar, 339
---- peritalar, 339
---- tarsometatarsal, 341
---- total do tálus, 341
--- osteocondrite dissecante do tálus, 336
--- síndrome do seio do tarso, 343
--- síndrome do túnel do tarso, 341
- porção proximal do fêmur, 233-240
-- lesão da, 233
--- fraturas, 233
---- extracapsulares, 237
---- intracapsulares, 234
-- luxações da articulação do quadril, 239
- tornozelo, 293-347
-- artrografia, 301
-- e pé, 293-347
--- considerações anatomorradiológicas, 293
--- lesão do, dos tecidos moles ao redor da articulação, 323
-- exame radiográfico padronizado, 296
-- incidência(s), 301
--- ântero-posterior, 298
--- com estresse em inversão, 301
--- lateral, 298
--- oblíqua, 298
-- lesão do, fraturas ao redor da articulação, 311
--- da fíbula, 315
---- de Dupuytren, 323
---- de Maisonneuve, 323
---- de Pott, 315
--- da porção distal da tíbia, 311
---- de pilão, 315
---- de Tillaux, 315
---- triplanar, 315
-- radiografia com estresse em gaveta anterior, 30
-- ressonância magnética, 302
-- tenografia, 301
-- tomografia computadorizada, 302
Membro(s) superior(es), 165-214
- anomalias da cintura escapular e dos, 891
-- deformidade de Madelung, 891
-- elevação congênita da escápula, 891
- cíngulo do, 93-133
-- considerações anatomorradiológicas, 93
-- lesão do, 109
--- capsulite adesiva, 126
--- do lábio cartilaginoso, 125
--- dos ligamentos glenoumerais, 126
--- fraturas ao redor do ombro, 109
--- luxações na articulação glenoumeral, 114

- - - osteólise pós-traumática da porção distal da clavícula, 129
- - - ruptura do manguito rotador, 121
- - - separação acromioclavicular, 126
- - - síndrome de impactação, 119
- - - síndrome do nervo supra-escapular, 130
- cotovelo, 135-163
- - considerações anatomorradiológicas, 135
- - lesão do, 146
- - - dos tecidos moles, 161
- - - epicondilite lateral, 161
- - - fratura-luxação de Monteggia, 159
- - - fraturas ao redor do cotovelo, 146
- - - lacerações do complexo ligamentar colateral radial, 162
- - - lacerações do complexo ligamentar colateral ulnar, 162
- - - luxações na articulação, 159
- - - osteocondrite dissecante do capítulo, 151
- fraqueza dos, 484
- porção distal do antebraço, 165-179
- - considerações anatomorradiológicas, 165
- - lesão(ões) da, 170
- - - classificação de Frykman das, 171
- - - de Barton-Hutchinson, 170
- - - de Colles, 170
- - - de Piedmont, 170
- - - de Smith, 170
- - - dos tecidos moles na articulação radioulnar distal, 177
- - - fratura-luxação de Essex-Lopresti, 171
- - - fratura-luxação de Galeazzi, 170
- - - fraturas do rádio, 170
- - - incidências radiológicas padronizadas para avaliação da, 170
- - - intra-articular, 173
- - - síndrome de colisão ulnar, 171
- - - síndrome de impactação ulnar, 177
- - - técnicas de imagem complementares para avaliação da, 170
- punho e mão, 179-211
- - considerações anatomorradiológicas, 179
- - lesões, 187
- - - incidências radiológicas padronizadas e especiais para avaliação de, 187
- - - técnicas de imagem complementares para avaliação de, 187
- - lesões da mão, 207
- - - dos tecidos moles, 210
- - - fraturas
- - - - de Bennett-Rolando, 207
- - - - do boxeador, 210
- - - - dos ossos metacarpais, 207
- - - polegar do couteiro, 210
- - lesões do punho, 183
- - - complicações, 189
- - - dissociação escafolunar, 200
- - - doença de Kienböck, 196
- - - fraturas
- - - - do capitato, 196
- - - - do escafóide, 183
- - - - do hamato, 191
- - - - do piramidal, 191
- - - - do pisiforme, 196
- - - - do semilunar, 196
- - - - dos ossos do carpo, 183
- - - instabilidade do carpo, 206
- - - luxações
- - - - do escafóide, 205
- - - - do perilunar e do semilunar, 203
- - - - do perilunar transescafóide, 203
- - - - dos ossos do carpo, 199
Meningomielocele, 468
Menisco(s), 33
- aspecto dos, normais à ressonância magnética, 251
- discóide, 280
- - artrografia do, 280
- - ressonância magnética do, 281
- - ruptura do, 281
- fratura do, medial, 52
- hipertrofia do, 883
- homólogo do, 169
- laceração do, 425
- lesões dos, 276
- - espectro das, 276
- ruptura do, 279
- - artrografia da, 277
- - em alça de balde, 279
Mensurações de Kite, 916
Merchant, incidência de, 247
Mesa radiológica, 180, 355, 381
Mesenquimoma fibrocartilaginoso, 666, 672
- ressonância magnética de, 672
Metabolismo do cálcio, fisiologia do, 838
Metano, hidroxidifosfonatos de, 30
Metástase(s), 9
- cintilografia de, 540
- corticais, 750
- ósseas, 31, 746
- - complicação, 751
- - - neurológica, 751
- - - por fratura patológica, 751
- osteoblásticas, 750
- vertebral, 750
Metileno, difosfonato de, 28, 30, 422
- injeção intravenosa de 15 mCi de, marcado com tecnécio-99m, 423
Método(s)
- de Moe, 935
- de Ranawat, 353
- de Risser-Ferguson, 929, 933
Metotrexato, 548
Metrizamida, 537
- injeção de, 423
Microrganismo infeccioso, vias de entrada de um, 778
- em articulação, 778
- em osso, 778
- em vértebra, 778
Mielofibrose, 814
Mielografia, 25, 53
- cervical, 422
- da coluna lombar, 384
- de cisto ósseo aneurismático, 537
- de estenose vertebral, 423
- de fratura explosiva, 392
Mieloma, 734, 824
- complicações e tratamento, 739
- diagnóstico diferencial, 734
- locais de predileção, faixa etária de incidência máxima e relação homem/mulher no, 736
- múltiplo, 555, 734, 818
- variantes na apresentação radiológica do, 736
Mionecrose calcificada, 564
Miosite ossificante, 556, 684
- aspecto característico de, circunscrita pós-traumática, 684
- justacortical próximo a cortical medial do colo femoral, 704
- pós-traumática, 72
- progressiva, 947, 950
Moe, método do, 935
Monteggia, fratura-luxação de, 159
Morquio, doença de, 8, 864
Morquio-Brailsford, doença de, 947
Movimento(s)
- articular, amplitude total do, 5
- do tornozelo e do pé, 296
MPGR, estudo, 32
Mucopolissacaridoses, 824, 947
- classificação das, 946
Músculo(s), 222, 333, 798
- adutores, 222
- do cotovelo, 136
- gastrocnêmio, 453
- grácil, 222
- iliopsoas, 222
- reto femoral, 222
- rotadores do quadril, 222
- sartório, 222
- tensor da fáscia lata, 222
- tibial, ruptura do tendão do, 333
Mycobacterium bovi, 798

N

Nadador, incidência do, 358
Nádega, dor na, 536
Nakamura, doença de, 950
Nanocolóide, 30
Nauhauser, variante de, 950
Navicular, fraturas do, 336
Neisseria gonorrhoeae, 794
Neoplasia(s)
- intradurais, 864
- massas benignas de tecidos moles mais comuns que podem simular, 564
- óssea, 542
- - predileção esquelética de, 546
Neosteogênese periosteal, 780
Nervo(s)
- periféricos, tumores em, 468
- supra-escapular, síndrome do, 130
- ulnar, 195
Neurofibromatose, 8, 864, 939
- generalizada, 939
- plexiforme, 745, 940
- - lipossarcoma originando-se na, 746
Neurossífilis, 468
Niemann-Pick, doença de, 864
Nódulo(s)
- de Bouchard, 448, 455
- de Heberden, 448, 455
- de Schmorl, 405
- reumatóide, 483, 486, 564
Norgaard, incidência *Allstate* de, das mãos e punhos, 418

O

Obstrução urinária, 27
Ocronose, 814
Odontóide, hipoplasia do, ressonância magnética da, 888
Olecrânio, fratura do, 151
Ollier, doença de, 604, 606, 864
- condrossarcoma na, 608
Ombro(s), 97, 455
- articulação do, 104
- - artrografia da, 122
- - cápsula da, 104
- - neuropática, 469
- - osteoartrite da, 455
- artrografia do, 25, 102
- congelado, 126, 127
- de jogador de futebol, 521, 522
- dor no, 544, 654
- - e diminuição da amplitude de movimento, 794
- estruturas ósseas do, 94
- fraturas ao redor do, 109
- - da clavícula, 109
- - da escápula, 113
- - da porção proximal do úmero, 109
- incidências, 96
- - acromioclavicular, 100
- - ântero-posterior, 96, 478
- - axilar, 97
- - de Grashey, 97
- - de Lawrence, 98
- - de saída, 101
- - de West Point, 98
- - do sulco bicipital, 99
- - lateral transtorácica, 99
- - transescapular, 100
- lesão do, 117

- - de Bankart, 118
- - de Hill-Sachs, 117
- - osteolítica destrutiva, 794
- luxação do, 116
- - anterior, 116
- - posterior, 119
- músculos, ligamentos e tendões do, 95
- ressonância magnética do, 103
- traumatismo do, 115
- ultra-sonografia do, 26
Operações de prateleira, 901
Osgood-Schlatter, doença de, 265
- ressonância magnética da, 267
Ossificação(ões), 61, 499
- dos ligamentos paravertebrais, 434
- endocondral, 39
- estado de, da apófise ilíaca, 936
- fratura *versus* centro de, 61
- intramembranosa, 39
- - representação esquemática da, 42
- paravertebral, 499
Osso(s), 7, 39-43, 183, 744, 876, 944
- aberrações no tamanho ou na forma dos, 875
- angiossarcoma do, 744
- anomalias congênitas do, 876
- ausência completa da formação de um, 875
- coccidioidomicose do, 794
- composição e produção do, 813
- criptococose do, 794
- do carpo, 183
- - fraturas dos, 183
- - - capitato, 196
- - - complicações, 189
- - - escafóide, 183
- - - hamato, 191
- - - piramidal, 191
- - - pisiforme, 196
- - - semilunar, 196
- - luxações dos, 199
- - - dissociação escafolunar, 200
- - - perilunar e do semilunar, 203
- - - perilunar transescafóide, 203
- endocondral, formação de, 40
- escafóide, 22 (*v.tb.* Escafóide)
- esclerótico denso, 847
- - da mão, 951
- esponjoso, 422
- - fragmentos de, 671
- extremidade articular do, 529
- forma e contorno do, 8
- formação do, 39-43
- - defeituosa, 875
- - e crescimento, 39-43
- - - acelerado, 7
- - - endocondral, 40
- - - intramembranosa, 42
- - - placa de crescimento, 41
- frontal, lesão osteolítica no, 681
- heterotópico, formação de, 441
- ilíaco, lesão destrutiva do, 533
- - mal definida, 536
- leiomiossarcoma do, 742
- lesões do, terminologia usada para descrever a localização de, 531
- longo(s), 778
- - anatomia vascular de um, 778
- - deformidades graves dos, 944
- - displasia fibrocartilaginosa focal dos, 637
- metacarpais, fraturas dos, 48, 207
- - de Bennett-Rolando, 207
- - do boxeador, 210
- necrótico, 196
- pagético, fibro-histiocitoma maligno originado no, 747
- partes do, 531
- pélvicos, 420
- produção e reabsorção do, 814
- púbico, 548, 713
- sífilis congênita do, 795
- subcondral, 426
- - anormalidades do, 426
- - erosão do, 426
- - - por *pannus* de granulação, 427
- textura e densidade do, 9
- tuberculose do, 793
- - criança com edema progressivo do pé, 793
- - lesões fusiformes expansivas do metacarpal, 793
- tubular curto, hemangioma de, 676
- tumores e lesões semelhantes a tumor do, 540
- - diagnóstico, 540
- - - aspectos radiográficos, 542
- - - benigno *versus* maligno, 554
- - - bordas da lesão, 544
- - - disseminação para tecidos moles, 550
- - - informação clínica, 542
- - - local da lesão, 544
- - - modalidades de imagem, 542
- - - multiplicidade de lesões, 554
- - - resposta periosteal, 550
- - - tipo de destruição óssea, 544
- - - tipo de matriz, 544
- - tratamento, 554
- - - complicações, 559
- - - monitorizando os resultados do, 559
- vias de entrada de um microrganismo infeccioso em um, 778
Osteíte, 550
- condensante, 550
- deformante, 709, 843
Osteoartrite, 416, 445-457
- artrite reumatóide com, superposta, 449
- artrografia de, 423
- avançada, 421
- - artroplastia total do quadril devido a, 440
- - das articulações interapofisárias, 421
- - do compartimento articular, 452
- - - femoropatelar medial, 452
- - - femorotibial medial, 452
- carpometacarpal, 456
- com corpos osteocondrais, 452
- coxofemoral, 421
- das articulações, 420
- - do quadril, 420
- - interapofisárias, 458, 461
- - radiocarpal, 198
- - sacroilíacas, 461
- - sinoviais, 457
- das grandes articulações, 446
- - do joelho, 450
- - do ombro, 455
- - do quadril, 446
- - do tornozelo, 455
- das pequenas articulações, 455
- - da mão, 455
- - - primária, 455
- - - secundária, 457
- - do pé, 457
- do joelho, com acometimento do compartimento femopatelar, 425
- do quadril, tomografia computadorizada de, 447
- dor no joelho, incidência ântero-posterior com carga, 417
- erosiva, 416, 431, 473
- - progressão de, para artrite reumatóide, 477
- - radiografia dorsovolar da mão, 476
- - tratamento, 474
- femoropatelar, 454
- interfalângica, 455
- por acromegalia, 456
- pós-traumática, 83, 451
- primária, aspectos relevantes da morfologia e distribuição das lesões artríticas na, 446
- ressonância magnética de, mostrando acometimento do compartimento femoropatelar, 425
- secundária, 909
- - na doença de Paget, 853
- - tomografia, 420
- talonavicular, 922
Osteoartropatia pulmonar hipertrófica, 552
Osteoblastoma, 584
- agressivo, 588, 593
- diagnóstico diferencial, 587
- locais de predileção, faixa etária de incidência máxima e relação homem/mulher no, 588
- ressonância magnética de, 589
- tratamento, 588
Osteoblastos, 813
Osteócitos, 813
Osteocondrite dissecante, 269
- artrografia de, 271
- artrotomografia computadorizada de, 271
- do capítulo, 151, 157
- - ressonância magnética de, 159
- do tálus, 336, 340
- espectro da, 270
- estágios da, 270
- ressonância magnética de, 272
Osteocondroma, 609
- arteriografia de, 536
- aspectos clínicos e radiológicos sugerindo transformação maligna de, 613
- complicações, 610
- da porção distal do fêmur, 536
- diagnóstico diferencial de, 610
- erodindo o osso adjacente, 562
- locais de predileção, faixa etária de incidência máxima e relação homem/mulher no, 608
- ressonância magnética de, 611
- tomografia computadorizada de, 609
- transformação de, em condrossarcoma, 613
- tratamento, 610
Osteocondromatose, 762
- primária, 762
- secundária, 762
- sinovial, 759
- - diagnóstico diferencial, 762
- - transformação maligna de, em condrossarcoma sinovial, 771
Osteodistrofia renal, 814, 830, 832
Osteófitos, 421
Osteofitose, 436, 448
Osteogênese imperfeita, 814, 864, 940
- avaliação radiológica, 941
- classificação, 941
- deformidade acentuada da pelve, 943
- diagnóstico diferencial, 941
- incidência lateral da perna, 941
- ressonância magnética de, 942
- tardia, 943
- tomografia computadorizada de, 942
- tratamento, 943
Osteólise pós-traumática, 129
- da porção distal da clavícula, 129
Osteoma, 571
- diagnóstico diferencial, 571
- locais de predileção, faixa etária de incidência máxima e relação homem/mulher no, 572
- osteóide, 5, 550, 573
- - abscesso ósseo que se assemelha a, 796
- - cintigrafia de, 580
- - complicações, 578, 584
- - diagnóstico, 576
- - - diferencial, 576
- - - por cintigrafia, 28
- - locais de predileção, faixa etária de incidência máxima e relação homem/mulher no, 575
- - multifocal, 576
- - nicho de, 558
- - recorrência de, 587
- - ressonância magnética de, 581
- - tipos de, 577
- - tomografia computadorizada de, 578
- - tratamento, 584
- - - cirúrgico, 586
- parosteal da falange proximal do dedo médio, 572

Osteomalacia, 814, 829, 832
- causada por síndrome de malabsorção, 834
- etiologia da, 830
- locais-alvo de, 834
Osteomielite, 777, 789
- aguda, 548, 780, 789
- - destruição disseminada das porções cortical e medular da metáfise e da diáfise do fêmur, 791
- - febre e dor no joelho, 790
- ativa, 781
- - seqüestros circundados por invólucro, 792
- - tomografia de, 781
- carcinoma de células escamosas originando-se em um trajeto fistuloso de drenagem de, 745
- complicação da, 786
- crônica, 28, 558, 780, 789
- - na doença falciforme, 792
- diagnóstico diferencial, 794
- estágio inicial, 780
- fistulografia na, 783
- hematogênica aguda, 783
- infecções ósseas, 790
- - não piogênicas, 790
- - - fúngicas, 790
- - - sifilítica, 791
- - - tuberculosas, 790
- - piogênicas, 789
- precoce, 28
- que se assemelha a sarcoma de Ewing, 796
- ressonância magnética da, 783
- seqüela de, metafisária, 786
- subaguda, 789
- trajeto fistuloso crônico de drenagem de, 745
- tratamento de, 784
- vertebral, 804
- - infecção do espaço discal e, 804
- - - ressonância magnética, 805
Osteonecrose, 9, 75, 189, 416, 448, 814
- da cabeça do fêmur, 77
- da cabeça do úmero, 82
- do escafóide, 81
- doença(s), 76
- - de Gaucher complicada por, 866
- - ou distúrbios associados ou causadores de, 76
- espontânea, 274
- fratura do escafóide complicada por, 193
- lúpus eritematoso sistêmico complicado por, 507
Osteopatia estriada, 953, 956
Osteopenia, 816
Osteopetrose, 9, 814, 864, 880, 949, 951
- ossos escleróticos densos da mão, 951
Osteopoicilose, 550
Osteopoiquilose, 953, 955
Osteoporose, 8, 405, 476, 814, 823
- causas de, 824
- complicada por fratura, 826
- generalizada, 823
- iatrogênica, 829
- induzida por dilantina, 829
- involutiva, 828
- justaarticular, 420
- juvenil idiopática, 824, 829
- locais-alvo de, 824
- localizada, 829
- migratória regional, 824, 829
- periarticular, 426, 428, 579, 826
- - grau significativo de, no joelho, 797
- por desuso, 72
- transitória, 824
- - do quadril, 824, 829
- - regional, 824
Osteossarcoma(s), 533, 689
- após quimioterapia, 535, 548, 561
- aspectos típicos de, no fêmur, 692
- central de baixo grau, 548
- - lesão lítica com destruição óssea de padrão geográfico e zona de transição estreita, 698
- - radiografia ântero-posterior e lateral da perna, 697
- da fíbula, 696
- da tíbia, 696
- de superfície de alto grau, 707
- de tecidos moles, 564, 708
- - ressonância magnética, 709
- - tomografia computadorizada, 709
- diagnóstico de, 692
- eficácia da tomografia computadorizada, 534
- graus histológicos do, 691
- justacortical, variantes do, 702
- multicêntrico, 701
- - lesões com sinal de baixa intensidade em ambos os fêmures, 701
- - ressonância magnética, 701
- - tumor ósseo raro na hemipelve, tíbia e em vários ossos do pé, 701
- parosteal, 547
- - apresentação típica do fêmur, 703
- - desdiferenciado, 704
- - locais de predileção, faixa etária de incidência máxima e relação homem/mulher no, 702
- - ressonância magnética de, 538
- - tomografia computadorizada, 703
- periosteal, 706
- primário, 691
- - central de baixo grau, 692
- - convencional, 691
- - - várias apresentações de um, 693
- - de pequenas células, 699
- - de superfície de alto grau, 710
- - de tecidos moles, 710
- - diagnóstico diferencial, 704
- - fibro-histiocítico, 699
- - gnático, 702
- - intracortical, 702
- - justacorticais, 704
- - locais de predileção, faixa etária de incidência máxima e relação homem/mulher no, 691
- - multicêntrico, 702
- - parosteal, 704
- - - desdiferenciado, 705
- - periosteal, 707
- - telangiectásico, 692
- reação periosteal no, 694
- ressonância magnética, 696
- secundário, 710
- telangiectásico, 548, 692
- - lesão puramente destrutiva na diáfise do fêmur, 699
- - ressonância magnética, 699
- - tumor lítico associado a reação periosteal na diáfise femoral distal, 700
- tomografia computadorizada, 695
- tratamento, 697
Osteotomia, 901
- de Bernese, 902
- de Carter-Ezaki, 893
- de deslocamento pélvico, 901
- de Ganz, 902
- de Pemberton, 901
- de Salter, 901
- de Sofield, 944
- de Steele, 902
- desrotacional vara femoral, 901
- pélvica, 901
- - de Chiari, 902

P

Paget, doença de, 9, 420, 448, 745, 814, 843-858
- avaliação radiológica, 844
- coexistência de diferentes fases da, 850
- complicações, 852
- - espinhais, 854
- diagnóstico diferencial, 852
- evidência clínica e radiográfica de, 819
- fases, 548
- - fria, 848
- - intermediária, 846
- - osteolítica, 548, 844, 845
- fisiopatologia, 843
- fratura(s), 853
- - patológica, 853
- - por estresse, 853
- locais-alvo da, 844
- metástases na, 857
- osteoartrite secundária na, 853
- poliostótica, 849
- - crônica, 853
- ressonância magnética da, 851
- sarcoma, 855
- - ressonância magnética, 856
- tomografia de osteoartrite secundária na, 420
- tratamento ortopédico, 852
Panner, doença de, 151
Pannus inflamatório, 436, 483
Panturrilha, 718
- dor intermitente na, 718
- edema da, 484
Paquidermoperiostose, 495, 552
Paraplegia, 824
Parestesia(s)
- das mãos, 422, 484
- ocasional do dedo mínimo, 195
Patela, 263
- fratura da, 264
- - e luxações, 263
- ligamento da, 266
- luxação transitória da, 265
- multipartida, 264
- subluxação da, 266
Pavlik, suspensório de, 883, 901
Pé(s), 293-347, 807, 933
- acromegálico, 863
- articulação do, osteoartrite da, 457
- divisões anatômicas do, 294
- dor no, 662, 922
- edema progressivo do, 793
- eqüinovaro, 914
- - mensurações e avaliação radiográfica, 915
- - tratamento, 915
- fratura do, por avulsão, 341
- incidências, 307
- - ântero-posterior, 303, 305
- - de Broden, 308
- - de Harris-Beath, 307
- - lateral, 303, 306
- - oblíqua, 303, 307
- - tangencial, 308, 310
- infecções no, 807
- lesões do, 330
- - complicações, 336
- - fraturas, 330
- - - de Jones, 336
- - - do calcâneo, 330
- - - do navicular, 336
- - - do tálus, 332
- - - osteocondrite dissecante do tálus, 336
- - luxações, 336
- - - na articulação subtalar, 339
- - - peritalar, 339
- - - tarsometatarsal, 341
- - - total do tálus, 341
- - perfurantes, 785
- - síndromes, 341
- - - do seio do tarso, 343
- - - do túnel do tarso, 341
- movimentos do tornozelo e do, 296
- ossículos acessórios do, 309
- tendões do tornozelo e do, 295
- tomografia computadorizada coronal do tornozelo e do, 421
- tornozelo e, 293-347
- - considerações anatomorradiológicas, 293
- - lesão do, dos tecidos moles ao redor da articulação, ruptura, 323
- - - do ligamento colateral fibular, 325

- - - do ligamento colateral tibial, 324
- - - do ligamento tibiofibular anterior distal, 326
- - - do tendão, 326
- torto, 881
- - deformidade do, 881, 917
- - - tratamento, 918
- tumor ósseo raro em vários ossos do, 701
Pedículo de Moe, método do, 935
Pelkan, bico de, 868
Pellegrini-Stieda, lesão de, 283
Pelve, 225, 713
- colunas da, 227
- deformidade acentuada da, 943
- incidências, 216
- - ântero-posterior, 216
- - de Ferguson, 217
- - oblíqua, 218
- - - anterior, 218
- - - posterior, 219
- lesão da, 218
- - fraturas, 221
- - - de Duverney, 224
- - - de Malgaigne, 224
- - - do sacro, 226
- - - e luxações, 226
- - - em alça de balde ou vertical dupla, 226
- - - em cavalgamento, 226
- - - por avulsão, 222
- rachada, 225
- radiografia ântero-posterior da, 713, 902
Pemberton, osteotomia de, 901
Peptídeos quimiotáticos, 30
Perda
- de peso, 536
- de trabéculas ósseas, 818
Pericôndrio, 427
Periostite, 795
- felpuda, 433
- reativa exuberante, 564
Perkins-Ombredanne, linha de, 895
Perna(s), 576, 655, 796, 903
- curta, 903
- deformidade da, 640
- - em arco evolutiva, 914
- dor na, 576, 655, 796
- encurtamento significativo da, 909
- extensa destruição da tíbia com seqüestro da diáfise, 784
- fratura patológica, 786
- infecção na face anterior da, 807
- radiografia da, mostrando neurofibromatose, 939
Perthes, lesão de, 125
Pescoço, dor constante no, que se irradia para o braço, 422
Peso, 536
- ausência de, 824
- perda de, 536
Phemister, tríade de, 798
Picnodisostose, 495, 814, 864, 953
Piedmont, fratura de, 170
Pilão, fratura de, 311, 315
Pilar, incidência do, 357
Pino(s)
- de Knowles, 911
- de Rush, 942
- de Steinmann, 902
Piramidal, fratura do osso, 191
Pirofosfato de cálcio, 515
- artropatia por, 515
- cristais de, doença por depósito de, 515
- - características radiográficas, 517
- - manifestações clínicas, 515
Pisiforme, fratura do osso, 196
- lesão por esmagamento do punho, 196
Placa(s) de crescimento, 531
- alargamento das, 831
- fechamento precoce das, 485
- lesões da, classificação das, 60
- representação esquemática da, 41
Platô
- tibial, 249, 426
- - fratura(s) do, 257
- - - classificação de Hohl das, 257
- - - lesões associadas a, 263
- - - ressonância magnética de, 262
- - - tomografia computadorizada de, 260
- vertebral, 8
- - contorno ondulado dos, 8
- - deformidade no, 8
Podagra, 509
Polegar, 210, 476
- do carona, 480
- do couteiro, 210
- - artrografia da primeira articulação metacarpofalangiana e achados característicos do, 209
- - dor na base do polegar, 208
- - imagens de ressonância magnética coronal ponderada em T1 e coronal STIR, 209
- - ruptura do ligamento colateral ulnar da primeira articulação metacarpofalangiana, 209
- radiografia dorsovolar do, com erosão em asa de gaivota da articulação interfalângica, 476
Poliartrite, 478
- psoriática, 495
- reumatóide avançada, 478
Polidactilia, 877
Polimiosite, 506
Poliomielite, 468
Polivinila, cloreto de, 495
POLPSA, lesão, 125
Posição ortostática prolongada, 922
Pósitrons, tomografia por emissão de, 30
Postel, coxartropatia de, 447, 449
Pott
- doença de, 801
- fratura de, 311, 315, 323
Pouteau, fratura de, 170
Pressão
- intra-espinal aumentada, 864
- intra-óssea elevada, 75
Processo
- coronóide, fraturas do, 151
- espinhoso, sinal do, 398
- odontóide, translocação vertical do, 483
- olecrânico, 487
- - erosões do, 487
- - fratura do, 23
Proliferação óssea felpuda, 433
Proteína, 734
- de Bence Jones, 734
- deficiência de, 824
Prótese(s), 193, 440, 786
- afrouxamento de, 441
- cementada do tipo condilar, 440, 786
- de Charnley, 441
- de escafóide, 193
- de silastic, 193
- luxação de, 443
Pseudo-aneurisma, 564
- da artéria poplítea, 82
Pseudo-artrose, 669
- congênita, 877
Pseudocistos, cistos e, sinoviais, 477
Pseudo-espondilolistese, 398
Pseudofratura, 816, 834
Pseudogota, 426, 515
- síndrome de, 515
Pseudomonas aeruginosa, 794
Pseudotumor(es), 550
- hemofílico, 550
- tumores e, 550
- - que podem apresentar-se como lesões radiodensas, 550
- - que podem apresentar-se como lesões radiotransparentes, 550
Psoríase, 495
- de longa data, 494
Punho(s), 25, 179, 419, 488
- alterações destrutivas graves no, 488
- artrite reumatóide do, 424
- artrografia do, 169
- - com contraste único, 179
- - por tomografia computadorizada, 25
- dor no, 540
- - de longa duração, 198
- - e investigação radiológica para doença de Kienböck, 197
- em desvio ulnar, tomografia triespiral em incidência dorsopalmar com o, 199
- imagem tridimensional de tomografia computadorizada do, 22
- incidências, 419
- - *Allstate* das mãos e dos, em mulher com artrite reumatóide, 419
- - dorsovolar do, e da mão, 488
- - lateral do, e da mão, 167
- lesão(ões) do(s), 183
- - doença de Kienböck, 196
- - espectro de técnicas radiológicas para avaliar a, 188
- - fraturas dos ossos do carpo, 183
- - - capitato, 196
- - - complicações, 189
- - - escafóide, 183
- - - hamato, 191
- - - piramidal, 191
- - - pisiforme, 196
- - - semilunar, 196
- - instabilidade do carpo, 206
- - luxações dos ossos do carpo, 199
- - - dissociação escafolunar, 200
- - - escafóide, 205
- - - perilunar e do semilunar, 203
- - - perilunar transescafóide, 203
- - por esmagamento, 196
- ligamentos do, 184
- - dorsais, 184
- - palmares, 184
- localização do canal de Guyon, 187
- múltiplas tumorações ao redor dos, e cotovelos, 867
- ressonância(s) magnética(s) do, 182
- - axiais ponderadas em T1, 186
- - coronal ponderada em T2, 182
- - sagital, 184
- tomografia(s), 199
- - lateral, 199
- - triespirais dorsopalmares, 199
- zona vulnerável do, 200
Push, pino de, 942
Pyle, doença de, 864, 950

Q

Quadríceps, ruptura do tendão do, 286
Quadril(s), 22, 440, 893-910
- anomalias da cintura pélvica e do, 893-910
- - deficiência femoral focal proximal, 902
- - - classificação e avaliação radiográfica, 903
- - - tratamento, 903
- - deslizamento da epífise da cabeça do fêmur, 906
- - - avaliação radiológica, 907
- - - tratamento e complicações, 909
- - doença de Legg-Calvé-Perthes, 903
- - - avaliação radiológica, 904
- - - classificação, 905
- - - diagnóstico diferencial, 906
- - - tratamento, 906
- - luxação congênita, 893
- - - artrografia e tomografia computadorizada, 896
- - - avaliação radiográfica, 895
- - - classificação, 901
- - - complicações, 902
- - - medições, 895
- - - tratamento, 901

- - - ultra-sonografia, 897
- articulação do, 22
- - alterações degenerativas, 29
- - - mínimas, 29
- - - secundárias, 420
- - dor progressiva na, 904
- - luxações da, 239
- - osteoartrite da, 420, 446
- - substituição total da, na doença articular degenerativa avançada, 439
- artroplastia total do, 420
- - cementada, 439
- - - problemas na, 441
- - devido a osteoartrite avançada, 440
- - não cementada, 440
- displasia do, 887
- - congênita, 887
- - - artrografia da, 898
- - - tratamento, 900
- - - ultra-sonografia da, 887, 899
- - do desenvolvimento, 893
- dor no, 11, 29, 440, 798
- - crônica, 909
- incidência, 478
- - ântero-posterior, 478
- - lateral do tipo rã, 905
- luxação, 239
- - anterior, 239
- - central, 239
- - congênita do, 882, 893
- - - artrografia de, 898
- - - avaliação radiográfica, 895
- - - classificação, 901
- - - complicações, 902
- - - manifestações clínicas da, 894
- - - medições, 895
- - - tomografia computadorizada, 896, 898
- - - tratamento, 901
- - - ultra-sonografia, 897
- - posterior, 239
- marcos de referência radiográficos do, 226
- músculos rotadores do, 222
- osteoporose transitória do, 824, 829
- radiografias do, 11
- tomografia computadorizada normal dos, 898
- trabéculas do, 235
Queimadura, 495
Quimioterapia, osteossarcoma após, 535, 548, 561

R

Radiação, 746
- fibro-histiocitoma maligno induzido por, 747
- sarcoma induzido por, 746
Rádio
- fratura(s), 170
- - classificação de Frykman das, 171
- - da cabeça do, 48, 64, 146
- - - classificação de Mason das, 152
- - de Barton-Hutchinson, 170
- - de Colles, 170
- - de Piedmont, 170
- - de Smith, 170
- - do colo do, 23
- - fratura-luxação, 170
- - - de Essex-Lopresti, 171
- - - de Galeazzi, 170
- - intra-articular, 173
Radiofármacos, uso de, 422
Radiografia(s), 47
- com ampliação, 18, 415
- convencional, 18, 415
- - e com ampliação, 814
- digital, 18
- - da mão, 19
- do joelho, 5
- do quadril, 11
- do tornozelo, com estresse em gaveta anterior, 301
Radiologista ortopédico, papel do, 3-16
- distinção das caracte[illegible]ão, 12
- etiologia, 4
- - dos sintomas desconhecida, 4
- - suposta dos sintomas, 6
- forma e contorno do osso, 8
- informações específicas, 13
- procedimentos não-invasivos *versus* invasivos, 14
- seqüência de modalidades de imagem, 10
- textura e densidade do osso, 9
Radionuclídeos, 27
- aplicação da cintigrafia óssea com, na infecção, 782
- imagem óssea por, 27
Ranawat, método de, 353
Raquitismo, 814
- do lactente, 830
- etiologia do, 830
- locais-alvo de, 830
- resistente à vitamina D, 830
Raynaud, 495
- doença de, 495
- fenômeno de, 510
Reabsorção óssea, 864
- e produção, 814
- subperiosteal, 839
Reação periosteal, 694
- agressiva, 695
- dos tipos raios de sol, 694
- e endosteal, 63
- ininterrupta, 552
- interrompida, 552
- processos não neoplásicos e neoplásicos classificados pelo tipo de, 552
- sólida, 552
- tipos de, 551
Recesso, 169
- pré-estilóide, 169
- radial palmar, 169
Região, 207
- intertrocantérica, lesão osteolítica na, 534
- lombar, traumatismo da, 394
- tenar, dor localizada na, 207
Reiter, síndrome de, 433, 493
- aspectos, 491
- - clínicos, 491
- - radiológicos, 491
- radiografia lateral da coluna lombar, 437
Resíduos ósseos, 432
Ressonância magnética, 31, 54, 422, 818
- do joelho, 33
- do punho, 182
- - imagem, 182
- - - axial ponderada em T1, 186
- - - axial *spin-eco* ponderada em densidade protônica, 183
- - - coronal ponderada em T2, 182
- - - sagital, 184
- do tornozelo, 302
- incidência oblíqua da mão com fratura intra-articular cominutiva, 207
Rotação vertebral, método, 934
- de Cobb para determinação da, 934
- do pedículo de Moe para determinação da, 935
Ruptura(s)
- anulares, 410
- da artéria, 20
- - femoral, 53
- - poplítea, do segmento distal, 20
- da articulação hamatopiramidal, 207
- da fibrocartilagem triangular, 19
- do complexo de fibrocartilagem triangular, 179
- do lábio glenoidal, 35
- do(s) ligamento(s), 19
- - colateral, 325
- - - da tíbia, 328
- - - fibular, 325
- - - tibial, 324
- - do joelho, 282
- - do tornozelo, múltiplas, 328
- - escafolunar, 202
- - - e semilunar-piramidal, 202
- - lunopiramidal, 19
- - patelar, 287
- - tibiofibular anterior distal, 326
- do manguito rotador, 25, 54, 121
- - crônica, 122
- - parcial, 123
- do menisco, 277
- - artrografia das, 277
- - discóide, 281
- - em alça de balde, 279
- do tendão, 326
- - de Aquiles, 88
- - do calcâneo, 331
- - - ressonância magnética de, 332
- - - tipos de, 331
- - do músculo tibial, 333
- - do quadríceps, 286

S

Saco tecal, 882
- cheio de contraste, 422
- compressão do, 460
- configuração em ampulheta do contraste no, 423
- mielografia-TC de uma compressão do, 422
Sacro, 50
- fratura do, 50, 226
- lesão destrutiva do, 741
Sacroiliite, colite ulcerativa complicada por, 499
Salter, osteotomia de, 901
Salter-Harris, fratura de, do tipo IV, 322
Sanfilippo, síndrome de, 946
Sangue intra-articular, 426
Sarcoidose, 495
Sarcoma(s), 731
- de Ewing, 532, 728
- - diagnóstico diferencial, 731
- - locais de predileção, 728
- - osteomielite que se assemelha a, 796
- - ressonância magnética de, 730
- - tratamento, 731
- de Paget, 855
- - ressonância magnética, 856
- induzido por radiação, 746
- sinovial, 711, 770

Semilunar, osso, 196
- fragmentação e colapso do, 198
- fratura do, 196
- luxações dos, 203
- osteonecrótico, alterações císticas do, 198
Separação acromioclavicular, 126
Seqüela de osteomielite metafisária, 786
Seriografia esôfago-estômago-duodeno, 509
Seroma, 564
Serratia marcescens, 794
Sharpey, fibras de, 403
Shenton-Menard, 883
- arco de, 900
- linha de, 883, 895
Sífilis, 468
- adquirida, 791
- - do osso, 796
- congênita do osso, 795
Silastic, prótese de, 193
Sinal
- da ombreira, 521
- de ângulo, 868
- de Gage, 906
- de MacEwan, 57
- de Terry-Thomas, 200, 480
- de Wimberger, 795
- do anel, 201
- - de sinete, 201
- - de Wimberger, 868
- do arco do cupido, 381
- do canalete, 118
- do chapéu de Napoleão invertido, 400
- do coxim de gordura, 140
- do dente, 448
- do fragmento caído, 653
- do processo espinhoso, 398
- do solidéu, 845
- do vácuo intravertebral, 466
Sincondrose, 916
Sindesmófito(s), 491
- finos, 434
- grosseiro, de base larga, único, 434
Sindesmose, 916
Sinding-Johansson, doenças de, 265
Sinding-Larsen-Johansson, doença de, 266
Síndrome(s)
- CREST, 506
- da criança espancada, 66
- da imunodeficiência adquirida (v. AIDS)
- de Albright-McCune, 637, 641
- de Broder, 689
- de colisão ulnar, 171
- de Cronkhite-Canada, 474
- de Cushing, 814, 824
- de DiFerrante, 946
- de distrofia simpática reflexa, 72, 818
- de Ehlers-Danlos, 864
- de Fanconi, 832
- de Gardner, 571
- de Hajdu-Cheney, 495
- de Horan-Beighton, 950
- de Hunter, 864
- de Hurler, 8
- de impactação, 119
- - ulnar, 177
- de inflamação musculotendinosa, 27, 28
- de Klinefelter, 824
- de Klippel-Feil, 892
- de Maffucci, 608
- de malabsorção, 834
- de Marfan, 864
- de Maroteaux-Lamy, 946
- de Mazabraud, 637
- de pseudogota, 515
- de Reiter, 416, 491
- - aspectos, 491
- - - clínicos, 491
- - - radiológicos, 491
- - radiografia lateral da coluna lombar, 437
- de Riley-Day, 468
- de Sanfilippo, 946
- de Sjögren, 495
- de Turner, 824
- do nervo supra-escapular, 130
- do seio do tarso, 343
- do túnel, 183
- - do carpo, 183
- - do tarso, 341
- falciformes, 824
- hipofosfatêmica adquirida, 832
Singh, índice trabecular de, 827
- graus radiológicos, 828
Sinostose, 877, 916
Sinovite, 422
- vilonodular pigmentada, 564, 762
- - artrografia de, 765
- - diagnóstico diferencial, 766
- - locais de predileção, 764
- - maligna, 772
- - ressonância magnética de, 766
- - tratamento, 767
Sintomas desconhecidos, etiologia dos, 4
Siringomielia, 468, 864
Sistema(s)
- de Gage-Winter, 901
- esquelético, anomalias congênitas do, 876
Sjögren, síndrome de, 495
SLAP, lesão, 125
- ressonância magnética de, 126
Smith, fratura de, 170
- aparência típica da, 175
- radiografias póstero-anterior e lateral, 175
- três tipos de, 176
Sofield, osteotomia de, 944
Solidéu, sinal do, 845
SPECT (v. Tomografia computadorizada por emissão de fóton único)
Spina ventosa, 789
Sprengel, deformidade de, 892
Staphylococcus aureus, 786
Steele, osteotomia inominada tripla de, 902
Steinmann, pinos de, 902
Stener, lesão de, 210
Still, doença de, 485
Suavé-Kapandji, procedimento de, 669
Subluxação, 198
- da patela, 266
- giratória do escafóide, 198
- nas articulações metacarpofalângicas, 481
Subtração digital, 19
- angiografia com, 20
- artrografia com, 19
Sudeck, atrofia de, 72, 824
Sulco bicipital, 26
Sulfato, 439
- de bário, 439
- de keratan, 946
Suspensório de Pavlik, 883, 901
Sutura, fios de, rompidos, 442

T

Tabes dorsal, 468
Talassemia, 824
Tálus
- fratura(s) do, 332
- - verticais do colo do, classificação de Hawkins de, 338
- lesão trabeculada radiotransparente no, 658
- luxação total do, 341
- osteocondrite dissecante do, 340
- vertical congênito, 915
- - avaliação radiográfica, 915
- - tratamento, 916
Tarso, 341
- coalizão do, 916
- - calcaneonavicular, 916
- - talocalcânea, 916
- - talonavicular, 916
- síndrome, 341
- - do seio do, 343
- - do túnel do, 341
Tarsometatarsal, luxações do, 341
Tecido(s)
- articulares infectados, 779
- condrossarcomatoso, 718
- conectivo, 416
- - artrites do, características clínicas e radiográficas, 504
- - artropatias do, 416, 503
- - - dermatomiosite, 506
- - - doença mista, 509
- - - esclerodermia, 506
- - - lúpus eritematoso sistêmico, 503
- - - polimiosite, 506
- - - vasculite, 509
- osteóide, 813
- periarticulares infectados, 779
Tecidos moles, 57, 507, 807
- abscesso de, 807
- - infecção na face anterior da perna, 807
- - ressonância magnética, 807
- condrossarcoma de, 711
- das falanges distais, 507
- - atrofia dos, 507
- - calcificações de, 507
- edema de, 57, 428
- fibro-histiocitoma, 535
- - maligno de, 565
- - tomografia computadorizada de, 535
- fibrossarcoma de, 565
- gangrena de, 807
- hemangiomatose de, 563
- infecções dos, da coluna vertebral, 801
- lesão dos, 87
- - ao redor da articulação do tornozelo e pé, ruptura, 323
- - - do ligamento colateral fibular, 325
- - - do ligamento colateral tibial, 324
- - - do ligamento tibiofibular anterior distal, 326
- - - do tendão, 326
- - ao redor do joelho, 275
- - - derrame da articulação do joelho, 275
- - - do menisco, 276
- - - dos tendões e ligamentos, 282
- - da mão, 210
- - - polegar do couteiro, 210
- - do cotovelo, 161
- - - epicondilite lateral, 161
- - - lacerações do complexo ligamentar colateral radial, 162
- - - lacerações do complexo ligamentar colateral ulnar, 162
- - na articulação radioulnar distal, 177
- lipoma de, 563
- lipossarcoma de, 564, 711
- massa(s) de, 430
- - assimétrica, lobulada, 430
- - benignas, mais comuns que podem simular neoplasias, 564
- - contendo osso tumoroso, 855
- - mal definida, 554
- osteossarcoma de, 564, 708
- - ressonância magnética, 709
- - tomografia computadorizada, 709
- periarticulares, 27
- - calcificação dos, 27
- - edema dos, 420
- suprapatelar, 564
- tumor(es) de, 562
- - benignos e malignos mais comuns dos, 562
- - ósseo pseudomaligno dos, 711
- - primário *versus* tumor ósseo primário, 555
Tecnécio-99m, 422
Técnica(s)
- de Harrington-Luque, 936

- de imagem, 18-38
- - angiografia, 25
- - artrografia, 23
- - bursografia, 25
- - cintigrafia, 27
- - - difosfonatos, 29
- - - gadolínio, 30
- - - gálio 67, 30
- - - imunoglobulinas, 30
- - - índio, 30
- - - iodo, 30
- - - nanocolóide, 30
- - - peptídeos quimiotáticos, 30
- - discografia, 26
- - escanometria, 18
- - fluoroscopia e filmagem em vídeo, 18
- - incidências sob estresse, 18
- - mielografia, 25
- - para medida da densidade mineral óssea, 819
- - - com radionuclídios e raios X, 819
- - - de tomografia computadorizada, 820
- - - de ultra-som quantitativo, 820
- - radiografia, 18
- - - com ampliação, 18
- - - convencional, 18
- - - digital, 18
- - ressonância magnética, 31
- - tenografia, 25
- - tomografia, 20
- - - computadorizada, 20
- - - por emissão de pósitrons, 30
- - ultra-sonografia, 26
- de Lippman-Cobb, 929, 933
- de supressão de gordura, 32
Telescopagem, 480
Tendão(ões)
- de Aquiles, 433, 918
- - ruptura do, 88
- do calcâneo, 331
- - lesão do, 331
- - tipos de ruptura do, 331
- do músculo tibial, ruptura do, 333
- do quadríceps, ruptura do, 286
- do tornozelo, 295
- - e do pé, 295
- - representação esquemática dos, na ressonância magnética axial, 303
- ruptura do, 326
- - do quadríceps, 288
Tenista, cotovelo de, 161
Tenografia, 25
- do tornozelo, 301
Terry-Thomas, sinal de, 200, 480
Tíbia(s), 5, 939
- arqueamento anterior da, 939
- curtas e largas, 944
- diáfise da, lesão radiotransparente excêntrica na porção proximal da, 5
- displasia fibrosa da, 697
- - diáfise da, 633
- dor à palpação local na porção proximal da, 7
- epífise da, lesão radiotransparente na porção proximal da, 5
- extensa destruição da, com seqüestro da diáfise, 784
- fratura da, 20
- - oculta, 35
- lesão da, 532
- - expansiva radiotransparente no terço proximal da, 656
- - radiotransparente, 632
- - - excêntrica na epífise proximal da, 532
- - - na porção proximal da, 667
- - - trabeculada na porção distal da, 632
- - trabeculada radiotransparente na porção proximal da, 672
- osteossarcoma da, 696
- porção distal da, fraturas da, 311
- - de pilão, 315
- - de Tillaux, 315
- - triplanar, 315
- tumor da, 671
- - de células gigantes na extremidade proximal da, 671
- - ósseo raro na, 701
- vara congênita, 883, 911
- - alterações típicas de, 912
- - avaliação radiográfica, 911
- - classificação, 914
- - diagnóstico diferencial, 911
- - tratamento, 914
Tillaux, fratura de, 311
- juvenil, 319
- tomografia computadorizada de, 320
Tofo, 514
- gotoso, 514
- intra-ósseo, 544
Tomografia computadorizada, 20, 47, 420, 817
- artrografia por, do punho, 25
- biópsia por aspiração guiada por, de um disco intervertebral infectado, 24
- do joelho, 302
- imagem, 21
- - multiplanar por, 22
- - - luxação posterior da cabeça femoral, 22
- - por reconstrução de, 21
- - - fratura em lágrima, 21
- - tridimensional de, 22, 23
- - - da coluna torácica, 23
- - - do cotovelo, 23
- - - do punho, 22
- - - fratura do colo cirúrgico do úmero e fratura deslocada do tubérculo maior, 23
- linear, 47
- medida dos valores de Hounsfield por, 24
- por emissão, 29
- - de fóton único, 29
- - - efetividade da, 29
- - de pósitrons, 30
- - - displasia fibrosa, 31
- - - sarcoma de Ewing, 31
- - - suspeita de metástases ósseas, 31
Tórax, traumatismo na região dorsal do, 389
Tornozelo, 300, 731
- articulação do, 300
- - artrografia da, 300
- - osteoartrite da, 455
- artrografia, 301
- e pé, 293-347
- - considerações anatomorradiológicas, 293
- - lesão do, dos tecidos moles ao redor da articulação, ruptura, 323
- - - do ligamento colateral fibular, 325
- - - do ligamento colateral tibial, 324
- - - do ligamento tibiofibular anterior distal, 326
- - - do tendão, 326
- edema e dor no, 731
- exame radiográfico padronizado, 296
- fraturas do, classificação das, 313
- incidência(s), 297
- - ântero-posterior do, 297
- - com estresse, 299
- - - em gaveta anterior, 299
- - - em inversão, 299, 301
- - de encaixe, 297
- - lateral, 297
- - oblíqua, 298
- - - externa, 298
- - - interna, 298
- ligamentos do, 294
- - rupturas múltiplas dos, 328
- movimentos do, e do pé, 296
- planos anatômicos e de imagem, 302
- radiografia com estresse em gaveta anterior, 301
- ressonância magnética, 302
- tendões do, 295
- - e do pé, 295
- - representação esquemática dos, na ressonância magnética axial, 303
- tenografia, 301
- tomografia computadorizada, 302
- - coronal do, e do pé com artrite reumatóide, 421
- traumatismo no, 325
Tornozelo, lesão(ões) do, 311
- classificação de Lauge-Hansen das, 325
- fraturas ao redor da articulação, 311
- - da fíbula, 315
- - - de Dupuytren, 323
- - - de Maisonneuve, 323
- - - de Pott, 315
- - da porção distal da tíbia, 311
- - - de pilão, 315
- - - de Tillaux, 315
- - - triplanar, 315
- por eversão, 312
- por inversão, 312
Tórulo, fratura do, 65
Trabéculas, 235
- cinco grupos principais de, 827
- do quadril, 235
- ósseas, perda de, 818
Tração cutânea de Colonna ou Buck, 901
Transtornos
- benignos com potencial maligno, 744
- - doença de Paget, 745
- - infarto ósseo medular, 744
- - neurofibromatose plexiforme, 745
- - sarcoma induzido por radiação, 746
- - trajeto fistuloso crônico de drenagem de osteomielite, 745
- tubulares renais, 830
Transtornos metabólicos e endócrinos, 859-872
- acromegalia, 862
- - avaliação radiológica, 862
- calcinose tumorosa, 865
- - avaliação radiológica, 865
- - fisiopatologia, 865
- - tratamento, 868
- doença de Gaucher, 863
- - avaliação radiológica, 864
- - classificação, 863
- - complicações, 865
- - tratamento, 865
- escorbuto, 868
- hiperfosfatasia idiopática familiar, 859
- - avaliação radiológica, 859
- - diagnóstico diferencial, 859
- hipotireoidismo, 868
Transtornos metabólicos e endócrinos, avaliação radiológica dos, 813-822
- modalidades de imagens radiológicas, 814
- - cintigrafia, 818
- - radiografia convencional e com ampliação, 814
- - ressonância magnética, 818
- - tomografia computadorizada, 817
- - técnicas de imagem para medida da densidade mineral óssea, 819
- - com radionuclídios e raios X, 819
- - - densitometria
- - - - fotônica dupla, 819
- - - - fotônica única, 819
- - - - por raios X dupla, 820
- - - - por raios X única, 819
- - de tomografia computadorizada, 820
- - de ultra-som quantitativo, 820
Traumatismo, 495 (*v.tb.* Lesões)
- cervical, 374
- da região lombar, 394
- do joelho, 34, 679
- do ombro, 115
- na região dorsal do tórax, 389
- no tornozelo, 325
Traumatismo, avaliação radiológica do, 47-92
- aspectos práticos a serem lembrados, 89
- fraturas e luxações, 55

- - diagnóstico, 55
- - monitoração dos resultados do tratamento, 66
- - - consolidação e complicações, 66
- - - complicações, 70
- fraturas por estresse, 84
- lesão dos tecidos moles, 87
- modalidades de imagem radiológica, 47
- - angiografia, 54
- - artrografia, 53
- - cintigrafia, 51
- - discografia, 53
- - fluoroscopia, 47
- - mielografia, 53
- - radiografia, 47
- - ressonância magnética, 54
- - tomografia, 47
- - - computadorizada, 47
- - - linear, 47
Treponema pallidum, 791
Trevor-Fairbank, doença de, 914
Tríade de Phemister, 798
Triângulo de Codman, 691, 706
Tromboangiíte obliterante, 495
Tromboflebite, 441, 484
- diagnóstico presumível de, 424
Truswell-Hansen, doença de, 950
Tuberculose, 468, 806
- da coluna vertebral, 801
- do osso, 793
- - edema progressivo do pé, 793
- - lesões fusiformes expansivas do metacarpal, 793
- pulmonar, artrite tuberculosa, 800
- pulmonar, história pregressa de, 806
Tufos falangianos distais, reabsorção dos, 953
Tumor(es)
- da clavícula, maligno, 554
- da medula espinal, 468
- de células gigantes, 556, 658
- - complicações do, 668
- - diagnóstico diferencial, 665
- - locais esqueléticos, faixa etária de incidência máxima e relação homem/mulher no, 664
- - na cabeça do fêmur, 670
- - na extremidade proximal da tíbia, 671
- - na porção distal do rádio, 669
- - no côndilo femoral, 666
- - ressonância magnética de, 667
- - tomografia computadorizada de, 666
- - tratamento, 669
- - - e complicações, 666
- de tecidos moles, 562
- - primário *versus* tumor ósseo primário, 555
- e pseudotumores, 550
- - que podem apresentar-se como lesões radiodensas, 550
- - que podem apresentar-se como lesões radiotransparentes, 550
- em nervos periféricos, 468
- marrom de hiperparatireoidismo, 548, 679
- mixofibroso lipoesclerosante, 550
- neuroectodérmico primitivo, 728
Tumor(es) ósseo(s), 546
- predileção dos, por locais específicos no esqueleto, 546
- pseudomaligno dos tecidos moles, 711
- raro na hemipelve, tíbia e em vários ossos do pé, 701
Tumores e lesões semelhantes a tumor, 627-688
- avaliação de, 529
- benignos, 571-625, 627, 649
- - cisto ósseo aneurismático, 652
- - - complicações, 657
- - - diagnóstico diferencial, 657
- - - tratamento, 657
- - - variante sólida do, 658
- - cisto ósseo simples, 649
- - - complicações, 649
- - - diagnóstico diferencial, 649
- - - tratamento, 652
- - de células gigantes, 658
- - - diagnóstico diferencial, 665
- - - tratamento e complicações, 666
- - de origem cartilaginosa, condroblásticas, 597
- - - condroblastoma, 617
- - - encondroma, 597
- - - encondromatose, 604
- - - exostoses osteocartilaginosas múltiplas, 610
- - - fibroma condromixóide, 617
- - - osteocondroma, 609
- - fibrosas, fibroósseas e fibro-histiocíticas, 627
- - - defeito cortical fibroso e fibroma não-ossificante, 627
- - - desmóide periosteal, 630
- - - displasia fibrosa, 630
- - - - monostótica, 631
- - - - poliostótica, 635
- - - displasia osteofibrosa, 641
- - - fibro-histiocitoma, 630
- - - fibroma desmoplásico, 644
- - - transtornos associados, 637
- - hemangioma, 669
- - - diagnóstico diferencial, 677
- - - tratamento, 677
- - lesões não-neoplásicas simulando tumores, 678
- - - doença de Chester-Erdheim, 683
- - - gânglion intra-ósseo, 678
- - - histiocitose das células de Langerhans, 679
- - - infarto ósseo medular, 683
- - - marrom de hiperparatireoidismo, 679
- - - miosite ossificante, 684
- - lesões osteoblásticas, 571
- - - osteoblastoma, 584
- - - osteoma, 571
- - - osteoma osteóide, 573
- - lipoma intra-ósseo, 677
- - mesenquimoma fibrocartilaginoso, 666
- classificação de, 529
- das articulações, 759-774
- - benignos, 759
- - - hemangioma sinovial, 767
- - - lipoma arborescente, 768
- - - (osteo)condromatose sinovial, 759
- - - sinovite vilonodular pigmentada, 763
- - malignos, 770
- - - condrossarcoma sinovial, 770
- - - sarcoma sinovial, 770
- - - sinovite vilonodular pigmentada, 772
- de tecidos moles, 562
- do osso, 540
- - diagnóstico, 540
- - - aspectos radiográficos, 542
- - - benigno *versus* maligno, 554
- - - bordas da lesão, 544
- - - disseminação para tecidos moles, 550
- - - informação clínica, 542
- - - local da lesão, 544
- - - modalidades de imagem, 542
- - - multiplicidade de lesões, 554
- - - resposta periosteal, 550
- - - tipo de destruição óssea, 544
- - - tipo de matriz, 544
- - tratamento, 554
- - - complicações, 559
- - - monitorizando os resultados do, 559
Tumores ósseos malignos, 689-757
- condrossarcomas, 712
- - primários, 713
- - - convencional, 713
- - - de células claras, 713
- - - desdiferenciado, 718
- - - mesenquimatoso, 718
- - - periosteal, 719
- - secundários, 719
- mistos, 725
- - adamantinoma, 739
- - angiossarcoma, 742
- - cordoma, 739
- - - complicações e tratamento, 740
- - fibrossarcoma e fibro-histiocitoma maligno, 725
- - - complicações e tratamento, 728
- - - diagnóstico diferencial, 727
- - hemangioendotelioma, 742
- - leiomiossarcoma primário do osso, 740
- - linfoma maligno, 731
- - - diagnóstico diferencial, 734
- - - tratamento, 734
- - metástases ósseas, 746
- - - complicações, 751
- - mieloma, 734
- - - complicações e tratamento, 739
- - - diagnóstico diferencial, 734
- - sarcoma de Ewing, 728
- - - diagnóstico diferencial, 731
- - - tratamento, 731
- - transtornos benignos com potencial maligno, 744
- - - doença de Paget, 745
- - - infarto ósseo medular, 744
- - - neurofibromatose plexiforme, 745
- - - sarcoma induzido por radiação, 746
- - - trajeto fistuloso crônico de drenagem de osteomielite, 745
- osteossarcomas, 689
- - primários, 691
- - - central de baixo grau, 692
- - - convencional, 691
- - - de pequenas células, 699
- - - de superfície de alto grau, 710
- - - de tecidos moles, 710
- - - diagnóstico diferencial, 704
- - - fibro-histiocítico, 699
- - - gnático, 702
- - - intracortical, 702
- - - justacorticais, 704
- - - multicêntrico, 702
- - - parosteal, 704
- - - - desdiferenciado, 705
- - - periosteal, 707
- - - telangiectásico, 692
- - secundários, 711
Túnel, 181
- do carpo, 181
- - incidência do, 181
- - síndrome do, 183
- do tarso, síndrome do, 341
Turner, síndrome de, 824

U

Ultra-sonografia, 26, 422
- biópsia guiada por, 785
- do ombro, 26
Úmero, 23, 653
- cabeça do, osteonecrose da, 82
- centros de ossificação da porção distal do, 138
- dor vaga na porção superior do, 541
- estruturas anatômicas da porção distal do, 146
- fratura, 23
- - da porção distal do, 148
- - - tomografia da, 149
- - do colo cirúrgico do, 23
- lesão radiotransparente na região metadiafisária do, 653
- osteomielite crônica, 780
- porção, 109
- - distal do, fratura da, 146
- - proximal do, fraturas na, 109
Uremia, 468

V

Vácuo intravertebral, sinal do, 466
Variância ulnar, 165
- negativa e positiva, 168
- neutra, 168
- ou de Hulten, 165
Variante(s), 416

- de Nauhauser, 950
- reumatóides, 416
Vasculite, 509
Vasos, 78
- encarcerados e estirados, 536
- sangüíneos, lesão de, 78
- tumorosos, tortuosos e pequenos, 536
Vértebra(s)
- abúrnea, 9
- achatada, 8
- C1 e C2, 350
- - anatomia topográfica das, 350
- - fraturas das, 365
- - - de Jefferson, 365
- - - do dente do áxis, 365
- - - do enforcado, 368
- C4 e C5, anatomia topográfica das, 350
- de bacalhau, 829
- em boca de peixe, 8
- em forma de borboleta congênita, 23
- limbo da, 8, 403
- T11, colapso da, 537
- torácica, fratura do calcâneo e da, 335
- vias de entrada de um microrganismo infeccioso em uma, 778
Vicker, fisiólise de, 893
Videofluoroscopia, 202
Vilos sinoviais hipertróficos, 769
Vincristina, 548
Virilha, dor na, 735
Vírus da imunodeficiência humana (v. HIV)
Vitamina D, 830
- deficiência de, 830
- raquitismo resistente à, 830
Volkmann, contratura isquêmica de, 72
Voorhoeve, doença de, 950
Vrolik, doença de, 940

W

Wagstaffe-LeFort, fratura de, 321
Weber, fratura de, 327
- tipo B, 327
- tipo C, 327
West Point, incidência de, 98
Whipple, doença de, 495
Wiberg, ângulo de, 896
Wilson, doença de, 814
Wimberger, sinal do anel de, 795, 868
Wolff, lei de, 84
Worth, doença de, 950

X

Xantomatose, 679

Y

Yersinia enterocolitica, 491

Z

Zona de Looser, 816, 834

Cromosete
Gráfica e editora Ltda.
Impressão e acabamento
Rua Uhland, 307 - Vila Ema
03283-000 - São Paulo - SP
Tel/Fax: (011) 6104-1176
Email: adm@cromosete.com.br

1 2 3 4 5 6 7 8 9 10

ISBN 85-277-1
9 788527 71